

PERKUTANA KORONARNA INTERVENCIJA U THALASSOTHERAPIJI OPATIJA - RETROSPEKTIVI PRIKAZ

Žanić Bobinac, Ivana

Undergraduate thesis / Završni rad

2020

Degree Grantor / Ustanova koja je dodijelila akademski / stručni stupanj: **University of Rijeka, Faculty of Health Studies / Sveučilište u Rijeci, Fakultet zdravstvenih studija u Rijeci**

Permanent link / Trajna poveznica: <https://um.nsk.hr/um:nbn:hr:184:795571>

Rights / Prava: [In copyright](#)/[Zaštićeno autorskim pravom.](#)

Download date / Datum preuzimanja: **2025-03-21**

Repository / Repozitorij:

[Repository of the University of Rijeka, Faculty of Health Studies - FHSRI Repository](#)



SVEUČILIŠTE U RIJECI
FAKULTET ZDRAVSTVENIH STUDIJA
PREDDIPLOMSKI STRUČNI STUDIJ
SESTRINSTVO

Ivana Žanić Bobinac

**PERKUTANA KORONARNA INTERVENCIJA U
THALASSOTHERAPIJI OPATIJA -
RETROSPEKTIVI PRIKAZ**

Završni rad

Rijeka, 2020.

UNIVERSITY OF RIJEKA
FACULTY OF HEALTH STUDIES
GRADUATE UNIVERSITY STUDY
OF NURSING

Ivana Žanić Bobinac

**PERCUTANEOUS CORONARY INTERVENTION
IN THALASSOTHERAPI OPATIJA -
RETROSPECTIVE PRESENTATION**

Final work

Rijeka, 2020.

Zahvala

Zahvaljujem se mentorici mag. med. techn. Kati Ivanišević na korisnim i stručnim savjetima te pruženoj podršci i razumijevanju u izradi završnog rada.

Zahvaljujem se obitelji, posebno roditeljima, suprugu i kćeri na beskonačnom strpljenju, razumijevanju i ljubavi. Hvala što ste uvijek bili tu za mene.

Također se zahvaljujem i svojim kolegama kojima sam bila jedan dio fakulteta predstavnica, na nezaboravnim danima i nezaboravnom iskustvu .

Veliko HVALA svima !

Mentor rada: Kata Ivanišević, mag. med. techn.

Pregledni rad obranjen je dana _____ u/na _____,

pred povjerenstvom u sastavu:

- 1.
- 2.
- 3.

SADRŽAJ

1. UVOD.....	1
1.2. POVIJESNI RAZVOJ PCI.....	1
1.3. POSTUPAK PCI.....	2
1.3.1. Vrste stentova	4
1.4. INDIKACIJE ZA PCI	5
1.5. KONTRAINDIKACIJE ZA PCI.....	6
1.6 PCI U THALASSOTHERAPIJI OPATIJA	7
2. CILJ RADA.....	8
3. ISPITANICI I METODE	9
4. REZULTATI	10
5. RASPRAVA.....	14
6. ZAKLJUČAK.....	16
SAŽETAK.....	17
SUMMARY	18
PRILOZI.....	21
Prilog A: Popis ilustracija	21
Popis slika:.....	21
Popis grafikona:	21
Prilog B: Popis korištenih kratica	22
ŽIVOTOPIS	23

1. UVOD

Perkutana koronarna intervencija (PCI), poznata i pod nazivom koronarna angioplastika ili perkutana transluminalna koronarna angioplastika (PTCA) je nekirurška tehnika liječenja opstruktivne bolesti koronarne arterije, uključujući nestabilnu anginu, akutni infarkt miokarda (AIM) i koronarnu arterijsku bolest (CAD – *eng. coronary artery disease*). Od kada je prvi postupak ljudske perkutane transluminalne koronarne angioplastike (PTCA) proveden 1977, uporaba perkutane koronarne intervencije (PCI) dramatično je porasla, to je sada jedna od najčešće izvođenih medicinskih intervencija.

1.2. POVIJESNI RAZVOJ PCI

Dr. Andreas Gruentzig izvršio je prvu angioplastiku koronarne arterije 1976. kod psa, a zatim 1977. kod ljudi (1). Andreas Gruentzig njemački je kardiolog rođen u Dresdenu (1939-1985). Izumitelj i genijalni majstor koji je evoluirao kardiologiju razvijajući koronarnu angioplastiku od 1976. godine (2).

Krajem 1960-ih, Gruentzig je saznao za postupak angioplastike koji je razvio Charles Dotter na predavanju u Frankfurtu u Njemačkoj. Nailazeći na birokratski otpor svom istraživanju u Njemačkoj, Gruentzig se preselio u Švicarsku 1969. Gruentzigov prvi uspješan tretman koronarne angioplastike na budnom čovjeku obavljen je 16. rujna 1977. (3), u Zürichu u Švicarskoj. Proširio je kratku, oko 3 mm, ne razgranatu arteriju lijeve prednje silazne (LAD) arterije (prednja grana lijeve koronarne arterije) koja opskrbljuje prednji zid i vrh srca, koja je imala stenozu visokog stupnja, oko 80%, lumena. Gruentzig je predstavio rezultate svojih prvih četiri slučajeva angioplastike na sastanku Američkog udruženja za srce (AHA) 1977. godine, što je dovelo do širokog priznanja njegovog pionirskog rada. Izvrsni rezultati ovog početnog i sljedećih bolesnika bili su presudni za brzi razvoj i sve veće prihvaćanje mogućnosti liječenja angioplastikom.

Gruentzig je rano prepoznao više važnih problema:

- Liječnici neće olako prihvatiti ovu novu metodu, osobito kardiokirurzi
- Postoji velika mogućnost loših ishoda ukoliko se ne napravi pažljiv odabir pacijenta i liječnika koji će provesti postupak
- Nužna je dobra edukacija podučavanje tehnike i potencijalnih poteškoća kako bi se smanjila mogućnost neželjenih ishoda po pacijenta

Razumijevanje ovih pitanja i neumorni naponi sa njegove strane široko su prepoznati u kardiologiji jer su od temeljnog značaja za konačni uspjeh ove tehnike. Do otprilike 1990. godine lumenska stenoza koronarnih arterija češće se liječila tehnikom angioplastike nego operacijom premoštenja koronarnih arterija. Od kasnih 1990-ih, većina angioplastika uključuje i stent nad balonom angioplastike; balon se hidraulički proširuje, obično na 6–25 atmosfera unutarnjeg tlaka, zatim se odzrača i odstrani dok stent ostaje iza kako bi mehanički podržao lumen koji ostaje u novom, otvorenijem obliku što ga je stvorio hidraulički prošireni balon. Uspjeh Gruentziga i dalje je veliki pomak i veliki doprinos području medicine u dokazivanju da liječnici mogu raditi unutar arterija sigurno, bez potrebe za otvorenom operacijom. Koristeći arterijsku cirkulaciju kao "terapijsku autocestu", mnoge se vrste uređaja i lijekova sada mogu isporučiti izravno u srce, bubrege, karotidne arterije, mozak, noge i aortu bez potrebe za velikim operativnim zahvatima i općom anestezijom (4).

1.3. POSTUPAK PCI

Perkutana koronarna intervencija u pravilu se nastavlja na dijagnostičku koronarografiju s ciljem balonske intervencije kojom se razbija plak i/ili postavljanjem stenta u zahvaćenu srčanu arteriju. Izraz balonska angioplastika uobičajeno se koristi za opisivanje napuhavanja balona unutar koronarne arterije radi drobljenja plaka u stijenke arterije. Iako se balonska angioplastika još uvijek radi kao dio gotovo svih perkutanih koronarnih zahvata, rijetko je jedini postupak koji se izvodi.

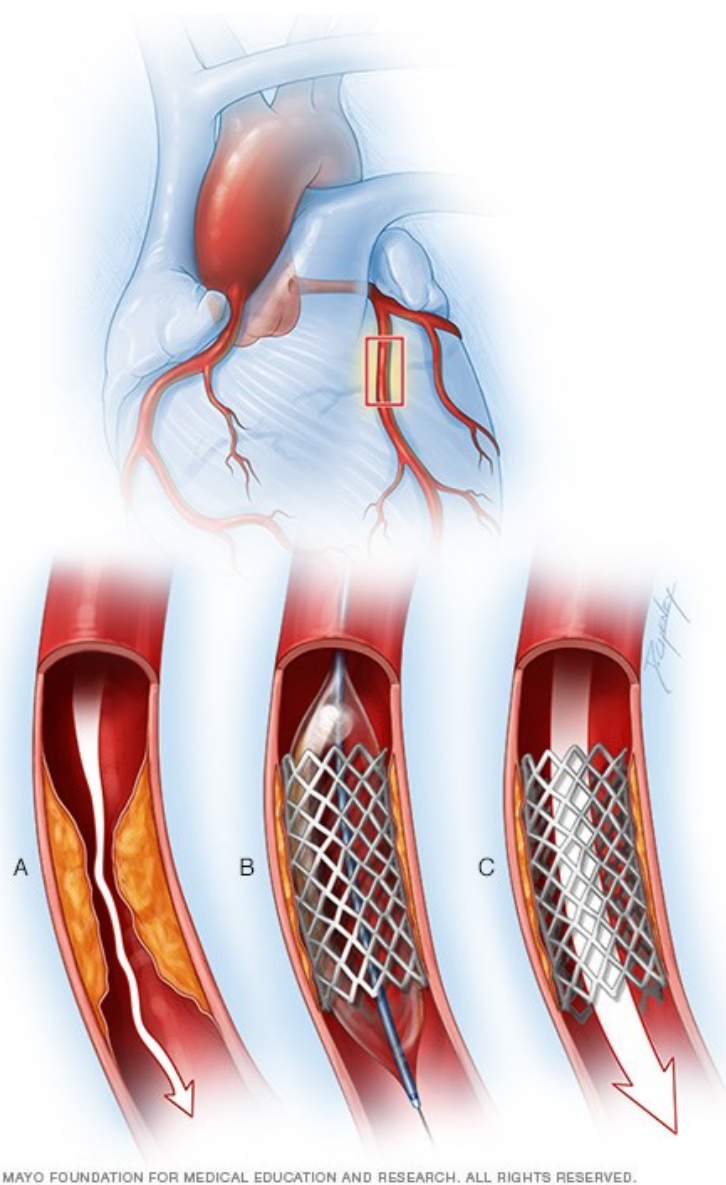
Ostali postupci provedeni tijekom perkutane koronarne intervencije uključuju:

- Implantacija stenta
- Rotaciona ili laserska artektomija
- Brahiterapija (uporaba radioaktivnog izvora za inhibiranje restenoze)

Postupak angioplastike obično se sastoji od većine sljedećih koraka i izvodi ga tim koji čine liječnici, medicinske sestre, radiografi i endovaskularni specijalisti; svi oni imaju široku i specijaliziranu obuku za ove vrste postupaka.

Sonda montirana na metalnom vodiču uvodi se iz periferne arterije (radijalne ili femoralne) u patološku arteriju. Slike koronarnih arterija vizualiziraju se ubrizgavanjem radioaktivnog kontrastnog sredstva, što omogućava precizno lociranje mjesta intervencije. Za prelazak stenoze ili okluzije koristi se vrlo tanka žica. Služi kao vodič za stabilno postavljanje sonde za angioplastiku. U koronarnu arteriju uvodi se kateter, na svom kraju opremljen balonom na

napuhavanje promjenljivog promjera i duljine (promjera 1 do 4 mm, duljine od 10 do 40 mm). Balon se napuhava do varijabilnog tlaka (od 6 do 18 bara) kako bi se koronarne žile vratilo u normalan promjer drobljenjem aterosklerotičnog plaka na zid zahvaćene arterije. U ogromnoj većini slučajeva, balonska angioplastika dovršena je postavljanjem stenta, male metalne proteze u obliku opruge koja je presvučena na balon. Kada se balon napuhava, stent se širi u koronarnu arteriju kako bi pružio dugotrajni otpor radijalnom naprezanju koronarnog zida koji ima tendenciju da se stenoza ponovi (restenoza) nakon angioplastike. Postavljanje stenta također se može obaviti u jednom koraku, jednim balonom koji služi za angioplastiku i primjenu stenta (slika 1).



Slika 1 Postavljanje stenta PCI metodom

Izvor: <https://ikvbv.ns.ac.rs/>

Stentovi značajno smanjuju ranu restenozu, ali izlažu pacijenta riziku kasne restenoze (proliferacijom tkiva u stentu) i tromboze (iznenadne okluzije stenta stvaranjem ugruška). Da bi se izbjegle ove komplikacije, koriste se aktivni stentovi koji lokalno isporučuju lijek (takrolimus, sirolimus, paklitaksel) koji smanjuje rizik od restenoze, a pacijentima sa stentom propisuje se kombinacija dugotrajne antiagregacijske terapije. Kad je angioplastika gotova, nova injekcija kontrastnih sredstava omogućava vizualizaciju rezultata. Ako je zahvaćen drugi segment arterije, angioplastika se može ponoviti na tom drugom segmentu. Kada je postupak dovršen, sonde i vodilice se uklanjaju, a mjesto uboda se zatvara kompresijskim zavojem ili šavom. Pacijent obično ostaje hospitaliziran između 12 i 24 sata kao mjera opreza.

1.3.1. Vrste stentova

- ❖ Stentovi prve generacije izrađeni su od golog metala (*BMS – eng. bare-metal stents*). BMS pružaju mehanički okvir koji drži zid arterije otvorenim, sprječavajući stenozu ili sužavanje koronarnih arterija. Iako su gotovo eliminirali rizik od kolapsa arterije, samo su skromno smanjili rizik od ponovnog sužavanja. Otprilike četvrtina svih koronarnih arterija liječenih BMS stentovima ponovno bi se zatvorila, obično za oko 6 mjeseci.




Slika 2 BMS stent

Izvor: <https://www.medicalexpo.com>

- ❖ Stentovi novije generacije koji ispuštaju lijekove koji smanjuju rizik od restenoze, takozvani DES (*eng. drug-eluting stents*), tradicionalni su stentovi s polimernom presvlakom koja sadrži lijekove koji sprečavaju staničnu proliferaciju. Antiproliferativni lijekovi otpuštaju se polako tijekom vremena kako bi se spriječio

rast tkiva i restenoza. Pokazalo se da ove vrste stenta pomažu u sprečavanju restenoze arterije kroz fiziološke mehanizme koji se oslanjaju na suzbijanje rasta tkiva na mjestu stenta i lokalnu modulaciju tjelesnih upalnih i imunoloških odgovora (5). Međutim, u 2006. godini klinička ispitivanja pokazala su moguću vezu između DES stentova i komplikacije poznate kao »kasna tromboza stenta« gdje zgrušavanje krvi unutar stenta može nastupiti jednu ili više godina nakon implantacije stenta. Kasna stent tromboza javlja se kod 0,9% bolesnika i fatalna je u otprilike jednoj trećini slučajeva kada se tromboza pojavi (6).



Slika 3 DES stent

Izvor: <http://www.ptca.org/des.html>

Nove generacije PCI tehnologija imaju za cilj smanjiti rizik od kasne tromboze stenta ili drugih dugoročnih štetnih događaja. Neki DES proizvođači prodaju biorazgradivi polimerni premaz s uvjerenjem da trajni polimerni premazi DES pridonose dugotrajnoj upali (6).

1.4. INDIKACIJE ZA PCI

Koronarna arterijska bolest (*eng. Coronary artery disease - CAD*) jedan je od vodećih uzroka smrti. Perkutana koronarna intervencija (PCI) nekirurški je, invazivni postupak s ciljem ublažavanja suženja ili začepljenja koronarne arterije i poboljšanja opskrbe ishemijskog tkiva krvlju. To se obično postiže različitim metodama, a najčešće su baloniranje uskog segmenta ili postavljanje stenta kako bi arterija bila otvorena (7).

Najčešće kliničke indikacije za PCI su:

- Akutni infarkt miokarda s elevacijom ST (STEMI)
 - Primarna PCI preporučena je metoda reperfuzije kada je iskusni operateri mogu pravodobno izvršiti (8)
 - STEMI i ishemijski simptomi kraći od 12 sati

- STEMI i ishemijski simptomi kraći od 12 sati i kontraindikacije za fibrinolitičku terapiju
- PCI poboljšava preživljavanje u bolesnika sa značajnom (> 50%) stenozom (9)
- Akutni koronarni sindrom (AKS) bez elevacije ST (NSTEMI AKS)
 - Rana invazivna terapija (unutar 2 sata od simptoma) preporučena kod refraktarne angine, ponavljajuće angine, simptoma zatajenja srca, nove ili pogoršane mitralne regurgitacije, hemodinamske nestabilnosti ili trajne ventrikularne tahikardije / fibrilacije.
 - Pogoršanje razine troponina trebalo bi potaknuti ranu terapiju (unutar 24 sata)
- Nestabilna angina
- Stabilna angina
- Anginalni ekvivalent (npr. Dispneja, aritmija, vrtoglavica ili sinkopa)
- Nalazi visoko rizičnog stres testa
- PCI je indiciran za kritičnu stenozu koronarne arterije, koja ne ispunjava uvjete za premosnicu koronarne arterije (*eng. Coronary artery bypass surgery - CABG*) (10)

1.5. KONTRAINDIKACIJE ZA PCI

Kontraindikacije za PCI mogu se podijeliti na apsolutne i relativne:

Apsolutne kontraindikacije:

- Nepridržavanje postupka i nemogućnost uzimanja dvostruke antiagregacijske terapije.
- Veliki rizik od krvarenja (trombocitopenija, ulkusna bolest želuca, teška koagulopatija)
- Višestruka perkutana koronarna intervencija – restenoza

Relativne kontraindikacije:

- Dugotrajna netolerancija za oralne antitrombotike
- Odsutnost kardiokirurgije u pripravnosti u slučaju komplikacija
- Hiperkoagulirajuće stanje
- Kronična bolest bubrega visokog stupnja
- Kronična totalna okluzija grafta velike potkožne vene¹ (*eng. Saphenous vein graft – SVG*)

¹ Velika potkožna vena (lat. vena saphena magna) je glavna sabirna vena površinskog venskog sustava noge

- Arterija promjera <1,5 mm
- Stenoza <50%

1.6. PCI U THALASSOTHERAPIJI OPATIJA

Thalassoterapija Opatija osnovana je 1957. godine kao prva ustanova na našem području koja je za cilj imala ranu aktivnu rehabilitaciju srčanih bolesnika. Od tada se razvila u specijaliziranu bolnicu koja pruža dijagnostiku, liječenje i rehabilitaciju bolesnika iz svih krajeva Hrvatske, a posebno je specijalizirana za kardiološke i reumatološke bolesnike i fizikalnu terapiju.

- 2009. stječe naziv Klinike za liječenje, rehabilitaciju i prevenciju bolesti srca i krvnih žila Medicinskog fakulteta Sveučilišta u Rijeci.
- 2017. godine otvoren je i laboratorij za kateterizaciju srca u kojem se provodi PCI. Prva koronarografija učinjena je 29. prosinca 2016. godine. U prvih šest mjeseci napravljeno je 480 postupaka, od čega 26 % PCI .

U razdoblju od 1.1.2017. do 31.12.2019. učinjeno je sveukupno 795 PCI zahvata na 484 pacijenata.

2. CILJ RADA

Cilj ovog istraživanja je prikazati broj bolesnika kod kojih je učinjena perkutana koronarna intervencija od 2017.godine do kraja 2019. godine na Klinici za liječenje, rehabilitaciju i prevenciju bolesti srca i krvnih žila Medicinskog fakulteta Sveučilišta u Rijeci u sklopu Specijalne bolnice za medicinsku rehabilitaciju bolesti srca, pluća i reumatizma, Thalassotherapie Opatija. Analizirati će se demografski podaci, uputna dijagnoza i broj odrađenih intervencija po vrsti zahvata. Kroz rad će biti prikazana svrha i postupak perkutane koronarne intervencije, indikacije i kontraindikacije te najčešće komplikacije.

Polazišna hipoteza:

H1: PCI zahvat češći je kod osoba muškog spola

3. ISPITANICI I METODE

U ovome će se istraživanju prikazati podaci o broju bolesnika kod kojih je učinjena perkutana koronarna intervencija u sklopu Specijalne bolnice za medicinsku rehabilitaciju bolesti srca, pluća i reumatizma, Thalassotherapie Opatija u razdoblju od 2017. do 31. prosinca 2019. godine. U svrhu prikupljanja podataka koristit će se arhiva Specijalne bolnice za medicinsku rehabilitaciju bolesti srca, pluća i reumatizma, Thalassotherapie Opatija. Iz medicinske dokumentacije analizirat će se sljedeći podatci: demografske osobine, glavna dijagnoza, vrsta i broj provedenih postupaka. Prilikom prikupljanja podataka poštivala su se usvojena etička načela koja podrazumijevaju tajnost podataka svakog pacijenta. Rezultati istraživanja korišteni su isključivo u svrhu izrade ovog završnog rada. Za izradu rada dobivena je dozvola etičkog povjerenstva Specijalne bolnice za medicinsku rehabilitaciju bolesti srca, pluća i reumatizma, Thalassotherapie Opatija.

Za obradu podataka upotrebljavana je deskriptivna statistička metoda te su rezultati grafički prikazani. U završnome radu upotrebljavane su slijedeće metode istraživanja:

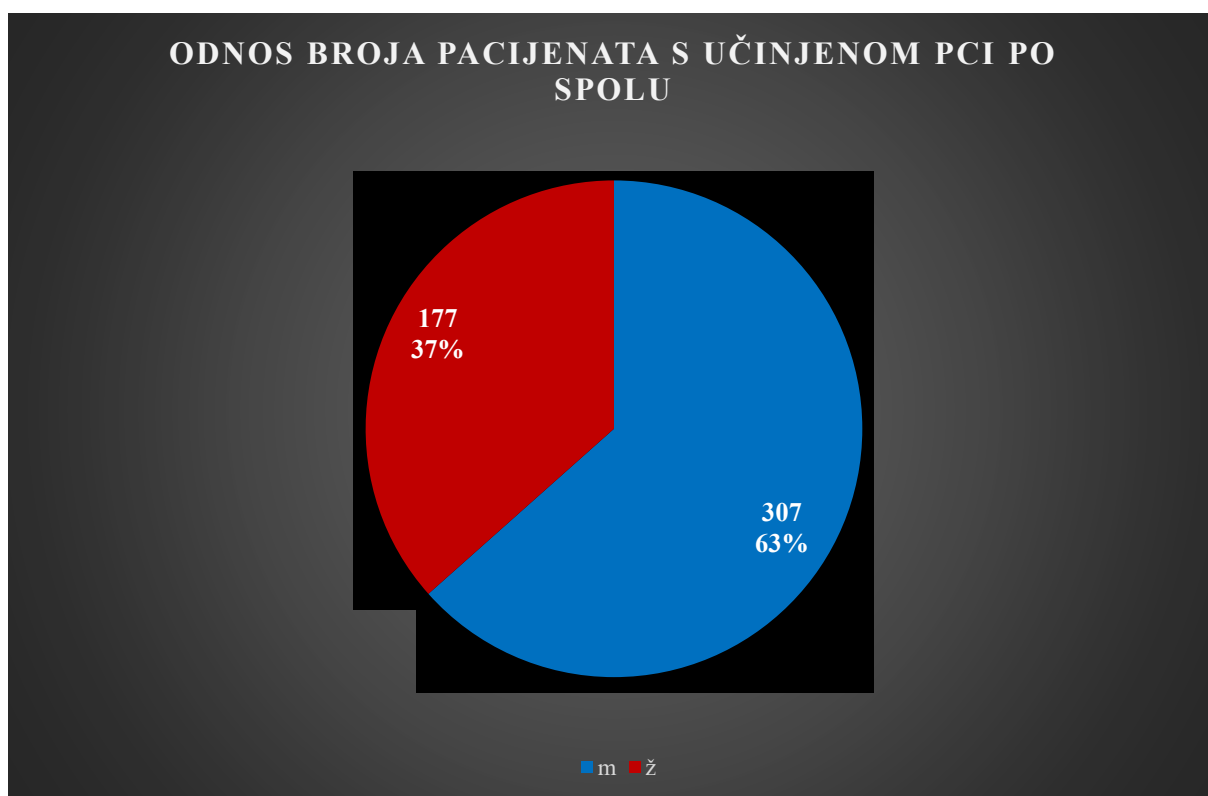
- Pregled odgovarajuće literature
- Metoda prikupljanja podataka
- Pregled i analiza podataka
- Deskriptivna metoda rada

U statističkoj analizi korišten je računalni program Microsoft Excel (verzija 11, Microsoft Corporation, SAD).

4. REZULTATI

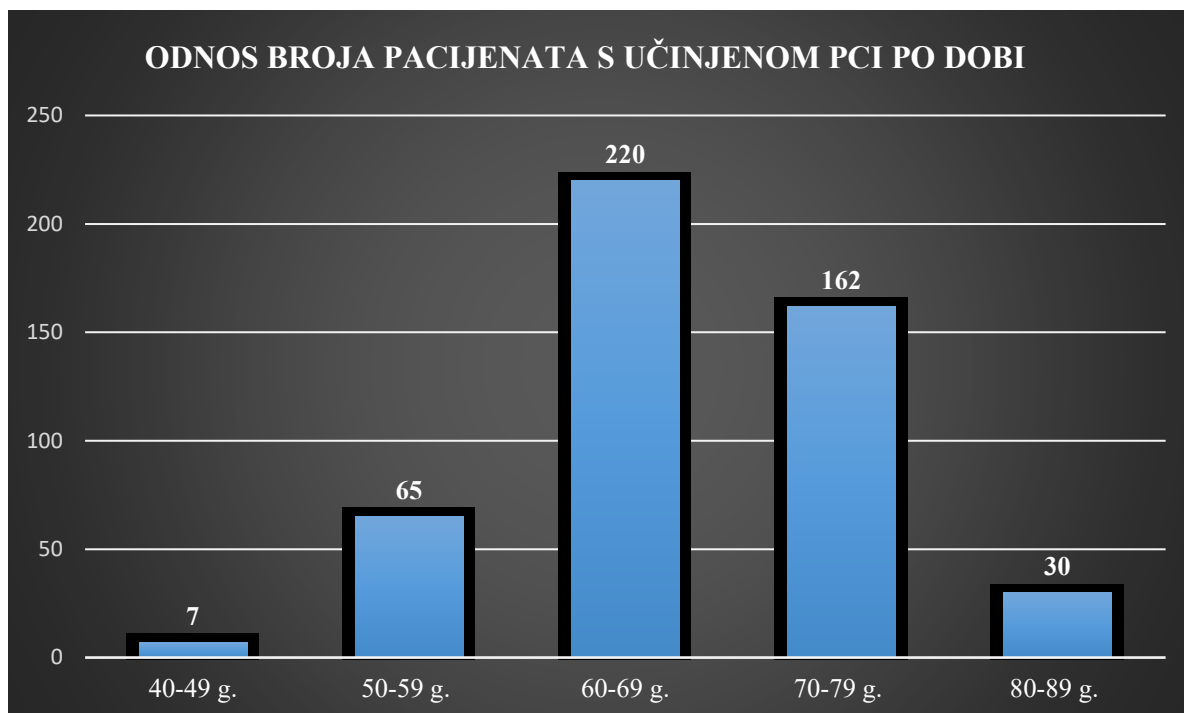
U razdoblju od 1.1.2017. do 31.12.2019. na Klinici za liječenje, rehabilitaciju i prevenciju bolesti srca i krvnih žila Medicinskog fakulteta Sveučilišta u Rijeci izvršeno je ukupno 795 perkutanih koronarnih intervencija, na ukupno 484 pacijenata. Razlika u broju pacijenata u odnosu na broj intervencija odnosi se na ponovljene PCI kod istih pacijenata u različitim vremenskim razmacima ili više zahvata u jednom navratu kod istog pacijenta.

PCI zahvat učinjen je kod 307 (63%) pacijenata muškog spola i 177 (37%) pacijentica ženskog spola (Grafikon 1).



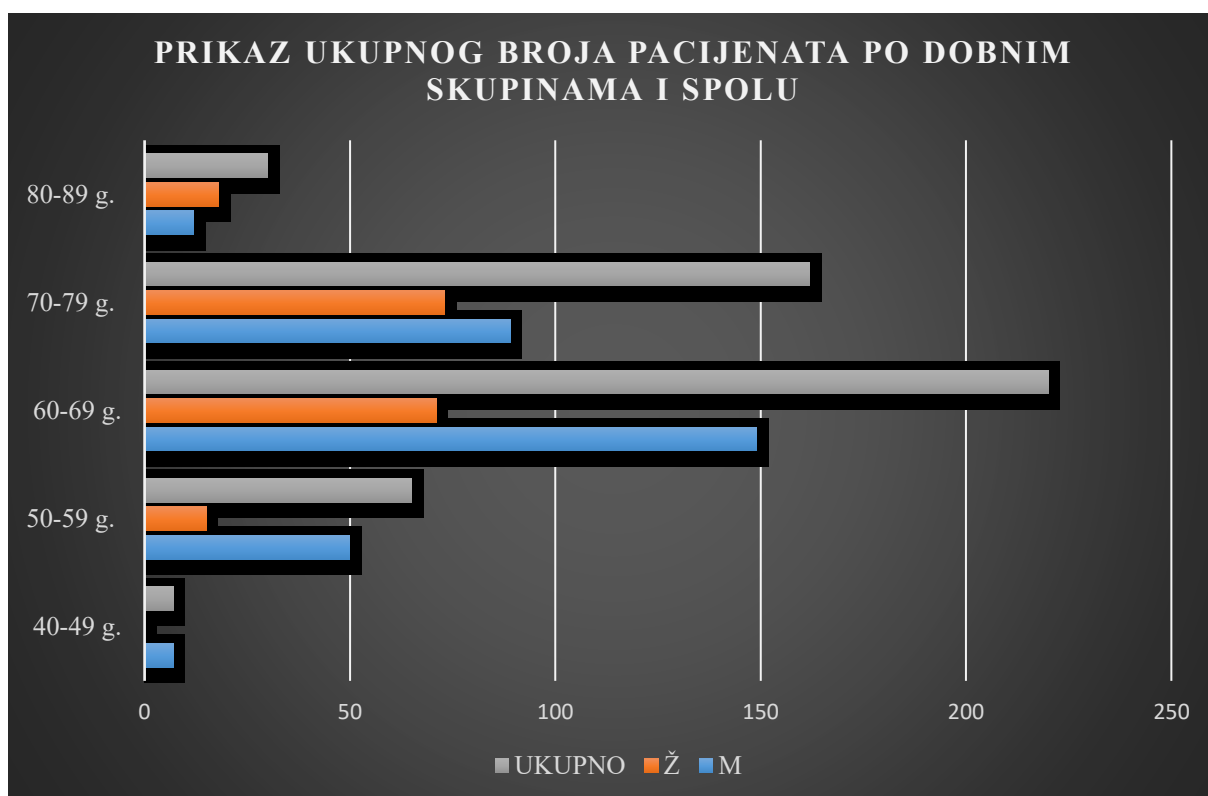
Grafikon 1 Odnos broja pacijenata s učinjenom PCI po spolu

Dobne skupine pacijenata kod kojih je učinjena PCI kreću se od 41. godine života do 86. godine života. Najveći broj pacijenata nalazi se u skupini od 60-69 godina života (45,5 %), nadalje u skupini 70-79 godina života (33,4%), 50-59 godina života (13,4%), 80-89 godina života (6,1%) i najmanji broj pacijenata u dobnoj skupini od 40-49 godina života (1,4%) (Grafikon 2).



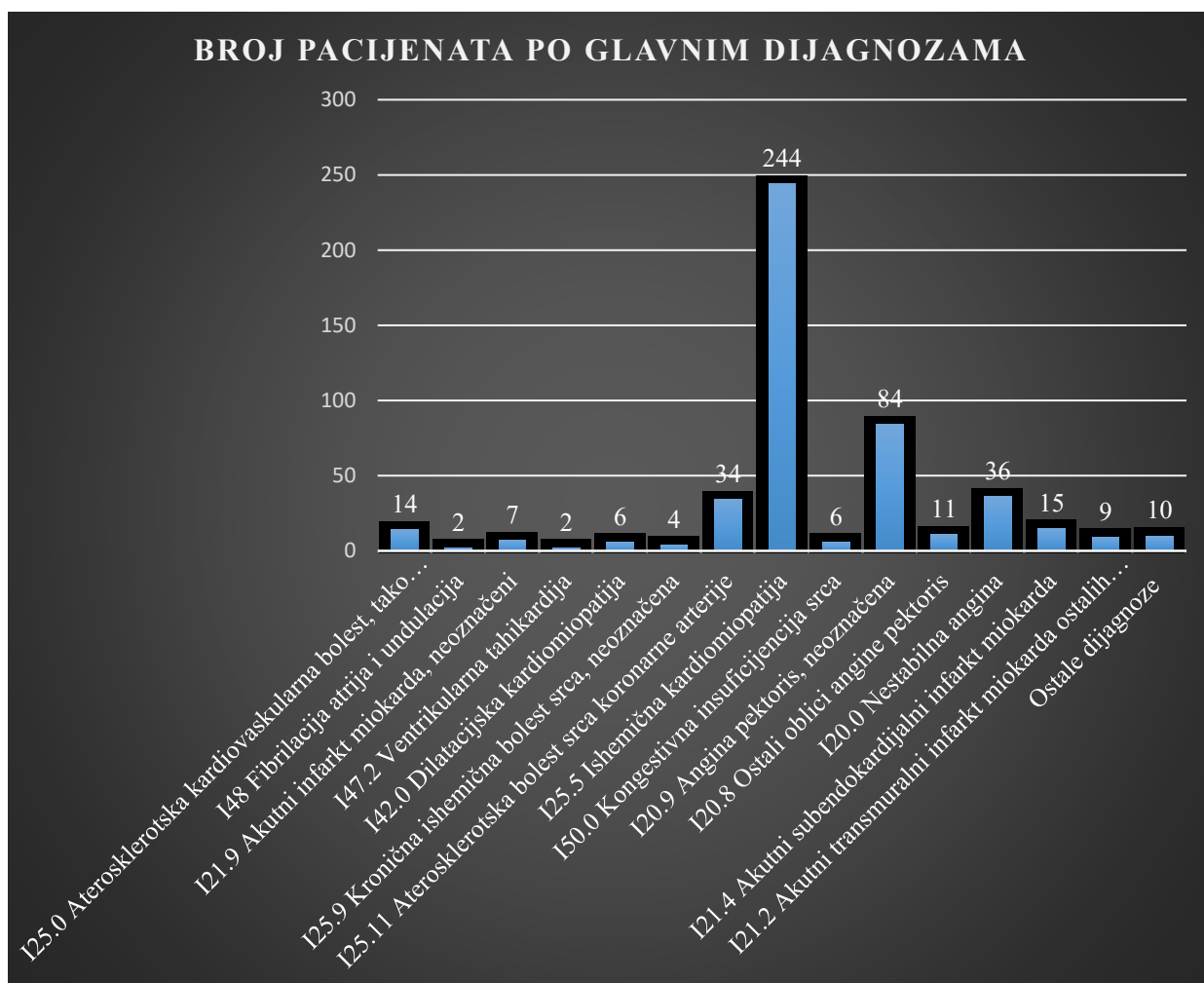
Grafikon 2 Odnos broja pacijenata s učinjenom PCI po dobi

Osobe muškog spola prevladavaju u svim dobnim skupinama osim u dobnj skupini od 80-89 godina života. U dobnj skupini od 40-49 godina života nema niti jedne osobe ženskog spola (Grafikon 3).



Grafikon 3 Prikaz ukupnog broja pacijenata po dobnim skupinama i spolu

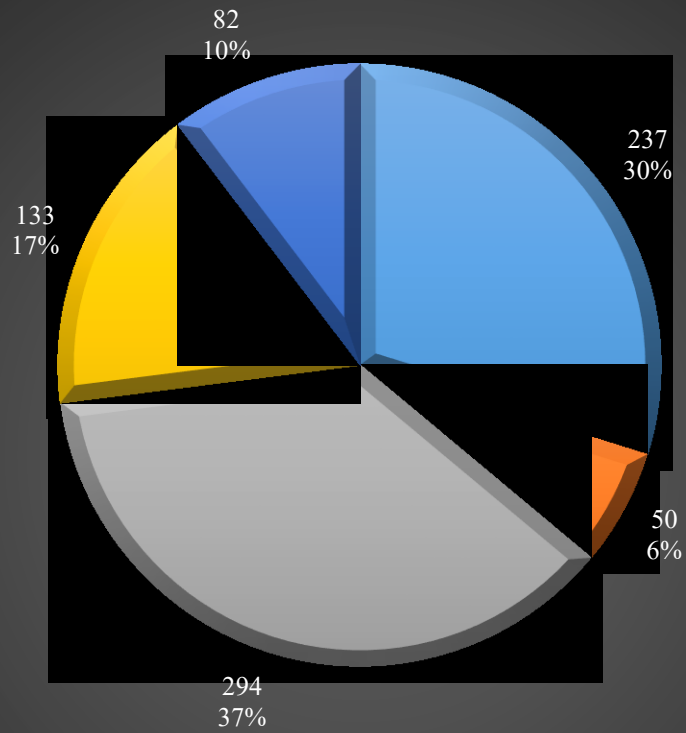
Najveći broj pacijenata kao glavnu dijagnozu imao je Ishemičnu kardiomiopatiju - I25.5 prema Međunarodnoj klasifikaciji bolesti (MKB), polovina od ukupnog broja pacijenata (50,4%). Na drugom mjestu je I20.9 – Angina pektoris, neoznačena (17,3%), a na trećem mjestu I20.0 – Nestabilna angina (7,4%) (Grafikon 4).



Grafikon 4 Prikaz broja pacijenata po glavnim dijagnozama

Po tipu PCI zahvata, najčešće izvođeni zahvat je perkutano umetanje jednog transluminalnog stenta u jednu koronarnu arteriju koji je izveden ukupno 294 puta. Perkutana transluminalna angioplastika balonom (PTCA) jedne koronarne arterije izvedena je 237 puta, perkutano umetanje 2 ili više transluminalnih stentova u jednu koronarnu arteriju 133 puta, perkutano umetanje 2 ili više transluminalnih stentova u više koronarnih arterija 82 puta, a PTCA dvije ili više koronarnih arterija 50 puta (Grafikon 5).

PRIKAZ BROJA ZAHVATA PO TIPU ZAHVATA



- Perkutana transluminalna angioplastika balonom (PTCA) 1 koronarne arterije
- Perkutana transluminalna angioplastika balonom (PTCA) 2 ili više koronarnih arterija
- Perkutano umetanje 1 transluminalnog stenta u jednu koronarnu arteriju
- Perkutano umetanje 2 ili više transluminalnih stentova u jednu koronarnu arteriju
- Perkutano umetanje 2 ili više transluminalnih stentova u više koronarnih arterija

Grafikon 5 Prikaz broja zahvata po tipu zahvata

5. RASPRAVA

Analizom dobivenih podataka vidljivo je da je veći broj oboljelih koji zahtijevaju PCI kod osoba muškog spola, ponajviše u dobi od 60-69 godina života. S porastom životne dobi raste i broj oboljelih ženskog spola, tako da u životnoj dobi od 70-79 godina života odnos muških i ženskih je relativno podjednak (M – 55%, Ž - 45%). U dobi od 80-89 godina života nema velikog broja bolesnika nad kojima je proveden PCI zahvat, uglavnom i zbog visoke životne dobi koja sobom nosi veći broj komorbiditeta, a time i povećani rizik od komplikacija, te se dovodi u pitanje i sama kvaliteta života u odnosu na procijenjeni životni vijek bolesnika. U toj životnoj dobi odnos muških i ženskih bolesnika je 40:60 %. U mlađim dobnim skupinama nalazi se manji broj bolesnika u kojem opet veću zastupljenost imaju osobe muškog spola. Tako je u dobnoj skupini od 50-59 godina života omjer muških i ženskih bolesnika 77:23 %. U najmlađoj dobnoj skupini najmanji je broj bolesnika kod kojih je izveden PCI zahvat, njih ukupno 7 i svi su muškog spola. Time smo potvrdili i polazišnu hipotezu.

Ovi podaci poklapaju se sa studijama provedenim u Europi i svijetu, u kojima su stope morbiditeta od kardiovaskularnih bolesti (KVB) veće kod muškaraca, nego kod žena. Razlog tome su čimbenici rizika za KVB na koje ne možemo utjecati, a to su muški spol iznad 45 godina, ženski spol iznad 55 godina, ili žene u prijevremenoj menopauzi bez nadomjesne terapije estrogenom (11). Analiza uzroka smrti vezana uz dob i spol pokazala je da muškarci imaju veći rizik za smrtnost od KVB-a od žena u svim dobnim skupinama (12). S obzirom na trenutni demografski obrazac, teret nezaraznih bolest, pa tako i KVB u Hrvatskoj vjerojatno će se povećati. Očekivano trajanje života pri rođenju kontinuirano se povećava od 1980, dostigavši prosjek od 77 godina za oba spola u 2012. (74 godine za muškarce i 80 godina za žene) (13).

Svjetska zdravstvena organizacija (SZO) procjenjuje da je ukupna smrtnost od nezaraznih bolesti u Hrvatskoj oko 93%, od čega se 48% odnosi na smrti od KVB, a od toga 21,3 % na ishemijske bolesti srca. Unatoč silaznom trendu stope smrtnosti od bolesti krvožilnog sustava, Hrvatska još uvijek ima mnogo viši prosjek od Europske unije (EU). Postignut je napredak u premošćivanju rodne razlike u smrtnosti od bolesti krvožilnog sustava u posljednjih 28 godina, moguće zbog općeg poboljšanja kvalitete života, sve veće učinkovitosti preventivnih aktivnosti (posebno smanjenje konzumacije alkohola i pušenja u muškoj populaciji) kao napretka u metodama liječenja. Ipak, smrtnost od KVB među muškarcima je i dalje četiri puta veća nego kod žena. Dok muškarci umiru ranije od KVB, međunarodni dokazi sugeriraju da žene s tim bolestima žive dulje, iako s nižom kvalitetom života.

Hrvatska kohortna studija odraslih iz 2008. godine (14) otkrila je povezanost socioekonomskog statusa, pokazatelja stresa, lošeg zdravstvenog stanja i loših životnih navika. Studija je također otkrila razliku u zdravstvenom statusu ljudi koji žive u istočnom dijelu Hrvatske, koje je od 1991-1995. posebno pogodio rat, u odnosu na one u drugim dijelovima Hrvatske.

Nadalje, po glavnim dijagnozama pod kojima su bolesnici zaprimljeni na Kliniku za liječenje, rehabilitaciju i prevenciju bolesti srca i krvnih žila Thalassoterapije Opatija, te je kod njih učinjena PCI, vodeće su dijagnoze I20-125 prema MKB, to jest, skup dijagnoza koje čine akutni koronarni sindrom (AKS) koji je jedna od najčešćih indikacija za PCI. Prilikom istraživanja za potrebe ovog rada, podaci o eventualnim komplikacijama nisu bili dostupni te nisu uključeni u ovo istraživanje. Studija provedena na Mayo Clinic Rochester u razdoblju od 1998-2003. (15) u koju su bili uključeni svi bolesnici koji su prošli elektivni ili hitni PCI zahvat pokazala je da je oko 13% bolesnika doživjelo komplikacije tijekom hospitalizacije. Bolesnici iz te studije koji su imali komplikacije bili su stariji, PCI zahvati uglavnom su bili hitni, bolesnici su bili s nedavnim ili prethodnim infarktom miokarda, multivaskularnom bolešću i popratnim komorbiditetima.

Najčešće izvođeni tip PCI zahvata je perkutano umetanje jednog transluminalnog stenta u jednu koronarnu arteriju koji je izveden 294 puta. Važno je napomenuti da se kod određenog broja bolesnika PCI izvodio u više navrata u razdoblju obuhvaćenom istraživanjem.

6. ZAKLJUČAK

- PCI jedna je od najčešće izvođenih invazivnih nekirurških zahvata.
- Učinkovita je metoda dijagnosticiranja i liječenja ishemičkih bolesti srca
- Zahtjeva dodatnu edukaciju svih članova tima
- U Thalassoterapiji Opatija usavršavaju se najnovije metode uz popratne edukacije osoblja, uključujući i medicinske sestre/tehničare kako bi se bolesnicima omogućilo najbolje moguće liječenje i postintervencijska skrb
- Postavljena hipoteza je potvrđena jer smo analizom podataka dokazali da je broj PCI zahvata češći kod osoba muškog spola.

SAŽETAK

Perkutana koronarna intervencija postupak je proširenja začepjenih arterija i vraćanje protoka krvi u srčani mišić. Cilj ovog rada je prikazati broj učinjenih PCI u razdoblju od 2017.godine do kraja 2019. godine na Klinici za liječenje, rehabilitaciju i prevenciju bolesti srca i krvnih žila Thalassotherapie Opatija analizom demografskih podataka po spolu i dobi, te prikazati najčešće dijagnoze i tip PCI zahvata. Podaci su statistički obrađeni i prikazani kroz grafikone. Polazišna hipoteza bila je da je PCI zahvat češći kod osoba muškog spola, što smo kroz statističku obradu podataka i potvrdili. U zaključku je spomenuto da je PCI jedna je od najčešće izvođenih invazivnih nekirurških zahvata i učinkovita metoda dijagnosticiranja i liječenja ishemičkih bolesti srca.

Ključne riječi: *perkutana koronarna intervencija, Thalassoterapija Opatija*

SUMMARY

Percutaneous coronary intervention is a procedure to widen clogged arteries and restore blood flow to the heart muscle. The aim of this paper is to present the number of PCI done in the period from 2017 to the end of 2019 at the Clinic for The Treatment, Rehabilitation and Prevention of Diseases of The Heart and Blood Vessels Thalassotherapie Opatija by analysing demographic data by gender and age, and to present the most common diagnoses and type of PCI procedures. The data is statistically processed and displayed through charts. The starting hypothesis was that PCI intervention is more common in male individuals, which we confirmed through statistical data processing. In conclusion it is mentioned that PCI is one of the most commonly performed invasive non-surgical procedures and an effective method of diagnosing and treating ischemic heart disease.

Keywords: *Percutaneous coronary intervention, Thalassoterapia Opatija*

REFERENCE

1. Grüntzig AR, Senning Å, Siegenthaler WE. Nonoperative Dilatation of Coronary-Artery Stenosis: Percutaneous Transluminal Coronary Angioplasty. *N Engl J Med* [Internet]. 12. srpanj 1979. [citirano 08. kolovoz 2020.];301(2):61–8. Dostupno na: <http://www.nejm.org/doi/abs/10.1056/NEJM197907123010201>
2. Andreas Grüntzig-Herzkatheterlabor – UniversitätsSpital Zürich [Internet]. [citirano 17. rujan 2020.]. Dostupno na: <http://www.herzzentrum.usz.ch/ueber-das-zentrum/infrastruktur/Seiten/Andreas-Grüntzig-Herzkatheterlabor.aspx>
3. Meier B. The first patient to undergo coronary angioplasty - 23-Year follow-up [7] [Internet]. Sv. 344, *New England Journal of Medicine*. Massachusetts Medical Society; 2001 [citirano 08. kolovoz 2020.]. str. 144–5. Dostupno na: <http://www.nejm.org/doi/abs/10.1056/NEJM200101113440217>
4. Monagan D, Williams DO. *Journey Into the Heart: A Tale of Pioneering Doctors and Their Race to Transform Cardiovascular Medicine* [Internet]. Gotham Books; 2007. Dostupno na: <https://books.google.ne/books?id=m04e-NHGFUcC>
5. E. Claessen B, P.S. Henriques J, D. Dangas G. Clinical Studies with Sirolimus, Zotarolimus, Everolimus and Biolimus A9 Drug- Eluting Stent Systems. *Curr Pharm Des* [Internet]. 01. prosinac 2011. [citirano 08. kolovoz 2020.];16(36):4012–24. Dostupno na: <http://www.eurekaselect.com/openurl/content.php?genre=article&issn=1381-6128&volume=16&issue=36&spage=4012>
6. Mauri L, Hsieh WH, Massaro JM, Ho KKL, D’Agostino R, Cutlip DE. Stent thrombosis in randomized clinical trials of drug-eluting stents. *N Engl J Med* [Internet]. 08. ožujak 2007. [citirano 08. kolovoz 2020.];356(10):1020–9. Dostupno na: <http://www.nejm.org/doi/10.1056/NEJMoa067731>
7. Ahmad M, Mehta P, Reddivari AKR, Mungee S. *Percutaneous Coronary Intervention* [Internet]. StatPearls. StatPearls Publishing; 2020 [citirano 16. rujan 2020.]. Dostupno na: <http://www.ncbi.nlm.nih.gov/pubmed/32310583>
8. Keeley EC, Boura JA, Grines CL. Primary angioplasty versus intravenous thrombolytic therapy for acute myocardial infarction: A quantitative review of 23 randomised trials. *Lancet* [Internet]. 04. siječanj 2003. [citirano 16. rujan 2020.];361(9351):13–20. Dostupno na: <https://pubmed.ncbi.nlm.nih.gov/12517460/>
9. Andersen HR, Nielsen TT, Vesterlund T, Grande P, Abildgaard U, Thayssen P, i ostali. Danish multicenter randomized study on fibrinolytic therapy versus acute coronary angioplasty in acute myocardial infarction: Rationale and design of the DANish trial in Acute Myocardial Infarction-2 (DANAMI-2). *Am Heart J* [Internet]. 01. kolovoz 2003. [citirano 16. rujan 2020.];146(2):234–41. Dostupno na: <https://pubmed.ncbi.nlm.nih.gov/12891190/>
10. Levine GN, Bates ER, Blankenship JC, Bailey SR, Bittl JA, Cercek B, i ostali. 2015 ACC/AHA/SCAI Focused Update on Primary Percutaneous Coronary Intervention for Patients with ST-Elevation Myocardial Infarction An Update of the 2011 ACCF/AHA/SCAI Guideline for Percutaneous Coronary Intervention and the 2013 ACCF/AHA Guideline for th. *J Am Coll Cardiol* [Internet]. 15. ožujak 2016. [citirano 16. rujan 2020.];67(10):1235–50. Dostupno na:

<https://pubmed.ncbi.nlm.nih.gov/26498666/>

11. Katalinić D, med Andreja Huskić D. Hrvatski zavod za javno zdravstvo [Internet]. 2017 [citirano 18. rujan 2020.]. 0–57 str. Dostupno na: www.hzjz.hr
12. Croatia Health system review [Internet]. [citirano 18. rujan 2020.]. Dostupno na: https://www.euro.who.int/__data/assets/pdf_file/0020/252533/HiT-Croatia.pdf
13. Akkazieva B, Tello J, Smith B, Jakab M, Krasovsky K, Sautenkova N, i ostali. Better noncommunicable disease outcomes: challenges and opportunities for health systems. TAJIKISTAN COUNTRY ASSESSMENT. 2014. [citirano 18. rujan 2020.]; Dostupno na: <http://www.euro.who.int/pubrequest>
14. Poljičanin T, Džakula A, Milanović SM, Šekerija M, Ivanković D, Vuletić S. Promjene Kardiovaskularnih Rizika 2003-2008.; Hrvatska Kohortna Studija Kardiovaskularnih Rizika (CroHort). Coll Antropol. 2012.;36(SUPPL. 1):9–13.
15. Jacobson KM, Long KH, McMurtry EK, Naessens JM, Rihal CS. The economic burden of complications during percutaneous coronary intervention. Qual Saf Heal Care [Internet]. 01. travanj 2007. [citirano 18. rujan 2020.];16(2):154–9. Dostupno na: <https://qualitysafety.bmj.com/content/16/2/154>

PRILOZI

Prilog A: Popis ilustracija

Popis slika:

Slika 1 Postavljanje stenta PCI metodom	3
Slika 2 BMS stent.....	4
Slika 3 DES stent.....	5

Popis grafikona:

Grafikon 1 Odnos broja pacijenata s učinjenom PCI po spolu	10
Grafikon 2 Odnos broja pacijenata s učinjenom PCI po dobi.....	11
Grafikon 3 Prikaz ukupnog broja pacijenata po dobnim skupinama i spolu	11
Grafikon 4 Prikaz broja pacijenata po glavnim dijagnozama	12
Grafikon 5 Prikaz broja zahvata po tipu zahvata	13

Prilog B: Popis korištenih kratica

PCI	Perkutana koronarna intervencija
PTCA	Perkutana transluminalna koronarna angioplastika
AIM	akutni infarkt miokarda
CAD	koronarna arterijska bolest (<i>eng. coronary artery disease</i>)
LAD	lijeva prednja silazna (<i>eng. left anterior descending</i>)
AHA	Američko udruženje za srce (<i>eng. American Heart Association</i>)
BMS	stent od golog metala (<i>eng. bare-metal stents</i>)
DES	stentovi koji otpuštaju lijek (<i>eng. drug-eluting stents</i>)
STEMI	Infarkt miokarda s ST elevacijom (<i>eng. ST-Elevation Myocardial Infarction</i>)
NSTEMI	Infarkt miokarda bez ST elevacije (<i>eng. Non-ST- Elevation Myocardial Infarction</i>)
CABG	Premoštenje koronarne arterije (<i>eng. Coronary artery bypass surgery</i>)
SVG	Graft velike potkožne arterije (<i>eng. Saphenous vein graft</i>)
MKB	Međunarodna klasifikacija bolesti
KVB	Kardiovaskularna bolest
SZO	Svjetska zdravstvena organizacija

ŽIVOTOPIS

- Ivana Žanić Bobinac, rođena 21.11.1995 godine u Rijeci.
- Osnovnu školu »Kozala« pohađala sam također u Rijeci, a nakon završenog osnovnoškolskog obrazovanja upisala sam 2010./2011. »Medicinsku školu u Rijeci« smjer - Medicinska sestra/tehničar opće zdravstvene njege (petogodišnji program).
- 2015. godine zaposlila sam se u Njemačkoj kao medicinska sestra u staračkom domu i odrađivala dodatan posao u kućnoj njezi.
- Povratkom u Hrvatsku zaposlila sam se 2016.godine u stomatološkoj ordinaciji »Dentex« u kojoj sam radila do 2018 godine.
- 2017.godine upisala sam studij Sestrinstva na fakultetu zdravstvenih studija u Rijeci.
- 2018.godine zapošljavam se u Thalassoterapij Opatija gdje u međuvremenu odlazim na trudničko bolovanje i završavam svoje radno iskustvo.