

# PROCES ZDRAVSTVENE NJEGE KOD BOLESNIKA SA STABILIZACIJOM TORAKSA

---

Čemeljić Slanina, Sanja

Undergraduate thesis / Završni rad

2020

*Degree Grantor / Ustanova koja je dodijelila akademski / stručni stupanj:* **University of Rijeka, Faculty of Health Studies / Sveučilište u Rijeci, Fakultet zdravstvenih studija u Rijeci**

*Permanent link / Trajna poveznica:* <https://um.nsk.hr/um:nbn:hr:184:391593>

*Rights / Prava:* [In copyright](#) / [Zaštićeno autorskim pravom.](#)

*Download date / Datum preuzimanja:* **2024-08-18**

*Repository / Repozitorij:*

[Repository of the University of Rijeka, Faculty of Health Studies - FHSRI Repository](#)



SVEUČILIŠTE U RIJECI

FAKULTET ZDRAVSTVENIH STUDIJA

PREDDIPLOMSKI STRUČNI STUDIJ SESTRINSTVO

Sanja Čemeljić Slanina

**PROCES ZDRAVSTVENE NJEGE KOD BOLESNIKA SA STABILIZACIJOM  
TORAKSA**

Završni rad

Rijeka, 2020.

SVEUČILIŠTE U RIJECI  
FAKULTET ZDRAVSTVENIH STUDIJA  
PREDDIPLOMSKI STRUČNI STUDIJ SESTRINSTVO

Sanja Čemeljić Slanina

**PROCES ZDRAVSTVENE NJEGE KOD BOLESNIKA SA STABILIZACIJOM  
TORAKSA**

Završni rad

Rijeka, 2020.

Mentor rada: Saša Uljančić, mag. med. techn., prof. reh.

Završni rad je obranjen dana \_\_\_\_\_ u/na \_\_\_\_\_, pred  
povjerenstvom u sastavu:

1. \_\_\_\_\_

2. \_\_\_\_\_

3. \_\_\_\_\_

Rad ima 36 stranica, 4 slike i 14 literarnih navoda

## ZAHVALE

Ovaj završni rad posvećujem svojim roditeljima, koji su uložili strpljenje i novac u moje obrazovanje. Hvala vam na svemu što ste mi pružili tijekom mog studija.

Također, zahvaljujem mojoj djeci i suprugu, koju su me trpjeli ove tri godine.

Zahvaljujem se kolegici i prijateljici Jasmini Habibović koja mi je pomogla pri izradi ovog rada svojim savjetima, preporukama i ostalim ne tako beznačajnim sitnicama, svim kolegicama na Torakalnoj kirurgiji te glavnoj sestri i vrhunskoj šefici Višnji Tadić.

Posebno se zahvaljujem mojoj mentorici Saši Uljančić na, prije svega, prijateljskom i toplom pristupu, te strpljivosti bez koje ovo ne bi bilo moguće.

Hvala vam svima i puno vas volim!

## SAŽETAK

Ozljede predstavljaju značajan javnozdravstveni problem u Hrvatskoj i svijetu zbog visokog udjela u ukupnoj smrtnosti i pobolu. Prema podacima Svjetske zdravstvene organizacije u svijetu godišnje zbog svih ozljeda (nenamjernih i namjernih) smrtno strada 5,8 milijuna ljudi s udjelom od 10% u ukupnoj smrtnosti (1). Većina ozljeda se može svrstati u tupe i penetrantne, među kojima su i ozljede prsnog koša, koje u velikoj mjeri ugrožavaju srčano-respiratornu funkciju organizma. Prijelomi rebara su najčešće ozljede u predjelu prsnog koša, a jedna od težih ozljeda je nestabilni prsni koš. Nestabilni prsni koš predstavlja paradoksalno respiratorno pomicanje dijela torakalne stijenke koji je ozlijeđen. To je stanje koje se progresivno pogoršava te se javlja hipoksija, a vrlo brzo može doći i do stanja šoka (2). Vrlo je važno pravovremeno reagirati na ove ozljede, te pristupiti optimalizaciji stanja bolesnika i operativnom zahvatu fiksacije slomljenih rebara, odnosno stabilizaciji toraksa, kako bi omogućili normalnu respiratornu funkciju bolesnika. U pripremi bolesnika podvrgnutog zahvatu sudjeluje cijeli tim medicinskog osoblja, a značajnu ulogu imaju medicinske sestre koje najveći dio svog vremena provode uz bolesnika.

U ovom radu se opisuje anatomija i ozljede prsnog koša, dijagnostika i liječenje nestabilnog prsnog koša, te zadaće medicinske sestre u procesu zdravstvene njege bolesnika sa stabilizacijom toraksa.

**Ključne riječi:** ozljede, nestabilni prsni koš, prijelom rebara, stabilizacija toraksa, proces zdravstvene njege

## **SUMMARY**

Injuries represent a significant public health problem in Croatia and in the world due to the high share of total mortality and morbidity. According to the World Health Organization, 5.8 million people worldwide die each year from all injuries (unintentional and intentional) with 10 percent of all death (1). Most injuries can be classified as blunt and stab injuries, including the chest injuries, which greatly endanger the cardiovascular function of the organism. Rib fractures are most often injuries in the chest area, and one of the most serious injuries is flail chest. Flail chest is a paradoxal respiratory movement of the part of the thoracic wall that is injured. It is a condition that progressively worsens, hypoxia occurs, and a state of shock can occur very quickly (2). It is very important to react in a timely manner to optimise the patient and to approach to fixation of broken ribs, ie thorax stabilization operation procedure, in order to enable normal patient's respiratory function. The entire team of medical staff participates in the preparation of the patient undergoing the procedure, and nurses play a significant role, spending most of their time with the patient.

This paper describes the anatomy and injuries of the thorax, the diagnosis and treatment of flail chest and the tasks of the nurse in the process of nursing patients with thorax stabilization.

**Key words:** injuries, flail chest, rib fracture, thorax stabilization, health care process

## SADRŽAJ

1. UVOD .....	1
2. ANATOMIJA PRSNOG KOŠA.....	2
3. OZLJEDE PRSNOG KOŠA.....	5
3.1. NESTABILNI PRSNI KOŠ .....	6
4. STABILIZACIJA TORAKSA.....	9
5. ZDRAVSTVENA NJEGA BOLESNIKA SA STABILIZACIJOM TORAKSA.....	12
5.1. PRIJEOPERACIJSKA PRIPREMA BOLESNIKA.....	12
5.2. POSLIJEOPERACIJSKA SKRB BOLESNIKA.....	13
5.3. ZDRAVSTVENA NJEGA BOLESNIKA S TORAKALNOM DRENAŽOM.....	14
6. PROCES ZDRAVSTVENE NJEGE.....	16
7. SESTRINSKE DIJAGNOZE.....	18
7.1. AKUTNA BOL.....	18
7.2. SMANJENA PROHODNOST DIŠNIH PUTEVA.....	19
7.3. SMANJENO PODNOŠENJE NAPORA.....	20
7.4. SMANJENA MOGUĆNOST BRIGE O SEBI – ODIJEVANJE.....	21
7.5. SMANJENA MOGUĆNOST BRIGE O SEBI- ELIMINACIJA.....	22
8. ZAKLJUČAK.....	23
9. LITERATURA.....	24
10. PRILOZI.....	25
POPIS SKRAĆENICA.....	28
ŽIVOTOPIS.....	29



TURNITIN

## 1. UVOD

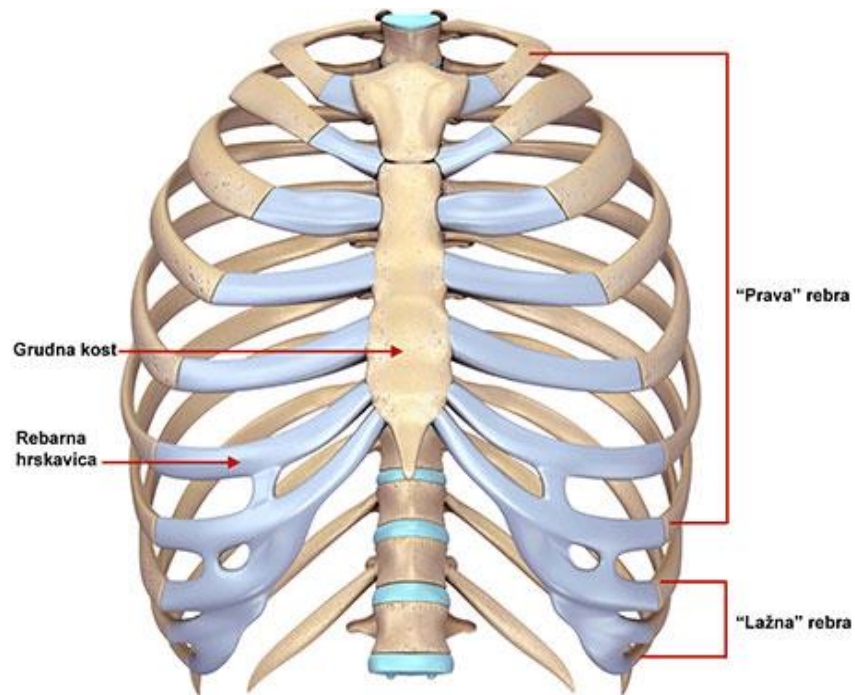
Prometne nesreće, padovi, sportske nezgode, napadi i eksplozijske ozljede, sve su to uzroci ozljeda prsnog koša. Uz to, zbog mehanizama ovih ozljeda, mnogi od ovih ozlijeđenih imaju ozljede glave, trbuha ili ekstremiteta, kao i ozljede prsnog koša, što tog bolesnika čini kompleksnijim. Budući da prsni koš pruža zaštitni koštani kostur (rebra, prsna kost, klavikule i lopatice) oko vitalnih organa prsišta, lom svake od ovih kostiju ima posljedice. Prijelom rebara je najčešća tupa ozljeda prsnog koša. Kod prijeloma četiri ili više rebara na dva mjesta, događa se pojava nestabilnosti prsnog koša, te paradoksalno pomicanje ozlijeđenog dijela prsišta. Taj dio ne slijedi respiratorno pomicanje prsnog koša, jer se jedan od sastavnih dijelova koštanog dijela odvojio. Pacijenti s nestabilnim prsnim košem razlikuju se od onih s višestrukim prijelomima rebara jer su u većem riziku od respiratornog aresta, te često zahtijevaju ranu intubaciju. Zdravstvena njega bolesnika sa stabilizacijom toraksa uvelike ovisi o bolesnikovom zdravstvenom stanju. Cilj zdravstvene njege je omogućiti da bolesnik bude što samostalniji, te da ima bolju kvalitetu života.

## 2. ANATOMIJA PRSNOG KOŠA

Prsni koš je gornji dio trupa, kojeg čine prsna kost, rebra i torakalni dio kralježnice; a u kojem su smješteni vitalni organi, poput srca i pluća, te aorte i jednjaka koji se protežu u trbušnu šupljinu. Prsni koš se može podijeliti na desni i lijevi hemitoraks, koji su odvojeni medijastinumom. Prsni koš je cilindričnog oblika i ima dvije glavne svrhe – pruža zaštitu organima, a dinamika interakcije koštanih i mišićnih komponenata stijenke prsnog koša dopušta promjene u respiratornim volumenima. Koštani dio prsnog koša ima dva otvora: gornji torakalni otvor ili cerviko-torakalni spoj, te donji torakalni otvor. Torakalni ulaz ograničen je tijelom prvog torakalnog kralješka posteriorno, prvim parom rebara i njihove hrskavice anterolateralno, te gornjom granicom manubrija anteriorno. Dušnik je srednja linija, a jednjak je straga i malo s lijeve strane. Glavni mišići ove regije su sternokleidomastoidni i skaleni mišići koji tvore brahijalni plexus, ali i frenični i vagusni živci također prolaze kroz ovaj otvor. Dijafragma na donjem prsnom otvoru odvaja torakalnu šupljinu od trbušne šupljine. Donji dio torakalnog otvora, koji se naginje infroposteriorno, je ograničen dvanaestim torakalnim kralješkom straga i dvanaestim parom rebara.

Sternum ili prsna kost sastoji se od drška prsne kosti, *manubrium sterni*, trupa prsne kosti, *corpus sterni*, te vrška prsne kosti, *processus xyphoideus*. Glavni dijelovi, manubrij i tijelo, spojeni su hrskavičnim zglobovom koji obično nikada ne okošta i doprinosi pokretima rebara, dok je vršak u djetinjstvu građen od hrskavice, a okošta do otprilike četrdesete godine života. Najširi dio manubrija ima bilateralne usjeke, *incisurae*, koji služe kao mjesto gdje se hvata rebrena hrskavica. Sternum se povezuje sa rebrima preko hrskavica, formiranih ispred rebara i na taj način pomaže zaštititi srce, pluća i velike krvnih žila od ozljeda. Na manubrij se spajaju sternokleidomastoidni mišić, sternohyoid i sternotiroidi superiorno, a m. pectoralis anterolateralno. Većina stražnje površine je gola kost, koja može biti u kontaktu s brahiocefalnom venom. Zglobna lica za parove rebara od drugog do sedmog rebra su duž bočne granice tijela sternuma. Oni su povezani sinovijalnim zglobovima s kostalnim hrskavicama. Šesta i sedma hrskavica rebara mogu se spojiti, posebno u žena. Gornjih sedam rebara se nazivaju istinskim rebrima ili vertebrosternalnim rebrima jer oni tvore cjelovit spoj između kralježaka i sternuma, dok donjih pet rebara, koja nisu spojena sa sternumom, smatraju se lažnim rebrima. Osmi, deveti i deseti rebra se nazivaju

vertebrokostalnim jer svaka njihova koštana hrskavica artikulira uz susjednu rebrastu hrskavicu. Jedanaesta i dvanaesta rebra su slobodno plutajuća ili kralježnička rebra jer im je jedina artikulacija s pripadajućim kralješcima. (Slika 1.)



Slika 1. <https://www.nika.rs/wp-content/uploads/2018/01/deformiteti-grudnog-kosa-7.jpg> pristupljeno 29.08.2020.

Medijastinum je centralno smješten u prsnoj šupljini. Pleuralna šupljina ograničava svaku stranu medijastinuma, a njegovu donju i gornju granicu definira dijafragma odnosno donji torakalni otvor. Dijeli se na superiorni i inferiorni medijastinum. Superiorni medijastinum leži iznad ravnine od sternomanubrijskog zgloba do četvrtog torakalnog kralješka. U gornjem odjeljku je smješten gornji dio timusa, donji krajevi mišića ramena i gornja polovica gornje šuplje vene, dušnik, torakalni kanal i jednjak. Donji odjeljak je dalje podijeljen na prednji, srednji i stražnji. Zbog položaja srca, medijastinum je pomaknut prema lijevo.

Dušnik se razdvaja na desne i lijeve glavne bronhe, *bronchi dexter et sinister*. Desni glavni bronh prolazi iza gornje šuplje vene do hiluma pluća. Lijeve glavni bronh je malo manji, prolazi ispod svoda aorte i lijeve plućne arterije, dok desni glavni bronh može biti širi u žena i pretilih ljudi. Lijeve i desne, primarne bronhi su najširi i ulaze u pluća u svaki hilum, gdje se dalje granaju na režanjske bronhije, te oni dalje u

segmentarne bronhe. Daljnje podjele su segmentarni bronhi 4., 5. i 6. segmenta, te bronhiji koji nemaju hrskavicu nazivaju se bronhioli. S bronhom u središtu, svaki bronhopulmonalni segment funkcionira kao pojedinačna jedinica s vlastitom plućnom arterijom i venskom opskrbom.

Pluća su parni organ, te se dijele na lijevo i desno, *pulmones sinister et dexter*. Veće, desno pluće ima tri režnja - gornji, srednji i donji - i sastavljen je od 10 bronhopulmonalnih segmenata. Lijevo pluće ima dva režnja, *lobusa* - gornji i donji, te sadrži osam segmenata. Lingula na lijevoj strani pluća je anatomski ekvivalent srednjeg režnja i ugrađen je u gornji dio režnja. Kosa pukotina sa svake strane razdvaja donji režanj od ostatka pluća. Glavna plućna arterija izranja lijevo od aorte i prolazi superiorno i s lijeve strane, naprijed prema lijevom glavnom deblu bronha, gdje se dijeli na desni i lijevu glavnu plućnu arteriju. Desna plućna arterija prolazi do odmah iza uzlazne aorte i čini gornju granicu poprečnog sinusa. Pluća imaju najveći obujam od svih organa prsnog koša, te s dušnikom, bronhijima, bronhiolima i alveolama čine donji dio dišnog sustava (3,4).

### 3. OZLJEDE PRSNOG KOŠA

Tupe ozljede prsnog koša su daleko češće nego penetrantne ozljede. Prometne nesreće, padovi, sportske nezgode, napadi i eksplozijske ozljede, sve su to uzroci ozljeda prsnog koša. Uz to, zbog mehanizama ovih ozljeda, mnogi od ovih ozlijeđenih imaju ozljede glave, trbuha ili ekstremiteta, kao i ozljede prsnog koša, što tog bolesnika čini kompleksnijim. Tupa trauma zida prsnog koša može poremetiti respiratornu funkciju, dovesti do hipoksije i uzrokovati značajan morbiditet. Budući da prsni koš pruža zaštitni koštani kostur (rebra, prsna kost, klavikule i lopatice) oko vitalnih organa prsišta, lom svake od ovih kostiju ima posljedice.

Izolirani prijelomi prsne kosti prisutniji su s porastom učestalosti prometnih nesreća, nastaju zbog zatezanja sigurnosnog pojasa, posebno u vozilima s odsutnim ili neispravnim zračnim jastucima. Povremena osjetljivost, bol, edemi i deformacija lako se otkrivaju fizikalnim pregledom i radiografijom prsnog koša koja je dijagnostička metoda kod većine bolesnika. Morbiditet i smrtnost od izoliranih prijeloma prsne kosti je vrlo nizak, a kirurški popravak se vrlo rijetko izvodi. Bolesnici s izoliranim prijelomom prsne kosti, koji imaju uredan ehokardiogram i u nalazima nemaju povišenja srčanih enzima u ranim satima od ozljede, biti će otpušteni kući u roku od 24 sata od dolaska u ustanovu.

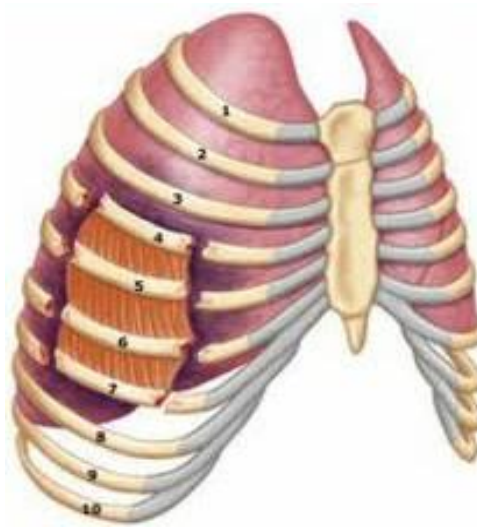
Prijelom rebra je najčešća tupa ozljeda prsnog koša, Prijelomi rebra važan su pokazatelj ozbiljnosti traume. Što je veći broj slomljenih rebra, to je i veći je bolesnikov morbiditet i smrtnost, čak i od nerespiratornih uzroka, posebno ako je slomljeno šest ili više rebra. Broj prijeloma rebra značajno je povezan s prisutnošću hemotoraksa ili pneumotoraksa, kod pacijenata koji su imali dva ili više rebra slomljena(4). Hemotoraks je nakupljanje krvi, a pneumotoraks nakupljanje zraka u pleuralnom prostoru. (2) U oba slučaja potrebno je postavljanje torakalne drenaže za evakuaciju nakupljenog sadržaja i reekspanziju plućnog krila. Prijelomi od četvrtog do devetog rebra povezani su s ozljedama pluća, bronha, pleure i srca, a prijelomi ispod devetog rebra ukazuju na ozljede slezene, ozljede jetre ili bubrega, ovisno s koje strane tijela se prijelom rebra nalazi. Glavni simptomi uključuju bol, izuzetnu osjetljivost na palpaciju, krepitacije, te poštedu disanja. Radiografija prsnog koša izvodi se kao rutinski dio pregleda, a dio se pacijenata s traumom i prijelomima upućuje na CT pregled, radi procjene traume mekih tkiva. Prijelom prvog rebra ima posebno značenje zbog velike

sile koja je potrebna da se dogodi prijelom, te je veća vjerojatnost da se dogodila i visceralna ozljeda (4).

### **3.1.NESTABILNI PRSNI KOŠ**

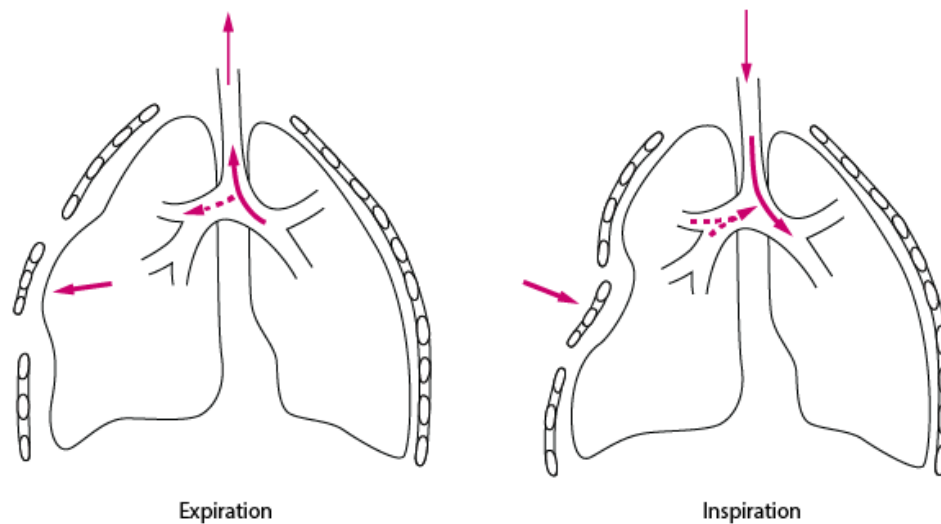
Kod prijeloma četiri ili više rebara na dva mjesta (Slika 2.), bili oni jednostrani ili obostrani prijelomi, događa se pojava nestabilnosti prsnog koša, te paradoksalno pomicanje ozlijeđenog dijela prsišta. Taj dio ne slijedi respiratorno pomicanje prsnog koša, jer se jedan od sastavnih dijelova koštanog dijela odvojio. Kod inspirija se nestabilni dio uvlači prema unutra, a kod ekspirija prema van (Slika 3.), što bi trebalo biti obrnuto, a sve navedeno dovodi do toga da se plućno krilo ne ekspanira u dovoljnoj mjeri. To narušava mehaniku disanja i rezultira hipoventilacijom, lošom plućnom funkcijom i atelektazama. Pacijenti s nestabilnim prsnim košem razlikuju se od onih s višestrukim prijelomima rebara jer su u većem riziku od respiratornog aresta, te često zahtijevaju ranu intubaciju. Endotrahealna intubacija potrebna je u više od dvije trećine bolesnika s nestabilnim prsnim košem i indicirana je za brzinu disanja veću od 40 udisaja po minuti, ili  $P_{O_2}$  manji od 60 mmHg unatoč 60 postotnom protoku kisika na masku za lice. Relativne indikacije za intubaciju uključuju plitko disanje, poremećeno stanje svijesti, kod bolesnika kod kojih već postoji kronična plućna bolest ili prisutnost pridruženih ozljeda. U prisutnosti višestrukih ozljeda, intubacija pacijenta gotovo je neizbježna i rano izvedena intervencija koja često zaobilazi iznenadnu respiratornu dekompenzaciju, te naknadno i smrtnost. Nestabilni prsni koš nastaje kad prsni koš upije velike vrijednosti kinetičke energije, pa je to važan pokazatelj za značajnu intratorakalnu ozljedu kod bolesnika s tupim traumama. Kod oko 45% ovih bolesnika se javlja kontuzija pluća. Pneumotoraks ili hemotoraks su česte akutne posljedice, te akutni respiratorni distres sindrom (ARDS) koji se javlja kod čak trećine ovih bolesnika i rezultira stopom smrtnosti od oko 30%. Kod većine bolesnika se primjenjuje konzervativna terapija s naglaskom na ublažavanje boli s epiduralnom analgezijom, međutim, u određenom broju slučajeva pacijenti trebaju operativni zahvat stabilizacije prsnog koša. To su obično intubirani bolesnici bez mogućnosti odvikavanja od ventilatorne potpore zbog velike nestabilnosti segmenta prsnog koša.

Slika 2. Dvostruki prijelom četiri rebra



Izvor: [https://web.facebook.com/MbbsStudentsOnly/photos/flail-chest-at-least-three-adjacent-ribs-are-broken-in-at-least-two-or-more-plac/479507265532478/?\\_rdc=1&\\_rdr](https://web.facebook.com/MbbsStudentsOnly/photos/flail-chest-at-least-three-adjacent-ribs-are-broken-in-at-least-two-or-more-plac/479507265532478/?_rdc=1&_rdr) pristupljeno 29.08.2020.

Slika 3. Paradoksalno pomicanje prsnog koša u ekspiriju i inspiriju



Izvor: [https://www.msmanuals.com/-/media/manual/professional/images/flail\\_chest-sketch.gif?la=en&thn=0](https://www.msmanuals.com/-/media/manual/professional/images/flail_chest-sketch.gif?la=en&thn=0) pristupljeno 29.08.2020.

Traumatska asfiksija je neuobičajeni klinički sindrom koji se javlja nakon jake kompresije prsnog koša. Pritom dolazi do stvaranja pozitivnog intrapleuralnog tlaka



zbog čega nastaje zastoj u području gornje šuplje vene(2). Simptomi uključuju subkonjunktivalno krvarenje, cervikofacijalnu cijanozu što rezultira ljubičasto-plavom bojom vrata i lica, edem lica, petehije sluznica i višestruka ekhimozična krvarenja na licu, vratu i gornjem dijelu prsa. Cerebralna hipoksija koja je posljedica hipoventilacije je uvijek prisutna opasnost koja rezultira promjenom stupnjeva cerebralne disfunkcije. Upala grla, promuklost, vrtoglavica, utrnulost i glavobolje su česte. Hemoptiza, hemotimpanum, hematurija, rektalno krvarenje i prolazni gubitak vida mogu se također pokazati kod ovog sindroma. Dijagnoza se postavlja prvenstveno na temelju kliničke slike uz radiografske snimke prsnog koša. Posebnu pažnju se obraća na ponovno uspostavljanje oksigenacije i perfuzije kako bi se osigurao uspješan ishod. Glavu treba održavati u povišenom položaju - na 30 stupnjeva. Ako pacijent preživi početnu kliničku sliku, prognoza je izvrsna. Promjena boje kože se rješava u roku od 3 tjedna, ali potpuno rješavanje subkonjunktivnog krvarenje može potrajati i do mjesec dana.

Parenhim pluća ispunjava velik dio prsne šupljine i leži vrlo blizu koštanog dijela prsnog koša, čineći ga ranjivim. Kontuzija pluća najčešća je ozljeda kod tupe traume prsa. Iako su kontuzije pluća obično povezane sa istodobnim oštećenjem torakalne stijenke i drugim visceralnim ozljedama, mogu biti izolirana ozljeda i bez prijeloma rebra. Klasični simptomi uključuju dispneju, tahipneju, hemoptizu, cijanozu i hipotenziju. Fizikalni pregled može pokazati udisajne hropce i smanjen šum na zahvaćenoj strana. U otkrivanju ozljeda pluća je precizniji CT pregled nego klasični radiogram. Svi bolesnici s plućnom kontuzijom trebaju biti promatrani u bolničkim uvjetima, uz aplikaciju kisika jer je veća sklonost pogoršanja njihovog ventilacijskog statusa, te sekundarne upale pluća zbog oštećenja plućnog parenhima (4). Ozljede prsnog koša i komplikacije koje su uslijedile uzrokuju čak 25% smrtnosti od tupih ozljeda. Kontuzija pluća se javlja u 30% do 75% svih slučajeva. Kod nestabilnog prsnog koša, najtežeg oblika tupe ozljede prsnog koša, gdje postoji i kontuzija pluća, stopa smrtnosti je od 10% do 20%. Iako samo ozljede prsnog koša mogu rijetko biti primarni uzrok smrti u bolesnika s višestrukim ozljedama, oni uvelike utječu na tijek bolesti i preživljavanje bolesnika. Većina teških kontuzija pluća kojima je potrebna ventilacijska podrška (85%) jesu povezane s teškim ozljedama koštanog dijela prsnog koša(5).

#### 4. STABILIZACIJA TORAKSA

Nestabilnost prsnog koša dovodi do respiratorne insuficijencije uzrokovane oštećenim funkcijama organa i integriteta zida prsnog koša, popraćeno bolnim disanjem i posljedicama na plućni parenhim i izmjenu plinova. Bolesnikovo stanje se dodatno pogoršava pratećim kontuzijama plućnog parenhima, atelektazama i upalom pluća. Takvo stanje zahtijeva neprekinutu ventilacijsku potporu i dulji boravak u jedinici intenzivne njege ili liječenja. Produljena ovisnost o umjetnoj ventilaciji uzrokuje niz drugih respiratornih komplikacija, pored nemogućnosti kretanja pacijenta. Ventilacijska potpora može potrajati najmanje tri tjedna, a u nekim slučajevima čak i dulje. Komplikacije se razvijaju gotovo u kod svih bolesnika kao posljedica produženog vremena intubacije i dugotrajnog ležanja u krevetu(6). Prije ranih 1950.-ih godina nestabilni prsni koš se tretirao nekim oblikom udloga, koje su se uglavnom sastojale od sabijanja zida prsnog koša vrećama s pijeskom, ljepljivim trakama, operativnim učvršćivanjem ili vanjskim uređajem za trakciju. Godine 1952. Jensen je koristio mehaničku ventilaciju za bolesnike s nestabilnim prsnim košem. 1956. godine su Avery, Morch i Bentsen popularizirali koncept „unutarnje pneumatske stabilizacije". Ovo je bilo postignuto kontinuiranom mehaničkom hiperventilacijom pomoću novog volumena respiratora za širenje prsnog koša i uklanjanje paradoksalnih pokreta(7). Implementacija rane vanjske torakalne stabilizacije osteosintezom 'brojke osam' u Klinici za kirurgiju KBC-a Rijeka započela je u siječnju 2002.godine. Načelo uključuje izravan pristup na slomljena rebra, u većini slučajeva uključuju dulja rebra (4. do 10. rebro), smanjuju se prijelomni fragmenti i stabilizacija se vrši pomoću Kirschnerove žice i 'figura u obliku osmice'. Cilj ove metode bila je i upotreba minimalne količine osteosintetskog materijala.

Indikacije za takvu stabilizaciju rebara osteosintezom "osmicom" su u sljedećim slučajevima:

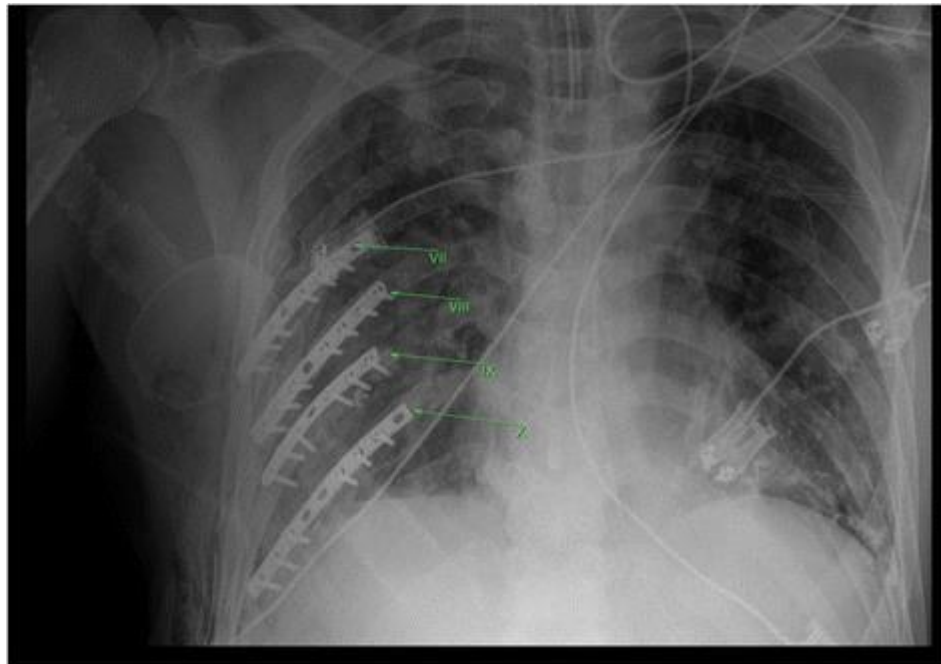
- kod bolesnika s pogoršanom plućnom funkcijom unatoč agresivnom čišćenju bronhijalnih sekreta i odgovarajućoj analgeziji, koji zahtijevaju unutrašnju pneumatsku stabilizaciju i bez kontuzije pluća su;
- intubirani bolesnici s prethodnom teškom plućnom bolešću, kontuzijom i cerebralnim ozljedama, kako bi se smanjilo trajanje unutarnje pneumatske stabilizacije kada se pacijent se odvikava od mehaničke ventilacije

- pacijenti s niskom razinom  $\text{PaO}_2/\text{FiO}_2$  koji zahtijevaju unutarnju pneumatsku stabilizaciju
- pacijenti s padom zasićenja krvi kisikom ( $\text{sO}_2\%$ ), tijekom pokušaja odvikavanja od mehaničke ventilacije(6).

Bolesnici s nestabilnim toraksom su uglavnom politraumatizirani, cirkulatorno i respiratorno nestabilni te se gotovo odmah intubiraju te priključuju na mehaničku ventilaciju. Radi dodatnih ozljeda (kontuzija srca, kontuzija pluća, hemoragični šok) se operativni zahvat rijetko može izvesti odmah, dok se bolesnikovo stanje ne optimizira. Kad su vitalni parametri zadovoljavajući, stabilizacija prijeloma rebara se može izvesti. Kirurška stabilizacija nestabilnog toraksa obavlja se u općoj endotrahealnoj anesteziji zbog potrebe eksploracije pluća i pleuralne šupljine, koristeći dvostruki lumen endotrahealne cijevi. Položaj pacijenta i rez na prsima određen je položajem nestabilnog segmenta prsnog koša. Kad je potrebno, vrše se zahvati torakotomije za veću eksploraciju, pleuralne šupljine i pluća prije početka postupka stabilizacije. U slučaju pleuralnog izljeva ili razderotina pluća postavlja se i torakalna drenaža. U većini slučajeva, pridružene ozljede pluća liječe se konzervativno, bez potrebe za plućnom resekcijom. Primarni je cilj kirurške stabilizacije toraksa je uklanjanje paradoksalnog pokreta torakalne stijenke. Poslijeoperativno bolesnik je na respiratornoj potpori u Jedinici intenzivnog liječenja nekoliko sati do nekoliko dana. Respiratorni parametri prate se prije i nakon operacije, uključujući parametre mehaničke ventilacije i razvoj ranih postoperativnih komplikacija. Postoperativno davanje tekućine se pojedinačno procjenjuje za svakog pacijenta na osnovu bolesnikovih hemodinamskih potreba, te prema tome i iznos tekućine. Učini se kontrolni radiogram radi procjene uspješnosti operativnog zahvata, te stanju plućnog parenhima. Prema provedenom istraživanju 2002. godine u KBC-u Rijeka, postupak rane vanjske stabilizacije pomoću osteosinteze kod politraumatiziranih bolesnika s oštećenjem prsnog koša doprinosi njihovoj kraćoj ovisnosti o umjetnoj ventilaciji i vremenu provedenom unutar Jedinice intenzivnog liječenja i također značajno doprinosi smanjenoj učestalosti komplikacija uzrokovanim produljenom intubacijom i dugotrajnim ležanjem u krevetu. Postoperativne komplikacije nisu ni česte ni raširene, što omogućava ranu rehabilitaciju pacijenata. Uzimajući u obzir da su svi pacijenti čak su imali normalne respiratorne parametre nakon 6 mjeseci, osteosinteza je prihvatljiva u liječenju politraumatiziranih bolesnika s ozljedom prsnog koša(6). Osim osteosinteze Kirschnerovim žicama, postoje metode

fiksacije rebara prednje ploče s žičanom vezom, prednje oplata s dvokortikalnim vijcima(slika 4.), intramedularna fiksacija, Judetov podupirač, Uplates i upijajuće ploče. Istraživanje provedeno u Indiji 2006.-2013.godine također govori kako je kirurška fiksacija metoda od velike vrijednosti u liječenju lomova prsnog koša i nestabilnih prijeloma rebara. U ovome modalitetu liječenja, stabilnost bez deformiteta prsnog koša je postignuta, a pacijenti su imali manje oštećenja plućne funkcije, značajno smanjenu stopu komplikacija, kraći boravak u intenzivnoj njezi, smanjenu potrebu za respiratorom, manje traheostoma, raniji povratak normalnoj aktivnosti, kraći boravak u bolnici i manje boli u odnosu na konzervativni način liječenja. Konzervativno liječenje može dovesti do više komplikacija, dužeg tijeka bolesti i lošije stabilnosti loma. Pacijenti koji se liječe konzervativno, opisuju veću razinu boli, nerado kašlju i iskašljavaju, što može dovesti do smanjenja respiratornog kapaciteta, te komplikacija kao što su upala pluća i atelektaze. Nestabilna fiksacija prijeloma može uzrokovati progresiju prijeloma, pomak rebara, što dovodi do torakalne deformacije, smanjenja vitalnog kapaciteta i gubitak kapaciteta plućne funkcije. U kasnijoj fazi često se javljaju bolesnici s bolovima koji se ne mogu kupirati lijekovima(8).

Slika 4. Stabilizacija toraksa pločicama i vijcima



Izvor: <https://jmedicalcasereports.biomedcentral.com/articles/10.1186/s13256-018-1683-2> Pristupljeno 29.08.2020.

## **5. ZDRAVSTVENA NJEGA BOLESNIKA SA STABILIZACIJOM TORAKSA**

### **5.1.PRIJEOPERACIJSKA PRIPREMA BOLESNIKA**

Zdravstvena njega bolesnika sa stabilizacijom toraksa uvelike ovisi o bolesnikovom zdravstvenom stanju. Naravno, cilj zdravstvene njege je omogućiti da bolesnik bude što samostalniji, te da ima bolju kvalitetu života. Priprema bolesnika za operativni zahvat ovisi i bolesnikovom stanju. Prijeoperativna faza uključuje odluku za operativnim liječenjem te traje do transporta u sobu za pripremu, odnosno do operacijskog stola(9). Dijagnostički postupci moraju biti učinjeni kako bi se dobio uvid u bolesnikovo zdravstveno stanje, ali se pretrage moraju obaviti u što kraćem roku i sa što manje posljedica za bolesnika. Od neinvanzivnih pretraga najčešće je potrebno učiniti EKG, UTZ, te RTG preglede područja thoraxa, a često i CT pregled. Za pripremu za operativni zahvat potrebno je promatrati bolesnika, mjeriti i dokumentirati njegove vitalne funkcije, uspostaviti i održavati prohodnost venskog puta, uzorkovati krv za laboratorijske pretrage, koagulogram, krvnu grupu i Rh faktor, naručiti krvne pripravke, uzorkovati urin za laboratorijski pregled i učiniti dodatne krvne pretrage prema odluci liječnika. Potrebno je primjeniti propisanu terapiju i analgetike kada je to potrebno. Prije operativnog zahvata bolesnik mora biti pregledan od anesteziologa, te eventualno interniste ako postoje ostali komorbiditeti koji bi mogli utjecati na tijek operativnog zahvata. Dan prije operativnog zahvata bolesniku je potrebno ukloniti dlake sa operativnog područja šišačem, a ne brijanjem, kako ne bi došlo do oštećenja kože. Dlake se uklanjaju na području cijelog hemitoraksa (prednje i stražnje strane) one strane tijela na kojoj će biti izvršen zahvat, te ispod pazuha iste strane. Osobna higijena se provodi posebnim antiseptičkim sredstvima koja smanjuju broj bakterija na koži. Čišćenje probavnog trakta se vrši večer prije operativnog zahvata, primjenom supozitorija ili klizme. Primjenjuje se niskomolekularni heparin kao prevencija tromboze. Ako je bolesnik u kontaktu i pri svijesti, kontinuirano mu se pruža psihološka podrška i omogućuje mu se da postavlja pitanja na koja mu se onda da odgovor u skladu s njegovim mogućnostima razumijevanja. Na dan operativnog zahvata provodi se higijena cijelog tijela bolesnika, posebno obratiti pozornost na mjesta koja imaju nabore i mjesta gdje je veća mogućnost nakupljanja bakterija. Bolesnički krevet mora imati čisto posteljno rublje. Prije samog odlaska u operacijski blok, medicinska sestra provjerava bolesnikovu dokumentaciju, koja mora sadržavati nalaze svih ranije učinjenih pretraga i vađenja krvi, potpisane suglasnosti odnosno pristanke na operacijski

zahvat (Prilog 1. i 2.); kontrolira vitalne znakove, provjerava da li se bolesnik pridržavao dobivenih uputa. Liječnik operater mora markirati mjesto operativnog zahvata. Elastična bandaža se stavlja na bolesnikove noge kao još jedna metoda sprječavanja tromboze. Dio premedikacije se daje odmah na odjelu, a dio neposredno prije zahvata u operacijskoj sali. Ako je sva dokumentacija uredna, a bolesnik psihofizički spreman, transportira se u operacijski blok. Budući da su ovakvi bolesnici često politraumatizirani, intubirani i na mehaničkoj ventilaciji prije operacijskog zahvata, gore navedene postupke provode uglavnom medicinske sestre s radilišta intenzivnog liječenja, ali nije rijetko da se ovakvog bolesnika može vidjeti u intenzivnoj njezi kirurškog odjela, odnosno na odjelu torakalne kirurgije.

## **5.2.POSLIJEOPERACIJSKA SKRB ZA BOLESNIKA**

Nakon operativnog zahvata bolesnik provodi prvih 24h u Jedinici intenzivnog liječenja, te se nakon ekstubacije vraća na odjel, ako je njegovo stanje optimalizirano, te ako su vitalni parametri zadovoljavajući. Zdravstvena skrb o bolesniku nakon operativnog zahvata temelji se na otklanjanju fizičkih simptoma, poput boli, mučnine, povraćanja; potrebno je monitoriranje bolesnika u svim segmentima. Kontrola vitalnih znakova po dolasku se vrši svakih 15-30 minuta tijekom prvih nekoliko sati, zatim se taj period smanjuje na 1-2 sata, ovisno o stanju bolesnika. Potrebno je pratiti i vanski izgled bolesnika, te o svim promjenama obavijestiti liječnika. Analgetska terapija se mora primjenjivati kontinuirano, često putem epiduralnog katetera o čemu onda vode brigu anesteziološke sestre. Ako bolesnik nema epiduralni kateter, onda se primjenjuje analgezija venskim putem, te rjeđe intramuskularno. Bol se procjenjuje na VAS skali nekoliko puta dnevno te se prema tome prilagođavaju doze analgetske terapije (Prilog 3.) Bolesnika je potrebno smjestiti u odgovarajući položaj u krevetu, sa što manje opterećenja na operativnu ranu, te radi bolje ventilacije pluća, najčešće Fowlerov položaj. Potrebno je obratiti pozornost na pravilnu poziciju torakalne drenaže, koja je često postavljena nakon ovakvih operativnih zahvata. Drenaža može biti aktivna i pasivna, te je potrebno pratiti i bilježiti količinu, izgled dreniranog sadržaja, mjesto insercije drena, te paziti da se dren ne presavije i bude funkcionalan(10). Potrebno je pratiti izgled operativne rane, sprječavati infekciju, te vršiti prijevoj prema protokolu. Osim navedenog, važno je sprječavanje i prepoznavanje komplikacija operativnog postupka, sprječavanje komplikacija dugotrajnog ležanja, nastavlja se prevencija tromboze niskomolekularnim heparinom. Redovno se kontroliraju

laboratorijski nalazi krvi te se prema njima vrši korekcija nalaza elektrolitima ili krvnim i ostalim pripravcima. Čim stanje bolesnika dozvoljava provode se vježbe disanja uz asistenciju fizioterapeuta, aktivne i pasivne vježbe disanja te rana mobilizacija. Svakodnevno se provodi osobna higijena bolesnika, njega usne šupljine te anogenitalne regije uz aplikaciju analgetika 30 minuta prije provedenog. Hidracija je uglavnom parenteralna, ali se čim prije započne sa peroralnom hidracijom, ispočetka malim gutljajima vode ili blagog čaja, te ako bolesnik dobro podnosi, bez mučnine i povraćanja, može se nastaviti s hidracijom per os. Uz hidraciju, potrebno je pratiti i iznos tekućina iz tijela, posebno diurezu. S krutom prehranom se započinje drugi dan od operacije ako bolesnik tolerira, prehrana mora biti lagana te lako probavljiva. Bolesniku je cijelo vrijeme potrebno pružiti psihološku potporu, objasniti mu funkcije svih aparata kojima je okružen - monitori, infuzijski sistemi, torakalna drenaža, urinarni kateter i ostalo. Cilj je postepeno povećavati aktivnosti bolesnika kako bi mogao samostalno obavljati dnevne aktivnosti. Promatranjem i razgovorom s bolesnikom, medicinske sestre će planirati i provoditi sestrinske intervencije kako bi otklonile, ublažile ili spriječile pojavu određenih simptoma.

### **5.3. ZDRAVSTVENA NJEGA BOLESNIKA S TORAKALNOM DRENAŽOM**

Tijekom operativnog zahvata stabilizacije prsnog koša, postavlja se torakalni dren kako bi se mogao evakuirati nakupljeni zrak ili tekućina iz pleuralnog prostora. Zdravstvena njega nakon postavljenog torakalnog drena usmjerena je na otklanjanje tjelesnih simptoma, jednako kao i nakon operativnog zahvata u kojem dren nije postavljen. Bolesnika je potrebno udobno smjestiti, povisiti uzglavlje, promatrati bolesnika, pratiti respiratorni status, vrijednosti vitalnih znakova. Potrebno je kontinuirano pratiti i bilježiti količinu i sadržaj drenirane tekućine u kolektoru; pratiti mjesto insercije drena u prsnu šupljinu, te sterilno previjati ranu. Ukoliko je prisutna sekrecija iz rane, ili pojava pleuralnog izljeva neuobičajenog izgleda ili količine, obavijestiti liječnika, te po odredbi uzeti briseve za mikrobiološke ili druge pretrage. Potrebno je redovito kontrolirati funkcionalnost sustava drenaže, paziti na prohodnost drena. Potrebno je paziti da tijekom promjene ili zauzimanja adekvatnog položaja bolesnika i obavljanja aktivnosti da bolesnik ne sjedne ili ne leži na drenu. Kod pokretnih bolesnika, potrebna je edukacija o pravilnom rukovanju drenom, a da bi se spriječile komplikacije. Vrlo je važno educirati bolesnika o pravilnom disanju, te mu pomoći pri kašljanju i iskašljavanju. Kako bi umanjili

osjećaj boli, bolesnici s postavljenom torakalnom drenažom često dišu površno, pa tako ne koriste niže dijelove pluća koriste, što dovodi do zadržavanja zraka u plućima, a što može pospješiti razmnožavanje bakterija i nastanak upale.

Torakalni dren se može izvaditi kada je proces zbog kojeg je postavljen izvršen, odnosno kada se plućno krilo reekspandiralo. Bolesniku se detaljno objasni postupak te ga se psihofizički pripremi, kako bi postupak bio što brži i bezbolniji. Bolesnik zauzima ležeći položaj, na boku, suprotno od drenirane strane, a uzglavlje je blago podignuto. Medicinska sestra skida zavoj oko drena, te dezinficira okolinu drena. Prije nego liječnik ukloni dren, bolesniku se kaže da jednom duboko udahne, te da ispusti zrak iz pluća, nakon toga treba još jednom duboko udahnuti. U trenutku drugog udaha liječnik brzo ukloni dren, te na mjesto gdje je bio dren postavi šav. Sterilnim tupferom previje se mjesto na kojem je bio dren. Torakalni dren i kolektor se odlažu u infektivni otpad, te se zbrine bolesnika.



## 6. PROCES ZDRAVSTVENE NJEJE

Proces zdravstvene njege je sustavan, racionalan i logičan, te služi za utvrđivanje i rješavanje bolesnikovih problema. Obuhvaćen je u četiri faze.

U prvoj fazi se utvrđuju potrebe bolesnika za zdravstvenom njegom - prikupljanjem i tumačenjem podataka, utvrđivanjem aktualnih i potencijalnih problema, te utvrđivanjem potreba za zdravstvenom njegom. Prikupljanje podataka se vrši osobno od bolesnika, od druge osobe ili uvidom u medicinsku dokumentaciju. Nekoliko je tehnika prikupljanja podataka – putem intervjua, samo promatranjem bolesnika, mjerenjem, te analizom dostupne dokumentacije.

Drugu fazu čini planiranje potreba za zdravstvenom njegom, odlučivanje koje sestrinske intervencije je potrebno provoditi kod bolesnika, a istodobno ih individualizirati odnosno prilagoditi pojedincu.

Provođenje zdravstvene njege je treća faza procesa zdravstvene njege a koja uključuje validaciju plana, ocjenu njegove ispravnosti, te analizu provedenih intervencija. Odgovornost za izradu planova zdravstvene njege i koordinacije ostalih stručnjaka pripada medicinskoj sestri, te je planovima zdravstvene njege predviđeno je što i tko u određeno vrijeme treba učiniti kako bi zadane intervencije bile provedene.

Četvrta faza, evaluacija u zdravstvenoj njezi, daje povratnu informaciju o stupnju napretka stanja bolesnika, informaciju ishodu do sad učinjenog, koje su potrebe za daljnjim intervencijama u zdravstvenoj njezi, postoje li neočekivani ishodi ili nezadovoljene potrebe koje nisu obuhvaćene u prvotnoj procjeni(11).

Obrasci zdravstvenog funkcioniranja su predstavljeni od Marjory Gordon 1989.g., a koj koriste medicinske sestre u svom radu sa bolesnicima tijekom primjene procesa zdravstvene njege. Njima se služe kako bi osigurale što bolju i detaljniju procjenu zdravstvenog stanja bolesnika. O procjeni zdravstvenog stanja, ovise sve ostale aktivnosti koje će medicinska sestra provoditi u procesu zdravstvene njege. Samo nekoliko pitanja iz svakog obrasca koja će uputiti pacijentu biti će dovoljna da medicinska sestra obuhvati cijeli spektar zdravstvenog funkcioniranja pojedinca kako neki problemi ne bi ostali neprepoznati i netretirani.

Obrasci zdravstvenog funkcioniranja su sljedeći:

- Percepcija i održavanje vlastitog zdravstvenog stanja
- Nutritivno-metabolički obrazac
- Eliminacija
- Tjelesna aktivnost
- Odmor i spavanje
- Kognitivno perceptivne funkcije
- Samopercepcija
- Uloge i odnosi
- Seksualna aktivnost i reprodukcija
- Sučeljavanje i tolerancija na stres

## **7. SESTRINSKE DIJAGNOZE KOD BOLESNIKA SA STABILIZACIJOM TORAKSA**

Sestrinske dijagnoze mogu biti:

- aktualne sestrinske dijagnoze
- visokorizične ili potencijalne sestrinske dijagnoze
- moguće ili vjerojatne sestrinske dijagnoze
- povoljne sestrinske dijagnoze - opisuju dobro zdravstveno stanje
- skupne sestrinske dijagnoze – sindromi(12)

### **7.1.AKUTNA BOL**

Akutna bol je neugodan nagli ili usporeni osjetilni doživljaj koji proizlazi iz stvarnih ili mogućih oštećenja tkiva s predvidljivim završetkom u trajanju kraćem od 6 mjeseci(14).

Cilj: Bolesnik će na skali za bol pokazati razinu boli nižu od početne

Intervencije:

- Dokumentirati bolesnikovu procjenu boli na VAS skali za bol (Prilog 3.)
- Obavijestiti liječnika o boli bolesnika
- Primijeniti farmakološku terapiju prema odredbi liječnika
- Primijeniti nefarmakološke postupke ublažavanja boli
- Izbjegavati pritisak i napetost bolnog područja
- Poticati pacijenta na verbalizaciju osjećaja boli
- Ohrabrivati pacijenta
- Podučiti pacijenta tehnikama relaksacije
- Koristiti metode relaksacije
- Uključiti pacijenta u planiranje dnevnih aktivnosti
- Odvrćati pažnju od boli
- Ukloniti čimbenike koji mogu pojačati bol
- Objasniti bolesniku da zauzme odgovarajući položaj
- Nepokretnog bolesnika postaviti u odgovarajući položaj

- Razgovarati s pacijentom o njegovim strahovima
- Ublažiti strah prisustvom i razgovorom
- Ponovno procjenjivati bol
- Zajedno s pacijentom istražiti različite metode kontrole boli

## **7.2. SMANJENA PROHODNOST DIŠNIH PUTEVA**

Smanjena prohodnost dišnih puteva predstavlja opstrukciju koja onemogućuje adekvatnu ventilaciju plućnog parenhima. Za postavljanje dijagnoze potrebno je imati podatke o respiratornom statusu pacijenta - frekvenciji disanja, dubini, zvukovima, hropcima, osobitostima u mirovanju i naporu, simetričnosti odizanja prsnog koša, upotrebi pomoćne muskulature, kašlju, iskašljavanju i osobitostima sputuma(13).

Cilj: Bolesnik će se pravilno koristiti tehnikama disanja, iskašljavati će samostalno

Intervencije:

- Pratiti, evidentirati izgled, količinu i miris iskašljaja
- Pružiti emocionalnu potporu i poticati bolesnika na iskašljavanje
- Pokazati i poticati vježbe disanja
- Nadzirati i pomagati bolesniku kod vježbi disanja
- Pomoći bolesniku u kašljanju i iskašljavanju
- Namjestiti bolesnika u visoki Fowlerov položaj
- Primijeniti oksigenu terapiju prema odredbi liječnika
- Primijeniti propisane inhalacije prema odredbi liječnika
- Nadzirati stanje kože i sluznica
- Poticati bolesnika na fizičku aktivnost
- Poticati bolesnika da ustaje iz kreveta
- Pratiti bol u mirovanju i pri mobilizaciji pomoću VAS skale za bol
- Ukloniti čimbenike koji imaju negativna utjecaj na motivaciju bolesnika
- Osigurati privatnost

### 7.3.SMANJENO PODNOŠENJE NAPORA

Smanjeno podnošenje napora je stanje u kojem se javlja nelagoda, umor ili nemoć pri izvođenju svakodnevnih aktivnosti. Potrebno je prikupiti podatke o respiratornom statusu – vrijednostima acidobaznog statusa, frekvenciji i dubini disanja, osobitosti disanja u mirovanju i naporu, boji kože, vrijednosti hemoglobina i hematokrita; podatke o kardiovaskularnom statusu - krvnom tlaku, frekvenciji pulsa, ritmu te osobitostima u mirovanju i naporu. U neurološkom statusu prati se stanje svijesti, orijentacija u svim pravcima, procjena osjeta, motorni status; kakvoća mišićne snage i tonusa, pokretljivosti zglobova, imobilizacijama ekstremiteta. Važno je procijeniti emocionalno stanje bolesnika, podatke o boli, dobi pacijenta, tjelesnoj težini i indeksu tjelesne mase. Važni su podaci i o medicinskim dijagnozama, prethodnim kirurškim zahvatima, te lijekovima koje bolesnik uzima. Potrebno je prikupiti podatke o ranijim aktivnostima koje bolesnik izvodi i kako ih podnosi.

Cilj: Bolesnik će tijekom hospitalizacije obavljati svakodnevne aktivnosti bez znakova napora

Intervencije:

- osigurati dovoljno vremena za izvođenje aktivnosti i odmora
- osigurati 4-5 minuta odmora nakon svake aktivnosti
- osigurati neometani odmor i spavanje
- postupno povećavati aktivnosti sukladno njegovoj toleranciji napora
- podučiti bolesnika da svakodnevne aktivnosti izvodi sa što manje umaranja, npr. Da se odijeva u sjedećem položaju
- davati bolesniku povratnu informaciju o napredovanju
- poticati ili izvoditi promjenu položaja svaka 2 sata
- educirati bolesnika o pravilnoj primjeni kisika
- omogućiti odmor od 15 sekundi između zalogaja hrane
- pasivnim vježbama osigurati održavanje mišićne snage i kondicije

## 7.4.SMANJENA MOGUĆNOST BRIGE O SEBI- OBLAČENJE

Ovo je stanje u kojem osoba pokazuje smanjenje sposobnosti ili potpunu nemogućnost izvođenja oblačenja i/ili svlačenja odjeće. Za utvrđivanje dijagnoze potrebno je procijeniti stupanj samostalnosti pacijenta, procijeniti potrebu upotrebe pomagala pri oblačenju, procijeniti (ne)mogućnost oblačenja ili skidanja odjeće, procijeniti potrebnu odjeću za pacijenta, koordinaciju pacijentovih pokreta i podatke o postojanju boli. Osim toga, potrebni su podaci o pacijentovom vizualnom, kognitivnom i senzornom deficitu, te o stupnju pokretljivosti pacijenta.

Cilj: Bolesnik će biti primjereno obučen, te zadovoljan postignutim

Intervencije:

- Definirati situacije kada bolesnik treba pomoć
- Poticati bolesnika da koristi propisana pomagala, npr. naočale, leće, slušni aparat
- Pomoći bolesniku u korištenju pomagala
- Osigurati dovoljno vremena za oblačenje i presvlačenje odjeće
- Svu potrebnu odjeću, pribor i pomagala staviti na dohvat ruke bolesnika
- Odjeću posložiti po redoslijedu oblačenja
- Poticati bolesnika da sudjeluje u svim aktivnostima sukladno njegovim mogućnostima
- Osigurati privatnost
- Osigurati sigurnu okolinu, suhi podovi, držači, papuče koje se ne kližu
- Osigurati optimalnu mikroklimu prostorije
- 30 minuta prije oblačenja primijeniti propisani analgetik
- Pomoći bolesniku odjenuti potrebnu odjeću
- Poticati na što veću samostalnost
- Pohvaliti bolesnika za napredak

## 7.5.SMANJENA MOGUĆNOST BRIGE O SEBI- ELIMINACIJA

Smanjena mogućnost brige o sebi - eliminacija je stanje kada postoji smanjena ili potpuna nemogućnost samostalnog obavljanja eliminacije urina i stolice. Kod bolesnika je potrebno procijeniti stupanj samostalnosti, mogućnost upotrebe pomagala pri obavljanju eliminacije ili mogućnosti odlaska na toalet i svlačenja odjeće. Važno je znati stupanj pokretljivosti bolesnika, te je li u mogućnosti održati potrebnu higijenu ili pustiti vodu nakon obavljene eliminacije. Osim toga, treba prikupiti podatke o vizualnom, kognitivnom i senzornom deficitu, te o postojanju boli.

Cilj: Bolesnik će bez nelagode i ustručavanja tražiti i prihvatiti pomoć pri obavljanju eliminacije

Intervencije:

- Procijeniti stupanj samostalnosti
- Poticati pacijenta da koristi protetska pomagala - naočale, leće, slušni aparat, štap, hodalice, štike
- Napraviti plan izvođenja aktivnosti
- S pacijentom utvrditi metode, vrijeme eliminacije i načine pomoć
- Dogovoriti način na koji će pacijent pozvati pomoć kada treba obaviti eliminaciju
- Dogovoriti način na koji će pacijent pozvati pomoć po završetku eliminacije
- Omogućiti da pozove pomoć na dogovoreni način
- Biti u neposrednoj blizini pacijenta tijekom eliminacije
- Pripremiti krevet i pomagala za eliminaciju u krevetu
- Osigurati dovoljno vremena, ne požurivati pacijenta
- Osigurati i upotrebljavati pomagala - povišeno sjedalo za WC školjku, zidni držači
- Osigurati privatnost
- Poticati pacijenta da sudjeluje u izvođenju aktivnosti sukladno svojim sposobnostima
- Osigurati sigurnu okolinu.

## 8. ZAKLJUČAK

Nestabilni prsni koš odnosno metoda njegovog liječenja fiksacijom slomljenih rebara-stabilizacijom toraksa, vrlo je kompleksna dijagnoza. Osim samih lomova rebara, često i pridruženih drugih ozljeda mekih tkiva, može doći do akutnog respiratornog distres sindroma, pa čak i do gušenja ili stanja šoka. Važno je da medicinski tim pravovremeno reagira i uoči ovakvu situaciju kako bi se bolesniku omogućilo što bolje i kvalitetnije liječenje i oporavak.

Nakon provedenog operativnog zahvata, cilj je postepeno povećavati aktivnosti bolesnika kako bi mogao samostalno obavljati svakodnevne aktivnosti. Promatranjem i razgovorom s bolesnikom, medicinske sestre će planirati i provoditi sestrinske intervencije kako bi otklonile, ublažile ili spriječile pojavu određenih simptoma, te kako bi se bolesniku omogućio brži oporavak, bolja kvaliteta života i povratak u svakodnevni život.




## 9. LITERATURA

1. Ozljeđe u Republici Hrvatskoj, Hrvatski zavod za javno zdravstvo, Zagreb, 2014.
2. Prpić, I., Kirurgija za više medicinske škole, Medicinska naklada, Zagreb, 1996.
3. Bajek S., Bobinac D., Jerković R., Malnar D.: Sustavna anatomija čovjeka, Digital point, Rijeka, 2007.
4. Sabiston & Spencer Surgery Of The Chest, Saunders Elsevier, Edition 8, 2010.
5. Management of pulmonary contusion and flail chest: An Eastern Association for the Surgery of Trauma practice management guideline, J Trauma Acute Care Surg, Volume 73, Number 5, Supplement 4
6. Ivančić A. et al.: Initial Experience with External Thoracic Stabilization, Coll. Antropol. 33 (2009) 1: 51–56
7. Trinkle et al., Journal of The Society of Thoracic Surgeons and the Southern Thoracic Surgical Association, Volume 19, Number 4, April 1975
8. Meiguang Qiu et al. Potential Benefits of Rib Fracture Fixation in Patients with Flail Chest and Multiple Non-flail Rib Fractures, Indian J Surg (December 2016) 78(6):458–463
9. Kovačević I., Uvod u kirurgiju sa zdravstvenom njegom kirurških bolesnika, Zdravstveno veleučilište Zagreb, Zagreb 2003.
10. Licul, R. Uloga medicinske sestre kod torakalne drenaže, SG/NJ 2014;19:228-30
11. Fučkar G., Proces zdravstvene njege, Viša medicinska škola Medicinskog fakulteta u Zagrebu, Zagreb, 1995.
12. Fučkar G. Uvod u sestrinske dijagnoze, HUMS, Zagreb, 1996.
13. Šepić S. i suradnici, Sestrinske dijagnoze 1, HKMS, Zagreb, 2011.
14. Šepić S. i suradnici, Sestrinske dijagnoze 2, HKMS, Zagreb, 2013.

## 10. PRILOZI

### Prilog 1. suglasnost za postavljanje torakalne drenaže

 KLINIČKI BOLNIČKI CENTAR RIJEKA	PISANA OBAVIJEST O PREPORUČENOM VISOKORIZIČNOM DIJAGNOSTIČKO-TERAPIJSKOM POSTUPKU	Broj: KKIR-OB 044.00
		Stranica: 1 od 1

**TORAKALNA DRENAŽA**

Sukladno zakonskim obvezama\*, liječnik specijalist \_\_\_\_\_  
(ime i prezime specijalista) obavijestio je mene, \_\_\_\_\_,  
(ime i prezime pacijenta, datum rođenja) o dijagnostičkom, odnosno terapijskom postupku te o određenim  
**rizicima i mogućim komplikacijama** koje mogu nastati tijekom i nakon izvođenja postupka.

<p><b>Naziv i opis postupka</b></p> <p>Pleura ili plućna marama (poplućnica) tanka je opna koja prekriva unutarnju stijenku prsnog koša i površinu pluća. Između dvaju listova poplućnice nalazi se pleuralna tekućina. Pri nekim se bolestima može nakupljati veća količina pleuralne tekućine (bistar izljev, krv, gnoj i dr.), koja se naziva pleuralnim izljevom. Osim pleuralnog izljeva, između dvaju listova poplućnice može se nakupljati i zrak, ili oboje - izljev i zrak. Veća količina izljeva i/ili zraka u pacijenta može uzrokovati otežano disanje i nedostatak zraka. RTG snimka grudnih organa omogućava verificiranje količine pleuralne tekućine/zraka te se shodno tome donositi odluka o potrebi torakalne drenaže.</p> <p>Položaj pacijenta za torakalnu drenažu je ležeći - na boku suprotnom od strane u kojoj se plasira torakalni dren (npr. kod lijevostranog pleuralnog izljeva pacijent leži na desnom boku s podignutom lijevom rukom iznad glave). Nakon dezinfekcije kože prsnog koša liječnik aplicira lokalni anestetik u mjesto gdje će potom nakon učinjenog reza od oko 2-3 cm kroz slojeve mišića između dvaju rebara plasirati dren. Sam torakalni dren mekana je gumena cijev koja je spojena na spremnik (pleurovac) koji služi za evakuiranje sadržaja. Zahvat je kratkotrajan (10-15 min), a bol koju pacijent može osjetiti kratkotrajna je i blaga do umjerena.</p>
<p><b>Dobrobiti</b></p> <p>Brz i relativno siguran dijagnostički i terapijski postupak (evakuacija izljeva i/ili zraka) s visokom vjerojatnošću dobivanja dijagnoze i poboljšanja stanja pacijenta, uz minimalnu mogućnost razvoja komplikacija.</p>
<p><b>Rizici</b></p> <p>Torakalna drenaža relativno je siguran zahvat, ali se ponekad ipak mogu javiti komplikacije: ozljeda pluća s posljedičnim nakupljanjem zraka između dvaju slojeva poplućnice, supkutani emfizem (nakupljanje zraka u prsnoj stjenici), krvarenje, infekcija. Rijetke su komplikacije ozljeda jetre, slezene, dijafragme i većih krvnih žila.</p>
<p><b>Zamjenski postupci</b></p> <p>Nema odgovarajućeg i prihvatljivijeg zamjenskog postupka koji s više točnosti i sigurnosti, a manje invazivnosti, pridonosi terapijskom poboljšanju.</p>
<p>Potpis liječnika specijalista _____ Datum: _____ odgovornog za obavljanje postupka:</p>

**Izjava pacijenta**

Svojim potpisom potvrđujem da sam detaljno upoznat/a s koristima i rizicima postupka, s drugim dijagnostičkim, odnosno terapijskim mogućnostima, da sam razumio/la pročitano te da sam mogao/la postaviti pitanja liječniku u svrhu razjašnjavanja nejasnoća. Istim potpisom potvrđujem da shvaćam i prihvaćam da, ukoliko se tijekom visokorizičnog postupka, odnosno ostalih invazivnih postupaka ukažu novi neočekivani momenti, tijek zahvata može biti promijenjen i zahvat može završiti na način različit od onog koji mi je ranije objašnjen, a razlozi će mi nakon zahvata biti objašnjeni.

Datum: \_\_\_\_\_  
Potpis pacijenta ili njegovog zakonskog zastupnika ili skrbnika: \_\_\_\_\_

\* Sukladno čl. 6, 8, 9 i 16 Zakona o zaštiti prava pacijenata (NN 169/04, NN 37/08), čl. 22 Zakona o zdravstvenoj zaštiti (NN 150/08), članku 19 Zakona o liječništvu (NN 121/03, NN 117/08), Pravilniku o obrascu suglasnosti te obrascu izjave o odbijanju pojedinog dijagnostičkog, odnosno terapijskog postupka (NN 10/08)

## Prilog 2. Suglasnost za operativni zahvat

<b>KBC</b> KLINIČKI BOLNIČKI CENTAR RIJEKA	PISANA OBAVIJEST O PREPORUČENOM VISOKORIZIČNOM DIJAGNOSTIČKOM ODNOSNO TERAPIJSKOM POSTUPKU	Broj: KKIR-OB 002.00
		Stranica: 1 od 1

**TORAKOTOMIJA S PLUĆNOM RESEKCIJOM**

Sukladno zakonskim obvezama\*, liječnik specijalist \_\_\_\_\_  
(ime i prezime specijalista) obavijestio je mene, \_\_\_\_\_  
(ime i prezime pacijenta, datum rođenja) o dijagnostičkom odnosno terapijskom postupku te određenim  
**rizicima i mogućim komplikacijama** koje mogu nastati tijekom i nakon izvođenja istog.

<b>Naziv i opis postupka:</b> Torakotomija s plućnom resekcijom je terapijski postupak kojim uklanjamo bolesnu tvorbu pluća ili poplućnice skupa s dijelom plućnog tkiva ili poplućnice. Zahvat se izvodi u uvjetima opće anestezije. Nakon uspavljivanja bolesnika operacijski se otvara prsni koš rezanjem prsne stijenke između dva susjedna rebra. Nakon toga se pregledava prsna šupljina i operacijskim putem odstranjuje bolesno tkivo s većim ili manjim dijelom okolnog plućnog tkiva ili poplućnice. Postupak traje uobičajeno od 60 do 180 minuta. Pri kraju operacijskog postupka u prsnu šupljinu se umeće pl. dren putem kojeg se poslijeoperacijski nekoliko dana odstranjuje neželjeni sadržaj iz prsišta. Po završetku operacijskog postupka bolesnika se smješta u JIL, do vremena kada isti može samostalno disati, a vitalne funkcije su uredne i stabilne.	
<b>Dobrobiti:</b> odstranjenje bolesnog tkiva i sprječavanje njegovog daljnjeg rasta. Ovisno o stadiju bolesti ovakav postupak se može smatrati potpunim ili djelomičnim izlječenjem.	
<b>Rizici:</b> postoji rizik od krvarenja, bronhalne dehiscence, smrtnog ishoda zahvata, produženog gubitka zraka ili drugih tjelesnih tekućina, smrtnog ishoda zahvata i infekcije preostalog plućnog tkiva, unutarprsno prostora, te kože, mekih tkiva i kosti na mjestu operacijske rane, kao i mjesta gdje je položen torakalni dren. Načelno, ovi su rizici niski, no njihova pojavnost se povećava s povećavanjem dobi bolesnika i pojavom drugih popratnih bolesti.	
<b>Zamjenski postupci:</b> ne postoji postupak koji u potpunosti može zamijeniti ovu vrstu terapije.	
<b>Napomena:</b> ukoliko postoji od ranije poznat poremećaj krvarenja za koji znate, ukoliko uzimate bilo kakve lijekove protiv zgrušavanja krvi, ako postoji alergija na neki od lijekova protiv boli i anestezije ili pak ako ste trudni-potrebno je o tome izvijestiti liječnika prije samog zahvata.	
Potpis odgovornog liječnika specijaliste za obavljanje postupka: _____	Datum: _____

**Izjava pacijenta**

Svojom potpisom potvrđujem da sam detaljno upoznat/a s koristima i rizicima postupka, s drugim dijagnostičkim odnosno terapijskim mogućnostima, da sam razumio/la pročitano te da sam mogao/la postaviti pitanja liječniku u svrhu razjašnjavanja nejasnoća. Istim potpisom potvrđujem da shvaćam i prihvaćam da, ukoliko se u tijeku visokorizičnog postupka (operativnog zahvata) odnosno ostalih invazivnih postupaka ukažu novi neočekivani momenti, isti mogu tijekom zahvata promijeniti i zahvat može završiti na način različit od ranije mi objašnjenog, a razlozi istoga će mi nakon zahvata biti objašnjeni.

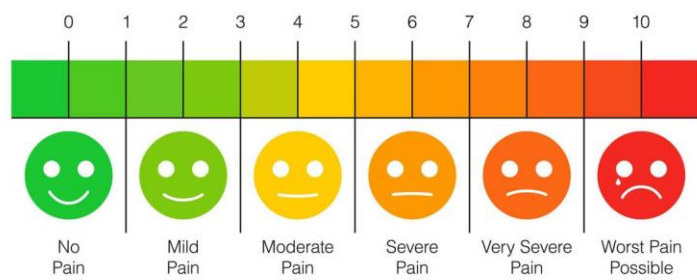
Datum: \_\_\_\_\_  
Potpis pacijenta ili njegovog zakonskog zastupnika ili skrbnika : \_\_\_\_\_

\* U skladu čl. 6, 8, 9 i 16. Zakona o zaštiti prava pacijenata (NN 169/04, NN 37/08), čl. 22. Zakona o zdravstvenoj zaštiti (NN 150/08), članka 19. Zakona o liječništvu (NN 121/03, NN 117/08), Pravilnika o obrascu suglasnosti te obrascu izjave o odbijanju pojedinog dijagnostičkog, odnosno terapijskog postupka (NN 10/08)

Prilog 3. skale za procjenu boli

LEGENDA																			
0	1	2	3	4	5	6	7	8	9	10									
Početak bola: .....																			
Datum: Sat: 0 1 2 3 4 5 6 7 8 9 10		Lokacija:																	
Opis bola:			Vrijeme javljanja:			Reakcija na bol:			Trajanje bola:										
<input type="checkbox"/> oštra bol	<input type="checkbox"/> na pritisak	<input type="checkbox"/> neočekivano	<input type="checkbox"/> u mirovanju	<input type="checkbox"/> u kretanju	<input type="checkbox"/> kratko poslije jela	<input type="checkbox"/> danju	<input type="checkbox"/> noću	<input type="checkbox"/> mirovanje	<input type="checkbox"/> plakanje	<input type="checkbox"/> bijedilo kože	<input type="checkbox"/> znojenje	<input type="checkbox"/> mučnina/povraćanje	<input type="checkbox"/> širenje zjenica	<input type="checkbox"/> akutno	<input type="checkbox"/> kronično	<input type="checkbox"/> učestalost	<input type="checkbox"/> kontinuirano	<input type="checkbox"/> često	<input type="checkbox"/> povremeno
<input type="checkbox"/> žareća bol	<input type="checkbox"/> na lupkanje	<input type="checkbox"/> u mirovanju	<input type="checkbox"/> u kretanju	<input type="checkbox"/> kratko poslije jela	<input type="checkbox"/> danju	<input type="checkbox"/> noću	<input type="checkbox"/> mirovanje	<input type="checkbox"/> plakanje	<input type="checkbox"/> bijedilo kože	<input type="checkbox"/> znojenje	<input type="checkbox"/> mučnina/povraćanje	<input type="checkbox"/> širenje zjenica	<input type="checkbox"/> akutno	<input type="checkbox"/> kronično	<input type="checkbox"/> učestalost	<input type="checkbox"/> kontinuirano	<input type="checkbox"/> često	<input type="checkbox"/> povremeno	
<input type="checkbox"/> pulsirajuća bol	<input type="checkbox"/> na dodir	<input type="checkbox"/> u mirovanju	<input type="checkbox"/> u kretanju	<input type="checkbox"/> kratko poslije jela	<input type="checkbox"/> danju	<input type="checkbox"/> noću	<input type="checkbox"/> mirovanje	<input type="checkbox"/> plakanje	<input type="checkbox"/> bijedilo kože	<input type="checkbox"/> znojenje	<input type="checkbox"/> mučnina/povraćanje	<input type="checkbox"/> širenje zjenica	<input type="checkbox"/> akutno	<input type="checkbox"/> kronično	<input type="checkbox"/> učestalost	<input type="checkbox"/> kontinuirano	<input type="checkbox"/> često	<input type="checkbox"/> povremeno	
<input type="checkbox"/> grčevita bol - kolike	<input type="checkbox"/> spontano	<input type="checkbox"/> u mirovanju	<input type="checkbox"/> u kretanju	<input type="checkbox"/> kratko poslije jela	<input type="checkbox"/> danju	<input type="checkbox"/> noću	<input type="checkbox"/> mirovanje	<input type="checkbox"/> plakanje	<input type="checkbox"/> bijedilo kože	<input type="checkbox"/> znojenje	<input type="checkbox"/> mučnina/povraćanje	<input type="checkbox"/> širenje zjenica	<input type="checkbox"/> akutno	<input type="checkbox"/> kronično	<input type="checkbox"/> učestalost	<input type="checkbox"/> kontinuirano	<input type="checkbox"/> često	<input type="checkbox"/> povremeno	
<input type="checkbox"/> nježavajuća bol	<input type="checkbox"/> .....	<input type="checkbox"/> u mirovanju	<input type="checkbox"/> u kretanju	<input type="checkbox"/> kratko poslije jela	<input type="checkbox"/> danju	<input type="checkbox"/> noću	<input type="checkbox"/> mirovanje	<input type="checkbox"/> plakanje	<input type="checkbox"/> bijedilo kože	<input type="checkbox"/> znojenje	<input type="checkbox"/> mučnina/povraćanje	<input type="checkbox"/> širenje zjenica	<input type="checkbox"/> akutno	<input type="checkbox"/> kronično	<input type="checkbox"/> učestalost	<input type="checkbox"/> kontinuirano	<input type="checkbox"/> često	<input type="checkbox"/> povremeno	
<input type="checkbox"/> šetajuća bol	<input type="checkbox"/> .....	<input type="checkbox"/> u mirovanju	<input type="checkbox"/> u kretanju	<input type="checkbox"/> kratko poslije jela	<input type="checkbox"/> danju	<input type="checkbox"/> noću	<input type="checkbox"/> mirovanje	<input type="checkbox"/> plakanje	<input type="checkbox"/> bijedilo kože	<input type="checkbox"/> znojenje	<input type="checkbox"/> mučnina/povraćanje	<input type="checkbox"/> širenje zjenica	<input type="checkbox"/> akutno	<input type="checkbox"/> kronično	<input type="checkbox"/> učestalost	<input type="checkbox"/> kontinuirano	<input type="checkbox"/> često	<input type="checkbox"/> povremeno	
<input type="checkbox"/> .....	<input type="checkbox"/> .....	<input type="checkbox"/> u mirovanju	<input type="checkbox"/> u kretanju	<input type="checkbox"/> kratko poslije jela	<input type="checkbox"/> danju	<input type="checkbox"/> noću	<input type="checkbox"/> mirovanje	<input type="checkbox"/> plakanje	<input type="checkbox"/> bijedilo kože	<input type="checkbox"/> znojenje	<input type="checkbox"/> mučnina/povraćanje	<input type="checkbox"/> širenje zjenica	<input type="checkbox"/> akutno	<input type="checkbox"/> kronično	<input type="checkbox"/> učestalost	<input type="checkbox"/> kontinuirano	<input type="checkbox"/> često	<input type="checkbox"/> povremeno	
ALERGIJE																			

## PAIN SCALE



## **POPIS KORIŠTENIH SKRAĆENICA**

RTG – radiogram

CT- kompjuterizirana tomografija

ARDS- akutni respiratorni distres sindrom

PaO<sup>2</sup> -parcijalni arterijski tlak kisika

FiO<sup>2</sup>- frakcionirani udahnuti kisik

EKG- ehokardiogram

VAS- vizualno-analoga skala za procjenu intenziteta boli

## **ŽIVOTOPIS**

Sanja Čemeljić Slanina rođena je 05.01.1987 u Rijeci. Osnovnu školu Gornja Vežica završava 2000./2001. godine. Srednju medicinsku školu u Rijeci upisuje 2001./2002. i završava 2005./2006. godine. Pripravnički staž odraduje u KBC-u Rijeka 2008. godine, gdje se nakon završetka staža 2009. godine zapošljava, gdje radi još i danas. Stručni studij sestrinstva na Fakultetu zdravstvenih studija u Rijeci upisuje 2017/2018. i završava ga 2019/2020. godine.