

ANGIOGRAFIJA KOMPJUTERSKOM TOMOGRAFIJOM U DIJAGNOSTICI ATEROSKLEROTSKE BOLESTI KAROTIDNIH ARTERIJA

Blaž, Ana

Undergraduate thesis / Završni rad

2020

Degree Grantor / Ustanova koja je dodijelila akademski / stručni stupanj: **University of Rijeka, Faculty of Health Studies / Sveučilište u Rijeci, Fakultet zdravstvenih studija u Rijeci**

Permanent link / Trajna poveznica: <https://um.nsk.hr/um:nbn:hr:184:036600>

Rights / Prava: [In copyright](#)/[Zaštićeno autorskim pravom.](#)

Download date / Datum preuzimanja: **2024-07-17**

Repository / Repozitorij:

[Repository of the University of Rijeka, Faculty of Health Studies - FHSRI Repository](#)



SVEUČILIŠTE U RIJECI
FAKULTET ZDRAVSTVENIH STUDIJA
PREDDIPLOMSKI STRUČNI STUDIJ RADIOLOŠKE TEHNOLOGIJE

Ana Blaž
ANGIOGRAFIJA KOMPJUTERSKOM TOMOGRAFIJOM U DIJAGNOSTICI
ATEROSKLEROTSKE BOLESTI KAROTIDNIH ARTERIJA
Završni rad

Rijeka, 2020.

UNIVERSITY OF RIJEKA
FACULTY OF HEALTH STUDIES UNDERGRADUATE STUDY OF RADIOLOGICAL
TECHNOLOGY

Ana Blaž
COMPUTED TOMOGRAPHY ANGIOGRAPHY IN DIAGNOSTIC OF ATHEROSLEROTIC
DISEASE OF THE CAROTID ARTERIES
Final work

Rijeka, 2020.

SADRŽAJ

| | |
|--|----|
| 1. UVOD I PREGLED PODRUČJA ISTRAŽIVANJA..... | 1 |
| 1.1. Arterije | 1 |
| 1.1.1. Građa i funkcija | 1 |
| 1.1.2. Podjela | 1 |
| 1.2. Karotidne arterije | 2 |
| 1.2.1. Zajedničke karotidne arterije..... | 2 |
| 1.2.2. Vanjska karotidna arterija | 2 |
| 1.2.3. Unutarnja karotidna arterija | 3 |
| 1.3. Grci i karotidne arterije | 5 |
| 1.4. Arterioskleroza | 6 |
| 1.4.1. Ateroskleroza | 6 |
| 1.4.2. Rizični čimbenici | 6 |
| 1.4.3. Aterosklerotske promjene stijenke arterije..... | 7 |
| 1.5. Radiološka dijagnostika | 9 |
| 1.6. CT angiografija | 10 |
| 1.6.1. MDCT | 10 |
| 1.6.2. CT karotidografija | 11 |
| 1.6.3. Optimizacija kontrasta..... | 11 |
| 1.6.4. Test bolus i bolus tracking | 12 |
| 1.7. Rizik primjene kontrastnog sredstva | 13 |
| 1.8. Rekonstrukcije | 14 |
| 1.9. Mjerenje stupnja stenoze na CTA | 16 |
| 2. CILJ ISTRAŽIVANJA..... | 22 |
| 3. MATERIJALI I METODE..... | 23 |
| 4. REZULTATI | 24 |
| 5. RASPRAVA..... | 30 |
| 6. ZAKLJUČAK | 32 |
| 7. SAŽETAK | 33 |
| 8. ABSTRACT..... | 34 |
| 9. LITERATURA..... | 35 |
| 10. PRILOZI..... | 38 |
| <i>Slike</i> | 38 |

| | |
|---|----|
| <i>Grafovi</i> | 38 |
| 11. KRATKI ŽIVOTOPIS PRISTUPNIKA | 39 |

1. UVOD I PREGLED PODRUČJA ISTRAŽIVANJA

1.1. Arterije

1.1.1. Građa i funkcija

Krvne žile ovisno o svojoj anatomskoj poziciji te smjeru protoka dijelimo na arterije i vene. Arterije su krvne žile odgovorne za odvođenje krvi iz srca do svih tkiva u tijelu (1). Histološki gledano, arterijski zid se sastoji od osnovna tri koncentrična sloja. Unutrašnji sloj čini *tunica intima*. Tvori ju jedan tanki sloj mezenhimalnih stanica endotela, bazalne membrane i elastične lamine, koja se veže na srednji sloj - *tunicu mediu*. Endotelne stanice su uključene u lučenje bioloških katalizatora, faktora rasta, antikoagulansa i antitijela. *Tunica media*, iako je najdeblji sloj arterija, osigurava da se zidovi arterija redovito kontrahiraju i opuštaju jer je građena od glatkih mišićnih stanica, elastičnih vlakana te kolagena. Vanjski sloj, *tunica adventitia* sadrži: vezivno tkivo, limfne žile i svoj prehrambeni arterijski sustav poznat kao *vasa vasorum*. Debljina tih slojeva proporcionalna je veličini krvnih žila (2).

1.1.2. Podjela

Ovisno o histološkim značajkama arterije možemo podijeliti na tri tipa. Prvom tipu pripadaju velike, elastične arterije koje sadrže veliku količinu elastičnog tkiva u tunici mediji, a tu spadaju aorta i njene veće grane (*truncus brahiocephalicus*, *arteria carotis communis*, *arteria subclavia* i *arteria iliaca communis*). Sljedeće, odnosno druge su mišićne arterije, koje su grane elastičnih arterija, a u njih ubrajamo femoralne i brahijalne arterije, kao i visceralne grane abdominalne aorte. Arteriole su najmanje grane elastičnih arterija, sadrže vrlo tanak sloj elastičnog tkiva, a služe za kontrolu krvnog protoka (3).

1.2. Karotidne arterije

Zajednička karotidna, unutarnja karotidna i vanjska karotidna arterija slove kao glavna opskrba glave i vrata krvlju.

1.2.1. Zajedničke karotidne arterije

Arterija carotis communis s desne strane je isključivo cervikalna, te se grana iz prve grane aortalnog luka, brahiocefalične arterije, na mjestu gdje ona prolazi iza sternoklavikularnog zgloba. S lijeve strane *arterija carotis communis* izlazi kao grana iz konveksiteta luka aorte, postolateralno od brahiocefaličnog stabla. Stoga lijeva zajednička karotidna arterija ima oba, torakalni i cervikalni dio (1). Zajedničke karotidne arterije se protežu uzlazno i simetrično, lateralnom stranom vrata (1) kroz duboko vezivno tkivo zajedno sa *v. jugularis internom*, koja je položena lateralno od arterije i *nervusom vagusom* između njih (4). Stranding zaključuje da „Karotidne arterije u vratu možemo predstaviti više manje ravnom linijom, koja se proteže od sternoklavikularnog zgloba pa sve do točke neposredno iza mandibularnog kondila“ (1). Svaka zajednička karotidna arterija u vratu se završno dijeli na unutarnju i vanjsku karotidnu arteriju (4), a račvanje nalazimo u razini trećeg vratnog kralješka (1).

1.2.2. Vanjska karotidna arterija

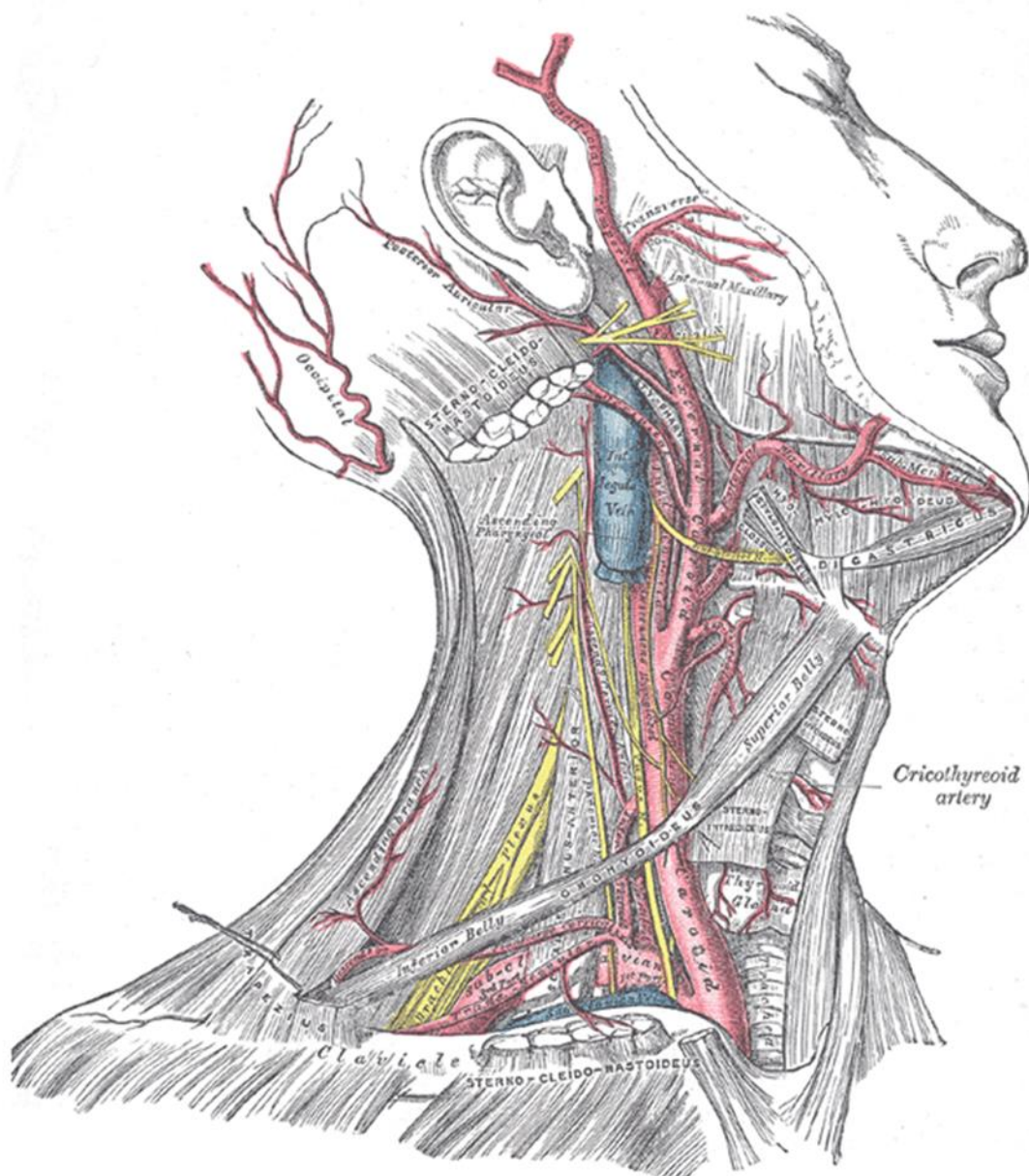
Arteria carotis externa nastaje kao završna grana zajedničke karotidne arterije, počinje lateralno od gornjeg ruba tirodine hrskavice, u razini intervertebralnog diska između trećeg i četvrtog vratnog kralješka. Postavljena je ventralno i medijalno od *a. carotis interna* te prolazi između *processusa mastoideusa* i *angulusa mandibule*, zatim površno kroz trigonum caroticum, kako bi došla do *colluma mandibulae* gdje se završno dijeli na *a. maxillaris* i *a. temporalis superficialis* (1). Grane vanjske karotidne arterije se dijele na prednje, medijalne i stražnje grane. Prednje grane obuhvaćaju *a. thyroidea superior* koja prehranjuje štitnjaču i grkljan, *a. lingualis* jezik i žlijezdu slinovnicu i *a. facialis* koja završava kao *a. angularis* koja u medijalnom rubu oka anastomozira s *a. oftalmica* koja je grana *a. carotis communis internae*. Medijalna grana je samo jedna - *a. pharyngea ascendens*, koja opskrbljuje ždrijelo. U završnje grane spada *a. maxillaris* koja prehranjuje vanjsku ovojnicu mozga, zube, vanjsko uho, nepce te nosnu šupljinu. Druga završna grana je *a. temporalis superficialis* koja vrši opskrbu kože i mišića sljepoočne regije i uha. Kao što

je prikazano *a. carotis externa* prehranjuje sve organe glave i vrata, osim mozga, oka i unutrašnjeg uha (4).

1.2.3. Unutarnja karotidna arterija

Arteria carotis interna je također završna grana karotidne arterije, od svog nastanka na račvištu, penje se lateralno od ždrijela, sve do baze lubanje u koju ulazi kroz *canalis caroticus partis petrosi ossis temporalis*. Savija se kroz *sinus cavernosus* te ulazi u subarahnoidalni prostor. Taj petrozni, kaverozni i intrakranijalni dio karotidne arterije se naziva „karotidni sifon“ zbog svog sigmoidnog oblika (1). Za razliku od vanjske, unutarnja karotidna arterija ima samo kolateralne i završne grane. Kolateralna grana je samo *a. ophthalmica* koja vodi krv u orbitu i prednji dio nosne šupljine. Završne grane su *a. cerebri anterior* i *a. cerebri media* koje prehranjuju dvije trećine velikog mozga te na bazi mozga zajedno sa bazilarnim arterijama tvori Willisov arterijski prsten. Unutrašnja karotidna arterija hrani mozak, sadržaj orbite i unutrašnje uho (4).

Slika 1. Prikaz karotidnih arterija površnom disekcijom desne strane vrata



Izvor: Netter F. H. Atlas of Human Anatomy. Philadelphia, PA: Saunders/Elsevier, 2014.

1.3. Grci i karotidne arterije

Još u drevnoj Grčkoj počinje razumijevanje važnosti karotidnih arterija. Prema Hipokratu izraz *carotid* potječe od grčke riječi *karos* (κάρος), što znači „težak san“. Prema kasnijih shvaćanjima, Rufus od Efeza je utvrdio da se taj izraz koristi jer karotidna arterija dovodi krv u mozak te kompresija te žile uzrokuje prekid protoka, što izaziva „ošamućenost“ odnosno gubitak svijesti. Svoja shvaćanja su prenosili čak i u umjetnost pa tako 31. metopa s južne strane Partenona u Ateni prikazuje bitku između Kenotaura i Lapita, gdje Kenotaur namjerno komprimira Lapitovu lijevu karotidnu arteriju kako bi izazvao poremećaj svijesti, što je prikazano na slici 2 (5).

Slika 2. Bitka Kenotaura i Lapida, 31. metopa s južne strane Partenona



Izvor: Munster B. A., Thapar A., Davies H. A. History of Carotid Stroke. 2016;47:e66–e69

Ambroise Paré je karotidne arterije objasnio kao „Dvije grane koje zovu karotida ili soporale, uspavane arterije, jer ako su one začepjene ili na bilo koji drugi način zaustavljene trenutno zaspimo“ (5).

Najgora posljedica bolesti karotidnih arterija, moždani udar, tijekom klasične antike je bio poznat kao apopleksija. Hipokrat je prvi opisao ishemijske napade kao: "neuobičajeni napadi ukočenosti i anestezije" te je shvatio da uz pomoć toga može predvidjeti apopleksiju (5).

1.4. Arterioskleroza

Arterioskleroza u doslovnom prijevodu znači „otvrdnjenje arterija“, a predstavlja nekoliko poremećaja koji dovode do zadebljanja arterijskog zida i gubitka elastičnosti (6). S obzirom na kliničke i patološke značajke razlikujemo sljedeće tipove: staračka arterioskleroza, hipertenzivna arterioskleroza, Monckerbergova arterioskleroza i ateroskleroza. Zadnji oblik arterioskleroze je oblik s kojim se najčešće suočavamo (7).

1.4.1. Ateroskleroza

Sam izraz ateroskleroza potiče iz grčkog jezika "athera" (grč.: ἀθήρα) i "skleros" (grč. σκλήρωσις). "Athera" znači "kaša" a odnosi se na nekrotično područje plaka i "skleros" što označava otvrdnuće. Predstavlja kroničnu, najveću i najvažniju bolest arterija, koja može započeti u mladosti, te zahvatit velike i srednje velike arterije, karakteriziraju ju poremećaji u funkciji endotela, promjene u tunici intimi te vaskularne upale. Za aterosklerozu je karakteristična prisutnost lezije u mediji intimi zvane aterom ili aterosklerotski plak (6). Progresija karotidne arterosklerotske bolesti može dovesti do nastanka moždanog udara i u konačnici do smrti. Iako prema podacima Hrvatskog zavoda za javno zdravstvo posljednjih nekoliko destljeća brojimo manje smrtnih slučajeva uzrokovanih kardiovaskularnim bolestima, ona i dalje ostaje pri vrhu ljestvice uzročnika smrtnosti u gotovo svim zemljama (8).

1.4.2. Rizični čimbenici

Brojna epidemiološka istraživanja nam daju podatke o rizičnim čimbenicima za nastanak aterosklerotske bolesti, a možemo ih podijeliti na promjenjive, odnosno one na koje možemo utjecati i nepromjenjive, na koje ne možemo utjecati (9). Hiperlipidemija, hipertenzija, debljina i pušenje su predstavnici promijenjivih rizičnih čimbenika. Najvažnijim čimbenikom se smatra hiperlipidemija kod koje je povećan subendotelni unos i oksidacija lipoproteina niske gustoće (LDL) koji uzrokuje upalu u arterijskom zidu (6). Hipertenzija uz pomoć hormona angiotenzina II uzrokuje upalu krvnih žila (9). Debljina je također rizični čimbenik iako za nju nije jasno definirano koliki doprinos u nastanku bolesti ima neovisno o drugim čimbenicima. Cigaretetni dim sadrži kemijski otrovne tvari za vaskularni endotel i dva do četiri puta povećava mogućnost pojave bolesti (9).

Dijabetes, odmakla dob, muški spol, genetika, obiteljska predispozicija, rasna i etnička pripadnost predstavljaju čimbenike na koje ne možemo utjecati. Dijabetes dovodi do stvaranja citokina iz endotelnih stanica, a oksidativni stres i radikali kisika nastali kod dijabetesa uzrokuju ozljede endotela. Ateroskleroza je bolest povezana s godinama, a uglavnom se javlja od 40. godine pa na dalje. Incidencija i težina bolesti je veća u muškaraca, kod njih se javlja čak tri puta češće nego kod žena. Genetski čimbenici poput nasljednih oštećenja metabolizma lipoproteina dovode do visoke razine lipida u krvi. Obiteljska predispozicija za aterosklerozu može biti povezana s drugim rizičnim čimbenicima poput dijabetesa i hipertenzije (9). Što se tiče etničke pripadnosti najmanje oboljevaju Latino amerikanci, a s obzirom na rasu crnci obojevaju manje od bijelaca (10).

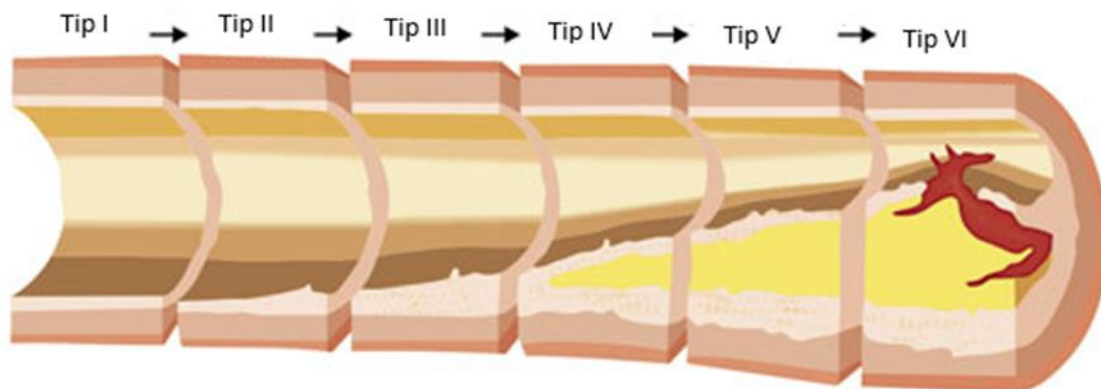
1.4.3. Aterosklerotske promjene stijenke arterije

Ateroskleroza može početi u mladosti, iako njen nastanak nije još u potpunosti razjašnjen, već dugi niz godina je poznato da je za početak nastanka lezije potrebno oštećenje endotela. Oštećenje dovodi do disfunkcije endotela, a samim tim je povećana propusnost lipoproteina i ostalih stanica iz krvne plazme koji će dovesti do stvaranja plaka. Plak ili arteom je lezija koju tvore lipidne jezgre bijelo žute boje, promjera od 0,3 do 1,5 cm, a najčešće se javlja u razini bifurkacije (6).

Prema American Heart Association-u (AHA) plakove s obzirom na progresiju možemo klasificirati u osam različitih tipova. Prva tri tipa plaka možemo definirati kao umjereni stadij bolesti, oni se najčešće javljaju asimptomatski te postoji vrlo mala vjerojatnost da će ruptura plaka uzrokovati tromobzu i distalnu emboliju ili okluziju arterije (11). Također možemo reći da su to stabilni plakovi koji ostaju statični ili rastu sporo godinama (6). Prvi tip plaka (Tip I) nastaje migracijom monocita i T limfocita iz krvi u subendotelni dio gdje se pretvaraju u makrofage (9,11). Takav plak neće ugroziti protok krvi kroz arteriju, javlja se kod svih osoba kao odgovor arterijskog zida na krvne tlakove (11,12). Kod drugog tipa plaka (Tip II) osim što u subendotelnom dijelu iz monocita i T limfocita nastaju makrofagi, za njega se vežu i lipidi koji potom oksidiraju. Opisuje se kao prva promjena arterijskog zida na makroskopskoj razini, a manifestira se u obliku takozvanih „masnih pruga“ (11). „Masne pruge“ se mogu pojaviti već u dvadesetim godinama života (13). Treći tip plaka (Tip III) se od drugog razlikuje po tome što sadrži i masne kapljice koje su preteča velikih lipidnih jezgara karakterističnih za četvrti tip (Tip IV). Stoga se tip III smatra prijelaznim tipom između tipa II i tipa IV (11). Daljnjim razvojem lezije dolazi do formiranja fibrozne „kape“ od vezivnog tkiva koja odvaja leziju od lumena arterije što je glavna razlika

između tipa IV i tipa V. Šesti tip (tip VI) uključuje jedan ili više površinskih oštećenja i posljedične tromboze. Dakle, bilo koji od tipova lezije IV do VI može okludirati lumen arterije srednje veličine, dovesti do kliničkih manifestacija ili smrti usljed odvajanja plaka i distalne embolije, ali brojna patološka istraživanja su dokazala da su ti ishodi najčešće povezani baš s ovim ateromom tipa VI (11). Takve tipove možemo definirati i kao nestabilni, "ranjivi" plakovi koji često rupturiraju te time uzrokuju akutnu trombozu ili infarkt, prije nego dođe do značajne stenozе, što može dovesti do nagle smrti (6). Nestabilni plakovi karotidnih arterija sadrže puno makrofaga, debelu lipidnu jezgru i tanku fibroznу kapu (9). Tipovi VII i VIII nam prikazuju u kojim smjerovima se lezije mogu morfološki promijeniti. Pa je tako za tip VII karakteristično ovapnjenje lezije, dok kod tipa VIII imamo debelu leziju s fibroznom kapom koja sadrži minimalnu količinu lipida (11,12). Ozbiljnost posljedica koje aterosklerotska bolest karotidnih arterija može uzrokovati ovisi o sadržaju aterosklerotskog plaka, stoga je vrlo ključno na vrijeme postaviti dijagnozu i prepoznati vrstu plaka (12).

Slika 3. Prikaz progresije plaka poprečnim presjekom kroz krvnu žilu



Izvor: Pokahel Y., Virani S. S. Illustrated Guide to Cardiovascular Disease. New Delhi: Jaypee Brothers Medical Publishers, 2016.

1.5. Radiološka dijagnostika

Revolucionarni izum rendgenskih zraka 1895. godine je napravio iskorak u medicini razvojem nove znanosti, radiologije (14). Radiologija dolazi od latinske riječi *radiatio (radiare)* što znači zračenje/zračiti, a proučava zračenje i njegova svojstva (15). Znanost koja proučava i primjenjuje zračenje u dijagnostici i liječenju naziva se medicinska radiologija bez koje danas nije moguće zamisliti medicinsku djelatnost (16). U posljednjih nekoliko desetljeća slikovna snimanja usavršena najnovijim tehničkim dostignućima, ne samo da omogućuju dijagnosticiranje bolesti u najranijim fazama, nego i praćenje daljnjeg liječenja (17). Prilikom prikaza krvnih žila radiološkim metodama, težimo utvrditi promijene na samom izgledu arterije kao i u arterijskom zidu, promjene lumena krvne žile te postoji li ograničenje u protoku krvi kroz žilu (13).

Danas prilikom dijagnosticiranja karotidnih arterija koristimo: dupleks ultrazvuk (DUS), digitalnu subtracijsku angiografiju (DSA), računalno tomografsku angiografiju (CTA) i magnetno rezonantnu angiografiju (MRA) (17).

Dupleks ultrazvuk je obično prvi preporučeni pregled, siguran je i bezbolan način za prikaz unutrašnjosti tijela uz pomoć zvučnih valova. Ova tehnika spaja tradicionalni ultrazvuk B-načina, kod kojeg slike dijelova tijela nastaju iz reflektiranih zvučnih valova i dopler-ultrazvuk u boji kojim mjerimo određene parametre kao što su brzina i spektar protoka, na osnovu čega analiziramo hemodinamiku(18).

Digitalna subtracijska angiografija se smatra zlatnim standardom, a temelji se na oduzimanju dviju rendgenskih snimki snimljenih prije i nakon ubrizgavanja kontrastnog sredstva, što rezultira visoko kontrastnom slikom krvnih žila (17). Kako sve angiografske metode tako i DSA koristi projekcije u samo dvije dimenzije, što rezultira nepotpunim informacijama prilikom prikaza plaka (13). Danas se DSA sve više zamjenjuje slojevnim tehnikama - računalno tomografskom angiografijom (CTA) ili magnetno rezonantnom angiografijom (MRA).

CTA i MRI omogućuju dobivanje trodimenzionalnih rekonstrukcija anatomskih struktura i patoloških poremećaja (17). MRA pomoću magnetske rezonance omogućuje stvaranje slike u bilo kojoj ravnini i na taj način nudi procjenu morfoloških i funkcionalnih promjena krvnih žila. Uz to MRA ne ionizirajuće zračenje te ima prednost nad CTA i DSA. Ali CTA je ipak dostupniji i jeftiniji način ispitivanja (13). Kada govorimo o preciznosti otkrivanja stupnja stenozе, možemo

reći da je tijekom posljednjih godina CTA postigla enorman napredak i postala vodeća metoda (18).

1.6. CT angiografija

CT angiografija (CTA) se razvila jako brzo kao izvrstan modalitet za proučavanje vaskularne morfologije, posebno nakon pojave CT uređaja s više redova detektora (MDCT) (19). MDCT je posljednje CT unapređenje koje je CT tehniku transaksijanih presjeka doista pretvorila u trodimenzionalno oslikavanje (17).

1.6.1. MDCT

Standardni CT ima jednodimenzionalne redove detektora odnosno veliki broj detektorskih elemenata u jednom redu, dok je kod MDCT svaki detektorski element podijeljen u nekoliko manjih elemenata tvoreći dvodimenzionalni red, pa tako umjesto jednog reda sada postoji više paralelnih redova detektora (20). Prema tome MDCT uređaj radi na principu rotacije više redova detektora poredanih u luku s rendgenskom cijevi oko pacijenta koji se nalazi u središtu. Na MDCT uređajima možemo snimati sekvencionalno, dakle skeniranje s pomakom sloj po sloj i spiralno, odnosno kontinuiranom rotacijom kućišta i stola CT uređaja. Koristiti će se onaj princip koji indikacija zahtijeva u datom trenutku. Višeredni detektori registriraju podatke u obliku atenuiranog snopa zračenja, te ga pretvaraju u električne signale iz kojih se uz pomoć složenih matematičkih algoritama rekonstruira slika (21).

Prilikom rekonstrukcije, svakom elementu slike se dodjeli numerička vrijednost izražena u Hounsfieldovim jedinicama (HU) koja zapravo odražava atenuacijski koeficijent, odnosno gustoću određenog tkiva. Iako određivanje gustoće nije u potpunosti precizno, omogućuje nam analizu određene strukture razlikovanjem masnog tkiva, mekog tkiva, kosti, vode i zraka. Daljnjom obradom dobivene CT snimke možemo izvršiti razna mjerenja i rekonstrukcije iz više ravnina potrebne za što precizniju analizu patološkog procesa (16).

Razvoj MDCT je doveo do poboljšanja vremena snimanja, prostorne i vremenske razlučivosti, te mogućnosti prikaza i najsitnijih arterija. Najvećim uspjehom se ipak smatra mogućnost precizne multiplanarne rekonstrukcije što je omogućio razvoj kockastog, praktički izotropnog voksel (21).

1.6.2. CT karotidografija

CT karotidografija je neinvazivni postupak koji pruža visokokvalitetne trodimenzionalne skupove podataka za proučavanje cerebrovaskularne anatomije u bilo kojoj proizvoljnoj ravnini (19).

Polje skeniranja postavljamo od luka aorte do baze lubanje ili na 1 cm iznad vrha *dorsuma selle*, ako su potrebne dodatne informacije o intrakranijalnoj cirkulaciji. Alternativno, skeniranje se može proširiti do vrha lubanje. Tijekom skeniranja položaj brade pacijenta postavljen je u neutralan položaj, u protivnom se može propustiti vaskulatura prednje glave (21).

U svrhu postizanja odgovarajuće rezolucije i obuhvatnosti kod CTA vrata koristimo slojeve debljine od 0,5 do 1,5 mm. Generalno, za 4-slojne ili 8-slojne skenere koristi se debljina od 1mm, dok se prilikom korištenja 16-slojnih ili višeslojnih skenera odabire najtanja moguća opcija. Iako se vrijeme rotacije kućišta može razlikovati od proizvođača do proizvođača, za obaviti CTA vrata na 4-slojnom ili 8-slojnom skeneru biti će potrebno vrijeme od 0,7 sekundi, za 16-slojni skener će biti potrebno 0,5 ili 0,6 sekundi, dok manje od 0,4 sekunde na skenerima s više od 64 sloja. Koristi se rendgenska cijev koja koristi maksimalan potencijal od 120 kVp, a odabir vrijednosti ovisi o brzini rotacije kućišta, težini bolesnika te veličini regije skeniranja. Vrijednost mAs za prosječnog pacijenta bi trebala varirati od 220 do 260, odabiremo ih ovisno o tome kakvu kvalitetu slike želimo dobiti (21).

1.6.3. Optimizacija kontrasta

Gledano prema HU jedinicama krv i arterijska stijenka imaju skoro pa jednaku vrijednost te ih zbog nedostataka prirodnog kontrasta gotovo i nećemo moći razlikovati. Da bi omogućili razlikovanje krvi od arterijske stijenke moramo upotrijebiti kontrastno sredstvo. Visoko koncentrirano pozitivno kontrastno sredstvo na bazi joda, primjenjuje se intravenskim putem kroz antekubitalnu venu uz pomoć igle ili katetera širine 18 gauge-a (22).

Brzina davanja kontrastnog sredstva je obično 4ml/s. Injicirani kontrast na svom putu se miješa s krvi koja pristiže iz drugih ogranaka te mu se na taj način smanjuje koncentracija. Što je BMI bolesnika veći, veći je volumen krvi i veća je dilucija, a samim tim je smanjena imbibicija. Takvim pacijentima trebamo povećati brzinu injiciranja kontrasta i dozu kontrasta, odnosno koncentraciju i volumen. Opacifikacija ovisi i o srčanoj funkciji pa nam je poznato da je kod većeg udarnog

volumena srca veća i dilucija. Kod uznemirenih ili traumatiziranih pacijenata vrijeme prolaska kontrasta će biti kraće (21).

Nakon što odredimo volumen kontrasta i brzinu injiciranja, ovisno o indikaciji određujemo način primjene kontrasta. Obično se koristi monofazno injiciranje kontrastnog sredstva. Ukoliko želimo prikazati arterije i vene vrata koristiti ćemo bifazično injiciranje kod kojeg nakon injiciranja kontrastnog sredstva, u istu venu jednakom brzinom injiciramo i fiziološku otopinu koja će duže održati visoku koncentraciju kontrasta te će poboljšati opacifikaciju. Kod bifazičnog načina injiciranja za isti učinak možemo dati manju količinu kontrastnog sredstva nego kod monofaznog injiciranja (13, 23).

Ključan faktor kod CTA je procjena vremena pristizanja injiciranog kontrastnog sredstva u arterije od interesa. Injiciranje kontrastnog sredstva usklađujemo sa skeniranjem u svrhu osiguravanja dovoljno duge i koncentrirane opacifikacije. Bitno je znati da će se arterije opacificirati unutar par sekundi, prilikom prolaska kontrasta kroz plućni optok krvi, dok će nakon par minuta kontrast opacificirati organe, meka tkiva i vene. Kako bismo odredili vrijeme skeniranja i dobili uspješan CTA pregled potrebno je odrediti točno vrijeme opacifikacije arterija od interesa za svakog pojedinca, a to radimo uz test bolus ili bolus tracking and automatic triggering (21).

1.6.4. Test bolus i bolus tracking

„Test bolus“ je metoda prilikom koje uz pomoć injektora injiciramo malu količinu probnog bolusa kontrastnog sredstva te uz skeniranje pratimo vrijeme potrebno da najveća koncentracija bolusa opacificira regije od interesa. Zatim apliciramo bolus kontrastnog sredstva potreban za izvođenje pretrage, a vrijeme dobiveno test bolusom zapravo označava vremenski razmak između injiciranja bolusa i početka skeniranja. Zbog različitog volumena i složene dinamike bolusa ne može se sa sigurnošću reći da će vrijeme dolaska test bolusa i bolusa biti jednako (24).

„Bolus tracking“ predstavlja novu programsku metodu koja se smatra unapređenjem MDCT uređaja. Kod bolus trackinga postavljamo prag HU jedinica koje se trebaju skupiti u određenoj regiji od interesa da bi mogli započeti skeniranje. Tehnika zahtijeva samo jedno injiciranje kontrastnog sredstva u bolusu te praćenje da gustoća kontrasta u regiji od interesa dosegne zadani prag. Ključna stvar je dobro postaviti prag jer ako je prag postavljen prenisko skeniranje će početi

prije i nećemo dobiti dijagnostički važne informacije, a ako ga postavimo previsoko skeniranje se neće ni dogoditi (24).

Za CTA vrata skeniranje će započeti nakon što broj HU u aortalnom luku dosegne 500 HU, dok će kod CTA mozga skeniranje početi već nakon gustoće od 100 HU u unutarnjim karotidnim arterijama (21).

1.7. Rizik primjene kontrastnog sredstva

Prije injiciranja jodnog kontrastnog sredstva moramo biti upućeni u stanje pacijenta, stoga je važno prikupiti podatke o bubrežnoj funkciji, prijašnjim primjenama kontrastnog sredstva te reakcijama na iste, podatke o alergijama, kardiovaskularnim bolestima ili bolestima štitnjačom te boluje li osoba od šećerne bolesti ili visokog tlaka (25). Primjena jodnih kontrastnih sredstava nosi rizik od pojave kontrastom uzrokovanog akutnog oštećenja bubrega te akutnih i kasnih reakcija na kontrastno sredstvo (26).

Kontrastom uzrokovano akutno oštećenje bubrega je jatrogena bolest koja može dovesti do kroničnog oboljenja ili smrti. Oštećenje bubrega će se pojaviti ako 48h nakon primjene kontrastnog sredstva kreatinin u serumu naraste na razinu iznad $\geq 26 \mu\text{mol/l}$, ako je osoba u posljednjih 6h mokрила manje od $< 0.5 \text{ ml/kg/h}$ i ako nemamo informacije o oštećenju bubrega (26). Primjenu jodnih sredstava kod osoba s povišenom serumskom vrijednosti kreatinina treba izbjegavati, no ako je kontrast neophodan, dobrom hidracijom prije i nakon primjene kontrastnog sredstva možemo smanjiti mogućnost oštećenja bubrega (25).

Akutne reakcije su one koje se javljaju unutar 60 minuta nakon primjene kontrastnog sredstva (26). Većina akutnih reakcija su anafilaktoidne reakcije koje su nepredvidljive, ne ovise o dozi kontrastnog sredstva a mogu biti vrlo teške (22). Akutne reakcije su podijeljene na tri glavna tipa: Blage reakcije koje se javljaju kod 3% pacijenata, takve reakcije nestaju bez potrebe za terapijom, a uključuju kihanje, crvenilo, glavobolju, mučninu, povraćanje...

Srednje teške reakcije koje mogu zahtijevati terapiju, a uključuju jaku i generaliziranu urtikariju, bronho ili laringo spazam, angioneurotski edem te hipotenziju.

Ozbiljne reakcije su rijetke ali mogu imati koban ishod, uključuju hipovolemički šok, kardiopulmonalni arrest i kolaps s teškom hipertenzijom.

Odgodene reakcije spadaju u manje od 4% svih reakcija, a mogu se pojaviti između jednog sata i sedam dana nakon primjene jodnog kontrastnog sredstva. To su uglavnom kožne reakcije kao molbiliformni osip, u manjoj mjeri se može pojaviti angioedem, urtikaria ili eritem (26).

Predmedikacija antihistaminicima i kortikosteroidima je potrebna kod davanja kontrastnog sredstva osobama koje imaju alergije te su predhodno razvili blagu reakciju na kontrastno sredstvo, a kod osoba koje su ranije razvile ozbiljne alergijske reakcije, primjena kontrastnog sredstva je storgo zabranjena, ukoliko ne postoji vitalna indikacija (25).

1.8. Rekonstrukcije

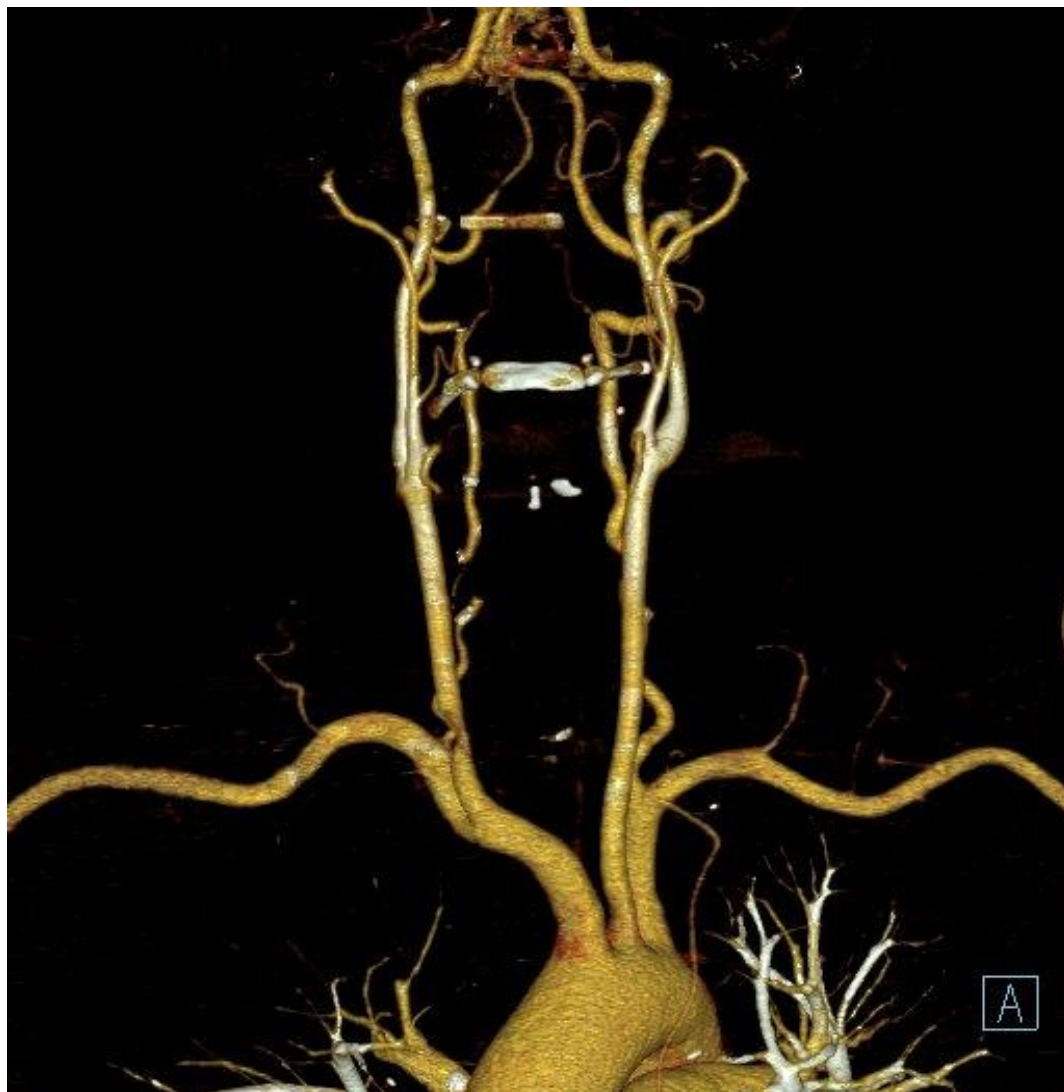Podatci dobiveni iz tankih presjeka tijela pacijenta se šalju na radnu stanicu, dok se preoblikovane slike spremaju u arhivu i na komunikacijski sustav PACS (21). Vizualizacija i analiza morfološke strukture karotida je važna za razumijevanje etiologije aterosklerotske bolesti. Prvo odabiremo skup podataka, a potom tehniku prikazivanja. Korištenjem obrezivanja podataka, izolacijom žile od interesa ili tehnike zakrivljene multiplanarne rekonstrukcije (MPR) svaku veću žilu možemo izolirati u svrhu detaljnijeg pregleda (27). MPR metodom reformiramo dvodimenzionalnu sliku u željenoj anatomskej ravnini iz trodimenzionalnog volumnog elementa aksijalnih presjeka. Osim u standarnim anatomskej ravninama, reformacija može biti i zakrivljena koja je korisna kod prikazivanja vijugavih karotidnih arterija (21).

Kod prikaza CT karotidografije, svaka karotidna arterija je ispraćena u cijelosti s naglaskom na karotidnu bifurkaciju uz pomoć softverskih metoda MIP odnosno *maximum intensity projection* i VR tj. *volume rendering techniques* (27). MIP reformira sliku koristeći najvišu vrijednost HU, te osigurava bolji prikaz kontrastom obojenih struktura nego MPR, zbog gubitka dijela signala okolnih struktura slabijeg kontrasta. MIP projekcije nude precizan prikaz kalcifikata, ali također dobro identificiraju bilo koja područja stenoze (21).

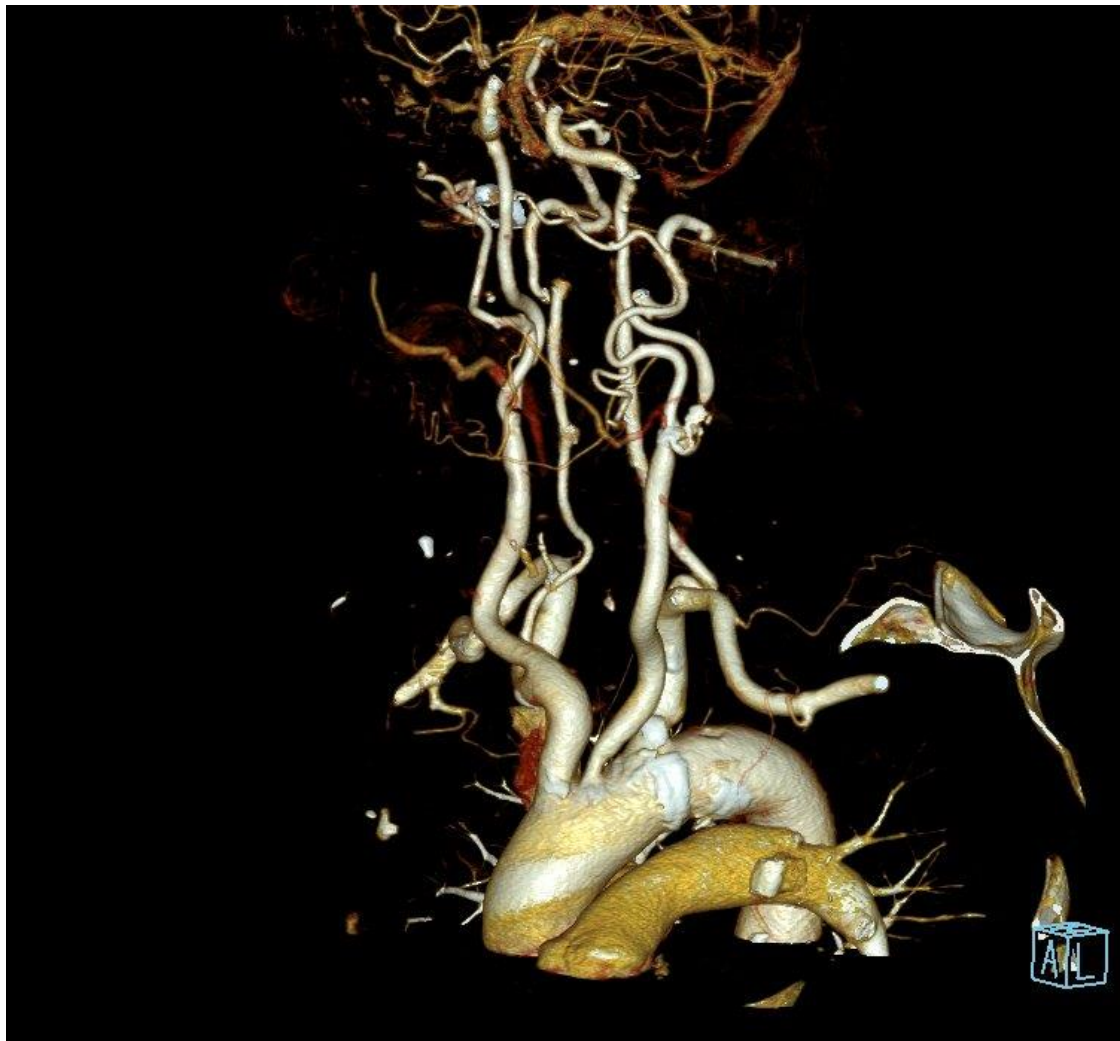VR tehnika suvremenim matematičkim algoritmima reformira sliku dodjeljujući različitim tkivima vrijednosti od prozirne do nepozirne. Prozirnost će nam omogućiti da vidimo unutar krvne žile dok će neprozirnost prikazati međustrukturalne odnose. Iako se izmjenjujući te dvije

vrijednosti dobije prikaz visoke prostorne rezolucije, velika mana ove reformacije je nemogućnost prikaza nekalcificiranog plaka te nemogućnost određivanja stupnja stenoze (28).

Slika 4. Karotidografija VRT prikaz, uredan nalaz.



Slika 5. VRT prikaz, značajna stenozna lijeve ACI.

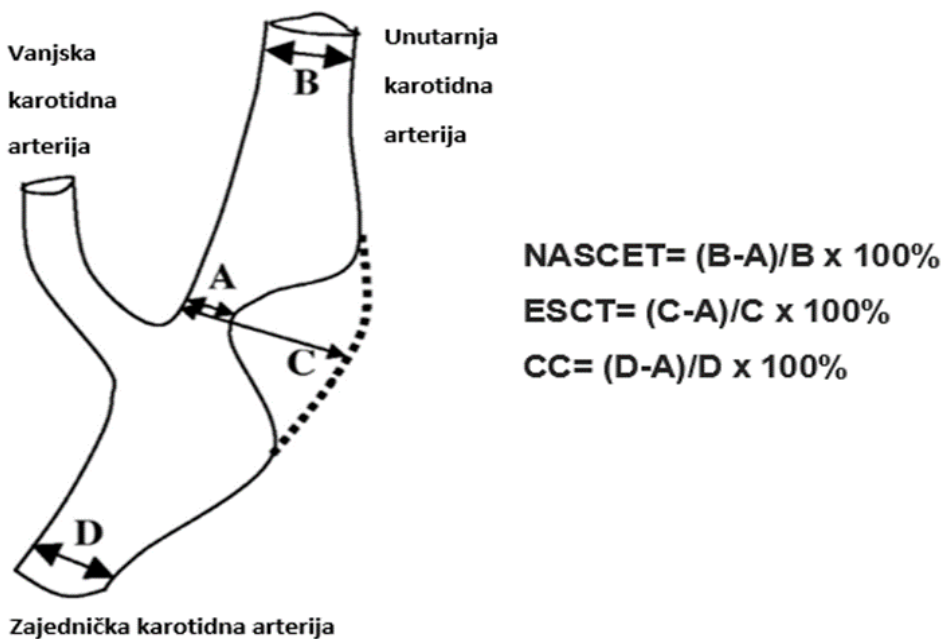


1.9. Mjerenje stupnja stenozna na CTA

Osim tipa aterosklerotskog plaka i stupanj stenozna karotidne arterije dobro znan faktor povezan s rizikom od pojave moždanog udara. Devedesetih godina NASCET (The North American Symptomatic Carotid Endarterectomy Trial) i ESCT (European Carotid Surgery Trial) svojim istraživanjem su dokazali dobit primjene endarterektomije u bolesnika sa teškim stenozama, što je dovelo do toga da točna analiza stupnja stenozna postaje temelj za planiranje efikasnog terapijskog postupka (29). Iako su u svojim istraživanjima za mjerenje koristili metodu DSA, danas je omogućeno preciznije milimetarsko mjerenje uz pomoć MDCT angiografije (30). Za mjerenje

i procjenjivanje stenoze unutarnje karotidne arterije danas se koristi nekoliko metoda prihvaćenih diljem svijeta. Sjeverno američka metoda NASCET, Europska metoda ECST (European Carotid Surgery Trial) i CC (Common carotid) metoda uvriježena u određenim međunarodnim centrima (31). Nakon multiplanarne obrade slike, za procjenjivanje stenoze na CTA snimci prvo moramo izmjeriti sljedeće četiri neophodne stavke; promjer lumena dijela normalne nepromijenje unutarnje karotidne arterije (B), promjer lumena na mjestu gdje je arterija maksimalno sužena (A), procijenjeni promjer lumena izvorne širine dijela arterije na mjestu maksimalnog suženja (C) i promjer lumena dijela zdrave proksimalne zajedničke karotidne arterije (D) (30,31).

Slika 6. Ilustracija mjerenja parametara i formule računanja stupnja stenoze prema različitim metodama

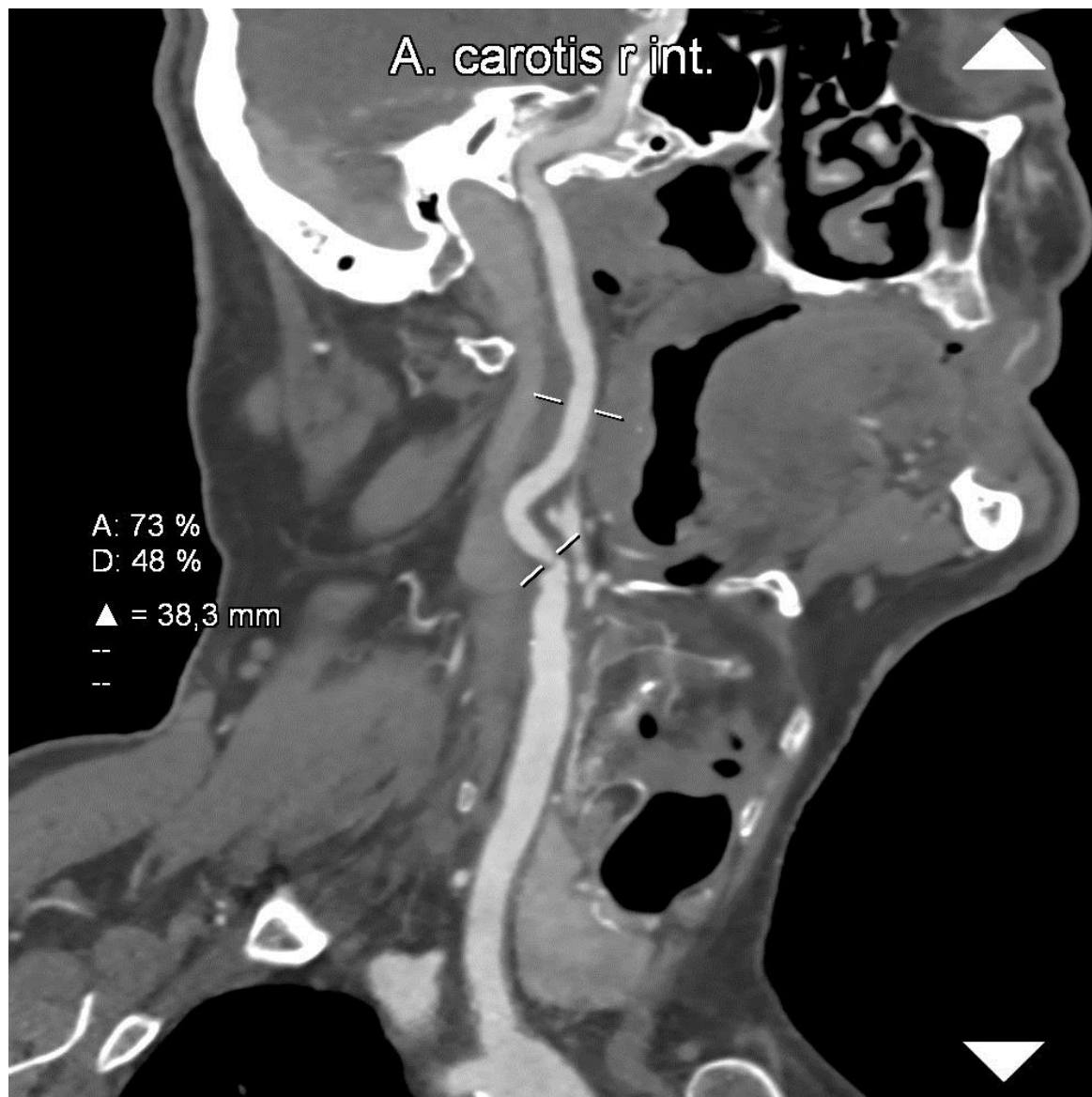

Izvor: Jean Marie K.S. U-King-Im, Rikin A. Trivedi, Justin J. Cross et al. Measuring Carotid Stenosis on Contrast-Enhanced Magnetic Resonance Angiography. Stroke. 2004;35:2083–2088

Formule za izračun stupnja stenoze za svaku metodu su prikazane na slici 6. Prema NASCET stupanj stenoze se izračunava tako što se razlika (B) promjera lumena dijela normalne nepromijenje unutarnje karotidne arterije i (A) promjera lumena na mjestu suženja, podijeli sa (B) promjerom lumena dijela normalne nepromijenje unutarnje karotidne arterije i množi sa 100%. Metoda ESCT ima identičan postupak, ali su smatrali da je preciznije računanje sa procijenjenim promjerom lumena izvorne širine dijela arterije na mjestu maksimalnog suženja (C) i promjerom

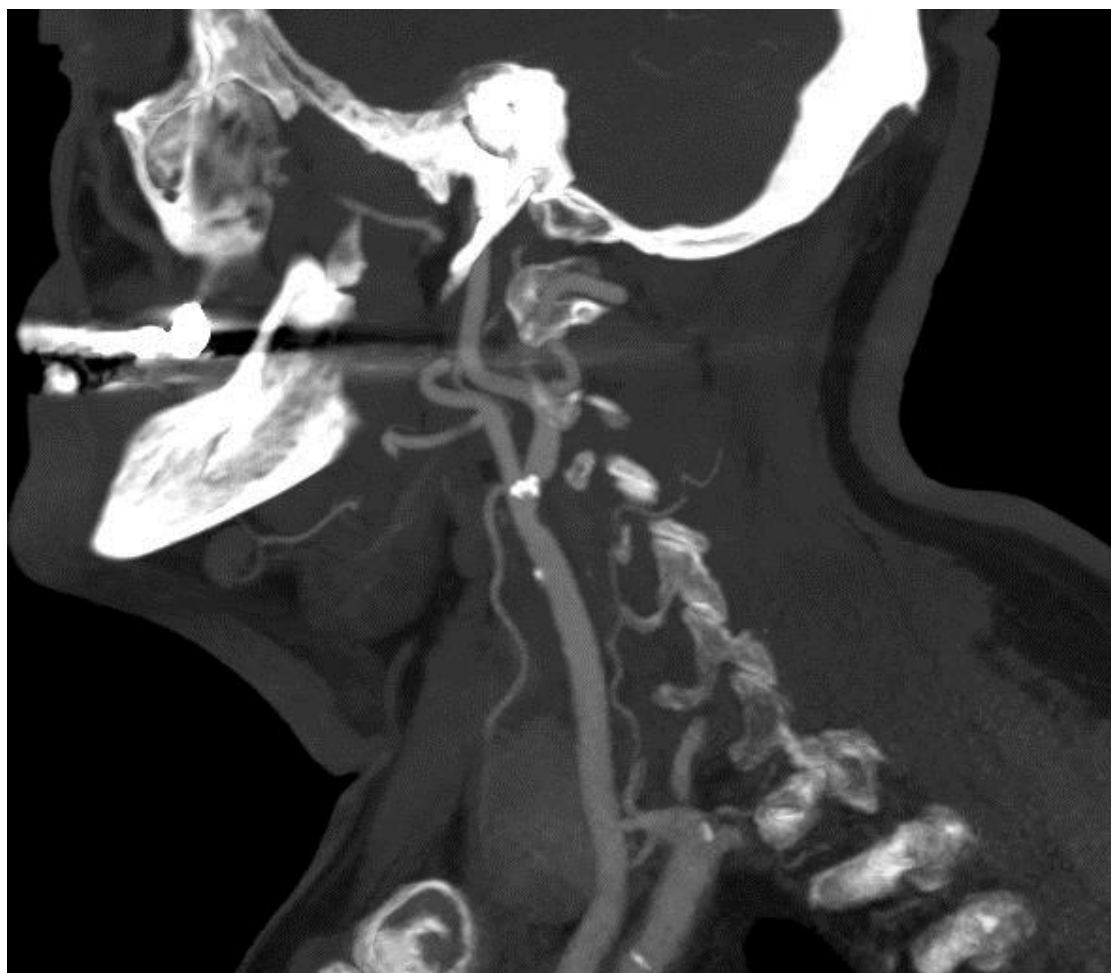
lumena na mjestu gdje je arterija maksimalno sužena (A). Istu formulu koristimo i za računanje prema CC metodi u kojoj koristimo izmjerenu vrijednost promjera lumena dijela zdrave proksimalne zajedničke karotidne arterije (D) i promjera lumena na mjestu gdje je arterija maksimalno sužena (A) (31).

Slika 7. Značajna stenozu desne ACI uslijed miješanog plaka, prikaz mjerenja po NASCET kriterijima.

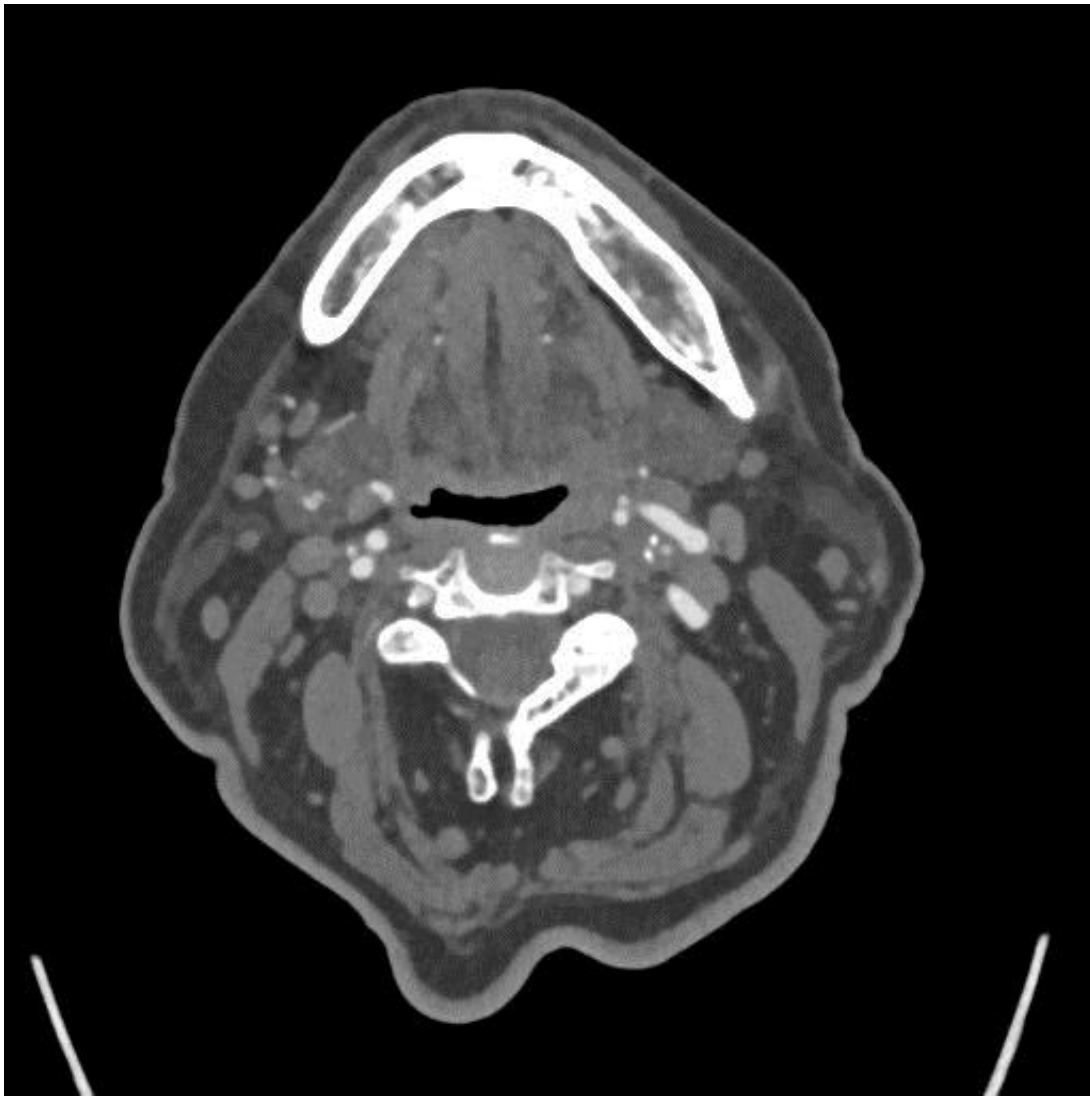


Dobivene rezultate klasificiramo prema unaprijed određenim granicama, ECST I CC imaju iste granice, dok se NASCET granice bitno razlikuju. Pa tako prema NASCET metodi Blaga stenoza uključuje rezultate od 0% do 49%, Umjerena stenoza od 50% do 69%, a teška stenoza, odnosno stenoza visokog stupnja od 70% do 99%. Prema ECST I CC blaga stenoza je do 64%, umjerena stenoza od 65% do 81%, teška stenoza odnosno stenoza visokog stupnja od 82% do 99% (30).

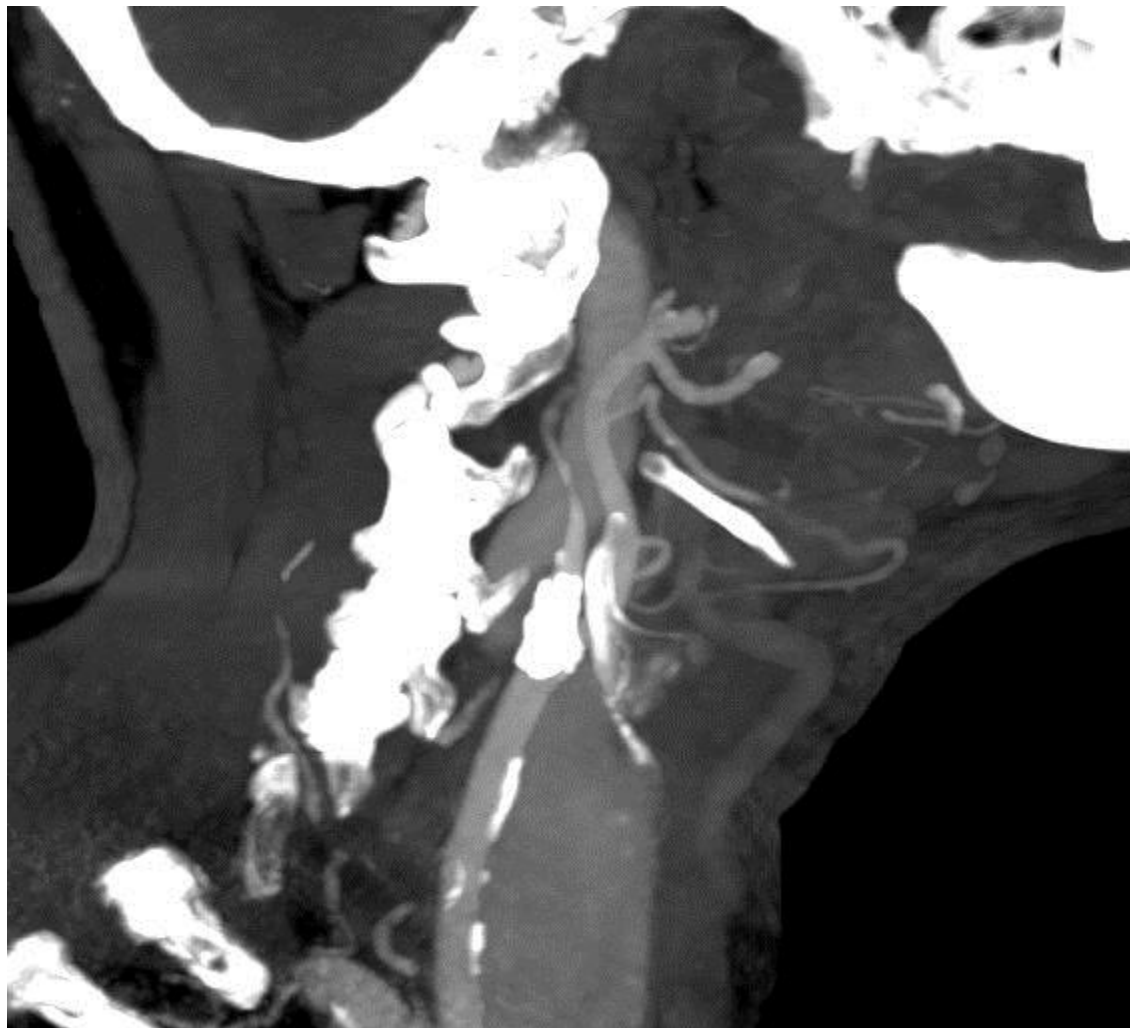
Slika 8. Tvrdi plak početnog dijela lijeve ACI



Slika 9. Aksijalni presjek, preokluzivna stenoza lijeve ACI uzrokovana mekim plakom.



Slika 10. Okluzija desne ACI, veći kalcificirani plak na bifurkaciji ACC.



2. CILJ ISTRAŽIVANJA

Ovim istraživanjem nastojimo potvrditi sljedeće hipoteze:

Hipoteza 1 – značajne stenozе su učestalije u osoba muškog spola

Hipoteza 2 – učestalost značajnih stenozа veća je u bolesnika starije životne skupine

Hipoteza 3 – značajne stenozе su podjednako učestale pri lijevoj unutarnjoj karotidnoj arteriji i desnoj unutarnjoj karotidnoj arteriji

Hipoteza 4 – meki plakovi su najzastupljeniji kod hemodinamski značajnih stenozа

3. MATERIJALI I METODE

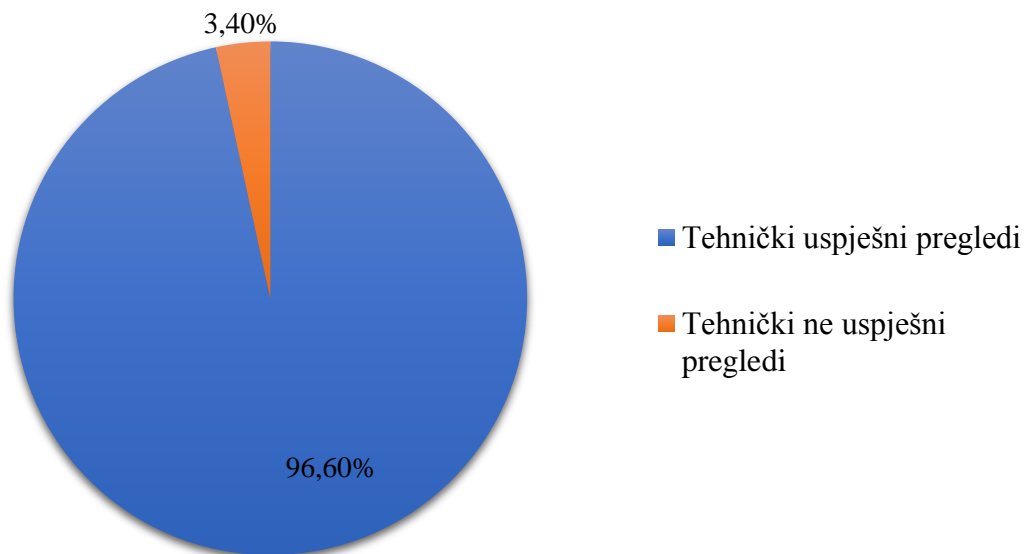
Materijali za realizaciju istraživanja dobiveni su pretraživanjem sustava ISSA od datuma 1.7.2019. do 1.1.2020. za uređaj Simens FLASH 256 te pregleda CTA karotidnih arterija. Ukupno je pronađeno 148 ispitanika.

Uzeti su sociodemografskim podaci ispitanika, datumu pretrage, te je ocijenjena tehnička uspješnost pregleda. Također, informacije o postojanju i uznapređovalosti stenozе posebno za desnu zajedničku karotidnu arteriju, lijevu zajedničku karotidnu arteriju, desnu unutarnju karotidnu arteriju te lijevu unutarnju karotidnu arteriju kod svakog bolesnika. Ukoliko postoji značajna stenozа zabilježena je vrsta plaka koji ju uzrokuje.

4. REZULTATI

Pretraživanjem baze podataka ukupno je pronađeno 148 ispitanika koji su bili podvrgnuti CT angiografiji karotidnih arterija u razdoblju 1.7.2019. do 1.1.2020. Tehnički uspješno je obavljeno 143 od 148 pregleda odnosno 96,6 %. Pet bolesnika (3,4%) kod kojih je pregled bio tehnički neuspješan isključujemo iz daljnjeg istraživanja. Od navedenih; 2 pregleda zbog artefakata micanja, 1 pregled zbog takozvanih „*streaking*“ artefakata, 1 zbog slabe opacifikacije arterija kontrastom uzrokovane kvarom automatskog injektora i 1 zbog slabe opacifikacije kontrastom iz nepoznatog razloga. Tehnička uspješnost pregleda u bolesnika podvrgnutih CT angiografiji je prikazana grafom 1.

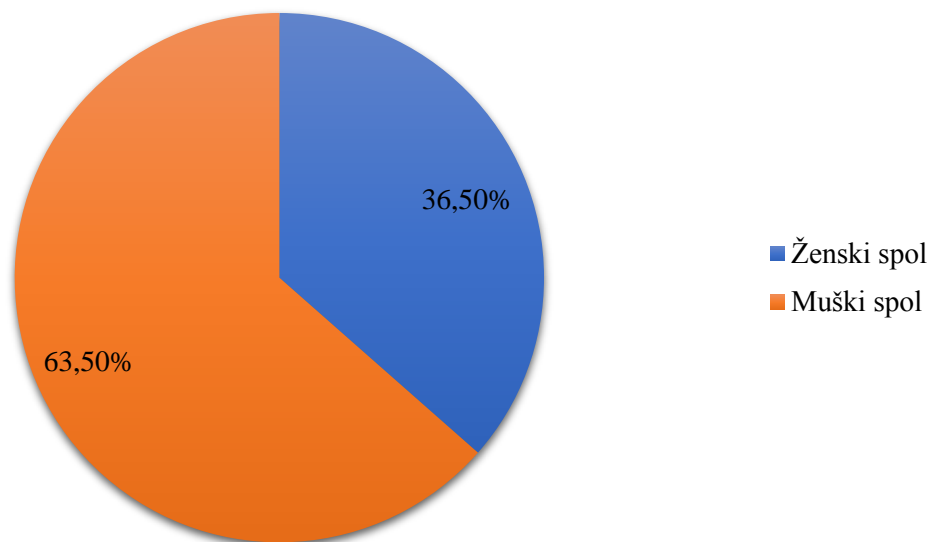
Graf 1. Tehnička uspješnost pregleda



Dalje, iz istraživanja isključujemo i 6 bolesnika zbog ranijih zahvata ili akutnih stanja koja ne spadaju u kategoriju kroničnih bolesti karotidnih arterija. Od toga, 2 ispitanika zbog ranijih zahvata na karotidnim arterijama - 1 ispitanik zbog provjere stanja nakon rađene kirurške trombektomije i 1 ispitanik zbog provjere stanja nakon postavljenog stenta još 3 ispitanika zbog akutne okluzije te 1 ispitanik zbog rupture karotidne arterije.

U konačnici u istraživanje je uključeno 137 ispitanika, od čega je 50 osoba ženskog spola odnosno 36,5 % i 87 osoba muškog spola odnosno 63,5 %. Raspodjela bolesnika podvrgnutih CTA karotidnih arterija prikazana je grafom 2.

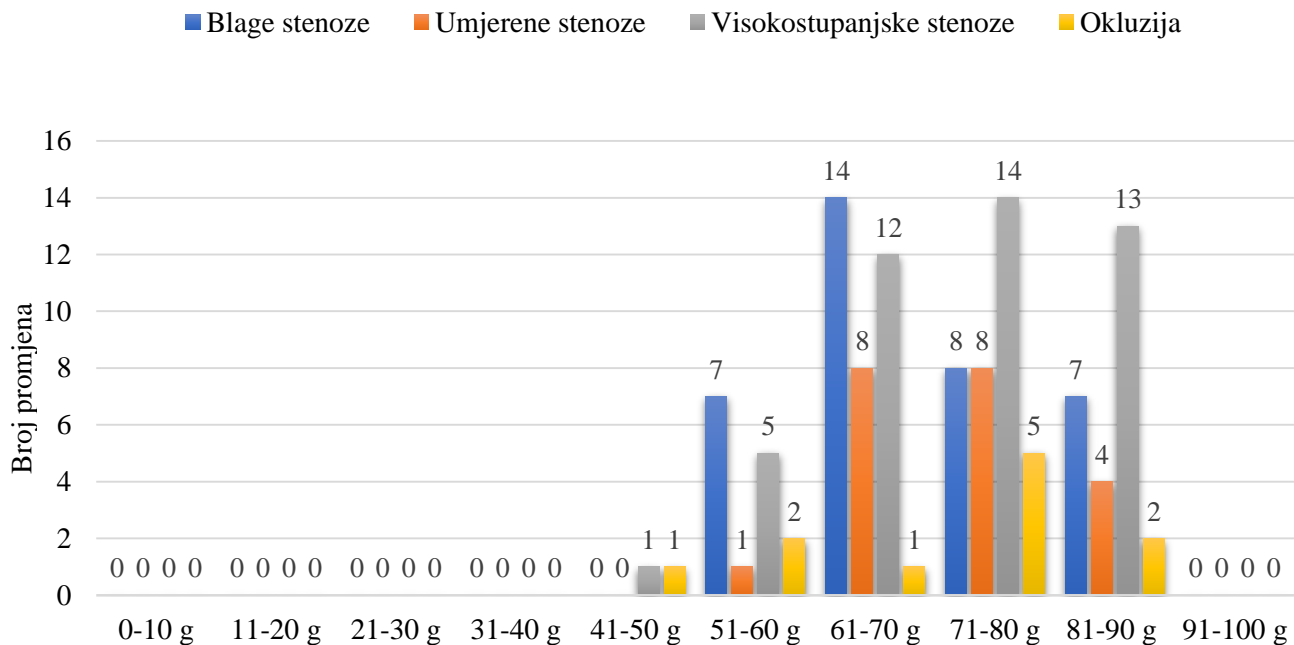
Graf 2. Raspodjela pacijenata podvgnutih CTA karotidnih arterija po spolu



Najmlađi ispitanik je imao 25 godina, a najstariji 95 godina. Prosječna dob ispitanika bila je 65,9 godina. Podjelom u dobne skupine dobili smo sljedeće rezultate: u razredu od 21. do 30. godine 2 ispitanika, u razredu od 31. do 40. godine 4 ispitanika, od 41. do 50. godine 10 ispitanika, od 51. do 60. godine 22 ispitanika, od 61. do 70. godine 37 ispitanika, od 71. do 80. godine 34 ispitanika, od 81. do 90. godine 27 ispitanika i od 91. do 100. godine 1 ispitanik. U dobnim razredima od 21. do 30. godine, od 31. do 40. godine i od 91. do 100. godine nemamo zabilježenu niti jednu aterosklerotsku promjenu, u razredu od 41. do 50. godine imamo zabilježene 2 aterosklerotske promjene od toga 1 visokostupanjska stenoza i 1 okluzija, u razredu od 51. do 60. godine imamo 15 zabilježenih promjena a od toga 7 blagih stenoza, jedna umjerena, 5 visokostupanjskih i 2 okluzije. U najbrojnijem razredu od 61. do 70. godine koji sadrži 27 % od ukupnog broja ispitanika uočeno je 35 aterosklerotskih promjena, a uzrokuje ih 14 blagih, 8 umjerenih, 12 visokostupanjskih stenoza i jedna okluzija. Razred od 71. do 80. godine također broji 35 promjena, dok ovdje promjene stvara 8 blagih, 8 umjerenih, 14 visokostupanjskih stenoza, što je najveći broj visokostupanjskih stenoza gledajući raspodjelu po dobnim skupinama i 5 okluzija. Razred od 81. do 90. godine ima 26 zabilježenih aterosklerotskih promjena sa 7 blagih, 4 umjerene, 13

visokostupanjskih stenoz i jednom okluzijom. Raspodjela aterosklerotskih promjena po razredima je prikazana grafom 3.

Graf 3. Raspodjela aterosklerotskih promjena po dobnim skupinama



Kod 137 ispitanika analizirane su četiri anatomski odvojene arterije: desna zajednička karotidna arterija, lijeva zajednička karotidna arterija, desna unutarnja karotidna arterija i lijeva unutarnja karotidna arterija.

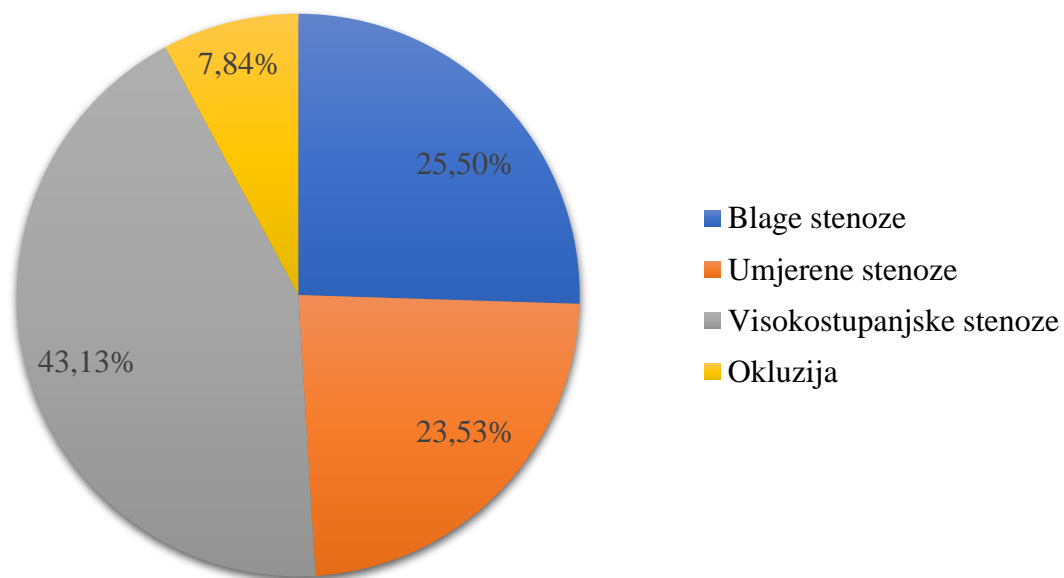
Desna zajednička karotidna arterija je aterosklerotski promijenjena u 6 od 137 ispitanika što iznosi 4,38 %, od čega promjene u dva bolesnika (33,33 %) uzrokuju blage stenozе, u 3 bolesnika (50 %) visokostupanjske stenozе od čega je jedna naznačena kao preokluzivna. Kod 1 bolesnika (16,67 %) zabilježen je slučaj okluzije.

Lijeva zajednička karotidna arterija je aterosklerotski promijenjena u 7 od 137 ispitanika odnosno 5,11 %. Promijene u 2 bolesnika (28,57 %) stvaraju blage stenozе, u 1 bolesnika (14,29 %)

umjerena stenoza, kod 3 bolesnika (42,85 %) visokostupanjske stenoze i kod 1 bolesnika (14,29 %) je zabilježena okluzija.

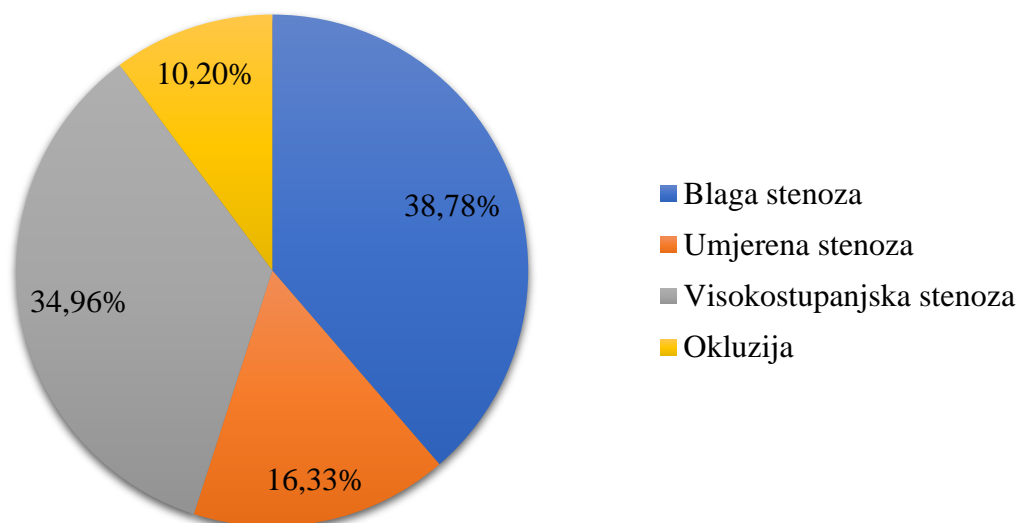
Kod desne unutarnje karotidne arterije zabilježen je 51 slučaj aterosklerotske promjene od 137 ispitanika odnosno 37,23 %. Promjene u 13 bolesnika (25,50 %) uzrokuju blage stenoze, u 12 bolesnika (23,53 %) blage stenoze, kod 22 bolesnika (43,13 %) visokostupanjske od čega je 9 označeno kao preokuzivno. Kod 4 bolesnika (7,84 %) je zabilježen slučaj okluzije.

Graf 4. Aterosklerotske promjene desne unutarnje karotidne arterije



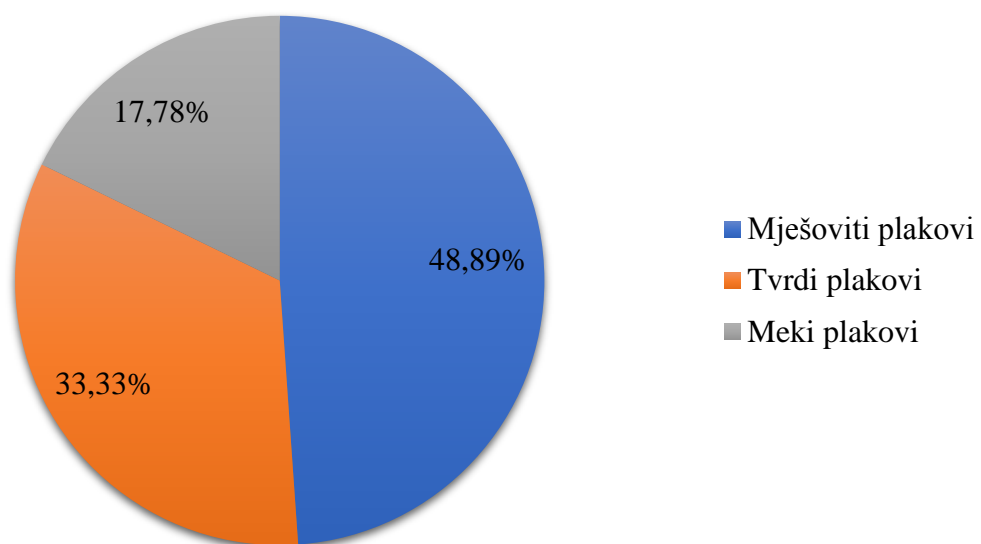
Lijeva unutarnja karotidna arterija je aterosklerotski promijenjena u 49 od 137 ispitanika, što iznosi 35,77 %. U 19 bolesnika (38,78 %) promjene su uzrokovane blagom stenozom, u 8 ispitanika (16,33 %) umjerenom stenozom, u 17 bolesnika (34,69 %) visokostupanjskom stenozom od čega su 2 naznačene kao preokluzivne stenoze. Kod 5 bolesnika (10,20 %) je zabilježen slučaj okluzije.

Graf 5. Aterosklerotske promjene desne unutarnje karotidne arterije



Među 137 ispitanika ukupno je zabilježeno 113 aterosklerotskih primjena od toga 45 visokostupanjskih stenoza koje čine 39,82% svih promjena. Uzeti su podatci o vrsti plaka koji je uzrokovao visokostupanjske stenoze. Od njih 45, 48,89 % odnosno 22 visokostupanjske stenoze su uzrokovane mješovitim plakom od čega su 3 naznačena kao pretežito meka, a 2 kao pretežito tvrda, 33,33 % odnosno 15 visokostupanjskih stenoza je uzrokovano tvrdim plakom dok je 8 visokostupanjskih stenoza odnosno 17,78 % uzrokovano mekim plakovima.

Graf 6. Vrsta plaka koji uzrokuje visokostupanjsku stenozu



5. RASPRAVA

Prema rezultatima istraživanja u grupi od 137 ispitanika ukupno je zabilježeno 113 aterosklerotskih promjena, a 52,2 % njih je zabilježeno kod ispitanika muškog spola. Gledajući prema vrsti stenozе, najbrojnije su bile visokostupanjske stenozе koje čine 39,8 % svih promjena od toga 25,66 % zabilježenih kod ispitanika muškog spola te 14,14 % kod ispitanica ženskog spola što potvrđuje prvu hipotezu. Veći broj muških ispitanika zahvaćenih kardiovaskularnim bolestima možemo poistovijetiti sa mnogim istraživanjima gdje je dokazana veća incidencija oboljenja muških nego ženskih ispitanika. Muški spol spada u faktor rizika za pojavu aterosklerotske bolesti, razlog tomu uzevši u obzir rezultate istraživanja Mazurek K et al. iz 2014., može biti veća debljina tunice intime zajedničkih i unutarnjih karotidnih arterija u muškaraca nego u žena (32). Smatra se također da spolni hormoni kod žena utječući na funkciju endotela i homeostazu lipida smanjuju rizik od pojave kardiovaskularnih bolesti (33).

Gledajući po dobnim skupinama, najveći broj ispitanika, odnosno 27 % pripada skupini od 61. do 70. godine. Prve aterosklerotske promjene odnosno 1,77 % njih javlja se kod ispitanika starosti od 41. do 50. godine, zatim 13,27 % promjena je zabilježeno kod ispitanika od 51. do 60. godine. Najveća incidencija aterosklerotskih promjena, njih čak 30,97 % je zabilježeno u dvjema skupinama od 61. do 70. godine i od 71. do 80. godine nakon čega incidencija počinje padati pa tako u skupini od 81. do 90. godine imamo 23% zabilježenih promjena, a u skupini od 91. do 100. godine 0 %. Broj značajnih stenozа doseže svoj vrhunac u dobnj skupini od 71. do 80. godine sa 14 zabilježenih slučajeva, a prema istraživanju Park JH, Razuk A, Saad PF, et al. ljudi u sedamdesetim godinama života spadaju u visokorizičnu skupinu za pojavu kardiovaskularnih bolesti (34). 86,66 % ukupnog broja značajnih stenozа je zabilježeno kod pacijenata dobi od 60. do 90. godine na osnovu čega se prihvaća druga hipoteza. Kako je navedeno u istraživanju autora North B.J., Sinclair D.A. Povezanosti kardiovaskularnih bolesti sa starenjem iz 2012. godine, starenje kardiovaskularnih tkiva uzrokuje nastanak patoloških procesa koji smanjuju funkciju endotela i povećavaju krutost arterija što dovodi do porasta kardiovaskularnih oboljenja uključujući ateroskleroza, hipertenziju i moždani udar (35).

Prema rezultatima analize aterosklerotskih promjena arteija s obzirom na anatomske smještaj u tijelu, desna zajednička karotidna arterija je najmanje zahvaćena s 4,38 %, slijedi ju lijeva zajednička karotidna arterija sa 5,11 %. Porast incidencije aterosklerotskih promjena se javlja kod

unutarnjih karotidnih arterija, pa je tako na lijevim unutarnjim karotidnim arterijama zabilježeno 35,77 % promjena od čega 38,78 % blagih, 16,33 % umjerenih, 34,69 % visokostupanjskih stenoza i 10,20 % okluzija. Najviše promjena, točnije 37,23 % je zabilježeno na desnim unutarnjim karotidnim arterijama, odnosno 25,50 % blagih, 23,53 % umjerenih, 43,13 % visokostupanjskih, što je ujedno i najveći broj visokostupanjskih stenoza, te 7,84 % okluzija. S obzirom na najveći broj visokostupanjskih stenoza zabilježenih na unutarnjim karotidnim arterijama – od ukupno 51 stenoze desne unutarnje karotidne arterije, u 22 ispitanika su bile visokostupanje te od ukupno 49 stenoza lijeve unutarnje karotidne arterije, u 17 ispitanika su bile visokostupanjске, učinili smo test proporcija ove dvije populacije te izračunali z vrijednost. Rezultati su pokazali $z = 0.8654$, a $p > 0.05$ (0.3843), čime smo odbacili statistički značajnu razliku u broju visokostupanjskih stenoza između desne i lijeve karotidne arterije u našoj skupini bolesnika.

Uzevši u obzir vrstu plaka koji uzrokuje hemodinamski značajne stenozе dobiveni rezultati ukazuju da su mješoviti plakovi najzastupljeniji, a tvore 48,89 % svih značajnih stenoza, slijede ih tvrdi plakovi sa 33,33 %, a najmanje visokostupanjskih stenoza odnosno 17,78 % tvore meki plakovi, prema tome odbacujemo četvrtu hipotezu. Rezultat se može pripisati tome što je 86,66 % visokostupanjски stenoza zabilježeno kod ispitanika od 61. do 90. godine, a istraživanjem u Oxfordu uspoređivanjem karakteristika 526 karotidnih plakova pokazalo se da su pacijenti starije dobi imali veliku lipidnu jezgru i kalcifikaciju plaka, što ukazuje na mješovite plakove (36).

6. ZAKLJUČAK

Istraživanje je dovelo do sljedećih rezultata:

- Hipoteza 1 je potvrđena. Istraživanjem smo dokazali da su značajne stenoze učestalije u osoba muškog spola, odnosno od 45 zabilježenih visokostupanjskih stenoza koje čine 39,8 % svih promjena, 29 je zabilježeno kod ispitanika muškog spola te 16 kod ispitanica ženskog spola.
- Hipoteza 2 je potvrđena. Našim istraživanjem smo dokazali da su značajne stenoze najzastupljenije u bolesnika u dobi od 60-90 godina.
- Hipoteza 3 je potvrđena. Testom proporcija nismo utvrdili statistički značajnu razliku u broju visokostupanjskih stenoza lijeve i desne unutarnje karotidne arterije.
- Hipoteza 4 je odbačena. Utvrdili smo da većinu hemodinamski značajnih stenoza ne tvori meki plak već mješoviti plak koji je uzrokovao 22 (48,89 %) hemodinamski značajne stenoze.

7. SAŽETAK

Ateroskleroza je najveća i najvažnija bolest arterija koja može započeti u mladosti te zahvatiti velike i srednje velike arterije, karakteriziraju ju poremećaji u funkciji endotela, promjene u *tunici intimi* te vaskularne upale. Prepoznatljiva je po prisutnosti lezije zvane aterom ili aterosklerotski plak koji svojom progresijom dovodi do sve ozbiljnijih posljedica i u konačnici može dovesti do smrti, stoga je ključno na vrijeme postaviti dijagnozu i prepoznati vrstu plaka. Pravovremeno postavljanje dijagnoze i mjerenje stupnja stenozе omogućeno je razvojem metode CTA.

Istraživanje je izvršeno uz pomoć informacija dobivenih pretraživanjem sustava ISSA te je u vremenskom periodu od 1.7.2019. do 1.1.2020. pronađeno 148 pacijenata podvrgnutih CT karotidografiji. Istraživanje se baziralo na odnos broja ispitanika ženskog i muškog spola zahvaćenih značajnim stenozama, povezanosti incidencije značajnih stenozā sa starenjem, odnos zahvaćenosti značajnim stenozama desne i lijeve unutarnje karotidne arterije te vrsti plaka koji je najzastupljeniji kod hemodinamski značajnih stenozā. Iz istraživanja je ukupno izbačeno 11 ispitanika, od čega 5 zbog tehničke ne ispravnosti i 6 zbog ranijih zahvata ili akutnih stanja koja ne spadaju u kategoriju kroničnih bolesti karotidnih arterija. U konačnici u istraživanje je uključeno 137 ispitanika. Bazirajući se na odnos značajnih stenozā u ispitanika muškog i ženskog spola, od ukupno 45 značajnih stenozā, 29 je zabilježeno kod muškaraca. Dobnoj skupini od 61. do 70. godine pripada najveći broj ispitanika, čak njih 37 dok je najveći broj značajnih stenozā točnije njih 39 zabilježeno u pacijenata dobi od 60. do 90. godine. Najmanje aterosklerotskih promjena odnosno 6 je zabilježeno na desnim zajedničkim karotidnim arterijama, zatim 7 promjena na lijevim zajedničkim karotidnim arterijama, na lijevim unutarnjim karotidnim arterijama je zabilježeno 49 promjena od čega je 17 visokostupanjskih. Najveći broj promjena odnosno 51 je zabilježen na desnim unutarnjim karotidnim arterijama od čega su 22 visokostupanjске stenozе. Od ukupno 45 zabilježenih značajnih stenozā, 22 su uzrokovane mješovitim plakom, 15 tvrdim plakom i 8 mekim plakom.

8. ABSTRACT

Atherosclerosis is the largest and most important arterial disease that can begin at a young age and affect the large and medium-sized arteries. It is characterized by decreased endothelial function, changes in the *media intima* and vascular inflammation. It is recognizable by the presence of a lesion called *atheroma* or atherosclerotic plaque which with its progression leads to more serious consequences and can eventually lead to death, so it is crucial to diagnose and recognize the type of plaque on time. Timely diagnosis and measurement of the degree of stenosis is made possible by the development of the CTA method.

The research was conducted by the means of information obtained by searching the ISSA system and in the period from 1.7.2019. to 1.1.2020. found 148 patients undergoing CT carotidography. The study was based on the ratio of the number of female and male subjects affected by significant stenoses, the relationship between the incidence of significant stenoses and aging, the ratio of involvement of significant stenoses of the right and left internal carotid artery and the type of plaque most common in hemodynamically significant stenoses.

A total of 11 subjects were excluded from the study, of which 5 due to technical inaccuracies and 6 due to previous procedures or acute conditions that do not fall into the category of chronic diseases of the carotid arteries. Ultimately, 137 respondents were included in the study. Based on the ratio of significant stenoses in male and female subjects, out of a total of 45 significant stenoses, 29 were noted in men. Largest number of subjects belong to the age group 61 to 70 years, as many as 37 of them, while the largest number of significant stenoses, more precisely 39 of them was recorded in patients aged 60 to 90 years. The least atherosclerotic changes (i.e. 6) were recorded on the right common carotid arteries, then 7 changes on the left common carotid arteries. On the left internal carotid arteries were recorded 49 changes of which 17 were high-grade. The largest number of changes (i.e. 51) was recorded on the right internal carotid arteries of which 22 were high-grade stenoses. Of a total of 45 significant stenoses reported, 22 were caused by mixed plaque, 15 by hard plaque, and 8 by soft plaque.

9. LITERATURA

1. Stranding S. Gray's Anatomy, četrdeset i prvo izdanje. London: Elsevier, 2016.; 127-128, 414, 451-454, 1026
2. Cowling M. G. Vascular Interventional Radiology. New York: Springer, 2012.; 1-2
3. Mohan H. Textbook of Pathology, sedmo izdanje. New Delhi: Jaypee Brothers Medical Publishers, 2015.; 370
4. Bajek S., Bobinac D., Jerković R., Malnar D. Sustavna anatomija čovjeka. Rijeka: Digital point tiskara d.o.o.; 106-107
5. Munster B. A., Thapar A., Davies H. A. History of Carotid Stroke. 2016;47:e66–e69
6. Abbas K. A., Aster C. J., Kumar V. Robbins basic pathology, deveto izdanje. London, Elsevier; 2013., 335-336, 338-340
7. Mohan H. Textbook of Pathology, sedmo izdanje. New Delhi: Jaypee Brothers Medical Publishers, 2015., 371
8. Erceg M., Knežević Miler A. Izvješće o umrlim osobama u Hrvatskoj u 2018. godini, HZJZ, Rujan 2019.
9. Merck M., MSD - priručnik [dijagnostike i terapije], osamnaesto izdanje. Split, Placebo; 2010., 622-623, 620-622
10. Sacco R. L., Roberts Krik J., Boden-Albala B., et al. Race-Ethnicity and Determinants of Carotid Atherosclerosis in a Multiethnic Population. Stroke. 1997;28:929–935
11. Herbert C. Stary. Arteriosclerosis, Thrombosis, and Vascular Biology. Natural History and Histological Classification of Atherosclerotic Lesions , Volume: 20, Issue: 5, Pages: 1177-1178, DOI: (10.1161/01.ATV.20.5.1177)
12. Ajduk M. Mogućnost detekcije potencijalno vulnerabilnih karotidnih plakova višeslojnom kompjuteriziranom tomografijom - korelacija rezultata analize sa nalazima histološke analize. DISERTACIJA Zagreb, 2009.
13. Gotovac N. Povezanost aterosklerotskih ovapnjenja arterija vrata i glave sa suženjem unutarnje karotidne arterije u bolesnika sa znacima cerebrovaskularne bolesti. Doktorski rad; Osijek 2014.
14. Čupurdija A., Petrincec B. Kompjuterizirana tomografija – CT. Matematičko-fizički list, LXVIII 2 (2017. – 2018.)
15. Prof. Dr. Sc. Melita Kukuljan: skripta „Uvod u Radiologiju“ Rijeka, 2016.

16. Hebrang A i Klarić-Čustović R. Radiologija. 3. obnovljeno i dopunjeno izdanje. Zagreb: Medicinska naklada, 2007. 1-2,
17. Saxena A., Yin Kwee Ng E., Teik Lim S. Imaging modalities to diagnose carotid artery stenosis: progress and prospect. 2019 May 28. doi: 10.1186/s12938-019-0685-7
18. Strenja-Linić I., Kovačević M., Kovačić S. et al. Klinička slika, dijagnostika i smjernice u liječenju bolesnika sa stenozom karotidne arterije. Medicina fluminensis 2013, Vol. 49, No. 1, p. 17-30
19. Kumamaru K. K., Hoppel B. E., Mather R. T., et al. CT Angiography: Current Technology and Clinical Use. Radiol Clin North Am. 2010 Mar; 48(2): 213–235. doi: 10.1016/j.rcl.2010.02.006
20. Lee W. Goldman. Principles of CT: Multislice CT. J. Nucl. Med. Technol. June 2008 vol. 36 no. 2 57-68. doi: 10.2967/jnmt.107.044826
21. Kalra K.M., Saini S., Rubin G.D.. MDCT From protocols to practice. Milano: Springer, 2008;
22. Prof. Dr. Sc. Melita Kukuljan: skripta „Kontrastna sredstva“, Rijeka 2015.
23. Prof. dr. sc. Damir Miletić : skripta „Tehnike slojevnog snimanja“, Rijeka 2012
24. Cai Z., Erdahl C., Zeng K., Potts T. Et al. Adaptive Bolus Chasing Computed Tomography Angiography. Biomed Signal Process Control. 2008 Oct; 3(4): 319–326. doi: 10.1016/j.bspc.2008.04.005
25. Hrabak M., Štern Padovan R. CT-angiografija i MR-angiografija – neinvazivne radiološke metode prikaza patoloških promjena krvnih žila. Medix: specijalizirani medicinski dvomjesečnik 80/81 (2009); 64-67.
26. Zarb F., Mizzi A. Ionated contrast media: Risks and Best practice. Health menagement, Volume 15- Issue 4, 2015.
27. Yeom E, Nam KH, Jin C, Paeng DG, Lee SJ. 3D reconstruction of a carotid bifurcation from 2D transversal ultrasound images. Ultrasonics. 2014;54(8):2184- 2192. doi:10.1016/j.ultras.2014.06.002
28. Dalrymple NC, Prasad SR, Freckleton MW, Chintapalli KN. Informatics in radiology (infoRAD): introduction to the language of three-dimensional imaging with multidetector CT. Radiographics. 2005; 25(5):1409-28.

29. Saba L., Mallarini G. A comparison between NASCET and ECST methods in the study of carotids Evaluation using Multi-Detector-Row CT angiography. VOLUME 76, ISSUE 1, P42-47, OCTOBER 01, 2010.
DOI:<https://doi.org/10.1016/j.ejrad.2009.04.064>
30. E.S. Bartlett, T.D. Walters, S.P. Symons and A.J. Fox. Quantification of Carotid Stenosis on CT Angiography. American Journal of Neuroradiology January 2006, 27 (1) 13-19;
31. Jean Marie K.S. U-King-Im, Rikin A. Trivedi, Justin J. Cross et al. Measuring Carotid Stenosis on Contrast-Enhanced Magnetic Resonance Angiography. Stroke. 2004;35:2083–2088
32. Mazurek K, Zmijewski P, Czajkowska A, Lutosławska G. Gender differences in carotid artery intima-media thickness and flow-mediated dilatation in young, physically active adults. J Sports Med Phys Fitness. 2014;54(3):298-306.
33. Sangiorgi G, Roversi S, Biondi Zoccai G et al. Sex-related differences in carotid plaque features and inflammation. Journal of Vascular Surgery, 2013.
<https://doi.org/10.1016/j.jvs.2012.07.052>
34. Park JH, Razuk A, Saad PF, et al. Carotid stenosis: what is the high-risk population? [published correction appears in Clinics (Sao Paulo). 2012 Oct;67(10):1233]. Clinics (Sao Paulo). 2012;67(8):865-870. doi:10.6061/clinics/2012(08)02
35. North BJ, Sinclair DA. The intersection between aging and cardiovascular disease. Circ Res. 2012;110(8):1097-1108. doi:10.1161/CIRCRESAHA.111.246876
36. Mughal MM, Khan MK, DeMarco JK, Majid A, Shamoun F, Abela GS. Symptomatic and asymptomatic carotid artery plaque. Expert Rev Cardiovasc Ther. 2011;9(10):1315-1330. doi:10.1586/erc.11.120

10. PRILOZI

Slike

| | |
|---|----|
| Slika 1. Prikaz karotidnih arterija površnom disekcijom desne strane vrata | 4 |
| Slika 2. Bitka Kenotaura i Lapida, 31. metopa s južne strane Partenona | 5 |
| Slika 3. Prikaz progresije plaka poprečnim presjekom kroz krvnu žilu | 8 |
| Slika 4. Karotidografija VRT prikaz, uredan nalaz. | 15 |
| Slika 5. VRT prikaz, značajna stenoza lijeve ACI..... | 16 |
| Slika 6. Ilustracija mjerenja parametara i formule računanja stupnja stenozе prema različitim metodama..... | 17 |
| Slika 7. Značajna stenoza desne ACI uslijed miješanog plaka, prikaz mjerenja po NASCET kriterijima..... | 18 |
| Slika 8. Tvrdi plak početnog dijela lijeve ACI | 19 |
| Slika 9. Aksijalni presjek, preokluzivna stenoza lijeve ACI uzrokovana mekim plakom..... | 20 |
| Slika 10. Okluzija desne ACI, veći kalcificirani plak na bifurkaciji ACC. | 21 |

Grafovi

| | |
|--|----|
| Graf 1. Tehnička uspješnost pregleda..... | 24 |
| Graf 2. Raspodjela pacijenata podvgnutih CTA karotidnih arterija po spolu..... | 25 |
| Graf 3. Raspodjela aterosklerotskih promjena po dobnim skupinama | 26 |
| Graf 4. Aterosklerotske promjene desne unutarnje karotidne arterije | 27 |
| Graf 5. Aterosklerotske promjene desne unutarnje karotidne arterije | 28 |
| Graf 6. Vrsta plaka koji uzrokuje visokostupanjsku stenozu..... | 29 |

11. KRATKI ŽIVOTOPIS PRISTUPNIKA

Rođena sam 1.12.1998. godine u Kninu, gdje sam pohađala Osnovnu školu Domovinske zahvalnosti, a nakon toga smjer jezične gimnazije u Srednjoj školi Lovre Montija. Maturirala sam 2017. godine te sam se iste godine upisala na Fakultet zdravstvenih studija u Rijeci na smjer radiološke tehnologije.