

# SINDROM GORNJEG TORAKALNOG OTVORA I PREPORUKE FIZIOTERAPIJSKIH POSTUPAKA PRI KONZERVATIVNOM LIJEČENJU I POSTOPERATIVNOM TRETMANU

---

**Martić, Barbara**

**Undergraduate thesis / Završni rad**

**2020**

*Degree Grantor / Ustanova koja je dodijelila akademski / stručni stupanj:* **University of Rijeka, Faculty of Health Studies / Sveučilište u Rijeci, Fakultet zdravstvenih studija u Rijeci**

*Permanent link / Trajna poveznica:* <https://urn.nsk.hr/urn:nbn:hr:184:420051>

*Rights / Prava:* [In copyright](#)/[Zaštićeno autorskim pravom.](#)

*Download date / Datum preuzimanja:* **2025-01-07**

*Repository / Repozitorij:*

[Repository of the University of Rijeka, Faculty of Health Studies - FHSRI Repository](#)



SVEUČILIŠTE U RIJECI  
FAKULTET ZDRAVSTVENIH STUDIJA RIJEKA  
PREDDIPLOMSKI STRUČNI STUDIJ FIZIOTERAPIJA

Barbara Martić

SINDROM GORNJEG TORAKALNOG OTVORA I PREPORUKE FIZIOTERAPIJSKIH  
POSTUPAKA PRI KOZERVATIVNOM LIJEČENJU I POSTOPERATIVNOM TRETMANU

završni rad

Rijeka, 2020.

UNIVERSITY OF RIJEKA  
FACULTY OF HEALTH STUDIES  
UNDERGRADUATE STUDY OF PHYSIOTHERAPY

Barbara Martić

THORACIC OUTLET SYNDROME AND RECOMMENDATIONS OF  
PHYSIOTHERAPEUTIC PROCEDURES IN CONSERVATIVE MANAGEMENT AND  
POSTOPERATIVE TREATMENT

Final work

Rijeka, 2020.

Mentor rada: Ivana Kotri Mihajić, prof.reh.

Završni rad obranjen je dana \_\_\_\_\_ u/na \_\_\_\_\_,

pred povjerenstvom u sastavu:

1. \_\_\_\_\_

2. \_\_\_\_\_

3. \_\_\_\_\_

## SAŽETAK

Sindrom gornjeg torakalnog otvora jest stanje u kojem su živac, arterija ili vena ruke komprimirani od strane struktura koje čine torakalni outlet. Postoje tri vrste sindroma gornjeg torakalnog otvora koje razlikujemo, a to su neurogeni, arterijski i venski. Neurogeni TOS jest najčešći tip i najteži za dijagnosticirati. Nastaje kao rezultat kompresije brahijalnog plexusa u području torakalnog outleta. Sljedeći tip je venski TOS i nastaje kada je komprimirana vena subclavia. Zadnji tip sindroma gornjeg torakalnog otvora jest venski tip koji nastaje kada je kompresija nad venom subclaviom. Ovaj tip sindroma javlja se u 1% osoba. Često venski i arterijski tip mogu biti udruženi te ih tada nazivamo vaskularnim sindromom gornjeg torakalnog otvora. U neurogenom TOS-u javljaju se simptomi poput utrnulosti i trnjenja u području ruke koji se pogoršavaju pri aktivnostima. Promjena temperature ili boje kože također su česti. U venskom TOS-u prvi simptom obično je oticanje, što može pratiti osjećaj napetosti u ruci. Javlja se duboka bol u gornjim ekstremitetima, prsima i ramenima s velikim osjećajem zamora koji se pogoršava nakon aktivnosti. Arterijski TOS uzrokuje hladnoću i bol u gornjem ekstremitetu bez izazivanja oticanja. Ovi simptomi se pogoršavaju kada se izvode aktivnosti iznad glave i uzrokuju ishemiju dlanova zbog smanjenja krvnog protoka. U slučaju aneurizme, puls je pojačan u području iznad ključne kosti. Liječenje sindroma ovisi o tipu sindroma. Primarno liječenje neurogenog tipa jest konzervativno, dok venski tip i arterijski tip najčešće zahtijevaju operativno liječenje. Operativnim liječenjem se uklanja kompresija odnosno strukture koje komprimiraju zahvaćene strukture. Postoje tri različita pristupa operativnog zahvata; transaksilarni, supraklavikularni i posteriorni. Fizioterapijski postupci neizostavni su dio konzervativnog i postoperativnog liječenja s glavnim ciljem smanjenja boli i vraćanju potpune funkcije i snage ruke, ramena i vrata. Fizioterapijski postupci uključuju edukaciju pacijenta, terapijske vježbe, manualnu terapiju i vježbe klizanja živca.

Cilj ovog rada jest istražiti dostupnu literaturu o sindromu gornjeg torakalnog otvora te preporuke fizioterapijskih postupaka pri konzervativnom liječenju i ulogu u postoperativnom tretmanu. Dodatni cilj je prikaz slučaja bolesnice koja je liječena u Klinici za ortopediju i traumatologiju Lovran.

Ključne riječi: sindrom gornjeg torakalnog otvora, konzervativno liječenje, operativno liječenje, fizioterapija

## ABSTRACT

Thoracic outlet syndrome is a condition in which there is compression of the nerves, arteries, or veins in the thoracic outlet. The three main types are neurogenic, arterial and venous. The neurogenic TOS is the most common and the most difficult to diagnose. It occurs as a result of compression of the brachial plexus in the area of the thoracic outlet. Venous type occurs when the subclavian vein is compressed and the last type, venous TOS occurs when there is a compression of the subclavian vein. Venous and arterial types of TOS can often be combined and then we call them vascular thoracic outlet syndrome. Symptoms of neurogenic TOS are sharp pain and numbness and tingling of the arm which can worsen with activity. Changes in the skin color and temperature can also be common. In venous TOS, the first symptom is usually swelling which may be accompanied by a feeling of tension in the arm. Deep pain occurs in the upper extremities, chest and shoulders with a great feeling of fatigue that worsens after activity. Arterial TOS causes coldness and pain in the upper extremities without causing swelling. The symptoms worsen with overhead activities and can cause ischemia of the palms due to reduced blood flow. In the case of aneurysm, the pulse is amplified in the area above the collarbone. The treatment of TOS depends on the type of syndrome. Primary treatment of neurogenic type is conservative, while arterial and venous type most often require surgical treatment. Surgical treatment removes the compression of the affected structures. There are three different approaches to surgery that include transaxillary, supraclavicular and posterior approach. Physiotherapy procedures are an indispensable part of conservative and postoperative treatment with the main goal of reducing pain and restoring full function and strength of the arm, shoulder and neck. Physiotherapy procedures include patient education, therapeutic exercises, manual therapy, and nerve gliding exercises.

The aim of this paper is to explore the available literature on thoracic outlet syndrome and recommendations of physiotherapeutic procedures in conservative and postoperative treatment. An additional goal is to present the case of a patient who was treated at the Clinic for Orthopedics and Traumatology in Lovran.

Keywords: thoracic outlet syndrome, conservative management, operative treatment, physiotherapy

## SADRŽAJ

1. UVOD .....	1
1.1. ANATOMIJA TORAKALNOG OTVORA .....	1
1.2. ETIOLOGIJA .....	3
1.3. KLINIČKA SLIKA.....	4
1.4. DIFERENCIJALNE DIJAGNOZE .....	5
1.5. DIJAGNOSTICIRANJE .....	7
1.5.1. FIZIKALNI PREGLED.....	7
1.5.2. PROVOKATIVNI TESTOVI.....	7
1.5.3. DODATNE PRETRAGE .....	11
1.6. LIJEČENJE .....	12
1.6.1. FARMAKOLOŠKO LIJČENJE .....	12
1.6.2. FIZIKALNA TERAPIJA.....	12
1.6.3. OPERATIVNO LIJEČENJE .....	13
2. CILJ RADA.....	14
3. METODE .....	15
4. REZULTATI .....	17
5. PREPORUKE FIZIOTERAPIJSKIH POSTUPAKA.....	18
5.1. EDUKACIJA PACIJENTA .....	18
5.2. TERAPIJSKE VJEŽBE .....	20
5.3. MANUALNA TERAPIJA .....	24
5.4. VJEŽBE KLIZANJA ŽIVCA .....	25
5.5. ULOGA FIZIOTERAPEUTA PRI ODABIRU KANDIDATA ZA OPERATIVNO LIJEČENJE .....	25
6. PRIKAZ SLUČAJA.....	27
6.1. KLINIČKA PREZENTACIJA PACIJENTA.....	27
6.2. PROVEDENE PRETRAGE.....	27
6.3. KONZERVATIVNO LIJEČENJE .....	28
6.4. OPERATIVNO LIJEČENJE.....	28
6.5. STANJE NAKON OPERATIVNOG LIJEČENJA .....	29
6.6. POSTOPERATIVNA REHABILITACIJA .....	29
6.7. RASPRAVA.....	32

7. ZAKLJUČAK.....	34
LITERATURA .....	35
PRILOZI.....	38
PRILOG A: SLIKE.....	38
PRILOG B: TABLICE.....	39
KRATKI ŽIVOTOPIS PRISTUPNIKA .....	40



## 1. UVOD

Sindrom gornjeg torakalnog otvora (eng. thoracic outlet syndrome, TOS) definira se kao stanje u kojem su živac, vena ili arterija ruke komprimirani od strane struktura koje čine torakalni otvor (eng. outlet)(1). Nastaje zbog kompresije neurovaskularnog snopa u predjelu vrata neposredno iznad prvog rebra. Kompresija se može dogoditi na tri mjesta u gornjem torakalnom otvoru, a to su interskalenski prostor, prostor između ključne kosti i rebra te stražnji prostor pectoralis minor(2). TOS se može podijeliti na neurogeni TOS, arterijski TOS i venski TOS.

### 1.1. ANATOMIJA TORAKALNOG OTVORA

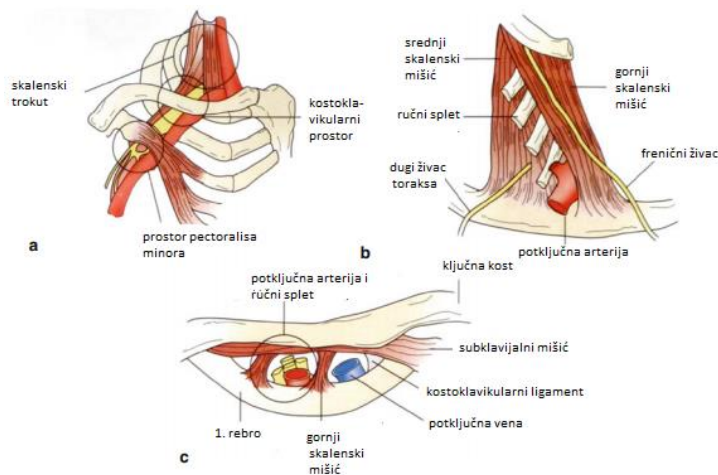
U području torakalnog otvora nalaze se tri anatomska prostora; skalenski trokut koji leži iznad ključne kosti (lat. clavícula), prostor mišića pectoralis minor ispod ključne kosti i prostor između ključne kosti i prvog rebra (kostoklavikularni prostor). Skalenski trokut je najproksimalniji i omeđen je s prednje strane s mišićom scalenus anterior, sa stražnje mišićom scalenus medius dok ga s donje strane omeđuje medijalna ploha prvog rebra. Prisutnost mišića scalenus minimus, koji je prisutan samo u trećini ljudi, te činjenica da se mišići scalenus anterior i medius hvataju na prvo rebro povećava mogućnost uzorkovanja uskog prostora, a i samim time kompresiju. Kostoklavikularni prostor s gornje strane omeđuje srednja trećina ključne kosti, posteromedijalno prvo rebro i posterolateralno gornja granica lopatice. Kompresija struktura unutar ovog otvora mogu nastati kao rezultat kongenitalnih abnormalnosti, trauma prvog rebra ili ključne kosti kao i zbog strukturalnih promjena mišića subclavius ili kostokorakoidnog ligamenta. Prostor mišića pectoralis minor s gornje strane omeđuje mišić pectoralis minor, sa stražnje strane drugo do četvrto rebro te s gornje strane korakoidni nastavak na lopatici(3).

Neurovaskularni snop, koji se sastoji od potključne (lat. subclavius) arterije, potključne vene i ručnog spleta (lat. brachijalnog plexusa), putuje od skalenskog trokuta u kostoklavikularni prostor, a zatim kroz prostor pectoralis minor. Skalenski trokut, za razliku od druga dva prostora sadrži samo subklavijalnu arteriju i brachijalni plexus, dok subklavijalna vena leži ispred trokuta, anteriorno od prednjeg skalenskog mišića. Klinički, postoji mala ali

značajna razlika u simptomima kompresije živaca u skalenskom trokutu u odnosu na prostor pectoralis minor. Kompresija u skalenskom trokutu obično je povezana s glavoboljama u zatiljnom dijelu glave i značajnom boli u vratu zbog traume na skalenskim mišićima, dok su ti isti simptomi odsutni ili minimalni kada se kompresija nalazi u druga dva prostora(4).

***Slika 1 Prostori torakalnog otvora prilagođeno prema izvoru slike***

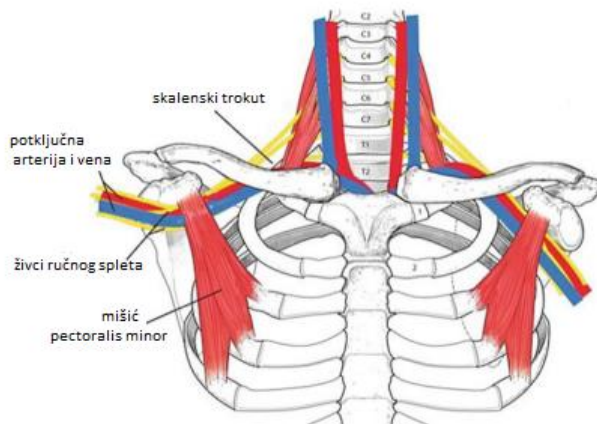
***(a) sva tri otvora, (b) skalenski otvor, (c) kostoklavikularni prostor***



Izvor: <http://blog.mfksc.ch/wp-content/uploads/2014/10/Thoracic-outlet-Syndrom.pdf>

(5.6.2020.)

***Slika 2 Prostor pectoralis minor prilagođeno prema izvoru slike***



Izvor: <http://blog.mfksc.ch/wp-content/uploads/2014/10/Thoracic-outlet-Syndrom.pdf> (5.6.2020.)

## 1.2. ETIOLOGIJA

Različiti mehanizmi mogu uzrokovati patologiju sindroma gornjeg torakalnog otvora, gdje se razlikuju različiti uzroci.

Jedan od glavnih uzroka jest trauma koja je uglavnom velike brzine. Krvarenje, hematoma ili prijelom mogu izravno komprimirati živce ili žile(3). Dakle TOS se može razviti kao posljedica traume koja može biti izolirana ili ponavljana. Ovaj oblik često je povezan s ozljedama vrata ili ramena, najčešće „whiplash“ ozljede, ali i sa ozljedama gornjih ekstremiteta(5). „Whiplash“ ozljede najčešće su povezane s neurogenim tipom TOS-a. Nadalje, ponavljajući pokreti mogu dovesti do hipertrofije mišića što također može izazvati kompresiju. Također, ozljede koje nastaju kao posljedica prekomjernog ponavljanja određenih pokreta može uzrokovati oticanje, mala krvarenja i razvoj fibroze što vodi do pojavljivanja simptoma TOS-a(3).

Sljedeća skupina razvoja sindroma gornjeg torakalnog otvora su kongenitalne abnormalnosti kao što su cervikalno rebro, prolongirani nastavak transversus, anomalije mišića, fibrozne anomalije ili abnormalnosti hvatišta skalenskih mišića(5). Prisustvo cervikalnog rebra predstavlja prevalenciju razvoja u 1-2% slučajeva populacije iako u većini ljudi ostaje asimptomatsko. U pacijenata s cervikalnim rebrom postoji veća šansa za razvoj neurogenog sindroma gornjeg torakalnog otvora. Čak 20% slučajeva neurogenog TOS-a prepisuje se cervikalnom rebrom. Prisustvo cervikalnog rebra također može biti predisponirajući faktor u razvoju arterijskog TOS-a s obzirom na to da može pritisnuti potključnu arteriju i uzrokovati stenozu i aneurizmu(3).

Funkcionalni stečeni uzroci su najsporniji, ali i najčešći. U ovoj grupi se smatra da je za razvoj TOS-a odgovorna disfunkcija gornjih ekstremiteta i mišićna neravnoteža vrata i ramena. Glavne karakteristike koje su povezane s ovom skupinom su hipertrofični morfotip mišića cervikoskopularne regije i „odbačeni“ skapularni morfotip, koji kod nekih pacijenata dovodi do disfunkcije prednjeg skalenskog mišića. Mišići torakalnog otvora su također pomoćni respiratorni mišići koji imaju sposobnost prolongiranih toničkih kontrakcija zbog svog visokog postotka mišićnih vlakana tipa I. Pokazalo se kako kronična stimulacija ovih mišića povećava postotak mišićnih vlakana tipa I(5). Machleder je pokazao da je u normalnom slučaju postotak

mišićnih vlakana tipa I u prednjem skalenskom mišiću 70% dok je kod TOS-a postotak mišićnih vlakana tipa I. tog istog mišića 85% (6). Faktori koji su uključeni u ovu skupinu uzroka su prekomjerno ponavljanje pokreta kao i fizički i psihički stres(5).

Osim navedenih slučajeva, TOS mogu uzrokovati i tumori, osteomijelitis ili hiperostoza(5).

### 1.3. KLINIČKA SLIKA

Brzo prepoznavanje simptoma i znakova sindroma gornjeg torakalnog otvora presudno je za sprečavanje dugoročnih posljedica, osobito kronične boli u gornjim ekstremitetima i teške invalidnosti. U svakoj podvrsti TOS-a, razumijevanje uzročne anatomske promjene pomaže pri postavljanju dijagnoze. Razlikuje se venski, arterijski i neurogeni sindrom gornjeg torakalnog otvora.

Neurogeni sindrom gornjeg torakalnog otvora čini 97% svih slučajeva TOS-a(5). Nastaje kompresijom živčanih korijena C5-T1 brahijalnog pleksusa. Kompresija živčanih korijena najčešće se događa unutar skalenskog prostora, ali moguća je pojava i unutar prostora pectoralis minor s obzirom da živčani korijeni prolaze ispod tetive pectoralis minor. Ova vrsta TOS-a najčešće je prisutna u mladim, aktivnim individualcima koji sudjeluju u sportskim aktivnostima koje uključuju ponavljanje pokreta gornjih ekstremiteta iznad glave i podizanje utega (eng. heavy lifting)(3). Bol može varirati, ali najčešće se javlja u vratu, mišiću trapeziusu, ramenu, ruci te u nekim slučajevima u okcipitalnoj regiji i prsima. Bol je neradikalna i prisutna prilikom aktivnosti gdje je moguće ograničenje funkcije. Također je moguće javljanje boli u mirovanju. Prisutne su parastezije koje prolaze kroz cijelu ruku do prstiju. Nespecifični opis kliničke slike uključuje teškoću izvođenja pokreta iznad glave što se odnosi na slabost zahvaćenih mišićnih skupina(7). Ukoliko je zahvaćen gornji dio pleksusa brachialis (C5-C7) bol se javlja u lateralnom dijelu vrata s radijacijom superiorno prema uhu i okcipitumu, posteriorno prema regiji mišića romboidea, anteriorno preko ključne kosti u gornju regiju pectoralis i lateralno kroz mišiće deltoideus i trapezius(3). Prilikom zahvaćanja donjeg dijela brahijalnog pleksusa (C8-T1) javljaju se simptomi u pazušnoj regiji i regiji ramena koji putuju medijalnim dijelom podlaktice do šake(7). Prema Sandersovom pregledu na 50 ispitanika podjela simptoma u neurogenom sindromu gornjeg torakalnog otvora jest sljedeća: bol u vratu (88%), bol u

trapeziusu (92%), bol iznad ključne kosti (76%), bol u prsima (72%), bol u ramenu (88%), okcipitalne glavobolje (76%) te parastezija (98%) gdje je u 58% slučajeva obuhvaćeno svih pet prstiju, u 26% 4. i 5. prst, 14% u slučaju zahvaćenosti od 1. do 3. prsta te u samo 2% slučajeva nema parastezije(8).

Venski tip sindroma gornjeg torakalnog otvora obuhvaća 10-15% slučajeva(3). Ovaj tip TOS-a karakteriziran je oticanjem gornjeg ekstremiteta, dubokom boli u gornjem ekstremitetu, prsima i ramenu, osjećajem težine koja se pogoršava nakon aktivnosti te je moguća cijanoza kože(1). U ovom tipu, potključna vena obično je komprimirana u kostoklavikularnom prostoru, iako može biti komprimirana i na drugim područjima što ovisi o temeljnoj etiologiji(3). Prilikom kompresije u kostoklavikularnom prostoru može doći do pogoršanja i uzrokovanja tromboze potključne vene što se onda naziva Paget-Schroetter sindrom. U tom slučaju, simptomi su stalniji, a oticanje i diskoloracija su izraženiji(7). Parastezije su također moguće, ali za razliku od neurogenog tipa, kod venskog tipa nastaje kao posljedica oticanja(8).

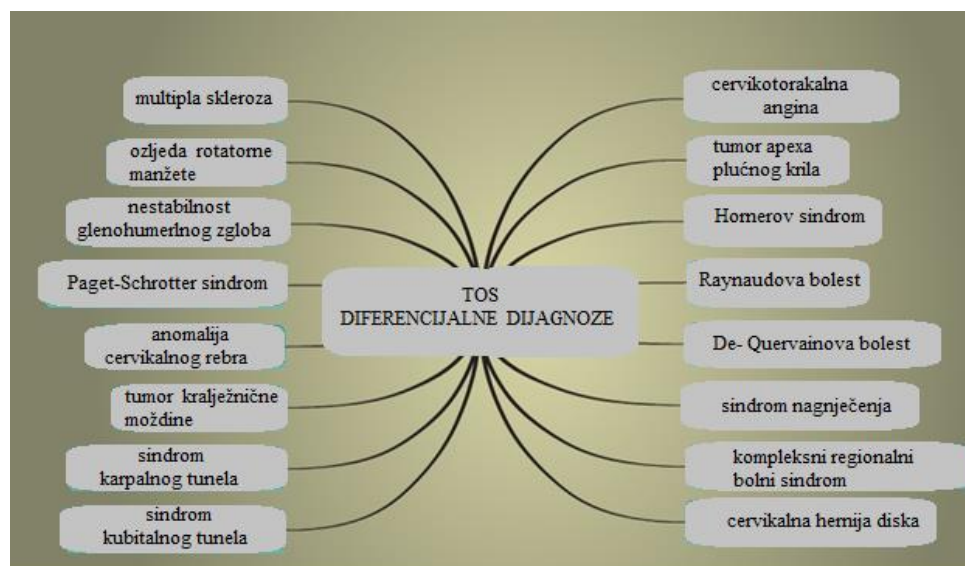
Arterijski tip najrjeđi je oblik sindroma gornjeg torakalnog otvora i javlja se u 2-5% svih slučajeva. Kompresija potključne arterije unutar skalenskog prostora može biti uzrokovana anomalnim prvim rebrom što u konačnici može dovesti do razvoja aneurizme distalno. Ovaj tip TOS-a može se razviti kod fizički aktivnih osoba i sportaša u kojih se arterijska zahvaćenost može pojaviti na razini tetive pectoralis minor i glave nadlaktične kosti. Arterijska kompresija izaziva oštećenje, turbulentni protok krvi i dilataciju žila. Eventualna arterijska tromboza i distalna embolizacija mogu rezultirati akutnom distalnom ishemijom gornjih ekstremiteta(3). Arterijski tip karakterizira bol, parastezije, utrnulost, hladnoća i bljedoća što se pogoršava pri niskim temperaturama. Često zna biti udružen s neurogenim tipom TOS-a. Znakovi koji ukazuju na arterijski tip su simptomi jednostrane epizodne blijedosti koja je slična Raynaudovim fenomenu, eritem i cijanoza s raspodjelom simptoma na distalnu cirkulaciju ruku ili prstiju. Pri vježbanju moguće je javljanje ranog umora(8).

#### 1.4. DIFERENCIJALNE DIJAGNOZE

Klinički prikaz sindroma gornjeg torakalnog otvora uvelike varira, od blagih neugodnosti do teških simptoma opasnih po život. Uz to, pacijenti se mogu pojaviti s

jednostranim ili bilateralnim simptomima i znakovima koji su povezani s kompresijom kombinacije neuroloških i vaskularnih komponenti. Izolirani vaskularni TOS je rijedak, ali lakše se dijagnosticira. Iz tog razloga ispitivač mora razlikovati koji su simptomi povezani sa kompresijom brahijalnog pleksusa, koji su simptomi vaskularne prirode i koji simptomi nemaju veze s patologijom sindroma gornjeg torakalnog otvora. Klinička povijest može pomoći suziti diferencijalnu dijagnozu koja uključuje patologiju vratne kralježnice, unutarnju disfunkciju ramena i druge periferne kompresijske neuropatije. Neradikalni i anatomske rašireni simptomi na koje utječu položaj ruke, vrata i ramena opravdavaju sumnju na sindrom gornjeg torakalnog otvora. Problemi s vratnom kralježnicom češće su karakterizirani stalnim bolovima u vratu i ramenima koji se javljaju u radikularnoj distribuciji, a bol se pogoršava položajem vrata. Unutarnja patologija ramena uzrokuje bol u ramenu koja može zračiti u nadlakticu, ali utrnulost nije uobičajeni pridruženi simptom. Položaj ramena i izravna palpacija pogoršavaju simptome. Kompresijske neuropatije kao što su sindromi karpalnog i kubitalnog tunela imaju simptome izolirane za predvidljivu distribuciju živaca i više se pogoršavaju po položaju lakta nego položajem ramena i vrata(1).

**Slika 3 Diferencijalne dijagnoze sindroma gornjeg torakalnog otvora prilagođeno prema izvoru slike**



Izvor: <http://differentialdiagnosisoftos.weebly.com/mind-map.html> (16.4.2020.)

## 1.5. DIJAGNOSTICIRANJE

Dijagnosticiranje sindroma gornjeg torakalnog otvora se u osnovi zasniva na anamnezi, fizikalnom pregledu, provokativnim testovima te ultrazvukom, radiološkim tehnikama i elektrodijagnostikom. Dijagnoza TOS-a obično se potvrđuje eliminacijom drugih slučajeva sa sličnom kliničkom slikom. Različite su manifestacije TOS-a i ne postoji jedan konačni test što otežava postavljanje dijagnoze(9).

### 1.5.1. FIZIKALNI PREGLED

Prilikom sumnje na sindrom gornjeg torakalnog otvora, opći pregled treba se usredotočiti na temeljit pregled ne samo ramena i gornjih ekstremiteta, već i na vratnu kralježnicu s posebnim naglaskom na držanje glave i vrata. Pažljiva usporedba pogođene i nepogođene strane može otkriti očite znakove slabosti, dok mogu biti i vidljive suptilnije razlike u boji kože, temperature i otekline. Ovisno o osnovnoj etiologiji, pacijenti mogu biti prisutni s različitim, ali karakterističnim znakovima. Vaskularni TOS može uzrokovati značajnu razliku u očitavanju krvnog tlaka između ruku ( $> 20$  mmHg). U vaskularnom TOS-u rame i prsa se mogu očitovati edematozno, dok se kod arterijskog TOS-a gornji ekstremitet može pokazati blijed ili cijanotičan. Neurogeni TOS daje očitije znakove atrofije mišića poput Gilliatt-Sumner ruke što je atrofija mišića abductor pollicis brevis, hipotenara i interoseinih mišića(3). Palpacija supraklavikularne regije može otkriti različite nepravilnosti. Potrebno je zabilježiti kvalitetu i mjesto boli s pokretima vrata, ramena i gornjih ekstremiteta. Vaskularni pregled dokumentira prisutnost i kvalitetu radijalnog pulsa s rukom u različitim položajima(1).

### 1.5.2. PROVOKATIVNI TESTOVI

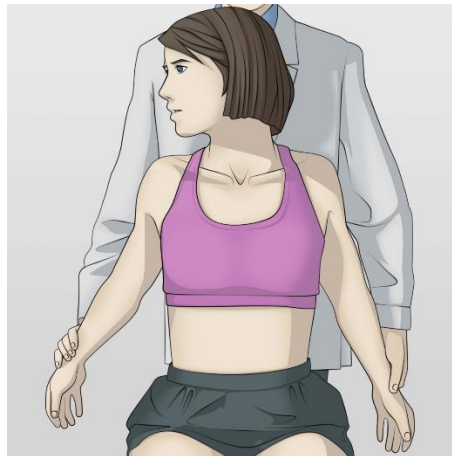Iako je uporaba pojedinačnih provokativnih testova za dijagnosticiranje sindroma gornjeg torakalnog otvora dovelo do velikog broja lažno pozitivnih rezultata, istraživanja pokazuju kako kombinacija više testova zajedno može povećati specifičnost TOS identifikacije(10). U dijagnosticiranju sindroma gornjeg torakalnog otvora koriste se Adsonov

test, Wrightov test, Roosov stres test, Edenov test (Military brace test) i Upper limb tension test(11).

## ADSONOV TEST

Adson test se izvodi dok je pacijent u sjedećem položaju, a ruka je abducirana 30° i ispružena u lakatnom zglobu. Palpira se radijalni živac. Nakon toga se od pacijenta traži da ekstendira vrat i okrene glavu prema simptomatskoj strani te da duboko udahe. U tom položaju procjenjuje se kvaliteta radijalnog živca u odnosu na početni položaj. Test je pozitivan ukoliko postoji smanjenje ili izostanak pulsa radijalnog živca(12).

*Slika 4 Adsonov test*



Izvor: <https://medisavvy.com/adsons-test/> (14.6.2020.)

## WRIGHTOV TEST

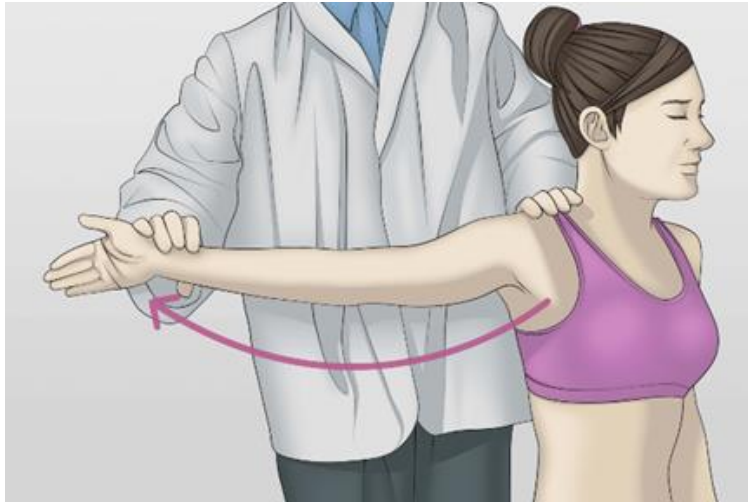
Ovaj test se izvodi u sjedećem položaju. Ruka se pasivno dovodi u abdukciju i unutarnju rotaciju te se u tom položaju zadržava jednu minutu. Za vrijeme izvođenja testa, palpira se radijalni puls. Test je pozitivan ukoliko postoji smanjenje ili izostanak pulsa radijalnog živca te ako dođe do reprodukcije simptoma(13).



## ROOSOV STRES TEST

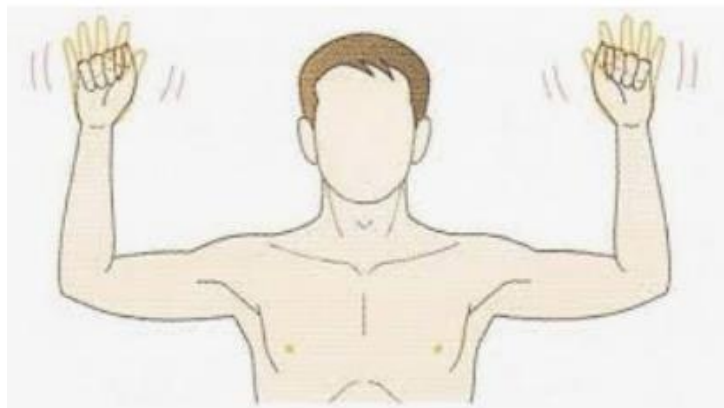
Prilikom izvođenja ovog testa, ruke su abducirane i flektirane u lakatnom zglobu 90°. Od pacijenta se traži da brzo zatvara i otvara šake. Test se izvodi do tri minute. Ukoliko dođe do reprodukcije simptoma, test je pozitivan(14).

*Slika 5 Wright test*



Izvor: <https://medisavvy.com/shoulder-wrights-test/> (14.6.2020.)

*Slika 6 Roos stres test*

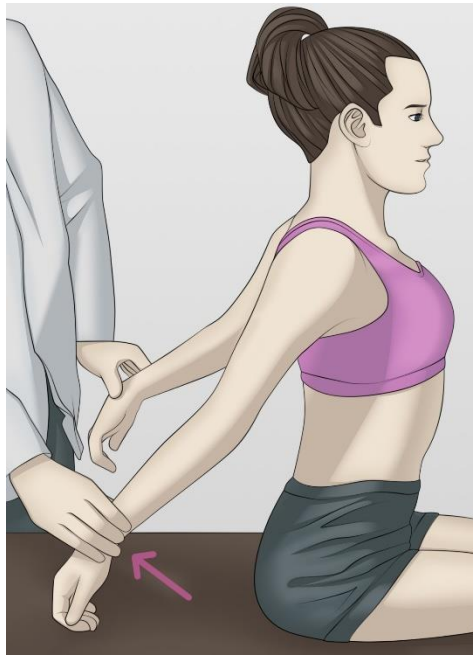


Izvor: <https://www.quora.com/What-is-the-Roos-Arm-claudication-test> (14.6.2020.)

## EDENOV TEST

Za vrijeme izvođenja testa, pacijent stoji, a ispitivač stoji iza pacijenta. Ispitivač palpira puls, a zatim spušta pacijentova ramena prema dolje i natrag dok pacijent podiže prsa. Test je pozitivan ukoliko dođe do izostanka pulsa(15).

*Slika 7 Edenov test*



Izvor: <https://medisavvy.com/costoclavicular-maneuver/> (14.6.2020.)

## UPPER LIMB TENSION TEST

Upper limb tension test jest modifikacija prvobitnog Elvey testa. Za razliku od izvornog testa, u ovoj verziji pacijent sjedi i pokrete izvodi aktivno, a ne pasivno. Na ovaj način omogućuje se istovremeno testiranje oba ekstremiteta te se omogućuje asimptomatskoj strani da posluži kao kontrola za simptomatsku. Test se izvodi u tri položaja.

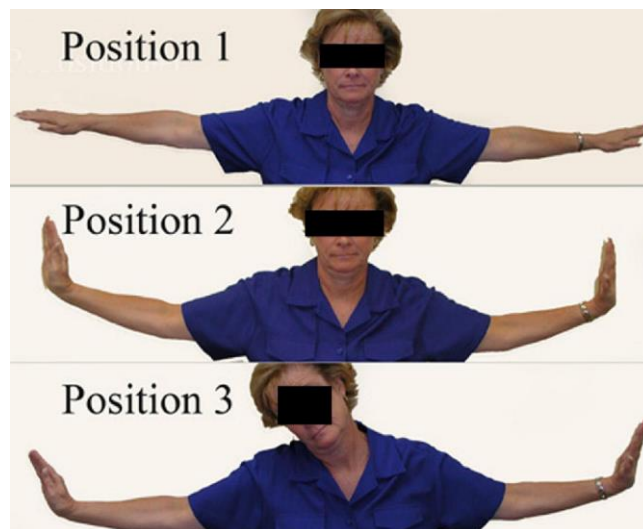
Prvi položaj: Abdukcija ruku do 90° s ispruženim laktovima.

Drugi položaj: Dorzalna fleksija ručnih zglobova.

Treći položaj: Laterofleksija glave, odnosno uho se približava ramenu.

Dok prvi i drugi položaj izazivaju simptome na istoj strani tijela, treći položaj izaziva na suprotnoj strani. Ukoliko se javi bol u ruci, osobito oko lakta, i/ili parastezije, test je pozitivan. Najjači pozitivan stres jest pojava simptoma u prvom položaju s pogoršanjem u drugom i trećem. Najslabiji odgovor je pojava simptoma samo u trećem položaju(8).

*Slika 8 Tri položaja u upper limb tension testu*



Izvor: [https://www.jvascsurg.org/article/S0741-5214\(07\)00734-3/fulltext](https://www.jvascsurg.org/article/S0741-5214(07)00734-3/fulltext) (14.6.2020.)

### 1.5.3. DODATNE PRETRAGE

Sindrom gornjeg torakalnog otvora može se potvrditi različitim dijagnostičkim procedurama. Rendgen cervikalne kralježnice i prsnog koša među prvim je pretragama koje bi se trebale obaviti. Stari prijelomi rebara ili zglobova, egzostoze prvog rebra ili ključne kosti te tumori mogu povećati osjetljivost na neurovaskularnu kompresiju u ovoj regiji. Digitalna subtrakcijska angiografija (DSA) smatra se zlatnim standardnim istraživanjem arterijskih abnormalnosti. DSA se koristi za prikazivanje opstrukcija protoka u potključnim, pazušnim i radijalnim (eng. brachialis) arterijama. Ultrazvuk jest također jedna od procedura koja se koristi u dijagnosticiranju sindroma gornjeg torakalnog otvora. Procjena brahijalnog plexusa pomoću ultrazvuka tijekom obavljanja kliničkih testova može pokazati kompresiju između skalenskih mišića. Istodobna provokacija simptoma s uporabom ultrazvuka može potvrditi dijagnozu

kompresije brahijalnog plexusa. Također je koristan za dijagnosticiranje tromboze pazušne ili potključne vene kod Paget-Schroetter sindroma. Dijagnostičke procedure računalna tomografija i magnetska rezonancija se isto tako upotrebljavaju u postavljanju dijagnoze. Nadalje, elektromiografija i ispitivanje živčane provodljivosti pružaju informacije o neurološkim strukturama koje prolaze kroz torakalni otvor. U posljednjih nekoliko godina kao postupak dijagnosticiranja počele su se koristiti i blokade mišića pectoralis minor i scalenus anterior(11).

## 1.6. LIJEČENJE

Liječenje sindroma gornjeg torakalnog otvora uključuje konzervativno i/ili operativno liječenje. Prioritetno liječenje neurogenog sindroma gornjeg torakalnog otvora podrazumijeva konzervativno liječenje, dok je u venskom i arterijskom TOS-u operativno liječenje gotovo uvijek prvi izbor. Operativno liječenje za neurogenu vrstu TOS-a preporučuje se tek nakon šest mjeseci neuspjele konzervativne terapije(3). Konzervativno liječenje sastoji se od edukacije pacijenta, fizikalne terapije i farmakološko liječenje.

### 1.6.1. FARMAKOLOŠKO LIJEČENJE

Farmakološko liječenje uglavnom služi za simptomatsko olakšanje. Primarno se uključuju analgetici poput nesteroidnih protuupalnih lijekova ili opoida za smanjenje neuropatske boli. Osim analgetika, primjenjuju se i mišićni relaksansi, antikonvulzivi i antidepressivi(3).

### 1.6.2. FIZIKALNA TERAPIJA

Fizikalna terapija ima važnu ulogu u liječenju sindroma gornjeg torakalnog otvora te će u kasnijem poglavlju biti detaljno objašnjena.

### 1.6.3. OPERATIVNO LIJEČENJE

Operativno je liječenje primarno indicirano kod venskog i arterijskog tipa TOS-a, a kod neurogenog tipa se koristi nakon neuspjele konzervativne terapije. Tri glavna pristupa koja se koriste za dekompresiju torakalnog otvora su transaksilarni, supraklavikularni i posteriorni pristup.

Transaksilarni pristup je pristup koji se u današnje vrijeme najčešće koristi, a prvi ga je opisao Ross 1966. godine. Ovaj pristup omogućuje jednostavan pristup kroz skriveni rez do prvog rebra bez ometanja neurovaskularnih struktura. Izvodi se na način da je pacijent u posterolateralnom položaju s podignutom rukom iznad glave te se vrši rez na opipljivom rebro, što je obično 3. rebro, u pazušnoj jami(16). Ovim pristupom može se izvesti resekcija prvog rebra i kostoklavikularnog ligamenta, skalenotomija te neuroliza C7, C8 i T1 (1).

Supraklavikularni pristup omogućuje bolju preglednost supraklavikularnog spleta i srednje dvije trećine prvo rebra. Rez je centriran na lateralnoj vratnoj regiji poprečno ili u obliku slova L (16). Ovim pristupom može se izvesti izolirana skalenotomija i resekcija cervikalnog rebra (1).

Posteriorni pristup se koristi rjeđe nego prva dva spomenuta pristupa. Pruža odličnu preglednost spinalnih živaca C8 i T1 te donjeg dijela trupa. Najčešće se izvodi na pacijentima koji su već bili podvrgnuti supraklavikularnom pristupu (16). Ovaj pristup jest više invazivniji te postoji mogućnost postoperativnog morbiditeta (1).

Nakon operativnog tretmana, preporuča se fizikalna terapija. Rehabilitacija započinje vježbama opsega pokreta za ramena i vrat te mobilizacijskim tehnikama. Podizanje ruke iznad glave ne preporučuje se od prvih dva do četiri tjedna. Ukoliko postoje posturalne i mišićne nestabilnosti potrebno je provesti program koji će razriješiti te probleme (17).

## 2. CILJ RADA

Cilj ovog rada jest istražiti dostupnu literaturu o sindromu gornjeg torakalnog otvora te preporuke fizioterapijskih postupaka pri konzervativnom liječenju i ulogu u postoperativnom tretmanu.

Dodatni cilj je prikaz slučaja bolesnice koja je liječena u Klinici za ortopediju i traumatologiju Lovran.

### 3. METODE

U ovom preglednom radu koristila se znanstveno istraživačka literatura dostupna na on-line bazama podataka. Za pretraživanje jest korištena tražilica PubMed. PubMed je besplatna tražilica koja omogućuje pristup radova iz biomedicinskog područja MEDLINE-u ( Medical Literature Analysis and Retrieval System Online, or MEDLARS Online). MEDLINE je Internet baza podataka Nacionalne knjižnice medicine Sjedinjenih Američkih Država.

Za pretraživanje baze podataka putem PubMed koristile su se riječi: : Thoracic Outlet Syndrom, Physical Therapy Modalities, Exercise Therapy, Surgery, Neurological Rehabilitation.

Kriteriji za uključivanje su bili

Korištenjem termina Thoracic Outlet Syndrom, Physical Therapy Modalities, Surgery i Rehabilitation dobiveno je 342 radova. Nakon uključivanja filtera full free text i starost od 10 godina dobiveno je 147 radova. Dobiveno je 5 radova koji odgovaraju navedenom cilju ovog rada.

Daljnjim istraživanjem termina Thoracic Outlet Syndrom, Physical Therapy Modalities, Surgery, Rehabilitation i Exercise Therapy bez navedenih filtera pronađeno je 201 radova, od kojih nakon uključenih filtera ostaje 86. U ovom pretraživanju samo jedan rad odgovara cilju ovog rada.

MeSH (Medical Subject Headings) terminologija korišten za indeksiranje članaka za PubMed navedene termine:

**Thoracic Outlet Syndrom:** "thoracic outlet syndrome"[MeSH Terms] OR ("thoracic"[All Fields] AND "outlet"[All Fields] AND "syndrome"[All Fields]) OR "thoracic outlet syndrome"[All Fields]

**Physical Therapy Modalities:** "physical therapy modalities"[MeSH Terms] OR ("physical"[All Fields] AND "therapy"[All Fields] AND "modalities"[All Fields]) OR "physical therapy modalities"[All Fields]

**Exercise Therapy:** "exercise therapy"[MeSH Terms] OR ("exercise"[All Fields] AND "therapy"[All Fields]) OR "exercise therapy"[All Fields]

**Surgery:** "surgery"[Subheading] OR "surgery"[All Fields] OR "surgical procedures, operative"[MeSH Terms] OR ("surgical"[All Fields] AND "procedures"[All Fields] AND "operative"[All Fields]) OR "operative surgical procedures"[All Fields] OR "surgery"[All Fields] OR "general surgery"[MeSH Terms] OR ("general"[All Fields] AND "surgery"[All Fields]) OR "general surgery"[All Fields]

**Rehabilitation:** "rehabilitation"[Subheading] OR "rehabilitation"[All Fields] OR "rehabilitation"[MeSH Terms]

**Za vrstu članka:** kliničko istraživanje, kontrolirano kliničko istraživanje, meta-analiza, randomizirano kontrolirano istraživanje, sistematski pregledi i pregledni članci

**Pretraživanje detalja:** Meta-Analysis[ptyp] OR systematic[sb] OR Controlled Clinical Trial[ptyp] OR Randomized Controlled Trial[ptyp] OR Review[ptyp] OR Clinical Trial[ptyp]

**Za dostupnost članka:** besplatan cjeloviti tekst

**Pretraživanje detalja:** loatfree full text[subset]

**Za datum objave:** "last 10 years"[dp]



#### 4. REZULTATI

Prilikom on-line pretraživanja pronađeno je 6 radova od koji su 1 prikaza slučaja i 5 preglednih radova.

*Tablica 1 Prikaz rezultata pretraživanjem literature*

RAD	VRSTA RADA
Jones i sur. Thoracic Outlet Syndrome: A Comprehensive Review of Pathophysiology, Diagnosis, and Treatment	pregledni rad
Levine i Rigby. Thoracic Outlet Syndrome: Biomechanical and Exercise Considerations	pregledni rad
Hooper i sur. Thoracic outlet syndrome: a controversial clinical condition. Part 2: non-surgical and surgical management	pregledni rad
Boezaart i sur. Neurogenic thoracic outlet syndrome: A case report and review of the literature	pregledni rad uz prikaz slučaja
Kuwayama i sur. Choosing Surgery for Neurogenic TOS: The Roles of Physical Exam, Physical Therapy, and Imaging	pregledni rad
Wang i sur. Thoracic outlet syndrome in a postoperative cervical spondylotic myelopathy patient: A case report	prikaz slučaja

## 5. PREPORUKE FIZIOTERAPIJSKIH POSTUPAKA

Fizioterapija ima važnu ulogu u konzervativnom liječenju sindroma gornjeg torakalnog otvora. Osobe oboljele od ovog sindroma imaju dugu povijest boli i nesposobnosti te je potrebno svakom pacijentu pristupiti individualno (17). Glavni cilj u početku rehabilitacije jest smanjenje simptoma te edukacija pacijenta (3,17). Hooper i sur. u svom preglednom radu objašnjavaju kako ispravljanje posturalnih i biomehaničkih abnormalnosti prije ublažavanja boli može rezultirati pogoršanjem simptoma te se stoga u početnim fazama liječenja treba pristupiti s oprezom. U smanjenju boli i upale pomažu nesteroidni inflamatorni lijekovi te injekcije botulin toksinom u gornji i srednji mišić scalenus mogu privremeno smanjiti bol. Pronašli su istraživanje Jordana i suradnika koji su prikazali smanjenje boli, utrnulosti i umora za 50% u trajanju od minimalno mjesec dana nakon injekcije. Također su u svome radu prikazali istraživanje Taskaynatan i sur. koji su prikazali kako mehanička trakcija vrata s termoterapijom i terapijskim vježbama ima dobar učinak na smanjenje utrnulosti (17).

Nakon što dođe do smanjenja simptoma, potrebno je utvrditi temeljnu etiologiju simptoma. Tada je cilj rehabilitacije vraćanje normalne artrokinematike okolnih zglobova, ispravljanje slabosti i neravnoteže mišića te poboljšanje živčane mobilnosti kako bi došlo do smanjenja kompresije unutar torakalnog outleta (17).

### 5.1. EDUKACIJA PACIJENTA

Rehabilitacija započinje edukacijom pacijenta. Edukacija uključuje upoznavanje pacijenta sa sindromom, ergonomsku prilagodbu, prilagodbu posture, modifikaciju pokreta i aktivnosti, kontrolu tjelesne težine i tehnike relaksacije. Fizioterapeut u suradnji s pacijentom osigurava optimalnost ergometrijskih čimbenika kako na radnom mjestu tako i kod kuće. (18)

Obavješćivanje pacijenta o tijeku i razvoju bolesti te o mogućim prognozama može pomoći u smanjenju anksioznosti i poticanju pacijenta na program vježbanja kod kuće te korištenja predloženih izmjena aktivnosti. Poticanje na program vježbanja jest bitan čimbenik u određivanju ishoda konzervativne terapije. Potrebno je pratiti posturalno držanje pacijenta i aktivnosti koje povećavaju simptome te pružiti metode modifikacije. Ispravno držanje tijekom sjedenja, stajanja i spavanja često smanjuje edem što poboljšava simptome. Aktivnosti rukama

iznad glave može povećati kompresiju u torakalnom outletu što dovodi do pojačanja simptoma. Ukoliko posao od pacijenta zahtijeva pokrete iznad glave, potrebno ga je naučiti kako prilagoditi te pokrete za što sigurnije izvođenje. Također bi pacijenti trebali izbjegavati podizanje teških predmeta jer taj čin daljnje stvara veću kompresiju u torakalnom outletu i povećava opterećenje na neurovaskularne strukture u istom (3,17).

Poremećaji spavanja česti su kod ovog sindroma iz razloga što oboljeli često spavaju u poziciji podignutih ruku iznad glave ili abduciranih ruku. Još jedan od razloga je posljedica „release fenomena“. Osoba oboljela od TOS-a bi trebala spavati na nezahvaćenju strani s jednim jastukom ispod glave dok se drugi jastuk postavlja ispred tijela za potporu. Spavanje u ležećem položaju na trbuhu, s podignutim rukama iznad glave i na zahvaćenju strani bi se trebalo izbjegavati. Pojava „release fenomena“ uz pojavu parastezija, utrnulosti ili boli koji bude pacijenta tijekom noći može se olakšati Cyriax release tehnikom. Cilj ove tehnike jest prije spavanja potpuno rasteretiti neurovaskularne strukture u torakalnom outletu što omogućuje da osoba kroz noć spava bez buđenja. Izvodi se na način da pacijent prije spavanja sjedne na stolicu s prikladnim naslonima za ruke kako bi se rameni pojas postavio u pasivno povišeni položaj. Kako se opterećenje brahijalnog plexusa smanjuje, dolazi do pojavljivanja simptoma koji se postupno pojačavaju. Zatim, kako se živčana funkcija normalizira, simptomi polako počinju nestajati. Pacijentu je potrebno objasniti da može proći nekoliko sati do potpunog nestajanja simptoma. Preporuča se da pacijent u ovom položaju ostane što duže kako bi se potpuno rasteretio torakalni outlet. Dosljednom upotrebom ove tehnike pacijent može postići spavanje bez pojave simptoma tijekom noći koji uzrokuju buđenje (17).

***Slika 9 Cyriax release tehnika***



Izvor: <https://www.ncbi.nlm.nih.gov/pmc/articles/PMC3109687/> (29.6.2020.)

## 5.2. TERAPIJSKE VJEŽBE

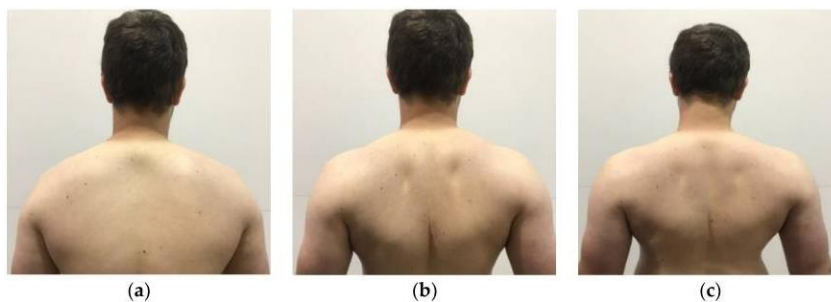
Terapijske vježbe pokazale su se uspješne u od 50% do 90% slučajeva svih TOS slučajeva. Iako se svaki pacijent može razlikovati u kliničkoj slici, simptomi TOS-a terapijskim se vježbama generalno mogu popraviti. Prilikom terapijskih vježbi, naglasak na pravilnoj funkciji lopatice tijekom pokreta s elevacijom ruke, respiratornim tehnikama te poravnavanju glave i zdjelice tijekom različitih pokreta ključan je za liječenje sindroma gornjeg torakalnog otvora (19).

U svom preglednom radu, Jones i suradnici uključili su istraživanje Novaka i suradnika u kojem je prikazano kako je 25 pacijenata od ukupno 42 oboljela pacijenta neurogenim TOS-om pokazalo simptomatsko olakšanje nakon 6 mjeseci fizikalne terapije terapijskim vježbama (3).

Levine i Rigby preporučuju započeti rehabilitaciju vježbama opsega pokreta ramenog zgloba, prvotno s opsegom pokreta od 0° do 30°, pritom održavajući opseg pokreta horizontalne abdukcije do 40°. Preporučuju da se opseg pokreta postepeno povećava do 90°. Nakon što se dosegne opseg pokreta do 90°, započeti s pokretima iznad glave. U početku rehabilitacije potrebno je djelovati na skapularne mišiće s ciljem stabilizacije ramena. Napredovanjem pacijenta, opisuju uključivanje vježbi jačanja mišića seratusa anteriora. Osim jačanja tog mišića, potrebno je istezati mm. scaleni i m. pectoralis major et minor uz jačanje mm. cervical erector, rhomboid major et minor i uzlazna vlakna m. trapezisa. Osim vježbi opsega pokreta, preporučuju i vježbe opterećenja s ciljem povećanja mišićne snage. Također u svom radu izlažu da je za vidljiv napredak potrebna kombinacija vježbi jačanja i istezanja te posturalnih vježbi (19).

### *Slika 10 Prikaz retrakcije i depresije*

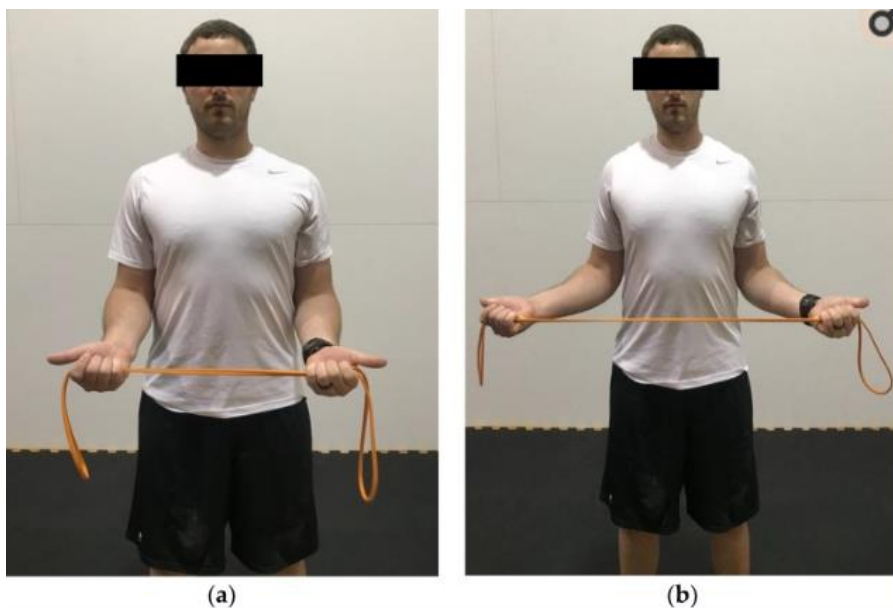
**a) početna pozicija; b) završni položaj retrakcije; c) završni položaj depresije**



Izvor: <https://www.ncbi.nlm.nih.gov/pmc/articles/PMC6023437/> (29.6.2020.)

*Slika 11 Prikaz vježbe unutarnje rotacije s otporom u stojećem položaju*


**a) početna pozicija; b) završna pozicija**



Izvor: <https://www.ncbi.nlm.nih.gov/pmc/articles/PMC6023437/> (29.6.2020.)

*Slika 12 Vježba ekstenzije nadlaktice s otporom*

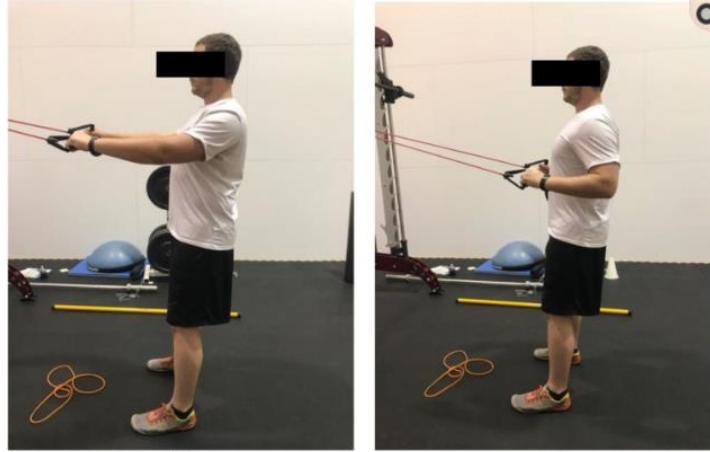
**a) početna pozicija; b) završna pozicija**



Izvor: <https://www.ncbi.nlm.nih.gov/pmc/articles/PMC6023437/> (29.6.2020.)

### Slika 13 Vježba s otporom za horizontalnu abdukciju

Prvo se lopatica povlači u retrakciju i depresiju, a zatim se traka povlači prema sebi; a)

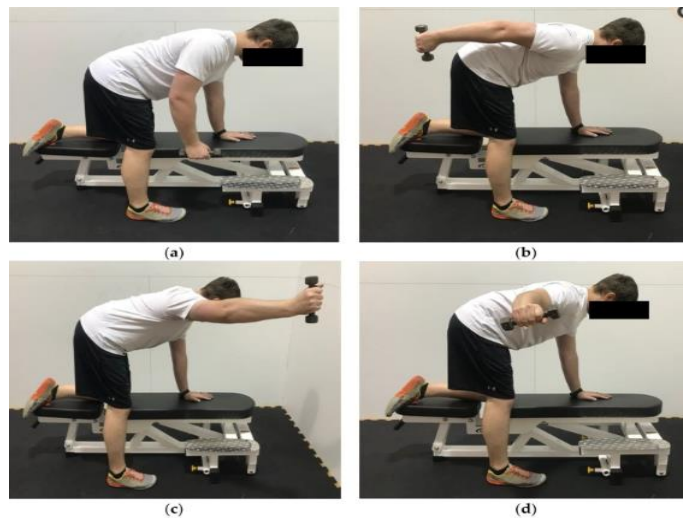


(a) početna pozicija; b) završna pozicija

Izvor: <https://www.ncbi.nlm.nih.gov/pmc/articles/PMC6023437/> (29.6.2020.)

### Slika 14 Prikaz vježbe s otporom u proniranom položaju za ekstenziju, abdukciju i horizontalnu abdukciju

a) početna pozicija; b) završna pozicija za ekstenziju; c) završna pozicija za abdukciju; d) završna pozicija za horizontalnu abdukciju



Izvor: <https://www.ncbi.nlm.nih.gov/pmc/articles/PMC6023437/> (29.6.2020.)

Prekomjerna upotreba mm. scaleni i ostalih pomoćnih respiratornih mišića može rezultirati elevacijom prvog rebra i smanjenjem kostoklavikularnog prostora. Iz tog razloga, bitno je poticanje dijafragmalnog disanja. Dijafragmalno disanje pomaže smanjiti aktivnosti mm. scaleni i ostalih respiratornih mišića. Aerobne vježbe bi se trebale izvoditi s oprezom, osobito u početnom dijelu rehabilitacije s obzirom da snažni aerobni trening može pojačati funkciju i aktivnost mm. scaleni i dovesti do elevacije prvog rebra (17).

Pacijenti kojima je sužen stražnji prostor pectoralis minor često imaju lošu posturu. Glava im je često pomaknuta prema naprijed, a lopatice su u protrakciji. Kako bi se riješio ovaj problem, potrebno je poticati retrakciju ramena. Također se može postaviti hipoalergijski kinesiotape preko lopatice u retrakcijskoj poziciji. Tako, pacijent dobije taktilni znak prilikom propadanja ramena u protrakciju. Protrakciju ramena također mogu uzrokovati i velike grudi kod žena te se tada preporučuje primjena kvalitetnih grudnjaka sa širokim naramenicama, a u izrazito teškim slučajevima preporučuje se smanjenje dojki (17).

Komprimirana senzomotorna kontrola stražnjih paraskapularnih mišića osobito mm. rhomboideusa, serratus anteriora te donjeg i srednjeg m. trapeziusa može promijeniti položaj lopatice pri odmoru i tijekom pokreta s elevacijom što dovodi do suženja torakalnog otvora. Senzomotorne vježbe za ove mišiće bi se trebale krenuti raditi čim popusti bol. Hooper i suradnici su u svom radu prikazali rad Novaka koji preporučuje početak ovih vježbi u gravitacijskom položaju s ciljem osiguravanja pravilnog aktiviranja donjih skapularnih stabilizatora i kako bi se smanjio učinak gornjih skapularnih elevatora. Sve vježbe bi se trebale fokusirati prije na izdržljivost nego na snagu (17).

Vježbe mogu imati različite modifikacije i progresije što ovisi o fizioterapeutu koji bi sam trebao osigurati i osmisliti program odgovarajućih terapijskih vježbi ovisno o kliničkoj slici pacijenta.

Wang i suradnici prikazali su prikaz slučaja 66-godišnjeg pacijenta kojem se razvio sindrom gornjeg torakalnog otvora. Predstavio je petnaestogodišnju anamnezu bol, ukočenost i slabost desne ruke. Ranije mu je dijagnosticirana cervikalna spondilotična mijelopatija, ali je odbijao operaciju dok mu se simptomi nisu pogoršali 5 godina kasnije. Podvrgnut je operativnom zahvatu stražnje dekompresije C3-C6 uz laminoplastiku i unutarnju fiksaciju, nakon čega je 6 mjeseci kasnije uslijedila transpedikularna fiksacija za herniju lumbalnog diska. Operativno

liječenje nije bilo zadovoljavajuće te pacijent nije mogao hodati bez pomagala dok su se osjećaji slabosti i utrnulosti tek malo popravili. Fizikalni pregled pokazao je slabost intrinzičnih mišića desne šake uz smanjenje snage hvata. Provokativni Adson test je bio pozitivan te je imao manju atrofiju mišića tenara. Međutim, rendgenski snimak i CT vrata nisu uspjeli otkriti cervikalno rebro ili prolongirani poprečni nastavak sedmog vratnog rebra. Pacijent je odbio operativno liječenje te je prihvatio konzervativno liječenje. Prepisana mu je bila fizikalna terapija i akupunktura. Ponovni pregledi obavljani su nakon šest mjeseci i nakon jedne godine. Pacijent je izvijestio o poboljšanjima u desnoj ruci. Također je objasnio kako su se bolovi ublažili. Adsonov test bio je negativan, a stisak šake mu se ojačao (20).

### 5.3. MANUALNA TERAPIJA

Vraćanjem mobilnosti prvom rebro smanjuje se opterećenje neurovaskularnih struktura u torakalnom outletu. Manualnom terapijom postiže se vraćanje mobilnosti prvog rebra. Mobilizacijom nekoliko zglobova postiže se mobilnost prvog rebra. Za mobilizaciju kostotrasverzalnog zgloba pacijent je u ležećem položaju na leđima s glavom blago podignutom i vratnom kralježnicom okrenut prema strani koja tretira. Fizioterapeut koristi svoju desnu ruku za usmjeravanje mobilizacijske sile u ventralnom i ipsilateralnom smjeru. Lijevu ruku koristi za stabilizaciju ramena pacijenta. Za mobilizaciju kostovertebralnog zgloba pacijent je u ležećem položaju na leđima s glavom blago podignutom i vratom kralježnicom okrenut prema strani koja tretira. Fizioterapeut koristi svoju desnu ruku za usmjeravanje mobilizacijske sile u kaudalnom i kontralateralnom smjeru. Lijevu ruku koristi za stabilizaciju ramena pacijenta. Mobilizacija ili manualna terapije costotrasverzalnog i kostovertebralnog zgloba može vratiti mobilnost prvom rebro. Također, moguće je podučiti pacijenta da sam izvodi tehniku mobilizacije kod kuće. Postoji mogućnost da mobilizacijske tehnike prouzrokuju simptome, osobito parastezije gornjeg ekstremiteta. Iz tog razloga neki autori ne podupiru uporabu mobilizacije prvog rebra. Kakogod, ako su simptomi rezultat „release phenomena“, potiče se na nastavak mobilizacije s mjerama opreza jer mogući uzrok pojave simptoma jest normalizacija živčane funkcije povezane s rasterećivanjem brahijalnog plexusa. Mobilizacija sternoklavikularnog i akromioklavikularnog zgloba nužna je za vraćanje normalnih artrokinematičkih opsega pokreta ključne kosti tijekom izvođenja pokreta s elevacijom. Dodatno, ograničenje kretanja glenohumeralnog gibanja može



komprimirati kostoklavikularni prostor, stoga je potrebna i glenohumeralna mobilizacija koja može biti izvedena u prednjem, stražnjem i donjem smjeru. Nadalje, Hooper i suradnici također objašnjavaju manualno istezanje mm. scaleni i mm. pectoralis minor et major. Mm. scaleni istežu se s kaudalnom mobilizacijom prvog rebra uz rotaciju glave prema naprijed i u stranu, suprotnu od tretirane. M. pectoralis minor se isteže u ležećem položaju na leđima tako da je rame pacijenta izvan stola. Pacijentova ruka se postavlja u položaj 70° fleksije s unutarnjom rotacijom i laganom adukcijom. Terapeutova ruka postavlja se ne korakoidni nastavak te se rame isteže u kranijalnom i dorzalnom smjeru. M. pectoralis major se isteže kutnim istezanjem na način da su ramena abducirana od 90° do 125° tako da se istežu klavikularna i sternalna glava (17).

#### 5.4. VJEŽBE KLIZANJA ŽIVCA

Boezaart i suradnici u svom radu spominju niz vježbi klizanja živca koje se mogu primijeniti za sigurno oslobađanje napetosti na živcima tijekom pokreta vrata i ruku (18). Vježbe klizanja živca su vježbe kojima se nastoji vratiti mobilizacija perifernih živca i sprječavaju nastanak napetosti i adhezije. Svaki živac ima poseban program vježbi klizanja. Radi se o pokretanju ekstremiteta u određenom položaju, brzini i amplitudi pokreta. Na taj način se dobiva mogućnost oslobađanja živčane strukture (22). Vježbe klizanja živca mogu biti modificirane kako bi se naglasio brahijalni pleksus dok fizioterapeut izvodi mobilizaciju prvog rebra. Ova vrsta vježbi bi trebala biti izvedena bez boli što znači da ukoliko dođe do pojave simptoma, potrebno je smanjiti broj ponavljanja ili izmijeniti tehniku primjene. Za primjenu kod kuće, pacijenti se upućuju da u početku izvode 20 ponavljanja te da postupno povećavaju broj ponavljanja sve dok ne dođu do 100. Ovaj program vježbi može se izvoditi do dva puta dnevno (17).

#### 5.5. ULOGA FIZIOTERAPEUTA PRI ODABIRU KANDIDATA ZA OPERATIVNO LIJEČENJE

Fizioterapeut ima važnu ulogu pri odlučivanju koji su pacijenti kandidati za operaciju. Prepoznavanje kandidata za koje će operacija biti najbolji rezultat temelji se na kliničkom

pregledu pacijenta kao i na njegovom odgovoru na program fizikalne terapije. Neoperativno liječenje koje odvija tijekom minimalno 6 tjedana omogućava kontinuiranu objektivnu procjenu. Fizioterapeut mora konstanto pratiti napredak pacijenta. Stalni pristup pacijentu omogućuje i procjenu programa vježbanja kod kuće kao i procjenu tjelesnih i posturalnih promjena. Kako fizikalna terapija napreduje, fizioterapeut procjenjuje objektivna i subjektivna poboljšanja. Ukoliko dođe do objektivnog poboljšanja, ali simptomi i dalje ostaje, tada je takvog pacijenta najbolje preporučiti za operativno liječenje (21).

## 6. PRIKAZ SLUČAJA

### 6.1. KLINIČKA PREZENTACIJA PACIJENTA

U veljači 2018. godine pacijentica M.K., rođena 15.2.1991. godine, došla je na prvi pregled u Klinički bolnički centar Rijeka zbog bolova i otoka desne šake. Prilikom anamneze utvrđeno je kako je upućena od strane vaskularnog kirurga te objašnjava kako joj je unazad nekoliko dana desna šaka otečena i povremeno, ovisno o pokretu i položaju, bolna u obliku žarenja i pečenja u području lakta što putuje niz podlakticu. Također konstatira kako s vremena na vrijeme ruka poprima plavkastu boju kože. Do tada nije teže bolovala i nije imala sličnih tegoba te traumu negira, ali daje do znanja da joj je desna ruka na poslu u prisilnom položaju, odnosno ruka joj je 8 sati na dan u položaju fleksije u laktu. Prilikom kliničkog pregleda utvrđuje se da je desna šaka blaže otečena i hladnija u odnosu na lijevu ruku. Opseg pokreta u zapešću i prstima je očuvan u punom opsegu, ali prisutne su parastezije. Prilikom testa stiska šake utvrđuje se kako je stisak desne šake slabiji u usporedbi s lijevom.

### 6.2. PROVEDENE PRETRAGE

Prva pretraga koja je provedena jest doopler desnog gornjeg ekstremiteta koji je pokazao uredan status arterija i vena. Elektromiografski i elektroneurografske nalazi su bili uredni te joj je postavljena dijagnoza Raynaudovog fenomena. U međuvremenu, pacijentica je konstatirala da su joj se simptomi smanjili zatopljenjem vremena, ali se požalila na osjećaj „umorne“ desne ruke i lividinu boju šake pri stajanju i visećem položaju te su joj napravljene MR brahijalnog pleksusa i MR gornje aperture prsnog koša čiji nalazi nisu pokazali patomorfološke promjene. Nadalje, poslana je na RTG koji nije pokazao značajne promjene i primijenjen je provokativni Adson test koji je bio pozitivan. Nakon sedam mjeseci pretraga prvi puta se spominje dijagnoza sindroma gornjeg torakalnog otvora. Sljedeće je poslana na CT periferne angiografije gornjih ekstremiteta u položaju podignutih i spuštenih ruku čiji je nalaz prikazao kako je u položaju podignutih ruku vidljiva kompresija lijeve subklavijalne arterije s kompletnim kolapsom lumena što se proteže kroz skalenski trokut i kostoklavikularni prostor. U tom položaju je vidljivo kako je desna arterija također znatno sužena u istom prostoru, dok je nalaz u položaju

spuštenih ruku uredan bez vidljivih kompresija. Osim navedenih pretraga, napravljen je i MR vratnih organa koji također nije pokazao patomorfološke promjene.

### 6.3. KONZERVATIVNO LIJEČENJE

Nakon što je pacijentici postavljena dijagnoza sindroma gornjeg torakalnog otvora, upućena je na fizikalnu terapiju i rehabilitaciju. Također joj je preporučeno operativno liječenje u smislu parcijalne resekcije prvog rebra. U travnju 2019. godine, što je godina i dva mjeseca nakon prvog pregleda, pacijentica se javlja u fizijatrijsku ambulantu u Klinici za ortopediju i traumatologiju Lovran. Prilikom kliničkog pregleda vidljivo je da je desna šaka lividnije boje od lijeve prilikom spuštenog položaja ruke, palpatorno su podlaktica i šaka desne ruke hladniji u odnosu na lijevu te su kretnje u desnom ramenu terminalno ograničene i bolne. Prilikom testa stiska šake dinamometrom uočena je izrazita slabost u desnoj šaci naspram lijeve. Lijevom šakom stisnula je do 30 kilograma, dok je desnom stisnula do 12 kilograma. Miotatski refleksi su bili uredni, ali prisutne su parastezije desne ruke i šake koje su nespecifične po dermatomskoj distribuciji. Adson test je i dalje bio pozitivan. Naručena je za fizikalnu terapiju i rehabilitaciju te 12.4.2019. godine započinje s konzervativnim liječenjem. Od strane fizijatra prepisane su joj individualne vježbe za kralježnicu, parafin i TENS na križa te individualne vježbe za križa u bazenu. Rehabilitaciju je provodila 5 tjedana. Poboljšanja nije bilo te je upućena na operativno liječenje. Za vrijeme provođenja fizikalne terapije i rehabilitacije ne postoje informacije o fizioterapeutskom kartonu pacijentice te nema uvida u praćenje opsega pokreta i snage mišića.

### 6.4. OPERATIVNO LIJEČENJE

Nakon odrađene fizikalne terapije i rehabilitacije odlazi na hospitalizaciju 21.5.2019. godine u Kliničku bolnicu Dubrava. Dana 22.5.2019. godine učinjena je parcijalna resekcija prvog rebra i skalenotomija u OET anesteziji. Nakon operativnog zahvata, boravak na odjelu protječe uredno i rana cijeli primarnom nakanom. Pacijentica prima analgeziju, antibiotsku i antitrombotsku profilaksu te nadoknadu volumena i elektrolita. Dren je uklonjen prvi postoperativni dan. RTG pluća na dan otpusta pokazuje dobru reekspanziju pluća uz reakciju pleure apikalno i laboratorijski nalazi su zadovoljavajući. Otpušta se 27.5.2019. godine na kućnu njegu s preporukom na kontrolni pregled 18.6.2019. godine s novom RTG slikom pluća i laboratorijskim nalazima.

## 6.5. STANJE NAKON OPERATIVNOG LIJEČENJA

Mjesec dana nakon operativnog zahvata pacijentica se žali na bol u desnoj ruci prilikom ležanja te navodi kako je odignutu lopaticu imala i prije zahvata. Prilikom pregleda, utvrđuje se da je desno rame niže položeno od lijevog, a snaga abdukcije u ramenu i fleksije u laktu iznosi 4/5 prema MMT testu. Učinjena je elektromiografska analiza te se detektira blaže neurogeno oštećenje u području miotoma C5/6 desno. Pacijentica je upućena na fizikalnu terapiju i rehabilitaciju te se vraća u Kliniku za ortopediju i traumatologiju Lovran 26.6.2019. godine. Prilikom pregleda utvrđeno je da je desno rame ograničene pokretljivosti. Antefleksija, retrofleksija i abdukcija su ograničene terminalno dok su rotacije izvedive u prvoj trećini pokreta. Snaga šake desne ruke na dinamometru iznosila je 12 kg, dok je snaga lijeve šake iznosila 30 kg. Uz to, pacijentica je navela kako ima problem sa spavanjem na desnoj strani. Preporučena joj je fizikalna terapija i rehabilitacija.

## 6.6. POSTOPERATIVNA REHABILITACIJA

Dana 8.7.2019. ponovo započinje s fizikalnom terapijom i rehabilitacijom. Propisane su joj individualne vježbe za desno rame, TENS desnog ramena i krioterapija desnog ramena. Rehabilitacija je odrađivana u periodu od srpnja do sredine listopada 2019. godine. Tijekom provođenja rehabilitacije pratili su snagu šake te su podaci prikazani u Tablici 2. Ostala mjerenja i poboljšanja nisu zapisana u fizioterapeutskom kartonu.

***Tablica 2 Prikaz snage desne šake tijekom rehabilitacijskog postupka***

DATUM	SNAGA STISKA ŠAKE	
	DESNA RUKA	LIJEVA RUKA
16.9.2019.	6 kg	19 kg
27.9.2019.	10 kg	23 kg
17.10.2019.	19 kg	26 kg

Kod sindroma gornjeg torakalnog otvora iznimno je važna uloga stabilizatora lopatice. Slabost mm. rhomboideusa, serratus anteriora te donjeg i srednjeg m. trapeziusa može uzrokovati nepravilan položaj lopatice prilikom izvođenja pokreta što dovodi do suženja torakalnog otvora. Iz tog razloga, bitno je jačanje mišića koji stabiliziraju lopaticu. Slike 15., 16., 17., i 18.. prikazuju vježbe provedene u svrhu bolje stabilizacije lopatice u postoperativnom liječenju pacijentice.

***Slika 15 Vježba za kontrolu stabilizatora lopatice***



Izvor: vlastiti

***Slika 16 Vježba podizanja kukova s položajem nadlaktica u obliku slova "U"***



Izvor: vlastiti

*Slika 17 Vježba skleka u četveronožnom položaju*



Izvor: vlastiti

*Slika 18 Pritiskanje lopte dlanovima s podizanjem kukova*



Izvor: vlastiti

Na kraju provedene rehabilitacije došlo je do blagog poboljšanja iako liječenje nije u potpunosti uspjelo. Pacijentici se nije vratila potpuna funkcionalnost koju je imala prije pojavljivanja simptoma. Za vrijeme liječenja ne postoje točni podaci o procjeni pacijentice prije početka liječenja i nakon liječenja osim snage stiska šake što ne dozvoljava točnu procjenu oporavka pacijentice.

## 6.7. RASPRAVA

Uspoređivanjem pretraživane literature o sindromu gornjeg torakalnog otvora i prikaza slučaja može se utvrditi kako proces dijagnosticiranja nije bio potpun što je rezultiralo pogrešnim načinom liječenja. Za početak, sam proces dijagnosticiranja jest bio dugotrajan i nepotpun te se kasno započelo s konzervativnim liječenjem. Za uspješno liječenje sindroma gornjeg torakalnog otvora potrebno je što prije razlučiti simptome i isključiti diferencijalne dijagnoze. Prvih sedam mjeseci pacijentica je imala krivo postavljenu dijagnozu što je dovelo do pogoršanja simptoma. Klinički pregled nije bio u potpunosti obavljen te je iz tog razloga kasno spomenuta mogućnost sindroma gornjeg torakalnog otvora. Također, predugo se čekalo na CT perifernu angiografiju te je kasno uočena kompresija subklavijalne arterije. U trenutku kad su postavili dijagnozu TOS-a prestali su s daljnjim pretragama i pregledima te su pacijenticu poslali na rehabilitaciju i predložili resekciju prvog rebra kao operativno rješenje. Kada su došli do odgovarajuće dijagnoze, potrebno je bilo nastaviti s pretragama i pregledima s ciljem utvrđivanja temeljne etiologije i točno pogođenih struktura. U prvom rehabilitacijskom tretmanu prepisane su krive vježbe koje nisu mogle imati utjecaj na poboljšanje simptoma koje je pacijentica opisivala unazad godinu dana. Ubrzo nakon završetka konzervativnog liječenja uslijedilo je operativno liječenje. Nakon operacije simptomi nisu prošli te je tek tada utvrđeno da pacijentica uz vaskularne probleme ima i neurogene. Zbog kasnog otkrivanja vrste oštećenja, provedena je kriva terapija. Također, tek nakon operacije je utvrđena slabost stabilizatora lopatice što je pacijentica navela kako je bilo prisutno i prije operacije. Nakon utvrđivanja neurogenih poteškoća, pacijentica je ponovo poslana na rehabilitaciju. Tada su provedene ispravne vježbe ali nije došlo do značajnog poboljšanja. Osim provedenog liječenja, potrebno je bilo podučiti pacijenticu o različitim položajima koji mogu smanjiti simptome. Primjerice, pacijentica je spomenula kako joj je na poslu ruka u prisilnom položaju. Tu su se trebalo educirati pacijenticu o primjeni ergonomske prilagodbe na poslu kao i o mogućim posturalnim položajima koje bi



mogla izmijeniti. Nadalje, trebala joj se pružiti modifikacija pokreta i aktivnosti. Pojavom simptoma u desnoj ruci, pacijentici je postalo otežano spavanje na zahvaćenoj strani te ju je bilo potrebno educirati o pravilnim načinima spavanja koji neće izazvati buđenje tijekom noći. Posljedica nepotpune dijagnoze jest razlog neuspjelog liječenja. Osim što je dijagnoza nepotpuna, postoji puno nedostataka u fizioterapeutskom kartonu. Neispunjavanje fizioterapeuskog kartona također dovodi do lošeg ishoda zato što ne postoje rezultati koji se međusobno mogu usporediti. S obzirom na to da ne postoje podaci o pacijentici tijekom rehabilitacije u Klinici za ortopediju i traumatologiju Lovran teško je zapravo razlučiti koliko je ili nije došlo do poboljšanja.

## 7. ZAKLJUČAK

Na temelju pretraživane literature, može se zaključiti kako je ishod liječenja najbolji kada je dijagnoza što ranije uočena. Dobra anamneza i klinički pregled bitna su sastavnica ispravne dijagnoze. Operativno liječenje je primarno za venski i arterijski tip sindroma dok je inicijalno liječenje neurogenog TOS-a konzervativno. Fizioterapija ima bitnu ulogu u konzervativnom liječenju, a uključuje terapijske vježbe, manualnu terapiju i vježbe klizanja živca. Literatura nalaže kako do najvećeg uspjeha dolazi provođenjem vježbi istezanja s progresivnim vježbama snaženja. Loše držanje može utjecati na suženje torakalnog otvora te se, uz navedene vježbe, mora raditi na posturalnoj stabilnosti. Edukacija pacijenta je bitna osobito u početnoj fazi, a uključuje upoznavanje pacijenta sa sindromom i omogućavanje modifikacije aktivnosti i prilagodbe posture. Ukoliko je liječenje neuspješno i nakon 6 mjeseci rehabilitacije, pacijent se preporučuje se za operativno liječenje.

U slučaju prikazanom u radu može se zaključiti kako je kasno postavljanje dijagnoze i nedovoljna istraženost zahvaćenih struktura i kliničkog pregleda dovela do krivog načina liječenja, što je posljedica nezadovoljavajućeg ishoda.

Unatoč napretku razumijevanja TOS-a, danas i dalje postoje značajne polemike u dijagnosticiranju i liječenju ovog sindroma te je potrebno nastaviti u smjeru provođenja istraživanja kako bi se olakšalo shvaćanje ovog sindroma, a time i poboljšalo planiranje i izvođenje rehabilitacije koja bi dovela do boljih rezultata.

## LITERATURA

1. Kuhn, John E. MD; Lebus, George F. V MD; Bible, Jesse E. MD. Thoracic Outlet Syndrome. JAAOS - Journal of the American Academy of Orthopaedic Surgeons: April 2015 - Volume 23 - Issue 4 - p 222–232 pristupljeno 5.1.2020. Dostupno na: [https://journals.lww.com/jaaos/fulltext/2015/04000/Thoracic\\_Outlet\\_Syndrome.4.aspx](https://journals.lww.com/jaaos/fulltext/2015/04000/Thoracic_Outlet_Syndrome.4.aspx)
2. Foley, J. M., Finlayson, H., & Travlos, A. (2012). A review of thoracic outlet syndrome and the possible role of botulinum toxin in the treatment of this syndrome. *Toxins*, 4(11), 1223–1235. Dostupno na: <https://www.ncbi.nlm.nih.gov/pmc/articles/PMC3509705/>
3. Jones, M. R., Prabhakar, A., Viswanath, O., Urits, I., Green, J. B., Kendrick, J. B., Brunk, A. J., Eng, M. R., Orhurhu, V., Cornett, E. M., & Kaye, A. D. (2019). Thoracic Outlet Syndrome: A Comprehensive Review of Pathophysiology, Diagnosis, and Treatment. *Pain and therapy*, 8(1), 5–18. Dostupno na: <https://www.ncbi.nlm.nih.gov/pmc/articles/PMC6514035/>
4. Illig KA, Thompson RW, Freischlag JA, Donahue DM, Jordan SE, Edgelow PI. Thoracic Outlet Syndrome. *Thoracic Outlet Syndrome*. 2013. Dostupno na: <http://blog.mfksc.ch/wp-content/uploads/2014/10/Thoracic-outlet-Syndrom.pdf>
5. Laulan, J., Fouquet, B., Rodaix, C., Jauffret, P., Roquelaure, Y., & Descatha, A. (2011). Thoracic outlet syndrome: definition, aetiological factors, diagnosis, management and occupational impact. *Journal of occupational rehabilitation*, 21(3), 366–373. Dostupno na: <https://www.ncbi.nlm.nih.gov/pmc/articles/PMC3526474/>
6. Machleder, H. I., Moll, F., & Verity, M. A. (1986). The anterior scalene muscle in thoracic outlet compression syndrome. Histochemical and morphometric studies. *Archives of surgery (Chicago, Ill. : 1960)*, 121(10), 1141–1144. Dostupno na: <https://jamanetwork.com/journals/jamasurgery/article-abstract/592035>
7. Povlsen, S., & Povlsen, B. (2018). Diagnosing Thoracic Outlet Syndrome: Current Approaches and Future Directions. *Diagnostics (Basel, Switzerland)*, 8(1), 21. Dostupno na: <https://www.ncbi.nlm.nih.gov/pmc/articles/PMC5872004/>

8. Sanders, R. J., Hammond, S. L., & Rao, N. M. (2007). Diagnosis of thoracic outlet syndrome. *Journal of Vascular Surgery*, 46(3), 601–604. Dostupno na: <https://www.sciencedirect.com/science/article/pii/S0741521407007343>
9. Physiopedia. Dostupno na: [https://physio-pedia.com/Thoracic\\_Outlet\\_Syndrome\\_\(TOS\)](https://physio-pedia.com/Thoracic_Outlet_Syndrome_(TOS))
10. Gillard, J., Pérez-Cousin, M., Hachulla, É., Remy, J., Hurtevent, J.-F., Vinckier, L., ... Duquesnoy, B. (2001). Diagnosing thoracic outlet syndrome: contribution of provocative tests, ultrasonography, electrophysiology, and helical computed tomography in 48 patients. *Joint Bone Spine*, 68(5), 416–424. Dostupno na: <https://www.sciencedirect.com/science/article/pii/S1297319X01002986?via%3Dihub>
11. Lewis, M., Toms, A., Armon, M., Malcolm, P., & Prashar, A. (2014). The diagnosis of thoracic outlet syndrome. *Journal of Vascular Diagnostics*, 113. Dostupno na: <https://www.dovepress.com/the-diagnosis-of-thoracic-outlet-syndrome-peer-reviewed-fulltext-article-JVD>
12. Physiopedia. Dostupno na: [https://www.physio-pedia.com/Adsons\\_Test](https://www.physio-pedia.com/Adsons_Test)
13. Physiopedia. Dostupno na: [https://physio-pedia.com/Wright\\_Test](https://physio-pedia.com/Wright_Test)
14. Physiopedia. Dostupno na: [https://physio-pedia.com/Roos\\_Stress\\_Test](https://physio-pedia.com/Roos_Stress_Test)
15. Physiopedia: Dostupno na: [https://www.physio-pedia.com/Costoclavicular / Military Brace / Eden Test](https://www.physio-pedia.com/Costoclavicular_Military_Brace_Eden_Test)
16. Huang, J. H., & Zager, E. L. (2004). Thoracic Outlet Syndrome. *Neurosurgery*, 55(4), 897–903. Dostupno na: <https://academic.oup.com/neurosurgery/article-abstract/55/4/897/2740304?redirectedFrom=fulltext>
17. Hooper, T. L., Denton, J., McGalliard, M. K., Brismée, J. M., & Sizer, P. S., Jr (2010). Thoracic outlet syndrome: a controversial clinical condition. Part 2: non-surgical and surgical management. *The Journal of manual & manipulative therapy*, 18(3), 132–138. Dostupno na: <https://www.ncbi.nlm.nih.gov/pmc/articles/PMC3109687/>
18. Boezaart, A. P., Haller, A., Laduzenski, S., Koyyalamudi, V. B., Ihnatsenka, B., & Wright, T. (2010). Neurogenic thoracic outlet syndrome: A case report and review of the

- literature. *International journal of shoulder surgery*, 4(2), 27–35. Dostupno na: <https://www.ncbi.nlm.nih.gov/pmc/articles/PMC2966747/>
19. Levine, N. A., & Rigby, B. R. (2018). Thoracic Outlet Syndrome: Biomechanical and Exercise Considerations. *Healthcare (Basel, Switzerland)*, 6(2), 68. Dostupno na: <https://www.ncbi.nlm.nih.gov/pmc/articles/PMC6023437/>
20. Wang, X. T., Yao, M., Zhong, M., Wang, Y. J., Shi, Q., & Cui, X. J. (2019). Thoracic outlet syndrome in a postoperative cervical spondylotic myelopathy patient: A case report. *Medicine*, 98(11), e14806. Dostupno na: <https://www.ncbi.nlm.nih.gov/pmc/articles/PMC6426532/>
21. Kuwayama, D. P., Lund, J. R., Brantigan, C. O., & Glebova, N. O. (2017). Choosing Surgery for Neurogenic TOS: The Roles of Physical Exam, Physical Therapy, and Imaging. *Diagnostics (Basel, Switzerland)*, 7(2), 37. Dostupno na: <https://www.ncbi.nlm.nih.gov/pmc/articles/PMC5489957/>
22. Wehbé, M. A., & Schlegel, J. M. (2004). Nerve gliding exercises for thoracic outlet syndrome. *Hand clinics*, 20(1), 51–vi. Dostupno na: <https://www.sciencedirect.com/science/article/abs/pii/S0749071203000908?via%3Dihub>

## PRILOZI

### PRILOG A: SLIKE

Slika 1 Prostori torakalnog otvora.....	2
Slika 2 Prostor pectoralis minor.....	2
Slika 3 Diferencijalne dijagnoze sindroma gornjeg torakalnog otvora .....	6
Slika 4 Adsonov test.....	8
Slika 5 Wright test.....	9
Slika 6 Roos stres test.....	9
Slika 7 Edenov test.....	10
Slika 8 Tri položaja u upper limb tension testu.....	11
Slika 9 Cyriax release tehnika.....	19
Slika 10 Prikaz retrakcije i depresije .....	20
Slika 11 Prikaz vježbe unutarnje rotacije s otporom u stojećem položaju.....	21
Slika 12 Vježba ekstenzije nadlaktice s otporom.....	21
Slika 13 Vježba s otporom za horizontalnu abdukciju .....	22
Slika 14 Prikaz vježbe s otporom u proniranom položaju za ekstenziju, abdukciju i horizontalnu abdukciju .....	22
Slika 15 Vježba za kontrolu stabilizatora lopatice .....	30
Slika 16 Vježba podizanja kukova s položajem nadlaktica u obliku slova "U" .....	30
Slika 17 Vježba skleka u četveronožnom položaju .....	31
Slika 18 Pritiskanje lopte dlanovima s podizanjem kukova.....	31

## PRILOG B: TABLICE

Tablica 1 Prikaz rezultata pretraživanjem literature .....	17
Tablica 2 Prikaz snage desne šake tijekom rehabilitacijskog postupka.....	29

## KRATKI ŽIVOTOPIS PRISTUPNIKA

Rođena sam 3.2.1999. godine u Zagrebu. Djetinjstvo sam provela u Novskoj gdje sam pohađala osnovnu školu Novska u periodu od 2005. do 2013. godine. Po završetku osnovne škole upisujem srednju školu, smjer fizioterapeutski tehničar na Zdravstvenom učilištu Zagreb. Srednju školu završavam 2017. godine te iste upisujem preddiplomski stručni studij Fizioterapije na Fakultetu zdravstvenih studija Rijeka.