

# KOŽA NOVOROĐENČETA I NJENE KONGENITALNE PROMJENE

---

**Balen, Mateja**

**Undergraduate thesis / Završni rad**

**2021**

*Degree Grantor / Ustanova koja je dodijelila akademski / stručni stupanj:* **University of Rijeka, Faculty of Health Studies / Sveučilište u Rijeci, Fakultet zdravstvenih studija u Rijeci**

*Permanent link / Trajna poveznica:* <https://um.nsk.hr/um:nbn:hr:184:800498>

*Rights / Prava:* [In copyright](#)/[Zaštićeno autorskim pravom.](#)

*Download date / Datum preuzimanja:* **2024-07-23**

*Repository / Repozitorij:*

[Repository of the University of Rijeka, Faculty of Health Studies - FHSRI Repository](#)



SVEUČILIŠTE U RIJECI  
FAKULTET ZDRAVSTVENIH STUDIJA  
PREDDIPLOMSKI STRUČNI STUDIJ  
PRIMALJSTVO-IZVANREDNI

Mateja Balen

KOŽA NOVOROĐENČETA I NJENE KONGENITALNE PROMJENE

ZAVRŠNI RAD

PREGLEDNI RAD

Rijeka, 10.09.2021.

UNIVERSITY OF RIJEKA  
FAKULTY OF HEALTH STUDIES  
UNDERGRADUATE STUDY OF MIDWIFERY

Mateja Balen

NEWBORN SKIN AND IT'S CONGENITAL CHANGES

FINAL WORK

REVIEW ARTICLE

Rijeka , 10.09.2021.

# Sadržaj

1. SAŽETAK.....	1
2. SUMMARY .....	2
3. UVOD .....	3
4. KOŽA KAO ORGAN .....	4
5. DEFINICIJA NOVOROĐENČETA .....	5
6. KOŽNE ANOMALIJE U RAZVOJU NOVOROĐENČETA .....	6
6.1.OKULTNI KOŽNI DIZRAFIZAM KRALJEŽNICE .....	6
6.2.KOŽNE MALFORMACIJE KAO POSLJEDICA UZIMANJA DROGE.....	6
6.3.KONGENITALNA HEMIHIPERTROFIJA .....	6
6.4.KONGENITALNA APLAZIJA CUTISA .....	6
6.5.SETLEISOV SINDROM.....	7
6.6. KONGENITALNA DERMOIDNA CISTA ILI SINUS.....	7
7. KONGENITALNE INFEKCIJE U NOVOROĐENAČKOJ DOBI.....	8
7.1.KONGENITALNA RUBEOLA .....	8
7.2.KONGENITALNI VARICELA SINDROM .....	8
7.3.NOVOROĐENAČKI HERPES .....	8
7.4.INFEKCIJA PARVOVIRUSOM B 19 .....	9
7.5.KONGENITALNA TOXOPLAZMOZA .....	9
8. BEZAZLENE KOŽNE PROMJENE:.....	9
8.1.AKROCIJANOZA.....	9
8.2.CUTIS MARMORATA.....	9
8.3.HARLEQUIN KOŽA.....	10
8.4.BRONČANO NOVOROĐENČE.....	10
8.5.KEFALHEMATOM .....	10
8.6.CAPUT SUCCEDANEUM .....	11
9. ABNORMALNOSTI POTKOŽNOG TKIVA .....	11
9.1.SCLEREMA NEONATORUM.....	12
9.2.NEKROZA POTKOŽNE MASTI .....	12
10. OSTALI KOŽNI POREMEĆAJI.....	12
10.1.MILIJARIJA .....	12
10.2.AKNE NEONATORUM .....	13
10.3.ERYTHEMA TOXICUM NEONATORUM .....	13
10.4.IMPETIGO NEONATORUM.....	14

10.5. NOVOROĐENAČKA PUSTULOZNA MELANOZA.....	14
10.6. KONGENITALNA VEZIKULARNA DERMATOZA.....	14
10.7. LEINEROVA BOLEST .....	14
10.8. GRANULOM GLUTEALNE REGIJE .....	15
11. KONGENITALNE PROMJENE .....	15
11.1. HEMANGIOMI .....	18
11.2. NEVUSI.....	20
12. IHTIOZE .....	21
12.1. COLLODION BABY.....	22
12.2. IHTIOZE.....	22
13. BULOZNA EPIDERMIOLOZA.....	24
14. ZAKLJUČAK.....	25
15. LITERATURA.....	26
16. ZAHVALE .....	27
17. ŽIVOTOPIS.....	28

## 1. SAŽETAK

Doba novorođenčeta najrizičnije je razdoblje u životu svakog čovjeka. Dermatologija u novorođenačkoj dobi veoma je zahtjevan posao. Pravilna dijagnoza od velike je važnosti za daljnje postupke i eventualna liječenja. Podložno je raznim infekcijama i ozljedama tijekom poroda i nakon njega. Pod utjecajem vanjskih čimbenika koža novorođenčeta može biti izložena mnogim kožnim promjenama. Kožne bolesti i promjene teško je sakriti. Od velike važnosti za postavljanje dijagnoze bitna je dobra anamneza. Pozitivna strana kožnih bolesti u novorođenačkoj dobi je to što se koža brže obnavlja nego u odrasloj dobi.

Prvi kožni problem u novorođenačkoj dobi mogu biti anomalije koje nastaju još u razvoju. Na kožu novorođenčeta uvelike utječu kongenitalne infekcije koje je potrebno liječiti antibioticima. Koža kao najveći ljudski organ ima i bezazlene kožne promjene koje obično ne zahtjevaju nikakvo liječenje. Djeca po porodu imaju kožne promjene koje su nastale kao posljedica djelovanja raznih hormona. Promjene koje po porodu izazivaju velike psihičke probleme kod roditelja najčešće su estetske prirode i spontano nestaju kroz djetinjstvo.

Obiteljsko nasljeđivanje izaziva velika trajna oštećenja na koži. Kod takvih oštećenja liječenje je dugotrajno i iscrpljujuće, a ponekad završava i smrtnim ishodom. U Hrvatskoj postoje udruge koje se bave kožnim problemima koji nastaju već u najranijoj dobi.

## 2. SUMMARY

The age of the is a more risky period in the life of every human being. Newborn dermatology is a very demanding job. Proper diagnosis is of great importance for further procedures and possible treatments. It is susceptible to various infections and injuries during and after labour. Under the influence of external factors the skin of the newborn may be exposed to many skin changes. Skin diseases and changes are hard to hide. Of great importance for diagnosis is a good history. The positive side of skin diseases in newborn is that the skin regenerates faster than in adults.

The first skin problem in the newborn age may be anomalies that occur while still developing. The skin of a newborn is greatly affected by congenital infections that need to be treated with antibiotics. The skin as the largest human organ also has harmless skin changes that usually do not require any treatment. After birth children have skin changes that have occurred as a result of the action of various hormones. Changes that cause major psychological problems in parents after labour are more often of an estetic nature and disappear spontaneously through childhood.

Family inheritance causes great permanent damage to the skin. With such damage, treatment is long and exhausting and sometimes ends in death. In Croatia, there are associations that deal with skin problems that arise at an early age.

### 3. UVOD

Koža novorođenčeta dosta se razlikuje od kože odrasle osobe. Ona je 40-60 % tanja nego u odraslih. Dlakavost nije toliko izražena i slabija je veza između epidermisa i dermisa. Površina kože novorođenčeta 5 puta je manja u odnosu na odraslu osobu. Zbog brže apsorpcije treba biti izrazito oprezan kod primjene lokalnih tvari na kožu novorođenčeta. Po porodu koža je prekrivena vernix caseosom koji je sivo bijela zaštitna tvar. On služi kao zaštita kože novorođenčeta. Vernix se sastoji od lipida, proteina i vode. Olakšava prilagodbu na ekstrauterini život. Savjetuje se ne skidati ga nego pustiti da se samo skine, izuzev područja oko očiju. Prekid kožne cjelovitosti može dovesti do nastanka infekcija. Izrazito je važna dobra njega kože. Prilikom rođenja koža donešenog djeteta glatka je, mekana i baršunasta. Često dolazi do normalne deskvamacije koja se događa u prvih 24-36 sati po porodu, ali može potrajati i dulje. Zdrava koža trebala bi biti ljubičasto crvene boje. Po porodu mogu biti vidljivi razni kožni bezopasni znakovi ali i one promjene koje uzrokuju patološka stanja.



#### 4. KOŽA KAO ORGAN

Koža je najveći organ koji se sastoji od tri glavna sloja:epidermisa, dermisa i subcutisa.Služi kao prva obrana tijela protiv virusa i bakterija.Koža je odgovorna za termoregulaciju i održava ravnotežu tekućina.Površina tijela novorođenčeta veća je sedam puta od tjelesne mase u odnosu na odrasle osobe.Epidermis se sastoji od 5 podslojeva.U trećem tjednu gestacijske dobi epidermis se sastoji od jednog sloja nediferenciranih stanica ispunjenih glikogenom.Periderm i bazalni sloj mogu se razlikovati između 4 i 6 tj.gestacije.U ovoj gestacijskoj dobi mogu se u epidermisu dokazati i imigrantske stanice.Te stanice su melanociti i Langerhansove stanice.Od 8.-11.tj. gestacije pojavljuje se intermedijalni sloj.Nakon 21.tjedna počinje proces folikularne keratinizacije.Keratinizacija epidermisa završava krajem 26 tj.i tada dolazi do odbacivanja periderma.

U ranoj fazi embrionalnog razvoja dermis je građen od mnoštva mezenhimskih stanica dok su vezivne strukture oskudne.Dermis se sastoji od 2 podsloja.U kasnijem razvoju postupno raste količina različitih vezivnih vlakana dok se mezenhimske stanice diferenciraju u različite tipove krvnih i vezivotkivnih stanica.Pojedine se ultrastrukturalne komponente spojnice počinju pojavljivati već u 9 tj.trudnoće. Glavne strukturne sastavnice derme su kolagen i elastin. Periderm ima ulogu izmjene vode, natrija, glukoze između amnijske tekućine i tijela fetusa.Od 20 tj. gestacije plod može reagirati na bol.Koža je multifunkcionalni organ.

Analizom uzoraka kože fetusa mogu se dijagnosticirati ili isključiti neke kožne bolesti.Biopsija fetusove kože radi se između 19. I 22 tj.trudnoće pod kontrolom ultrazvuka.

Koža novorođenčeta veoma je osjetljiva i nježna.Nekad se na koži odmah po porodu primjećuju promjene poput nekih znakova.Takve promjene najčešće nisu od velikog značaja i s vremenom znaju nestati.Neke od njih mogu se i povećavati pa je potrebno pratiti njihov rast.

Koža novorođenčeta prekrivena je Lanugo dlačicama koje su mekane.Funkcija im je zaštita kože djeteta u maternici.One izrastaju iz dlačnih folikula i javljaju se nakon 12.tj. trudnoće.Nestaju nakon nekoliko dana ili tjedana po porodu.(1)

## 5. DEFINICIJA NOVOROĐENČETA:

Novorođenče se definira kao dijete u prvih 28 dana života. To je razdoblje u kojem se novorođenče prilagođava sa svim svojim sustavima na vanjski život.

Donošeno novorođenče smatra se svako ono rođeno između 37. i 42. tjedna gestacijske dobi (slika1).

Po porodu novorođenče teži u prosjeku oko 3400 grama i dužine je između 49 i 51 centimetar. Egzogeni i endogeni čimbenici uzrokuju razlike u težinama kod novorođenčadi.

Novorođenče rođeno prije navršenih 37 tjedana naziva se prematurno novorođenče. Nakon navršena 42. tjedna gestacije novorođenče se naziva prenešeno novorođenče ili postmaturus.(2)



Slika 1. Zdravo novorođenče

Izvor: <https://www.roditelji.hr/trudnoca/porod/zasto-je-dobro-odgoditi-kupanje-tek-rodene-bebe/>

## **6. KOŽNE ANOMALIJE U RAZVOJU NOVOROĐENČETA**

### *6.1.OKULTNI KOŽNI DIZRAFIZAM KRALJEŽNICE*

Kralježnični dizrafizam karakteriziraju poremećaji odsutnih ili nepoznatih spajanja koštanih elemenata.Ovakav poremećaj može dovesti do trajnih neuroloških komplikacija.Neki kožni i potkožni znakovi mogu biti predisponirajući znak okultnog dizrafizma.Jedan od kožnih znakova poput rodnog ugriza nije pokazatelj podloge za dizrafizam.Prilikom postavljanja točne dijagnoze najpouzdanija metoda izbora je magnetska rezonancija.(5)

### *6.2.KOŽNE MALFORMACIJE KAO POSLJEDICA UZIMANJA DROGE*

Alkohol,druge i neki lijekovi imaju veliki štetni utjecaj na fetus pa tako i na novorođenče.Kožne malformacije rjeđe su od ostalih komplikacija nastalih zbog ovakvih ovisnosti.(5)

### *6.3.KONGENITALNA HEMIHIPERTROFIJA*

Hemihipertrofija je anomalija u razvoju kod koje je jedna strana tijela manja ili veća u odnosu na drugu stranu tijela.Nalazi koji ukazuju na hemihipertrofiju su hiperpigmentacija,prekomjerni rast noktiju,hipertrichoza i teleangiektazija poznata kao izobličenosť krvnih žila.Kod ovakve anomalije postoji razlika u znojenju i tjelesnoj temperaturi pojedinih dijelova tijela.Oko polovica ljudi koji imaju hemihipertrofiju mogu imati i neke druge pridružene anomalije.Često dolazi u kombinaciji s vaskularnom malformacijom poznatom kao „Port vine“.(3)

### *6.4.KONGENITALNA APLAZIJA CUTISA*

Aplazija koju karakterizira odsudstvo dermisa,epidermisa i potkožnog tkiva.Najčešće se javlja u području tjemena.Rjeđe se može naći na licu,trupu i ekstremitetima.Aplazija može biti pojedinačna ili višestruka.Kao posljedica mogu se javiti veće lezije na moždanoj ovojnici.Liječenje nije potrebno,ali veći nedostaci mogu zahtjevati operativni zahvat radi estetike.Defekt kože varira od površinskih erozija i ožiljaka do ulceracija.Aplazija cutisa može biti povezana s mnogim drugim nedostacima.Kod svakog pacijenta s ovakvom anomalijom treba učiniti dodatnu obradu.Uzroci aplazije najčešće nisu poznati.Najviše se smatra da je povezana s autosomno dominantnim nasljeđivanjem.Prognoza ovakvog

nedostatka često je pozitivna. Većina manjih oštećenja dobro zaraste, a veći se mogu liječiti plastičnom kirurgijom.(1)

#### *6.5. SETLEISOV SINDROM*

Kod ovakvog sindroma novorođenčad ima atrofičnu kožu na sljepoočnicama, grub izgled lica, odsutne ili duple trepavice. Sindrom je često povezan sa mentalnim zaostajanjem.

#### *6.6. KONGENITALNA DERMOIDNA CISTA ILI SINUS*

Kongenitalna cista ili sinus je razvojna cista koja je obložena epitelom koji se uvlači prema unutra. Proteže se od središnje linije ektodermnog do neuroektodermnog tkiva i javlja se oštećenje neuralne cijevi. Ciste se mogu pojaviti na bilo kojem mjestu. Otvor sinusa je teško vidljiv jer ga dlaka može prekriti. Sinusi mogu dovesti do raznih infekcija i apscesa. Dermoidne ciste najčešće se javljaju u orbitalnom grebenu poput pokretnih potkožnih čvorić. U središnjoj liniji nosnih cista ili sinusa može se pojaviti bijeli sekret ili izbočena dlaka. Cefalokela označava izlaz intrakranijalnog sadržaja kroz defekt u lubanji. Rezultat je krivog odvajanja neuroektoderma iz površinskog ektoderma. Jedina metoda izbora liječenja je kirurško liječenje. Kongenitalne fistule donje usne mogu biti na jednoj ili obje strane. Očituje ih kružni proces poput udubljenja. Kongenitalne jame na usnama nasljeđuju se autosobno dominantnim nasljeđivanjem.(1)

## **7. KONGENITALNE INFEKCIJE U NOVOROĐENAČKOJ DOBI**

### *7.1.KONGENITALNA RUBEOLA*

Novorođenčad majki koje su imale rubeolu u trudnoći rađaju se s neobičnim oblikom mrežnice na očima.Kongenitalna rubeola povezana je u tri simptoma:mrežnicom,gluhoćom i srčanim manama.Uz ova tri simptoma poznate su i pigmentirana retinopatija,hepatosplenomegalija i trombocitopenija.Kod rubeole izražena je erupcija plavocrvenih papula i čvorića.Makule su prisutne pri porodu ili se pojavljuju u prvih 24 sata života novorođenčeta.Dijagnoza se postavlja izolacijom virusa rubeole iz krvi,urina,likvora ili iz nosnog sekreta.Posebna terapija za rubeolu ne postoji.Kongenitalna rubeola može se spriječiti cijepljenjem protiv rubeole.(4)

### *7.2.KONGENITALNI VARICELA SINDROM*

Ovakav sindrom može se vidjeti kod novorođenčadi majki koje su u trudnoći bile zaražene varicella-zoster virusom.Novororođenčad ima povišeni rizik za nastanak herpes zoster.Na koži se javljaju vezikule i ožiljci.Vodne kozice kod novorođenčadi mogu se javiti ako su majke imale kozice u zadnjim tjednima trudnoće ili prvih nekoliko dana nakon poroda.Infekcija može biti blažeg i težeg oblika a ovisi o vremenu nastanka bolesti.Terapija se provodi intravenski Aciklovirom.(4)

### *7.3.NOVOROĐENAČKI HERPES*

Infekcija herpes simplex virusom može biti blaga bez posljedica do onih težih slučajeva koji mogu dovesti do smrtnih posljedica.Infekcija se prenosi intrauterino ili postnatalno.Očituje se nastankom kožnih mjehurića i ožiljaka.Veliki broj novorođenčadi zarazi se od asimptomatskih majki.Većina djece razboli se baš u novorođenačkoj dobi.Novororođenčad očituju kožne lezije,groznica,respiratorni distres.Oštećenja kože najčešće se javljaju na licu i tjemenu.Poseban oblik herpesa može utjecati na oštećenje jetre,pluća i CNS-a.Dijagnoza se postavlja različite načine,poput prisutnosti lezija,razmazom i mikroskopski.Zlatni standard je ipak izoliranost virusa.Ishod ovakve infekcije u većini slučajeva je nepredvidiv.Svu novorođenčad s sumnjom na HSV infekciju treba izolirati uz adekvatnu njegu i terapiju.Izrazito je bitna edukacija obitelji.Aciklovir i dalje ostaje kao lijek izbora kod HSV-a.(1)

#### *7.4.INFEKCIJA PARVOVIRUSOM B 19:*

Trudna žene može prenjeti na svoj fetus ovu bolest koja rezultira anemijom,fetalnim hidropsom,a u najtežim slučajevima može doći i do smrti.Kožne lezije nisu glavni pokazatelji zaraze.

#### *7.5.KONGENITALNA TOXOPLAZMOZA*

To je poremećaj koji uzrokuje zaraza parazitom *Toxoplasma gondi*.Paraziti zahvaćaju više tkiva i organa.Koža novorođenčeta prekrivena je makulopapuloznim erozijama poput zaraze rubeolom.Erupcija kože razvija se u prvim tjednim života djeteta i može biti praćena deskvamacijom i hiperpigmentacijom.Većina novorođenčadi oboljelih od toksoplazmoze nema nikakve simptome.(4)

### **8. BEAZLENE KOŽNE PROMJENE:**

#### *8.1.AKROCIJANOZA*

Fiziološka pojava koja se očituje perifernom cijanozom tabana i dlanova.Različitog je intenziteta i simetričnog je rasporeda.Do akrocijanoze dolazi zbog dilatacije suprapapilarnih i papilarnih venskih pleksusa s pojačanim tonusom malih krvnih žila.Prilikom plakanja,rashlađivanja dolazi do ljubičastocrvenog obojenja ekstremiteta i usana.Intenzitet akrocijanoze ovisi o količini izgubljenog kisika.Bitno je istaknuti da se akrocijanoza ne smije nikako zamjeniti sa pravom cijanozom.(1)

#### *8.2.CUTIS MARMORATA*

Marmorata se očituje normalnim plavičastim mrljama kože u obliku mreže vidljiva na trupu novorođenčeta.Fiziloški je odgovor na rashlađivanje djeteta.Nestaje kada se novorođenče ponovno ugrije.Ovaj fenomen može potrajati i do nekoliko mjeseci,ali ne zahtjeva nikakve medicinske intervencije.Cutis marmorata može biti izražen kod djece s Downovim sindromom i Cornelia de Lange sindromom.Cutis marmorata može biti i bijele boje kada nastaje zbog prolazne hipertonijske duboke vaskulature.Ovakav oblik cutis albe ne zahtjeva liječenje.(3)

### *8.3.HARLEQUIN KOŽA:*

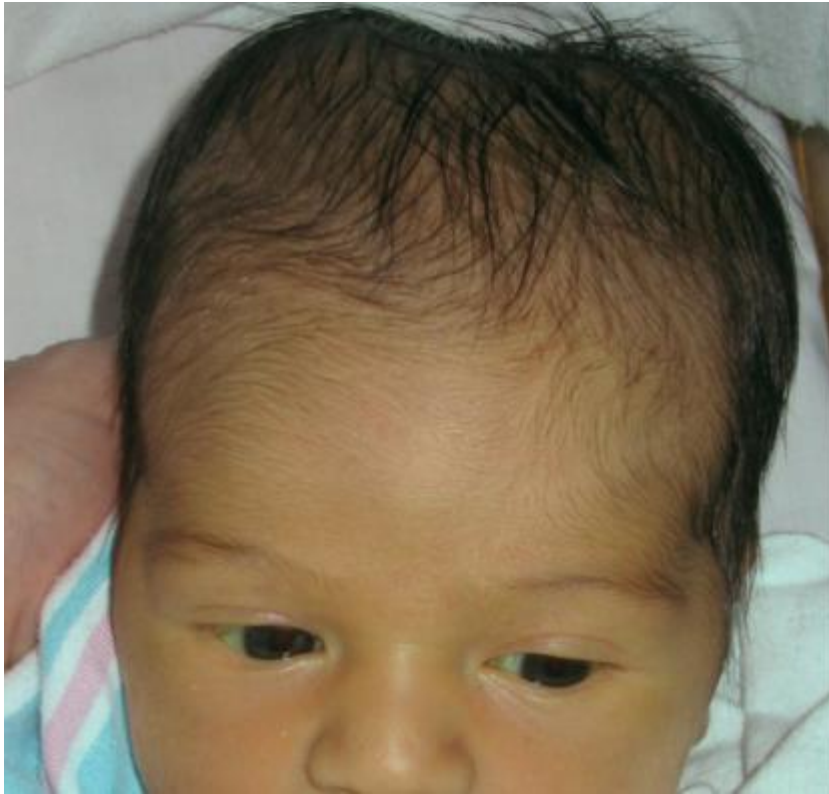Promjena boje kože koju ne bi trebalo zamijeniti s harlekinskom ihtiozom. Povremeno je prisutna kod novorođenčadi, ali češće kod nedonoščadi. Javlja se kao posljedica ležanja na jednoj strani. Jedna strana tijela je crvena, a druga je blijede boje. Postoji jasna linija razgraničenja tijela. Ponekad ta linija nije potpuna. Ovaj fenomen vjerojatno je povezan sa nezrelošću hipotalamusa. Promjena boje kože najčešće se događa između drugog i petog dana života. (14)

### *8.4.BRONČANO NOVOROĐENČE*

Naziv koji se koristi za novorođenčad koja razviju sivosmeđu boju kože u procesu fototerapije kod hiperbilirubinemije. Novorođenče poprima takvu boju bronce od 1. do 7. dana nakon početka fototerapije. Da bi novorođenče vratilo normalnu boju kože ponekad je potrebno i nekoliko tjedana. Takva novorođenčad mogu razviti neki oblik kolestaze. Ovaj sindrom brončanog djeteta treba razlikovati od nekih ozbiljnijih bolesti u toj dobi. Kod djece koja se liječe fototerapijom može doći i do purpurne erupcije na koži koja nije zaštićena od izvora svjetla. (12)

### *8.5.KEFALHEMATOM*

Hematom koji nastaje kao posljedica dugotrajnog poroda. Događa se krvarenje između periosta kosti i kosti lubanje. Ne prelazi središnju liniju i ograničen je na samo jednu kost (slika 2). Kefalhematom može dovesti do nastanka infekcije i povišenih vrijednosti bilirubina koje zahtjevaju liječenje fototerapijom a infekcije intravenoznim antibioticima. Hematom se postepeno sam resorbira za nekoliko tjedana. (2)



Slika 2. Kefalhematom

Izvor: <https://pedclerk.bsd.uchicago.edu/page/neonatal-hematomas>

#### *8.6. CAPUT SUCCEDANEUM*

Porodajna ozljeda koja nije ograničena na samo jednu kost nego prelazi preko više kosti. To je tjestasti edem oglavka. Spontano nestaje nakon 48 sati od poroda i ne zahtjeva nikakvo liječenje. Ozbiljniji caput succedaneum može kao posljedicu ostaviti trajnu ćelavost na zahvaćenom području. (2)

### **9. ABNORMALNOSTI POTKOŽNOG TKIVA**

U prvih nekoliko sati od poroda turgor kože kod novorođenčadi je najčešće dobar. U prvih 3 do 4 dana dolazi do fiziološkog pada na težini, a samim time i do dehidracije. U tom periodu koža postaje suha i naborana. Potkožno masno tkivo raste u prvih nekoliko mjeseci života pa zato djeca izgledaju debeljuškasto. Postoje 2 kožna poremećaja koji utječu na potkožno masno tkivo:

a) Sclerema neonatorum

b) Nekroza potkožne masti



### *9.1.SCLEREMA NEONATORUM*

Sclerema neonatorum javlja se u puno manje slučajeva od nekroze. Sklerema se definira kao difuzno stvrdnjavanje kože i potkožnog tkiva. Brzo se širi i ima izgled voska. Poremećaj je često povezan sa sepsom ili drugim infekcijama i bolestima. Simetrično se razvija, zahvaća sve dijelove tijela osim dlanova i tabana te spolnih organa. Pod utjecajem širenja koža postaje žutobijela, hladna, tvrda poput kamena. Udovi postaju tvrdi, a lice poprima oblik maske. Novorođenče je lošeg općeg stanja i često završava smrtnim ishodom. U velikom broju slučajeva majke takve novorođenčadi su u trenutku trudnoće bolovale od nekih bolesti. Sclerema se sastoji od edema i zadebljanja vezivnog tkiva. Smrtnost može biti i do 75%. Posebna terapija ne postoji. (11)

### *9.2.NEKROZA POTKOŽNE MASTI*

Nekroza potkožne masti poznata je i kao SCFN. Ograničena je i benigna bolest koja utječe na naokolo zdravu novorođenčad. Karakterizira je oštro ograničeno i udubljeno područje nekroze masti. Vjerojatno je povezana s perinatalnom traumom i asfiksijom. Veliki broj novorođenčadi koja boluju od ove nekroze posljedica je poroda hitnim carskim rezom. Nekroza počinje u prvih nekoliko dana nakon poroda do nekoliko tjedana života. Lezije su pojedinačne ili lokalizirane, oštro ograničene i bezbolne. Zahvaćena područja mogu biti osjetljiva. Dijagnosticira se i pomoću magnetske rezonancije. Prognoza ove bolesti je dosta dobra. Kod liječenja potrebno je ponekad smanjiti unos kalcija. (3)

## **10. OSTALI KOŽNI POREMEĆAJI**

### *10.1.MILIJARIJA*

Definira se kao odvajanje epidermisa. Prilikom rođenja često je neprepoznata. Rezultat ovakve nezrelosti može dovesti do povećanog zadržavanja znoja kod novorođenčadi. Milijariju karakterizira vezikularna erupcija s naknadnom maceracijom. Keratinozno začepljenje i ulaz znoja dublje pod kožu dovodi do ovakvog poremećaja. Većina novorođenčadi imaju neki oblik milijarije. Zbog relativne nezrelosti i zadržavanja znoja incidencija milijarije najveća je u prvih nekoliko tjedana života. Potrebna je lagana odjeća i hladne kupke. Bitno je izbjegavati korištenje omekšivača. (5)

*10.1.1.MILIJARIJA CRYSTALLINA*-bista površinska vezikula bez upalne areole

*10.1.2.MILIJARIJA RUBRA*-dublja razina opstrukcije žlijezda.Nastaju diskretne eritemske papule i vezikule.

*MILIA:*

Milije su male ciste koje se javljaju na licu novorođenčadi.Nastaju zbog zadržavanja keratina unutar dermisa.Veličina je od 1 do 2 mm.Mogu biti malobrojne ili višestruke.Najčešće se pojavljaju u području nosa.Spontano nastaju do kraja novorođenačke dobi.Ne zahtjevaju nikakvu terapiju.Dugotrajnije milije mogu ukazivati na neke nasljedne bolesti.

Od ostalih kožnih poremećaji poznati su i epstein čvorovi koji su veličine od 2-3 mm.Okrugli su i bijele ili žute boje.Pokretni su i najčešće se nalaze na tvrdom nepcu.Čvorovi su vidljivi u 85 % posto novorođenčadi.Spontano nestaju nakon nekoliko tjedana i ne zahtjevaju terapiju.

Uz čvorove može biti prisutna i hiperplazija lojnih žlijezda.Opisuje se kao fiziloški fenomen.Očituje se višestrukim žutim do crvenim sitnim papulama na nosu,obrazima i gornjoj usni.Do ovog fenomena dolazi zbog utjecaja majčinih androgena.(4)

*10.2.AKNE NEONATORUM*

Erupcija lica poput akni.Rezultat je i hormonske stimulacije lojnih žlijezda.U blažim slučajevima terapija nije potrebna.Kod težih slučajeva mogu se lokalno primijeniti antibiotici.

*10.3.ERYTHEMA TOXICUM NEONATORUM*

Toksični eritem novorođenčadi.Benigni je i nepoznatog uzroka.Lezije se sastoje od makula,papula i pustula.Mogu se pojaviti bilo gdje na tijelu novorođenčeta.Kod eritema nastaju makule koje su promjera od nekoliko milimetara do nekoliko centimetara.Javlja se u prvih 3-4 dana po porodu,ali može se pojaviti i u drugom tjednu života.Vjeruje se da označava imunološki odgovor na kolonizaciju kože u folikulu dlake.Može se brzo dijagnosticirati citološki,brisanom pustule.Toksični eritem nije potrebno liječiti.

Pustularni folikulitis je eozinofilni folikulitis tj. dermatosa nepoznatog uzroka.Može se zamjeniti s težim vezikopustularnim poremećajima.Nastaju pustule na ekstremitetima i vlasištu.Histološki sadrži eozinofile,upalni infiltrat i perifernu eozinofiliju.Liječenje je simptomatsko,lokalno kortikosteroidima i antihistaminicima.(12)

#### *10.4.IMPETIGO NEONATORUM*

U novorođenačkoj dobi impetigo se javlja već prvih dana života.Nastaje u obliku vezikula,pustula ili buloznih lezija na površini kože.Vezikule znaju pucati i ostaje vlažna i crvena površina.Plikovi su naborani,vlažni, lako se obnavljaju.Javljaju se u pregibima i u pelenskoj regiji.Uzročnik se može pronaći u stafilokoku aureusu.Liječenje se često sastoji u primjeni antibiotika.

Na koži novorođenčeta mogu biti vidljivi i žuljevi od sisanja.To su mjehurići na koži koji nastaju kao posljedica sisanja u maternici.Najčešće se javljaju na usnici,prstima ruku i zapešću.Spontano nestaju.(3)

#### *10.5.NOVOROĐENAČKA PUSTULOZNA MELANOZA*

Melanoza je benigni poremećaj nepoznatog uzroka.Nastaju vezikopustularne lezije koje lako pucaju i nastaju makule.Češći je kod novorođenčadi crne rase.Zahvaća glavu,vrat,donji dio leđa i potkoljenu.Melanoza nema komplikacija i samim time terapija nije potrebna.Nastaje u roku od 48 sati.Povremeno mogu nastati hiperpigmentirane makule.

#### *10.6.KONGENITALNA VEZIKULARNA DERMATOZA*

Nastaju bulozne lezije koje su prisutne već pri rođenju i zarastaju s ožiljcima.Dermatoza nije nasljednog oblika.Zahvaća sve dijelove tijela osim tabana i dlanova.Češće se javlja kod nedonoščadi.Nastaju ulceracije i vezikule koje zarastaju u obilku mrežastih ožiljaka.Povezan je s nekim drugim neurološkim bolestima.(1)

#### *10.7.LEINEROVA BOLEST*

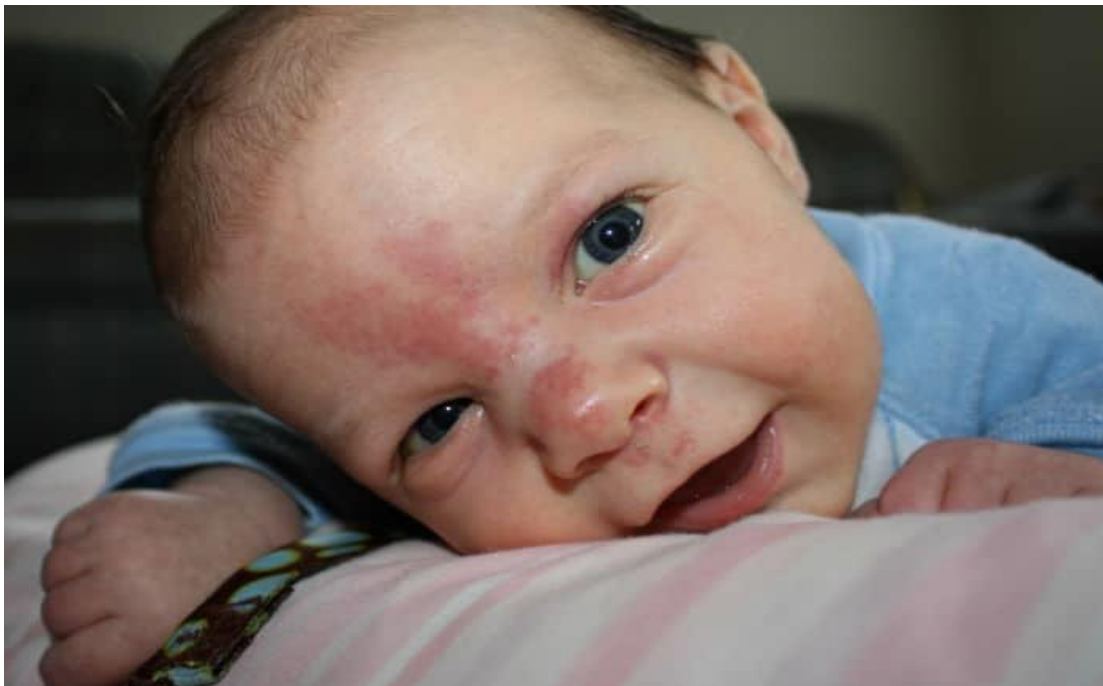Leinerovu bolest karakterizira skup metaboličkih i imunološki poremećaja.Očituje se teškim dermatitisom,lošim napretkom na težini i proljevom.Iako se može pojaviti u prvim danima života uglavnom se javlja u kasnijoj dojenačkoj dobi.U nalazu su pozitivne gljivice i infekcije.(5)

### 10.8. GRANULOM GLUTEALNE REGIJE

Granulom karakteriziraju crveni čvorići na preponama i donjem dijelu trbuha te bedrima. Lokalno se liječi kortikosteroidima. Lezije se mogu sponatno izlječiti nakon nekoliko mjeseci. (5)

### 11. KONGENITALNE PROMJENE

Po porodu kod novorođenčadi se na koži mogu vidjeti neke prirodene promjene. Djeci ne izazivaju nikakve smetnje, ali roditeljima mogu biti početni šok iz estetskih razloga. Jedna od najčešćih prirodnih promjena na novorođenačkoj koži sigurno je rođin ugriz. To je naziv koji se koristi za Nevus flameus (slika 3). Nevus simplex karakterizira proširenje kapilara na određenim dijelovima tijela novorođenčeta. Uvijek je prisutan pri porodu, ne nastaje naknadno. Može ga se naći čak kod 50 % novorođenčadi. Potiljak, očni kapci i čelo najčešća su mjesta gdje rođin ugriz nastaje. Iako najčešće nastaje na jednom mjestu može se dogoditi da ga se nađe i na više mjesta kod istog djeteta. Promjena kože je u potpunosti bezopasna i netreba nikakva terapija. Plosnate su i u ravnini kože, crvenkasto ljubičaste boje. Kako dijete raste tako i ona postepeno nestaje, iako u nekim slučajevima može trajati i nekoliko godina do potpunog izbjeljenja. Prilikom djetetovog plača ili bilo kakvih pokreta lica nevus postaje jače izražen. U novije vrijeme ovakva promjena može se riješiti pomoću lasera. (7)



Slika 3. Rodin ugriz

Izvor: <https://www.maminsvijet.hr/zdravlje/zdravlje-djece/rodin-ugriz-sto-je-zasto-se-pojavljuje-i-treba-li-ga-ukloniti/>

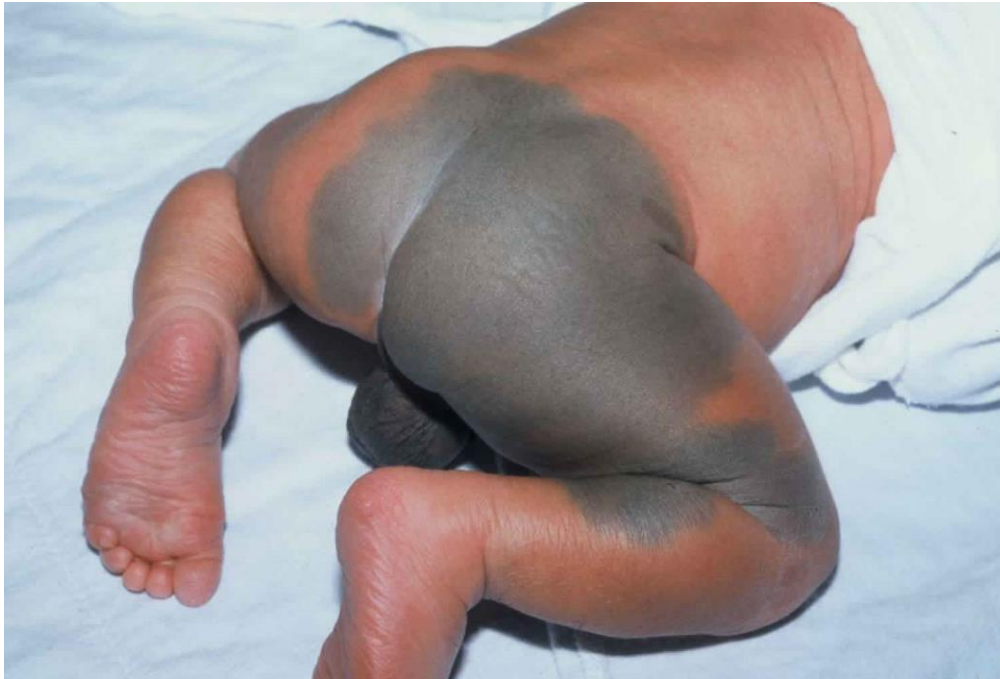Uz kapilarne anomalije javljaju se i venske anomalije koje su prirođene anomalije koje karakterizira smanjeni protok. Protok se sastoji od velikih proširenih krvožilnih kanala obloženih endotelom. Stijenke takvih krvnih žila tanke su i vlaknaste. Mogu se naći na bilo kojem dijelu kože. Površinske venske malformacije mogu biti grupirane ili raspršene, ljubičasto plave su boje. Nakon nekog vremena venske malformacije mogu izazvati promjene na kostima. Lezije koje su u blizini zglobova povezane su s otokom, boli i funkcionalnim oštećenjem. Vaskularne venske anomalije mogu se odstraniti potkožnom skleroterapijom i kirurškim odstranjivanjem. (5)

Uz kapilarne i venske malformacije javljaju se i limfne malformacije. To su lokalizirane malformacije limfnog sustava. Većina ovakvih malformacija vidljiva je odmah pri porodu ili se mogu vidjeti u kasnijem djetinjstvu. Lezije koje nastaju mogu biti posljedica sekundarne infiltracije tumora. Lezije mogu biti manjeg ili većeg promjera. Malformacije karakteriziraju sive vezikule koje nalikuju na ikre. Uslijed tromboze koža može poprimiti ljubičastu ili crnu boju. Lezije se mogu pojaviti na bilo kojem mjestu na koži ili sluznicama. Duboke limfne malformacije karakteriziraju se kao potkožne cistične otekline u predjelu glave i vrata. (1)

Vaskularne malformacije mogu zahvatiti peritoneum, retroperitoneum i unutarnje organe. Mišično-koštani sustav znatno oslabljuje, otkazuju organi, razvijaju se razni oblici infekcija koje mogu dovesti do smrtnog ishoda. Limfangiomi se teško mogu kirurški liječiti zbog čestih recidiva. Površinske lezije uklanjaju se laserom, a kod dubljih lezija može se koristiti skleroterapija. (8).

Druga najčešća prirođena promjena sigurno je mongolska pjega (slika 4). Isto kao i rođeni ugriz prisutna je na porodu. Najčešće se nalazi u lumbalnom dijelu leđa. Taj novorođenački znak može biti pojedinačan ili višestruk. Zahvaća oko 5 % površine tijela. Nepravilnog je ili ovakvog makularnog oblika. Tamno plave do crne je boje. Može biti raznih veličina do čak preko 20 centimetara. Njegova najintenzivnija pigmentacija prisutna je oko prvog rođendana i postepeno nestaje kroz nekoliko godina. Nakon 6 godina u pravilu se više ne vidi. Ovakav porođajni znak potrebno je obavezno dokumentirati prilikom poroda da se nebi zamjenio s nekim drugim opasnijim melanocitozama. Najnovija istraživanja ukazuju na to da mongolska pjega može biti povezana s poremećajem metabolizma, D mukopolisaharidozom i GM1 gangliidozom. Ako se nalazi u sakralnom dijelu leđa nikakvo liječenje nije potrebno. Ponekada je potrebno pjegu odstraniti iz estetskih razloga. Mongolska pjega može nastati zbog

nakupljanja melanocita u dermisu zbog povećanog transdermalnog prijelaza iz neuroektoderma u ektoderm. Mongolska pjega se puno češće javlja kod novorođenčadi koja su tamnije puti, mada se može naći i kod djece koja su svijetle puti. S godinama života postaje sve blijeđa do toga da potpuno nestane. (13)



Slika 4. Mongolska pjega

Izvor: <https://healthjade.net/mongolian-spot/>

Na tijelu novorođenčadi nakon poroda mogu se naći i mrlje koju su poput bijele kave. Takve mrlje u svijetu se zovu Cafe au lait. Njihova karakteristika je da su po porodu svijetlije boje a u kasnijoj životnoj dobi poprimaju tamniju smeđu boju. Ovakve mrlje nalaze se u razini kože novorođenčadi. Cafe au lait sadrži povećanu količinu melanina. Rodni znak poput mrlje bijele kave može biti povezan i sa nekim genetskim poremećajima. Mrlja se može podijeliti na dvije vrste. Jednu vrstu čine mrlje koje imaju jasne rubove i pravilnog su oblika. Mogu biti veličine do dvadesetak centimetara. U većini slučajeva postoji ovakva vrsta mrlje. Druga vrsta ima nepravilne rubove i zauzima veću površinu tijela. Prvi oblik mrlje u većini slučajeva može se naći kod bolesnika sa neurofibromatozom 1. Neurofibromatoza 1 se sastoji od cafe au lait- a, pjegica, tumora mozga, neurofibroma i raznih kožnih lezija. Nasljeđivanje je autosomno dominantno. Kod pojave veće količine mrlja potrebna je daljnja obrada. (15)

Nakupine melanocita poput prirodnih madeža rijetko se vide odmah po rođenju. Njihova pigmentacija se pojačava tijekom godina života, dok neki madeži i nestanu. Manji postotak

djece može se roditi s madežima i većim od nekoliko centimetara. Takvi madeži neće sami po sebi nestati. Na sebi mogu imati i dlačice. Ti veliki madeži zatjevaju kiruško zbrinjavanje. (5)

Kod muške novorođenčadi tamne rase javlja se u 5 % slučajeva prolazna novorođenačka pustularna melanoza. Nastaju pustule do 5 mm na licu, trbuhu, bedrima i vratu. Nakon nekoliko dana pustule se stvrđnu, koža se odljušti i ostaje hiperpigmentirana makula. (3)

Na koži novorođenčadi mogu se naći i prekobrojne bradavice koje se pojavljuju pojedinačno na jednoj ili više strana. Rijetko maligno alteriraju. Najčešće se odstranjuju iz estetskih razloga. Neka istraživanja pokazala su povezanost bradavica sa nekim bubrežnim anomalijama. Takvu novorođenčad treba detaljnije obraditi i provjeriti UZV bubrega. Najčešće se bradavice pojavljuju na ušnoj resici i na malom prstu. (1)

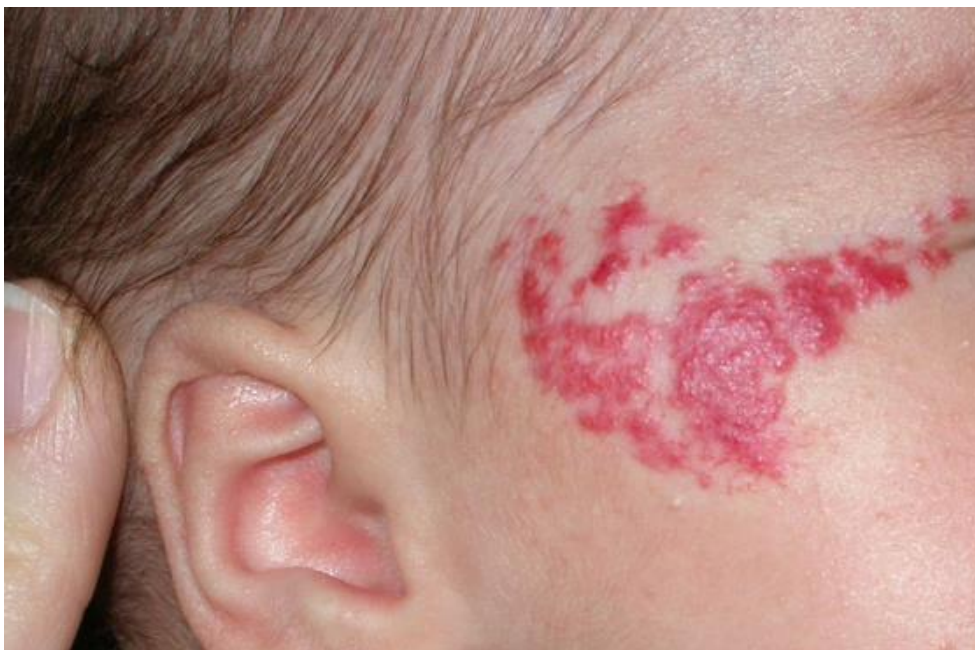Najčešće vaskularne promjene u novorođenačkoj dobi su hemangiomi. Javljaju se u 10 % novorođenčadi. Obične hemangiome bitno je razlikovati od kaposiformnog hemangioma koji je povezan s koagulopatijom poznat kao Kassabach-Merrittov sindrom. Kod pojave hemangioma bitan je klinički izgled, tijek i histološki nalaz. Vaskularne malformacije kapilara javljaju se u 60-70 % novorođenčadi. Po rođenju manje od 0,5 % novorođenčadi ima mrlju nalik na crveno vino. U svijetu je ta malformacija poznata kao Port wine. Port wine je kapilarna malformacija koja je nepromjenjenog intenziteta tijekom djetinjstva. U kasnijoj životnoj dobi može i potamniti. Može ukazivati na neke poremećaje koji nemaju veze sa kožom. Djeca koja imaju port wine trebaju obaviti opsežan fizički pregled. Liječenje port wine provodi se laserski s ugljikovim dioksidom. Liječnije je najviše potrebno iz estetskih razloga. (8)

### *11.1. HEMANGIOMI*

Hemangiomi se rijetko viđaju odmah po porodu. Javljaju se u 10 % novorođenčadi do 4 tjedna starosti. Češće se javljaju kod nedonoščadi i djece ženskog spola. Hemangiomi su tvorevine s povećanim rastom krvnih žila u koži. Dječji hemangiom nazive se i kapilarni hemangiom. Hemangiomi mogu spontano nestati do sedme godine života. Lezije započinju kao jedva vidljive telangiektazije ili crvene makule koje brzo narastu do promjera od čak 4 centimetara. Rane telangiektazije s bljedilom oko sebe često su prisutne odmah po porodu ili se javljaju u prvim danima po porodu. Prvotno mogu biti zamjenjena s kapilarnim malformacijama. Mnogi hemangiomi imaju dubotku potkožnu komponentu. Hemangiomi se često od vaskularnih malformacija mogu razlikovati po svom rastu. Lezije brzo rastu i vide se

male vaskularne nakupine poput proreza. Zacijeljuju staničnom smrću i naknadnim smanjenim rastom stanica. Regresija je povezana s fibrozom i nadomjestkom vaskularnog tkiva masnim tkivom. Rast hemangioma prestaje uglavnom do prve godine djetetovog života. Naknadno se mogu razviti znakovi involucije koji su površinski sive boje i njihova se površina smanjuje. Regresija se može javiti u 25 % djece do druge godine života. Involucija hemangioma ne ovisi o spolu, mjestu, veličini ni dubini. U 30-50 % djece ostaju ožiljci. (8)

Podvrsta hemangioma koji se nalazi na područjima poput vrha nosa mogu puno sporije prolaziti. Manja skupina hemangioma potpuno je formirana po porodu. Većina kongenitalnih hemangioma nestaje za 12-18 mjeseci. Oni se očituju kao benigni tumori. Lezije koje se nalaze u blizini anusa, uretre, dišnih puteva i oka rijetko mogu urožavati vitalne funkcije. Oni hemangiomi koji se nalaze u području oko oka mogu biti povezani sa slabovidnošću (slika 5). (3)



Slika 5. Hemangiom u području oko očiju

Izvor: <https://bazovo.ru/bs/izmenenie-vnutricherepnogo-davleniya/vse-o-gemangiomah-u-novorozhdennyh-detei-prichiny-voznikoveniya/>

Pojedinačni ili višestruki hemangiomi koji uzrokuju velike lezije mogu biti povezani sa srčanim zatajenjem i poremećajem koagulacije. Kod djece sa raširenim hemangiomima lezije mogu zahvaćati i unutarnje organe. Liječenje se može sastojati od primjene velikih doza kortikosteroida. U najnovijim istraživanjima dokazano je da se hemangiomi bolje smanjuju primjenom kortikosteroida peroralno nego intravenozno. Nuspojave su bile jednako



rasporostranjene. Kod liječenja se može koristiti i interferon. Pacijente na terapiji interferonom treba pojačano nadzirati. (5)

Hemangiomi na naborima ili u području genitoanalne regije skloni su ulceracijama i infekcijama. Kod hemangioma izrazito je važna higijena, primjena antibiotika i oblozi radi sprječavanja nastanka ožiljaka. Laserska terapija može biti od velike pomoći. Hemangiomi nisu povezani sa sindromima izvan kože. Oni koji se nalaze u lumbosakralnom dijelu mogu biti povezani s anomalijama kralježnice ili leđne moždine. Novorođenčad koja ima bilo kakav oblik hemangioma zahtjevaju barem UZV dijagnostiku. Veliki hemangiomi na licu ili vlasištu mogu biti povezani s malformacijama na mozgu. Za potvrdu dijagnoze uvelike može pomoći magnetska rezonancija. (6)

### *11.2. NEVUSI*

Epidermalni nevusi javljaju se u manje od 1 % novorođenčadi. Sastoje se od proliferirajućih epidermalnih keratocita. Većina epidermalnih nevusa prisutna je pri porodu ili nastaju u ranom djetinjstvu. Mogu biti lokalizirani, linearni u obliku bradavica. Pigmentirani su od blijedih do jako pigmentiranih. Lezije zahvaćaju bilo koji dio kože ili sluznice. Epidermalni nevusi mogu biti skroz sitni do jako velikih koji zahvaćaju veliku kožnu površinu. Djeca s velikim nevusima moraju se dodatno obraditi. Samo povremeno kod djece s malim epidermalnim nevusima prisutne su anomalije na drugim sustavima. Male lezije mogu se izrezati ili laserski ukloniti. (4)

### *NEVUS SEBACEUS*

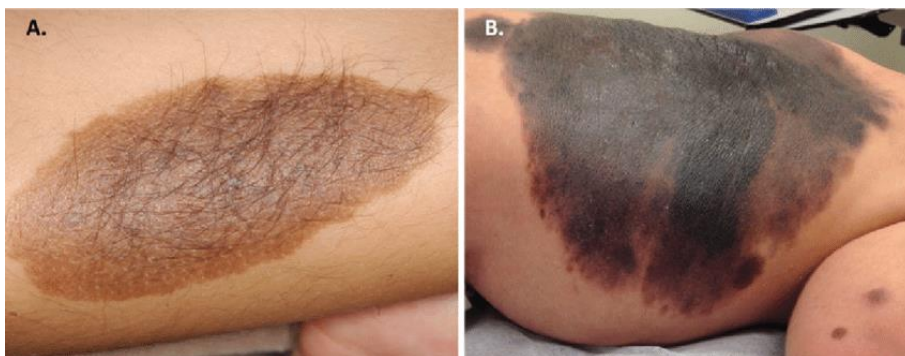Karakteriziran je promjerom od 1-4 cm u obliku polumjeseca ili je okruglog oblika. Žute je boje i ne sadrži dlaku. Većinom nevus zahvaća glavu i vrat, ali se povremeno može naći i na ostatku tijela. Lezije su većinom na manjim površinama. Histološki nevus sebaceus sadrži lojne žlijezde, ektopične apokrine žlijezde. Većina ovakvih nevusa može biti prisutna pri porodu ali češće je u pubertetu. Kirurško odstranjivanje se pokušava odgoditi dok dijete malo ne naraste. (1)

Glatki nevusi sadrže mišićne snopove i mogu biti povezani s folikulom dlake. Ovakvu vrstu nevusa karakteriziraju slabo hiperpigmentirani plikovi. Javlja se pseudo-Darierov znak ili koža koja se mriješka. Takve lezije ne predstavljaju maligni rizik.

Nevusi vezivnog tkiva sa povećanom količinom kožnog kolagena i promjenama u elastičnom tkivu. Kod novorođenčeta su prisutni plakovi veličine od 1-10 cm. Sastoje se o fibroznih papula i kvržica. Leije se nalaze najčešće na trupu ali mogu zahvatiti i ostale djelove tijela. Nevus vezivnog tkiva pojavljuje se samostalno na koži ili je povezan asimptomatskim kožnim metastazama.(10)

Kongenitalni pigmentirani nevusi su opisani kao pigmentirane makule ili plakovi. Povezani su s gustom kosom pri porodu ili u prvi mjesecima živa. Pigmentirani nevusi sastoje se od nevomelanocitnih stanica koje s kožnim melanocitima stvaraju melanin. Kod poroda lezije su svijetle boje s lagano pigmentiranom dlakom. Kroz rast djeteta nevus potamni i kosa se počinje jako isticati (slika 6). Unutar granica nevusa mogu se pojaviti male tamne makule ili čvorići.

Veliki prirodni nevusi mogu narasti i preko 20 cm. Povezani su s povećanim rizikom od nastanka melanoma. Maligno alteriraju između 3-15 godina života. Veliki nevusi se ne mogu iruški odstraniti i bitno ih je dobro pratiti. U praksi je da se kod velikih nevusa radi češća magnetska rezonancija ili CT koji prati te nevuse. Prirodni nevusi koji su manjih promjera isto mogu biti povezani s malignim promjenama.(9)



Slika 6. Kongenitalni pigmentirani nevus

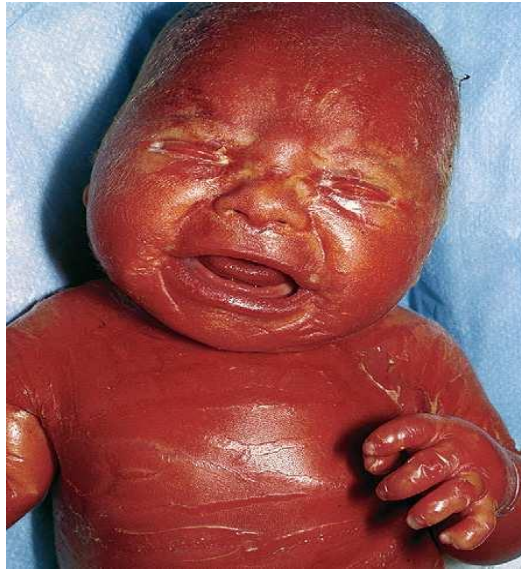Izvor: [https://www.researchgate.net/figure/Congenital-melanocytic-nevus-a-Medium-size-CMN-note-the-presence-of-evenness-in-color\\_fig4\\_33472742](https://www.researchgate.net/figure/Congenital-melanocytic-nevus-a-Medium-size-CMN-note-the-presence-of-evenness-in-color_fig4_33472742)

## 12. IHTIOZE

Normalno je da je koža novorođenčeta po poroda glatka, vlažna i baršunasta. Nakon 24-36 sati po porodu započinje normalno ljuštenje kože koje može potrajati dosta dugo. Ako se ljuštenje kože počinje događati odmah po porodu ili prvi dan po porodu to nikako nije dobar znak. Ihtioze su nasljedna skupina kožnih poremećaja. Razlikuju se po načinu nasljeđivanja, histološkoj građi i biokemijskim nalazima. Ihtioza rijetko ukazuje na neku multisistemsku bolest.(1)

### *12.1. COLLODION BABY*

Kolodion baby su djeca koja se rađaju u zatvorenom kožnom oklopu (slika 7). Rožnati sloj kože je jako zadebljan. Koža je pod velikim rizikom od infekcija zbog mnogobrojnih pukotina i oštećenja. Takve pukotine povećavaju gubitak vode i topline. Novorođenčad treba biti zbrinuta u sterilnim uvjetima. Stavljaju se u inkubator s velikom količinom vlažnosti. Savjetuje se na kožu novorođenčadi stavljati vazelinske gaze. Koža se u potpunosti odljušti za 2-3 tjedna. (5)



Slika 7. Collodion baby

Izvor: Cohen A.B. Pediatric Dermatology

### *12.2. IHTIOZE*

Kod novorođenčadi postoje razni oblici ihtioza. Ostali oblici ihtioza javljaju se češće od ihtioze harlekinskog novorođenčeta. Kod takve novorođenčadi prilikom poroda koža se čini posve normalna. U kratkom vremenu u periodu od nekoliko minuta nastaje debela membrana i pukotine. Veliki broj novorođenčadi doživi respiratorni distress ili neki oblik infekcije sa mogućim smrtnim ishodom. Djeca kože prežive imaju veoma oštećenu i osjetljivu kožu. (1)

Kongenitalna ihtisiformna eritodermija i lamelarna ihtioza nasljeđuju se autosomno resesivno i javljaju su u manje od 1/100 000 novorođenčadi. Eritodermija se sastoji od suhih smeđih ljuska. Lamelarna ihtioza nastaje nakon što se opna odljušti za 2-4 tjedna. Kod ihtioze nastaju mjehurići ispod kojih je povećana hiperaratoza. Ako je i lice uključeno u ovakav oblik ihtioze može nastati ektropin. Posebno je važna zaštita i njega očiju. (5)

Ihtioza vulgaris i x-vezana ihtioza najčešće se razvijaju kasnije, oko trećeg mjeseca života djeteta. Ihtioza vulgaris ima mogućnost poboljšati se tijekom života (Tablica 1.). X-vezana ihtioza zahvaća veliki dio površine kože bez pregiba. Kožna oštećenja ne narušuju kožnu barijeru. Postoji mogućnost korištenja krema na bazi uree. Hidrofilna mast i vazelin mogu pomoći u liječenju ovakvih bolesti. Najnovija istraživanja ukazuju na to da oralni retinoidi poboljšavaju kožne lezije kod ihtioza. (5)

Tablica 1: Ihtioze

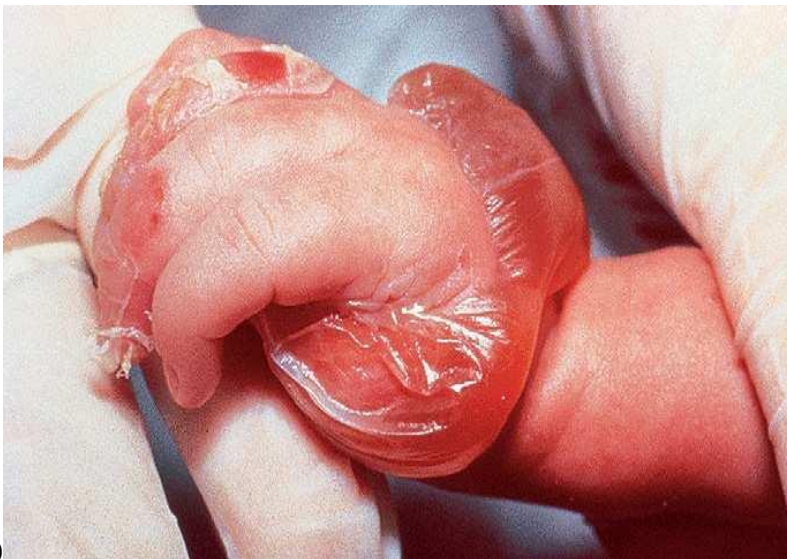
IHTIOZE			
OBLIK	GENETIKA	INCIDENCIJA	VRIJEME NASTANKA
Urođena ihtiziformna eritrodermija	Autosomno recesivno, heterogena, povezana s nedostatkom u kromosomu 3	1/50 000 do 1/100 000	Po porodu
Lamelarna ihtioza	Autosomno recesivno, transglutaminaza 1, mutacija gena 14q11	1/100 000	Po porodu
Hiperkeratoza	Autosomno dominantno, heterogena, mutacija u keratinu 1, 9, 10 na kromosomu 12	rijetko	Po porodu
Ihtioza vulgaris	Autosomno dominantno	1/250	Nakon 3 mj.
X-vezana ihtioza	x-vezanim nasljeđivanjem, mutacija u Xp22.3 genu	1/2 000 do 1/6 000 muške djece	Unutar prva 3 mjeseca

Izvor: Cohen A.B. Pediatric Dermatology

### 13. BULOZNA EPIDERMIOLOZA

Buloznu epidermiolizu označava skup dermatoza koje tvore mjehurići koji nastaju nakon traume kože. Bulozna epidermioliza može se podijeliti na tri skupine.

U epidermiolizi simplex mjehurići su intraepidermalni i klinička slika je blaga. Spojnu epidermiolizu karakterizira stvaranje mjehurića na dermalno-epidermalnom spoju. Bolest može biti blažeg obika do težih oblika koji mogu rezultirati smrću. Distrofična epidermioliza označena je mjehurićima koji nastaju u dermisu ispod bazalnog sloja. Mjehurići mogu biti lokalizirani na ekstremitetima, ali se mogu prošiti i po cijelom tijelu (slika 8). Obiteljska anamneza veoma je bitna u ovakvim slučajevima. Prenatalna dijagnostika i genetsko savjetovanje od velike su koristi za postavljanje dijagnoze. Ako ne postoji obiteljska povijest bolesti prognozu je teže utvrditi. Liječenje ovisi o jačini epidermiolize. Kod blažih slučajeva pacijenti znaju da moraju izbjegavati bilo kakve traume koje stvaraju bule. Bule se mogu lokalno mazati antiobiotičkim kremama i pokriti sterilnim gazama. Kod težih oblika epidermiolize potreban je multidisciplinarni pristup bolesti. Moraju se prevenirati bilo kakve ozljede te liječiti antibioticima. Za što bolje cjeljenje kože potrebna je zdrava prehrana.



(5)

Slika 8. Bulozna epidermioliza

Izvor: Cohen A.B. Pediatric Dermatology

## 14. ZAKLJUČAK

Dijagnosticiranje kožnih bolesti u novorođenačkoj dobi težak je postupak koji zahtjeva pravilnu procjenu i dobro znanje iz dermatologije. U velikom broju slučajeva dijagnoza kožnih bolesti može biti dosta skrivena. Kao i kod drugih ostalih bolesti bitno je uzeti dobru anamnezu, napraviti detaljan fizički pregled i laboratorijske nalaze. Najbitnije je pregledati čitavu kožu jer promjene mogu biti izrazito malene i na skrivenim mjestima. Njega kože novorođenčeta od velike je važnosti s obzirom da dijete nema zaštitnu kožnu floru. Njega kože trebala bi se obavljati neutralnim tvarima dobrim za kožu. Najbolja i najjeftinija je ona koja se radi običnom vodom. Pedijatri i dermatolozi savjetuju da se vernix skida s kože postepeno sam po sebi. Neonatalna dermatologija definira se kao kožni poremećaji koji nastaju u prvih 28 dana života. Koža novorođenčadi tanja je, manje dlakava, ima manje znoja i masnoća. S obzirom na povećani gubitak vode novorođenčad brže odreagira stvaranjem nekog oblika kožnih promjena. Površina novorođenačke kože slabo je pigmentirana, jako osjetljiva i nesmije je se izlagati na prejakom suncu. Svaki oblik kožnih promjena bitno je detaljno procijeniti. Iako je dječja dermatologija dosta razvijena grana i dalje postoje promjene koje zahtjevaju detaljnu analizu i multidisciplinarni pristup.

## 15. LITERATURA

- 1.Paller S.A., Mancini J.A.Hurwitz Clinical Pediatric Dermatology.Canada;2016.
- 2.Mardešić D.Pedijatrija.Školska knjiga, Zagreb;2016.
- 3.Zergollern LJ. i suradnici.Pedijatrija.Naprijed,Zagreb;1994.
- 4.Šitum M.Odabrana poglavlja iz pedijatrijske dermatologije.Naklada Slap,Zagreb;2010.
- 5.Cohen A.B.Pediatric Dermatology.Elsevier Inc,China;2005.
- 6.Bruckner AL,,Frieden IJ.Hemangiomas of infancy.J.Am Acad Dermatol;2003.
- 7.Jacobs AH,Walton RG.The incidence of birtmarks in the neonate.Pediatrics;1976.
- 8.Blei F.,Walter J.,Orlow SJ,Marchuk DA.Familial segregation of hemangiomas and vascular malformations as an autosomal dominant trait.
- 9.Tannous ZS,Mihm MC Jr,Sober AJ,Duncan LM.Congenital melanocytic nevi:clinical and histopathologic features.J.Am Acad Dermatol;2005.
- 10.Rabinovitz HS,Barnhill RL.Benign melanocytis neoplasm.In Dermatology,3 rd ed,Bologna;2012.
- 11.Khetarpal SK,Subrahmanyam VV.Sclerema neonatorum.Indian J.Pediatr;1964.
- 12.Hulsmann AR,Oranje AD.Educational paper:neonatal skin lessions.Eur J Pediatr;2014.
- 13.Gupta D,Thappa DM.Mongolian spots-a prospective study.Pediatr Dermatol;2013.
- 14.Tang J.,Bergman J.,Lam JM.Harlequin colour change:unilateral erythema in a newborn.CMAJ;2010.
- 15.Kara N.Shan MD,PhD.The diagnostic and Clinical Significance of Cafe-au-lait Maculas,Philadelphia;2010.

## **16. ZAHVALE**

Zahvaljujem se svom mentoru doc. dr. sc. Silvije Šegulju na uloženom vremenu, trudu, strpljenju koji su mi bili od velike pomoći u pisanju ovog rada.

Najveće zahvale idu mojoj obitelji, posebno suprugu Goranu, djeci Barbari i Borni koji su proveli dosta vremena bez mame, ostatku obitelji koji su bili tu dok mene nije bilo i svojim prijateljicama koje su bile uz mene tijekom ove 3 godine studiranja.



## **17. ŽIVOTOPIS**

Rođena sam 17.02.1989. godine u Zagrebu. Osnovnoškolsko obrazovanje završila sam u OŠ Sveta Nedjelja u Svetoj Nedelji. Srednjoškolsko obrazovanje završila sam u Školi za primalje u Zagrebu, gdje sam 2007. godine maturirala s odličnim uspjehom.

Aktivno sam pohađala školu stranih jezika- engleski jezik. Od 2007-2008. odradila sam pripravnički staž u Kliniku za ženske bolesti i Porodništvo KBC-a Sestre Milosrdnice. 2009. godine zapošljam se na istoj klinici gdje kao primalja radim i danas. 2018. godine upisala sam Studij Primaljstva u Rijeci kao izvanredni student.

## Izvešće o provedenoj provjeri izvornosti studentskog rada

Opći podatci o studentu:

Sastavnica	SVEUČILIŠTE U RIJECI-FAKULTET ZDRAVSTVENIH STUDIJA
Studij	PRIMALJSTVO
Vrsta studentskog rada	ZAVRŠNI RAD
Ime i prezime studenta	MATEJA BALEN
JMBAG	

Podatci o radu studenta:


Naslov rada	KOŽA NOVOROĐENČETA I NJENE KONGENITALNE PROMJENE
Ime i prezime mentora	SILVIJE ŠEGULJA
Datum predaje rada	29.07.2021.
Identifikacijski br. podneska	1634336115
Datum provjere rada	22.08.2021.
Ime datoteke	Balen_Mateja_2021_Zavrсни_rad
Veličina datoteke	674 KB
Broj znakova	39243
Broj riječi	5811
Broj stranica	33

Podudarnost studentskog rada:

Podudarnost (%)	5%
-----------------	----

Izjava mentora o izvornosti studentskog rada

Mišljenje mentora	
Datum izdavanja mišljenja	22.08.2021.
Rad zadovoljava uvjete izvornosti	<input checked="" type="checkbox"/>
Rad ne zadovoljava uvjete izvornosti	<input type="checkbox"/>
Obrazloženje mentora (po potrebi dodati zasebno)	Rad zadovoljava potrebne uvjete

Datum  
22.08.2021.Potpis mentora  
Doc.dr.sc.Silvije Šegulja, dr.med.


Doc.dr.sc. Silvije Šegulja, dr.med.  
specijalist pedijatar  
alerolog - klinički imunolog  
198439