

KOMPJUTERIZIRANA TOMOGRAFIJA MOZGA KOD SUMNJE NA CEREBROVASKULARNI INZULT

Kragulj, Lara

Undergraduate thesis / Završni rad

2021

Degree Grantor / Ustanova koja je dodijelila akademski / stručni stupanj: **University of Rijeka, Faculty of Health Studies / Sveučilište u Rijeci, Fakultet zdravstvenih studija u Rijeci**

Permanent link / Trajna poveznica: <https://um.nsk.hr/um:nbn:hr:184:254927>

Rights / Prava: [In copyright](#)/[Zaštićeno autorskim pravom.](#)

Download date / Datum preuzimanja: **2024-07-04**

Repository / Repozitorij:

[Repository of the University of Rijeka, Faculty of Health Studies - FHSRI Repository](#)



SVEUČILIŠTE U RIJECI
FAKULTET ZDRAVSTVENIH STUDIJA
PREDDIPLOMSKI STRUČNI STUDIJ RADIOLOŠKE TEHNOLOGIJE

Lara Kragulj

KOMPJUTORIZIRANA TOMOGRAFIJA MOZGA U BOLESNIKA SA SUMNJOM NA
CEREBROVASKULARNI INZULT

Završni rad

Rijeka, 2021.

UNIVERSITY OF RIJEKA
FACULTY OF HEALTH STUDIES
GRADUATE UNIVERSITY STUDY OF RADIOLOGIC TECHNOLOGY

Lara Kragulj

COMPUTED TOMOGRAPHY OF THE BRAIN IN PATIENT WITH SUSPECTED
CEREBROVASCULAR INSULT

Final work

Rijeka, 2021.

Mentor rada: Maja Karić, bacc.radiol.techn., univ.mag.admin.sanit.

Završni rad obranjen je dana _____ u/na _____,

pred povjerenstvom u sastavu:

1. _____

2. _____

3. _____

SADRŽAJ

1. UVOD	2
2. ANATOMIJA	3
2.1. VENTRIKLI MOZGA I CEREBROSPINALNA TEKUĆINA	5
2.2. MOŽDANE OVOJNICE	5
2.3. MOŽDANI ŽIVCI.....	8
2.4. KRVNE ŽILE MOZGA.....	10
3. CEREBROVASKULARNI INZULT.....	11
3.1. EPIDEMIOLOGIJA MOŽDANOG UDARA	12
3.2. FAKTORI RIZIKA.....	14
3.3. PATOFIZIOLOGIJA	14
3.4. DIJAGNOSTIČKI POSTUPAK.....	15
3.4.1. KOMPJUTERIZIRANA TOMOGRAFIJA - NATIV.....	17
3.4.2. KOMPJUTERIZIRANA TOMOGRAFIJA – ANGIOGRAM (CTA).....	18
3.4.3. KOMPJUTERIZIRANA TOMOGRAFIJA – PERFUZIJA.....	20
3.4.4. MAGNETNA REZONANCA	21
3.4.5. DIFUZIJSKA MAGNETNA REZONANCA.....	21
3.4.6. ULTRAZVUK.....	23
3.4.7. DIGITALNA SUBSTRAKCIJSKA ANGIOGRAFIJA	24
3.5. LIJEČENJE	24
3.6. REHABILITACIJA	26
4. CILJEVI ISTRAŽIVANJA	27
5. ISPITANICI I METODE	28
6. REZULTATI.....	29
7. RASPRAVA.....	35
8. ZAKLJUČAK.....	37
9. SAŽETAK.....	38
10. LITERATURA.....	40
11. PRILOZI.....	43
12. ŽIVOTOPIS.....	45

1. UVOD

Svjetska zdravstvena odgorganizacija (SZO) je moždani udar definirala kao „Klinički sindrom vaskularne etiologije, koji se očituje naglim nastankom fokalnog ili globalnog moždanog defecita što traje duže od 24 h ili završava smrtnim ishodom" [1].

Zbog svoje učestalosti, visoke stope smrtnosti i težine invaliditeta preživjelih, predstavlja velik i vrlo težak problem, ne samo medicinski, već i socioekonomski. Smrtnost se kreće oc od 63,5 do 273,4 smrtnih slučajeva na 100.000 stanovnika godišnje [2]. Stoga je presudno prepoznati moždani udar rano i brzo ga liječiti kako bi se smanjio morbiditet i mortalitet.

U sprječavanju morbiditeta i motaliteta važnu ulogu ima brzo i precizno postavljanje dijagnoze koje se postiže različitim modalitetima. Jedan od njih je kompjuterizirana tomografija (CT). CT snimanje je široko dostupno, pristupačno, neinvazivno i relativno precizno ispitivanje koje se koristi u slučajevima moždanog udara i modalitet je izbora kao početnog ispitivanja kod pacijenta s moždanim udarom. Svrha CT-a je razlikovati ishemijski moždani udar od intrakranijalnog krvarenja i isključiti druge patološke procese poput tumorskih i krvožilnih malformacija koje klinički mogu oponašati moždani udar [1].

U nastavku ovog završnog rada opisana je anatomija mozga kao i podjela cerebrovaskularnog infarkta (CVI) na tri entiteta. Opisana je epidemiologija moždanog udara, faktori rizika, patofiziologija te dijagnosticiranje i liječenje. Prikazane su i raspravljene analize medicinske dokumentacije pacijenata s kliničkim pitanjem sumnje na cerebrovaskularni infarkt.

2. ANATOMIJA

Mozak je jedan od najsloženijih organa u ljudskom tijelu, koji kontrolira sve funkcije tijela, tumači informacije iz vanjskog svijeta i utjelovljuje bit uma i duše. Inteligencija, kreativnost, osjećaji i pamćenje neke su od mnogih stvari kojima upravlja mozak [3].

Mozak je smješten unutar lubanje. Svrha koštane lubanje je zaštititi mozak od ozljeda. Lubanja se sastoji od neurokranija i viscerokranija. Neurokranij je oblikovan od osam kostiju koje se spajaju duž linija šava. Te kosti uključuju čeonu, tjemenu, zatiljnu, sljepoočnu, klinastu i malim dijelom sitastu kost. Viscerokranij je oblikovan od šest parnih i četiri neparne kosti. Parnе kosti čine suzna, nosna, jagodična, nepčana, donja nosna školjka i gornja čeljust, a neparne donja čeljust, jezična kost, raonik i sitasta kost. Bazu lubanje čine dvije površine, unutarnja i vanjska. Na unutarnjoj površini nalaze se tri jame, dok su na vanjskoj površini tri polja. Sve arterije, vene i živci koji opskrbljuju mozak izlaze/ulaze iz baze lubanje kroz otvore na bazi lubanje [4].

Zaštićen unutar lubanje, mozak se sastoji od velikog mozga (lat. *cerebrum*), malog mozga (lat. *cerebellum*) i moždanog debla (lat. *truncus cerebri*) [3]. Veliki mozak nalazi se na vrhu moždanog stabla. Odgovoran je za naše najsloženije kognitivne funkcije [5]. Sastoji se od međumozga (lat. *diencephalon*) i krajnjeg mozga (lat. *telencephalon*). Međumozak čine *talamus*, *suptalamus*, *metotalamus*, *epitalamus* i *hipotalamus*. Krajnji mozak grade *telencephalon medium* i *hemispherium dextrum* i *sinistrum* [4]. Hemisfere su razdvojene uzdužnom pukotinom. U osnovi ovog dubokog žlijeba nalazi se *corpus callosum*, pojas od 200 milijuna neurona koji povezuje desnu i lijevu hemisferu. Unutar svake hemisfere nalazi se bočna (lateralna) komora. Površinu velikog mozga gradi siva tvar koja se naziva moždana kora. Siva tvar sastoji se od staničnih tijela neurona koji izvršavaju brojne funkcije velikog mozga. Unutar sive tvari nalazi se bijela tvar, izrađena od mijeliniziranih aksona i dendrita koji povezuju reznjeve velikog mozga jedan s drugim i sa svim ostalim dijelovima mozga. U ljudskom mozgu moždana kora je presavijena. Nabori se nazivaju konvolucijama ili vijugama, a žljebovi između njih su pukotine ili brazde. Ovo nabiranje omogućuje prisutnost milijuna novih neurona u moždanoj kori. Korteks mozga podijeljen je na reznjeve koji imaju ista imena kao i kosti lubanje izvan njih. Stoga svaka hemisfera ima prednji režanj, tjemeni režanj, sljepoočni dio i zatiljni režanj [6]. Reznjevi su međusobno odvojeni primarnim brazdama (središnja i lateralna brazda) [4].

Frontalni režanj središnjom brazdom odvojen je od tjemenog režnja i glavna uloga mu je upravljanje motornim područjem. Tjemeni režanj lokaliziran je posteriorno od središnje brazde i u njemu se nalazi centar za osjetno područje. Sljepoočni lobus smješten je inferiorno u odnosu na lateralnu brazdu i ondje se nalazi slušno i asocijativno područje. Medijalnom površinom temporalnog režnja smještena je vijuga koja pripada limbičkom sustavu i njušnom putu. Zatiljni ili okcipitalni režanj nalazi se iza temporalnog i parijetalnog lobusa. Zadužen je za vidno područje i prepoznavanje predmeta. Otok, peti režanj, prekriven je frontalnim, temporalnim i parijentalnim lobusom, lokaliziran u dubini lateralne brazde [4].

Sa stražnje strane moždanog debla, ispod okcipitalnih režnjeva, nalazi se mali mozak. Mali mozak također je podijeljen na desnu i lijevu hemisferu, a svaka od njih ima čvrsto zbijeni i presavijeni površinski sloj sive i bijele tvari koji se vijuga ispod [5]. Na sagitalnom presjeku cerebelluma bijela tvar podsjeća na grananje stabla, što se naziva drvom života (lat. *arbor vitae*) [4]. Desna i lijeva polutka malog mozga međusobno su povezane u srednjoj liniji vermisom. Vermis je srednja siva tvar koja povezuje polutke malog mozga i prima somatosenzorne informacije o tijelu preko mosta. Mali mozak je pričvršćen za pons i komunicira s ostatkom CNS-a pomoću cerebelarnih krakova [5]. Razlikujemo tri kraka: donji krak povezuje mali mozak s produljenom moždinom, srednji povezuje mali mozak i most, a gornji krak povezuje mali mozak sa srednjim mozgom [4].

U evolucijskom smislu, moždano deblo (lat. *truncus encephali*) najstariji je dio mozga [5]. *Truncus encephali* je štapičasta struktura koja povezuje leđnu moždinu s mozgom. Tri su glavna odjeljenja moždanog stabla. Od vrha do dna to su srednji mozak (lat. *mesencephalon*), most (lat. *pons*) i produljena moždina (lat. *medulla oblongata*). *Medulla* je najuređeniji dio leđne moždine koji povezuje leđnu moždinu s ponsom. Ona tvori rostralni nastavak leđne moždine na koju se nastavljaju snopovi i brazde [4]. *Medulla* je mjesto na kojem mnoga motorna vlakna, koja prenose impulse motoričkih pokreta prelaze ili se dekadiraju na drugu stranu tijela. Zbog dekadacije ovih motornih vlakana, lijevom stranom tijela upravlja desna moždana hemisfera i obrnuto [5]. Iznad medule nalazi se *pons*. *Pons* je blago gomoljasti dio moždanog debla koji osigurava vezanje između malog mozga i ostatka CNS-a. *Pons* također povezuje medullu ispod i srednji mozak gore [5]. Najupečatljiviji dio moždanog debla je srednji mozak. U srednjem mozgu smještena je crna supstanca, gdje se proizvodi neurotransmiter poznat kao dopamin. Na presijeku kroz mesencephalon razlikuju se bazalni dio, tegmentum i tektum [4,5].

2.1. VENTRIKLI MOZGA I CEREBROSPINALNA TEKUĆINA

Ventrikle ili komore čine četiri šupljine unutar mozga. Razlikujemo dvije bočne (lateralne) klijetke, treću komoru i četvrtu komoru [6].

Bočne klijetke leže unutar moždanih hemisfera, po jedna sa svake strane središnje ravnine neposredno ispod žuljevitog tijela. Oni su međusobno odvojeni tankom opnom, i obloženi su trepavičastim epitelom. S trećom komorom komuniciraju intraventrikularnim otvorima [7].

Treća komora je šupljina smještena ispod bočnih komora između dva dijela talamusa. Komunicira s četvrtom komorom putem kanala, cerebralnog akvedukta.

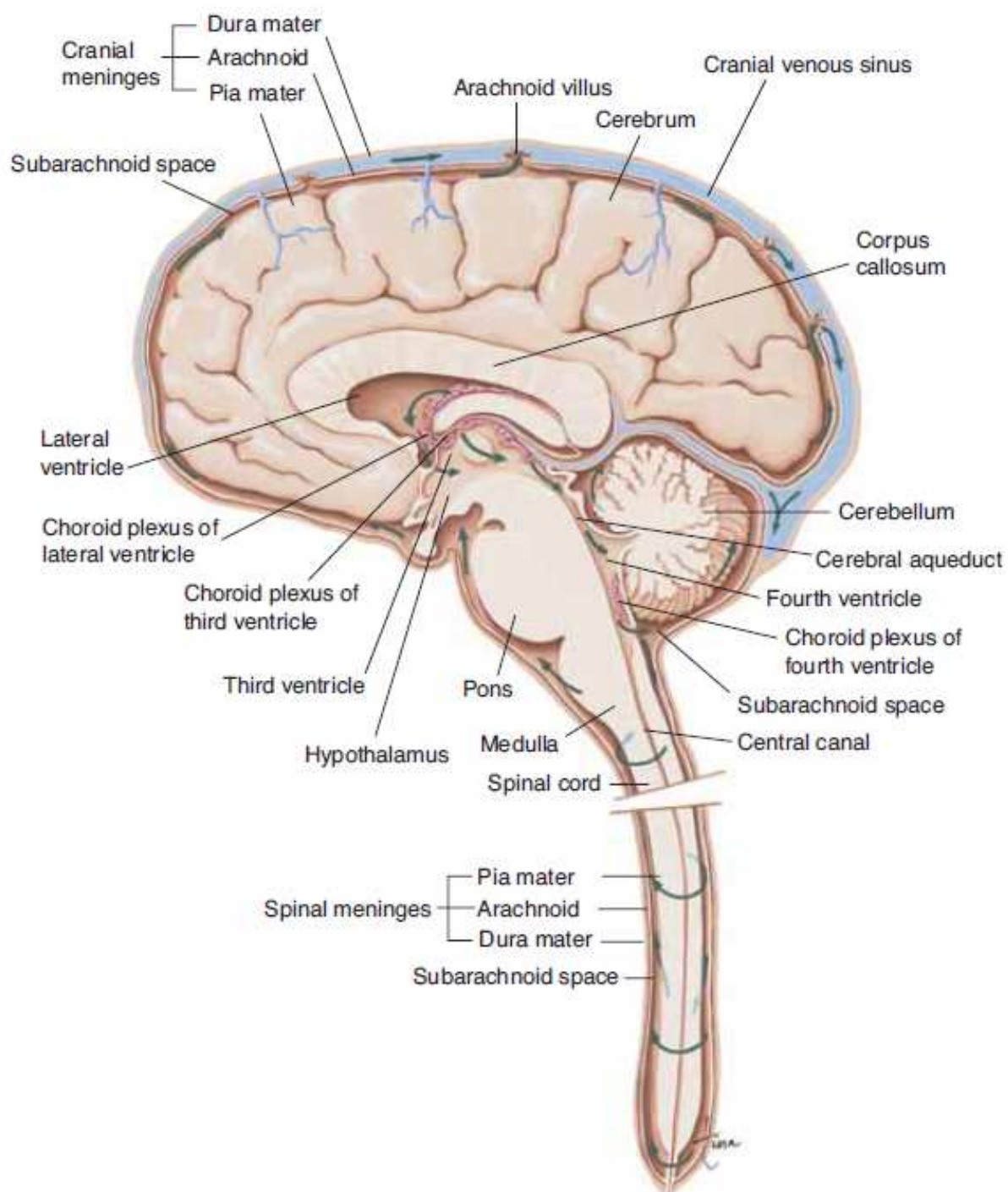
Četvrta komora je šupljina u obliku dijamanta smještena ispod i iza treće klijetke, između malog mozga i mosta. Ispod je kontinuirana sa središnjim kanalom leđne moždine i komunicira sa subarahnoidnim prostorom [7].

Svaka komora sadrži kapilarnu mrežu koja se naziva koroidni plexus, a koja stvara cerebrospinalnu tekućinu (CSF) iz krvne plazme [6]. CSF teče unutar i oko mozga i leđne moždine kako bi ga ublažio od ozljeda. Ova tekućina u cirkulaciji neprestano se apsorbira i nadopunjava [3]. Lateralne klijetke povezuju se s trećom komorom kroz zaseban otvor nazvan foramen Monro. Treća klijetka povezuje se s četvrtom klijetkom kroz dugačku usku cijev koja se naziva Silvijev akvedukt. Iz četvrte komore likvor teče u subarahnoidni prostor gdje „kupa“ i ublažava mozak. Cerebrospinalna tekućina apsorbira se posebnim strukturama u nadređenom sagitalnom sinusu zvanim arahnoidne resice. Održava se ravnoteža između količine apsorbiranog likvora i proizvedene količine. Poremećaj ili blokada u sustavu, te narušavanje ravnoteže može uzrokovati nakupljanje likvora, što može dovesti do povećanja ventrikula (hidrocefalus) ili do skupljanja tekućine u leđnoj moždini (siringomijelija) [3].

2.2. MOŽDANE OVOJNICE

Mozak je prekriven s tri sloja vezivnog tkiva koja se nazivaju moždane ovojnice. Ti slojevi pokrivaju i štite mozak i krvne žile, sadrže cerebrospinalnu tekućinu i stvaraju pregrade u lubanji. Najudaljeniji sloj moždanih ovojnica, *dura mater*, najtvrdja je od tri moždane ovojnice. Čini je dvoslojni list, od kojih je gornji pričvršćen na unutarnju površinu

lubanje [8]. Dura stvara male nabore ili odjeljke. Postoje dva posebna duralna nabora, falx i tentorij. Falx odvaja desnu i lijevu hemisferu mozga, a tentorij odvaja veliki mozak od malog mozga [3]. Na nekim se mjestima nabori dure mater protežu u moždane hemisfere kako bi ograničili prekomjerno kretanje mozga unutar lubanje [8]. Srednji sloj moždanih ovojnica je *arachnoidea mater*, tanka membrana nalik na mrežu koja pokriva cijeli mozak. Arahnoid je izrađen od elastičnog tkiva. Prostor između dure i arahnoidne membrane naziva se subduralni prostor. Treća ovojnica je *pia mater* ili meka ovojnica. Ona obavija površinu mozga prateći izbočine i brazde. *Pia mater* ima mnogo krvnih žila koje sežu duboko u mozak. Prostor između arahnoida i pije naziva se subarahnoidalni prostor, kojim teče cerebrospinalna tekućina [3].



Slika 1. Shematski prikaz anatomije mozga – sagitalni presjek u medijanoj ravnini, *Izvor: Valerie C. Scanlon, Tina Sanders, Essentials of Anatomy and Physiology, 5th Edition, Philadelphia: F.A. DAVIS COMPANY, 2007. 186 (preuzeto 2.3.2021.)*

2.3. MOŽDANI ŽIVCI

Mozak „komunicira“ s tijelom kroz leđnu moždinu i dvanaest parova kranijalnih živaca. Deset od dvanaest parova kranijalnih živaca koji kontroliraju sluh, kretanje oka, senzacije lica, okus, gutanje i kretanje mišića lica, vrata, ramena i jezika potječu iz moždanog debla. Kranijalni živci za miris i vid potječu iz velikog mozga [3]. Dvanaest moždanih živaca čine: *olfactorii*, *opticus*, *oculomotorius*, *trochlearis*, *trigeminus*, *abducens*, *facialis*, *statoacusticus*, *glossopharyngeus*, *vagus*, *accessorius* i *hypoglossus* [4].

Prvi moždani živac ili nn. *olfactorii* prenosi u mozak informacije u vezi s njuhom osobe. Kad osoba udahne mirisne molekule, njušni receptori unutar sluznice nosne šupljine šalju impulse u šupljinu lubanje koji potom putuju do olfaktornog bulbusa njušnog mozga, koji se nalazi unutar frontalnog režnja [9,4].

Optički živac prenosi u mozak informacije u vezi s čovjekovim vidom. Kad svjetlost uđe u oko, ona pogađa mrežnicu koja sadrži štapiće i čunjeve. To su fotoreceptori koji prevode signale svjetlosti u vizualne informacije za mozak. Započinje u posteriornoj strani očne jabučice, te prolazi kroz orbitu optičkim kanalom do lubanje. U lubanji se vlakna vidnog živca isprepliću i križaju, te tako tvore pločicu bijele tvari koja se naziva *chiasma opticum* [9,4].

Treći kranijalni živac, n. *oculomotorius* pomaže kontrolirati mišićne pokrete očiju. Okulomotorni živac pruža pokret većini mišića koji pokreću očnu jabučicu i gornji kapak, poznatiji kao ekstraokularni mišići. Okulomotorni živac također pomaže kod nehotičnih funkcija oka. Mišić sfinktera zjenica automatski sužava zjenicu kako bi propustio manje svjetlosti u oko kad je svjetlost jaka. Kad je mrak, mišić se opušta kako bi omogućio propusnost više svjetla. Cilijarni mišići pomažu leći da se prilagodi na kratki i daljnji vid. To se događa automatski kada osoba gleda bliže ili udaljene predmete [9].

Trohlearni živac je četvrti moždani živac. Također je uključen u kretanje oka. Potječe iz srednjeg mozga, a inervira gornji kosi mišić [9,4].

Trigeminalni živac je najveći kranijalni živac te ima i motoričke i osjetne funkcije. Njegove motoričke funkcije potiču inervaciju bubnjića te pomažu osobi da žvače i stisne zube [9]. Živac izlazi iz mozga na području mosta, usmjeren je prema piramidi temporalne kosti. U njoj se nalazi osjetni ganglij petog kranijalnog živca. Na anteriornoj strani ganglija živac se

dijeli u tri grane: *n. ophthalmicus*, *n. maxillaris* i *n. mandibularis*. Oftalmološki dio daje osjet dijelovima očiju, inervira rožnicu i konjunktivu, sluznicu u nosu i kožu na nosu, kapku i čelu. Maksilarni dio daje osjećaj srednjoj trećini lica, boku nosa, gornjim zubima i donjem kapku. Maksilarni dio daje osjećaj koži prednjeg djela obraza, lateralnoj strani nosa, gornjim zubima, gornjoj usnici, maksilarnim sinusima, gingivi gornje čeljusti i donjem kapku. Mandibularni dio daje osjećaj donjoj trećini lica, jeziku, sluznici u ustima i donjim zubima [4].

Živac *abducens* također pomaže u kontroli očnih pokreta. Inervira lateralni ravni mišić oka. Isključivo je motorički živac. Abducensov živac započinje u ponsu moždanog debla, ulazi u područje nazvano Dorellovim kanalom, putuje kroz kavernozi sinus i završava na lateralnom ravnom mišiću unutar koštane orbite [9].

Facijalni živac pripada skupini mješovitih živaca. Ima i motoričke i osjetne funkcije. Sedmi živac čine četiri jezgre koje pružaju različite funkcije: kretanje mišića koji proizvode izraz lica, kretanje suznih, submaksilarnih i submandibularnih žlijezda, osjet okusa, itd. Četiri jezgre potječu iz *ponsa* i *medulle* i spajaju se zajedno do genikularnog ganglija [9].

Vestibulokohlearni živac je slušni živac koji provodi slušni podražaj i ravnotežu. Sadrži dvije komponente: vestibularni i pužni živac. Vestibularni živci proizlaze iz polukružnih kanala unutarnjeg uha i prenose impulse u mali mozak. Povezani su s održavanjem držanja i ravnoteže. Pužnički živci potječu iz spiralnog organa (Cortija) u unutarnjem uhu i prenose impulse u područja sluha u kori velikog mozga gdje se percipira zvuk [7].

Deveti moždani živac, *n. glossopharyngeus* mješoviti je živac. Motorna vlakna proizlaze iz jezgri u produljenoj moždini i inerviraju mišiće jezika i ždrijela te sekretorne stanice parotidnih (slinovnih) žlijezda. Osjetna vlakna prenose impulse u koru velikog mozga iz stražnje trećine jezika, tonzile i ždrijela te iz okusnih pupoljaka u jeziku i ždrijelu. Ti su živci neophodni za reflekse gutanja i gušenja. Neka vlakna provode impulse iz karotidnog sinusa, što igra važnu ulogu u kontroli krvnog tlaka [7].

Vagus ima širu distribuciju od bilo kojeg drugog kranijalnog živca. Kroz vrat prolazi u prsni koš i trbuh, te čini važan dio parasimpatičkog živčanog sustava. Motorna vlakna proizlaze iz jezgri u meduli i opskrbljuju glatke mišiće i sekretorne žlijezde ždrijela, grkljana, dušnika, bronha, srca, karotidnog tijela, jednjaka, želuca, crijeva, egzokrine gušterače, žučnog mjehura, žučnih kanala, slezene, bubrega, mokraćovoda i krvne žile u prsnoj i trbušnoj šupljini. Osjetna vlakna prenose impulse iz membrana koje oblažu strukture u mozgu [7].

N. accessorius proizlazi iz jezgri u produljenoj moždini i u leđnoj moždini. Vlakna opskrbljuju sternokleidomastoidne i trapezne mišiće. Grane se spajaju s vagusom i opskrbljuju mišiće ždrijela i grkljana [7].

Dvanaesti kranijalni živac, *n.hypoglossus*, proizlazi iz jezgara u produženoj moždini. Opskrbljuju mišiće jezika i mišiće koji okružuju hioidnu kost i pridonose gutanju i govoru [7].

2.4. KRVNE ŽILE MOZGA

Krv se u mozak prenosi putem unutrašnje karotidne arterije, poznate kao prednja cirkulacija, i vertebralne arterije, poznate kao stražnja cirkulacija. Lijeva i desna zajednička karotidna arterija granaju se na unutrašnju i vanjsku karotidnu arteriju. Unutrašnja karotidna arterija ulazi u bazu lubanje i prehranjuje obje hemisfere velikog mozga, dok vanjska karotidna arterija opskrbljuje vrat i lice [8]. Arterija *carotis interna* ulaskom u šupljinu lubanje dijeli se u tri grane: arteriju *ophthalmicu*, koja opskrbljuje očnu jabučicu, arteriju *cerebri anterior*, koja se dodatno razgranjuje na medijalnom dijelu površine cerebralnih hemisfera, i arteriju *cerebri media*, koja ulazi u lateralnu brazdu i prehranjuje konveksni dio površine cerebralnih hemisfera, te bazalne ganglije [4].

Vertebralna arterija proizlazi iz brahiocefalične arterije s desne i subklavikularne arterije s lijeve strane. Ima četiri segmenta, a samo četvrti, nazvan V4, daje grane koje opskrbljuju moždano deblo, donju stranu velikog mozga i mali mozak [8]. Nakon prolaska kroz lubanju, desna i lijeva vertebralna arterija spajaju se i formiraju bazilarnu arteriju. Bazilarna arterija i unutarnje karotidne arterije međusobno „komuniciraju“ u bazi mozga, te tako formiraju Willisov krug. Komunikacija između unutrašnje karotidne arterije i vertebralno-bazilarnog sustava važna je sigurnosna značajka mozga. Ako se začepi jedna od glavnih žila, moguće je da kolateralni protok krvi naiđe na krug Willisa i spriječi oštećenje mozga [3].

Vensku cirkulaciju čine vanjske i unutrašnje vene. Vanjske se nalaze na površini cerebralnih hemisfera i skupljaju krv s površine mozga. Unutrašnje vene skupljaju krv u dubinskim dijelovima mozga [4]. Glavni sakupljači venske krvi integrirani su u duri kako bi stvorili venske sinuse. Venski sinusi sakupljaju krv iz mozga i prenose je u unutarnje vratne vene [3].

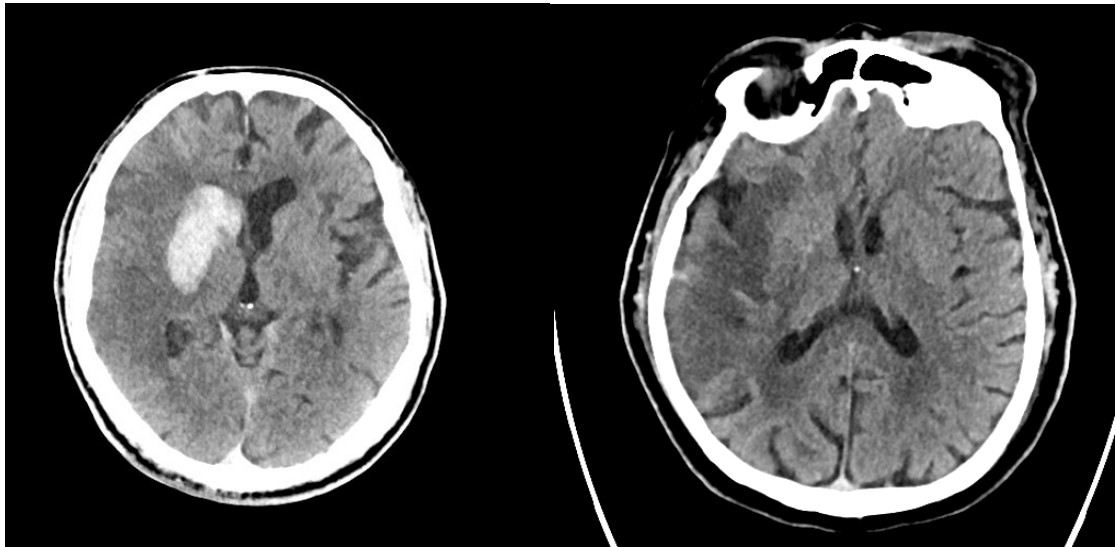
3. CEREBROVASKULARNI INZULT

Moždani udar nastaje kada krv iznenada prestane opskrbljivati određena područja mozga, što sprječava da moždano tkivo dobije kisik i hranjive tvari. Stanice mozga počinju umirati za nekoliko minuta. Dva su glavna uzroka moždanog udara: okludirana arterija (ishemijski moždani udar) ili intraparenhimsko krvarenje (hemoragijski moždani udar). Privremeni poremećaj protoka krvi u mozgu koji ne ostavlja trajne posljedice poznat je i kao prolazni ishemijski napad (TIA) [10].

Ishemijski moždani udar je najčešća vrsta moždanog udara. Do njega dolazi kada se krvne žile mozga okludiraju. Navedeno stanje nastane uslijed masnih naslaga koje se nakupljaju u krvnim žilama, krvnih ugrušaka ili drugih krhotina koje putuju kroz krvotok i talože se u krvnim žilama mozga [10]. Neadekvatan protok krvi u jednoj moždanoj arteriji često se može nadoknaditi učinkovitim kolateralnim sustavom, posebno između karotidne i vertebralne arterije putem anastomoza u Willisovu prstenu i u manjoj mjeri, između glavnih arterija koje opskrbljuju moždane hemisfere. Međutim, normalne varijacije u Willisovu prstenu i u kalibru različitih kolateralnih žila, ateroskleroza i druge stečene arterijske lezije mogu ometati protok kolateralnih žila, povećavajući vjerojatnost da će začepljenje jedne arterije prouzročiti ishemiju mozga [11].

Hemoragijski moždani udar događa se kada arterija rupturira unutar parenhima mozga. Krvarenja u mozgu mogu nastati zbog različitih uzroka koji utječu na krvne žile. Čimbenici povezani s hemoragijskim moždanim udarom uključuju: nekontrolirani visoki krvni tlak, pretjerano liječenje antikoagulansima, aneurizme, traume, cerebralnu amiloidnu angiopatiju, itd. [10].

Privremeni ishemijski napad (TIA), ponekad poznat i kao „ministroke“, privremeno je razdoblje simptoma sličnih kao kod moždanog udara. TIA ne uzrokuje trajnu štetu te je uzrokovan privremenim smanjenjem opskrbe mozga krvlju, što može trajati i pet minuta. Poput ishemijskog moždanog udara, TIA se javlja kada ugrušak ili krhotine smanjuju ili blokiraju protok krvi u određenom dijelu centralnog živčanog sustava [10].



Slika 2: CT mozga, aksijalni presjek, prikaz hemoragijskog moždanog udara. *Izvor: baza podataka KBC Rijeka (preuzeto 30.6.2021.)*

Slika 3: CT mozga, aksijalni presjek, prikaz subakutnog infarkta mozga temporoparijentalno. *Izvor: baza podataka KBC Rijeka (preuzeto 30.6.2021.)*

3.1. EPIDEMIOLOGIJA MOŽDANOG UDARA

Moždani udar je drugi vodeći uzrok smrti u svijetu. Godišnje u populaciji oboli otprilike 13,7 milijuna ljudi, što rezultira smrtnim ishodom u oko 5,5 milijuna bolesnika. Uglavnom 87% moždanih udara su ishemijski inzulti. Incidencija moždanog udara znatno se povećala između 1990. i 2016. godine, ali unaprijeđene kliničke intervencije dovele su do opadanja mortaliteta. Incidencija moždanog udara udvostručila se u zemljama s niskim i srednjim dohotkom od 1990. do 2016. godine, ali je u istom razdoblju opala za 42% u zemljama s visokim dohotkom. Globalna studija opterećenja populacije bolestima (Global burden of disease study), navodi da smanjenje učestalosti moždanog udara ovisi o dobi, spolu i zemljopisnom položaju kao i o socio-ekonomskom stanju države [12].

Incidencija moždanog udara raste s dobi, udvostručujući se nakon 55 godine života. Međutim, između 1990. i 2016. godine, moždani udari kod ljudi u dobi od 20 do 54 godine povećali su se s 12,9% na 18,6% slučajeva diljem svijeta. Uglavnom kod ostalih dobnih skupina smrtnost se smanjila za 36,2% u istom razdoblju [12].

Pojava moždanog udara kod muškaraca i žena također ovisi o dobi. U žena je incidencija veća u mlađim dobnim skupinama, dok kod muškaraca učestalost raste u starijim

dobnim skupinama. Veći rizik od moždanog udara u žena posljedica je čimbenika povezanih s trudnoćom, poput preeklampsije, primjene kontracepcije i hormonske terapije. Atrijalna fibrilacija povećava rizik od moždanog udara u žena starijih od 75 godina za 20%. Na temelju ljestvice moždanog udara Nacionalnog instituta za zdravlje Velike Britanije (National Institutes of Health Stroke Scale, NIHSS) se procjenjuje: 0 = bez moždanog udara, 1-4 = lakši moždani udar, 5-15 = umjereni moždani udar, 15-20 = umjereni / teški moždani udar, 21-42 = teški moždani udar. (Slika 4). [13].

Prosječna težina moždanog udara po NIHSS skali iznosi 10 bodova za žene i 8,2 bodova za muškarce. Ishemijski infarkt mozga i intracerebralno krvarenje (ICH) češći su u muškaraca, ali kardioembolijski moždani udar, teži oblik moždanog udara, češći je među ženama. Stopa smrtnosti od moždanog udara također je veća među ženama. Žene žive duže od muškaraca, što je jedan od razloga za veću učestalost moždanog udara. Za muškarce su najčešći uzroci moždanog udara pušenje duhana, prekomjerna konzumacija alkohola, infarkt miokarda i arterijski poremećaji. Globalno populacijsko istraživanje o prevalenciji moždanog udara i povezanim rizicima ispitalo je demografiju, ponašanje, fizičke karakteristike, povijest bolesti i laboratorijska izvješća. Rezultati istraživanja pokazali su da izloženost zagađenom zraku i česticama doprinosi većoj smrtnosti od moždanog udara. Drugo istraživanje, provedeno u sjeveroistočnoj Kini, za stanje bolesti u zemljama u razvoju, pokazalo je da je hipertenzija statistički najznačajniji rizik za moždani udar, posebno za ishemijski moždani udar. Studija provedena u Sjedinjenim Američkim Državama također je identificirala hipertenziju kao glavni uzrok moždanog udara i opisala geografske razlike u intenzitetu simptoma kod oboljelih od moždanog udara. Također je navedeno da se u dodatne faktore rizika ubrajaju nedovoljna tjelesna aktivnost, loše prehrambene navike te konzumacija nikotina i alkohola [12].

3.2. FAKTORI RIZIKA

Faktori rizika za pojavu moždanog udara dijele se na promjenjive faktore i biološke faktore kao što su spol, dob, rasa i genetsko naslijeđe. Osobe starije od 55 godina, muškarci, crna i žuta rasa imaju veći rizik od moždanog udara. Prvi i najvažniji faktor koji se može kontrolirati je hipertenzija. Osoba s hipertenzijom ima triput veće šanse za moždani udar, a uspješnim liječenjem smanjuje se vjerojatnost nastanka moždanog udara za 50%. Fibrilacija srca, još jedan od uzročnika, povećava rizik moždanog udara za 30% u osoba starijih od osamdeset godina. Uzimanjem antikoagulantne terapije smanjuje se rizik za 70%. Još neki od faktora rizika utjecaja ljudskog ponašanja su: kardiovaskularne bolesti, šećerna bolest, pušenje, dislipidemija, itd. [11].

3.3. PATOFIZIOLOGIJA

Moždani udar definira se kao nagli neurološki ispad uzrokovan oštećenom perfuzijom kroz krvne žile do mozga. Važno je razumjeti neurovaskularnu anatomiju kako bi se proučila klinička manifestacija moždanog udara [12].

Krvotokom do mozga upravljaju dvije unutarnje karotide sprijeda i dvije vertebralne arterije straga (Willisov krug ili prsten). Ishemijski moždani udar uzrokovan je nedostatkom opskrbe mozga krvlju i kisikom, a hemoragijski moždani udar uzrokovan je krvarenjem unutar parenhima mozga [12].

Kada je riječ o smrtnom ishodu, oko 85% slučajeva otpada na ishemijske okluzije, a preostalih 15% na intracerebralno krvarenje. Ishemijska okluzija stvara trombotička i embolijska stanja u mozgu. Kod tromboze *in situ* dolazi do okluzije krvne žile na teritoriju stenoze koja nastaje uslijed ateroskleroze. Progresija plaka dovodi do turbulentnog protoka te stvaranaj ugruška, što će uzrokovati trombotički moždani udar. Kod embolijskog moždanog udara, smanjeni protok krvi u području mozga nastupa usljed embolije – odlamanja trombotske mase koja nastaje na udaljenom mjestu, najčešće lijevoj pretkljetci. Protok krvi u mozgu se smanjuje, uzrokujući prijevremenu smrt stanica (nekrozu). Nekrozu prati poremećaj plazmatske membrane, oticanje organela i propuštanje staničnog sadržaja u izvanstanični prostor, te gubitak neuronske funkcije. Ostali ključni događaji koji pridonose patologiji

moždanog udara su upale, zatajenje energije, gubitak homeostaze, acidoza, povećana unutarstanična razina kalcija, eksitotoksičnost, toksičnost posredovana slobodnim radikalima, citotoksičnost posredovana citokinima, aktivacija komplementa, oštećenje krvno-moždane barijere, aktivacija glija stanica, oksidativni stres i infiltracija leukocita [12].

Hemoragijski moždani udar čini otprilike 15% svih moždanih udara i ima visoku stopu smrtnosti. Kod intracerebralnog krvarenja (ICH) krvne žile rupturiraju i uzrokuju abnormalno nakupljanje krvi u parenhimu mozga. Glavni razlozi ICH-a su hipertenzija, poremećena vaskulatura, pretjerana upotreba antikoagulansa i trombolitičkih sredstava. Kod subarahnoidnog krvarenja, krv se nakuplja u subarahnoidnom prostoru mozga zbog ozljede glave ili cerebralne aneurizme [12].

3.4. DIJAGNOSTIČKI POSTUPAK

U bolesnika s kliničkom sumnjom na moždani udar potrebna je brza i precizna dijagnostika, zbog čega se provodi nekoliko koraka. Svi pacijenti sa sumnjom na akutni moždani infarkt i koji su zaprimljeni u bolnicu moraju biti podvrgnuti fizikalnom pregledu koji obuhvaća uzimanje anamneze i heteroanamneze, određivanje neurološkog statusa, te provođenje laboratorijskih pretraga. Potom se pacijent podvrgava jednoj od radioloških dijagnostičkih slikovnih metoda kako bi se mogla provesti evaluacija moždanog udara, odnosno odrediti njegova vrsta i trajanje [13].

Uzimanje anamneze daje nam uvid u početak i razvoj simptoma. Anamnezu daje sam pacijent, ukoliko nije u stanju govoriti uzima se heteroanamneza, odnosno osoba u pratnji bolesnika pruža potrebne informacije [13].

Važnu ulogu u dijagnostičkom postupku ima neurološki pregled koji uključuje ocjenu prema NIHSS skali moždanog udara. Inicijalna NIHSS ima prognostičku važnost: 60 do 70 % bolesnika s početnim zbrojem NIHSS bodova manjim od 10 imat će zadovoljavajući oporavak nakon godinu dana. Međutim, samo 4 – 6% njih će imati takav ishod ako je zbroj bodova veći od 20. NIHSS može pomoći i u otkrivanju bolesnika koji su u velikom riziku od moždanog krvarenja [13].

Ljestvica NIHSS

Stupanj svijesti	0-budan, pri svijesti 1-Somnolentan 2-Soporozan 3-koma
Orijentacijska pitanja	0-odgovara na oba pitanja točno 1-odgovara na jedno pitanje točno 2-ne odgovara ni na jedno pitanje točno
Izvršavanje naloga	0-izvršava oba naloga točno 1-izvršava jedan nalog točno 2-ne izvršava ni jedan nalog
Pokreti očiju	0-uredni 1-parcijalna pareza pogleda 2-potpuna pareza pogleda
Vidno polje	0-uredno 1-parcijalna hemianopsija 2-kompletna hemianopsija 3-bilateralna hemianopsija
Facijalna pareza	0-uredno 1-blaga pareza 2-parcijalna paraliza 3-kompletna unilateralna paraliza
Motorika ruku: • lijeva • desna	0-uredno održava ruke 1-pronacija, ruku održava kraće od 10 sek, ne spušta na podlogu 2-održava kraće od 10 sek, spušta na podlogu 3-nema otpora gravitaciji, pada na podlogu 4-nema pokreta
Motorika nogu: • lijeva • Desna	0-uredno održava 1-tone prije isteka 5 sek 2-pada na krevet prije isteka 5 sek 3-nema otpora gravitaciji 4-nema pokreta
Ataksija udova	0-bez ataksije 1-ataksija jednog uda 2-ataksija dva uda
Osjet	0-bez gubitka osjeta 1-blagi gubitak osjeta 2-težak gubitak osjeta
Govor	0-normalan 1-blaga disfazija 2-teška disfazija 3-nijem, globalna afazija
Artikulacija	0-uredna artikulacija 1-blaga dizartrija 2-teška dizartrija
Ekstincija i nepažnja	0-bez poremećaja 1-blagi poremećaj (gubitak jedne kvalitete osjeta) 2-teški poremećaj (gubitak više od jedne kvalitete osjeta)

1. Tablica 1: Ljestvica NIHSS (*Nacional institutes of health stroke scale*) Izvor: <https://www.mdcalc.com/nih-stroke-scale-score-nihss> (preuzeto 17.5.2021)

Od laboratorijskih pretraga primarno se rade laboratorijske pretrage krvi i urina. Pretragom se dobiva krvna slika s brojem trombocita, sedimentacija, protrombinsko vrijeme/internacionalni normalizirani odnos (INR), vrijednosti glikemije, uree, kreatinina, triglicerida, kolesterola i elektrolita. Također, provode se serološki testovi na sifilis i imunoserološke analize [11].

Jedan od značajnih aspekata u procjeni bolesnika s akutnim ishemijskim moždanim udarom je snimanje kompjuteriziranom tomografijom [14]. U CT opisu moždanog udara definiraju se tri glavne faze: akutna (manje od 24 sata), subakutna (24 sata do 5 dana) i kronična (nakon 5 dana) [15]. Akutni moždani udar predstavlja citotoksični edem, a promjene mogu biti suptilne, ali su značajne. Osim termina akutnog moždanog udara koriste se nazivi poput „rane ishemijske promjene“, a prije je nosio naziv „hiper-akutni“. Citotoksični edem je unutarstanični edem i uzrokuje gubitak normalnog sučelja sive i bijele tvari (diferencijaciju) i iscrpljivanje kortikalnih brazda. Subakutni moždani udar predstavlja vazogeni edem, s većim masnim učinkom, hipoatenuacijom i dobro definiranim marginama. Masni učinak i rizik od hernije najveći su u ovoj fazi. Kronični moždani udari karakterizirani su gubitkom moždanog tkiva i hipoatenuacijom – tj. malacijom mozgocine [16].

3.4.1. KOMPJUTERIZIRANA TOMOGRAFIJA – NATIV

Nativna kompjuterizirana tomografija mozga (CT) je primarni način snimanja za početnu procjenu bolesnika s sumnjom na moždani udar. CT mozga može identificirati rane znakove moždanog udara, ali najvažnije je isključiti intracerebralno krvarenje i lezije koje mogu oponašati akutni ishemijski moždani udar, poput tumora. Dostupnost i brzina čine ga vrlo korisnim u početnoj procjeni pacijenata s moždanim udarom [16].

Prije same procedure potrebno je pacijentu objasniti tijek pretrage. Također važno je ukloniti ukosnice, naušnice, proteze i sve ostalo što bi na topogramu ili rekonstruiranim CT presjecima moglo uzrokovati artefakte. Nakon uklanjanja svega što bi moglo prouzročiti nepoželjnu sliku slijedi pozicioniranje pacijenta. Pacijenta se postavlja na stol za snimanje u supinacijskom položaju, odnosno ležeći na leđima. U „gantry“ ulazi glavom te je smjer

pogleda kaudalni. Frontalna ravnina pacijenta paralelna je s ravninom ležaja, a mediosagitalna ravnina je okomita. Ruke se postavljaju ispružene uz tijelo, ili prekržene na prsima. Glava se postavlja u poseban nastavak koji osigurava da se bolesnik ne pomiče tijekom snimanja, ali vodi se računa i o tome da se pacijentu osigura što udobniji položaj kako bi ostao miran do kraja izvođenja pretrage. Pod glavu se potom postavlja podmetač i glava se fiksira samoljepljivim trakama [17]. Tijek pregleda se sastoji od nekoliko koraka, ponajprije se radi profilni topogram kako bi se odredili prvi i posljednji sloj. Osim za određivanje slojeva, topogram služi i za određivanje nagiba RTG snopa, koji kod snimanja mozga iznosi 15 do 20 stupnjeva. Zakretanje kućišta trebalo bi biti usporedno s orbitomeatalom linijom, kako bi se dobila baza lubanje koju treba prikazati prvim skenom. Sljedeći korak su presjeci prema kranijalno, gdje iznose 5, 7 ili 10 mm kod jednodetektorskih CT uređaja. Za razliku od jednodetektorskih CT uređaja, kod MSCT uređaja rekonstrukcije nastaju iz tankih slojeva koji su zadani konstrukcijom detektora [17,18]. Za dokazivanje cerebrovaskularnog inzulta najprije se učini nativna pretraga, a aplikacija kontrastnog sredstva vrši se u dogovoru sa radiologom. Posljednji korak je rekonstrukcija, 5-mm aksijalni i koštani prozor u DICOM formatu. Navedeni koraci primjenjuju se kod hitnih i ambulantnih prijema pacijenta u KBC-u Rijeka. Tijekom skeniranja ne treba obratiti posebnu pažnju na disanje jer je mozak miran objekt i ne podliježe artefaktima micanja zbog disanja. Također, prije početka snimanja odabire se opcija „care dose“ kako bi se zaštitila očna leća [18].

CT mozga u bolesnika s akutnim moždanim udarom najčešće je uredan, ili pokazuje rane znakove ishemijskog moždanog udara, u koje ubrajamo gubitak diferencijacije sive i bijele tvari u području inzule, denzniji prikaz arterije u kojoj je ugrušak, slabiju diferencijaciju bazalnih ganglija i gubitak sulkusa zbog edema [19].

3.4.2. KOMPJUTERIZIRANA TOMOGRAFIJA – ANGIOGRAM (CTA)

Višeslojni CT skeneri novije generacije postaju sve dostupniji. CT angiografija (CTA) minimalno je invazivna studija koja zahtijeva vremenski optimizirano brzo ubrizgavanje intravenskog kontrasta, te se tako u arterijskoj fazi dobivaju CT snimke tankog presjeka. Softver omogućuje rekonstrukciju aksijalnih CT slika tankog presjeka u bilo kojoj ravnini, što dovodi do boljeg i cjelovitijeg prikaza krvnih žila. Trodimenzionalne reformacije CT angiograma s kontrastom daju jasne slike moždanih krvnih žila. Snimanje cjelokupne intra- i ekstrakranijalne cirkulacije koja započinje na luku aorte i nastavlja se kroz Willisov krug

često se može izvesti u nekoliko sekundi [20,21,22]. Kada CT angiogramom pronađemo arterija glave i vrata unutar vremenskog ograničenja od četiri i pol sata, tada se odluka o primjeni intravenskog aktivatora plazminogena u tkivu (TPA, posebno alteplaze) može donijeti s većom sigurnošću jer je uzrok moždanog udara točnije identificiran. Mehaničko uklanjanje ugrušaka endovaskularnim tehnikama donosi korist kod pacijenata koji se jave kasnije unutar 6 sati, ako se pronađe okluzija velikih arterija glave i vrata. Identifikacijom ekstrakranijalne karotidne arterijske bolesti na CTA-u i vizualizacijom luka aorte može se utvrditi uzrok ishemijskog događaja [22]. Osim identificiranja stenotičnih i začepjenih krvnih žila, CTA može pružiti podatke o postojanju aneurizmi i drugih vaskularnih abnormalnosti poput arterio-venske malformacije (AVM) [15]. Rotacija ovih slika također može pomoći neurologu specijaliziranom za moždane udare, interventnom neuroradiologu i kirurzima u planiranju operacija i postupaka. Mnogi sveobuhvatni centri za moždani udar počinju primjenjivati ovu tehniku kod svih pacijenata s akutnim moždanim udarom. Najvažnija ograničenja kontrastnog CT-a su prethodne alergijske reakcije i bolesnici s bubrežnom insuficijencijom.

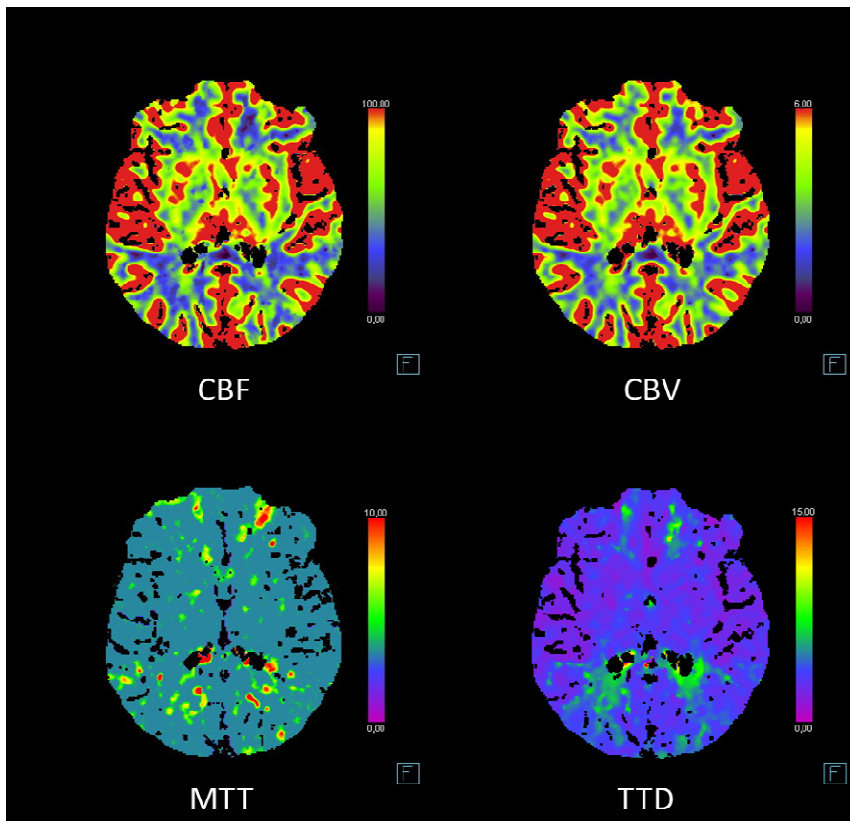
3.4.3. KOMPJUTERIZIRANA TOMOGRAFIJA – PERFUZIJA

CT perfuzija je šire dostupna od magnetske rezonancije (MRI) i može se brzo izvesti na bilo kojem standardnom spiralnom CT uređaju. Tijekom CT perfuzije primjenjuje se brza intravenska aplikacija kontrasta i opetovano se snimaju dijelovi mozga. Na temelju ukupne količine i brzine protoka krvi do različitih vaskularnih područja mozga, ova tehnika može pomoći u identificiranju moždanog udara [22].

Cerebralni protok krvi (CBF) jednak je cerebralnom volumenu krvi (CBV) podijeljen sa srednjim prolaznim vremenom (MTT). MTT je vremenska razlika između arterijskog dotoka i venskog odljeva. MTT je najosjetljivija mjera koja se koristi za procjenu abnormalnosti protoka. Srednje prolazno vrijeme produžuje se u uvjetima kao što je hipotenzija, zajedno s začepjenim i stenotičnim krvnim žilama. Umjesto MTT-a ponekad se koristi „time to peak“ (TTP) [22, 23, 24, 25].

Tijekom moždanog udara, područje mozga zahvaćeno infarktom karakteriziraju smanjene vrijednosti CBF-a i CBV-a. Smanjenje ukupnog CBV-a najspecifičniji je pokazatelj za područje koje je stvarno podvrgnuto nepovratnoj ishemiji ili infarktu i ne može se spasiti [15].

CT perfuzija ima određenih ograničenja jer zahtijeva CT s više detektora (MDCT) i poseban softverski paket koji mora postaviti obučeni radiološki tehnolog. Softverski paket koji se koristi za CT perfuziju analizira dobivene slike i izrađuju se karte označene bojama koje predstavljaju različite razine mozga kako bi se utvrdio potencijalni uzrok abnormalnosti protoka. CT perfuzija stvara veću izloženost zračenju razinama koje se snimaju. Ako softver i oprema za perfuzijski CT nisu pravilno postavljeni, mogu nastati velike doze zračenja.[24]



Slika 4: Prikaz CT perfuzije mozga i perfuzijskih parametara, *Izvor: baza podataka KBC Rijeka (preuzeto 30.6.2021.)*

3.4.4. MAGNETNA REZONANCA

Snimanje mozga magnetnom rezonancom može trajati do jedan sat, no sekvence za koje su potrebne za sigurno spotavljanje dijagnoze moždanog udara svega nekoliko minuta. Standardne MRI slike (T1 i T2) dobre su u otkrivanju vazogenog edema koji je prisutan u subakutnoj fazi moždanog udara i vidi se od 24 sata do nekoliko dana, no u svakodnevnoj praksi koristi se difuzijsko oslikavanje i FLAIR sekvenca [26].

3.4.5. DIFUZIJSKA MAGNETNA REZONANCA

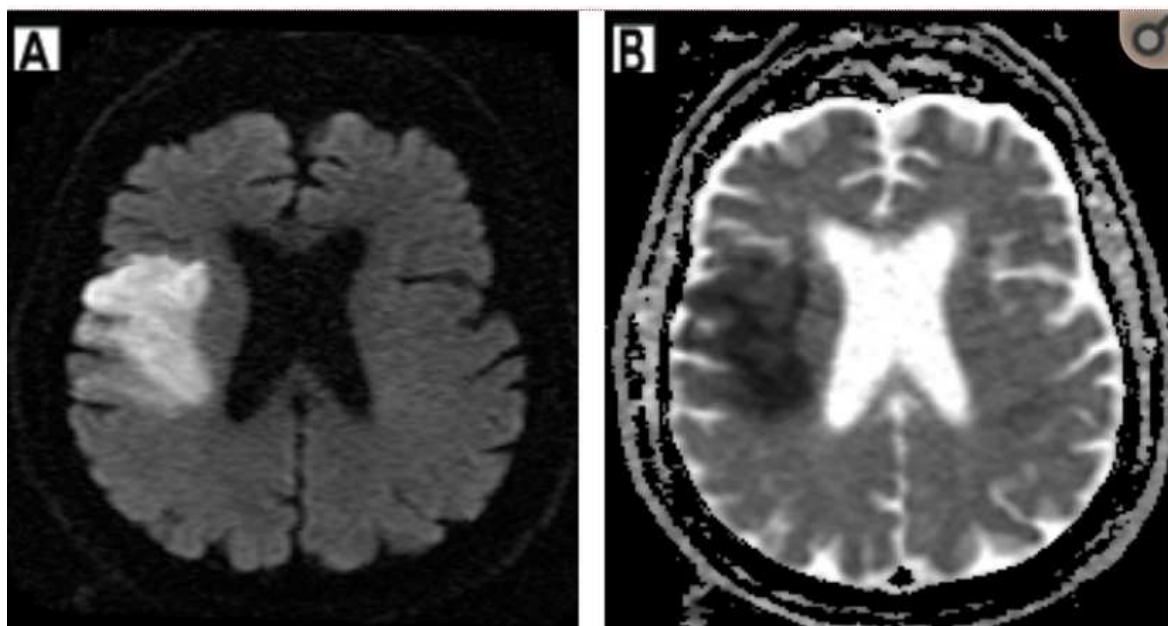
MR difuzija je tehnika koja značajno utječe na pristup i liječenje pacijentima s akutnim ishemijskim moždanim udarom [27,28,29]. Temelji se na difuzijski mjerenim slikama (eng. diffusion weighted imaging, DWI) i mogu se dobiti u manje od 10 minuta. Time se kliničko određivanje ishemijskog moždanog udara može brzo potvrditi. DWI se

koristi za otkrivanje ranih ishemijskih promjena (akutni moždani udar; rana ishemijska promjena; citotoksični edem) s većom vidljivošću od standardnog MRI-a. MRI s difuzijom brzo postaje zlatni standard u slikanju akutnog moždanog udara. Jednom kada je CT isključio hemoragijski moždani udar, MR difuzija poboljšava otkrivanje moždanog udara s 50% na više od 95% . Difuzijski MR neinvazivno otkriva ishemijske promjene unutar nekoliko minuta od početka moždanog udara [15,16,29].

Sposobnost kvantificiranja kretanja molekula vode čini proces magnetske rezonancije ponderirane difuzijom mogućim. Uobičajene neozlijeđene neuronske stanice omogućuju podjednako kretanje vode između zdravih stanica. Tijekom akutnog ishemijskog moždanog udara dolazi do citotoksične unutarstanične ozljede neuronske stanice i unutarstanična voda se nakuplja u ozlijeđenim stanicama jer se smanjuje njihova sposobnost da omoguće difuziju vode. Razlika u sadržaju i difuziji vode između ozlijeđenih i neozlijeđenih stanica može se izmjeriti, što omogućuje identifikaciju ishemijskih stanica na difuzijskim MRI slikama. Ova područja oštećenja izgledaju svjetlije na MR difuznim slikama [22,29].

Kako bi se identificirala područja ishemije, koriste se karte pojavnog koeficijenta difuzije (eng. apparent diffusion coefficient, ADC), a područja koja su svijetla kod difuzije i tamna na ADC sukladna su akutnom infarktu. Potrebno je koristiti ADC karte, jer neka područja visokog signala, poput vazogenog edema, mogu izgledati svjetlije na početnoj difuzijskoj signalnoj slici. To je zato što se difuzijska sekvenca temelji na T2 mjerenom vremenu, odnosno T2 shine trough efektu. On se odnosi na visoki T2 signal koji „svijetli“ na DWI slikama te nije posljedica ograničene difuzije. „Sjaj“ T2 nastaje zbog dugog vremena propadanja T2 u nekom normalnom tkivu. Da bi se potvrdila istinska ograničena difuzija, uvijek treba usporediti DWI sliku s ADC-om. U slučajevima istinski ograničene difuzije, područje povećanog DWI signala pokazat će nizak signal na ADC-u. ADC mape tako prikazuju ograničenu difuziju, poput one kod ishemijske ozljede, kao hipointenzivne lezije u odnosu na normalni mozak. S vremenom će se pojava abnormalnosti difuzije i ADC-a preokrenuti kako moždani udar bude prelazio u subakutnu fazu (više od 24 sata do 5 dana).[16,22]

MR difuzijsko slikanje omogućuje kliničarima koji procjenjuju izazovne pacijente s neurološkim deficitima da razlikuju one koji zapravo imaju akutni ishemijski događaj u odnosu na one kojima je moždani udar u podmakloj fazi, a može pomoći i u razlikovanju moždanog udara od ostalih stanja koja ga klinički oponašaju, poput hemiplegične migrenske glavobolje, Toddove paralize (napadaja) i poremećaja perifernih ili kranijalnih živaca.



Slika 5: Prikaz difuzijskog MR mozga. Infarkt u teritoriju desne srednje moždane arterije (A i B). Ograničena difuzija vode u području infarkta rezultira povećanim intenzitetom signala na difuzijski ponderiranim slikama (A) i smanjenim signalom na očiglednom snimanju koeficijenta difuzije (B). Izvor: <https://www.ncbi.nlm.nih.gov/pmc/articles/PMC3088377/> (preuzeto 17.5.2021)

Od MRI slikovnih metoda u dijagnosticiranju i procjeni cerebrovaskularnog infarkta mogu se koristiti još MRI perfuzija i MRI angiografija.

3.4.6. ULTRAZVUK

Pregled glave transkranijalnim dopplerom (TCD) i snimanje karotidnih žila Doppler ultrazvukom korisni su u procjeni akutnog moždanog udara [30,31,32]. To može biti posebno korisno za pacijente koji su nestabilni. TCD se može provesti za procjenu bazalnih intrakranijalnih arterija u bolesnika s akutnim ishemijskim moždanim udarom koji ne ispunjavaju uvjete za standardne tehnike snimanja, poput CTA ili MRA. Arterije koje se najbolje procjenjuju su one u osnovi mozga (MCA, prednja moždana arterija, karotidni sifon, kralježnička arterija, bazilarna i oftalmološka arterija). Međutim, do 30% bolesnika nije moguće pregledati ovom tehnikom zbog impedancije sljepoočne kosti [30]. Primarna primjena TCD-a je otkrivanje i kvantificiranje intrakranijalne stenoze, okluzije, kolateralnog optoka, emboličkih događaja i cerebralnog vazospazma. Karotidni Doppler dokazano je precizan u procjeni stupnja začepljenja ekstrakranijalnih dijelova unutarnje karotidne arterije.

3.4.7. DIGITALNA SUBSTRAKCIJSKA ANGIOGRAFIJA

Cerebralna angiografija na bazi katetera ili digitalna suptrakcijska angiografija (DSA) standard je prema kojem se često uspoređuju sve neinvazivne tehnike za procjenu stenoza ili okluzija krvnih žila glave i vrata. Angiografija je dinamička pretraga i korisno je sredstvo za vizualizaciju sporog protoka krvi kroz suženu žilu i odgođenog punjenja kapilarnih žila. Uz to, cerebralna angiografija može uvesti u liječenje vaskularnih bolesti mozga [32].

3.5. LIJEČENJE

Prevenција moždanog udara uključuje modificiranje čimbenika rizika unutar populacije ili pojedinaca, dok težina posljedica uzrokovane moždanim udarom ovisi o liječenju njegove patofiziologije. Unatoč enormnom istraživanju moždanog udara tijekom posljednja dva desetljeća, nisu ustanovljena jednostavna sredstva za liječenje ili prevenciju svih kliničkih uzroka moždanog udara [12].

Ishemijski moždani udar često se može liječiti rastapanjem ugruša intravenski apliciranim trombolitikom (alteplazom). Ova upotreba lijeka za „uništavanje ugrušaka“ poznata je pod nazivom tromboliza. Alteplaza je najučinkovitija ako se započne rano, u periodu od do 4.5 sati i kod bolesnika s manjim ugrušcima. Općenito se ne preporučuje ako je prošlo više od 4.5 sati, zbog upitne učinkovitosti nakon ovog perioda, a uz veći broj komplikacija (krvarenja). Prije nego što se alteplaza može upotrijebiti, vrlo je važno da se učini CT mozga kako bi se potvrdila dijagnoza ishemijskog moždanog udara, odnosno isključio hemoragični moždani udar [33].

Manji broj bolesnika (5-10%) s teškim ishemijskim moždanim udarom može se liječiti hitnim postupkom koji se naziva mehaničkom trombektomijom. Metodom trombektomije uklanja se krvni ugrušak u arteriji što omogućava nesmetani daljnji protok krvi. Trombektomija je učinkovita samo u liječenju ishemijskih moždanih udara uzrokovanih krvnim ugruškom u velikoj arteriji vrata ili mozgu. Najučinkovitija je kad se započne što prije nakon moždanog udara. Postupak uključuje uvođenje katetera u arteriju, pristupom kroz prepunu, koji se pod kontrolom fluoroskopije navodi do ugruška. Tada se krvni ugrušak može ukloniti pomoću

trombektomijskog uređaja (stent-retrivera), aspiracijom ili kombiniranjem ove dvije metode. Postupak se može raditi pod lokalnom ili općom anestezijom [33].

Pacijentima se preporuča uzimanje određene doze acetilsalicilatne kiseline. Osim što je sredstvo protiv bolova, acetilsalicilna kiselina spada u antiagregacijsku terapiju, što smanjuje švjerojatnost za stvaranje drugog ugruška. Mogu se koristiti i drugi antitrombocitni lijekovi, poput klopidogrela i dipiridamola [33].

Nekim bolesnicima se daje antikoagulans koji će smanjiti rizik od razvoja novih krvnih ugrušaka u budućnosti. Antikoagulansi sprječavaju stvaranje krvnih ugrušaka promjenom kemijskog sastava krvi na način koji sprječava stvaranje ugrušaka. Varfarin, apiksaban, dabigatran, edoksaban i rivaroksaban primjeri su antikoagulansa za dugotrajnu uporabu. Postoji i niz antikoagulansa, heparini, a koji se mogu dati samo injekcijom i koriste se kratkotrajno. Antikoagulansi se daju u slučajevima nepravilnog otkucaja srca (atrijske fibrilacije), a koja može uzrokovati stvaranje krvnih ugrušaka, zatim ako postoji povijest stvaranja krvnih ugrušaka i u slučaju duboke venske tromboze [33].

Pacijentima s visokim krvnim tlakom daju se lijekovi za njegovo snižavanje, te se time smanjuje faktor rizika od ponovnog infarkta. Lijekovi koji se koriste za hipertenziju su tiazidni diuretici, inhibitori angiotenzinske konvertaze (ACE), blokatori kalcijevih kanala, beta-blokatori i alfa-blokatori [33].

Još jedan od faktora rizika je visoki kolesterol. Kod pacijenata sa visokim kolesterolom daje se statin. Statin je lijek koji smanjuje razinu kolesterola u krvi blokirajući enzim u jetri koji ga proizvodi. Može se dati čak i ako razina kolesterola nije osobito visoka, jer može pomoći u smanjenju rizika od moždanog udara bez obzira na razinu kolesterola [33].

Ishemijski moždani udari mogu nastati i suženjem karotidne arterije. Suženje, poznato kao karotidna stenoza, uzrokovano je nakupljanjem masnih naslaga. Kod izuzetno visokog stupnja stenozе karotidne arterije, pacijent može biti podvrgnut i operativnom zahvatu. Operativni zahvat naziva se karotidna endarterektomija. Uključuje kirurga koji napravi rez na vratu kako bi otvorio karotidnu arteriju i uklonio masne naslage koje blokiraju protok krvi [33].

Hemoragijski cerebrovaskularni inzulat u ciljanih bolesnika zahtjeva hitnu operaciju za odstranjivanje krvi unutar mozgovine i saniranje rupture krvne žile. To se obično radi pomoću kirurškog postupka poznatog kao kraniotomija. Tijekom kraniotomije uklanja se dio lubanje

kako bi se kirurgu omogućio pristup izvoru krvarenja. Kirurg će sanirati oštećene krvne žile i osigurati da nema prisutnih krvnih ugrušaka koji mogu ograničiti dotok krvi u mozak. Nakon zaustavljanja krvarenja, komad kosti uklonjen iz lubanje zamjenjuje se često umjetnom metalnom pločicom [33].

3.6. REHABILITACIJA

Moždani udar može uzrokovati kratkoročni i dugoročni invaliditet. Često utječe na svakodnevne aktivnosti poput hodanja, a česti su i senzomotorički i vidni poremećaji. Cilj rehabilitacije je ojačati funkcionalnu neovisnost ljudi pogođenih moždanim udarom. Rehabilitacija nakon moždanog udara može uključivati fizičku, profesionalnu, govornu i / ili kognitivnu terapiju. Osmišljena je tako da pomaže pacijentima da oporave vještinu rješavanja problema, pristupe socijalnoj i psihološkoj podršci, poboljšaju svoju mobilnost i postignu neovisan život. Rehabilitacija također može uključivati neurobiološke zadatke čiji je cilj smanjiti utjecaj kognitivne disfunkcije i inducirati sinaptičku plastičnost, kao i dugoročnu potencijaciju. Neuromodulatori igraju ključnu ulogu u pokretanju ekspresije specifičnih gena koji potiču regeneraciju aksona, razvoj dendritične kralježnice, stvaranje sinapsi i nadomjesnu terapiju stanica. Pristupi usmjereni na zadatke, poput treninga ruku i hodanja, pomažu pacijentima s moždanim udarom da upravljaju tjelesnim invaliditetom, a vizualne računalne aktivnosti korištene su za poboljšanje plastičnosti vizuomotornih neurona [12].

4. CILJEVI ISTRAŽIVANJA

Ciljevi istraživanja u ovom radu bili su procijeniti učestalosti cerebrovaskularnog infarkta kod pacijenata koji su bili podvrgnuti pretrazi CT mozga na Kliničkom zavodu za radiologiju u KBC-u Rijeka, u vremenskom razdoblju od 1. siječnja 2020. do 31. prosinca 2020. Također, osim učestalosti, ispitala se i incidencija cerebrovaskularnog infarkta prema spolu i dobi te tipu cerebrovaskularnog infarkta na temelju radiološkog nalaza.

HIPOTEZE:

1. Cerebrovaskularni infarkt češći je kod muške populacije
2. Cerebrovaskularni infarkt najčešće se dijagnosticira u populaciji dobne skupine od 50 do 60 godina.
3. Najveći broj pacijenata koji je imao za kliničko pitanje sumnju na cerebrovaskularni infarkt, morfološki CT nalaz je uredan odnosno nema još znakova cerebrovaskularnog infarkta

5. ISPITANICI I METODE

5.1. ISPITANICI

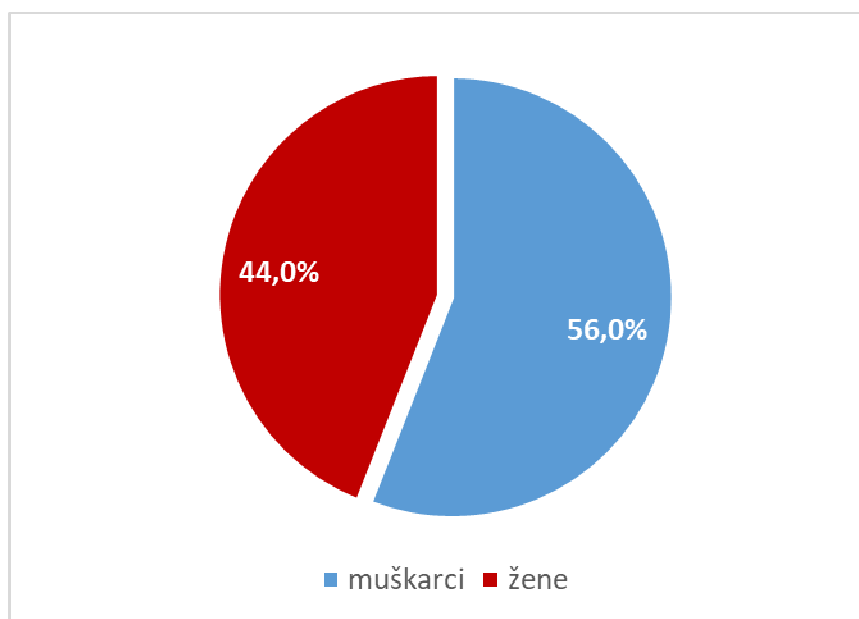
Podatci potrebni za provedbu istraživanja prikupljeni su u Kliničkom bolničkom centru, na lokalitetu Rijeka, analizom podataka u radiološkom informatičkom sustavu ISSA. Pretraživanje podataka obuhvaćalo je pacijente koji su bili podvrgnuti CT-u mozga u razdoblju od 1. siječnja 2020. do 31. prosinca 2020. s kliničkim pitanjem na cerebrovaskularni inzult (CVI).

5.2. METODE

Analizirali su se podatci koji su prikupljeni od 1. siječnja 2020. do 31. prosinca 2020. iz radiološkog informatičkog sustava – ISSA, Kliničkog zavoda za radiologiju, lokalitet Rijeka. Analiza podataka se odnosila na uputnu dijagnozu i kliničko pitanje isključivo pod ključnom riječi „CVI“ i cerebrovaskularni inzult. Iz analize su bile isključene sve ostale uputne dijagnoze i klinička pitanja. Također su se na isti način prikupili i podatci o dobi i spolu bolesnika. Koristeći dobivene podatke, a u cilju procjene razlike incidencije CVI u spolu i dobi, bolesnici su podjeljeni u 10 dobnih razreda te se je odredila dob najmlađeg i najstarijeg bolesnika. Istraživanjem CT nalaza kod 225 pacijenata analizirao se broj prikazanih patoloških promjena mozgovine i urednog nalaza, bez znakova CVI. Dobiveni podatci su se rasporedili po spolu i dobi.

6. REZULTATI

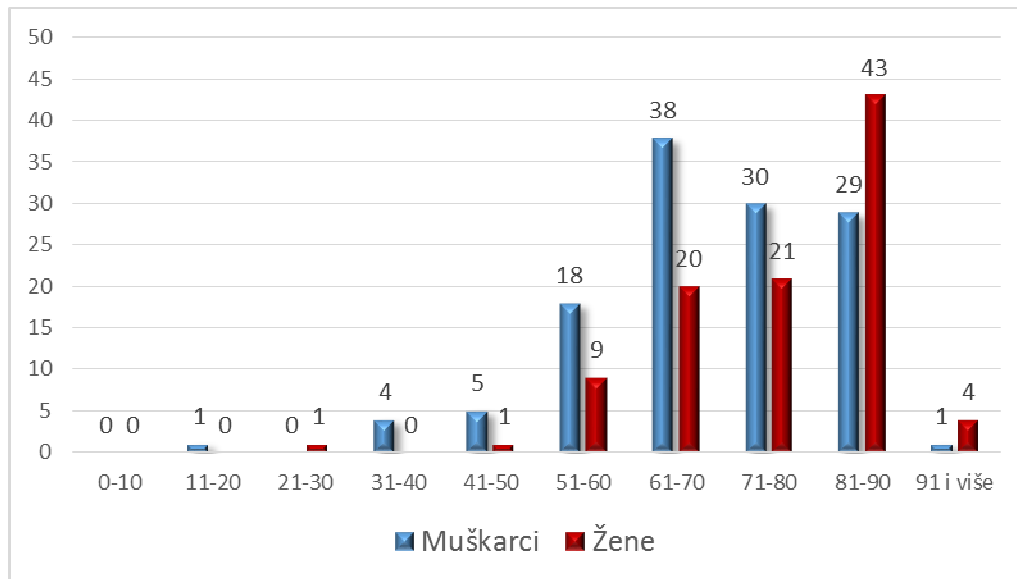
Provedenim istraživanjem obuhvaćeno je 225 pacijenata koji su na Kliničkom zavodu za radiologiju, lokaliteta Rijeka, u vremenskom razdoblju od 1. siječnja 2020. – 31. prosinca 2020. bili podvrgnuti kompjuteriziranoj tomografiji zbog sumnje na cerebrovaskularni inzult. Od ukupno 225 pacijenta, muškaraca je bilo 126 ili 56%, a žena 99 ili 44%.



Graf 1: Spolna zastupljenost pacijenata koji su bili podvrgnuti CT-u mozga s kliničkim pitanjem sumnje na CVI, u razdoblju od 1. siječnja 2020. do 31. prosinca 2020. godine na Kliničkom zavodu za radiologiju, lokalitet Rijeka

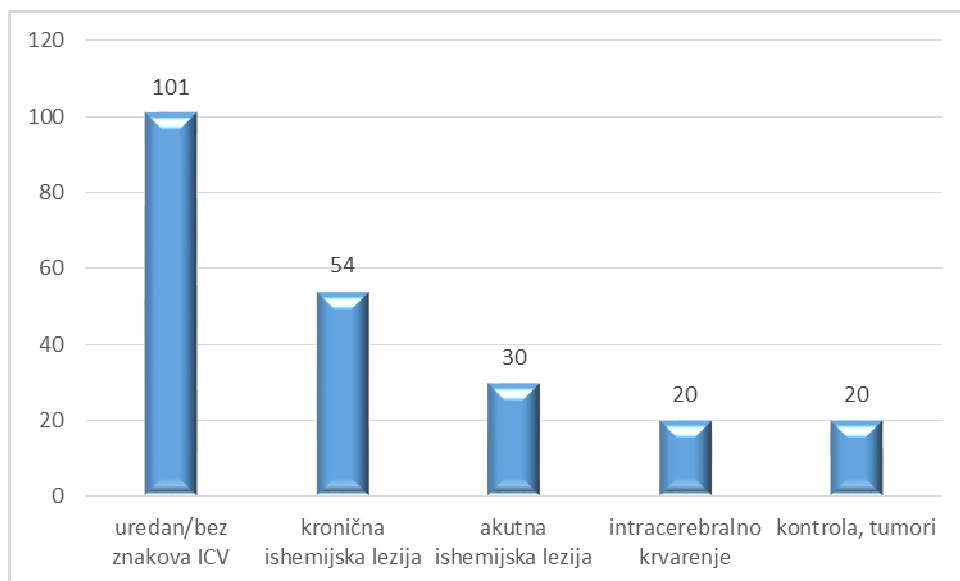
Pacijenti obuhvaćeni ovim istraživanjem, osim prema spolu, razvrstani su i u dobne skupine. Prosječna dob pacijenata je 72 godine, gdje najmlađi pacijent ima 13 godina, a najstariji 96 godina. Najveći udio čine pacijenti u dobnoj skupini od 81 do 90 godina starosti, njih 72 ili 32,0%, zatim 58 ili 25,8% u dobnoj skupini od 61 do 70 godina, te ukupno 51 pacijenata, tj. 22,7% njih, u dobi od 71 do 80 godina. S obzirom na spol, najveći udio u skupini žena čine pacijentice od 81 do 90 godina s 43,4% (43 žene) dok je u skupini muškaraca najveći broj pacijenata u dobnoj skupini od 61 do 70 godina, s ukupno 38 bolesnika ili 30,2%. U mlađim dobnim skupinama očekivano je značajno manji broj pacijenata pa je tako u skupini od 51 do 60 godina starosti bilo 27 pacijenata ili 12,0%, s time da je u navedenoj skupini bilo dvostruko više muškaraca u odnosu na žene. U dobnoj skupini od 41 do 50 godina bilo je 6 pacijenata ili

2,7%, od čega također većinu čine muškarci. U skupini od 31 do 40 godina svi obrađeni pacijenti su muškog spola i čine udio od 1,8%. Najmlađih pacijenata do 30 godina starosti bilo je 2 ili 0,9%.



Graf 2: Zastupljenost bolesnika s obzirom na dob i spol, koji su bili podvrgnuti CT-u mozga s kliničkim pitanjem sumnje na CVI, u razdoblju od 1. siječnja 2020. do 31. prosinca 2020. godine na Kliničkom zavodu za radiologiju, lokalitet Rijeka

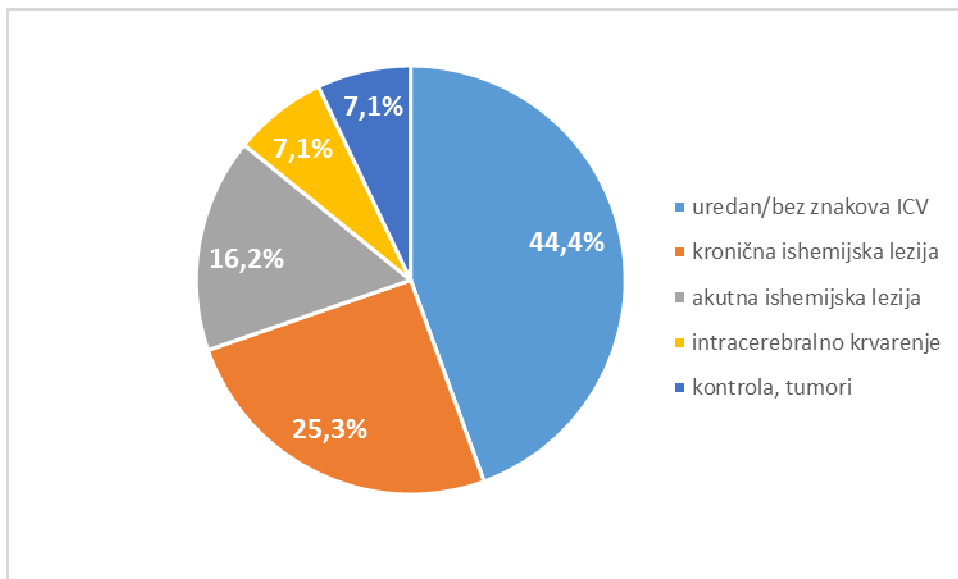
Od ukupno obrađenih pacijenata koji su podvrgnuti kompjuteriziranoj tomografiji zbog sumnje na cerebrovaskularni inzult, 101 ili 44,9% imalo je morfološki CT nalaz uredan bez znakova ishemijskog moždanog udara odnosno bez definitivnih ishemijskih ili hemoragijskih promjena te bez prisustva tumorske mase. Pacijentima kojima je u nalazu CT-a opisana kronična ishemijska lezija bilo je 54 ili 24,0%, zatim slijede pacijenti kojima je u nalazu CT-a opisana akutna ishemijska lezija 30 ili 13,3%, intracerebralno krvarenje 20 ili 8,9% i ostali (pacijenti s dijagnosticiranim tumorom i izloženi CT pregledu radi kontrole) 20 ili 8,9%.



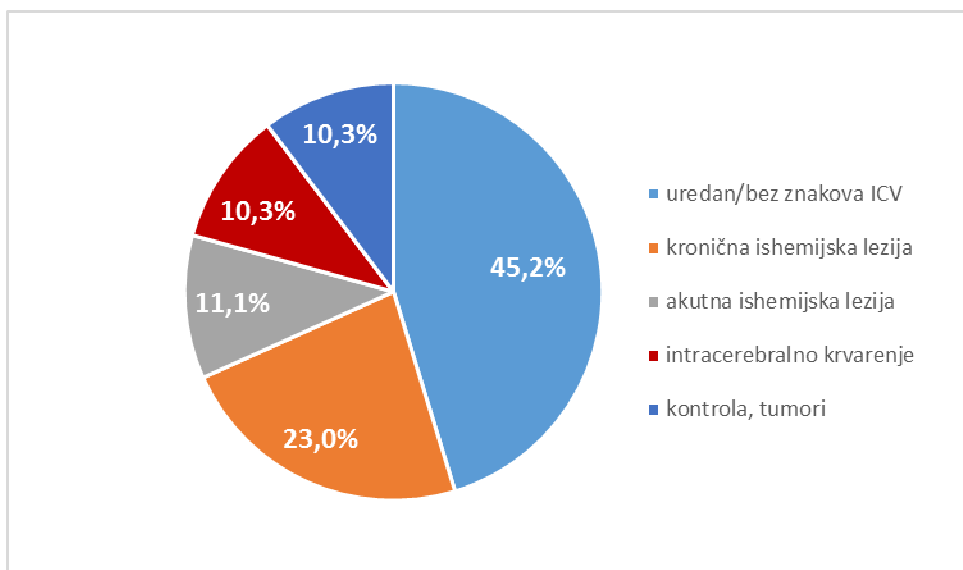
Graf 3: Incidencija patoloških promjena u radiološkom nalazu CT mozga u pacijenata koji su u razdoblju od 1. siječnja 2020. do 31. prosinca 2020. godine na Kliničkom zavodu za radiologiju, lokalitet Rijeka

Od ukupnog broja obrađenih pacijentica (99), morfološki urednim prikazom CT mozga, odnosno bez dokaza ICV bilo je 44 ili 44,4%, s opisanom kroničnom ishemijom bilo je 25 ili 25,3%, dok s opisanom akutnom ishemijskom lezijom 16 ili 16,2%. Pacijentica sa intracerebralnim krvarenjem bilo je 7 ili 7,1% kao i pacijentica s tumorom ili podvrgnutih kontroli 7 ili 7,1%.

U skupini obrađenih pacijenata muškog spola (126), urednih je bilo 57 ili 45,2%, s opisanom kroničnom ishemijom bilo je 29 ili 23,0%, dok s opisanom akutnom ishemijskom lezijom 14 ili 11,1%. Pacijenata sa intracerebralnim krvarenjem bilo je 13 ili 10,3%, također kao i pacijenata s dijagnosticiranim tumorom ili podvrgnutih kontroli 13 ili 10,3%.

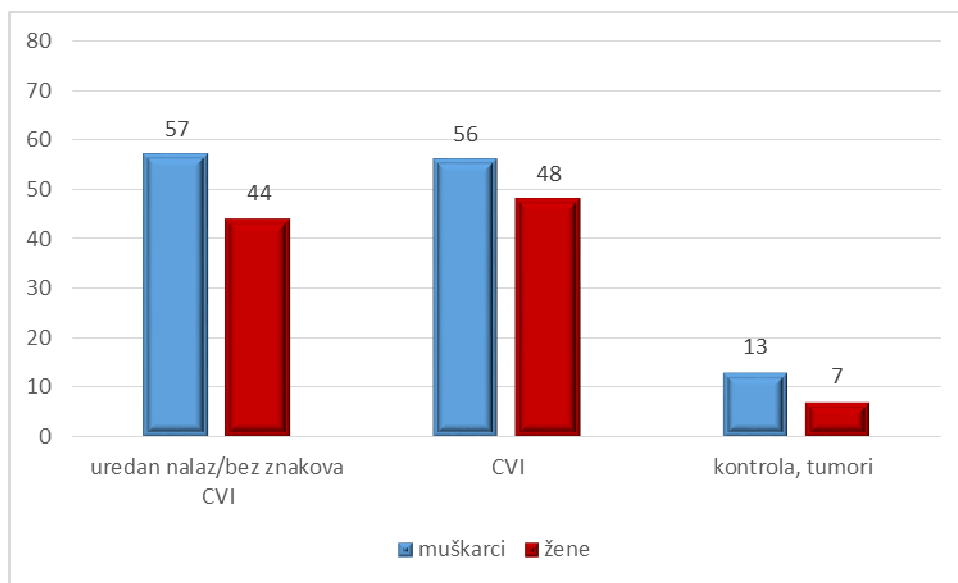


Graf 4: Incidencija patoloških promjena u radiološkom nalazu CT mozga u pacijenata ženskog spola koji su u razdoblju od 1. siječnja 2020. do 31. prosinca 2020. godine na Kliničkom zavodu za radiologiju, lokalitet Rijeka



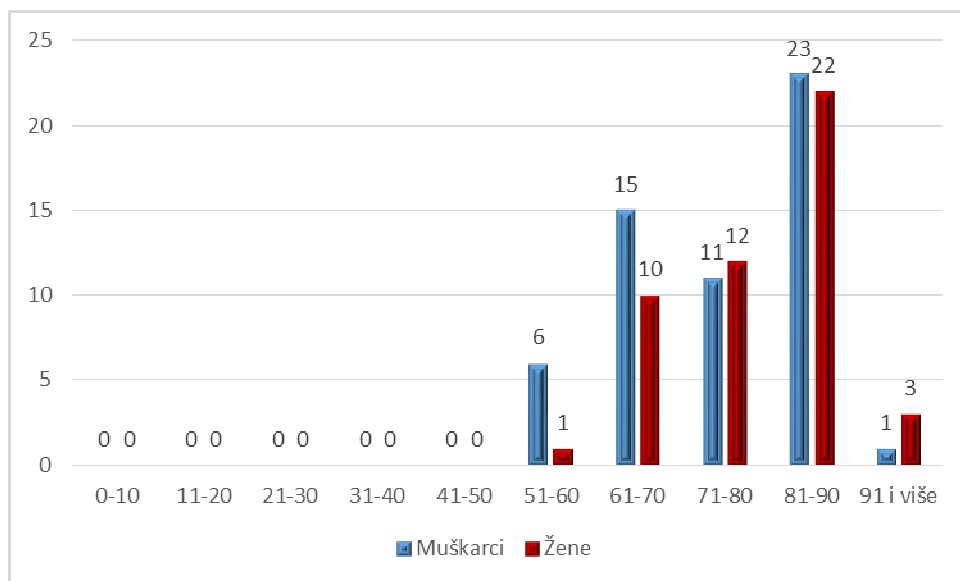
Graf 5: Incidencija patoloških promjena u radiološkom nalazu CT mozga u pacijenata muškog spola koji su u razdoblju od 1. siječnja 2020. do 31. prosinca 2020. godine na Kliničkom zavodu za radiologiju, lokalitet Rijeka

S urednim nalazom bez znakova CVI je bilo više pacijenata muškog spola , 57 ili 56,4% dok žena je bilo 44 ili 43,6%. Od ukupnog broja pacijenata s opisanom ishemijom (kronična i akutna) i intracerebralnim krvarenjem muških pacijenata bilo je 56 ili 53,8% a žena 48 ili 46,2%, dok je pacijenata muškog spola s dijagnosticiranim tumorom i podvrgnutih kontroli bilo 13 ili 65%, a pacijenata ženskog spola 7 ili 35%.



Graf 6: Spolna zastupljenost pacijenata kod patoloških promjena u radiološkom nalazu CT mozga koji su u razdoblju od 1. siječnja 2020. do 31. prosinca 2020. godine na Kliničkom zavodu za radiologiju, lokalitet Rijeka, bili podvrgnuti kompjuteriziranoj tomografiji.

Pacijentima kojima je u nalazu CT-a opisana ishemija (kronična, akutna) i intracerebralno krvarenje, najveći broj nalazi se u dobnoj skupini od 81 do 90 godina (45 ili 43,3%), pacijenti u skupini od 61 do 70 godina (25 ili 24,0%) i pacijenti dobne skupine od 71 do 80 (23 ili 22,1%). Kao što je već navedeno, udio žena proporcionalan je godinama starosti, u svakoj sljedećoj dobnoj skupini udio žena raste, dok u mlađim skupinama većinu čine muškarci.



Graf 7: Zastupljenost bolesnika s obzirom na dob i spol, s nalazom ishemije (kronične, akutne) i intracerebralnog krvarenja, koji su u razdoblju od 1. siječnja 2020. do 31. prosinca 2020. godine na Kliničkom zavodu za radiologiju, lokalitet Rijeka, bili podvrgnuti kompjuteriziranoj tomografiji.

7. RASPRAVA

Provedeno je retrospektivno istraživanje pacijenata sa sumnjom na cerebrovaskularni inzult upućenih na CT pregled mozga u vremenskom periodu od 1.1.2020. – 31.12.2020. godine. Podaci o 225 pacijenata prikupljeni su na Kliničkom zavodu za radiologiju, KBC-a Rijeka.

Rezultati nakon provedene analize pacijenata s nalazom koji pokazuje ishemiju (kroničnu, akutnu) i intracerebralno krvarenje kod sumnje na cerebrovaskularni inzult (CVI) na CT pregledu mozga s obzirom na spol pokazali su diskretno veću zastupljenost pacijenata muškog spola tj. 56 pacijenata ili 53,8%. S obzirom na vrlo malu razliku između muškog i ženskog spola možemo prikazati kao jednaki omjer zastupljenosti. Time je odbačena prva hipoteza koja govori da dijagnoza za cerebrovaskularni inzult češće se javlja kod muškaraca nego kod žena. Prema rezultatima istraživanja provedenog 2012. godine od strane Department of Radiodiagnosis, College of Medical Sciences – Teaching Hospital, Bharatpur od 100 pacijenata sa potvrđenom dijagnozom muškarca je bilo 72 (72%) dok je žena s pozitivnim nalazom bilo svega 28 (28%) [1]. Nadalje, istraživanje objavljeno 2016. godine, koja je provedeno za procjenu podtipova moždanog udara i čimbenika rizika kod pacijenata primljenih u bolnicu Sayad Shirazi, Gorgan, izvijestilo je o 218 (58,19%) muškaraca, a žena 157 (41,90%) sa potvrđenom dijagnozom [34].

Prikaz dobnih skupina pacijenata s potvrđenom dijagnozom na cerebrovaskularni inzult, najveći broj pacijenata (45), nalazio se između 81. i 90. godine (43,3%). Druga hipoteza je time odbačena, koja glasi da cerebrovaskularni inzult najčešće se dijagnosticira u populaciji u dobnoj skupini od 50 do 60 godina starosti. Međutim neka istraživanja pokazuju kako je srednja vrijednost godina s pozitivnom nalazom 57.29 godina. Istraživanje provedeno 2020. godine prema dobivenim rezultatima ukazuje da je najčešća dobna skupina zahvaćena infarktom od 43-62. godine [35]. Nadalje u istraživanju iz 2015.godine provedenom na zavodu za radiologiju u Nigerijskoj tercijalnoj bolnici rezultati su pokazali da prosječna dob iznosi 55 godina.[36].

Osim analize s obzirom na spol i godine, također je provedena statistička analiza učestalosti morfološki urednog nalaza bez prikaza CVI kod pacijenata koji su bili podvrgnuti CT pretrazi zbog sumnje na cerebrovaskularni inzult. Od ukupno 225 pacijenata, njih 101

pokazali su se radiološkom dijagnostikom bez znakova CVI. Ovakav rezultat potvrđuje posljednju, treću hipotezu – da najveći broj pacijenata koji je imao za kliničko pitanje sumnju na CVI pokazao CT uredanim nalazom, odnosno da ne prikazuje promjene na morfologiji mozga. Upućenim pacijentima na CT mozga uglavnom klinička slika govori u prilog moždanog udara, ali ranom metodom CT pretrage često nisu vidljive promjene koje bi definirale ishemijski moždani udar. Istraživanje iz 2020. godine, od 100 proučenih slučajeva, ishemijski infarkt bio je najzastupljeniji (56%), nakon čega slijedi intracerebralno krvarenje (27%) i najmanje zastupljeni bili su tumor mozga i subduralni hematoma (1%). Uredan nalaz CT-a činio je samo 5% od ukupnog broja populacije [36]. Međutim rezultati dobiveni u istraživanju iz 2015. godine, od 271 pacijenata koji su podvrgnuti CT-u mozga zbog sumnje na cerebrovaskularni inzulat, 188 je pokazivalo uredan nalaz ili rane ishemijske promjene, dok je 83 pacijenata zadovoljavalo kriterije za provođenje istraživanja, gdje su bili podijeljeni u kategorije ishemijski infarkt i hemoragijski infarkt [36].

8. ZAKLJUČAK

Retrospektivna analiza podataka pacijenata kojima je slikovnom metodom kompjutorizirane tomografije potvrđena dijagnoza na cerebrovaskularni inzult od 1. siječnja 2020. do 31. prosinca 2020. godine rezultirala je slijedećim zaključcima:

- Od ukupno 225 bolesnika koji su periodu od 1.1.2020. do 31.12.2020. g. na Kliničkom zavodu za radiologiju-lokalitet Rijeka podvrgnuti CT-u mozga pod uputnom dijagnozom i kliničkim pitanjem CVI, 99 je bilo ženskog spola (44%), a 126 muškog spola (56%).
- Prosječna životna dob bolesnika podvrgnutih CT-u mozga bila je 72 godine, s time da je prosječna životna dob žena iznosila 76 godina, a muškaraca 69 godina.
- Najmlađi bolesnik koji je podvrgnut CT-u mozga imao je 13 godina, a najstariji 96 godina.
- Najveći broj naših ispitanika bio je u dobi od 81 do 90 godina (72 ili 32,0%), od čega je bilo 43 žena (59,7%) i 29 muškaraca (40,3%).
- CVI je diskretno zastupljeniji kod pacijenata muškog spola. Opisanu ishemiju (akutnu i kroničnu) i intracerebralno krvarenje imalo je 104 pacijenata, od čega je 56 pacijenata muškog spola i 48 ženskog spola.
- Najmlađi pacijent s opisanom ishemijom (akutnom i kroničnom) imao je 52 godine, dok najstariji 96 godina.
- Najmlađi pacijent s intracerebralnim krvarenjem imao je 57 godina, dok najstariji 90 godina.
- Najčešće dijagnosticiran CVI bio je u dobnoj skupini od 81 do 90 godina
- Najmanji broj pacijenata s dijagnosticiranim CVI-om nalazio se u dobnoj skupini od 91 i više godina.
- Najveći broj pacijenata koji je imao kliničko pitanje za sumnju na cerebrovaskularni inzult, nakon podvrgavanja CT pregledu imao je uredan morfološki CT mozga bez znakova CVI
- Od 225 pacijenata sa sumnjom na CVI, 101 ih je bilo sa urednim nalazom.

9. SAŽETAK

Cerebrovaskularni (moždani) inzult definira se kao iznenadni fokalni neurološki deficit, uzrokovan cerebrovaskularnom bolešću koja traje više od 24 sata. Cerebro-vaskularni inzult dijeli se na ishemijski i hemoragijski. Ishemijski moždani udar češće se javlja, dok se oko 10% svih moždanih udara očituje kao hemoragijski. Zajedno sa kardijalnim i malignim bolestima, cerebrovaskularne bolesti su najčešći uzrok smrtnosti i invaliditeta suvremenog svijeta. Svake godine oko 5,5 milijuna ljudi širom svijeta oboli od moždanog udara. Zbog te je činjenice ova bolest vodeći uzrok invalidnosti. Prevencija je najvažnija strategija u pristupu moždanog udara, posebno je važna kod čimbenika rizika na koje možemo pravovremeno utjecati, kao što su: pušenje, način prehrane, alkohol, pretilost itd.. U prevenciji je važno i liječenje bolesti kao što su hipertenzija, bolesti srca, dijabetes, hiperkolesterolemija. Dijagnoza i određivanje tipa moždanog udara zahtijeva neuroimaging s kompjuteriziranom tomografijom. Detaljna povijest i snimanje obično isključuju oponašanje moždanog udara. CT je jedan od prvih dijagnostičkih modaliteta kojim se snima mozak, kako bi se uvidjela razlika između ishemijskog od hemoragičnog moždanog udara.

Ciljevi ove retrospektivne analize u ovom radu bili su procijeniti učestalosti cerebrovaskularnog inzulta kod pacijenata koji su bili podvrgnuti pretrazi CT mozga na Kliničkom zavodu za radiologiju u KBC-u Rijeka, u vremenskom razdoblju od 1. siječnja 2020. do 31. prosinca 2020. U tom periodu anonimno je prikupljeno 255 podataka iz medicinske dokumentacije pacijenata. Osim provođenja statističke poveznice između pacijenata s nalazom cerebrovaskularnog inzulta i morfološki urednim CT nalazom odnosno bez znakova ishemijskog moždanog udara, bez definitivnih ishemijskih ili hemoragijskih promjena te bez prisustva tumorske mase, ovim istraživanjem htjelo se zaključiti koja skupina, određena po spolu i godinama češće rezultira dokazanim radiološkim nalazom CVI te incidencija CVI prema tipu patološke promjene inzulta na temelju radiološkog nalaza.

Ključne riječi: kompjuterizirana tomografija, cerebrovaskularni inzult, ishemijski moždani udar, hemoragijski moždani udar

10. SUMMARY

Cerebrovascular (stroke) is defined as a sudden focal neurological deficit, caused by a cerebrovascular disease that lasts more than 24 hours. Cerebrovascular insult is divided into ischemic and hemorrhagic. Ischemic stroke is more common, while about 10% of all strokes manifest as hemorrhagic. Along with cardiac and malignant diseases, cerebrovascular diseases are the most common cause of mortality and disability in modern humans. Every year, about 5.5 million people worldwide suffer from stroke. Due to this fact, this disease is the leading cause of disability. Prevention is the most important strategy in the approach to stroke, it is especially important for risk factors that we can influence in a timely manner, such as: smoking, diet, alcohol, obesity, etc .. In prevention, treatment of diseases such as hypertension, heart disease is important , diabetes, hypercholesterolemia. Diagnosis and determination of stroke type requires neuroimaging with computed tomography. Detailed history and recording usually preclude imitation of a stroke. CT is one of the first diagnostic modalities by which the brain is imaged, to discern the difference between ischemic and hemorrhagic stroke.

The objectives of this retrospective analysis in this paper were to estimate the frequency of cerebrovascular insult in patients who underwent CT examination of the brain at the Clinical Department of Radiology at the University Hospital Center Rijeka, in the period from 1. January 2020 to 31. December 2020. During the period, 255 data from a patient's medical records were collected anonymously. In addition to conducting a statistical link between patients with cerebrovascular insult and morphologically normal CT findings or without signs of ischemic stroke, without definite ischemic or hemorrhagic changes and without the presence of tumor mass, this study sought to conclude which group, determined by sex and age more often results in proven radiological finding of CVI and the incidence of CVI according to the type of pathological change of stroke based on the radiological finding.

Key words: computed tomography, cerebrovascular insult, ischemic stroke, hemorrhagic stroke

11. LITERATURA

1. P. K. Chhetri, S. Raut, Computed tomography scan in the evaluation of patients with stroke, Journal of College of Medical Sciences-Nepal, 2012, Vol-8, No-2,24-31
2. Jurisic Skevin A., Jevtic M., Veljkovic M., Grbovic Markovic V., Importance of an early rehabilitation program for hemiplegics after cerebrovascular insult, Center for Physical Medicine and Rehabilitation, Clinical Center Kragujevac, 2007
3. Hies T., Anatomy of the Brain, CMI, Mayfield clinic, Cincinnati, Ohio, 2018. 1-7
4. Bajek S., Bobinac D., Jerković R., Malnar D., Marić, Sustavna anatomija čovjeka Rijeka: Digital point tiskara d.o.o., 2007. 193-215
5. Basic Brain Anatomy, chapter 2; pp. 14,
http://samples.jpub.com/9781449652449/94170_CH02_SECURE.pdf preuzeto 7.3.2021.
6. Scanlon V. C., Sanders T., Essentials of Anatomy and Physiology, 5th Edition, Philadelphia: F.A. DAVIS COMPANY, 2007. 176-182
7. Waugh A., Grant A., Ross and Wilson Anatomy and Physiology, 11th Edition, Edinburgh London New York Oxford Philadelphia St Louis Sydney Toronto 2010
8. Marieb EN, Hoehn K. Human Anatomy & Physiology. 10th ed. Boston, MA: Pearson Education, Inc; 2016., 460-461
9. E. K. Luo: Written by Shannon Johnson: What are the 12 cranial nerves? on October 10, 2019: <https://www.medicalnewstoday.com/articles/326621#olfactory>, pristupljeno 7.3.2021.
10. Stroke - Symptoms and causes - Mayo Clinic: <https://www.mayoclinic.org/diseases-conditions/stroke/symptoms-causes/syc-20350113>, pristupljeno 10.4.2021.
11. Neurologija nova knjiga: <https://www.scribd.com/doc/50078912/Neurologija-nova-knjiga> , preuzeto sa 15.3.2021.
12. Kuriakose D., Xiao, Z., Pathophysiology and Treatment of Stroke: Present Status and Future Perspectives, International Journal of Molecular Sciences, 2020, 1-24
13. Kes V.B., Zavoreo I., Trkanjec Z., Osvremenjene smjernice za zbrinjavanje akutnog moždanog udara hrvatskog društva za neurovaskularne poremećaje hrvatskog liječničkog zbora i hrvatskog društva za moždani udar, Acta Med Croatica, 73 (2019) 89-122

14. American College of Radiology . ACR; Reston, VA: 2009. ACR Appropriateness Criteria “Cerebrovascular Disease”
15. Schwartz DT. Emergency Radiology:Case Studies. McGraw Hill; 2008. pp. 501–522
16. Civetta, Kirby, Taylor, et al. 4th Edition. Lippencott: Williams and Wilkins; 2009. Critical Care; pp. 368–382.
17. Strugačevac P., Teorijska osnova imaging CT tehlike, gradska tiskara Osijek. 1999., 94-101
18. M.K.Kalra, S.Saini, G.D.Rubin, MDCT From Protocols to Practice, Springer 2008, 279-310
19. <https://radiologyassistant.nl/neuroradiology/brain-ischemia/imaging-in-acute-stroke#ct-early-signs-of-ischemia> pristupljeno 1.6.2021
20. Torres-Mozqueda F, He J, Yeh IB, et al. An acute ischemic stroke classification instrument that includes CT or MR angiography: The Boston Acute Stroke Imaging Scale. AJNR Am J Neuroradiol. 2008;29:1111–7
21. Wintermark M, Ko NU, Smith WS, et al. Vasospasm after subarachnoid hemorrhage: utility of perfusion CT and CT angiography on diagnosis and management. AJNR Am J Neuroradiol. 2006;27(1):26–34
22. Srinivasan A, Goyal M, et al. State of the art imaging of acute stroke. Radiographics. 2006;26:S75–S95
23. Lin K, Rapalino O, Law M, et al. Accuracy of the Alberta Stroke Program Early CT Score during the first 3 hours of middle cerebral artery stroke: comparison of noncontrast CT, CT angiography source images, and CT perfusion. AJNR Am J Neuroradiol. 2008;29(5):931–6
24. Konstas AA, Goldmakher GV, Lee TY, et al. Theoretic basis and technical implementations of CT perfusion in acute ischemic stroke, part 1: theoretic basis. AJNR Am J Neuroradiol. 2009;30(4):662–8
25. Gasparotti R, Grassi M, Mardighian D, et al. Perfusion CT in patients with acute ischemic stroke treated with intra-arterial thrombolysis: predictive value of infarct core size on clinical outcome. AJNR Am J Neuroradiol. 2009;30(4):722–7
26. Nandigam RN, Viswanathan A, Delgado P, et al. MR imaging detection of cerebral microbleeds: effect of susceptibility-weighted imaging, section thickness, and field strength. AJNR Am J Neuroradiol. 2009;30(2):338–43
27. Wessels T, Wessels C, Ellsiepen A, et al. Contribution of diffusion-weighted imaging in determination of stroke etiology. AJNR Am J Neuroradiol. 2006;27(1):35–9

28. Kranz PG, Eastwood JD. Does diffusion-weighted imaging represent the ischemic core An evidence-based systematic review. *AJNR Am J Neuroradiol.* 2009;30(6):1206–12
29. Latchaw RE, Alberts MJ, Lev MH, et al. Recommendations for imaging of acute ischemic stroke- a scientific statement from the American Heart Association. *Stroke.* 2009;40:3646–3678
30. Valaikiene J, Schuierer G, Ziemus B, et al. Transcranial color-coded duplex sonography for detection of distal internal carotid artery stenosis. *AJNR Am J Neuroradiol.* 2008;29(2):347–53
31. Suwanwela NC, Phanthumchinda K, Suwanwela N. Transcranial doppler sonography and CT angiography in patients with atherothrombotic middle cerebral artery stroke. *AJNR Am J Neuroradiol.* 2002;23(8):1352–5
32. Nakajima M, Kimura K, Ogata T, et al. Relationships between angiographic findings and National Institutes of Health stroke scale score in cases of hyperacute carotid ischemic stroke. *AJNR Am J Neuroradiol.* 2004;25(2):238–41
33. NHS, treatment, stroke: <https://www.nhs.uk/conditions/stroke/treatment/> pristupljeno 24.4.2021.
34. Habibi-Koolae M, Shahmoradi L, Kalhori SRN, Ghannadan H, Younesi E (2018) Prevalence of Stroke Risk Factors and their distribution based stroke subtype in Gorgan: A retrospective hospital-based study-2015-2016. *Neurology Res Inter.*
35. Ikehukwu Ijeh-Tarila K., Alaizgha N., Nathaniel Mbaba A., M., Ogolodom P., Orupabo-Oyan B., Nwazor E., Robinson E.D., Abam R., Ijeruh Y.O., Kelechi Nwodo V., Brain Computed Tomography Findings in Stroke Patients in Port Harcourt: A Retrospective Hospital-Based Study, 2020., ISSN: 2642-1747
36. Ogbole GI., Owolabi MO., Ogun O., Ogunseyinde OA., Ogunniyi A., (2015) Time of presentation of stroke patients for CT imaging in a Nigeria Tertiary Hospital. *Ann IbdPg Med* 13(1): 23-28

12. PRILOZI

Ilustracije

1. Slika 1: Shematski prikaz anatomije mozga – sagitalni presjek u medijanoj ravnini, Izvor: Valerie C. Scanlon, Tina Sanders, Essentials of Anatomy and Physiology, 5th Edition, Philadelphia: F.A. DAVIS COMPANY, 2007. 186 (preuzeto 2.3.2021.)
2. Slika 2: CT mozga, aksijalni presjek, prikaz hemoragijskog moždanog udara. Izvor: baza podataka KBC Rijeka (preuzeto 30.6.2021.)
3. Slika 3: CT mozga, aksijalni presjek, prikaz subakutnog infarkta mozga temporoparijentalno. Izvor: baza podataka KBC Rijeka (preuzeto 30.6.2021.)
4. Slika 4: Prikaz CT perfuzije mozga i perfuzijskih parametara, Izvor: baza podataka KBC Rijeka (preuzeto 30.6.2021.)
5. Slika 5: Prikaz difuzijskog MR mozga. Izvor: <https://www.ncbi.nlm.nih.gov/pmc/articles/PMC3088377/> (preuzeto 17.5.2021)

Tablice

2. Tablica 1: Ljestvica NIHSS (Nacional institutes of health stroke scale) <https://www.mdcalc.com/nih-stroke-scale-score-nihss> (preuzeto 17.5.2021)

Grafovi

1. Graf 1: Spolna zastupljenost pacijenata koji su bili podvrgnuti CT-u mozga s kliničkim pitanjem sumnje na CVI, u razdoblju od 1. siječnja 2020. do 31. prosinca 2020. godine na Kliničkom zavodu za radiologiju, lokalitet Rijeka
2. Graf 2: Zastupljenost bolesnika s obzirom na dob i spol, koji su bili podvrgnuti CT-u mozga s kliničkim pitanjem sumnje na CVI, u razdoblju od 1. siječnja 2020. do 31. prosinca 2020. godine na Kliničkom zavodu za radiologiju, lokalitet Rijeka
3. Graf 3: Incidencija patoloških promjena u radiološkom nalazu CT mozga u pacijenata koji su u razdoblju od 1. siječnja 2020. do 31. prosinca 2020. godine na Kliničkom zavodu za radiologiju, lokalitet Rijeka.
4. Graf 4: Incidencija patoloških promjena u radiološkom nalazu CT mozga u pacijenata ženskog spola koji su u razdoblju od 1. siječnja 2020. do 31. prosinca 2020. godine na Kliničkom zavodu za radiologiju, lokalitet Rijeka

5. Graf 5: Incidencija patoloških promjena u radiološkom nalazu CT mozga u pacijenata muškog spola koji su u razdoblju od 1. siječnja 2020. do 31. prosinca 2020. godine na Kliničkom zavodu za radiologiju, lokalitet Rijeka
6. Graf 6: Spolna zastupljenost pacijenata kod patoloških promjena u radiološkom nalazu CT mozga koji su u razdoblju od 1. siječnja 2020. do 31. prosinca 2020. godine na Kliničkom zavodu za radiologiju, lokalitet Rijeka, bili podvrgnuti kompjuteriziranoj tomografiji.
7. Graf 7: Zastupljenost bolesnika s obzirom na dob i spol, s nalazom ishemije (kronične, akutne) i intracerebralno krvarenje, koji su u razdoblju od 1. siječnja 2020. do 31. prosinca 2020. godine na Kliničkom zavodu za radiologiju, lokalitet Rijeka, bili podvrgnuti kompjuteriziranoj tomografiji

13. ŽIVOTOPIS

Rođena sam 23.02.2000. godine u Rijeci. U rodnom gradu upisujem Osnovnu školu Brajda i srednju školu, Prvu riječku hrvatsku gimnaziju. Nakon mature 2018.godine upisala sam Radiološku tehnologiju na Fakultetu zdravstvenih studija u Rijeci. Tijekom osnove i srednje škole, te na prvoj godini fakulteta aktivno sam se bavila sportom u odbojkaškom klubu Rijeka.