

PRIJELOMI PROKSIMALNOG FEMURA, ZDRAVSTVENA NJEGA, DIJAGNOSTIKA I LIJEČENJE

Jurišković, Mladen

Master's thesis / Diplomski rad

2021

Degree Grantor / Ustanova koja je dodijelila akademski / stručni stupanj: **University of Rijeka, Faculty of Health Studies / Sveučilište u Rijeci, Fakultet zdravstvenih studija u Rijeci**

Permanent link / Trajna poveznica: <https://um.nsk.hr/um:nbn:hr:184:034517>

Rights / Prava: [In copyright](#)/[Zaštićeno autorskim pravom.](#)

Download date / Datum preuzimanja: **2024-07-18**

Repository / Repozitorij:

[Repository of the University of Rijeka, Faculty of Health Studies - FHSRI Repository](#)



SVEUČILIŠTE U RIJECI
FAKULTET ZDRAVSTVENIH STUDIJA
SVEUČILIŠNI DIPLOMSKI STUDIJ
SESTRINSTVO- MENADŽMENT U SESTRINSTVU



Mladen Jurišković

PRIJELOMI PROKSIMALNOG FEMURA, ZDRAVSTVENA NJEGA, DIJAGNOSTIKA I
LIJEČENJE

Diplomski rad

Rijeka, rujan 2021.

UNIVERSITY OF RIJEKA
FACULTY OF HEALTH STUDIES
GRADUATE UNIVERSITY STUDY OF NURSE MENAGMENT

Mladen Juriskovic

FEMORAL PROXIMAL FRACTURE, HEALTHCARE, DIAGNOSE AND TREATMENT

Final thesis

Rijeka, september 2021.

Mentor rada: viši pred. **VESNA ČAČIĆ**, bacc. med. techn., mag. educ. rehab.

Komentor: doc. dr. sc. **SANDRA BOŠKOVIĆ**, prof. rehab., bacc. med. techn.

Diplomski rad obranjen je dana 24. IX. 2021. g. na Sveučilištu u Rijeci, Fakultet zdravstvenih studija.

Pred povjerenstvom u sastavu:

1. Doc. dr. sc. Sandra Bošković
2. Doc. dr. sc. Andrica Lekić
3. Doc. dr. sc. Jadranka Pavić

Veliko hvala mentorici Vesni Čačić, bacc. med. techn., mag. educ. rahab., te komentorici doc. dr. sc. Sandri Bošković na dostupnosti i pomoći u izradi ovoga rada.

Hvala riječkom Fakultetu zdravstvenih studija na novim spoznajama i naukama.

Zahvala i kolegama Klinike za kirurgiju, KBC-a Zagreb.

Izvešće o provedenoj provjeri izvornosti studentskog rada Opći podatci o studentu:

Sastavnica	SVEUČILIŠTE U RIJECI-FAKULTET ZDRAVSTVENIH STUDIJA
Studij	DIPLOMSKI STRUČNI STUDIJ SESTRINSTVO- MENADŽMENT U SESTRINSTVU
Vrsta studentskog rada	DIPLOMSKI RAD
Ime i prezime studenta	MLADEN JURIŠKOVIĆ
JMBAG	

Podatci o radu studenta:

Naslov rada	PRILOMI PROKSIMALNOG FEMURA, ZDRAVSTVENA NEGA, DIJAGNOSTIKA I LJEČENJE
Ime i prezime mentora	VESNA ČAČIĆ
Datum zadavanja rada	
Datum predaje rada	02.09.2021.
Identifikacijski br. podneska	ID1642957650
Datum provjere rada	07.09.2021.
Ime datoteke	
Veličina datoteke	1.68 M
Broj znakova	
Broj riječi	8913
Broj stranica	40

Podudarnost studentskog rada:

PODUDARNOST	
Ukupno	15%
Izvori s interneta	15%
Publikacije	1%
Studentski radovi	2%

Izjava mentora o izvornosti studentskog rada

Mišljenje mentora	
Datum izdavanja mišljenja	07.09.2021.
Rad zadovoljava uvjete izvornosti	<input checked="" type="checkbox"/>
Rad ne zadovoljava uvjete izvornosti	<input type="checkbox"/>
Obrazloženje mentora (po potrebi dodati zasebno)	

Datum

Potpis mentora

08.09.2021.

Vesna Čačić, mag.educ.rehab.

Vesna Čačić

SAŽETAK

Optimalno zbrinjavanje prijeloma proksimalnog femura ostaje izazov za traumatologa/ortopeda. Rana kirurška fiksacija i dalje je najbolji način za smanjenje rizika od komplikacija poput nesrastanja i avaskularne nekroze u liječenju prijeloma proksimalnog femura. Trenutno niti jedan sustav klasifikacije prijeloma proksimalnog femura nije od velike pomoći u identificiranju obrazaca prijeloma koji bi mogli ukazivati na ishod, ali postoje radiološki pokazatelji koji bi ih mogli dijagnosticirati. Gotovo svi klasifikacijski sustavi imaju nedostatke. Vijci su i dalje najbolji odabir za fiksaciju prijeloma proksimalnog femura u mlađe populacije. Preporuka je da su vijci postavljeni u konfiguraciji obrnutog trokuta, međusobno paralelni i umetnuti do 3 mm od korteksa. U gerijatrijskoj dobnoj skupini, rana ugradnja endoproteze kuka smanjuje mortalitet i morbiditet povezan s prijelomima proksimalnog femura. Potpuna artroplastika kuka s cementnom protezom preporuka je kao liječenje aktivne osobe, dok bi za starije, manje aktivne i pacijente s više komorbiditeta mogućnost odabira trebala biti hemiartroplastika. Medicinska sestra ima svoju veliku ulogu u perioperacijskoj skrbi za pacijenta sa prijelomom proksimalnog femura.

Ključne riječi: femur, proksimalni, prijelom, medicinska sestra, dijagnostika, liječenje

SUMMARY

Optimal care of proximal femoral fractures remains a challenge for the traumatologist / orthopedist. Early surgical fixation remains the best way to reduce the risk of complications such as nonunion and avascular necrosis in the treatment of proximal femoral fractures. Currently, no proximal femur fracture classification system is of much help in identifying fracture patterns that could indicate an outcome, but there are radiological indicators that could diagnose them. Almost all classification systems have shortcomings. Screws are still the best choice for fixing proximal femur fractures in younger populations. It is recommended that the screws be placed in an inverted triangle configuration, parallel to each other and inserted up to 3 mm from the cortex. In the geriatric age group, early implantation of a hip

endoprosthesis reduces mortality and morbidity associated with proximal femur fractures.

Complete hip arthroplasty with a cement prosthesis is recommended as a treatment for an

active person, while for the elderly, less active and patients with more comorbidities,

hemiarthroplasty should be the option. The nurse has a major role to play in perioperative care

for a patient with a proximal femur fracture.

Key words: proximal femur, nurse care, diagnostic, treatment

Sadržaj

1. UVOD	9
2. PRIJELOM PROKSIMALNOG FEMURA	10
2.1. Etiologija prijeloma proksimalnog dijela bedrene kosti	10
2.2. Epidemiologija prijeloma proksimalnog dijela bedrene kosti	10
2.3. Patofiziologija prijeloma proksimalnog dijela bedrene kosti	10
2.4. Anatomija gornjeg dijela femura	10
2.5. Klasifikacija prijeloma proksimalne trećine bedrene kosti	11
2.6. Dijagnostika prijeloma proksimalnog femura	15
2.7. Metode liječenja prijeloma proksimalnog dijela femura	16
3. ZDRAVSTVENA NJEGA BOLESNIKA S PRIJELOMOM PROKSIMALNOG FEMURA	29
4. ZAKLJUČAK	35
5. LITERATURA	36

1. UVOD

Istraživanja pokazuju da proksimalni prijelomi femura čine veliki udio hospitalizacije među slučajevima traumatoloških prijeloma (1). Velika većina ovih pacijenata (> 90%) u dobi je iznad 50 godina, s izraženijom učestalošću kod ženske populacije (2-3 puta u odnosu na muškarce) (2). Prijelomi proksimalnog dijela femura klasificirani su prema mjestu prijeloma i odnose se na frakturu vrata bedrene kosti, intertrohanterični i subtrohanterični prijelom. Progresivni rast broja trauma u vidu prijeloma u posljednjih godina dovodi i do temeljitijeg istraživanja svih elemenata prijeloma. Svaka od ovih vrsta prijeloma zahtijeva posebne metode liječenja s obzirom na razne vrste mogućih komplikacija i kontroverzi u vezi s optimalnom metodom. Cilj ovog rada jest prikaz objavljenih znanstvenih radova o prijelomima proksimalnog femura, zdravstvenoj njezi, dijagnostici i liječenju, uzimajući u obzir sva istraživanja koja su objavljena zaključno do 31.12.2020. godine na navedenu temu na pretraživačima MEDLINE (PubMed) i Cochrane baze podataka. Pretraga literature kombinirala je pojmove: femur, proksimalni s terminima za sljedeća stanja: fracture. Ostali usko povezani pojmovi koji su korišteni: care, diagnostic, treatment.

2. PRIJELOM PROKSIMALNOG FEMURA

2.1. Etiologija prijeloma proksimalnog dijela bedrene kosti

Prijelomi proksimalnog femura povezani su s padom u osoba starije životne dobi. U mlađih pacijenata koji su zadobili prijelom proksimalnog femura, uzrok je obično sekundarni zbog traume visokog intenziteta, poput pada s velike visine ili nesreća s motornim vozilima (3,4). Čimbenici rizika za prijelome proksimalnog femura uključuju ženski spol, smanjenu pokretljivost i nisku gustoću kostiju (5,6).

2.2. Epidemiologija prijeloma proksimalnog dijela bedrene kosti

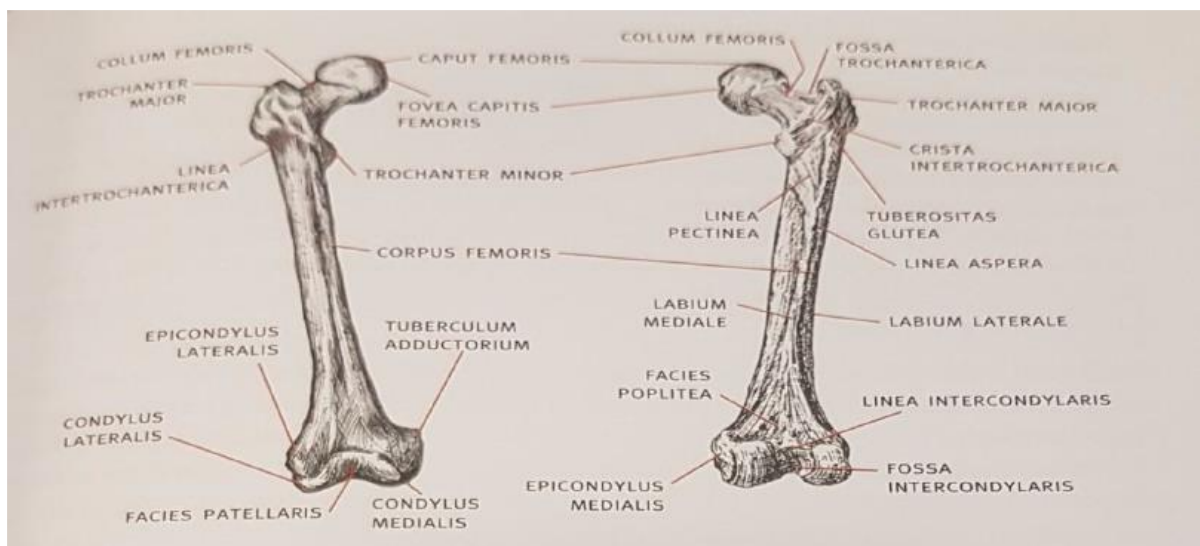
Godišnje se dogodi otprilike 1,6 milijuna prijeloma kuka. Sedamdeset posto svih prijeloma kuka događa se kod žena. Rizik od prijeloma kuka eksponencijalno raste s godinama i češći je kod žena bijele rase (7,8).

2.3. Patofiziologija prijeloma proksimalnog dijela bedrene kosti

Glavni izvor vaskularne opskrbe glave femura je medijalna cirkumfleksna arterija femura, koja prolazi ispod m. quadratus femoris. Pomaknuti prijelomi proksimalnog dijela bedrene kosti ugrožavaju opskrbu krvlju, obično prekidajući uzlazne cervikalne arterijskog prstena koju stvaraju cirkumfleksne arterije glave bedrene kosti. To može ugroziti sposobnost zarastanja prijeloma, neizbježno uzrokujući srastanje ili osteonekrozu (9). To je jako važno ako se uzme u obzir prijelom kod mladih pacijenata, kod kojih bi artroplastika bila neprikladna (10). U pacijenata liječenih otvorenom redukcijom unutarnjom fiksacijom, avaskularna nekroza je najčešća komplikacija (11).

2.4. Anatomija gornjeg dijela femura

Bedrena kost (*lat. femur*) je natkoljениčna kost i pripada skupini dugih cjevastih kostiju (12). Najduža je kost u ljudskom tijelu, a ujedno je i najjača zbog potreba prijenosa sile od zdjelice na potkoljениcu i obrnuto (13). Duga je od 43 cm do 53 cm pa čini jednu četvrtinu ukupne visine čovjeka. Femur se dijeli na tri osnovna dijela: proksimalni, trup, distalni dio (slika 1).



Slika 1. Anatomski prikaz bedrene kosti

Izvor: Keros P, Pećina M. Funkcijska anatomija lokomotornoga sustava. Zagreb: Naklada Ljevak, 2006, str. 255.

Proksimalni dio bedrene kosti započinje glavom (*lat. caput femoris*). Odmah ispod glave nalazi se vrat (*lat. collum femoris*) i on je mjesto prijelaza proksimalnog dijela kosti u trup kosti. Dug je oko 3 cm, uzak je u blizini glave te se širi prema trupu. Na tom se mjestu nalaze još i veliki i mali obrtač (*lat. trochanter major et minor*).

Između velikog i malog obrtača, posteriorno, nalazi se greben (*lat. crista intertrochanterica*). Na anteriornoj se strani vrata nalazi i koštana pruga (*lat. linea intertrochanterica*) koja se spušta od velikog obrtača inferiorno i medijalno. Ona prolazi ispod malog obrtača te se nastavlja na stražnjoj strani trupa kao medijalna usna hrapave koštane pruge (*lat. labium mediale linea asperae*) (14).

2.5. Klasifikacija prijeloma proksimalne trećine bedrene kosti

Prijelom ili fraktura kosti može se odrediti kao „djelomični ili potpuni prekid kontinuiteta kosti koji nastaje djelovanjem mehaničke sile, pri čemu se razlikuju traumatski prijelomi nastali djelovanjem jake mehaničke sile koja prelazi granicu fiziološke elastičnosti zdrave kosti i patološki prijelomi nastali djelovanjem minimalne mehaničke sile na patološki promijenjenoj kosti“ (15). Prijelomi kostiju mogu se podijeliti prema različitim kriterijima.

Kriteriji prema kojima se dijele prijelomi kostiju jesu sljedeći (16, 17):

- proširenost lomne linije po opsegu kosti prijelomi kostiju ,
- međusobni položaj fragmenata kosti – impakcijski prijelomi, multifragmentarni prijelomi, prijelomi s dislokacijom ulomaka (dislokacije mogu biti *ad latus*, *ad axim*, *ad periferiam* i *ad longitudinem*),
- stanje kože – zatvoreni i otvoreni (*fractura aperta*). Težina otvorenog prijeloma se određuje prema tzv. Gustilo skali (tablica 1.)
- složenost – jednostavni prijelomi, složeni prijelomi (kominutivni, multifragmentarni)
- djelovanje mehaničke sile- posredni i neposredni (ovisno o djelovanju mehaničke sile na kost),
- stupanj zahvaćenosti cirkumferencije kosti – razlikuju se potpuni (frakturna pukotina se širi kroz cijeli opseg kosti, a koštani ulomci su obično razmaknuti zbog djelovanja mišićnog vlakna) i nepotpuni prijelomi (ne zahvaćaju cijelu cirkumferenciju kosti),
- uzrok – prijelomi kostiju mogu biti uzrokovani kao posljedica bolesti (npr. osteomijelitis, tumorske metastaze, rahitis, osteoporoza, osteofibroza) ili kao posljedica djelovanja mehaničke sile na zdravu kost.

Gustilo Grade	Definicija
I	Otvoreni prijelom, čista rana, rana duljine manje od 1 cm
II	Otvoreni prijelom, rana veća od 1 cm, ali manja od 10 cm duljine bez većih oštećenja mekih tkiva, kože i avulzija
IIIA	Otvoreni prijelom ozljedom mekog tkiva slomljenom kosti sa opsežnom razderotinom mekog tkiva ili visokoenergetska trauma (uzrokovana pucnjavom i ozljedama na farmi) bez obzira na veličinu rane
IIIB	Otvoreni prijelom s velikim gubitkom mekog tkiva i periostalnim skidanjem te oštećenjem kostiju. Obično se povezuje s masovnom kontaminacijom. Često treba daljnji postupak pokrivanja mekih tkiva (Tirsch).

IIIC	Veliki otvoreni prijelom povezan s ozljedama arterija i živaca koja zahtijeva hitno kirurško zbrinjavanje, bez obzira na stupanj ozljede mekog tkiva.
------	---

Tablica 1. Gustilo score

Izvor: https://en.wikipedia.org/wiki/Gustilo_open_fracture_classification

Prema Kvesiću i suradnicima prijelomi proksimalne trećine bedrene kosti dijele se na (18):

- prijelome vrata bedrene kosti,
- prijelome glave bedrene kosti,
- pertrohanterne prijelome,
- intertrohanterne prijelome,
- suptrohanterne prijelome.

Petrohanterni, intertrohanterni i suptrohanterni prijelomi objedinjeno se nazivaju prijelomima trohanterične regije (18).

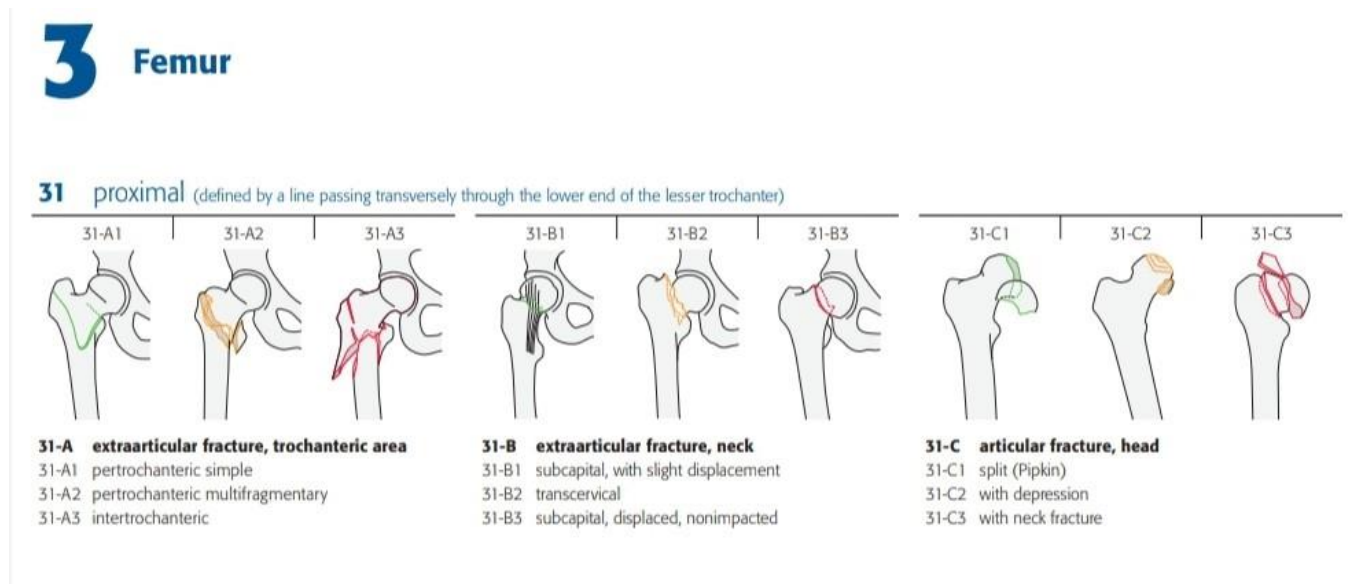
Gašparović i suradnici navode sličnu podjelu prema kojoj se prijelomi proksimalne trećine bedrene kosti dijele prema AO ili Müllerovoj klasifikaciji na A, B i C prijelome, pri čemu prijelomi A skupine obuhvaćaju trohanteričnu regiju, prijelomi B skupine prijelome vrata bedrene kosti, a prijelomi C skupine prijelome glave bedrene kosti. Nadalje se prijelomi koji obuhvaćaju trohanteričnu regiju dijele na sljedeća tri podtipa (17):

- A1 – jednostavni i stabilni prijelomi kod kojih fraktura pukotina polazi od velikog trohantera iz lateralnog i proksimalnog smjera prema malom trohanteru medijalno i distalno,
- A2 – nestabilni prijelomi zbog otrgnuća malog trohantera i gubitka medijalnog uporišta proksimalnog dijela bedrene kosti,
- A3 – prijelom velikog trohantera s otrgnućem malog trohantera ili bez njega.

Skupina B prijeloma proksimalne trećine bedrene kosti koja obuhvaća vrat bedrene kosti također se dijeli na tri podskupine (17):

- B1 – subkapitalni, stabilni prijelomi bez znatnog pomaka ulomka,

- B2 – transcervikalni prijelomi,
- B3 – subkapitalni prijelomi sa znatnim pomakom ulomka.



Slika 2. AO klasifikacija prijeloma proksimalnog dijela bedrene kosti.

Izvor: Müller AO Classification of Fractures—Long Bones This leaflet is designed to provide an introduction to the classification of long-bone fractures.

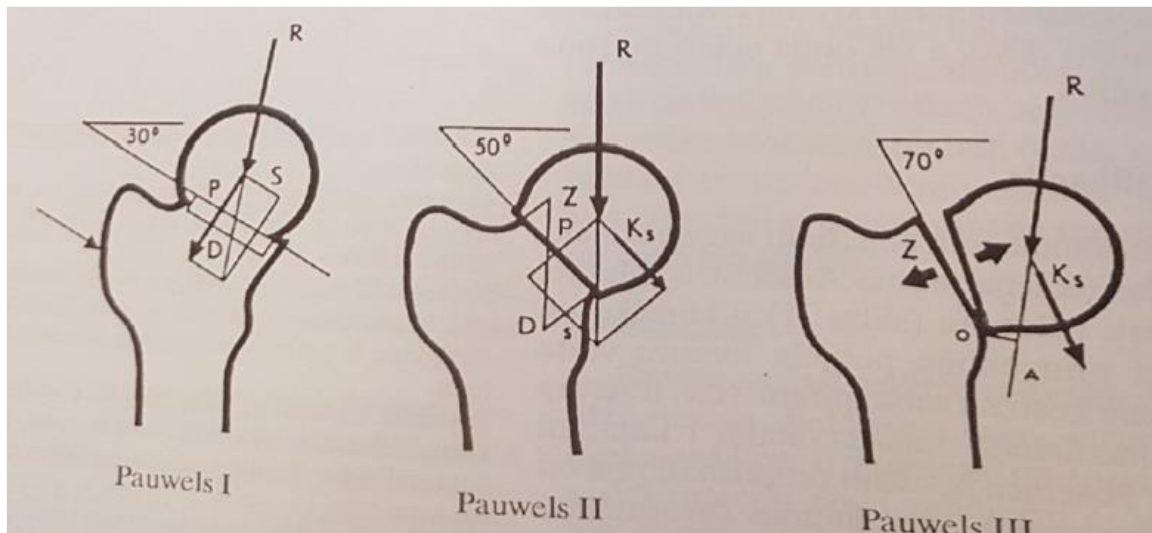
Prijelomi vrata bedrene kosti mogu se p-odijeliti i prema položaju frakturne pukotine na vratu na medijalne i lateralne. Medijalni prijelomi vrata bedrene kosti jesu oni prijelomi u kojima je opskrba krvlju toliko poremećena da je neizbježna djelomična ili potpuna avaskularna nekroza glave bedrene kosti, dok se pri lateralnom prijelomu vrata bedrene kosti cirkulacija uglavnom održava (19).

Osim toga, postoji podjela prijeloma vrata bedrene kosti s obzirom na smjer pukotine i kut koji ona zatvara s horizontalnom ravninom. Iako u stručnoj literaturi postoje takve podjele prijeloma vrata bedrene kosti prema Anschützu, Mattiu, Helleru i Bonninu, u praksi se najčešće koristi Pauwelsova podjela prema kojoj se prijelomi vrata bedrene kosti dijele na tri tipa (10):

- stabilan oblik kod kojega prijelomna pukotina s horizontalnom ravninom zatvara kut od 30° i kod kojega je glava bedrene kosti valgizirana i impaktirana na vratu,
- djelomično stabilan oblik kod kojega prijelomna pukotina s horizontalnom ravninom zatvara kut od 50° i kod kojeg nema impakcije te je veća mogućnost dislokacije vrata prema glavici,

- nestabilan oblik kod kojega prijelomna pukotina s horizontalnom ravninom zatvara kut od 70° i kod kojega se događa znatni pomak koštanih ulomaka vrata u odnosu na glavicu.

Ta su tri tipa prikazana na slici 3.



Slika 3. Podjela prijeloma vrata bedrene kosti prema Pauwelsu

Izvor: Hančević J. Lomovi i iščašenja. Jastrebarsko: Naklada Slap, 1998, str. 286.

2.6. Dijagnostika prijeloma proksimalnog femura

Dijagnostika se u slučaju prijeloma bedrene kosti postavlja na osnovu više čimbenika. Po zaprimanju pacijenta potrebno je u prvom redu učiniti opći pregled i rendgensku snimku. Ovim se korakom brzo i učinkovito procjeni položaj i težina ozljede. Točno će se odrediti lokacija prijeloma, a s tim i mogući utjecaj na susjedne zglobove (koljeno i kuk). U težim slučajevima moguće je snimiti i:

1. kompjuteriziranu tomografiju, tj. CT (metoda slojevitog snimanja poprečnih presjeka tijela u rendgenskoj dijagnostici),
2. magnetsku rezonancu – MR (tehnika snimanja tankih slojeva tkiva iz različitih smjerova pomoću radiofrekvencijskih valova u elektromagnetnom polju),
3. scintigrafiju kostiju – pretraga koja predstavlja metodu snimanja kostiju pri kojoj se intravenski ubrizgava sredstvo obilježeno radioizotopom uz praćenje njegova nakupljanja u tkivima gama kamerama (24).

2.7. Metode liječenja prijeloma proksimalnog dijela femura

Neki od načina liječenja prijeloma su repozicija, retencija i imobilizacija ulomaka te rana funkcionalna terapija. Repozicija je povratak prelomljenih dijelova kosti u prvobitni položaj ili približan koji bi omogućio uspostavljanje funkcije. Uglavnom je kod svakog prijeloma potrebno učiniti repoziciju jer su kosti obično dislocirane, a podaci se dobivaju pomoću rendgenske snimke kosti koja se obavezno radi u dva smjera, sprijeda i straga, kako bi se dobila točna slika u dislokaciju ulomka. Zadržavanje i imobilizacija ulomka se radi nakon repozicije u cilju da se kosti zadrže u tom položaju do potpunog sraštenja kosti, dok se rana funkcionalna terapija odnosi na sprječavanje atrofije kosti i mišića te kontrakture zglobova (25).

Metode liječenja prijeloma

Prijelom bedrene kosti se ponekad liječi konzervativno u skeletnoj ekstenziji kroz tuberostitas tibije, a nakon zarašćivanja se provodi imobilizacija sadrenim zavojem. Kod djece se radi indirektna ekstenzija. Zatim se radi kirurško liječenje repozicijom i osteosintezom jer skraćuje vrijeme liječenja i omogućuje ranije pokretanje. Prilikom frakture femura kod starih osoba preporučuje se umjesto osteosinteze postaviti umjetni zglob, odnosno endoprotezu kuka (25).

Konzervativna metoda se radi kao zatvorena repozicija fragmenta i definitivna vanjska imobilizacija pomoću sadrenog zavoja. Prednosti kod ovog liječenja su velike kao na primjer sprječava se opasnost od infekcije i ne dolazi do poremećaja krvne opskrbe na mjestu prijeloma. Međutim, postoje i nedostaci ovog liječenja prvenstveno jer duže traje, a ponekad željeni cilj nije moguće postići (25).

Zatvorena repozicija se radi kako bi se fragmenti doveli u prvobitni položaj, a svaki prijelom zahtjeva poseban postupak tokom repozicije. Repozicija se može postići manualno, s pomoću posebnih ekstenzijskih aparata, s pomoću kontinuirane ekstenzije, indirektnom i direktnom ekstenzijom. Manualna se odnosi na izvlačenje ekstremiteta kako bi se ispravila uzdužna dislokacija i zatim stavila u prvobitni položaj. Imobilizacija se postiže pomoću sadrenog zavoja i primjenjuje se kod prijeloma bedrene kosti (25).

Repozicija s pomoću posebnih ekstenzijskih aparata se uglavnom primjenjuje kod prijeloma dijafize, odnosno koštane cijevi u dugačkih kostiju. Omogućuje se bolja repozicija fragmenta i olakšava se samo postavljanje sadrenog zavoja (25).

Repozicija s pomoću privremene kontinuirane ekstenzije se koristi kod repozicije i imobilizacije fragmenta te se obično primjenjuje kod kominutivnih i kompliciranih prijeloma. Takva ekstenzija može biti indirektna i direktna (25).

Indirektna se obavlja preko kože ili zglobova, a rastezanje se postiže tako da se kost optereti utegom ili metalnom spiralom i elastičnom gumom. Direktna ili skeletna se pak izvodi uvođenjem Kirschnerove žice ili Steinmannovog čavla kroz kost (25).

Definitivna vanjska imobilizacija se provodi pomoću sadrenog zavoja i služi kao vanjska fiksacija fragmenta. Cilj joj je da drži kost i sami ekstremitet u određenom položaju dok prijelom ne zacijeli. Princip sadrenog zavoja je da obuhvati dva susjedna zgloba i tako spriječi pomicanje, također, dok se ne stvori dovoljno fibroznog kalusa ne smije se mijenjati, osim u slučaju da npr. dođe do infekcije ili dislokacije fragmenta (25).

Postoje i osnovna pravila tijekom stavljanja zavoja pa tako prvenstveno longeta mora gotovo prionuti uz kožu, zavoj ne smije stezati mjesto gdje je došlo do puknuća kosti femura, postavljanje trake oko longete mora biti brzo i bez stezanja, ne smije se pritiskati prstima jer bi to izazvalo udubine, to jest samo izbočine s unutarnje strane longete (25).

Sadreni zavoj može izazvati i posljedice, odnosno komplikacije zbog kompresije pa se kod pacijenata često javlja ishemija zbog kompresije i ozbiljna je komplikacija. Pacijenti znaju često osjećati bol i izostanak pulsa na nozi, stoga se narkotici ne smiju davati kod osoba sa sadrenim zavojem jer mogu prikriti tegobe. U slučaju pojave boli potrebno je uzdužno presjeći zavoj kako bi pacijent osjetio olakšanje te onda imobilizirati hidrofilnim zavojem. Uz ishemiju često dolazi do lokalnog pritiska koja izaziva upornu bol i žarenje pa se na tom mjestu mora odmah izrezati sadreni zavoj. U slučaju zanemarivanja boli i pritiska može doći do nekroze kože i potkožnog tkiva to jest dekubitusa (25).

Najčešće se postavlja natkoljenična sadrena longeta i zdjelični sadreni zavoj (koksofemoralni gips). Natkoljenična longeta se proteže od prstiju do velikog trohantera na bedrenoj kosti. Koljeno je lagano zavijeno, a nožni zglob je zavijen pod pravim kutom i po potrebi se pretvori u sadreni zavoj. Zdjelični sadreni zavoj se pruža dužinom cijele noge od zgloba kod pete pa preko zdjelice sve do dojki te se naravno prije longete stavlja sloj vate oko nožnog zgloba, koljena, zdjelice te epigastrija kako bi se spriječila nekroza kože, odnosno dekubitus (25). Longeta je podijeljena na četiri dijela počevši od gležanjskih maleola do gornjeg ruba zdjelice, druga se postavlja s unutrašnje strane noge od gležanjskog stražnjeg maleola do ispod prepone.

Treća pak obuhvaća sakrum i gluteus, dok se četvrta postavlja preko kuka i pričvrsti cirkularnim sadrenim zavojem. Stoga se zdjelični sadreni zavoj najčešće primjenjuje kod prijeloma femura. U slučaju prijeloma u gornjoj trećini femura postavlja se dvostruki sadreni zavoj koji tako obuhvaća i zdravu nogu iznad koljena (25).

Kirurška metoda liječenja

Kirurška metoda liječenja kod prijeloma radi se u kirurškoj otvorenoj, takozvanoj krvavoj repoziciji ulomaka i u unutrašnjoj fiksaciji fragmenata, osteosintezi. Prednosti osteosinteze se ističu zbog dobre anatomske repozicije i fiksacije fragmenta, moguća je rana fizikalna terapija, nema dugotrajne ekstenzije i imobilizacije, dok se nedostaci osteosinteze odnose na opasnosti pojave infekcije od koje može nastati osteomijelitis, nekroze kože iznad prijeloma, opasnost od oštećenja krvnih žila shodno mogućem sporijem srašćavanju frakture te izostanak kalusa zbog infekcije ili oštećene krvne opskrbe (25).

Nakon što se odradi proces repozicije i imobilizacije započinje proces regeneracije, odnosno stvaranja kalusa u svrhu srašćanja koštanih ulomaka. Razlikujemo periostalni kalus koji se razvija iz periosta, endostalni koji se razvija iz koštane srži i paraosalni kalus koji se stvori preobrazbom oštećenog mekog tkiva na mjestu prijeloma. Prijelom može srasti loše i nepravilno tako da prelomljena kost sraste u lošem položaju zbog kojeg dolazi do nepovoljnog funkcionalnog položaja. Najčešće dolazi do deformacije zbog dislokacije kosti ulomka zbog čega je skraćena okrajina. Kod slučajeva deformacije uzdužne osi, dolazi do nepravilnog opterećenja ekstremiteta koji nepovoljno utječe na susjedne zglobove i na samu kralježnicu (25). U slučaju kontraindikacije za kirurški zahvat primjenjuju se ortopedski pomagala.

U slučajevima kad femur ne zaraste, nakon četiri mjeseca, naziva se produženo zarašćivanje koje tada zahtjeva ponovni kirurški zahvat odnosno osteosintezu femura. Važno je da su koža i potkožno tkivo dobro prokrvljeni (25).

Razlikujemo unutarnju i vanjsku fiksaciju kosti. Unutarnja fiksacija je otvorena osteosinteza kako bi se spojili i učvrstili ulomci pomoću implantata od posebnih vrsta čelika ili legura i tako se vrate u prvobitni položaj (3). Švicarski kirurzi i ortopedi su osnovali 1958. godine su osnovali radnu skupinu kako bi proučavali osteosintezu pa je tako nastala AO metoda. Potrebno je štedjeti meke okolne dijelove i stvoriti uvjete kako bi kost što učinkovitije srasla (3).

Osteosinteze kostiju se dijele na stabilne i nestabilne. Stabilna osteosinteza se postiže postavljanjem vijaka ili pločica. Na taj način se postiže potpuno mirovanje među fragmentima kako bi primarno cijelili. AO metoda osteosinteze je jedna od najraširenijih jer se pravilnom primjenom brzo uspostavlja funkcija ozlijeđenog ekstremiteta uz anatomsku repoziciju i stabilnu fiksaciju (26). Nestabilna osteosinteza se izvodi takozvanom krvavom metodom koja onemogućava rano poslijeoperacijsko razgibavanje. Iz tih razloga potrebna je dodatna imobilizacija sadrenim zavojem te tu spadaju situacijske metode osteosinteze postavljanjem Rushova čavla te fiksacija Kirschnerovim žicama (26). Nestabilna osteosinteza označava približavanje frakturnih ulomaka i najčešće se primjenjuje u dječjoj dobi kada je proces zarastanja kosti brži. U takvoj situaciji je dovoljno da su kosti samo u kontaktu. Kirschnerove žice uvode se kroz epifizealnu hrskavičnu ploču što bliže pravom kutu jer je to najkraći put prolaska kroz hrskavicu (26).

Osteosinteza vijcima se koristi kako bi se približila dva frakturna fragmenta pomoću priteznog vijka. Samim time se potiče i pregradnja kosti, odnosno koštano tkivo se zamjenjuje novoizgrađenom kosti te se tako tokom cijeljenja povećava sila pritezanja. Osteosinteza vijcima se primjenjuje kod nestabilnih prijeloma, kod pomaka ulomka te kod fragmenta koji su dosta veliki. Stezaljka se postavlja izvana kako bi se postigla redukcija. U slučajevima kada to nije moguće radi se otvoreni pristup. Vijak mora biti postavljen pod pravim kutom u samom centru ulomka. Uglavnom se postavlja više vijaka kako bi bila postignuta rotacija i stabilnost ulomka (25).

Osteosinteza prelomljene kosti se postiže na dva dijela. Interfragmentarnom kompresijom fragmenata koji se rade pomoću vijaka i pločica s obuhvatnom svezom ili serklažom koja označava stezanje i omatanje fragmenata pomoću žice koja se uglavnom koristi kod prijeloma vrata bedrene kosti primjenom intramedularnog čavla ili pločice od 130 stupnjeva. Fiksatorima se vanjskim navođenjem postiže stabilnost kosti ili ulomaka (3).

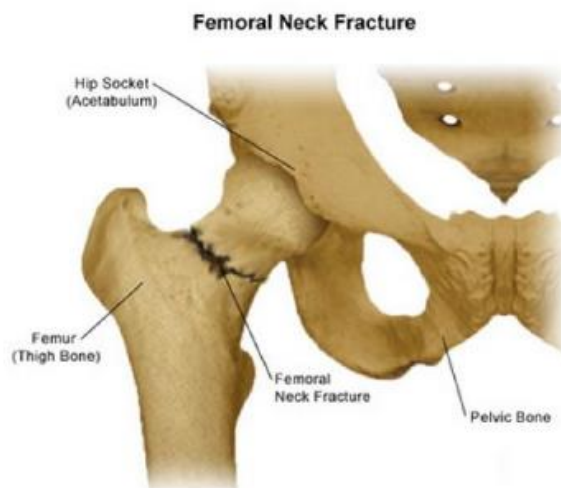
Osteosinteza spongioznim vijcima primjenjuje se kod prijeloma kondila femura. On ima dublje nareze koji mogu biti narezani cijelom dužinom vijka ili samo na krajnjim dijelovima. Spongiozni vijak služi kao pritezni vijak i uglavnom se primjenjuje na krajevima kosti gdje ima najviše spongiozne kosti (26,27).

Kortikalni vijci služe za fiksaciju pločica te kod spiralnih i kosih prijeloma i tokom osteosinteze kortikalisa kosti, a kao osnovno se pravilo navodi da moraju prolaziti kroz oba kortikalisa kako bi funkcija biča zadovoljavajuća. Takav vijak se može koristiti i kao pritezni vijak, a primjenjuje se samostalno bez pločica. Na kosti ispod glavice vijka se nalazi otvor koji je proširen kako bi kroz njega vijak slobodno klizao te se na taj način priteže i privlače suprotni kortikalis. Najbolja metoda je postavljanje priteznog vijka pod pravim kutom u odnosu na uzdužnu os kosti. Ako se pritezni vijak postavi pod oštrim kutom može se izazvati klizanje ulomaka te osteosinteza neće biti uspješna (3). Metoda obuhvatne sveze pomoću žice ili u kombinaciji obuhvatne sveze s Kirschnerovom žicom radi se na velikom trohanteru.

Kod prijeloma dijafize kostiju koriste se ravne ploče, a kod prijeloma u području epifize i metafize se koriste specijalne ploče. Kutne ploče koriste se kod prijeloma na proksimalnom i distalnom dijelu femura (26). Maleolarni vijci služe kako bi se fiksirali maleoli na periferiji dugih kostiju. U spongioznom dijelu kosti zahvaljujući njihovoj građi, sami mogu narezati svoj kanal. Takvi vijci služe kako bi privlačili i pritezali otkrhnuti maleol ka zdravom dijelu kosti (3). Intramedularna osteosinteza se radi pomoću medularnog čavla i koji potječe od Kuntschera, a danas se radi kod prijeloma u srednjoj trećini femura. Primjenjuje se svakodnevno te je značajan zbog svog elastičnog intramedularnog usidrenja. Čavao je elastičan i tanak, prorez oko 4/5 svoje duljine, a kraj mu je zatvoren i trolisnog oblika. Takav oblik omogućuje najučinkovitije uklještenje u medularni kanal i učinkovitija je vaskularizacija (3).

Prijelom vrata femura

Prijelom vrata bedrene kosti je najčešći prijelom koji se javlja kod starije populacije, međutim, događa se i kod mladih te također kod djece prilikom teških ozljeda (Slika 3). Do prijeloma dolazi zbog pada te rotorne greške pri hodu. Vrat kosti povezuje bedrenu kost s glavom kosti. Prijelomi na vratu femura dijele se na medijalne i lateralne, a podjela je važna zbog cirkulacije u tom području i mogućih posljedica. Glavica se najviše opskrbljuje iz arterije *circumflexae femoris*, dok se manjim dijelom opskrbljuje iz fovealne arterije. Kod slučajeva medijalnih prijeloma glave femura dolazi do prekida opskrbe krvlju i moguća je nekroza pa se glava mora totalno iskorijeniti iz noge i implantira se endoproteza kuka, a kod lateralnih prijeloma je očuvana cirkulacija i nema ugroženosti pa se primjenjuje jedna od vrsta osteosinteze (3).



Slika 4. Prijelom vrata bedrene kosti

Izvor: Stanford Health Care, 2020. <https://stanfordhealthcare.org/medical-conditions/bones-joints-and-muscles/hip-fracture/types.html>

S obzirom na kut i smjer pukotine, Pauwels je prijelome vrata femura podijelio u tri tipa. Tip 1. je prijelom vrata bedrene kosti gdje pukotina zatvara s horizontalnom ravninom kut od trideset stupnjeva. Očuvana je cirkulacija i bolesnici počinju rano ustajati i rano počinju s opterećivanjem noge. Primjenjuje se konzervativna terapija. Tip 2. je prijelom gdje je horizontalna ravnina pod kutom od pedeset stupnjeva. Veća je mogućnost dislokacije vrata. Tip 3. je prijelom u kojem pukotina s horizontalom zatvara kut od sedamdeset stupnjeva. Dolazi do većih pomaka koštanih ulomaka i primjenjuje se uglavnom kirurško liječenje (28).

Kod intrakapsularnog prijeloma se znatno oštećuje cirkulacija glavice, dok kod ekstrakapsularnog prijeloma očuvana je cirkulacija te je manja mogućnost nastanka nekroze (13). Kod pomaka ulomaka koji dovode do skraćivanja, noga postaje kraća za nekoliko centimetara te se teško može pomaknuti. Noga je zbog težine i odmaka ulomka u vanjskoj rotaciji, a primjećuje se i viši položaj trohantera ozlijeđene noge. Dijagnoza se također postavlja rendgenskom snimkom u dva smjera. Glavni ciljevi liječenja prijeloma vrata bedrene kosti su obnova regionalne anatomije, očuvanje koštanog dijela i brzi funkcionalni oporavak ekstremiteta konzervativno ili kirurški (18).

Ugradnja totalne endoproteze zgloba kuka (total hip artroplastic THA)

Pacijenti sa prijelomom vrata bedrene kosti čine većinu slučajeva prijeloma proksimalnog femura. Prijelom vrata bedrene kosti povezan je s visokim mortalitetom u gerijatrijskoj dobnoj skupini (20–35% unutar prve godine ozljede) (18)

S obzirom na komorbiditete, prijašnja praksa bila je usmjerena na trakciju prijeloma i odgađanje operacije. Studije su pokazale se da nema dokaza koji ukazuju na bilo kakvu korist ovog protokola. Trakcija sama po sebi dovodi do više komplikacija (nekroza kože, povećan rizik od duboke venske tromboze (DVT -a)) i pokazalo se da ne pomaže puno u smanjenju boli ili održavanju usklađenosti za kasniju operaciju (19). Studije sugeriraju da, iako nema razlike u stopi poslijeoperacijskih komplikacija i smrtnosti nakon odgođene operacije, to dovodi do povećanog boravka u bolnici, povećane boli i smanjene funkcionalnosti. Može se zaključiti da je rana operacija prijeloma vrata bedrene kosti (unutar 48 sati u slučajevima bez komorbiditeta) i unutar 4 dana u bolesnika s istovremenim medicinskim stanjima nužna.

Struka se slaže da je protetska zamjena prijeloma bedrene kosti vrata preferirani način liječenja u gerijatrijskih pacijenata. Različite meta analize i randomizirana kontrolna ispitivanja pokazala su smanjenu stopu ponovne operacije (9%) nakon artroplastike u usporedbi s (35%) nakon unutarnje fiksacije (21). Trenutna kontroverza je utvrditi koja je vrsta artroplastike najprikladnija za liječenje prijeloma bedrene kosti vrata u starijoj populaciji.

Indikacije – totalna artroplastika kuka (THA) indicirana je za pacijente koji nisu uspjeli u konzervativnom ili prethodnom kirurškom liječenju pogoršanja bolesti zgloba kuka te koji i dalje imaju trajnu, iscrpljujuću bol i značajno smanjenje svakodnevnih aktivnosti. Pacijenti sa deformacijom kuka i ograničenjem pokreta također mogu biti kandidati za THA ako je invalidnost značajnog karaktera, čak i ako nema boli. Odluka o ugradnji THA-om donosi se s omjerom potencijalne koristi i rizika. Temeljito razumijevanje postupka i očekivanog ishoda važan je dio procesa donošenja odluka.

Uobičajeni zglob kuka funkcionira kao zglob "lopta i čahura". Glava bedrene kosti (lopta) artikulira se s acetabulumom, omogućavajući glatki opseg pokreta. Bilo koje stanje koje utječe na neku od ovih struktura može dovesti do pogoršanja opsega pokreta u zglobu kuka. To, pak,

može dovesti do deformacije, boli i gubitka funkcije. Najčešće stanje koje na ovaj način utječe na zglobove je osteoartritis. Ostala stanja koja mogu negativno utjecati na zglob kuka jesu: upalni artritis (npr. Reumatoidni artritis, psorijatični artritis, spondiloartropatije), sindrom femoroacetabularnog udara, razvojna displazija kukova, dječji poremećaji kukova (npr. Legg-Calvé-Perthesova bolest, skliznuta kapitalna epifiza bedrene kosti), traume, novotvorine i osteonekroza.

Kontraindikacije - THA se ne smije ugraditi u slijedećim stanjima:

- Aktivna infekcija (lokalna ili sistemska).
- Komorbiditeti (npr. nedavni infarkt miokarda, nestabilna angina pectoris, zatajenje srca, teška anemija).
- Koštana nezrelost.
- Kvadriplegija.
- Trajna ili nepovratna mišićna slabost.

Aktivna infekcija je možda najvažnija kontraindikacija za THA. Inficirani THA može biti razorna komplikacija te predstavlja opasnost za vitalno stanje pacijenta.

Relativne kontraindikacije uključuju: paraplegiju, nemogućnost ambulacije koja nije povezana s poremećajem kuka, odsutnost funkcije mišića kuka, progresivni neurološki deficit, neuropatski (Charcotov) zglob i ozbiljnu morbidnu pretilost.

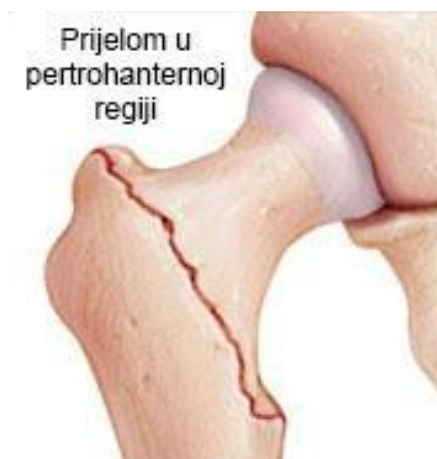Alternativa - THA je obično izborni postupak. Stoga, prije THA treba isprobati konzervativni pristup usmjeren na liječenje osnovne bolesti. Za pacijente s osteoartritisom to obično uključuje neoperativne mjere liječenja, kao što su smanjenje tjelesne težine, fizikalna terapija, nesteroidni protuupalni lijekovi (NSAID), pomoćni uređaji (npr. Štap) i intraartikularne injekcije glukokortikoida. Za pacijente s upalnim artritisom kuka (npr. Reumatoidni artritis ili spondiloartropatija), THA se nudi za rješavanje simptoma uznapredovale strukturne bolesti, a ne onih temeljnog upalnog poremećaja, koji se liječi medicinski.

U nekim slučajevima s pacijentom se može razgovarati o ostalim kirurškim zahvatima osim THA, poput hemiartroplastike, obnavljanja kuka, artrodeze i osteotomije kuka.

Petrohanterni prijelom bedrene kosti

Petrohanterni prijelom bedrene kosti je pukotina na oba trohantera kod neizravne sile na natkoljenu (Slika 4).

S obzirom na posttraumatski izgled razlikuju se valgusni i varusni prijelomi, a dijele se i na stabilne i nestabilne. Prema kliničkoj slici noga im je u vanjskoj rotaciji uz lokalnu jaku bol i krvni podljev. Moguće je skraćivanje uda te se pacijenti ne mogu oslanjati niti pomicati tu nogu. Dijagnoza se postavlja na temelju rendgenske snimke te po potrebi ciljane snimke.



Slika 5. Petrohanterni prijelom bedrene kosti

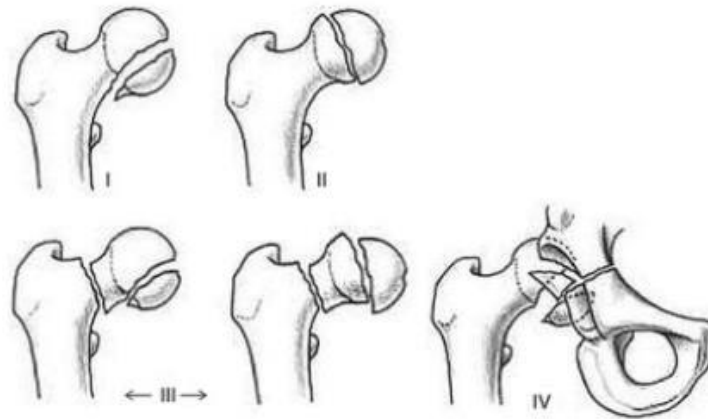
Izvor: Kirurgija Starčević, 2019. Dostupno na: <https://www.kirurgijastarcevic.com/kuk/>

Liječenje se i ovdje dijeli na konzervativno i kirurško. Konzervativno se provodi imobilizacijom koksofemoralnim gipsom četiri do osam tjedana, a pojava kalusa je uglavnom brza kod takvih prijeloma. Često se rade poslijezahvatni rendgenski snimci zbog mogućnosti pomaka ulomaka naknadno. Kirurško liječenje se radi gama čavlom, kutnim i kondilarnim pločicama te vijcima (DHS, DCS, PfNA) (18).

Prijelom glave femura

Prijelom glave bedrene kosti je rijedak, no često u kombinaciji s ozljedom proksimalnog dijela (Slika 5). Prijelom nastaje tijekom snažnog udara koljena u tvrdu površinu, većinom tijekom automobilskih nesreća. Rijetko nastaju tijekom udarca u predjelu kuka.

Glava bedrene kosti je iznimno važna za normalno funkcioniranje kuka jer predstavlja konveksno zglobno tijelo. U djece koja imaju prekomjernu tjelesnu težinu često dolazi do epifiziolize glavice natkoljениčne kosti što označava ozljedu epifizne ploče rasta te se tada mora fiksirati zdrava glavica uz fiksaciju ozlijeđenog dijela (18).



Slika 6. Prijelomi glave femura (22)

Klinička slika pokazuje skraćenu nogu i rotaciju prema van, bolesnik ne može stajati na ozlijeđenoj nozi, pojavljuje se bol u kuku zbog napetosti u zglobu i krvarenja. Pokreti su vrlo bolni te se na koži kuka može vidjeti lagano potkožno krvarenje, međutim, oteklina i nije vrlo izražena (25). Bolesnici katkad nastavljaju sa svakodnevnim obavezama i hodaju uz šepanje jer ne znaju da je došlo do prijeloma. Dijagnoza se postavlja na temelju rendgenskog snimka u dva smjera, a može se i upotpuniti CT-om (kompjutorska tomografija) ili MR-om (magnetska rezonanca) kako bi se lakše vidjela i odredila veličina ulomaka nakon frakture kosti jer su ulomci često mali pa ih je teško vidjeti rendgenskim snimanjem (18). Liječenje ovisi o veličini i dislokaciji fragmenta. Mali ulomci koji nisu od vitalne važnosti i koji se teško fiksiraju mogu se i ekstirpirati, što znači ukloniti iz korijena zgloba. Veliki ulomci se reponiraju i imobiliziraju u povoljan položaj. Ukoliko dođe do pojave zglobnog izljeva takvi se zahvati ne mogu raditi pa je potrebno napraviti fiksaciju malim kortikalnim ili spongioznim vijcima (Slika 7).



Slika 7. Kortikalni vijak (25)

Kod djece se fiksira spongioznim vijcima koji imaju kratke navoje na vrhu te se postavljaju s vanjske strane velikog trohantera do odlomljene glavice kroz vrat femura (Slika 8.).



Slika 8. Spongiozni vijci (25)

Učini se repozicija glave femura te se fiksira jednom ili više Kirschnerovih žica, a preko njih ide jedan ili više kanuliranih vijaka (Slika 9) (Slika 10) (18).



Slika 9. Kanulirani vijak (25)

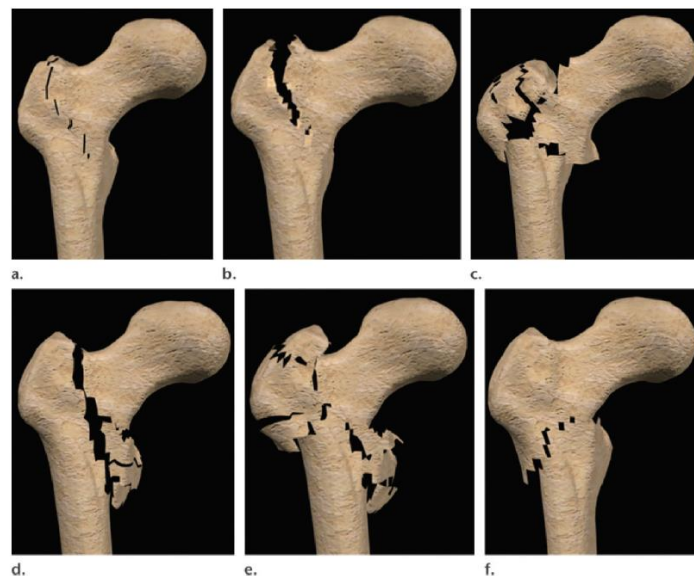


Slika 10. Kirschnerova žica (26)

Prijelom intertrohanterne regije

Intertrohanterični prijelomi su najčešći kod starijih osoba s godišnjom prevalencijom i težinom prijeloma kod žena starijih od 60 godina (29,30). Povećana prevalencija je u korelaciji s pogoršanjem osteoporoze, kao i smanjenjem prosječne pokretljivosti i mehaničke nesposobnosti za uspješno zaustavljanje pada (29,30,31). Intertrohanterični prijelomi se najčešće javljaju nakon bočnog pada s udarom na veći trohanter (31). Ne postoji jasna korelacija između smjera udara i mjesta prijeloma ili morfologije (32). Intertrohanterični prijelomi su ekstrakapsularni i mala je vjerojatnost da će rezultirati kroničnim komplikacijama (33). Stoga su primarni problemi neadekvatnog liječenja trohanteričnih prijeloma, povezani s rizicima akutne nestabilnosti i mogućom deformacijom nakon ozljede (34).

U traumatologiji, većina literature odnosi se na liječenje kompletnih intertrohanternih prijeloma. Danas postoji nekoliko sustava klasifikacije intertrohanternih prijeloma, ali se niti jedan nije pokazao dovoljnim za široku primjenu (35). Sustav klasifikacije prema Evansu (36), koji je naknadno modificirao Jensen (37), ponekad se u traumatologiji koristi zbog svoje relativne jednostavnosti i mogućnosti predviđanja rizika od nestabilnosti postredukcijskog prijeloma (Slika 11).



Slika 11. Intertrohanterni prijelom prema Evansu

- (a) Prijelomi tipa 1 su dvodijelni prijelomi bez pomaka. (b) Prijelomi tipa 2 su dvodijelni prijelomi s pomakom. (c) Prijelomi tipa 3 su trodijelni prijelomi tj. kominutivni prijelomi (mrvljenje) posterolateralnog cortexa (d) Prijelomi tipa 4 su trodijelni prijelomi tj. kominutivni prijelomi (mrvljenje) posteromedijalnog cortexa. (e) Prijelomi tipa 5 sastoje se od četiri ili više dijelova s medijalnim i lateralnim mrvljenjem korteksa. (f) Ključna je varijanta obrnutog kosog loma, koji se proteže od medijalne peritrohanteričnog cortexa inferolateralno do subtrohanternog cortexa (10).

Cilj liječenja prijeloma intertrohanterne regije je obnoviti pokretljivost i omogućiti rano opterećenje. Većina intertrohanternih prijeloma javljaju se u starijih osoba, a postoje dokazi da rana kirurška intervencija poboljšava krajnji ishod i nižu smrtnost (38,39). Standardna praksa je izvršiti kiruršku fiksaciju gotovo svih intertrohanternih prijeloma u bolesnika bez diskvalifikacije popratne bolesti ili osnovne nepokretnosti.

Dvije su primarne mogućnosti liječenja:

- (a) bočna ploča i fiksacija vijcima,
- (b) intramedularna fiksacija (40-43).

Prijelom subtrohanterne regije

Subtrohanterni prijelomi bedrene kosti su prijelomi koji će nastati nakon djelovanja izravne sile na trohanter bedrene kosti. Do prijeloma dolazi kod padova s visine na savinutu nogu. U prometnim nesrećama nalaze se odmah iza prijeloma dijafize femura po učestalosti. Razlikujemo kose, poprečne te višeiverne prijelome (13). Prisutan je deformitet noge koja je ozlijeđena i vidi se lokalni hematoma na mjestu prijeloma. Od simptoma javljaju se bolovi, nemogućnost pomicanja ekstremiteta, skraćanje ekstremiteta. Dijagnoza se postavlja na temelju rendgenske snimke u oba smjera. Terapija je kirurška, otvorena repozicija i fiksacija kao i kod petrohanteričnih prijeloma (13).

Iz svega navedenog, kirurški načini liječenja s obzirom na dob pacijenata, mogu se sažeti na slijedeći način:

1. Mlađi pacijenti (< 60 godina):
 - a) Unutrašnja fiksacija s otvorenom repozicijom (3,28)
2. Stariji pacijenti:
 - a) Bez dislociranosti vrata bedrene kosti:
 - perkutani kanulirani vijci ili klizni vijak (33)
 - b) Dislociranost vrata bedrene kosti:
 - Hemiartroplastika kod manje aktivnih pacijenta(44)
 - Aloartroplastika (28, 45, 46)

3. ZDRAVSTVENA NJEGA BOLESNIKA S PRIJELOMOM PROKSIMALNOG FEMURA

Razgovor s pacijentom je jedna od najvažnijih stavki prijeoperacijske pripreme zbog toga što je prisutan strah i neizvjesnost nakon kirurškog zahvata. Osjećaj straha se javlja jer se pacijenti boje da konačni ishod liječenja neće biti uspješan, da se možda neće probuditi nakon anestezije ili da će se probuditi u sred anestezije te sam strah od intenziteta boli.

Kako bi pacijenti što spremnije otišli na operacijski zahvat potrebno je da stručna osoba obavi razgovor s njima, a to je u ovom slučaju medicinska sestra i liječnik kirurg koji je i postavio indikaciju za kirurško liječenje, a u njima pacijenti pronalaze najviše utjehe. Samim time ublažava se strah i zabrinutost te stvara povjerenje i poboljšava komunikacija i ishod. Pacijenta se informira o njegovoj trenutnoj bolesti, liječenju, o operaciji koja ga očekuje i što će se događati prije i poslije samog zahvata, kada će moći ponovno samostalno hodati, postupcima koji će se primjenjivati, položaji koje će morati zauzimati i slično. Što više znanja prenesemo pacijentu i uvedemo ga u situaciju, pacijent će biti opušteniji i raspoloženiji za suradnju. Informacije moraju biti jasne, detaljne, korisne, a jednostavne. Potrebno je pacijentu dati i pisane upute pogotovo prilikom otpusta iz bolnice (2).

Fizička prijeoperacijska priprema pacijenta je također bitna. Rade se laboratorijske pretrage krvi pomoću kojih se procjenjuje opće zdravstveno stanje, a nužno je za kirurški zahvat i anesteziju. Provjerava se kompletna krvna slika (KKS), sedimentacija eritrocita, krvna grupa i Rh faktor, biokemijske pretrage kao što su glukoza u krvi, kalij, natrij i slično te koagulacijske pretrage (protrombinsko vrijeme, vrijeme krvarenja i vrijeme zgrušavanja). Snima se EKG (elektrokardiogram) srca, rendgenska snimka srca i pluća te na kraju mišljenje anesteziologa. Anesteziolog očitava sve nalaze te prikuplja dodatne podatke o pacijentu kojih nema ili koji su važni za anesteziju i operaciju. Na primjer, važno mu je poznavati pacijentovu anamnezu, preboljene bolesti, ima li srčanih bolesti itd.

Potrebno je voditi brigu o prehrani kirurškog pacijenta. Hrana i tekućina se ne smije konzumirati nakon ponoći i želudac mora biti prazan kao i crijeva te se takvim pacijentima daju laksativi. Uloga medicinske sestre je objasniti pacijentu važnost ne uzimanja hrane i uvođenja dijete te uzeti informacije o navikama u vezi prehrane i stupnju samostalnosti.

Nakon operacije kod pacijenata su prisutni mučnina i povraćanje pa se stoga primjenjuje nadoknada tekućine intravenskim putem najdulje jedan dan (2).

Na dan operacije provode se postupci zdravstvene njege, vadi se krv i evidentiraju vitalni znakovi. Primjenjuje se premedikacija kako bi ublažili strah kod pacijenata u obliku tablete ili intravenskom primjenom. Dan prije operacije naručuje se transfuzijska krv kod sumnje na veliki gubitak krvi te je potrebno znati krvnu grupu i Rh faktor pacijenta. Provjeri se je li pacijent na tašte te da li je kod žena prisutna menstruacija. Skidaju se proteze, naočale, slušni aparat, nakit i slično. Mjehur mora biti prazan te se uvodi urinarni kateter. Uvodi se iz više razloga: inkontinenacija, dijagnostičke svrhe, praćenje diureze, intaroperacijska kontaminacija. Uvodi se u aseptičnim uvjetima pažljivo i uz pomoć lidokain gela. Daje se antibiotska profilaksa perioperacijski u svrhu suzbijanja infekcije (cefazolin) (2).

Najvažniji dio u sestrinskoj dokumentaciji je dobro uzeta anamneza. Naime, važno je uzeti u obzir simptome bolesti koje je naveo bolesnik te njihov početak i tijek tegoba. Anamnezom u ovom slučaju dobivamo podatke o mehanizmu nastanka prijeloma, o subjektivnim i objektivnim poteškoćama. Važno je i da sestra obavijesti liječnika o svemu što joj je bolesnik naveo. Uostalom važno je da liječnik porazgovara s pacijentom o svim mogućim komplikacijama tijekom i nakon operacije (14).

Klinički pregled pacijenta prije i poslije operacije obuhvaća inspekciju, pregled pacijenta gdje samim time sestra može uočiti promjene ponašanja ili izgleda kod pacijenta. Inspekcijom kod prijeloma kosti može se opipati deformitet, otekline te vidjeti moguće hematomi (5).

Prvenstveno pacijent mora potpisati pristanak za operaciju, a za djecu potpisuje njihov skrbnik. Po prijemu pacijenta i potpisom pristanka uzimaju se uzorci krvi i urina za laboratorijske pretrage i postavlja mu se urinarni kateter. Važno je pripremiti kožu prije operacije, odnosno poslati pacijenta okupanog i čistog. Poželjno je prije operacije da pacijent obavi veliku i malu nuždu (2).

Pripremanje bolesnika za operaciju ovisi o tome je li operacija hitna ili planirana. U slučaju hitne operacije sve se mora odvititi što brže te je tako najvažnije izvaditi krv, poslati u transfuziju i provjeriti krvnu grupu i Rh faktor, učiniti rtg srca i pluća i određenu biokemijsku analizu krvi.

Kod slučajeva koji nisu hitni sestra ima više vremena za upoznavanje pacijenta i svih njegovih navika i problema, a ne samo za pripremu. Što više pacijent vremena provodi u bolnici to je veća opasnost od hospitalnih infekcija. Kada bolesnik ima dijagnozu prijeloma bedrene kosti tada je njegova operacija neodgodiva i to se naziva apsolutna indikacija, u nekim slučajevima je potrebna hitna operacija kako bi se spasilo vitalno stanje pacijenta kod na primjer otvorenog prijeloma bedrene kosti (2).

Pacijenti lakše podnose bol tijekom dana nego večeri, potrebno je navečer dati veću dozu analgetika, no važno je obratiti pažnju i na neke čimbenike lijekova koji mogu uzrokovati na primjer poremećaj disanja ili depresiju. Bol se definira kao subjektivan osjećaj, a određuje se na skali VAS (visual analog scale) od jedan do deset. Često se koriste analgetici kao što su Morfin, Pentazocin, Kodein, ali svi oni nose moguće nuspojave sa sobom. Pentazocin i Paracetamol zajedno imaju bolje djelovanje. Mučnina i povraćanje su gotovo sastavni dio tegoba nakon operacije i dosta su neugodni pa je potrebno bolesniku približiti posudu i biti pokraj njega tijekom povraćanja (2).

Pacijent nakon operacije u pravilu ne uzima ništa na usta, već prima intravensku nadoknadu elektrolita i zatim tekuću dijetu. Za nadoknadu kalija daje se KCl 7,4%, dok se Ringerova otopina smatra ne dovoljnom jer je sadržaj kalija premali. U organizmu odrasle osobe potrebno je 2000 kalorija što znači da je poslije operacijskog zahvata potreba viša za deset do trideset posto. Medicinska sestra je dužna objasniti pacijentu razloge takvih postupaka. Kod osoba koje gube mnogo krvi nakon operacije zahtijeva se transfuzija krvi. Pacijentima se može postaviti i intraoperacijski dren kako bi se smanjila mogućnost nastanka hematoma u rani. (2).

Komplikacije nakon operacijskog zahvata na proksimalnom femuru, vratu bedrene kosti metodom Total Hip Arthroplastic (THA)

Intraoperativni prijelom - Većina intraoperativnih prijeloma događa se na bedrenoj strani tijekom umetanja femoralne komponente. Incidencija prijeloma bedrene kosti tijekom THA kreće se od 0,1 do 1 posto za cementirane komponente i od 3 do 18 posto za necementirane komponente (13).

Ozljeda živca - Incidencija ozljeda živca u primarnom THA kreće se od 1 do 2 posto [13]. Ozljeda ishijadičnog živca je najčešća, posebno u stražnjem pristupu, ali mogu biti ozlijeđeni i lateralni kožni bedreni, bedreni, zaklopni i superiorni glutealni živci. Peronealni odjeljak išijasnog živca osjetljiviji je na ozljede od tibijalnog. Čimbenici rizika za ozljedu živca uključuju prethodnu operaciju kuka, razvojnu displaziju kuka, produljenje ekstremiteta, pretilost, ženski spol i kirurški pristup. Rizik od oštećenja živca varira s obzirom na kirurški pristup.

Vaskularne ozljede – Najčešće se ozlijeđuju ilijačne i femoralne žile, profunda femoris arterija, obturatorna arterija i gornja glutealna arterija. Intraoperativne ozljede često su laceracije krvnih žila. Ozljede koje se mogu prepoznati nakon operacije uključuju arteriovensku fistulu, arterijsku trombozu i pseudoaneurizmu [13].

Venska tromboza - Venska tromboza jedna je od komplikacija nakon THA koja predstavlja najveći rizik od smrtnosti. Oni koji su podvrgnuti THA-u nalaze se u skupini s najvišim rizikom nakon operativnog zahvata. Zastoj zbog torzije donjeg uda tijekom operacije, razvrtnje dugih kostiju, kao i ozljeda intime, uključeno je u etiologiju tromboembolijskih događaja nakon THA, ali precizna etiologija ostaje neizvjesna. Zbog visokog rizika od duboke venske tromboze (DVT), standardni protokol koji slijedi THA obično koristi neki oblik farmakološke profilakse zajedno s ranom mobilizacijom.

Dekubitus – dekubitus kao najčešća komplikacija dugotrajnog ležanja. Javlja se u 45 % gerijatrijsko traumatoloških pacijenata. Bitna je rana prevencija i detekcija dekubitalnih ulkusa. Vrlo važnu ulogu u sprječavanju dekubitusa ima medicinska sestra.

Hipotermija - Hipotermija je također jedna od komplikacija koje mogu nastati nakon operacijskog zahvata, s obzirom na to da ju može uzrokovati dugotrajno mirovanje, a i starija dob pacijenta je također kritični čimbenik. Ona označava sniženje tjelesne temperature na ispod 35° Celzijevih i može biti blaga, umjerena i teška (17). Tijekom operativnog zahvata operacijska dvorana u kojoj se nalazi pacijent, da se smanji mogućnost pojave infekcije rane, je niske temperature. Jedan od kritičnih čimbenika jest starija dob pacijenta. Izloženost

niskim temperaturama, neadekvatna odjeća, malnutricija i prehrana, samo su neki od ostalih potencijalnih uzroka pothlađivanja, kao što to mogu biti i anestezija, komorbiditeti i trauma, oštećenje hipotalamusa, senzorni manjak (posebno kod dijabetičara i starijih osoba), bolesti centralnog živčanog sustava. Blaga hipotermija je ona kada je temperatura u rasponu od 32 do 35°C i ona se očituje u treskavici, blijedoj i hladnoj koži, ukočenosti zglobova, hipertenziji, hiperglikemiji, tahikardiji i aritmiji, amneziji, disartiji, smetenosti pacijenta i slično. Umjerenu hipotermiju, koja ima raspon temperature od 28 do 32°C, prepoznajemo po razdražljivosti, hiporefleksiji, somnolenciji i halucinacijama, bradikardiji i hipokalijemiji, poremećaju zgrušavanja, petehijalnim krvarenjima po sluznici i koži, kao i po pankreatitisu, stresnim želučanim ulkusima, ileusu i smanjenoj funkciji jetre, koji su zajednički svim vrstama pothlađivanja. Teškom hipotermijom se naziva stanje u kojem je tjelesna temperatura ispod 28°C. Pacijent u tom slučaju pada u komu i gubi sve reflekse. Javlja se teška bradikardija – tek desetak otkucaja srca u minuti, kao i oligurija i anurija te pada EEG aktivnost. Pri temperaturi nižoj od 26°C, javljaju se asistola kao i ventrikularne aritmije, dok pri temperaturi nižoj od 24°C dolazi do hipoventilacije, plućnog edema, apneje i respiracijske acidoze. Kada je riječ o pothlađivanju, medicinska sestra prvenstveno mora ukloniti čimbenike koji su ga uzrokovali i zagrijati prostoriju u kojoj pacijent boravi. Zatim treba utopli pacijenta, kako vanjskim (topli pokrivači), tako i unutarnjim zagrijavanjem, posebno područje vrata i glave i državati pacijenta u toploj i suhoj odjeći. Važno je mjerenje temperature svakih sat vremena pri čemu se uvijek koristi isto mjesto i metoda mjerenja, uočiti i pratiti promjene poput bradikardije, hipotenzije i aritmije, bilježiti znakove hipotermije i promet tekućine te asistirati prilikom postavljanja nazogastrične sonde i centralnog venskog katetera. Posao medicinske sestre je i promatranje izgleda, sadržaja i količine želučane retencije, dok se primjenjivanje sve terapije prema pisanoj liječnikovoj odredbi podrazumijeva i ne treba posebno naglašavati. Dva su vodeća cilja, a to su povišenje temperature na iznad 35°C i vraćanje pulsa, disanja i krvnog tlaka u okvire normalnih granica.

Bol - bol je glavni simptom nakon operacijskog zahvata. Postoperativna bol je presudni faktor koji ograničava pacijenta i smanjuje mogućnost samozbrinjavanja. Kao dio obrambenog sustava bol psihički i fizički utječe na ponašanje i oporavak. U postoperativnom tijeku, kako bi smanjili bol i povećali mogućnost lakše mogućnosti brige za sebe, zajedno sa pacijentom dogovaramo plan prema smanjenju boli. Bol se može procijeniti prema skali, bodovima od nula do deset. Da bi pravilno procijenili jakost i lokalizaciju, moramo razgovarati i o jakosti prijeoperacijske boli.

Bol nam u poslijeoperacijskom tijeku šalje informacije o upali. Primjenom analgezije, kontrolom općeg stanja uočavamo radi li se o poboljšanju. Većini kirurških pacijenata bol može biti znak krvarenja, stvaranja hematoma, infekcije. Medicinska sestra treba poznavati pravilnu primjenu lijeka, vremenski period koji mora biti između primjene pojedinih analgetika, kontrolirati vitalne funkcije. Analgezija kod starije populacije može izazvati respiratornu disfunkciju. Cilj cijelog multidisciplinarnog tima (liječnici, sestre, fizioterapeuti, socijalni radnici) jest što veći stupanj samozbrinjavanja kod bolesnika. Bolesnik ostaje na odjelu oko 10-tak dana, kada se odstranjuju šavovi rane te se premješta u ustanovu za stacionarnu rehabilitaciju. Prije samog premještaja sestra treba utvrditi koliko je bolesnik usvojio znanja o životu s implantatom i ukoliko je potrebno ponoviti mu preporuke.

Smanjenje boli dovodi do poboljšanja, do povećane mogućnosti brige za sebe, brže rehabilitacije i smanjenja bolničkog ležanja. Sestrinski pristup i jačanje psihičkog stanja i razgovora s pacijentom jedan je od mogućnosti smanjivanja inteziteta boli. Dobra informiranost o analgeziji i postoperativnoj boli pomaže u oporavku.

4. ZAKLJUČAK

Intertrohanterični prijelomi najčešći su prijelomi proksimalnog femura i potrebno ih je uspješno liječiti. Vijak s kliznom kukom (DHS) najbolja je dostupna opcija za stabilne međutrohanterične prijelome. Korištenje intramedularnih vijaka je korisno u liječenju međutrohanteričnih prijeloma usitnjavanjem i gubitkom bočne potpore. Primarna hemiartroplastika kod ovakvih prijeloma treba biti rezervirana za starije pacijente (> 75 godina starosti), s nestabilnim/usitnjenim prijelomima i popratnim slabim koštanim materijalom. Kod subtrohanteričnih prijeloma postoji mogućnost nesrastanja te zahtijeva odgovarajuću redukciju prije i tijekom fiksacije kako bi se osigurali dobri rezultati. Dokazano je da intramedularni implantati povećavaju uspješnost kod subtrohanteričnih prijeloma i da bi im trebalo dati prednost u odnosu na ekstramedularne sustave za fiksiranje ploča. Prijelomi u subtrohanteričnoj regiji uzrokovani dugotrajnom uporabom bisfosfonata rijetki su. Potrebna im je kirurška fiksacija intramedularnim uređajima i medicinsko zbrinjavanje uzroka.

Nakon operacijskog zahvata osteosinteze proksimalnog femura, vrlo je važna poslijeoperacijska sestrinska skrb pacijentu jer je najvažniji zadatak pacijente pripremiti i naučiti na život s implantatom kako bi se minimalizirale moguće komplikacije.

Također je vrlo važan multidisciplinarni pristup dijagnostici, operacijskom liječenju, poslijeoperacijskoj sestrinskoj skrbi, rehabilitaciji te povratku pacijenta u njegovu zajednicu.

Za primjereno zbrinjavanje prijeloma proksimalnog femura ostaju mnoga otvorena pitanja. Potreba za daljnjim istraživanjima i pristupom temeljenim na dokazima nikada se ne može previše naglasiti u potrazi za nadogradnjom našeg znanja o temi i posljedičnim poboljšanjem kliničkih ishoda.

5. LITERATURA

- (1) Fox K.M., Magaziner J., Hebel J.R. Intertrochanteric versus femoral neck fractures: differential characteristics, treatment, and sequelae. *J Gerontol A Biol Sci Med Sci.* 1999;54:635–640.
- (2) Zuckerman JD. Hip fracture. *N Engl J Med* 1996;334(23): 1519–1525.
- (3) Protzman RR, Burkhalter WE. Femoral-neck fractures in young adults. *J Bone Joint Surg Am.* 1976 Jul;58(5):689-95.
- (4) Johnell O, Kanis JA. An estimate of the worldwide prevalence and disability associated with osteoporotic fractures. *Osteoporos Int.* 2006 Dec;17(12):1726-33.
- (5) Cummings SR, Black DM, Nevitt MC, Browner W, Cauley J, Ensrud K, Genant HK, Palermo L, Scott J, Vogt TM. Bone density at various sites for prediction of hip fractures. The Study of Osteoporotic Fractures Research Group. *Lancet.* 1993 Jan 09;341(8837):72-5.
- (6) Lakstein D, Hendel D, Haimovich Y, Feldbrin Z. Changes in the pattern of fractures of the hip in patients 60 years of age and older between 2001 and 2010: A radiological review. *Bone Joint J.* 2013 Sep;95-B(9):1250-4.
- (7) Johnell O, Kanis JA. An estimate of the worldwide prevalence and disability associated with osteoporotic fractures. *Osteoporos Int.* 2006 Dec;17(12):1726-33.
- (8) Koval KJ, Zuckerman JD. Hip Fractures: I. Overview and Evaluation and Treatment of Femoral-Neck Fractures. *J Am Acad Orthop Surg.* 1994 May;2(3):141-149.
- (9) Barney J, PiuZZi NS, Akhondi H. StatPearls [Internet]. StatPearls Publishing; Treasure Island (FL): Jul 6, 2021. Femoral Head Avascular Necrosis.
- (10) Li M, Cole PA. Anatomical considerations in adult femoral neck fractures: how anatomy influences the treatment issues? *Injury.* 2015 Mar;46(3):453-8.
- (11) Dedrick DK, Mackenzie JR, Burney RE. Complications of femoral neck fracture in young adults. *J Trauma.* 1986 Oct;26(10):932-7.
- (12) Keros P, Pećina M. Funkcijska anatomija lokomotornoga sustava. Zagreb: Naklada Ljevak, 2006.
- (13) Hančević J. Lomovi i iščašenja. Jastrebarsko: Naklada Slap, 1998.
- (14) Krmpotić-Nemanić J, Marušić A. Anatomija čovjeka. Zagreb: Medicinska naklada, 2007.

- (15) Šišljagić V. Cijeljenje kosti. *Medicinski vjesnik* 2000;32(1-4):105-109.
- (16) Sekelj A. i sur. *Prva pomoć – doktrina i praksa*. Zagreb: Medicinska naklada, 2006.
- (17) Gašparović, V. i sur. *Hitna medicina*. Zagreb: Medicinska naklada, 2014.
- (18) Kvesić A. i sur. *Kirurgija*. Zagreb: Medicinska naklada, 2016.
- (19) Bradić I. i sur. *Kirurgija*. Zagreb: Medicinska naklada, 1995.
- (20) Kazley JM, Banerjee S, Abousayed MM, Rosenbaum AJ. Classifications in Brief: Garden Classification of Femoral Neck Fractures. *Clin Orthop Relat Res*. 2018 Feb;476(2):441-445.
- (21) Guyton J.L. Fractures of hip, acetabulum, and pelvis. In: Canale S.T., editor. *Campbell's Operative Orthopaedics*. 9th ed. Mosby; St. Louis: 1998. pp. 2181–2276.
- (22) Šebečić, B. i sur. Prijelomi vrata bedrene kosti. *Medix: specijalizirani medicinski dvomjesečnik* 2002;8(45):67-72.
- (23) Parker M.J. Prediction of fracture union after internal fixation of intracapsular femoral neck fractures. *Injury*. 1994;25(2):3–6.
- (24) Brkić Biloš, I., *Ozljede u Republici Hrvatskoj*. Hrvatski Zavod za Javno Zdravstvo, 2014.
- (25) Prpić I., *Kirurgija*. Zagreb: Medicinska naklada 1996.
- (26) Prpić I. i sur., *Kirurgija za medicinare treće izdanje*. Zagreb: Školska knjiga 2005.
- (27) Hančević J. i sur., *ABC kirurške svakidašnjice*. Zagreb: Medicinska naklada 2005.
- (28) Bhandari M, Devereaux PJ, Swiontkowski MF, Tornetta P, Obremskey W, Koval KJ, Nork S, Sprague S, Schemitsch EH, Guyatt GH. Internal fixation compared with arthroplasty for displaced fractures of the femoral neck. A meta-analysis. *J Bone Joint Surg Am*. 2003 Sep;85(9):1673-81.
- (29) Kannus P, Niemi S, Parkkari J, Palvanen M, Vuori I, Järvinen M. Nationwide decline in incidence of hip fracture. *J Bone Miner Res* 2006;21(12):1836–1838.
- (30) Zain Elabdien BS, Olerud S, Karlström G. The influence of age on the morphology of trochanteric fracture. *Arch Orthop Trauma Surg* 1984;103(3):156–161.
- (31) Parkkari J, Kannus P, Palvanen M, et al. Majority of hip fractures occur as a result of a fall and impact on the greater trochanter of the femur: a prospective controlled hip fracture study with 206 consecutive patients. *Calcif Tissue Int* 1999;65(3):183–187.
- (32) Greenspan SL, Myers ER, Maitland LA, Kido TH, Krasnow MB, Hayes WC. Trochanteric bone mineral density is associated with type of hip fracture in the elderly. *J Bone Miner Res* 1994;9(12):1889–1894.

- (33) Fixation using Alternative Implants for the Treatment of Hip fractures (FAITH) Investigators. Fracture fixation in the operative management of hip fractures (FAITH): an international, multicentre, randomised controlled trial. *Lancet*. 2017 Apr 15;389(10078):1519-1527.
- (34) Kaufer H. Mechanics of the treatment of hip injuries. *Clin Orthop Relat Res* 1980;(146):53–61.
- (35) van Embden D, Rhemrev SJ, Meylaerts SA, Roukema GR. The comparison of two classifications for trochanteric femur fractures: the AO/ASIF classification and the Jensen classification. *Injury* 2010;41(4):377–381.
- (36) Evans EM. The treatment of trochanteric fractures of the femur. *J Bone Joint Surg Br* 1949;31B(2):190–203.
- (37) Jensen JS. Classification of trochanteric fractures. *Acta Orthop Scand* 1980;51(5):803–810.
- (38) Gdalevich M, Cohen D, Yosef D, Tauber C. Morbidity and mortality after hip fracture: the impact of operative delay. *Arch Orthop Trauma Surg* 2004;124(5):334–340.
- (39) McGuire KJ, Bernstein J, Polsky D, Silber JH. The 2004 Marshall Urist award: delays until surgery after hip fracture increases mortality. *Clin Orthop Relat Res* 2004;(428):294–301.
- (40) Forte ML, Virnig BA, Kane RL, et al. Geographic variation in device use for intertrochanteric hip fractures. *J Bone Joint Surg Am* 2008;90(4):691–699.
- (41) Anglen JO, Weinstein JN; American Board of Orthopaedic Surgery Research Committee. Nail or plate fixation of intertrochanteric hip fractures: changing pattern of practice—a review of the American Board of Orthopaedic Surgery Database. *J Bone Joint Surg Am* 2008;90(4):700–707.
- (42) Adams CI, Robinson CM, Court-Brown CM, McQueen MM. Prospective randomized controlled trial of an intramedullary nail versus dynamic screw and plate for intertrochanteric fractures of the femur. *J Orthop Trauma* 2001;15(6):394–400.
- (43) Bhandari M, Schemitsch E, Jönsson A, Zlowodzki M, Haidukewych GJ. Gamma nails revisited: gamma nails versus compression hip screws in the management of intertrochanteric fractures of the hip—a meta-analysis. *J Orthop Trauma* 2009;23(6):460–464.
- (44) Rogmark C, Leonardsson O. Hip arthroplasty for the treatment of displaced fractures of the femoral neck in elderly patients. *Bone Joint J*. 2016 Mar;98-B(3):291-7.

- (45) Avery PP, Baker RP, Walton MJ, Rooker JC, Squires B, Gargan MF, Bannister GC. Total hip replacement and hemiarthroplasty in mobile, independent patients with a displaced intracapsular fracture of the femoral neck: a seven- to ten-year follow-up report of a prospective randomised controlled trial. *J Bone Joint Surg Br.* 2011 Aug;93(8):1045-8.
- (46) Hedbeck CJ, Enocson A, Lapidus G, Blomfeldt R, Törnkvist H, Ponzer S, Tidermark J. Comparison of bipolar hemiarthroplasty with total hip arthroplasty for displaced femoral neck fractures: a concise four-year follow-up of a randomized trial. *J Bone Joint Surg Am.* 2011 Mar 02;93(5):445-50.
- (47) Kadović M, Abou Aldan D, Babić D, Kurtović B, Piškorjanac S, Vico M. *Sestrinske dijagnoze 2.* Zagreb: Hrvatska komora medicinskih sestara; 2013. Str.5; 29-38.