

PERKUTANA KORONARNA INTERVENCIJA KOD INFARKTA MIOKARDA

Šare, Iva

Undergraduate thesis / Završni rad

2021

Degree Grantor / Ustanova koja je dodijelila akademski / stručni stupanj: **University of Rijeka, Faculty of Health Studies / Sveučilište u Rijeci, Fakultet zdravstvenih studija u Rijeci**

Permanent link / Trajna poveznica: <https://um.nsk.hr/um:nbn:hr:184:485343>

Rights / Prava: [In copyright](#)/[Zaštićeno autorskim pravom.](#)

Download date / Datum preuzimanja: **2025-02-03**

Repository / Repozitorij:

[Repository of the University of Rijeka, Faculty of Health Studies - FHSRI Repository](#)



SVEUČILIŠTE U RIJECI
FAKULTET ZDRAVSTVENIH STUDIJA
PREDDIPLOMSKI STRUČNI STUDIJ
SESTRINSTVO

Iva Šare

**PERKUTANA KORONARNA INTERVENCIJA
KOD INFARKTA MIOKARDA**

Završni rad

Rijeka, 2021.

UNIVERSITY OF RIJEKA
FACULTY OF HEALTH STUDIES
UNDERGRADUATE STUDY
OF NURSING

Iva Šare

**PERCUTANEOUS CORONARY INTERVENTION
IN MYOCARDIAL INFARCTION**

Final work

Rijeka, 2021.

Mentor rada:

Završni rad obranjen je dana: _____ na Fakultetu zdravstvenih studija u Rijeci pred povjerenstvom u sastavu:

1. _____

2. _____

3. _____

Zahvala

Zahvaljujem se mentorici prof. rehab. bacc. med. sestr. Vesni Čačić na korisnim i stručnim savjetima, pruženoj podršci i razumijevanju u izradi završnog rada. Zahvaljujem se svojim roditeljima, kćeri Lari i prijateljima na beskonačnom strpljenju i razumijevanju. Zahvaljujem se svojim dragim kolegama koji su mi uljepšali i obogatili obrazovanje. Veliko hvala svima!

SADRŽAJ

1.UVOD	8
1.1. ANATOMIJA I FIZIOLOGIJA SRCA.....	9
2.INFARKT MIOKARDA.....	11
2.1.Dijagnostički postupci.....	12
2.1.1.Ekg – elektrokardiografija.....	13
2.1.2.Lokalizacija infarkta na osnovu ekg-a u određenimodvodima	13
2.1.3.Holter.....	13
2.1.4.Ergometrija.....	14
3.LIJEČENJE	14
4.PCI.....	15
4.1.Povijesni razvoj perkutane koronarne intervencije	15
4.2.Postupak perkutane koronarne intervencije	16
4.3.Vrste stentova	19
4.4.Indikacije za perkutanu koronarnu intervenciju	20
4.5.Kontraindikacije za perkutanu koronarnu intervenciju	21
5.PRIPREMA BOLESNIKA ZA PCI.....	22
5.1.Priprema operativnog polja	23
5.2.PCI – upute za pacijenta.....	23
5.3.Psihološka priprema bolesnika prije zahvata	24
5.4.Upute bolesnika nakon PCI.....	25
5.5.Postupak skidanja kompresijske narukvice – trband-a(radijalno).....	26
5.6.Lokalne komplikacije na mjestu punkcije.....	27
6.SESTRINSKE DIJAGNOZE	28
6.1. Sestrinske dijagnoze i intervencije kod bolesnika s akutnim infarktom miokarda	28
6.1.1.Bol u prsištu u ili s patološkim oštećenjem sekundarno infarktom miokarda	28

6.1.2. Smanjenje srčanog rada u ili s promjenom srčane akcije zbog promjene u sprovodnom električnom sustavu srca	29
6.1.3. Strah u/s terapijskog ishoda PCI	29
6.1.4. SMBS higijene u/s PCI	30
6.1.5. Smanjeno podnošenje napora u/s neravnoteže opskrbe miokarda kisikom	30
6.1.6. Neupućenost	31
7.UZROCI SMRTNOG ISHODA KOD INFARKTA	32
7.1. Savjeti o aktivnosti nakon preboljelog infarkta.....	32
7.2. Savjeti o promjeni životnog stila nakon otpusta iz bolnice.....	32
8.ZAKLJUČAK	34
9.LITERATURA.....	35
10.PRIVITCI.....	38
11.ŽIVOTOPIS	39

POPIS KRATICA

PCI – Perkutanakoronarna intervencija

BMS – Stent od golog metala

DES– Stentovi koji otpuštaju lijek

EKG – elektrokardiografija

STEMI – infarkt miokarda sa S-T elevacijom spojnice

NSTEMI – infarkt miokarda bez S-T elevacije spojnice

SAŽETAK

Srce je glavni pokretač ljudskog organizma i najvitalniji organ te kao takav može podnijeti i najteža oboljenja. Koronarne bolesti su među vodećima u Hrvatskoj po broju oboljelih i sa smrtonosnijim ishodom. Akutni infarkt miokarda je komplikacija ishemijske bolesti srca koja nastaje začepljenjem koronarne arterije nastankom tromba. Dovodi do prekida dotoka krvi prema srčanom mišiću i stvaranjem nekroze na zahvaćenom mjestu. Čimbenici rizika za nastanak infarkta miokarda su: pušenje, povišeni šećer u krvi, pretilost, stres. Lijekovima i dijetetskim mjerama na njih se može djelovati. Čimbenici rizika na koje nije moguće djelovati su: genetska predispozicija, spol i dob. Laboratorijske analize, elektrokardiografiju, ergometrija, holter uključuju se u dijagnostičke postupke koji se provode. Liječenje može biti operativno i konzervativno. Kada konzervativno liječenje ne dovodi do poboljšanja, razmišljati će se o revaskularizacijamiokarda. Ona se postiže PCI-om odnosno perkutanom koronarnom intervencijom kojoj je cilj proširenje začepljenih arterija i vraćanje protoka krvi u srčani mišić. Na osnovi kliničkog pregleda, anamnestičkih podataka, dijagnostičke obrade donosi se odluka o revaskularizacijamiokarda. Prije samoga zahvata provodi se kvalitetna priprema o kojoj će ovisiti konačan rezultat zahvata. Dobrom pripremom smatra se bolesnikovo informiranje o osnovama liječenja, objašnjenje značenja poštivanja preoperativnih procedura, upoznavanje bolesnika sa zahvatom i njegovim načinom izvođenja, mogućim posljedicama.

Ključne riječi: srce, infarkt miokarda, PCI, holter, revaskularizacijamiokarda,

ABSTRACT

The heart is the main organ of the human body and the most vital one, and as such can withstand even the most serious conditions. Coronary heart disease is among the leaders in Croatia in the number of patients and with a more fatal outcome. Acute myocardial infarction is a complication of ischemic heart disease caused by coronary artery occlusion by thrombus formation. It leads to the interruption of blood flow to the heart muscle and the formation of necrosis at the affected site. Risk factors for myocardial infarction are: smoking, high blood sugar, obesity, stress. They can be treated with medication and special diet. Genetic predisposition, gender and age are factors that we are unable to control. Laboratory analyzes, electrocardiography, ergometry, holter are included in the diagnostic procedures that are performed. Treatment can be operative and conservative. When conservative treatment does not lead to improvement, myocardial revascularization will be considered. It is achieved by PCI or percutaneous coronary intervention aimed at dilating clogged arteries and restoring blood flow to the heart muscle. Based on the clinical examination, anamnesic data, diagnostic. A decision is made on myocardial revascularization. Prior to the procedure, quality preparation is carried out, on which the final result of the procedure will depend. Good preparation is considered to be informing the patient about the basics of treatment, explaining the meaning of following preoperative procedures, acquainting the patient with the procedure and its method of execution, and its possible consequences.

1. UVOD

Mišićni, šuplji organ koji je smješten u prsnoj šupljini naziva se *srce*. U krvožilnom sustavu pokreće i održava cirkulaciju. Basis cordis - gornji dio srca postavljen je straga i prema gore . U tom dijelu izlaze i ulaze velike krvne žile. Apex cordis – srčani vrh fokusiran je dolje i na lijevu stranu. Unutrašnjost srca podijeljena je pregradom (septum cordis) na dva dijela (lijevi i desni), gdje se nalaze šupljine između kojih su smješteni srčani zalistci. Tako nastaju četiri šupljine, a to su: desna klijetka, lijeva klijetka te desna pretklijetka i lijeva pretklijetka. Donja i gornja šuplja vena koje krv zasićenu ugljikovim dioksidom dovode iz tijela ulaze u desnu pretklijetku. Plućno deblo koje u pluća odvodi vensku krv izlazi iz desne klijetke. Plućne vene koje odvođe krv zasićenu kisikom iz pluća ulaze u lijevu pretklijetku. Aorta je u organizmu najveća arterija, izlazi iz lijeve klijetke i odvodi arterijsku krv po tijelu.

Akutni infarkt miokarda nastaje zbog začepljenja koronarnih arterija srca, smanjenje opskrbe srca i srčanog mišića krvlju, a to dovodi do pojave nekroze na zahvaćenom mjestu. Infarkt miokarda je među vodećim uzrocima smrti u hrvatskoj, a javlja se zbog neadekvatnih navika kao što su nepravilna prehrana, pretilost, konzumacija duhana , alkohola, tjelesna neaktivnost zbog koje dolazi do hipertenzije, prekomjerne težine i hiperlipidemije. Način liječenja infarkta miokarda je i perkutana koronarna intervencija (PCI). To je nekirurška tehnika liječenja u kojoj se u zahvaćenoj srčanoj arteriji razbija plak pomoću balonske intervencije ili postavlja stent. Izuzetno je važna stručnost zdravstvenih djelatnika, kvaliteta u radu zdravstvenih ustanova i njihova opremljenost. U liječenju infarkta miokarda važne su dijagnoze koje postavlja sestra, a temelje se na kliničkoj procjeni nakon što je prikupila podatke o bolesnikovim potrebama. Dokumentacija osigurava bazu za provedbu intervencije koje omogućuju bolesniku brži oporavak i osamostaljenje. Bitne su i preporuke o aktivnosti i promjeni životnih navika nakon otpusta iz bolnice. S obzirom na to, edukacija je važna za zaštitu i sprječavanje recidiva.

1.1. ANATOMIJA I FIZIOLOGIJA SRCA

Prema strukturi, srce je mišićni, šuplji organ u kojem se odvija krvni protok. Obavijen je osrčjem. Smješten je u prsnoj koši, u prednjem dijelu između desne i lijeve pleure. Veličine je šake. Može dosegnuti i veću veličinu što ovisi o životnoj dobi, spolu ili fizičkom naporu. U muškaraca je prisutno veće srce nego kod žena. Osobe starije životne dobi i novorođenčad imaju relativno veće srce u odnosu na osobe koje su srednje životne dobi. U prosjeku je srce duljine 12 - 15 cm², a širine 9 - 11 cm. Stijenke su mu debele od 8 do 5 mm. Prosječna je masa zdravog srca 300 gr³. Srce tijekom svojega rada ponavlja od 60 do 80 ritmičkih otkucaja te se oni odvijaju u dvije faze, a to su:

* sistola ili kontrakcija

* diastola ili relaksacija (2)

Tijekom faza diastole srce se relaksira kako bi bilo u mogućnosti obavljati radnju koja se odvija od intrauterinog životnog razdoblja sve do kraja životnog razdoblja (1). Kroz samo središte srca prolazi nevidljivi pravac koji se naziva srčanom osi. Srce je podijeljeno na lijevu i desnu klijetku (1). Pretklijetke atrium dextrum i atrium sinistrum smještene su u bazi srca i dio su svake klijetke. Ventriculus dexter te ventriculus sinister pruža se prema apeksu srca. Razlikujemo septum interventriculare i septum interauriculare (1). Krvotok se održava na način da srce preuzme krv u pretklijetke. Vene se ulijevaju u desni i lijevi atriji. Arterije izlaze iz lijevog i desnog ventrikula. U srce ulazi krv koja dolazi arterijama, a napušta srce ona koja dolazi venama. Vena cava superior i v. inferior donose venoznu krv u pretklijetku, a zatim u klijetku. Zatim krv odlazi u pluća uz pomoć truncus pulmonalis (1,3). Venozna krv postaje arteriozna nakon obogaćenja kisikom u plućima. Venom pulmonales vraća se u srce u lijevu pretklijetku (3). Zatim u lijevu klijetku kroz atrioventrikularno ušće gdje odlazi pomoću aorte u sve dijelove tijela. (3). Zadaća zalistaka je da pokreće krv u određenom smjeru te sprječavaju njezino vraćanje u nepoželjnom pravcu.

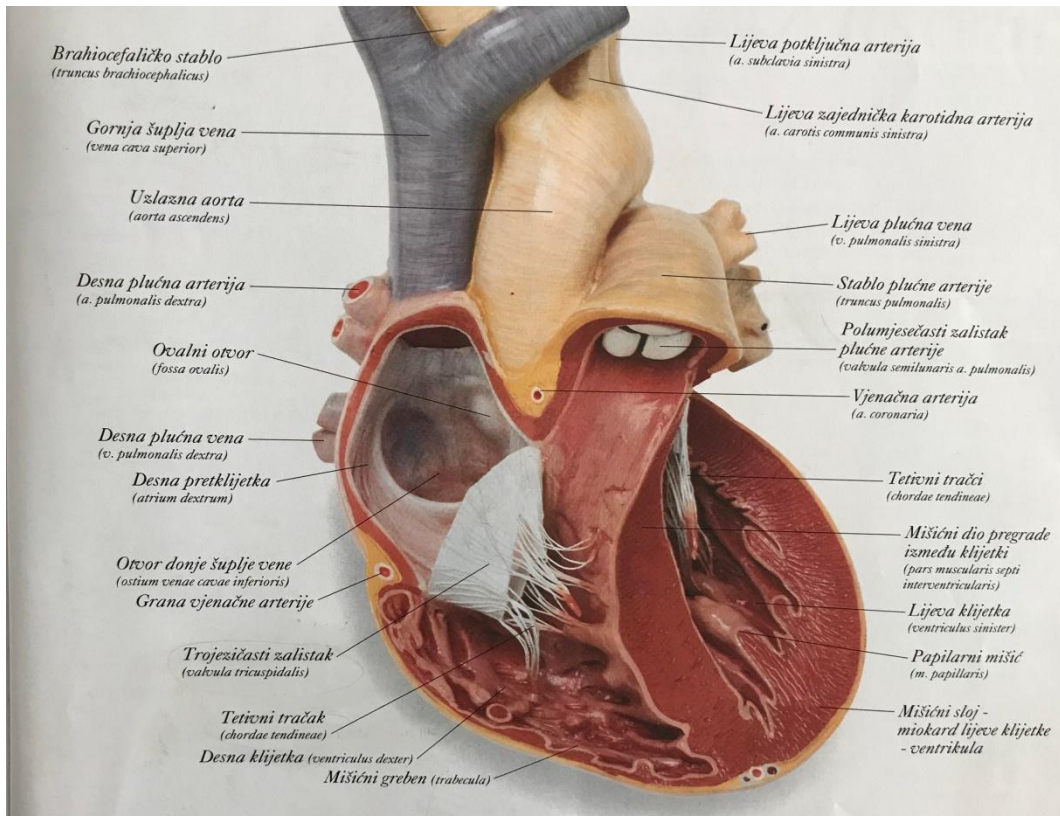
1) Vanjski dio pod nazivom epicardium

2) Srednji dio pod nazivom myocardium

3) Unutarnji dio pod nazivom endocardium (1)

Krvni protok srce izvršava kontrakcijama klijetki i pretklijetki. Vlakna provodne mišićne vlakna se histološki razlikuju u smislu da imaju više sarkoplazme te su blijede boje. Provodna vlakna čine sistem kojim razlikujemo sinus-atrijalni i atrio-

ventrikularni dio. Sinusatrijalni čvor¹ čini početni dio. Strukturom je vretenastog oblika 20:2. Smješten je u samoj stijenkidesne pretkljetke te u tom čvoru u 60 sekundi se minimalno razvije 60 – 80 otkucaja. Oni izvršavaju stezanje miokarda pretkljetki. Na taj način utvrđuju ritam samih kontrakcija kljetki. Iz čvora također proizlaze i vlakna koja će se izgubiti u muskulaturi obaju pretkljetki (1). Impulsi atrioventrikularnog dijela² proizlaze iz miokarda pretkljetki. U impulse atrioventrikularnog dijela putuju impulsi SA - čvora koji se prenose muskulaturom pretkljetke.



Slika 1 Građa srca

Izvor: Slikovni rječnik „Ljudsko tijelo“

¹ SA čvor-Keith-Fleckov čvor

² AV čvor-Aschoff-Tawarin čvor

2. INFARKT MIOKARDA

Srčani udar ili AIM nastaje zbog začepljenja koronarnih arterija koje su aterosklerotski izmijenjene nastankom ugruška zbog čega dolazi do smanjenje opskrbe srca i srčanog mišića krvlju te dolazi do nekroze na oštećenom mjestu. Svojom djelovanjem može uništiti ili oštetiti dio srčanog mišića. Dijeli se na infarkt sa ST -elevacijom u EKG-u³ ili infarkt bez ST -elevacije⁴, a mogu izazvati i naglu smrt. N-STEMI i STEMI su dvije različite vrste infarkta miokarda. N-STEMI nastaje kada ugrušak zatvori dio srčane arterije. EKG će registrirati povišeni Q val s ishemijskim dijelom, dok je ST segment akutno pritisnut. To je objašnjenje zašto za N-STEMI kažemo da je infarkt bez ST elevacije. Kod STEMIJA zbog potpunog začepljenja arterije, dio srca odumre. Na EKG-u je ST segment povišen. Vrlo je bitna organizacija zdravstvene službe i medicinskog kadra kako bi započeli zbrinjavanje bolesnika primjenom trombolitičke terapije ili postupka perkutane koronarne intervencije. U akutnom infarktu miokarda, zastoj protoka krvi omogućuje disfunkciju oštećenog dijela mišića, međutim podupire ostatak mišića na pojačani rad te veću potrošnju energije. Dolazi do smanjenja istisne frakcije srčanog mišića, može doći i do kardiogenog šoka što ovisi o stupnju oštećenja miokarda. Ključno je na vrijeme prepoznati simptome te se obratiti za hitnu liječničku pomoć (4).

➤ ČIMBENICI RIZIKA

Čimbenike rizika možemo klasificirati u dvije skupine:

- 1) Promjenjivi rizični faktori (stres, pretilost, povišen krvni šećer, konzumacija duhana i povišen krvni tlak)
- 2) Nepromjenjivi rizični faktori (spol, dob i genetska sklonost) (5)

U prosjeku jedan od tri srčana udara rezultira smrću. S obzirom da je smrtnost visoka, postoje šanse da će osoba preživjeti ukoliko ne boluje od neke druge bolesti, ako je osoba mlađa od 60 godina te ako srčani udar nije bio jak.

³STEMI

⁴ N-STEMI

➤ **KLINIČKA SLIKA INFARKTA MIOKARDA**

Kod većine pacijenata s AIM manifestira se retrosternalna bol sa širenjem u ramena, leđa, vrat i donju vilicu. Bol ne popušta davanjem nitroglicerina. Popraćena je disanjem koje je otežano, prekomjernim znojenjem, povraćanjem i slabošću. Bol može nastati u epigastriju što rezultira zaključkom da je riječ o bolovima u gornjem probavnom sustavu. Međutim, kod osoba koje boluju od dijabetesa, infarkt miokarda može proći bez boli i simptoma zbog neuropatije koja je zahvatila i oštetila živčana vlakna. Bolesnici su nemirni i prestrašeni zbog pretjeranoga rada simpatikusa, oznojeni hladnim znojem, imaju hladnu, blijedu kožu, a mogu se pojaviti i cijanotičneokrajine. Kod inferijornoginfarkta, puls je najčešće ubrzan uz osjećaj nedostatka zraka i hipotenziju⁵. Kod prednjeg infarkta javlja se hipertenzija⁶ i tahikardija⁷ (5).

2.1. Dijagnostički postupci

Dijagnoza infarkta miokarda postavljena je na temelju anamnestičkih podataka, promjenom EKG-a i porastom aktivnosti srčanih enzima u krvi. Unutar nekoliko sati od nastanka boli javljaju se promjene u EKG-u, u obliku ST – elevacije segmenta i depresije T - vala na EKG krivulji. Laboratorijski nalazi pomoći se u dijagnosticiranju infarkta.

Razlikujemo promjene u serumskim emzimima i nespecifične pokazatelje upale i nekroze.

Nespecifični laboratorijski pokazatelji upale i nekroze su:

- 1) Povećani broj leukocita
- 2) Ubrzana sedimentacija eritrocita (SE)

U serumskim promjenama prate se miokardni enzimi kao što su:

- 1) Troponin T (raste dva sata nakon infarkta i vrijednosti su povišene pet do deset dana)
- 2) Kreatinfosfokinaza⁸ (raste tri do četiri sata po infarktu, vraća se u normalu nakon 36 sati)
- 3) Laktat – dehidrogenaza⁹ (raste 24 - 48 sati po infarktu, a vraća se u normalu poslije 8 do 14 dana) (5)

⁵ Niski krvni tlak

⁶ Povišeni krvni tlak

⁷ Ubrzani rad srca

⁸CPK-MB

⁹ LDH

2.1.1. Ekg – elektrokardiografija

EKG je neinvazivna, dijagnostička pretraga kojom se bilježi akcijski potencijal srca pomoću elektroda zalijepljenih na prsni koš i postavljenih na udove. Prati se akcijski potencijal srca, snima se 12 odvoda i zapisuje se ukupan zbroj svih električnih potencijala za vrijeme srčanog ciklusa. Dobiveni zapis na papiru je elektrokardiogram, a elektrogardiografija omogućuje da dijagnosticiramo poremećaje ritma, poremećaje provodnje impulsa, ishemijske promjene te promjene karakteristične za određene bolesti srca, (6).

2.1.1.1. Lokalizacija infarkta na osnovu ekg-a u određenim odvodima

Prednji prošireni: I, aVL

Anteroseptalni: V1, V2

Anterolateralni: V4, 5, 6, aVL, I

Anteroapikalni infarkt: V3, V4

Lateralni infarkt: I, aVL

Inferiorni infarkt: II, aVF

Posterolateralni infarkt: aVF, V6

2.1.2.1. Holter

Uređaj koji snima elektroničke aktivnosti srca tijekom 24 sata u uvjetima koji su izvanbolnički te za vrijeme općenitih aktivnosti pacijenta naziva se holter. Holter se koristi na način da ga pacijent nosi tijekom dana s elektrodama koje su mu priliježljene za to predviđena mjesta na tijelu. Nakon što se snimanje završi, liječnik će očitati EKG. Prije samog korištenja aparata, sestra će pacijentu objasniti čemu taj aparat služi te da svoje aktivnosti može obavljati normalno. To će mu objasniti na najjednostavniji način bez korištenja stručnih izraza (7). Svoje aktivnosti pacijent će upisivati u dnevnik.

2.1.2.2.Ergometrija

Ergometrija ili test opterećenja je dijagnostička pretraga. Ona registrira srčanu električnu aktivnost odnosno rad srca tijekom doziranog opterećenja, na biciklu ili prilikom hoda na pokretnoj traci, vožnje sobnog bicikla. Promatramo EKG krivulju, disanje, krvni tlak i puls. Pretraga je neinvazivna, ali ukoliko se pojavi nagla glavobolja tahikardija, povišeni krvni tlak ili stenokardija, to može ugroziti pacijentov život (8).

Zadaci sestre:

- Psihička priprema (razgovor i objašnjenje o kakvoj se vrsti pretrage radi)
- Fizički pripremiti bolesnika (izmjeriti puls i krvni tlak, postaviti elektrode i po potrebi asistencija doktoru kod provođenja pretrage)

3. LIJEČENJE

U koronarnim jedinicama liječe se pacijenti s akutnim infarktom miokarda koji su pod stalnim nadzorom. Koronarne jedinice postavile su visok standard u liječenju bolesti povezanih sa srcem te su unaprijedile rehabilitaciju i liječenje pacijenata s infarktom miokarda. Oprema koju sadrži koronarna jedinica jesu defibrilatori, respiratori i monitori. Isključivo je važna educiranost i stručnost medicinskog osoblja zbog prepoznavanja aritmija, različitih komplikacija koje mogu nastati, davanja terapije koja je ordinirana te kardiopulmonalne reanimacije ukoliko za to postoji mogućnost (9). Potrebno je ublažiti bol bolesniku s infarktom miokarda iz razloga što bol omogućuje aktivaciju simpatičkog sustava te uzrokuje vazokonstrikciju. Kao posljedica, javlja se tahikardija koja pojačava aritmiju srca. Tijekom davanja sublingvalnog nitrata, u praksi se lijek daje u infuziji. Može se primijeniti i morfij (10). Započinje se davanjem intravenozno 4-8 mg te se ona povećava po 2 mg u razmacima po 5 min sve dok bol ne prestane. Morfij je lijek koji ima i određene nuspojave kao što su mučnina, povraćanje, hipotenzija s bradikardijom. Može doći do prestanka disanja. Niski krvni tlak i bradikardija liječe se iv Atropinom, depresija disanja nalokosonom, mučnina antiemetikom (11). Kroz 24-48 sati primjenjuje se nitrat kod ishemičnih epizoda koje se ponavljaju. Međutim, on je kontraindiciran kod infarkta i hipotenzijedne klijetke. Preporučuje je uporaba anksolitika kod bolesnika koji imaju osjećaj straha jer on ima učinak

relaksacije. Rutinski je postupak primjena kisika nazalnim kateterom 2 - 4 l/min (11). U akutnom infarktu(STEMI), betablokatori, imaju sljedeće učinke:

- Ograničavaju zonu infarkta
- Usporavaju srčanu frekvenciju
- Smanjuju bol

Betablokatori upotrebljavaju se kod svih bolesnika ukoliko to nije kontraindicirano.

Ako nije prošlo više od osam sati od razvoja simptoma odnosno infarkta, može se primijeniti PCI (perkutana koronarna intervencija) (9).

4. PCI

Perkutanu koronarnu intervenciju ¹⁰nazivamo još i koronarnom angioplastikom odnosno perkutanomtransluminalnom koronarnom angioplastikom¹¹. PCI je nekirurška tehnika kojom se liječe opstruktivne bolesti koronarne arterije što uključuje i nestabilnu anginu, koronarnu arterijsku bolest ¹²te akutni infarkt miokarda¹³.

Godine 1977. proveden je prvi postupak ljudske perkutanetransluminalne koronarne angioplastike. Od tog događaja uveliko je porasla upotreba perkutane koronarne intervencije te je danas jedna od najizvedenijih medicinskih intervencija.

4.1. Povijesni razvoj perkutane koronarne intervencije

Godine 1976., jedan od najboljih majstora i izumitelja, njemački kardiolog po imenu Andreas Gruentzig podrijetlom iz Dresdena evoluirao je kardiologiju načinom razvijanja koronarne angioplastike (12). Prva angioplastika koronarne arterije kod psa provedena je 1976. Godine. Također ju je izvršio Dr. Andreas Gruentzig. Godine 1977., angioplastika koronarne arterije izvršena je i kod ljudi (13). Sami postupak angioplastike razvio je Charles Dotter za što je saznao Gruentzignana predavanju u Njemačkoj pred kraj 1960-ih godina. Godine 1969. Gruentzig se seli u Švicarsku jer je nailazio na birokratske otpore tijekom svog istraživanja u Njemačkoj. Njegov prvi uspjeh u koronarnoj angioplastici na budnoj osobi

¹⁰PCI

¹¹ PTCA

¹² CAD – coronaryarterydisease

¹³ AIM

objavljen je 1977. godine u Švicarskoj, točnije u Zürichu (14). On je zaslužan za proširivanje ne razgranate arterije lijeve prednje silazne arterije¹⁴ koja je bila duga oko 3 mm.

Andreas Gruentzig je 1977. godine predstavio rezultate svojih prvih četiriju slučajeva angioplastike, a zatim se dogodilo priznanje njegovog pionirskog rada. Početni, jednako kao i bolesnici koji slijede imali su očaravajuće rezultate što je presudilo i dovelo je do brzog i efikasnog razvoja te prihvaćanja liječenja angioplastikom.

Postoji više bitnih problema koji su rano prepoznati od strane Gruentziga:

- Bitan je dobar odabir pacijenata i liječnika koji će izvesti postupak kako ne bi doslo do lošeg ishoda
- Liječnici će teže prihvatiti novu metodu
- Dobra edukacija je jedna od najvažnijih stvari kako kod pacijenata nebi došlo do loših ishoda

U kardiologiji je razumijevanje navedenih problema s njegove strane prepoznato iz razloga što su od bitnog i temeljnog značaja kako bi došlo do konačnog uspjeha navedene tehnike. Lumenska stenoza koronarnih arterija sve do oko 1990. godine liječila se najčešće pomoću tehnike angioplastike u odnosu na operaciju premoštenja koronarnih arterije koja se rjeđe koristila. U kasnim 1990-im godinama u većini angioplastika primjenjuje se stentsabalom angioplastike. Proširuje se hidraulički, na 7-26 atmosfera unutarnjeg tlaka. Nakon toga balon se odstrani dok stent ostaje. Stent ostaje i podržava lumen koji ostaje u novom obliku koji je stvorio prošireni balon. Gruentzigov uspjeh još uvijek predstavlja jedan od većih pomaka te predstavlja jedan od najvećih doprinosa iz medicinskog područja. Dokazuje da i liječnici imaju mogućnost rada unutar arterija na siguran način te bez ikakve potrebe za otvorenom operacijom. Različite vrste lijekova i uređaja imaju mogućnost isporučavanja direktno u srce, mozak, bubrege, noge, karotidne arterije te aortu koristeći arterijsku cirkulaciju koja služi kao „terapijska autocesta“. Također u ovom slučaju nisu potrebni veliki operativni zahvati ili opća anestezija (15).

4.2. Postupak perkutane koronarne intervencije

PCI zapravo se nadovezuje na koronarografiju. Cilj joj je balonska intervencija pomoću koje se uništava plak ili se ugrađuje stent u arteriju koja je zahvaćena. Pojam za balonsku angioplastiku koristi se općenito kako bi se opisalo napuhavanje balona unutar same arterije

¹⁴LAD

zbog razbijanja plaka u arterijske stijenke. Balonska angioplastika je rijetko jedini postupak koji se koristi iako je dio gotovo svakog perkutanog koronarnog zahvata.

Postupci tijekom perkutane koronarne intervencije sadrže:

- Lasersku ili rotacionu arterektomiju
- Implantaciju stenta
- Brahiterapiju

Angioplastika sadrži niz različitih postupaka koji se sastoje od sljedećih koraka.

Angioplastiku provodi tim koji se sastoji od liječnika, radiografa, medicinskih sestara, endovaskularnih specijalista. Oni imaju specijaliziranu i veoma široku edukaciju za navedene postupke.

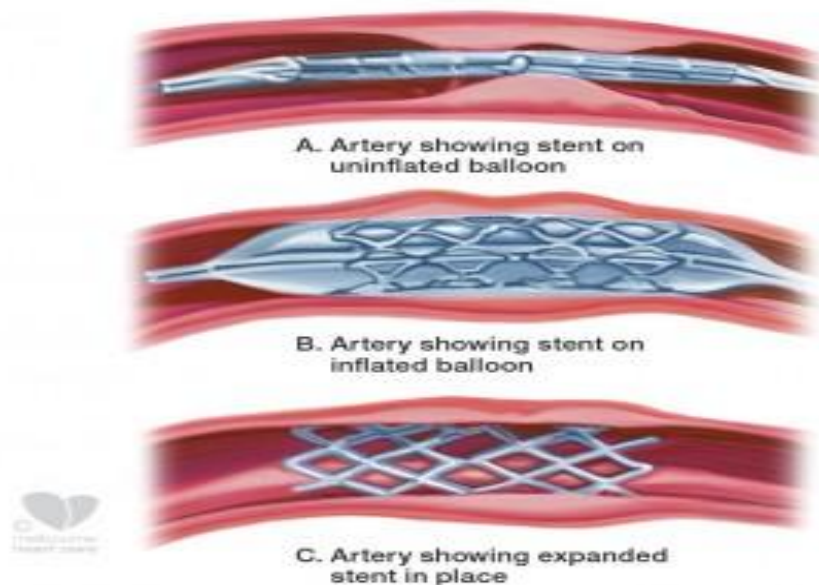
Sonda je ugrađena na metalnome vodiču te se uvodi iz periferne arterije¹⁵ u patološku arteriju. Pomoću ubrizgavanja radioaktivnog kontrastnog sredstva vizualiziraju se slike koronarnih arterija, to omogućuje vrlo preciznu lokaciju mjesta intervencije. Vrlo tanka i precizna žica koristi se za prelazak okluzije ili stenozе. Ona služi kao neka vrsta vodiča kako bi se omogućilo postavljanje sonde. Kateter se uvodi u arteriju, na svom završetku je opskrbljen balonom za napuhavanje koji ima promjenjivu duljinu i promjer.¹⁶ Balon se napuhuje sve do varijabilnog tlaka¹⁷. Na taj način koronarne se žile vraćaju u uobičajen promjer uništavanjem aterosklerotičnog plaka. Balonska angioplastika dovršava se tako što se postavlja stent. Stent se proširuje u koronarnu arteriju dok se balon napuhava kako bi mogao pružiti dugoročni odpor radijalnom napinjanju koronarnoga zida. U jednom koraku može se obaviti postavljanje stenta uz pomoć jednoga balona koji ima ulogu za primjenu stenta i angioplastiku.

¹⁵ Frontalne ili radijalne

¹⁶ Duljina: 10-40 mm

Promjer: 1-4 mm

¹⁷ 6-18 bara



Slika 2 Postavljanje stenta PCI metodom

Izvor: <https://www.melbournheartcare.com.au/for-patients/tests-procedure/coronary-stent/>

Stentovi također imaju određenu ulogu u smanjivanju rane restenoze. Međutim, pacijenta izlažu riziku kasne tromboze¹⁸ i restenoze¹⁹. Kako bi se komplikacije uspjele izbjeći, primjenjuju se aktivni stentovi koji imaju ulogu lokalno isporučiti lijek²⁰. Taj lijek smanjuje rizik od restenoze, a pacijentima koji imaju stent prepisat će se kombinacija koja sadrži dugotrajnu antiagregacijsku terapiju. Nakon završetka angioplastike, primjenjuje se injekcija koja sadrži kontrastna sredstva i omogućuje vizualiziranje rezultata. Ukoliko je drugi segment arterije zahvaćen u tom slučaju može se ponoviti angioplastika na drugom segmentu. Nakon dovršetka postupka, uklanjaju se vodilice i sonde te se mjesto uboda zatvara šavom ili kompresijskim zavojem. Kao mjera opreza pacijent mora ostati hospitaliziran između 12 i 24 sata.

¹⁸ Iznenadna okluzijastenta na način da se stvara ugrušak

¹⁹ Proliferacija tkiva u stentu

²⁰ Sirolimus/paklitaksel, takrolimus

4.3. Vrste stentova

U prvoj generaciji stentova oni su izgrađeni od golog materijala²¹. BMS pružaju mehanički okvir. On zid arterije drži otvorenim te sprječava sužavanje koronarnih arterija odnosno stenozu. Smanjili su rizik od ponovnog sužavanja iako su gotovo eliminirali rizik od kolapsa arterije. Za otprilike šest mjeseci, oko jedne četvrtine svih arterija koje su liječene



BMS stentovima zatvorit će se.


Slika 3 BMS stent

Izvor: <https://www.medicalepo.de/prod/alvimedica/product-77766-664543.html>

Kada govorimo o stentovimamodernijegeneracije, oni propuštaju lijekove. Ti lijekovi umanjuju rizik od restenoze²². Tradicionalni stentovi sadrže polimernu presvlaku, ona sarži lijekove koji imaju ulogu u sprječavanju stanične proliferacije. Također su u uporabi i antiproliferativni lijekovi koji se tijekom vremena polako otpuštaju i na taj način se sprječava restenoza i rast tkiva. Prema podacima se pokazalo kako obje vrste stenta omogućuju sprječavanje restenoze kroz fiziološke mehanizme te se ti mehanizmi baziraju na samo sprječavanje rasta tkiva na području gdje se stent nalazi (16). Dakle, tijekom 2006. godine, prema kliničkim istraživanjima prikazala se moguća veza između DES stentova i komplikacije koja je poznata i kao kasna tromboza stenta. Kasna tromboza stenta pojavljuje se kod 0,9% bolesnika te je fatalna za oko jednu trećinu slučajeva u kojima se pojavi tromboza (17).

²¹BMS - bare-metal stents

²² Ponovno pojavljivanje stenozе



Slika 4 DES stent

Izvor: <http://www.medicalecart.com/de-ra3018sm-3-0x18mm-terumo-nobori-drug-eluting-stent/>

U novoj generaciji PCI tehnologije cilj je smanjenje rizika od tromboze stenta ili ostalih dugotrajnih negativnih situacija. Određeni proizvođači DES-a proizvode biorazgradivi polimerni premaz jer su uvjereni da trajni premazi DES omogućuju dugotrajnu upalu (17).

4.4. Indikacije za perkutanu koronarnu intervenciju

Jedan od glavnih razloga smrti je koronarna arterijska bolest²³. Perkutana koronarna intervencija je intenzivni, nekirurški zahvat koji ima cilj ublažiti začepljenje ili suženje koronarne arterije te poboljšati opskrbu ishemijskog tkiva krvlju. Navedeni cilj postiže se raznim metodama, a od njih je najčešća baloniranje uskog dijela ili ugradnja stenta kako bi omogućio prohodnost arterije (18).

Jedne od najčešćih smjernica za PCI su:

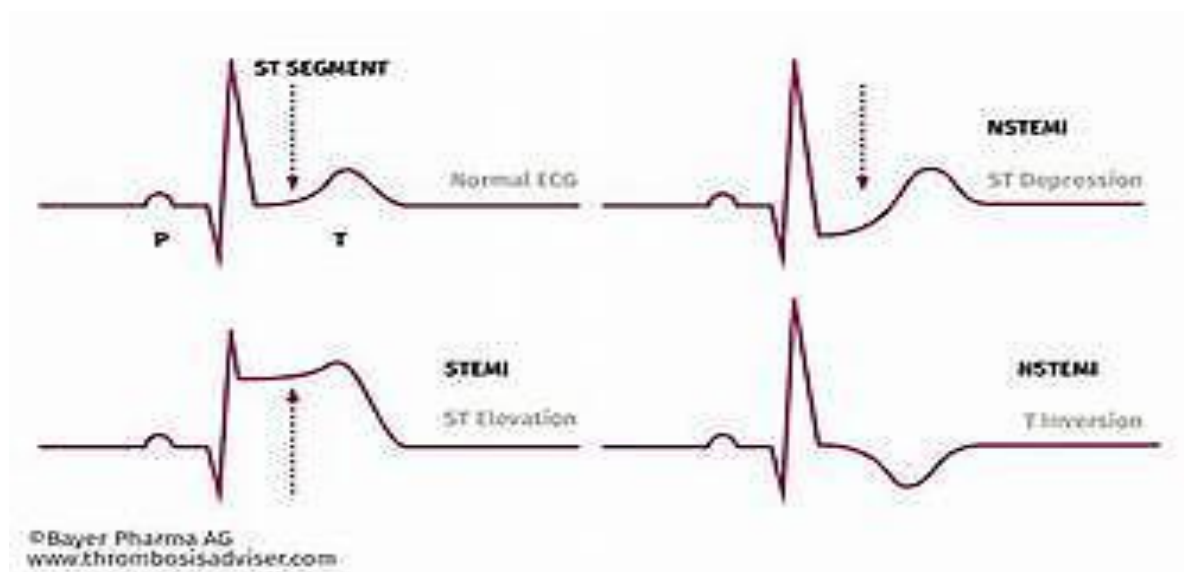
- STEMI – akutni infarkt miokarda sa ST – elevacijom (19)
 - STEMI ishemijski simptomi ne duži od 12 sati
 - STEMI i simptomi ne duži od 12 sati te nemogućnost davanja fibrinolitичke terapije
 - kod bolesnika sa značajnom stenozom, PCI poboljšava preživljavanje (20)
- NSTEMI – akutni infarkt miokarda bez ST - elevacije
 - kod simptoma zastajanja srca, refraktne angine, ponavljajuće angine, nove ili pogoršane

²³Coronary artery disease - CAD

mitralneregurgitacije, trajne ventrikularne tahikardije ili fibrilacije, hemodinamske nestabilnosti preporučena je rana invazivna terapija koja se primjenjuje unutar dva sata od pojave simptoma

- ranu terapiju koja se primjenjuje unutar 24 sata potiče pogoršanje razine troponina

- Stabilna angina
- Nestabilna angina
- Nalazi visoko rizičnoga stres testa
- Anginalni ekvivalent²⁴ (21)



Slika 5 Elektrokardiogram STEMIJA i NSTEMIJA

4.5 Kontraindikacije za perkutanu koronarnu intervenciju

Kontraindikacije možemo podijeliti na dvije skupine, apsolutne i relativne.

Apsolutne kontraindikacije su:

- Višestruka perkutana koronarna intervencija²⁵
- Velika mogućnost rizika od krvarenja²⁶

Relativne kontraindikacije:

- Hiperkoagulirajuće stanje

²⁴ Npr. aritmija, sinkopa, vrtoglavica,...

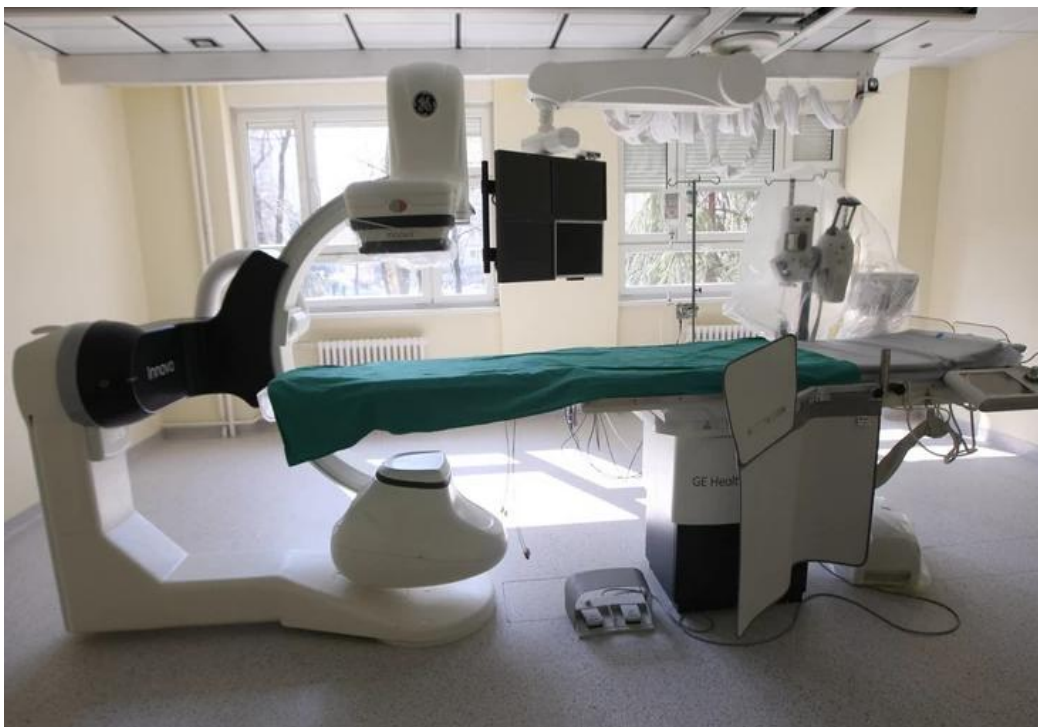²⁵ Restenoza

²⁶ Ulkusna bolest želuca, trombocitopenija, teška koagulopatija

- Dugotrajna netolerancija za oralne antitrombotike
- Kronična bolest bubrega koja je visokoga stupnja
- Totalna kroničnaokluzijagrafta velike potkožne vene²⁷
- Arterija koja je promjera <1,4 mm

5. PRIPREMA BOLESNIKA ZA PCI

Prije samoga zahvata, pacijent treba obrijati prepone i donji dio obiju podlaktica, iznad šaka. Nakon toga braunila se postavlja i omogućuje brzu primjenu injekcija ukoliko je to potrebno. Perkutana koronarna intervencija odrađuje se u specijalno opremljenom laboratoriju (angio sali). Izvodi se u lokalnoj anesteziji, a ne u općoj. Potrebno je skinuti zubne proteze ukoliko ih pacijent posjeduje te skinuti sav nakot prije odlaska u operacijsku dvoranu. Ukoliko kod pacijenta postoji određeni strah i napetost tada će liječnik propisati blagi sedativ.



Slika 6 Angiosala

Izvor:

<https://ocdn.eu/pulscmstransforms/1/lwzk9kpTURBXy9kYzc3ZGRhYzgxYmUwNDQ1ZjVhODY3ZmQ1ZmIwYWYyOS5qcGeRkwLNAuQAgAewBQ>

²⁷ Glavna sabirna vena površinskog venskog sustava noge (lat. vena saphenamagna)

5.1. Priprema operativnog polja

Koraci u pripremi operacijskog polja:

- Radijalno i femoralno šišanje dlake mašinicom (u pravcu uz dlaku)
- Žiletom se izvršava brijanje uz uporabu mlake vode i tekućeg sapuna (brijemo niz dlaku nakon čega ispiramo sapunicu)
- Dezinficiramo mjesto pripreme dezinfekcijskim sredstvom (asepsolom 0,2 %)
- Zaštita sterilnom gazom

5.2. PCI – upute za pacijenta

- Pacijenta vozimo u angiosalu (kardiološki laboratorij) gdje ga polegnemo na stol (rendgenski) i pokrijemo sterilnom plahtom. Specijalnom tekućinom oprati će se mjesto punkcije u preponi, (femoralno) ili radijalno (na ruci).
- U idućem koraku, pacijentu se daje lokalna anestezija u preponu na kojoj se učini rez na koži koji je dužine otprilike oko 2 mm
- U arteriju se uvodi tanka cjevčica – uvodnica
- Uvodnica omogućuje uvod katetera u arteriju, šuplje i dugačke cjevčice koje imaju promjer oko 2 mm i postavljaju se na ušće koronarnih arterija
- Kroz kateter će se uštrcati kontrastno sredstvo u koronarnu arteriju. Nakon prikaza suženog mjesta, kateterom će se u arteriju uvesti žica koja je poput konca. Liječnik će putem žice uvesti balon kateter te ga postaviti na suženo mjesto
- Balon će se zatim napuhnuti i na taj način arterija će se proširiti te će se uspostaviti normalan protok krvi
- Na balon kateteru se nalazi metalna mrežica odnosno stent koji će se uvesti na tom mjestu kako se nebi dogodio ponovni nastanak suženja. Stent će se proširiti napuhavanjem balona, utisnut će se u stjenke žile i održati će prohodnost arterije. Ponovno suženje u postavljenom stentu najčešće se može dogoditi u prvih šest mjeseci u otprilike 15-20% slučajeva.
- Postoji mogućnost ugradnje stenta koji će izlučiti lijek u malim dozama. Taj lijek po imenu citostatik spriječiti će ponovni nastanak suženja
- Postupak traje u prosjeku oko 30 minuta
- Pacijent se osjeća ugodno većim dijelom zahvata, međutim nelagoda i bol u prsima može biti prisutna tijekom napuhavanja balona. Pacijentu je potrebno objasniti da će nelagoda i bol u prsima nestati nakon što se balon ispuhne te da je to normalna pojava tijekom postupka

5.3. Psihološka priprema bolesnika prije zahvata

Pacijent treba doći u zdravstvenu ustanovu kako bi započela njegova psihološka priprema. Psihološkom pripremom mijenja se pasivna uloga pacijenta te se poboljšava i osnažuje stav koji ima utjecaj na postupak u liječenju i oporavku. Za pacijenta koji čeka operativni zahvat i razgovor s njim uvijek se treba imati dovoljno vremena bez ikakve brzine. Pod kirurškim operativnim zahvatom podrazumijeva se oblik liječenja koji može narušiti unutrašnju i psihičku čovjekovu ravnotežu. Svaki od operativnih zahvata može za sobom nositi određene posljedice i može biti vrlo rizičan te je također prisutan i psihološki stres. Uloga članova tima jest usmjeriti se na čimbenike na koje se može imati utjecaj.

Psihološka priprema:

- Informiranje bolesnika o bolničkom liječenju
- Upoznati bolesnika s preoperativnim metodama
- Objašnjavanje bolesniku važnost pridržavanja preoperativnih metoda
- Upoznati bolesnika s bolešću i objasniti mu o kakvoj se vrsti bolesti radi

Uspješna psihološka priprema rezultira:

- Uspješnom suradnjom pacijenta s medicinskim osobljem
- Uspješnijim ishodom operacije
- Pozitivnim stavom i mišljenjem pacijenta u vezi procesa oporavka i samoga liječenja
- Manjak zabrinutosti prije i nakon operacije
- Brži oporavak
- Smanjenje troškova po kirurškom zahvatu

Psihološka predoperativna priprema koja je dobro obavljena i osmišljena, predstavlja uspješan postoperativan oporavak bolesnika i važan faktor pozitivnog ishoda operacije, predstavlja također i bolesnikov racionalni odnos prema bolesti i zdravlju.

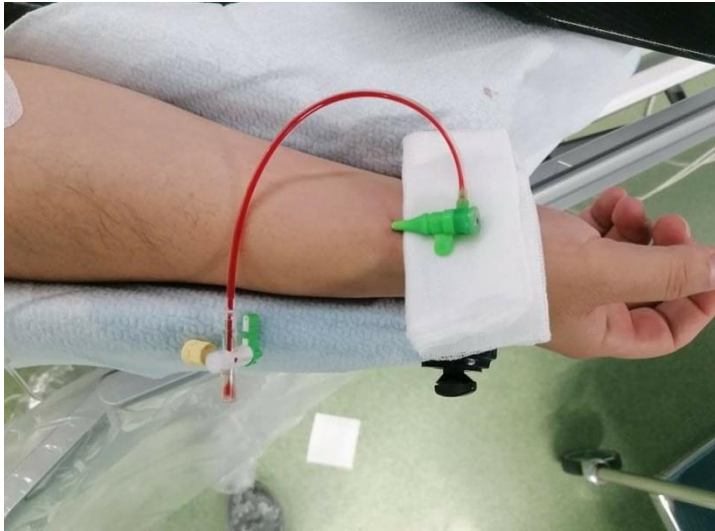Ukoliko je moguća suradnja s bolesnikom, njegova psihička priprema odviti će se razgovorom s liječnikom i medicinskom sestrom. Ukoliko ne postoji mogućnost te suradnje²⁸, razgovor će se odviti s najbližim članom bolesnikove obitelji (majka, otac, sestra, brat,...). Pacijentu je potrebno objasniti cijeli postupak operacije, o kakvoj je operaciji riječ te kakav se ishod može očekivati. Razgovor se uvijek treba voditi u pozitivnom smjeru. Potpisom

²⁸Ukoliko je bolesnik s težim psihičkim dijagnozama , bez svijesti, dezorijentiran

formulara za operativni zahvat gdje se potpisuje prezimenom i imenom pacijenta ili njegove uže obitelji dozvoljava se pristanak na operaciju. Sve moguće komplikacije do kojih može doći navedene su u tom formularu. Ukoliko pacijent nije dao dozvolu odnosno pristanak na operaciju, nakon razgovora potrebno je objasniti o mogućim posljedicama bolesti i kojim će se pravcem bolest dalje odvijati.

5.4. Upute bolesnika nakon PCI

Nakon ugradnje stenta i dilatacije pacijenta vraćamo u svoju sobu. U situacijama koje su kompliciranije, prema liječnikovoj procjeni, bolesnici kraće vrijeme prebivaju u jedinici intenzivnog liječenja. Četiri sata nakon zahvata, iz prepone se vadi uvodnica, mjesto uboda pritisnuti će se dok krvarenje ne stane, do 15 minuta. Zatim će medicinske sestre pomoću monitora pratiti srčani rad te krvni tlak, češće će kontrolirati ubodno mjesto radi krvarenja. Poslije vađenja uvodnice, normalno se može piti i jesti. Poželjno je unositi tekućinu kako bi se kontrast zaprimljen pretragom mogao izlučiti putem bubrega. Par dana od ugradnjestenta, biti će reducirane tjelesne aktivnosti. Prvoga dana iz kreveta se ne smije ustajati, potrebno je ležati i mirovati te držati nogu ravno ispruženu. Tri do osam dana bolesnik boravi u bolnici. Ukoliko nakon odlaska iz bolnice bolesnici osjećaju određenu bol i nelagodu, krvarenje, potrebno se obratiti i kontaktirati liječnika. Kontrole kod kardiologa i dalje su potrebne uz redovito uzimanje propisane terapije. Potrebno je također i provođenje mjera prevencije. Kod pretpostavke da je došlo do ponovnog suženja u stentu, biti će potrebna rekoronarografija.

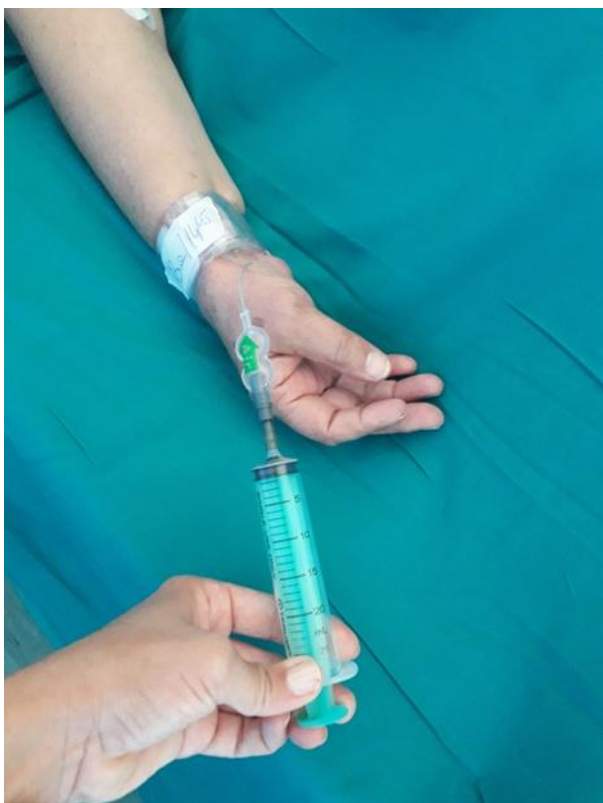

Slika 7 Radijalni pristup u perkutanim koronarnim intervencijama

5.5 Postupak skidanja kompresijske narukvice – trband-a(radijalno)

- U angiosali postavlja se narukvica na kojoj je zabilježen vrijeme i volumen zraka
- Nakon 60 minuta od postavljanja, oduzima se 4 ml zraka uz pomoć priložene štrcaljke
- Svakih 30 minuta oduzima se 4 ml sve do potpunog uklanjanja zraka i skidanja
- Nakon skidanja narukvice, sterilno se povija mjesto uboda s gazom i ljepljivom trakom. Ukoliko se pojavi ugrušak na mjestu uboda, njega se ne smije dirati
- Do 6 sati nakon skidanja narukvice potrebno je ubodno mjesto kontrolirati svakih 15 do 30 minuta zbog pojave krvarenja te je potrebno procijeniti perfuziju ruke: osjet, boju i temperaturu.
- Prije samoga otpusta potrebna je provjera pulsa nad radijalnom arterijom.

U slučaju pojave krvarenja po oduzimanju zraka iz kompresijske narukvice aplicirati natrag 4 ml zraka te odgoditi ponovno oduzimanje za 30 min. 1 ml zraka u narukvici = 10 mmHg tlaka (22).



Slika 8 TR Band kompresijska narukvica

5.6. Lokalne komplikacije na mjestu punkcije

Femoralni pristup

- Hematom
- Neuropraksija
- Disekcija
- Pseudoaneurizma
- Infekcija

Radijalni pristup

- Granulom
- Vazospazam
- Disekcija
- Kompartment sindrom
- Pseudoaneurizma
- Perforacija

Komplikacije na mjestu punkcije

Joly SS, Yusuf S, Coirns J, et.al. (2010) Radialversusfemoralaccess for coronaryangiographyandinterventioninpatientswithacute coronary syndromes (RIVAL): a randomised, parallelgroup, multicentretrial. Lancet. 377: str. 1409-14

6. SESTRINSKE DIJAGNOZE

Dijagnoze koje postavljaju medicinske sestre na temelju kliničke procjene nakon prikupljenih određenih podataka o potrebama samoga bolesnika, njegove obitelji te potrebama zajednice koji upućuju na probleme koji su potencijalni ili aktualni nazivamo *sestrinskim dijagnozama*. Sestrinska dokumentacija omogućuje temelj za provođenje intervencije koje bolesniku mogu omogućiti brže osamostaljenje i oporavak. Profesionalno vođena zdravstvena njega ima ulogu zadovoljiti potrebe bolesnika. Nakon što se utvrdi prioritet, medicinska će sestra odrediti skupa s bolesnikom ciljeve koji bi trebali biti realni i specifični te moraju imati određeno vremensko razdoblje u kojem će biti izvršeni. S obzirom da su ciljevi postavljeni, planirati će se intervencije koje su iz područja zdravstvene skrbi. Imaju ulogu rješavanja problema te moraju imati odgovor kod pitanja kako ukloniti bolesnikov problem. Sestrinske intervencije mogu se provoditi i planirati u više faza (23,24).

6.1. Sestrinske dijagnoze i intervencije kod bolesnika s akutnim infarktom miokarda

6.1.1. Bolovi u prsištu u/s patoloških oštećenja infarktom miokarda

Cilj: bolesnik će na ljestvici za bolove iskazati nižu razinu boli od početne

Sestrinske intervencije:

- Uz pomoć ljestvice za bol će procijeniti bol
- Procijeniti će vrstu i karakter boli ²⁹
- Izvršiti će kontrolu vitalnih znakova ³⁰
- Spojiti će bolesnika na monitor
- Snimanje EKG-a
- Ukoliko za to ima potrebe, kontrolirati će se srčani enzimi
- Aplikacija O₂ putem nosne maskice 2-4 L u minuti (25)
- Objasniti bolesniku koliko je važno obavijestiti zdravstveno osoblje o boli te lokalizaciji i njezinom intenzitetu
- Primijeniti će trombolitičku terapiju
- Primijeniti će analgetike

²⁹Trajanje, lokalizacija i vrsta

³⁰ Krvni tlak i puls

6.1.2. Smanjen srčani rad u/s promjene srčane akcije zbog promjene upvodnom električnom sustavu srca

Cilj: postizanje zadovoljavajućeg ritma srca koji je niži od 100 otkucaja u minuti, disanje u frekvenciji od 12 do 20 u minuti, sistolički tlak niži od 90 mmHg

Sestrinske intervencije:

- Priključivanje bolesnika na monitoring
- Dokumentacija svake pojave aritmija
- Praćenje QRS kompleksa³¹
- Praćenje prisutnosti edema i srčanog rada
- Provođenje auskultacije pluća³²
- Provođenje auskultacije srca³³
- Praćenje diureze
- Praćenje kože bolesnika³⁴
- Primjena ordinirane terapije (26)

6.1.3. Strah u/s terapijskog ishoda PCI

Cilj: bolesnik će razumjeti važnost postupka i o njemu će biti educiran

Intervencije:

- Smanjiti strah razgovorom i prisustvom
- Sestra mora za osjećaje bolesnika pokazati empatiju
- Mora bolesnika educirati i to u skladu s kompetencijama
- Mora potaknuti bolesnika na postavljanje određenih pitanja na koje je potrebno imati odgovor
- Potrebna je provjera bolesnikovog znanja o zahvatu na način da mu se postavljaju pitanja
- Priprema edukativnog programa ukoliko za to postoji mogućnost
- Informiranje bolesnika o komplikacijama zahvata koje su moguće
- Omogućiti bolesniku sudjelovanje u donošenju odluka bitnih za njegovo zdravlje
- Korištenje jednostavnog jezika bez stručnih naziva tijekom educiranja bolesnika

³¹ 0,10 sekundi - normalno

³² Pucketanje i prisutnost muklog šuma

³³ Porast srčane frekvencije i prisutnost žuborenja

³⁴ Hladna na dodir, blijeda, cijanoza

- Opažanje neverbalnih znakova straha³⁵ (27)

6.1.4. SMBS osobne higijene u/s PCI

Cilj: povećati će stupanj samostalnosti

Intervencije:

- Osigurati mirovanje u prvih 24 sata
- Potrebno je objasniti koliko je mirovanje važno
- Napraviti plan izvođenja aktivnosti
- Donijeti pribor za izvođenje osobne higijene
- Potaknuti će bolesnika na samostalno obavljanje što više radnji
- Pažljivo će okretati bolesnika
- Poticati na pozitivan stav i želju za napredovanje

6.1.5. Smanjeno podnošenje napora u/s samnjeneopskrbemiokarda kisikom

Cilj: tijekom određenog vremenskog perioda prikazati će mjerljivo povećanje u podnošenju napora

Intervencije:

- vitalne znakove mjeriti prije i nakon svake aktivnosti
- Prekinuti će svu aktivnost u slučaju boli u prsištu
- Pojačavati će aktivnost po par minuta svaki dan
- Potrebno je educirati bolesnika o važnosti pretjerivanja s fizičkom aktivnosti
- Prilagoditi će fizičku aktivnost dobi bolesnika te njegovoj pokretljivosti
- Potaknuti će bolesnika nakon bolničkog liječenja s nastavkom fizičke aktivnosti (27)

³⁵ Povučenosť bolesnika, povlačenje u samoga sebe, dilatacija zjenica

6.1.6. Neupućenost

Cilj: bolesnik će demonstrirati specifične vježbe kao što su vježbe u krevetu

Intervencije:

- Potaknuti bolesnika na prihvaćanje novijih vještina i znanja
- Podučiti pacijenta specifičnim vještina
- Podučiti će bolesnika specifičnom znanju
- Potaknuti na postavljanje određenih pitanja
- U edukaciju će uključiti obitelj
- Bolesnikov interes za usvajanje novih specifičnih vještina i znanja će pohvaliti (24)

7. UZROCI SMRTNOG ISHODA KOD INFARKTA

- 1) Smanjena kontraktilna srčana sposobnost – pojavljuje se kada infarkt obuhvati dio srčane klijetke što rezultira smanjenim srčanim volumenom i kao posljedica pojavljuje se zastoj srca (28)
- 2) Poremećaji ritma – dijelovi srca koji su zahvaćeni izgubiti će sposobnost repolarizacije i depolarizacije. To može rezultirati fibrilacijom ventrikula, a posljedica je letalni ishod (6)
- 3) Plućni edem – zahvaća lijevu klijetku te je vrlo ozbiljna posljedica. Dolazi do zadržavanja vode u plućnom intersticiju i alveolama. Liječenje je hitno iz razloga što može uzrokovati smrt. (29)
- 4) Ruptura– dio koji je zahvaćen ishemijom s vremenom počinje odumirati te postaje nekrotično. Tkivo koje je zdravo zamjenjuje ožiljak. Taj ožiljak nema sposobnost kontrahiranja i postaje veoma tanko, mogućnost njegova pucanja postoji tijekom jače kontrakcije u naporu (29)

7.1. Savjeti o aktivnosti nakon preboljelog infarkta

- 1) Prva dva dana – bolesnik leži u intenzivnoj jedinici, potrebno mu je strogo mirovanje
- 2) Od trećeg do četvrtog dana – sjedenje u krevetu, potrebne su vježbe disanja i aktivni pokreti zglobova
- 3) Od petog do sedmog dana – sjedenje je na rubu kreveta, bolesnik se premješta na odjel, potrebne su vježbe disanja i aktivni pokreti ekstremiteta
- 4) Od sedmog dana – može se ustati, također su potrebne vježbe disanja i aktivne vježbe ekstremiteta
- 5) Od desetog do dvadeset i prvog dana – bolesnika se premješta na odjel, provest će se nulta ergometrija na 21. danu, bolesnik može hodati po hodniku (30)

7.2. Savjeti o promjeni životnog stila nakon otpusta iz bolnice

- 1) Tjedan 1. – lagano kretanje po kući, minimalno 8 sati provesti spavajući, potreban je dnevni odmor, izbjegavanje pušenja i seksualnih odnosa
- 2) Tjedan 2. – lakši kućanski poslovi mogu se izvršavati, izbjegavanje stresnih situacija
- 3) Tjedan 3. – povećati broj prijeđenih stepenica, dnevno je potrebno hodati do 2 km, izbjegavanje fizičkih napora

- 4) 5. – 8. tjedan – izbjegavanje sportova i omogućen je povratak na radno mjesto sa skraćenim radnim vremenom
- 5) Od 9. tjedna nadalje – izbjegavanje pušenja, potrebno je izabrati sportsku aktivnost, potrebno je pridržavanje uputa prehrane i bolesnik ima mogućnost vratiti se prethodnim navikama (30)

8. ZAKLJUČAK

Najčešće bolesti u svijetu su kardiovaskularne bolesti, a akutni infarkt miokarda je oboljenje koje narušava život bolesnika te je potrebna hitna intervencija nakon koje se bolesnik mora prilagoditi novom načinu i stilu života. Perkutana koronarna intervencija najčešće je izvođen nekirurški invazivni zahvat. Učinkovita je solucija koja dijagnosticira i liječi ishemijskesrčane bolesti. Aterosklerotska bolest krvnih žila je najčešći uzrok infarkta miokarda, potrebna je edukacija ljudi o rizičnim faktorima: pušenje cigareta, dijabetes, povišeni tlak, sjedilački način života. Kod infarkta miokarda je važno da osobe prepoznaju simptome te ne ignoriraju bol i na vrijeme se jave u zdravstvenu ustanovu zbog daljnjeg liječenja i skrbi.

9. LITERATURA

1. Križan Z. Pregled građe grudi, trbuha, zdjelice, noge i ruke, Zagreb: Školska knjiga: 1997.
2. Guyton AC, Hall JE. Medicinska fiziologija, Zagreb: Medicinska naklada: 2006.
3. Keros P, Pećina M, Ivančić - Košuta M. Temelji anatomije čovjeka, Medicinska biblioteka: 1999.
4. http://www.zzjz-kkz.hr/dokumenti/Zdravlje_i_zdravstvena_2015.pdf dostupno
5. B. Vrhovac i suradnici. Interna medicina četvrto promijenjeno i dopunjeno izdanje, Zagreb: Naklada Ljevak 2008.
6. Frederick G, Mary H, Sidney C et al. ACC/AHA Guidelines for the Management of Patients with ST – Elevation Myocardial Infarction. J Am Coll Cardiol. 2009;54:2250-41.
7. <http://www.kardio.hr/wp-content/uploads/2014/11/ekg-u-klinickoj-praksi.pdf> dostupno: 2. lipnja u 13:06 sati
8. <http://www.msd-prirucnici.placebo.hr/msd-prirucnik/kardiologija/kardioloske-dijagnosticke-pretrage/ergometrija> dostupno: 2. lipnja u 13:26 sati
9. J. Morović – Vergles i suradnici. Poglavlja iz interne medicine, Zagreb: Naklada Slap 2008.
10. Antman E. Decision making with cardiac troponin tests. N Engl J Med. 2002.;346:2079
11. Čustović F, Goldner V, Čikeš I. Klinička kardiologija, 1995.;23:529-40
12. Andreas Grüntzig – Herzkatheterlabor – UniversitätsSpital Zürich (Internet). Dostupno: <http://www.herzzentrum.usz.ch/ueber-das-zentrum/infrastruktur/Seiten/Andreas-Grüntzig-Herzkatheterlabor.aspx>
13. Grüntzig AR, Senning A, Siegenthaler WE. Nonoperative Dilatation of Coronary – Artery Stenosis: Percutaneous Transluminal Coronary Angioplasty. N Engl J Med (Internet). Dostupno: <http://www.nejm.org/doi/abs/10.1056/NEJM197907123010201>
14. Meier B. The first patient to undergo coronary angioplasty – 23-Year follow-up. Sv. 344, New England Journal of Medicine. Massachusetts Medical Society: 2001 (Citirano 3. lipnja 2021.). Str. 144 – 5. Dostupno: <http://www.nejm.org/doi/abs/10.1056/NEJM200101113440217>
15. Monagan D, Williams DO. Journey Into the Heart: A Tale of Pioneering Doctors and Their Race to Transform Cardiovascular Medicine (Internet). Gotham Books; 2007. Dostupno: <https://books.google/books?id=m04e-NHGFUcc>
16. E. Claessen B, P.S. Henriques J, D. Dangas G. Clinical Studies with Sirolimus, Zotarolimus, Everolimus and Biolimus A9 Drug – Eluting Stent Systems. Curr Pharm Des (Internet). (Citirano 3. lipnja 2021.)

Dostupno: <http://www.eurekaselect.com/openurl/content.php?genre=article&issn=1381-6128&volume=16&issue=36&spage=4012>

17. Mauri L, Hsieh WH, Massaro JM, Ho KKL, D Agostino R, Cutlip DE. Stentthrombosisinrandomizedclinicaltrialis od drug – elutingstents. N Engl J Med (Internet). (Citirano 3. lipnja 2021.)
Dostupno: <http://www.nejm.org/doi/abs/10.1056/NEJMoa067731>
18. Ahmad M, Mehta P, Redivari AKR, Mungee S. PercutaneousCoronaryIntervention (Internet). StatPearls. StatPearlsPublishing; 2021 (citirano 4. lipnja 2021.)
Dostupno: <http://www.ncbi.nlm.nih.gov/pubmed/32310583>
19. Keeley EC, Boura JA, Grines CL. Primaryangioplastyversusintravenousthrombolytictherapy for acutemyocardialinfarction: A quantitativereviewof 23 randomisedtrials. Lancet (Internet). (Citirano 4. lipnja 2021.)
Dostupno: <https://pubmed.ncbi.nlm.nih.gov/12517460/>
20. Andersen HR, Nielsen TT, Vesterlund T, Grande P, i ostali. Danishmulticenterrandomizedstudy on
fabrinyolytictherapyversusacute coronaryangioplastyinacutemyocardialinfarction.
RationaleanddesignoftheDanishtrialinAcuteMyocardialinfarction-2.
21. Levine GN, Bates ER, Bittl JA, i ostali. ACC/AHA/SCAI FocusedUpdate on
PrimaryPercutaneousCoronaryIntervention for Patientswith ST-
ElevationMyocardialInfarctionanUpdateofthe 2011 ACCF/AHA/SCAI Guideline for
PercutaneousCoronaryInterventionandthe 2013 ACCF/AHA Guideline for th. J Am
CollCardiol (Internet). (Citirano 4. lipnja 2021.)
Dostupno: <https://pubmed.ncbi.nlm.nih.gov./26498666>
22. Dostupno: <https://www.healthcare.uiowa.edu/ncec/ned/n0109/TransradialBand1.pdf>
23. Pepine C i sur. DiagnosticandTherapeuticCardiacCatheterisation. Baltimore: Williams
&Wilkins: 2011.
24. Ozimec Š. Zdravstvena njega internističkih bolesnika, Skripta
25. Dostupno:
http://www.kbsd.hr/sites/default/files/SestrinstvoEdukacija/Sestrinske_dijagnoze_2.pdf str.
37-39. 13.srpnja u 16:43 sati.
26. http://www.hkms.hr/data/1316431501_827_mala_sestrinske_dijagnoze_kompletno.pdf str. 5-
8, str. 43-47. 13.srpnja u 17:02 sati.
27. Zarb P, Coignard B, Muller A, Weist K, i ostali. European Centre for
DiseasePreventionandControl. Surveillancereport – Point

prevalence survey of healthcare associated infections and antimicrobial use in European acute care hospitals. Eurosurveillance.

28. Sabia P, Afrookteh A, Touchstone D et.al.

Value of regional wall motion abnormality in the emergency room diagnosis of acute myocardial infarction: a prospective study using two dimensional echocardiography. Circulation.

29. Yusuf S, Sterry H, Pearson M et al. The entry ECG

in the early diagnosis and prognostic stratification of patients with suspected acute myocardial infarction. Eur Hear J.

30. Franković S, Broz L, Budisavljević M. Zdravstvena njega internističkih bolesnika. Zagreb: Profil: 2011.

10. PRIVITCI

Privitak A:

Popis ilustracija

Popis slika:

Slika 1- Građa srca.....	10
Slika 2- Postavljanje stenta PCI metodom	18
Slika 3- BMS stent	19
Slika 4- DES stent	20
Slika 5- Elektrokardiogram STEMIJA i NSTEMIJA	21
Slika 6- Angiosala	23
Slika 7- Radijalni pristup u perkutanoj koronarnoj intervenciji	27
Slika 8- TR Band kompresijska narukvica	28

ŽIVOTOPIS

Iva Šare, rođena 12. rujna 1981. godine u gradu Rijeka. Osnovnu školu pohađala sam u Matuljima. Nakon što sam završila osnovnoškolsko obrazovanje u Matuljia, upisala sam srednju Medicinsku školu u Rijeci, smjer medicinska sestra koju sam završila 2000. godine. Zaposlena sam od 15. srpnja 2002. godine u KBC - u Rijeka na Odjelu zavoda intenzivnog kardiološkog liječenja, gdje radim i danas. Godine 2018. upisala sam studij sestrinstva – izvanredni u Rijeci na Fakultetu zdravstvenih studija.