

SPECIFIČNOSTI PRIMJENE PERKUTANE ENDOSKOPSKE GASTROSTOME

Brusić, Viktor

Undergraduate thesis / Završni rad

2021

Degree Grantor / Ustanova koja je dodijelila akademski / stručni stupanj: **University of Rijeka, Faculty of Health Studies / Sveučilište u Rijeci, Fakultet zdravstvenih studija u Rijeci**

Permanent link / Trajna poveznica: <https://um.nsk.hr/um:nbn:hr:184:546162>

Rights / Prava: [In copyright](#)/[Zaštićeno autorskim pravom.](#)

Download date / Datum preuzimanja: **2025-01-21**

Repository / Repozitorij:

[Repository of the University of Rijeka, Faculty of Health Studies - FHSRI Repository](#)



SVEUČILIŠTE U RIJECI
FAKULTET ZDRAVSTVENIH STUDIJA
PREDDIPLOMSKI STRUČNI STUDIJ SESTRINSTVA

Viktor Brusić

**SPECIFIČNOSTI PRIMJENE PERKUTANE ENDOSKOPSKE
GASTROSTOME**

Završni rad

Rijeka 2021.

UNIVERSITY OF RIJEKA
FACULTY OF HEALTH STUDIES
UNDERGRADUATE STUDY OF NURSING

Viktor Brusić

**SPECIFICITY OF PERCUTANEOUS ENDOSCOPIC GASTROSTOMY
APPLICATION**

Final work

Rijeka 2021.

Izvešće o provedenoj provjeri izvornosti studentskog rada

Opći podatci o studentu:

Sastavnica	Fakultet zdravstvenih studija Rijeka
Studij	Preddiplomski stručni studij Sestrinstvo
Vrsta studentskog rada	Završni rad
Ime i prezime studenta	Viktor Brusić
JMBAG	0351007768

Podatci o radu studenta:

Naslov rada	Specifičnosti primjene perkutane endoskopske gastrostome
Ime i prezime mentora	Katarina Karlović
Datum predaje rada	12.09.2021.
Identifikacijski br. podneska	165201596
Datum provjere rada	17.09.2021.
Ime datoteke	Završni rad
Veličina datoteke	2,02M
Broj znakova	49253
Broj riječi	7408
Broj stranica	47

Podudarnost studentskog rada:

Podudarnost (%)	15%
-----------------	-----

Izjava mentora o izvornosti studentskog rada

Mišljenje mentora	
Datum izdavanja mišljenja	18.09.2021.
Rad zadovoljava uvjete izvornosti	<input checked="" type="checkbox"/>
Rad ne zadovoljava uvjete izvornosti	<input type="checkbox"/>
Obrazloženje mentora (po potrebi dodati zasebno)	

Datum

18.09.2021.

Potpis mentora

Mentor rada:

Katarina Karlović, mag. med. techn.

Završni rad obranjen je dana _____

u/na _____

pred povjerenstvom u sastavu:

1. Katarina Karlović, mag. med. techn.
2. Suzana Vidrih, mag. med. techn.
3. Sanja Juretić, mag. med. techn.

Katarina Karlović, mag. med. techn.

Sadržaj

1. Uvod	1
2. Perkutana endoskopska gastrostoma kroz povijest	2
3. Perkutana endoskopska gastrostoma	4
3.1 Indikacije za postavljanje PEG-a	4
3.2 Kontraindikacije za postavljanje PEG-a	7
3.3 Ezofagogastroduodenoskopija (EGD).....	8
3.4 Informirani pristanak za EGD i postavljanje PEG-a	9
3.5 Predproceduralni postupci	10
3.5.1 Priprema endoskopske sale i endoskopa	10
3.5.2 Priprema pribora za postavljanje PEG-a	10
3.5.3 Priprema pacijenta	12
3.6 Intraproceduralni postupci	13
3.6.1 Tehnike postavljanja PEG-a	13
3.6.2 Ponsky-Gauderer metoda	14
3.6.3 Sachs-Vineova metoda	16
3.6.4 Russellova metoda	16
3.7 Postproceduralni postupci	17
3.7.1 Zbrinjavanje pacijenta nakon postavljanja PEG-a	17
3.7.2 Raspremanje sale i pribora	17
3.7.3 Postupci sa endoskopom nakon zahvata	17
3.8 Postavljanje zamjenskog PEG-a	18
3.9 Komplikacije PEG-a	19
3.10 Održavanje PEG-a	26
3.11 Edukacija bolesnika i obitelji, odnosno osoba koje koje skrbe o bolesniku o upotrebi PEG-a	28
4. Metode hranjenja putem PEG-a	29
4.1 Bolus metoda hranjenja	30
4.2 Hranjenje gravitacijskom metodom	31
4.3 Metoda hranjenja pumpom	32
4.4 Komplikacije enteralne prehrane	33
5. Postupak uklanjanja PEG-a	34

6. Zaključak	35
7. Literatura	36
8. Prilozi	38

Sažetak

U pacijenata kod kojih nije moguć oralni unos hrane postoji primarna potreba za pružanjem adekvatne nutritivne potpore parenteralnom i enteralnom prehranom. Kod pacijenata koji imaju funkcionalni gastrointestinalni sustav preferira se enteralna prehrana. Enteralna prehrana može se provoditi putem sonde i putem gastrostoma. Ukoliko se gastrostoma postavlja endoskopskim putem, koji je u praksi najzastupljeniji, nazivamo je perkutana endoskopska gastrostoma (PEG). PEG može biti privremeno i trajno rješenje za enteralno hranjenje. Postupak postavljanja je kratkotrajan i ne zahtijeva opću anesteziju. Komplikacije se mogu javiti u bilo koje vrijeme od postavljanja PEG-a, ali su vrlo rijetke.

Neke od najčešćih indikacija za postavljanje PEG-a su: moždani udar, amiotrofična lateralna skleroza, cerebralna paraliza, tumor mozga, pacijenti na intenzivnoj njezi, produžena koma, opekline, kongenitalne anomalije (npr. fistula između jednjaka i dušnika). Kontraindikacije obuhvaćaju nemogućnost uvođenja gastroskopa u želudac, poremećaji zgrušavanja krvi, hemodinamska nestabilnost, opstrukcija crijeva, teški ascites, sepsa, infekcija trbušne stijenke na odabranom mjestu postavljanja, peritonitis. Najčešće tri tehnike postavljanja PEG-a: Ponsky-Gaudererova, Sachs-Vineova i Russellova tehnika. Sve metode dijele zajednički koncept postavljanja gastrostomske sonde kroz trbušnu stijenku na mjestu gdje su trbušna stijenka i želudac u najbližem kontaktu. Pronalaženje mjesta postavljanja PEG sonde endoskopskom transiluminacijom trbušne stijenke prvi je korak u svim tehnikama. Ako nema komplikacija nakon postavljanja PEG-a, sa hranjenjem se može započeti 24 sata po postavljanju.

Pravilnim postavljanjem, održavanjem, korištenjem te edukacijom koje provodi dobro educirani tim liječnika i medicinskih sestara i tehničara mogućnost komplikacije se svodi na minimum.

Ključne riječi: perkutana endoskopska gastrostoma, enteralna prehrana, endoskopija, transiluminacija

Summary

In patients in whom oral food intake is not possible, there is a primary need to provide adequate nutritional support through parenteral and enteral nutrition. In patients who have a functioning gastrointestinal system, enteral nutrition is preferred. Enteral feeding can be carried out by probe and by gastrostomy. If the gastrostomy is placed endoscopically, which is the most common practice, it is called percutaneous endoscopic gastrostomy (PEG). PEG can be a temporary and permanent solution for enteral feeding. The placement procedure is short-lived and does not require general anesthesia. Complications can occur at any time since PEG placement, but are very rare.

Some of the most common indications for PEG placement are: stroke, amyotrophic lateral sclerosis, cerebral palsy, brain tumor, intensive care patients, prolonged coma, burns, congenital anomalies (e.g., fistula between esophagus and trachea). Contraindications include the inability to introduce a gastroscope into the stomach, blood clotting disorders, hemodynamic instability, intestinal obstruction, severe ascites, sepsis, infection of the abdominal wall at the site of placement, peritonitis. The most common three PEG placement techniques are: the Ponsky-Gauderer, Sachs-Vine, and Russell techniques. All methods share the common concept of placing a gastrostomy probe through the abdominal wall at the site where the abdominal wall and stomach are in closest contact. Finding the location of the PEG probe by endoscopic transillumination of the abdominal wall is the first step in all techniques. If there are no complications after PEG placement, feeding can be started 24 hours after placement.

Proper installation, maintenance, use, and training by a well-educated team of physicians and nurses and technicians minimizes the possibility of complications.

Key words: percutaneous endoscopic gastrostomy, enteral nutrition, endoscopy, transillumination

Popis korištenih kratica

PEG – perkutana endoskopska gastrostoma

NGS - nazogastrična sonda

CT – kompjutorizirana tomografija

PV - protrombinsko vrijeme

KS - krvna slika

Eng – engleski jezik

HIV- human immunodeficiency virus ili virus humane imunodeficijencije

AIDS - Acquired Immunodeficiency Syndrome ili sindrom stečene imunodeficijencije

ml – mililitar

cm – centimeta

1. Uvod

Kod pacijenata kod kojih nije mogući oralni unos hrane primarna je potreba pružanje adekvatne nutritivne potpore putem parenteralne i enteralne prehrane. Enteralna prehrana obično se više preferira u odnosu na parenteralno hranjenje kod pacijenata koji imaju funkcionalni gastrointestinalni sustav (1).

Enteralnom prehranom ne samo da pacijenti dobivaju bolju nutritivnu potporu, već na taj način održavaju funkciju crijeva. Dokazano je da se enteralnom prehranom smanjuje rizik od bakterijske translokacije i bakterijemije (1). U finacijskom smislu enteralna prehrana je prihvatljivija zdravstvenim ustanovama od parenteralne koja je mnogo skuplja. Enteralna prehrana se može davati putem sonde (nasogastrične, orogastrične i nazojejunalne) i putem gastrostoma. Gastrostome se mogu postaviti radiološkim metodama, te krurškim i endoskopskim putem. Ukoliko se gastrostoma postavlja endoskopskim putem, koji je i najzastupljeniji u praksi, nazivamo je perutana endoskopska gastrostoma (PEG) (2). Postavljanje nazogastrične (NG) sonde ili PEG-a indicirano je kod svih pacijenata sa funkcionalnim gastrointestinalnim traktom kod kojih nema kotraindikacija za njihovo postavljanje. Enteralne sonde obično se koriste za kratkotrajno hranjenje do 30 dana, nakon čega bi se trebalo, ako ne dođe do poboljšanja zdravstvenog stanja pacijenta, postaviti PEG (1).

PEG može biti privremeno i trajno rješenje za enteralno hranjenje. Postupak postavljanja je kratkotrajan i ne zahtijeva opću anesteziju. Komplikacije se mogu javiti u bilo koje vrijeme od postavljanja PEG-a, ali su vrlo rijetke. Pravilnim postavljanjem, održavanjem i korištenjem komplikacije se mogu svesti na minimum (3).

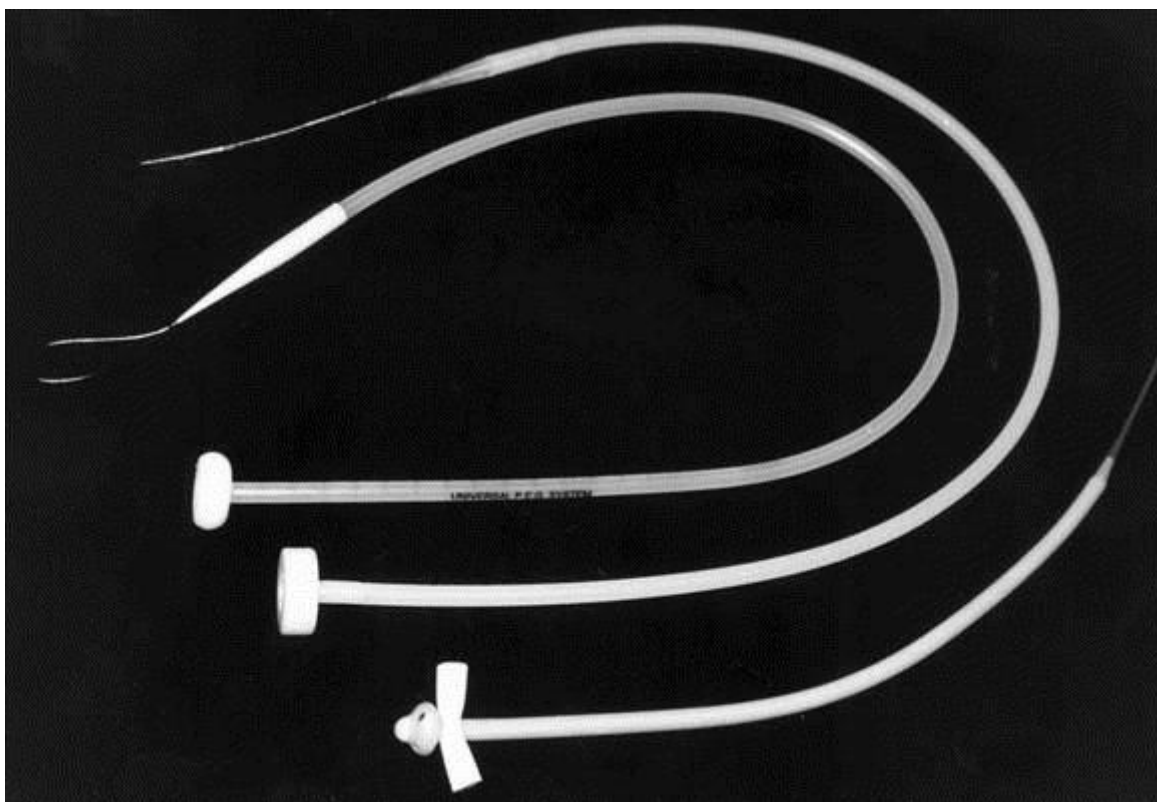
2. Perkutana endoskopska gastrostoma kroz povijest

Perkutana endoskopska gastrostoma prvi puta je postavljena 2. lipnja 1979. godine u Sveučilišnoj bolnici u Clevelandu, Ohio u Sjedinjenim Američkim državama. Prvi PEG postavljen je na četveromjesečnom djetetu, koje se nije moglo hraniti oralnim putem. Postavili su ga Dr. Jeffrey L. Ponsky endoskopičar i kirurzi Dr. Michael W.L. Gauderer i Dr. James Bekeny. Postupak je izveden u sedaciji uz primjenu lokalne anestezije na mjestu incizije. Želučana transiluminacija i indentifikacija mjesta postavljanja sonde pokazala su se ključnim komponentama postupka. Dr. James Bekeny i Dr. Jeffrey L. Ponsky 1980. godine u Floridi na sastanku Američke dječje kirurške udruge prvi puta objavljuju tehniku postavljanja PEG-a. Ostale pojedinosti daljnjeg razvoja postupka postavljanja objavljene su 2001. godine.

Ova nova tehnika ubrzo postaje metoda izbora kod bolesnika na parenteralnoj prehrani dužoj od 3 tjedna. Prvi PEG dizajniran je od postojećih proizvoda na tržištu, a sastojao se od DePazzer-ovog katetera koji ima nalik na gljivu. Obična i.v. kanila poslužila je kao uvodnik. Nedugo nakon počinje se koristiti svileni konac koji se kroz i.v. kanilu gura u želudac, te se endoskopski hvata boptičkim kliještima i izvlači kroz usta.

Nakon nekoliko zahvata provedenih na djeci dr. Ponsky napušta bolnicu u Clevelandu, te počinje ovu tehniku postavljanja PEG-a provoditi na odraslim neurološkim pacijentima.

Na kongresu u Salt Lake City-iju 1980. godine prezentirala se metoda postavljanja PEG-a, nakon čega se javlja veliki interes za proizvodnju PEG sistema. Nakon tog kongresa DR. Ponsky i dr. Gauderer razgovaraju sa mnogim kompanijama oko proizvodnje, no bivaju odbijeni zbog premalo odrađenih zahvata. Američka kompanija American Endoscopy prihvaća započet proizvodnju PEG sistema, te se tijekom idućih godina u proizvodnju uključuju i ostale kompanije. Setovi za PEG se kroz naredne godine modificiraju te postaju sve opće korišteni diljem svijeta (4).



Slika 1. Evolucija PEG-a

PEG cijevi prve i druge generacije

Izvor: [https://www.giejournal.org/article/S0016-5107\(99\)70186-0/fulltext](https://www.giejournal.org/article/S0016-5107(99)70186-0/fulltext)

U Hrvatskoj PEG metoda počinje se koristiti 1995. godine u Centru interventne gastroenterologije Zavoda za gastroenterologiju Kliničkog bolničkog centra Zagreb Rebro, te ubrzo postaje standardnim endoskopskim postupkom.

3. Perkutana endoskopska gastrostoma

Perkutana endoskopska gastrostoma je silikonska cijev koja se pod kontrolom gastroskopa postavlja u lumen želuca kroz trbušnu stijenku. PEG može biti privremeno ili trajno rješenje alternativnog puta prehrane bolesnika. Sonda je napravljena od elastičnog mekog silikona, a sastoji se od unutarnjeg graničnika, vanjskog sigurnosnog prstena koji omogućuje cirkulaciju zraka oko stome, rendgenski vidljivih oznaka u centimetrima koje se protežu uzduž cijelog lumena i ulaza s kapičom koji služi za primjenu lijekova i hrane.

Osim endoskopskim putem PEG se može postaviti kirurškim putem, radiološkim metodama uz pomoć ultrazvuka ili kompjuterizirane tomografije (CT) (3).

3.1. Indikacije za postavljanje PEG-a

Pacijenti s odgovarajućim početnim prehrambenim statusom mogu podnijeti do 10 dana djelomičnog gladovanja (uz parenteralnu prehranu), prije nego što dođe do jakog katabolizma proteina. Međutim, dulja razdoblja gladovanja, ovisno o osnovnom zdravstvenom stanju pacijenta, mogu biti nepovoljna. Za održavanje ili uspostavljanje odgovarajuće prehrane, bolesnicima s nedovoljnim oralnim unosom potrebno je enteralno hranjenje. Enteralne sonde za hranjenje (nazogastrične, nazoduodenalne i naszojejunalne) obično su rezervirane za kratkotrajno hranjenje (do 30 dana) kod pacijenata s neoštećenim zaštitnim refleksima dišnih putova. Uspoređujući nazoenteralne sonde sa PEG-om, kod njih se javlja više komplikacija kao što su: iritacije, ulceracije, krvarenje, refluks jednjaka i upala pluća uzrokovana aspiracijom. Nazoenteralne sonde su neugodne za bolesnika i postižu nižu učinkovitost hranjenja u usporedbi sa PEG-om. (5)

Neurološka disfagija jedan je od najčešćih razloga upućivanja na postavljanje PEG-a. Disfagija je uobičajen nalaz nakon moždanog udara, a zabilježena je u 45% pacijenata zaprimljenih u bolnicu. Neki stručnjaci preporučuju da se pacijenti koji nisu u mogućnosti zadovoljiti svoje prehrambene potrebe oralnim unosom počnu hraniti NG sondom u prva 24 sata nakon moždanog udara. Hranjenje kroz nazogastričnu sondu može biti rješenje za one pacijente kojima je potrebna nutritivna potpora kraća od 4 tjedna, dok se PEG postavlja na duži period. Hranjenje PEG-om pruža sigurno i pouzdano sredstvo prehrane kod pacijenata s

moždanim udarom, a pokazani su i njegovi vrhunski dugoročni rezultati u odnosu na hranjenje NG sondom. Rana prehrana PEG-om poželjna je kod pacijenata s moždanim udarom, ali odluka o postavljanju mora se odmjeriti kod onih pacijenata kojima je disfagija privremena ili kod pacijenata koji nemaju perspektivu preživljavanja zbog ostalih bolesti. Najmanje 2 tjedna je prikladno za procjenu potrebe postavljanja PEG-a. Nakon umetanja PEG cijevi, potrebno je provesti rutinsko praćenje pacijenata kako bi se procijenilo vraćanje sposobnosti gutanja (6).

PEG je standardna metoda hranjenja u bolesnika s amiotrofičnom lateralnom sklerozom (ALS). Kod nekih pacijenata tehniku postavljanja PEG cijevi treba izmijeniti s obzirom na povezane anatomske deformacije (7). Također, želučanu insuflaciju tijekom i nakon zahvata treba minimizirati zbog nemogućnosti ovih pacijenata da spontano spuste podignutu dijafragmu. Uloga PEG-a također je opisana u nutritivnoj potpori drugih motornih neurona i disfunkcionalnih motoričkih bolesti poput cerebralne i bulbarne paralize. Ovi pacijenti često imaju problema s hranjenjem i gutanjem što može dovesti do lošeg prehranbenog statusa, zastoja u rastu, kronične plućne aspiracije i infekcije. Epidemiološka Oxfordska studija o hranjenju izvijestila je o značajnoj korelaciji između težine motoričkih smetnji i potrebe za hranjenjem gastrostomijom (5).

Demencija je isto jedna od bolesti kod koje se javlja potreba za postavljanjem PEG-a. Većina pacijenata s uznapređovalom demencijom ovisi o drugima za obavljanje životnih funkcija, pa tako i za hranjenje. Po nekim studijama koje su se provodile nad štićenicima starijih domova, pokazale su da 85% štićenika s uznapređovalom demencijom ima probleme s ishranom (5). Postoji nekoliko mehanizama koji su odgovorni za lošu prehranu u ovoj populaciji: promijenjeni miris i anoreksija što rezultira nedostatkom interesa za hranu. Dolazi do apraksije koja ometa i prehranu, te disfagija i gubitak zaštitnih mehanizama dišnih putova koji dovode do epizoda gušenja i izbjegavanja jela. Demencija je još uvijek jedna od diskutabilnijih indikacija, jer mnogi stručnjaci osporavaju potrebu za postavljanjem PEG-a kod dementnih osoba (8).

Osobe sa psihomotornom retardacijom sklone su podhranjenosti i gastroezofagealnom refluksu zbog patofizioloških uzroka povezanih s njihovim stanjem. Dokazana je dugoročna učinkovitost hranjenja putem PEG-a u poboljšanju prehranbenog statusa odraslih osoba i djece s poteškoćama u razvoju. Međutim, ne preporuča se upotreba PEG -a kod osoba s aspiracijom i gastroezofagealnim refluksom (9).

Osobe koje su pretrpile tešku cerebralnu ozljedu kod kojih vrijeme oporavka i konačni ishod nisu jasni, također postaju kandidati za postavljanje PEG-a. U takvim slučajevima od kliničke važnosti je što prije započeti enteralno hranjenje, kako bi se povratila fiziološka funkcija gastrointestinalnog sustava. Neki stručnjaci zagovaraju da se PEG ugradi već nakon 14 dana od ozljede, ukoliko naravno nije došlo do oporavka pacijenta (10).

Uz neurološku difagiju najčešća indikacija za postavljanje PEG-a su maligne bolesti. Razlog pothranjenosti može biti opstruktivni učinak karcinoma vrata ili jednjaka. Orofaringealni mukozitis dolazi kao posljedica radioterapije ili kemoterapije. Kod pacijenata koji će biti podvrgnuti takvom agresivnom liječenju PEG se postavlja preventivno (5).

PEG se postavlja i kod sljedećih medicinskih stanja:

- Parkinsonova bolest
- Cerebralna paraliza
- Tumor mozga
- Smanjena razina svijesti
- Pacijenti na intenzivnoj njezi
- Produžena koma
- Opekline
- Kongenitalne anomalije (npr. fistula između jednjaka i dušnika)
- Fistule
- Sindrom kratkog crijeva (poput Chronove bolesti)
- Cistična fibroza
- Operacija lica
- Kronično zatajenja bubrega
- Dekompresija želudca
- Malignost abdomena
- HIV/AIDS (5)

3.2. Kontraindikacije za postavljanje PEG-a

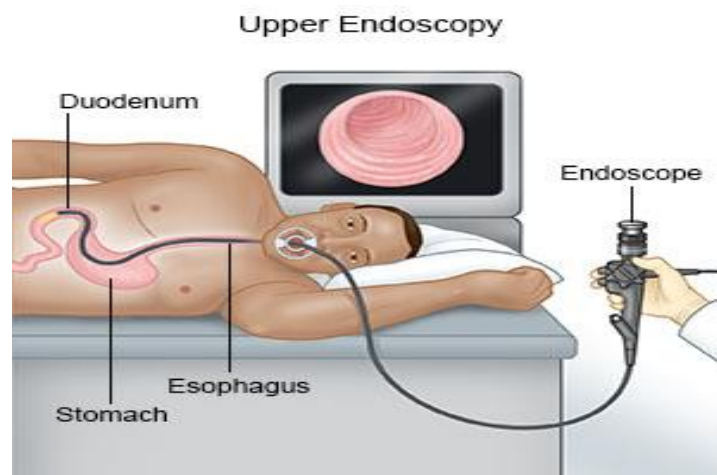
Potreba za postavljanjem PEG-a kao i svaka druga kirurška intervencija mora biti jasno utvrđena. Međutim, postoje stanja koja predstavljaju kontraindikaciju za postavljanje:

- Nemogućnost uvođenja gastroskopa u želudac
- Poremećaji zgrušavanja krvi
- Hemodinamička nestabilnost
- Opstrukcija crijeva
- Teški ascites
- Sepsa
- Infekcija trbušne stijenke na odabranom mjestu postavljanja
- Peritonitis
- Sepsa
- Totalna gastrektomija
- Gastropareza
- Veliki varikoziteti želuca
- Neoplazma želučane stijenke (5)

3.3. Ezofagogastroduodenoskopija (EGD)

EGD je endoskopski pregled jednjaka, želudca i duodenuma fleksibilnim endoskopom koji se izvodi u dijagnostičke i terapijske svrhe. U dijagnostičkom smislu EGD se koristi za otkrivanje: upala, lezija, polipa, karcinoma. Terapijskom EGD mogu se izvoditi biopsije kliještima za uzimanje uzoraka za patohistološku analizu ili druge laboratorijske pretrage. Endoskopskim putem mogu se odstraniti polipi, zaustavati krvarenja, postaviti stentove i mnoge druge terapijske intervencije.

Pregled u pravilu izvodi gastroenterolog endoskopičar i asistira mu educirana medicinska sestra ili tehničar. Pacijent mora biti natašte 6 do 8 sati prije pregleda. Prije pregleda mora potpisati informirani pismeni pristanak. Ukoliko ima zubnu protezu mora je izvaditi. Pacijent leži na lijevom boku. Prije samog početka grlo pacijenta može se pošpricati lokalnim anestetikom u obliku spreja ukoliko naravno pacijent nema nikakvih alergija na lijekove. Pregled i uvođenje aparata izvodi liječnik gastroenterolog dok medicinska sestra/tehničar asistira. Komplikacije uslijed pregleda su svedene na minimum, ali i dalje postoje. Perforacija uslijed pregleda pojavljuje se od 0.33% do 0.1% slučajeva. Još jedna od komplikacija je aspiracija želučanog sadržaja, ona se pojavljuje u 0.08% slučajeva, ali smrtnost od aspiracije u takvim slučajevima iznosi i do 10% (11).



Slika 2. Gornja endoskopija EGD

Preuzeto na: <https://www.viralpatelmd.com/wp-content/uploads/2019/02/en3343344.jpg>

3.4. Informirani pristanak za EGD i postavljanje PEG-a

U osamdesetim godina počinje uvažavati misao da svaki bolesnik ima pravo odlučivati o svom liječenju. U angloameričkom pravu prvi put se spomnje informirani pristanak (*informed consent*, engl) kao pojam. Danas informirani pristanak tako osigurava bolesniku privatnost i mogućnost donošenja odluke želi li se podvrgnuti terapijskim i dijagnostičkim metodama liječenja. Etičke, pravne i kliničke norme formalno su zadovoljene pismenim pristankom bolesnika. Zakon zaštiti prava bolesnika, Zakon o kaznenom postupku i Zakon o zaštiti osoba s duševnim smetnjama u Republici Hrvatskoj regulira te norme. Bolesnik dobiva informacije od liječnika, u ovom slučaju gastroenterologa, koji istodobno uzima anamnezu i potrebne osobne podatke.

Prije zahvata sa bolesnikom razgovaraju i medicinska sestra/tehničar, te je njihova dužnost prikupljanje i provjera cjelokupne dokumentacije u koju ulaze informirani pristanak i potrebni nalazi za zahvat. Dokumentacija koja potrebna prije postavljanja PEG-a, svakako je laboratorijski nalaz krvi, krvna slika i vrijeme zgrušavanja krvi (KS i PV). Dužnost im je i prepoznati kulturološke osobitosti, sociološko-religijske običaje koji bi mogli biti prepreka za izvođenje zahvata. Ukoliko bolesnik govori stranim jezikom, trebao bi mu se omogućiti informirani pristanak na njegovom materinjem ili engleskom jeziku. Sva dokumentacija i informacije medicinska sestra/tehničar prosljeđuje liječniku.

Ako se zahvat radi pod anestezijom uza sve navedeno bolesnik mora imati i prethodno napravljen anesteziološki pregled. Ukoliko se pregled radi u prisvjesnoj sedaciji vanbolničkim pacijentu dužnost medicinske sestre/tehničara je organizirati opservaciju u dnevnoj bolnici i provjeriti da li bolesnik ima osiguranu pratnju i prijevoz.

Kod maloljetne djece na informiranom pristanku obavezan je potpis roditelja, zakonskog skrbnika ili zakonskog predstavnika. To vrijedi i za psihijatrijske bolesnike ili mentalno bolesne kojima je oduzeto pravo brige za sebe.

Razgovor bolesnika i medicinske sestre/tehničara prije zahvata je i prilika da se umanjí bolesnikov strah od zahvata. Na medicinskoj sestri i tehničaru je da procijeni način razgovora koji je najprihvatljiviji bolesniku s obzirom na njegovo zdravstveno stanje i dob (11).

3.5. Predproceduralni postupci

3.5.1. Priprema endoskopske sale i endoskopa

Za pripremu sale, endoskopa i pribora zaduženi su medicinske sestre i tehničari. Sav pribor koji se koristi tijekom zahvata, treba se pripremiti uoči postupka. Stol na kojem se izvodi zahvat prekriva se plahtom ili kompresom koja se mjenja kod svakog pacijenta.

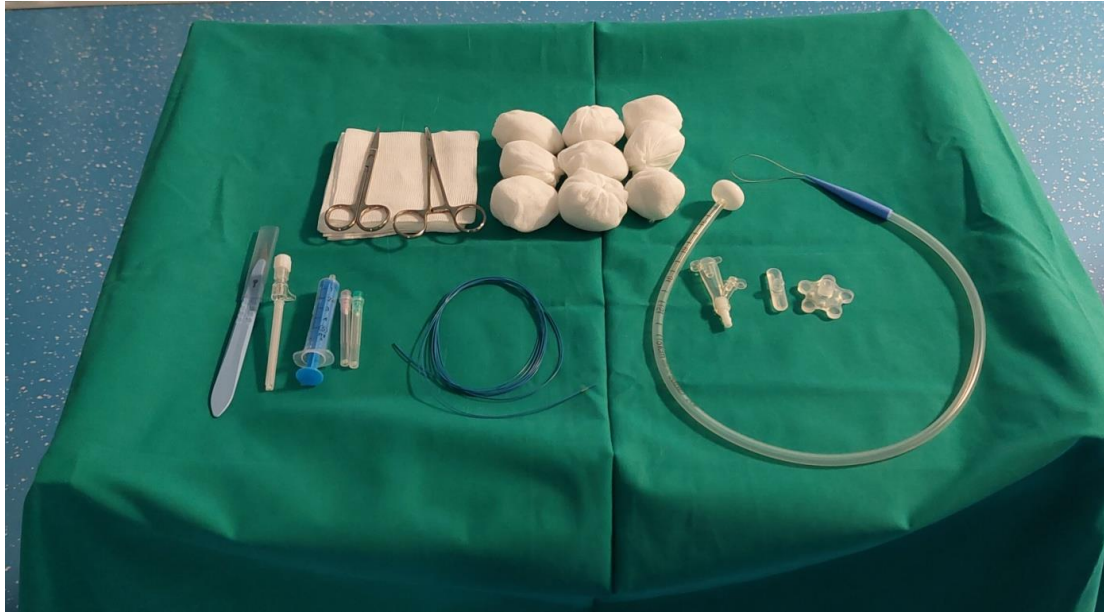Provjera endoskopa i endoskopskog stupa obavlja se prije svakog pregleda ili zahvata. Ispravnost opreme je ključna kako tijekom pregleda ili zahvata nebi došlo do neželjenih komplikacija. Endoskop se spaja s procesorom i izvorom svjetla, zatim se spaja boca za vodu i zrak koja je ispunjena destiliranom vodom, te sukcijska pumpa i pumpa za ispiranje. Na glavi endoskopa nalaze se dva ventila crveni i plavi. Pritiskom na crveni ventil provjerava se sukcijska, pritiskom na plavi protok zraka i vode kroz endoskop.

3.5.2. Priprema pribora za postavljanje PEG-a

Priprema pribora koji će se koristiti tijekom zahvata je vrlo važna. Prethodnom pripremom smanjuje se vrijeme trajanja zahvata i mogućnost nastanka komplikacija.

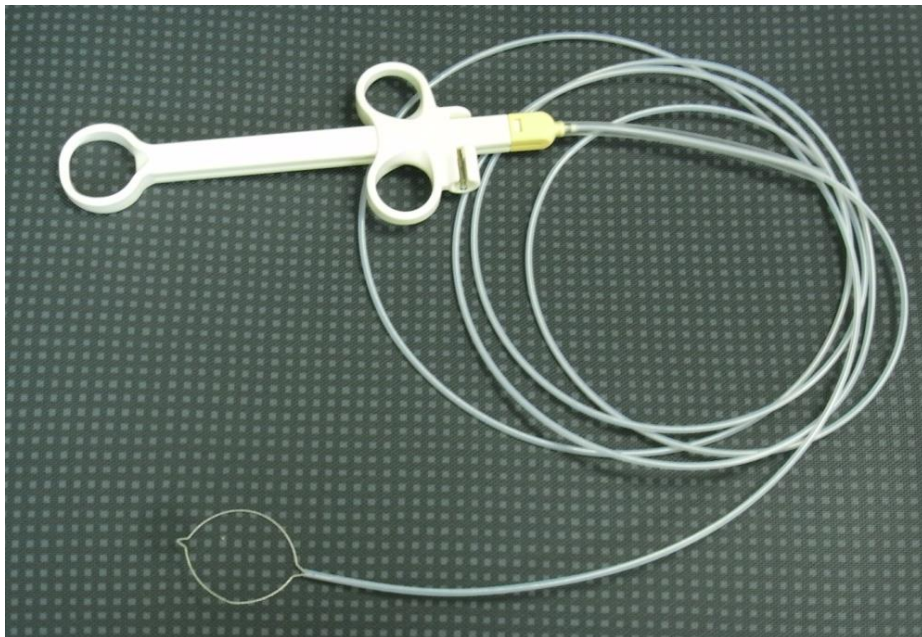
Na sterilnoj kompresi pripremiti će se:

- Sterilni tupferi (okrugli i široki)
- Sterilne škariće
- Sterilni pean
- Štrcaljka od 5ml (za aplikaciju lokalnog anestetika)
- Dvije igle (jedna za navlačenje i druga za aplikaciju lokalnog anestetika)
- Kirurški skalpel
- Set za PEG (PEG sonda, igla sa mandrenom, žica vodilica)
- Endoskopska omča



Slika 3. Sterilni pribor za PEG

Izvor: KBC Rijeka 3.8.2021.



Slika 4. Endoskopska omča

Preuzeto na: https://upload.wikimedia.org/wikipedia/commons/e/e5/Endoscopy_snare.jpg

Nesterilni pribor:

- Deterđentni antiseptik
- Alkoholni dezinficijens
- Fiziološka otopina (NaCl 0.9%)
- Pripravci joda ili klorheksidina
- Ampula lokalnog anestetika
- Sredstvo za podmazivanje (*Glycerol*)

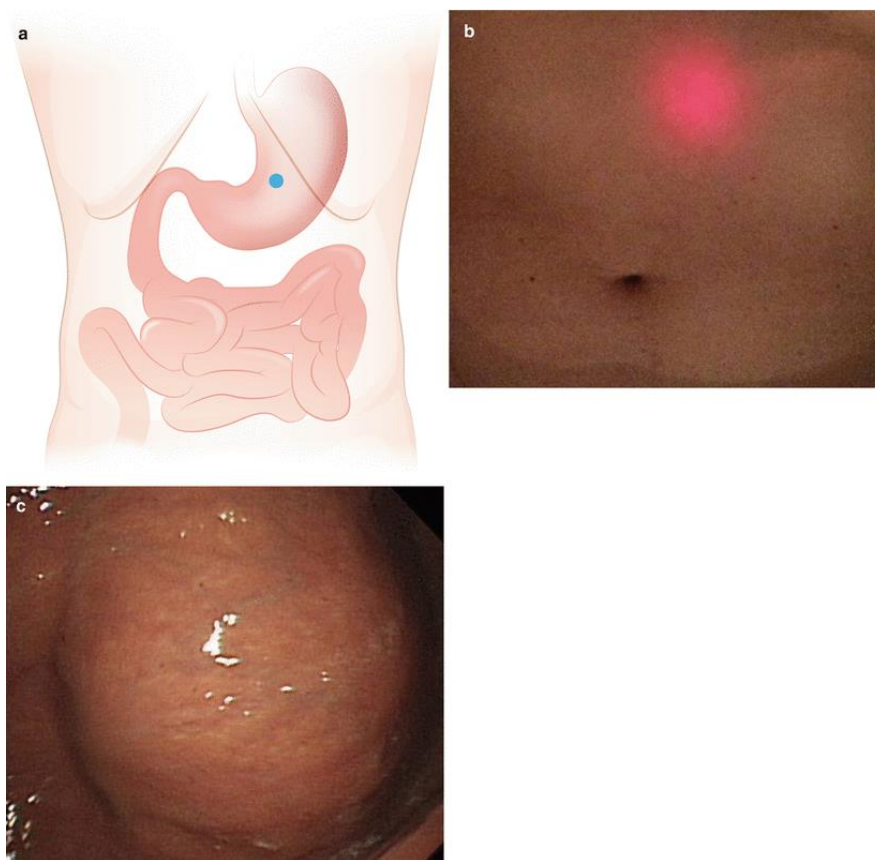
3.5.3. Priprema pacijenta

Identifikacija pacijenta i provjera dokumentacije prvi su korak u pripremi pacijenta za bilo koji medicinski zahvat. Prije početka postavljanja PEG-a, potrebno je priložiti sviježe laboratorijske nalaze krvi (KS i PV). Usprkos parametrima krvnih nalaza, potrebno je provjeriti uzima li pacijent antikoagulantnu terapiju. Ukoliko uzima, potrebno je utvrditi kada ju je zadnji put uzeo ili ako je potrebno da li se preveo na zamjensku terapiju heparinom (ovisno o lijeku). Ako je propisana antibiotska profilaksa od strane liječnika, treba se utvrditi je li ju pacijent dobio. Medicinska sestra ili tehničar mora provjeriti vrijeme zadnjeg obroka, pacijent ne smije jesti 6 sati i piti 2 sata prije i zahvata. Potrebno je reći pacijentu da izvadi zubnu protezu ukoliko je koristi. Pacijenta se postavlja u ležeći položaj, tako da leži na leđima. Otvara se venski put ukoliko ga već nema, te mu se postavlja nosni kateter za primjenu kisika. Ukoliko pacijent ima traheostomu kisik se plasira putem nje. Trbuh se oslobađa i provjerava je li adekvatno obrijan. Ruke se mogu fiksirati kako nebi došlo do neželjenog kontakta kiruški opranog mjesta na trbuhu, kasnije tijekom zahvata.

3.6. Intraproceduralni postupci

3.6.1. Tehnike postavljanja PEG-a

Od prvog postavljanja PEG-a nekoliko je različitih tehnika razvijeno. Sve metode dijele zajednički koncept postavljanja gastrostomske sonde kroz trbušnu stijenku na mjestu gdje su trbušna stijenka i želudac u najbližem kontaktu. Pronalaženje mjesta postavljanja PEG sonde endoskopskom transiluminacijom trbušne stijenke prvi je korak u svim tehnikama (12).



Slika 5. Perkutana endoskopska gastrostoma

Mjesto postavljanja PEG sonde na trbušnoj stijenci, transiluminacija endoskopom trbušne stijenke i mjesto postavljanja PEG sonde u želudcu

Preuzeto sa: https://media.springernature.com/original/springer-static/image/chp%3A10.1007%2F978-3-642-55071-3_18/MediaObjects/323554_1_En_18_Fig1_HTML.gif

Najčešće tri tehnike postavljanja PEG-a:

1. Ponsky-Gaudererova tehnika (engl. *Pull*)
2. Sachs-Vineova tehnika (engl. *Push*)
3. Russellova tehnika (engl. *Introducer*)

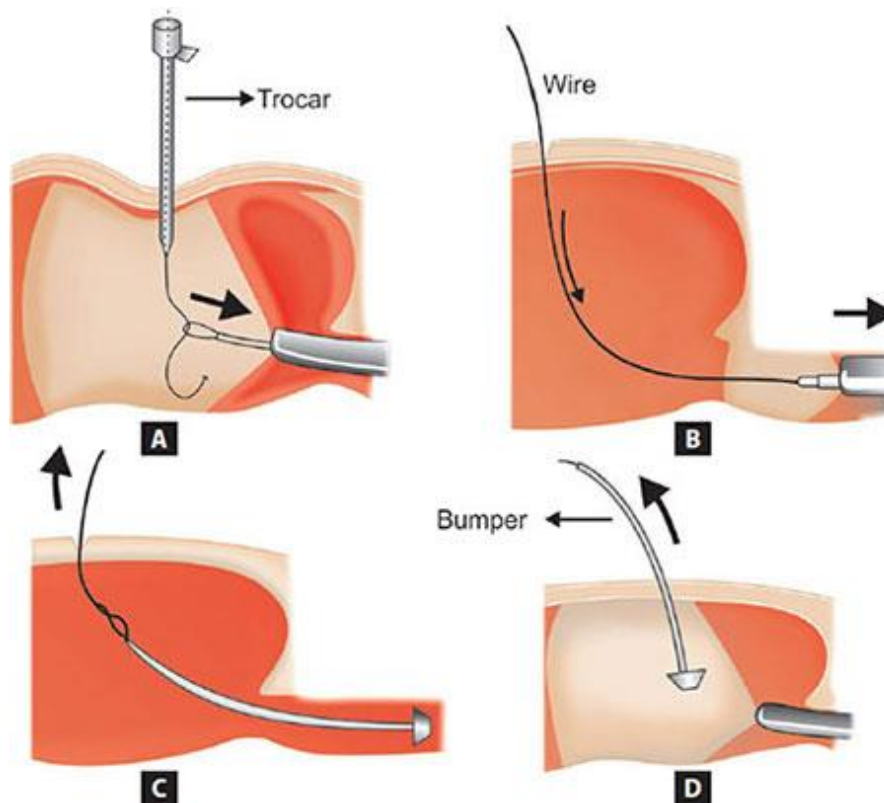
3.6.2. Ponsky-Gauderer metoda

Tehnika „povlačenja“ (engl. *Pull*) je metoda koju su prvotno u kliničku praksu uveli dr. Ponsky i dr. Gauderer. Ova tehnika se najčešće koristi kod postavljanja PEG sonde. U ovoj metodi žica vodilica se ubacuje kroz mandren u trbušnoj stijenci u želudac, potom se hvata endoskopskom omčom ili kliještima, te se vadi kroz jednjak i usta. Nakon toga žica se pričvršćuje na vanjski kraj cijevi za hranjenje i cijev se izvlači kroz usta u jednjak i želudac, a zatim van kroz trbušnu stijenu (3).

Faze postavljanja PEG-a klasičnom „Pull“ metodom:

1. Faza: Bolesnika se postavlja u ležeći položaj, oslobađa se trbuh i provjera se da li je adekvatno obrijan, ruke se fiksiraju kako nebi došlo do kontaminacije kirurški opranog polja, postavlja se pulsnioksimetar na prst radi praćenja saturacije i pulsa, i postavlja se nosni kateter (ukoliko bolesnik nema traheostomu)
2. Faza: Izvodi se EGD, te se upuhuje zrak kako bi došlo do distenzije želuca i podizanja želučane ovojnice što je bliže abdominalnom zidu, za to vrijeme liječnik koji će izvesti inciziju na trbuhu započinje s kirurški pranjem
3. Faza: Traži se mjesto najjače transiluminacije, koja služi kao dokaz da nema drugih struktura između želučane ovojnice i abdominalnog zida
4. Faza: Na područje najjačeg prosvjetljavanja liječnik koji će izvesti inciziju na trbuhu, mjesto pritišće prstom, te na taj način potvrđuje ispravan položaj, te uvodi iglu koja se pojavljuje u želudcu
5. Faza: Nakon što su sve tri provjere mjesta pozitivne (prosvjetljuje, provjera prstom i iglom) učini se incizija promjera 1,5 cm na mjestu uboda iglom

6. Faza: Igla se vadi, ali mandren ostaje, kroz koji se uvodi žica vodilica koja se hvata endoskopskom omčom i vadi kroz usnu šupljinu van
7. Faza: Gastrostomalna cijev se pričvršćuje na žicu vodilicu te se kroz usnu šupljinu, jednako i želudac prema trbušnom zidu izvlači van
8. Faza: PEG cijev se osigurava vanjskim graničnikom, 1-2 cm od trbušnog zida
9. Faza: Naposljetku gastroskopom se provjerava mjesto PEG-a u želudcu



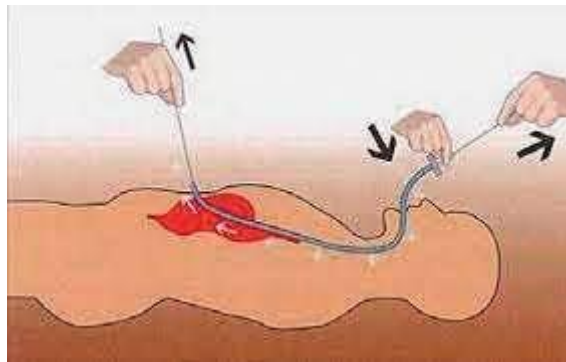
Slika 6. Ponsky-Gauderer metoda postavljanja PEG-a

Preuzeto sa:

<https://d45jl3w9libvn.cloudfront.net/jaypee/static/books/9789351524229/Chapters/images/501-1.jpg>

3.6.3. Sachs-Vineova metoda

Prvi dio tehnike „guranja“ (engl. *Push*) sličan je tehnici „povlačenja“. Žica vodilica gurnuta je u želudac i endoskopom se izvlači kroz usta. PEG sonda se gura preko žice vodilice u želudac i van kroz mjesto uboda na trbušnoj stijenci. Značajne razlike nisu zabilježene u stopi učinkovitosti i komplikacijama između metoda „povlačenja“ i „guranja“ (14).



Slika 7 Sachs-Vineova metoda postavljanja PEG-a

Preuzeto sa: <https://www.google.com/search?q=Sachs-Vineova+metoda&tbm=isch&ved=2ahUKEwikocDZoKfyAhXG44UKHbRUDW8Q2-cCegQIABAA&oeq=Sachs->

3.6.4. Russellova metoda

Tehnika „uvođenja“ (engl. *Introducer*) za postavljanje žice vodilice u želudac pod endoskopskim nadzorom koristi Seldingerovu metodu. Nakon toga, igla se uklanja i dilatacijski kateter se provlači preko žice vodilice u želudac. PEG sonda se zatim provlači kroz ovojnicu u želudac do vizualizacije, nakon čega se balon napuhuje u želudcu i povlači se sonda prema prednjem trbušnom dijelu. Ova metoda se rijetko koristi u praksi i više prihvatljiva za radiološki pristup (15).

3.7. Postproceduralni postupci

3.7.1. Zbrinjavanje pacijenta nakon postavljanja PEG-a

Po završetku postupka pacijenta je potrebno adekvatno zbrinuti i nastaviti monitoring vitalnih funkcija zbog primjene sedativa tijekom samog postupka. Ukoliko se radi o izvanbolničkom pacijentu, potrebno ga je smjestiti u dnevnu bolnicu gdje će ostati do povratka kognitivnih funkcija. Tijekom transporta važno je osigurati PEG gazom i mikroporoznom trakom, kako nebi došlo do nenamjernog izvlačenja PEG-a.

3.7.2. Raspremanje sale i pribora

Pribor koji se koristio tijekom zahvata potrebno je adekvatno razvrstati i zbrinuti. Važno je odvojiti infektivni i neinfektivni otpad, te oštri medicinski pribor kao što su igle i kiruški skalpel baciti u spremnik za oštri medicinski otpad. Endoskopska sala se treba temeljito očistiti i dezinficirati.

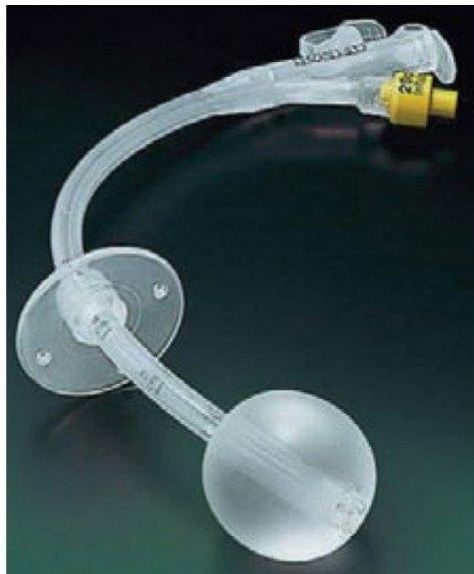
3.7.3. Postupci sa endoskopom nakon zahvata

Odmah po završetku zahvata endoskop aspiriramo vodom ili enzimatskim deterđentom kako u radnom kanalu nebi ostao sadržaj apiriran tijekom zahvata. Vanjski dio endoskopa se mehanički pere gazama namočenim u enzimatskom deterđentu, dok se kanali za vodu i zrak te radni kanal čisti posebnim endoskopskim četkicama namijenjenima za to. Nakon mehaničkog pranja, gastroskop se stavlja u endoskopsku mašinu kako bi se proveo postupak visoke dezinfekcije.

Provjera vodopropusnosti (test vodopropusnosti) izvodi se prije svakog pranja u perilici za endoskopsku dezinfekciju. Ukoliko je endoskop neispravan prerilica će javiti grešku prije početka dezinfekcije. Test vodopropusnosti može se i ručno obaviti na način da se endoskop potopi u posudu ispunjenom vodom i spoji se na tester koji spajamo na endoskopski stup. Na taj način otkloniti će mogućnost korištenja neispravnog aparata (11).

3.8. Postavljanje zamjenskog PEG-a

Ukoliko je potrebno promijeniti PEG, umjesto postavljanja novog, može se postaviti zamjenski PEG kroz postojeću stomu. Zamjenska sonda se postavlja odmah nakon odstranjivanja postojećeg ili se kod slučajnog čupanja ili ispadanja može postaviti unutar 24 do 48 sati. Mjesto stome mora biti čisto, nezatvoreno i zdravo. Na vrhu zamjenske sonde nalazi se balon koji se nakon postavljanja u želudac napuni sa 20 ml destilirane vode (količina ovisi o vrsti sonde i proizvođaču) kako bi se spriječilo izvlačenje sonde. Postavljanje je jednostavno i bezbolno, te ne zahtijeva sedaciju pacijenta ni lokalnu anesteziju. Zamjenski PEG se premaže lubrikantom i polako gurne kroz postojeću stomu do označene oznake, nakon čega se špricom balon napuni destiliranom vodom i fiksira vanjskim graničnikom. Održavanje i hranjenje kroz zamjenski PEG isto je kao i kod standardnog PEG-a, jedina razlika je provjera ispravnosti balona koja bi se trebala provjeravati jednom u tjedan dana.



Slika 8. Zamjenski PEG

Preuzeto sa: <https://www.vitalitymedical.com/bard-gastrostomy-tube-tri-funnel-replacement-tube.htm>

3.9. Komplikacije PEG-a

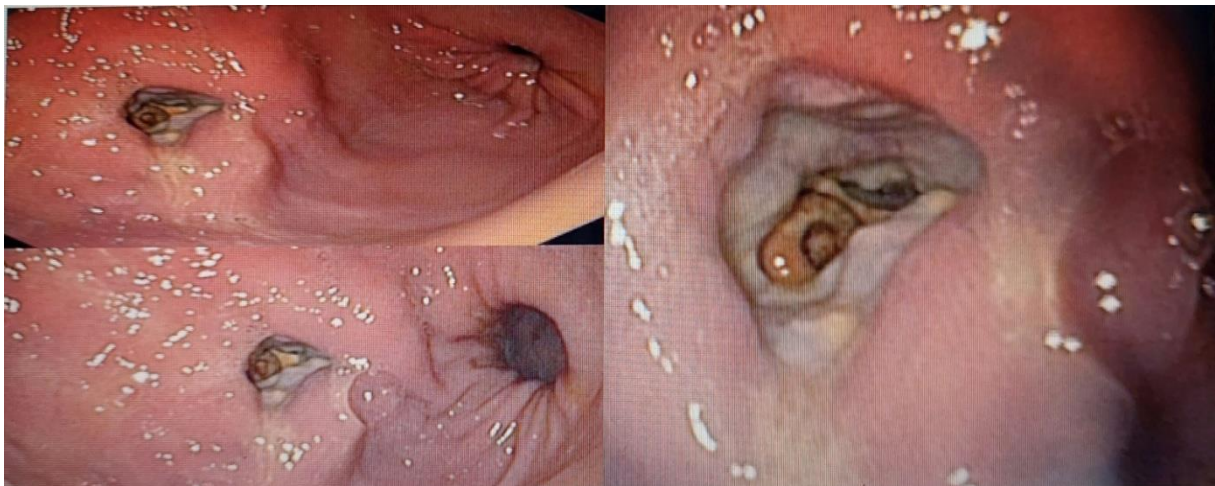Komplikacije postavljanja PEG-a mogu se pojaviti u bilo koje vrijeme nakon postavljanja. Veće komplikacije mogu se pojaviti, ali kao što je ranije spomenuto mortalitet je vrlo rijedak i često je povezan sa osnovnom bolešću pacijenta (3). U tablici 1 prikazane su komplikacije postavljanja PEG-a.

Tablica 1 Komplikacije kod postavljanja PEG-a

Komplikacije postavljanja PEG-a		
Mogu se pojaviti u bilo koje vrijeme	Rane komplikacije	Kasne komplikacije
<ul style="list-style-type: none">➤ Infekcija➤ Krvarenje➤ Peristomalno popuštanje➤ Ulkus➤ Opstrukcija želuca➤ Nenanmjerno vađenje PEG-a➤ Začepljenje gastrostomalne cijevi➤ Aspiracijska pneumonija	<ul style="list-style-type: none">➤ Pneumoperitoneum➤ Ileus➤ Perforacija jednjaka ili želuca	<ul style="list-style-type: none">➤ Propadanje, pogoršenje gastrostome➤ Sindrom ukopanog PEG-a➤ Nekrotizirajući fascitis➤ Perzistirajuća fistula želuca➤ Širenje tumora na mjesto umetanja PEG-a

Krvarenje je jedna od rijedih komplikacija, najčešće se javlja krvarenje iz ulkusa želuca nastalog zbog prejako pričvršćene PEG sonde na stijenku želuca. Takvo krvarenje se javlja nakon nekoliko dana od postavljanja PEG-a. Tijekom postavljanja može doći do oštećivanja želučane arterije, vene slezene ili mezenterike. Kod hemodinamski nestabilnih bolesnika

odmah treba započeti intravensku nadoknadu tekućine, te pomno pratiti vitalne znakove. Krvarenje se obično može kontrolirati pritiskom na ranu ili zatezanjem vanjskog graničnika PEG sonde o stijenku abdomena. Kompresiju bi trebalo popustiti nakon 48 sati. U vrlo rijetkim slučajevima je potrebna kirurška intervencija (16).



Slika 9. Ulkus želudca uzrokovan PEG-om

Izvor slike: KBC Rijeka, Dijagnostički odjel endoskopije

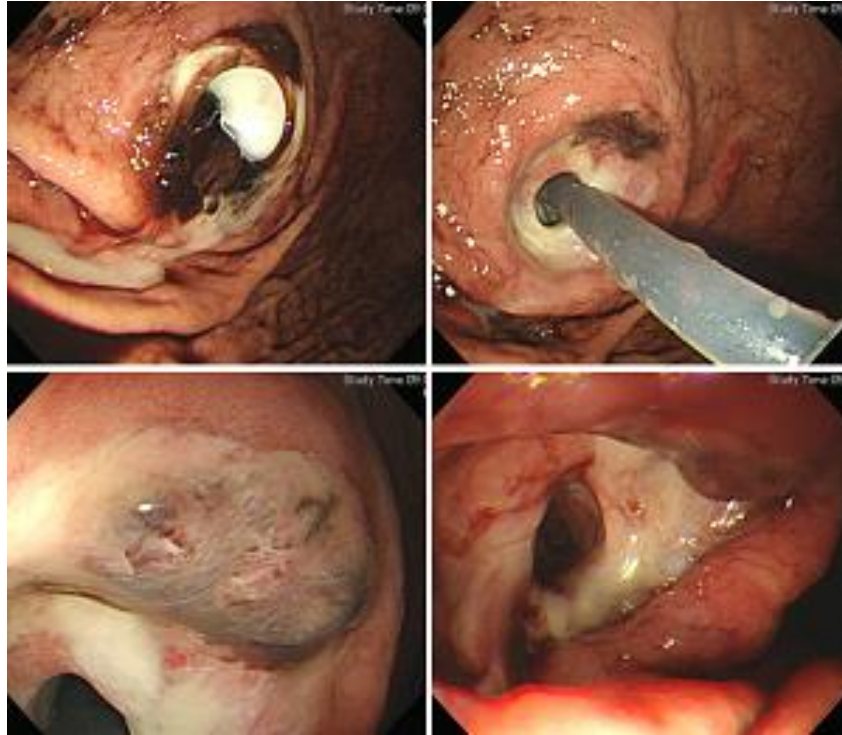
Upala pluća uzrokovana aspiracijom želučanog sadržaja nakon hranjenja putem PEG-a, može biti ozbiljna i potencijalno smrtonosna komplikacija. Iako se PEG-u daje prednost ispred NG sonde malo je podataka o usporedbi rizika od aspiracije između ta dva načina hranjenja. Neke studije pokazuju da se postavljanjem PEG-a kod bolesnika sa neurološkom disfagijom nije smanjio rizik od aspiracijske upale pluća. Upala pluća uzrokovana aspiracijom vrlo je česta kod ove populacije bolesnika. Rizik aspiracije želučanim sadržajem se povećava hranjenjem prevelikim količinama hrane i lošim položajem bolesnika tijekom i nakon hranjenja. Rizik se može smanjiti postavljanjem jejunalnog nastavka na PEG sondu kod bolesnika s velikim rizikom aspiracije, ali se onda povećava rizik disfunkcije sonde (17).

Ozljeda unutarnjih organa je još jedna komplikacija koja je moguća kod postavljanja PEG-a. Svaki intraabdominalni organ, najčešće debelo i tanko crijevo, rjeđe jetra i slezena u riziku su od ozljede tijekom postavljanja PEG-a. Zbog labavosti mezenterija jatrogena perforacija crijeva češća je kod starijih osoba (3). Kao posljedica oštećenja crijeva može doći do

pneumoperitoneuma. Pneumoperitoneum nastaje sekundarno zbog upuhivanja zraka gastroskopom i punktiranjem želučane stijenke iglom. Ukoliko izostane peritonitis, ovo stanje nema posljedica i ne treba se liječiti. U nekim slučajevima zbog perforacije želuca, duodenuma ili crijeva može doći do ileusa. Kod takvih pacijenata pojavljuje se abdominalna distenzija, povraćanje i izostanak peristaltike. Dok se ileus ne riješi s hranjnjem se ne smije nastaviti (18).

Infekcija nakon postavljanja PEG-a je jedna od češćih komplikacija. Iako se većinom radi o manjim infekcijama, uvijek postoji mogućnost nastanka težih infekcija kao što su nekrotizirajući fascitis i peritonitis. Vjerojatnost nastanka infekcija povećava se ukoliko bolesnici ne prime antibiotsku profilaksu prije zahvata, ili ako se kontaminira mjesto postavljanja PEG-a. Osjetljivost rane, eritem i gnojni eksudat neki su od najčešćih znakova infekcije. Infekcije osim bakterijskih mogu biti i gljivične iako su one vrlo rijetke. Ukoliko se liječenje infekcije antibiotikom pokaže uspješnim gastrostomalna cijev se ne mora mijenjati. Kada se radi o težim infekcijama cijev se mora ukloniti i započeti dodatnu terapiju. Pokazalo se da primjenom antibiotske profilakse prije zahvata, značajno se smanjuje mogućnost nastanka infekcije (18).

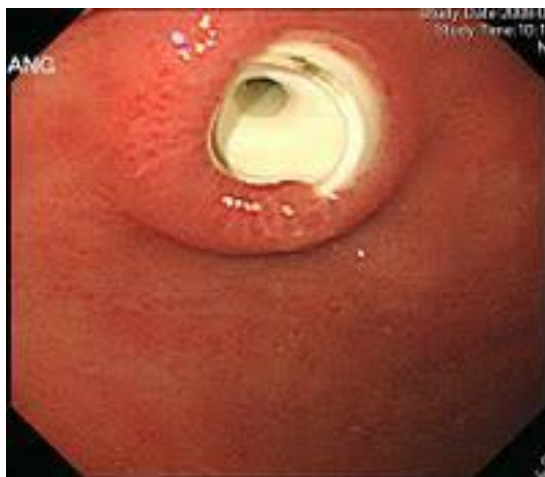
Nekrotizirajući fascitis vrlo je rijetka, ali može biti i letalna komplikacija postavljanja PEG-a. Ovu komplikaciju karakterizira brzo širenje infekcije duž trbušne fascije koja rezultira nekrozom. Nategnutost i pritisak cijevi PEG-a dva su glavna uzroka pojave nekrotizirajućeg fascitisa (19). Pacijenti s oslabljenom imunosti, pacijenti oboljeli od dijabetesa i oni pothranjeni imaju povećan rizik od ove komplikacije. Ukoliko dođe do pojave nekrotizirajućeg fascitisa potrebna je kirurška obrada i liječenje antibioticima. Držanje vanjskog graničnika udaljenog 1 do 2 centimetra od trbušne stijenke može otkloniti pritisak cijevi na PEG ranu i spriječiti pojavu ove komplikacije (18).



Slika 10. Nekroza na mjestu PEG-a

Preuzeto sa: <http://endotoday.com/endotoday/20130909.html>

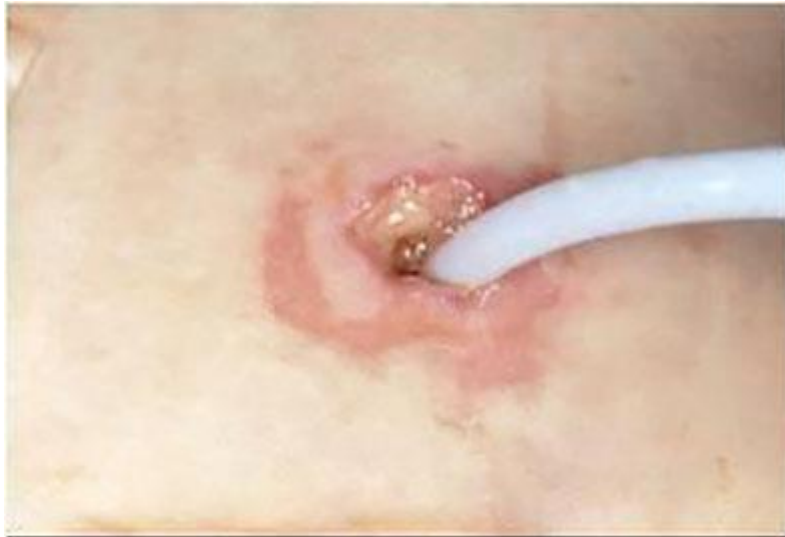Sindrom ukopanoga PEG-a komplikacija je koja se može pojaviti već 3 tjedna nakon postavljanja PEG-a. Ona nastaje kao posljedica dugoročne napetosti između unutarnjeg i vanjskog graničnika na trbušnoj stijenci. Ta napetost rezultira ishemijskom nekrozom želučane stijenke, a potom i migraciju PEG cijevi prema trbušnoj stijenci. Znakovi ove komplikacije su otežano hranjenje putem PEG sonde, bol i otekline na mjestu postavljanja PEG-a. Dijagnoza se potvrđuje izvođenjem ezofagogastroduodenoskopije. Ukoliko se dijagnoza potvrdi PEG se mora ukloniti, jer u suprotnom može doći do još ozbiljnijih komplikacija kao što su perforacija želuca i peritonitis. PEG se može ukloniti endoskopskim putem, jednostavnim vanjskim izvalačenjem PEG sonde, ali ponekad je potrebna i kirurška intervencija. Ova komplikacija može se izbjeći redovitom provjerom položaja PEG sonde, ostavljajući razmak od 1 do 2 centimetra između trbušne stijenke i vanjskog graničnika. Svakodnevnom rotacijom PEG sonde za 180 do 360 stupnjeva smanjuje mogućnost nastanka ove komplikacije (5).



Slika 11. Sindrom ukopanog PEG-a

Pruzeto sa: https://encrypted-tbn0.gstatic.com/images?q=tbn:ANd9GcTV6GwiF2nw8EtV3vwjRAb4-SN_b6H5MZjMhA&usqp=CAU

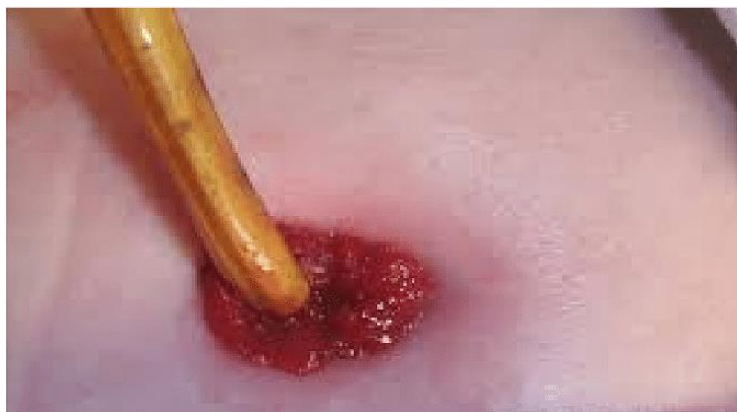Peristomalno propuštanje je komplikacija po postavljanu PEG-a. Najčešće se javlja nekoliko dana po postavljanju, iako nije isključeno da se može pojaviti i kod pacijenata koji duže vrijeme imaju postavljen PEG. Ova komplikacija je češća kod pacijenata oboljelih od dijabetesa koji su inače podložniji ranama, zbog slabijeg zacjeljivanja tkiva (3). Pothranjenost pacijenata također je jedan od uzroka za nastanak ove komplikacije. Prečvrsto postavljen vanjski graničnik na trbušnu stijenku dovodi do slabe prokrvljenosti tkiva i rane, te propuštanja. Postavljanjem veće gastrostomalne cijevi samo će pospješiti daljnju razgradnju tkiva što će rezultirati još većom stomom (5). Uklanjanjem gastrostomalne cijevi na 24 do 48 sati omogućuje se sustavu djelomično prirodno zatvaranje. Ukoliko se sustav djelomično zatvori kroz njega se može ponovno postaviti gastrostomalna cijev. Kod nekih pacijenata gastrostomalna cijev će se morati u potpunosti ukloniti, te se PEG može postaviti na neko drugo mjesto (3).



Slika 12. Peristomalno popuštanje

Preuzeto sa: <https://fistulasolution.com/stabilize-tubes/>

Stvaranje granulacijskog tkiva oko gastrostomalne cijevi česta je komplikacija kod bolesnika s PEG-om. Uzrok nastanka granulacijskog tkiva su vlažnost zbog istjecanja tekućine i trenje kod preslabo pričvršćene gastrostomalne cijevi. Prisutnost granuloma dovodi do toga da su pacijenti skloniji infekcijama i krvarenju. Postoji širok spektar liječenja, od primjene lokalnih antibiotika, do kauteterizacije srebernim nitratom i kirurškog uklanjanja (3).



Slika 13. Granulacijsko tkivo oko gastrostomalne cijevi

Preuzeto sa: https://www.researchgate.net/figure/Gran-u-la-tion-tis-sue-at-the-gas-tros-tomy-edge_fig2_338173570

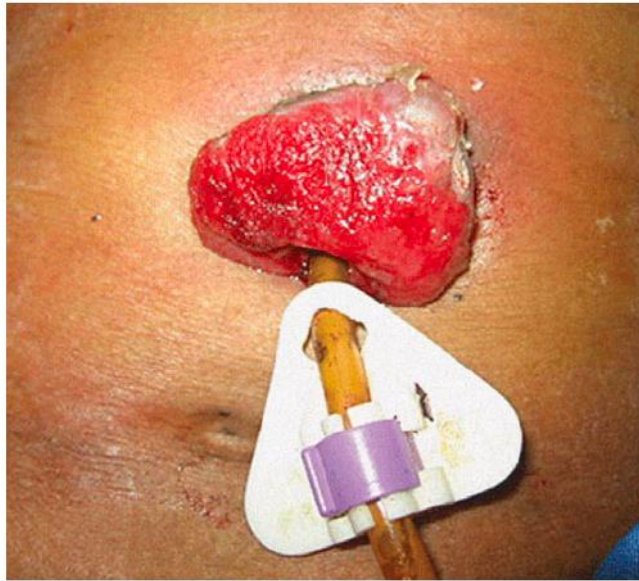
Do opstrukcije želuca može doći zbog pomaka gastrostomalne cijevi, kada ona migrira naprijed u duodenum i opstruira želudac. Uzrok tome je kada vanjski graničnik nije dovoljno pričvršćen uz trbušni zid, pa cijev migrira u duodenum. Ispravnim postavljanjem vanjskog graničnika i njegovo održavanje položaja na 1 do 2 cm od kože može prevenirati ovu komplikaciju (18).

Nenamjerno vađenje PEG-a najčešće se javlja kod pacijenata sa poremećajem stanja svijesti. Izvučena gastrostomalna cijev unutar prvih mjesec dana od postavljanja ne smije se vraćati naslijepo, jer gastrostomalni sustav nije još sazrio, te abdominalna i želučana stijenka mogu biti razdvojene. Vraćanje gastrostomalne cijevi naslijepo može dovesti do postavljanja cijevi u peritoneum umjesto u želudac. Ukoliko dođe do ranog vađenja gastrostomalne cijevi, treba pustiti da se gastrostomalni sustav oporavi, pa se PEG može postaviti na drugom mjestu (18).

Do začepjenja gastrostomalne cijevi dolazi zbog neadekvatno pripremljene hrane i pogrešnog načina hranjenja. Hrana koja se aplicira mora biti tekuća, ne prekruta. Prije i nakon svakog hranjenja gastrostomalnu cijev je potrebno isprati sa 50 ml vode, kako nebi došlo do začepjenja. Vrlo je bitna edukacija pacijenta i njegove obitelji kako bi se izbjegla ova komplikacija (18).

Nakon uklanjanja PEG-a može doći do perzistirajuće fistule želuca. Gastrostomalni sustav zacijeljuje 24 do 72 sata nakon uklanjanja PEG-a, ali fistula u nekim slučajevima perzistira. Ne postoji posebna metoda liječenja takvih fistula.

Kod pacijenata sa tumorom jednjaka postoji rizik za širenje tumora na mjesto postavljanja PEG-a. Tijekom postavljanja gastrostomalna cijev može prenijeti tumorske stanice jednjaka na abdominalnu ili želučanu stijenku (18).



Slika 14. Tumor na mjestu postavljanja PEG-a

Preuzeto sa:

<https://lh3.googleusercontent.com/proxy/MHITuYn3vkEy24CzCyxJi6C8BG2WiPfodqps1Rb91LeSX-mogRswFTEs1AJHNvvp3l4BgMTx8FBSDR88wA4T4czH9-c8HJ1lkNsGl8TZaw>

3.10. Održavanje PEG-a

Ako nema komplikacija nakon postavljanja PEG-a, sa hranjenjem se može započeti 24h po postavljanju. Prije početka hranjenja treba se provjeriti položaj gastrostomalne cijevi i izmjeriti kolika je dužina cijevi od otvora na koži do vrha sonde. Važno je mjeriti gastrostomalnu cijev prije svakog hranjenja, jer njezina dužina ne smije varirati.

Hrana mora biti u tekućem obliku, temperature oko 37 stupnjeva po Celzijusu. Poželjno je da bolesnik bude u sjedećem položaju tijekom hranjenja i da u tom položaju ostane još 60 minuta po završetku hranjenja. Hranu treba davati polako pazeći pritom da ne unosimo mjehuriće zraka prilikom hranjenja. Prije i nakon svakog obroka, gastrostomalna cijev se mora ispirati sa 30 do 50 mililitara vode kako bi se preveniralo začepljene sonde. Gastrostomalnu cijev trebalo bi ispirati svakih 6-8 sati neovisno o hranjenju, ukoliko liječnik ne odredi drugačije.

Ukoliko dođe do začepljenja gastrostomalne cijevi ili ako se stvore naslage od hrane i tekućine problem se može riješiti primjenom soka od ananasa ili soka od limuna te posebno konstruiranim četkicama za čišćenje cijevi PEG-a. Nikako se ne smije na silu pokušavati riješiti problem začepljenja upotrebom žica ili drugih oštih predmeta jer može doći do puknuća cijevi i ozljede bolesnika.

Kroz PEG se može dati većina lijekova na način, da se usitne i otope u mlakoj vodi. Idealno bi bilo davati lijekove u tekućem obliku ako je to moguće. Nakon davanja terapije putem PEG-a važno je isprati gastrostomalnu cijev. Otvor na PEG-u uvijek mora biti zatvoren kada se ne koristi.

Prvih sedam dana od postavljanja PEG-a potrebno je sterilno previjanje stome antiseptikom i sterilnim gazama.

Važno je čistiti i vanjski dio gastrostomalne cijevi, kako se nebi nakupljali ostaci hrane. Koža oko PEG-a zahtijeva posebnu brigu zbog toga što želučani sadržaj i enzimi mogu curiti oko gastrostomalne cijevi i na taj način iritirati kožu. Kako bi se izbjeglo da koža oko PEG-a postane crvena, bolna i naborana, kožu svakodnevno treba čistiti toplom vodom i sapunom i dobro posušiti. Pokrivanje gastrostomalne cijevi nije potrebno niti preporučljivo jer to samo potiče moguće probleme sa kožom. Pribor koji se koristi tijekom hranjenja potrebno je potopiti u vodi sa sapunom, te pustiti da se osuši na zraku. Peg je potrebno svakodnevno rotirati za 360 stupnjeva, kako bi se preveniralo urastanje tkiva oko cijevi i omogućilo protok zraka.

Iako se bolesnik hrani putem PEG-a ne treba se zapostaviti održavanje higijene usne šupljine. Zube i jezik treba četkati svaki dan, mogu se koristiti i blage otopine za ispiranje usne šupljine. Usne bi trebalo vlažiti vodom ili balzamom za usne.

3.11. Edukacija bolesnika i obitelji, odnosno osoba koje koje skrbe o bolesniku o upotrebi PEG-a

Edukacija pacijenta i njegove obitelji odnosno osoba koje skrbe o njemu iznimno je važna jer se na taj način smanjuje mogućnost nastanka komplikacija. Kvalitetnom edukacijom bolesnik ili osoba zadužena za brigu o njemu pravovremeno će primjetiti nastanak mogućih komplikacija. Pravovremenom detekcijom komplikacija omogućiti će rane intervencije medicinskog tima i sprečavanje ozbiljnijih komplikacija. Medicinska sestra ili tehničar moraju na jednostavan i razumljiv način objasniti načine održavanja i korištenja samog PEG-a. Uz usmenu edukaciju potrebno je pripremiti i pisane upute kako bi one služile kao podsjetnik pacijentu i njegovoj obitelji ili osobi koja skrbi o njemu.

4. Metode hranjenja putem PEG-a

Enteralna prehrana definira se kao prehrana tekućim dijetetskim pripravcima putem sonde ili stome, zaobilazeći usnu šupljinu i jednjak. Primjenjuje se kod pacijenata koji redovitim putem ne mogu podmiriti potrebu za hranjivim tvarima i energijom. Uz osiguravanje bolje kvaliteta života zadaća enteralne prehrane je i očuvanje crijevne funkcije koja se može postići i malim količinama hrane (100 do 200ml) u lumenu crijeva. Na taj način spriječiti će se atrofija crijevnih resica bakterijska translokacija i ostale moguće komplikacije. Enteralna prehrana dati će učinkovitu nadopunu prehrani bolesnicima koji su pothranjeni i u riziku od nedovoljnog nutritivnog statusa (17).

U tablici 2 prikazane su apsolutne i relativne kontraindikacije za enteralnu prehranu.

Tablica 2 Kontraindikacije za enteralnu prehranu

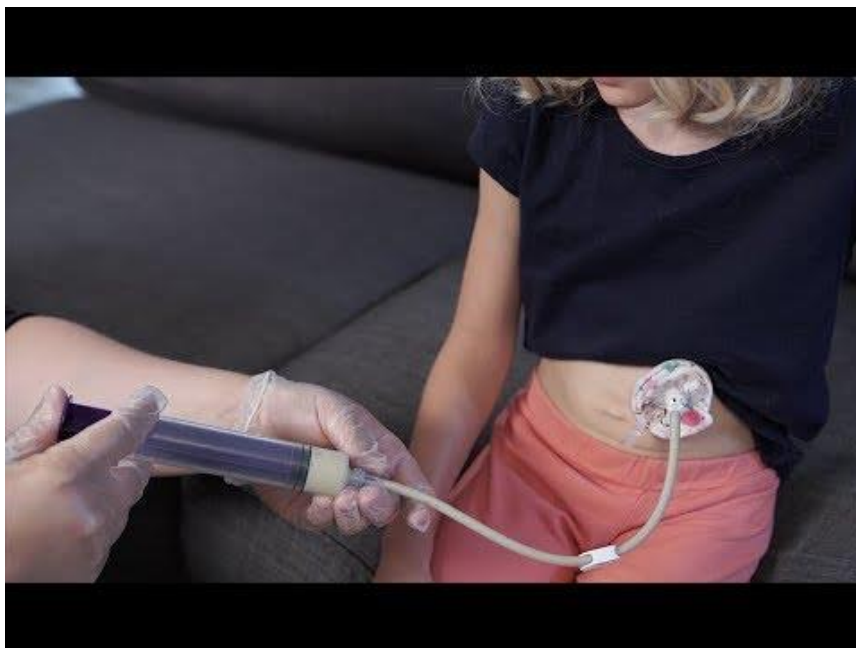
Kontraindikacije za primjenu enteralne prehrane	
Apsolutne	Relativne
<ul style="list-style-type: none">➤ Onemogućen pristup crijevu (opekline i ozljede)➤ Potpuna crijevna opstrukcija➤ Perforacije GI sustava➤ Aktivno krvarenje u GI sustavu➤ Odsutnost crijevne funkcije zbog upale, zatajenja ili postoperativnog stanja➤ Crijevne fistule sa crijevnim gubitcima	<ul style="list-style-type: none">➤ Etički razlozi➤ Djelomična opstrukcija tankog crijeva➤ Povraćanje i proljev➤ Sindrom tankog crijeva➤ Proksimalne crijevne fistule➤ Mogućnost pojave infekcija

Postoje tri metode hranjena putem PEG-a:

1. Bolus metoda hranjenja
2. Gravitacijska metoda hranjenja
3. Metoda hranjenja pumpom

4.1. Bolus metoda hranjenja

Ova metoda se najčešće koristi kod bolesnika sa NG sondom ili PEG-om. Za ovu metodu potrebna je štrcaljka od 60 ml kojom se daje hrana. Količina hrane iznosi 100 do 400 ml po obroku. Razmak između obroka mora biti 3 do 4 sata. Kod ove metode brzina hranjenja iznosi 30ml/min odnosno 5ml/10sek. Hranjenje bi trebalo trajati oko 15 minuta. (20)

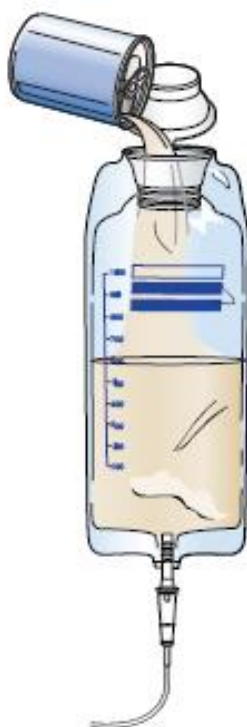

Slika 15. Bolus metoda hranjenja

Preuzeto sa: <https://i.ytimg.com/vi/hTLXEjMpdVw/hqdefault.jpg>

4.2. Hranjenje gravitacijskom metodom

Za ovu metodu hranjenja potreban je set za gravitacijsko hranjenje. Uz takav sistem potrebna je još štrcaljka od 60 ml, hrana i voda. Vrećica sa hranom se postavlja 60 cm iznad glave bolesnika. Sistem se spaja sa gastrostomalnom cijevi, te se manualno namješta brzina protoka hrane. Prije početka hranjenja važno je sustav ispuniti hranom, kako bi se ispustio suvišan zrak. Nakon hranjenja sistem se napuni sa 60 ml vode s ciljem ispiranja i spječavanja začepljenja. (20).

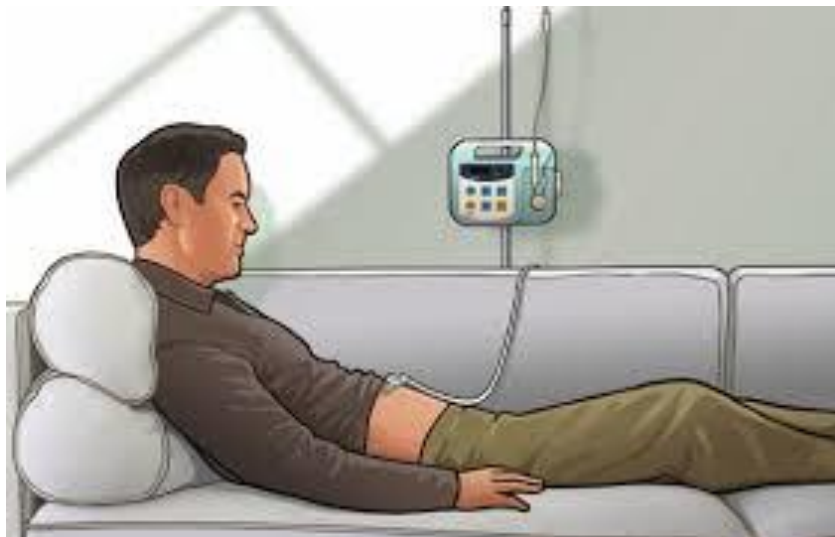

Slika 16. Gravitacijska metoda hranjenja

Preuzeto sa: <https://www.mskcc.org/cancer-care/patient-education/tube-feeding-using-gravity-method>

4.3. Metoda hranjenja pumpom

Hranjenjem pumpom može biti inermitentno ili kontinuirano. Kod intermitentnog hranjenja postupak unosa hrane traje 8 do 12 sati. Kontinuirano hranjenje traje 24 sata, a najčešće se koristi na odjelima intenzivne skrbi. Pumpa se pričvršćuje na stalak ispod vrećice sa hranom, te uključuje u struju. Konektor seta za hranjenje se spaja s otvorom za hranjenje na PEG-u. Važno je sistem ispuniti hranom kako bi se izbacio zrak iz sustava. Potrebno je svakih 4 sata gastrostomalnu cijev isprati sa 50ml vode (20).



Slika 17. Metoda hranjenja pumpom

Preuzeto sa: <https://encrypted-tbn0.gstatic.com/images?q=tbn:ANd9GcSBYrwTyd8aIwcAONGKBMx-vbt-DPF263vIDQ&usqp=CAU>

4.4. Komplikacije enteralne prehrane

Prilikom primjene enteralne prehrane moguće su komplikacije kao što su:

- Mehaničke komplikacije (začepljenje gatrostomalne cijevi)
- Metaboličke komplikacije (disbalans tekućine i elektrolita)
- Probavne komplikacije (povraćanje, mučnina, proljev)

5. Postupak uklanjanja PEG-a

PEG se uklanja ukoliko više nije potreban i osoba može normalno jesti hranu oralnim putem. Razlog uklanjanja mogu biti i određene komplikacije kada se hranje putem gastrostomalne cijevi mora prekinuti. Peg se može ukloniti bez endoskopske potpore, iako tada postoji veći broj komplikacija. Dok peristomalni sustav ne sazrije za što je potrebno oko mjesec dana PEG se obavezno mora vaditi endoskopski. Razne studije su pokazale kako je uklanjanje PEG-a endoskopskim putem najsigurniji način (1). Za ovaj postupak potrebni su jedan liječnik i jedna medicinska sestra/tehničar, a postupak traje nekoliko minuta. Postupak je bezbolan tako da nije potrebna analgosedacija. Tijekom EGD unutarnji graničnik PEG-a se uhvati endoskopskom omčom ili kliještima. Medicinska sestra/tehničar škarama odrežu gastrostomalnu cijev između vanjskog graničnika i abdomena. Endoskopom se ostatak gastrostomalne cijevi izvači kroz jednjak i usnu šupljinu. Rana na trbuhu može previti preparatom joda. PEG trakt zacjeljuje već 48 sati nakon uklanjanja.

6. Zaključak

Od prvog postavljanja 1979. godine perkutana endoskopska gastrostoma postaje prihvaćena svugdje u svijetu kao siguran način osiguravanja enteralne prehrane bolesnicima. Putem PEG-a bolesniku će se osigurati dovoljan izvor hranjivih tvari i energije, te će mu se naj način poboljšati i sama kvaliteta života. Monogo je indikacija za postavljanje PEG-a i najčešće se radi o teškim bolesnicima. Stoga je vrlo važno smanjiti mogućnost nastanka komplikacija kako se zdravstveno stanje pacijenta nebi dodatno pogoršalo. Dobro educirani tim koji se sastoji od liječnika i medicinskih sestara/tehničara svojim znanjem i vještinama će smanjiti mogućnost nastanka komplikacija na minimum. Važnost stalne edukacije je stoga od neizmjerne važnosti. Dobrom edukacijom o održavanju i metodama hranjenja putem PEG-a prevenirati će se nastanak komplikacija. Uloga medicinske sestre/tehničara vrlo važna, jer oni su ti koji educiraju pacijente nakon njegovog postavljanja. Potrebno je da medicinska sestra/tehničar na jasan i jednostavan način objasne sve nejasnoće koje će pacijenti sigurno imati. Pisane upute će biti vrlo korisne pacijentima i njihovoj obitelji u daljnjem održavanju PEG sustava. Perkutana endoskopska gastrostoma zasigurno će još dugo vremena biti najbolji izbor u davanju enteralne prehrane bolesnicima kojima je to potrebno kako zbog dobrih rezultata u medicinskoj praksi, tako i zbog financijskog aspekta.

7. Literatura

1. Štimac D, Krznarić Ž, Vranešić Bender D, Obrovac Glišić M. Dijetoterapija i klinička prehrana. Medicinska naklada, Zagreb 2014.
2. Nursing protocol # NP 09-1. Care of persons with gastrostomy tubes, 2009. (Pristupljeno 18.08.2021.). Dostupno na :
<https://portal.ct.gov//media/DDS/Health/NP091GastrostomyTubes.pdf?la=en>
3. Brozičević K, Karlović K, Benić N. Komplikacije nakon postavljanja perkutane endoskopske gastrostome. Zbornik 5.međunarodnog kongresa Udruge medicinskih sestara i tehničara u gastroenterologiji i endoskopiji Hrvatske, Opatija 2015.str.49-57
4. Strong A T, Ponsky J L.2017. Following the light: a history of the percutaneous endoscopic gastrostomy tube.7; 48-51.(Pristupljeno 3.8.2021.) Dostupno na :
https://www.facs.org/-/media/files/archives/shgposter/2017/07_gastrostomy_tube.ashx
5. Rahnama-Azar AA, Rahnemazair A A, Naghshizadian R, Kurtz A, Farkas D T, Percutaneous endoscopic gastrostomy:indications, technique, complications and management. WJG. 2014; 20(24):7739-7751.
6. Hutchinson E, Wilson N. Acute stroke, dysphagia and nutritional support. Br J Community Nurs. 2013;Suppl:S26–S29. [PubMed] [Google Scholar]
7. Mathus-Vliegen LM, Louwse LS, Merkus MP, Tytgat GN, Vianney de Jong JM. Percutaneous endoscopic gastrostomy in patients with amyotrophic lateral sclerosis and impaired pulmonary function. Gastrointest Endosc. 1994;40:463–469. [PubMed] [Google Scholar]
8. Garrow D, Pride P, Moran W, Zapka J, Amella E, Delegge M. Feeding alternatives in patients with dementia: examining the evidence. Clin Gastroenterol Hepatol. 2007;5:1372–1378.
9. Mathus-Vliegen EM, Koning H, Taminiau JA, Moorman-Voestermans CG. Percutaneous endoscopic gastrostomy and gastrojejunostomy in psychomotor retarded subjects: a follow-up covering 106 patient years. J Pediatr Gastroenterol Nutr. 2001;33:488–494. [PubMed] [Google Scholar]
10. Akkersdijk WL, Roukema JA, van der Werken C. Percutaneous endoscopic gastrostomy for patients with severe cerebral injury. Injury. 1998;29:11–14. [PubMed] [Google Scholar]

11. Jadranka Brljak i suradnici, Zdravstvena njega u gastroenerologiji s endoskopskim metodama, medicinska naklada, Zagreb. 2013.
12. Gauderer MW, Ponsky JL, Izant RJ. Gastrostomy without laparotomy: a percutaneous endoscopic technique. *J Pediatr Surg.* 1980;15:872–875. [PubMed] [Google Scholar]
13. Kozarek RA, Ball TJ, Ryan JA. When push comes to shove: a comparison between two methods of percutaneous endoscopic gastrostomy. *Am J Gastroenterol.* 1986;81:642–646.
14. Russell TR, Brotman M, Norris F. Percutaneous gastrostomy. A new simplified and cost-effective technique. *Am J Surg.* 1984;148:132–137. [PubMed] [Google Scholar]
15. Schurink CA, Tuynman H, Scholten P, Arjaans W, Klinkenberg-Knol EC, Meuwissen SG, Kuipers EJ. Percutaneous endoscopic gastrostomy: complications and suggestions to avoid them. *Eur J Gastroenterol Hepatol.* 2001;13:819–823.
16. Finucane TE, Bynum JP. Use of tube feeding to prevent aspiration pneumonia. *Lancet.* 1996;348:1421–1424. [PubMed] [Google Scholar]
17. DiSario JA. Endoscopic approaches to enteral nutritional support. *Best Pract Res Clin Gastroenterol.* 2006;20:605–630. [PubMed] [Google Scholar]
18. Chung RS, Schertzer M. Pathogenesis of complications of percutaneous endoscopic gastrostomy. A lesson in surgical principles. *Am Surg.* 1990;56:134–137. [PubMed] [Google Scholar]
19. Klein S, Heare BR, Soloway RD. The “buried bumper syndrome”: a complication of percutaneous endoscopic gastrostomy. *Am J Gastroenterol.* 1990;85:448–451. [PubMed] [Google Scholar]
20. Hrvatsko društvo za kliničku prehranu. Priručnik za enteralnu prehranu. Tisak 2019.

8. Prilozi

Tablice

Tablica 1 Komplikacije kod postavljanja PEG-a	19
Tablica 2 Kontraindikacije za enteralnu prehranu	29

Slike

Slika 1. Evolucija PEG-a	3
Slika 2. Gornja endoskopija EGD	8
Slika 3. Sterilni pribor za PEG	11
Slika 4. Slika 4. Endoskopska omča	11
Slika 5. Perkutana endoskopska gastrostoma	13
Slika 6. Ponsky-Gauderer metoda postavljanja PEG-a	15
Slika 7. Sachs-Vineova metoda postavljanja PEG-a	16
Slika 8. Zamjenski PEG	18
Slika 9. Ulkus želuca uzrokovan PEG-om	20
Slika 10. Nekroza na mjestu PEG-a	22
Slika 11. Sindrom ukopanog PEG-a	23
Slika 12. Peristomalno popuštanje	24
Slika 13. Granulacijsko tkivo oko gastrostomalne cijevi	24
Slika 14. Tumor na mjestu postavljanja PEG-a	26
Slika 15. Bolus metoda hranjenja	30
Slika 16. Gravitacijska metoda hranjenja	31
Slika 17. Metoda hranjenja pumpom	32

Životopis

Rođen sam 3.12.1992. godine u Rijeci. Medicinsku srednju školu u Rijeci upisujem 2006. godine, te ju završavam u lipnju 2011. godine, nakon čega odrađujem pripravnički staž u trajanju od jedne godine u Kliničkom bolničkom centru Rijeka. Stručni ispit položio sam u studenom 2012. godine.

Od 1. siječnja 2013. godine zaposlen sam u Centru dentalne medicine Orto-nova, gdje obavljam poslove dentalnog asistenta. Od listopada 2013. Počinjem raditi u Specijalnoj bolnici Medico gdje prvenstveno obavljam poslove medicinskog tehničara, asistenta pri endoskopskim pregledima u gastroenterologiji. U svibnju 2015. godine odlazim na dvotjednu edukaciju o kolonkopiji u Klinički bolnički centar Rebro u Zagrebu. Od srpnja 2017. godine počinjem raditi u KBC-u Rijeka, na Klinici za internu medicinu, na zavodu Gastroenterologije, na Dijagnostičkom odjelu endoskopije.

Fakultet zdravstvenih studija upisao sam 2018. godine kao izvanredni student, zbog želje za edukacijom i nadogradnjom znanja.

Izvešće o provedenoj provjeri izvornosti studentskog rada

Opći podatci o studentu:

Sastavnica	Fakultet zdravstvenih studija Rijeka
Studij	Preddiplomski stručni studij Sestrinstvo
Vrsta studentskog rada	Završni rad
Ime i prezime studenta	Viktor Brusić
JMBAG	0351007768

Podatci o radu studenta:

Naslov rada	Specifičnosti primjene perkutane endoskopske gastrostome
Ime i prezime mentora	Katarina Karlović
Datum predaje rada	12.09.2021.
Identifikacijski br. podneska	165201596
Datum provjere rada	17.09.2021.
Ime datoteke	Završni rad
Veličina datoteke	2,02M
Broj znakova	49253
Broj riječi	7408
Broj stranica	47

Podudarnost studentskog rada:

Podudarnost (%)	15%
-----------------	-----

Izjava mentora o izvornosti studentskog rada

Mišljenje mentora	
Datum izdavanja mišljenja	18.09.2021.
Rad zadovoljava uvjete izvornosti	<input checked="" type="checkbox"/>
Rad ne zadovoljava uvjete izvornosti	<input type="checkbox"/>
Obrazloženje mentora (po potrebi dodati zasebno)	

Datum

18.09.2021.

Potpis mentora
