

ENTEROGRAFIJA POMOĆU MAGNETSKE REZONANCIJE

Vukoja, Aja

Undergraduate thesis / Završni rad

2021

Degree Grantor / Ustanova koja je dodijelila akademski / stručni stupanj: **University of Rijeka, Faculty of Health Studies / Sveučilište u Rijeci, Fakultet zdravstvenih studija u Rijeci**

Permanent link / Trajna poveznica: <https://um.nsk.hr/um:nbn:hr:184:479238>

Rights / Prava: [In copyright](#)/[Zaštićeno autorskim pravom.](#)

Download date / Datum preuzimanja: **2024-07-17**

Repository / Repozitorij:

[Repository of the University of Rijeka, Faculty of Health Studies - FHSRI Repository](#)



SVEUČILIŠTE U RIJECI
FAKULTET ZDRAVSTVENIH STUDIJA
PREDDIPLOMSKI STRUČNI STUDIJ RADIOLOŠKE TEHNOLOGIJE

Aja Vukoja
ENTEROGRAFIJA POMOĆU MAGNETSKE REZONANCIJE
Završni rad

Rijeka, 2021.

UNIVERSITY OF RIJEKA
FACULTY OF HEALTH STUDIES
GRADUATE UNIVERSITY STUDY OF RADIOLOGIC TECHNOLOGY

Aja Vukoja
MAGNETIC RESONANCE ENTEROGRAPHY
Final work

Rijeka, 2021.

Mentor rada:

Završni rad obranjen je dana _____ u/na _____,

pred povjerenstvom u sastavu:

1. _____

2. _____

3. _____

SADRŽAJ

1. UVOD.....	2
2. TANKO CRIJEVO	3
2.1 Anatomija tankog crijeva.....	3
2.2 Histologija tankog crijeva.....	5
2.3 Cirkulacija	6
2.4 Limfni sustav	6
2.5 Crijevni živčani sustav.....	7
2.5.1 Vanjska inervacija.....	7
2.5.2 Unutarnja inervacija	7
2.6 Kretnje u crijevima	8
3. ENTEROGRAFIJA POMOĆU MAGNETNE REZONANCIJE.....	12
3.1 Priprema pacijenta	13
3.2 Distenzija crijeva	14
3.3 Pozicioniranje bolesnika.....	14
3.4 Spazmolitici	14
3.5 Intavensko kontrastno sredstvo	15
3.6 Magnetna rezonancija.....	16
3.7 Kompjutorizirana tomografija	17
3.8 Ultrazvuk	17
3.9 Enteroskopija pomoću videokapsule	18
4. CILJEVI ISTRAŽIVANJA	19
5. ISPITANICI I METODE.....	20
5.1 ISPITANICI.....	20
5.2 METODE.....	20
6. REZULTATI.....	23
7. RASPRAVA	30
8. ZAKLJUČAK.....	32
9. SAŽETAK	34
10. SUMMARY	35
11. LITERATURA.....	36
12. PRILOZI.....	38
12.1 Tablica grafova	38
12.2 Tablica slika.....	38

13. ŽIVOTOPIS	39
---------------------	----

1. UVOD

Enterografija pomoću magnetne rezonancije je radiološka dijagnostička metoda koja omogućuje slikovni pregled tankoga crijeva. Za razliku od pasaže tankog crijeva i endoskopije koje su tipične luminalne tehnike za prikaz sluznice, ova metoda omogućuje prikaz crijevne stijenke i okolnih struktura. Stoga su najčešće indikacije za enterografiju pomoću magnetne rezonancije upalne bolesti crijeva, osobito Crohnova bolest. Nadalje tu pripadaju, apscesi, fistule, niskostupanjске opstrukcije tankog crijeva, ulcerozni kolitis i paretički ileus [1].

Prednosti MRE, naspram drugih dijagnostičkih radioloških metoda za pregled tankog crijeva, su izvrsna kontrastna rezolucija tkiva i odsustvo ionizirajućeg zračenja, koje je od osobite važnosti za pacijente s Crohnovom bolešću s obzirom na potrebu praćenja bolesti, odnosno ponavljanja slikovnih pretraga [2]. Nadalje korištenje ultrabrzih sekvencija magnetne rezonancije omogućava brzu akviziciju i visoku rezoluciju MR slike te osigurava točniju dijagnostiku upalnih bolesti tankog crijeva [3.]. Prikaz upalnih promjena izvan crijevne stijenke je posebno važno u Crohnovoj bolesti koja ima sklonost stvaranja fistula i apscesa.

Enterografija pomoću magnetne rezonancije se izvodi nakon postignute distenzije i opacifikacije stijenke tankog crijeva. Adekvatna distenzija se postiže pomoću hiperosmolarne otopine koja se unosi oralnim putem kao kontrastno sredstvo. Od velikog je značaja i volumen oralnog kontrastnog sredstva koji dajemo pacijentu jednako kao i optimalno vrijeme snimanja [4]. Cilj ovog završnog rada je opisati magnetno-rezonantnu enterografiju kao slikovnu metodu izbora u procjeni patoloških promjena tankog crijeva, posebice tehničku izvedbu ove metode za koju je zadužen radiološki tehnolog.

2. TANKO CRIJEVO

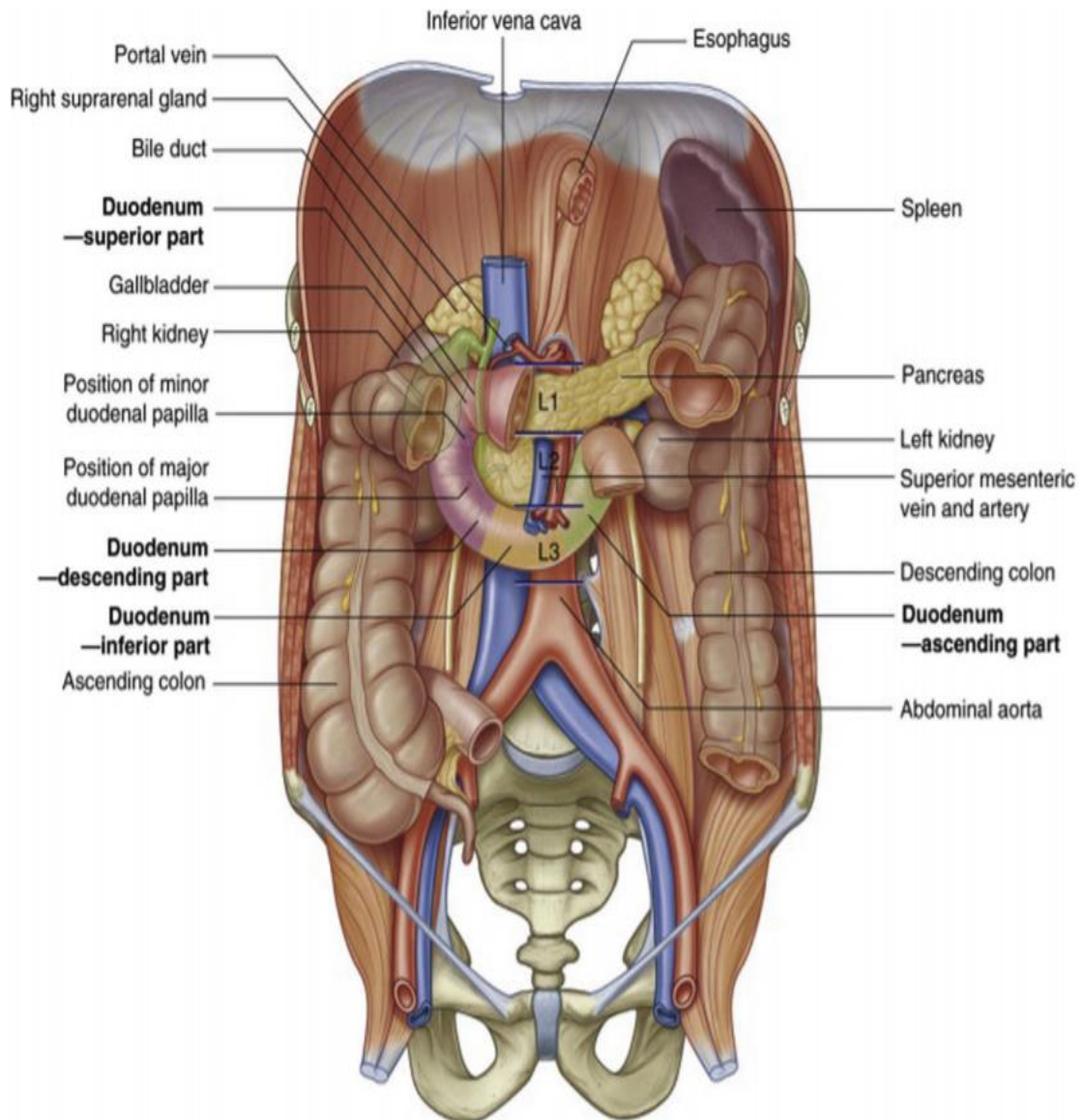
2.1 Anatomija tankog crijeva

Tanko crijevo je šuplji cjevasti organ koji započinje na pilorusu i završava ušćem u debelo crijevo, duljine 6 - 7 m. Tanko crijevo razlikuju tri dijela: dvanaesnik (*duodenum*), tašto crijevo (*jejunum*) i vito crijevo (*ileum*) [5].

Najproksimalniji dio tankog crijeva je dvanaesnik, koji je podijeljen na 4 dijela (Slika 1). Dvanaesnik započinje na pilorusu gornjim segmentom koji se naziva *pars superior* ili *bulbus duodeni*, a smješten je iznad razine pupka. Početni dio dvanaesnika je jedini dio koji nije smješten retroperitonealno te je povezan s jetrom putem male trbušne marame (*omentum minus*) te preko hepatoduodenalnog ligamenta. Dvanaesnik se nadalje spušta i zavija oko glave gušterače u retroperitonealni prostor. Silazni dio (*pars descendens*) je mjesto velike i male duodenalne papile. Velika duodenalna papila (*papilla duodeni major* ili *papilla Vateri*) je ulaz za žučovod i izvodne kanale gušterače, dok je mala duodenalna papila ulaz za sporedne kanale gušterače. Nakon silaznog dijela slijedi vodoravni donji dio dvanaesnika (*pars inferior* ili *pars horizontalis*) koji se nastavlja ulijevo i prema gore u uzlazni dio (*pars ascendens*). Uzlazni dio prelazi u jejunum pregibom koji se naziva *flexura duodenojejunalis* u razini drugog slabinskog kralješka [6].

Tašto crijevo (*jejunum*) je uglavnom smješteno u lijevom gornjem kvadrantu abdomena i prosječno je dugačko 2,5 m. Smješteno je u peritonealnoj šupljini, a uz stražnji abdominalni zid je povezano putem mezenterija koji taštom crijevu omogućuje veliku pokretljivost. Na sluznici taštog crijeva se uočavaju kružni nabori (*plicae circulares*). Površinu sluznice čine nabori i resice koji je povećavaju za 6 – 7 puta. U sluznici tankog crijeva se nalaze brojni pojedinačni limfni čvorići (*noduli lymphoidei solitarii*), pogotovo kod djece. Najbrojniji su u vitom crijevu (*ileum*) te ih nazivamo Peyerove ploče (*noduli lymphoidei aggregati*) [5,6]. Tašto crijevo prelazi u vito crijevo bez jasnog anatomskog prijelaza i u većine ljudi je smješteno u razini zdjelice i preponskom području. Vito crijevo (*ileum*) ima tanju stijenku i manje izražene nabore sluznice u usporedbi s stijenkom jejunuma [6]. Tanko crijevo završava ileocekalnim ušćem (*Bauchinov zalistak*) koje stvara barijeru fekalnoj masi između tankog crijeva i slijepog crijeva (*caecum*). Funkcija zalistka ovisi o

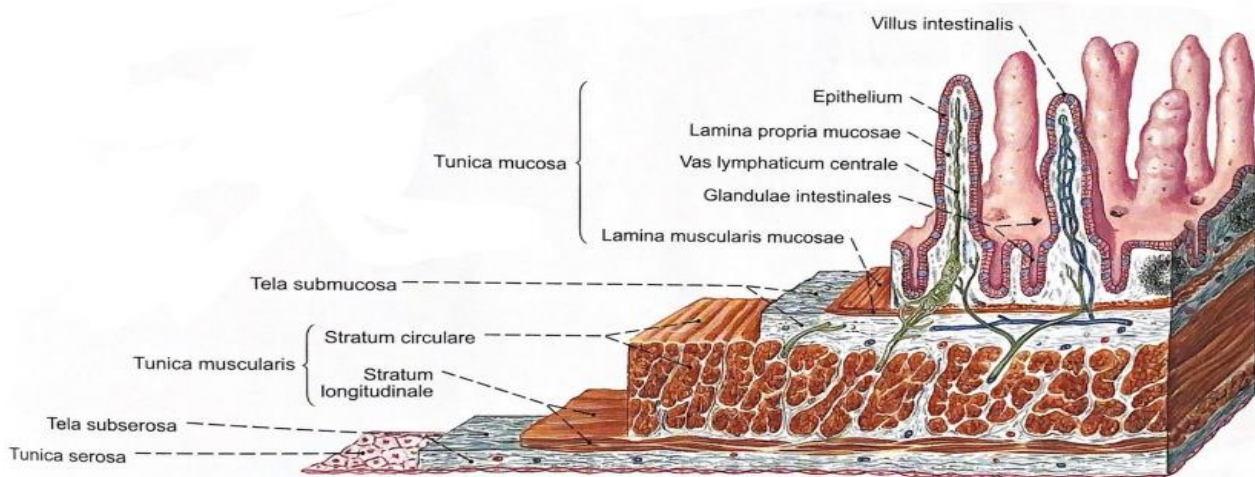
angulaciji između ileuma i caecuma, koja je stvorena pomoću superiornog i inferiornog ileocekalnog ligamenta. Mezenterij tankoga crijeva jest duplikatura peritoneuma u kojem je nakupljena mast, živci za tanko crijevo, krvne žile i limfni čvorovi. Mezenterij započinje u blizini zavoja *flexura duodenojejunalis* i završava približno ušćem vitog crijeva na gornjoj granici desnog sakroilijačnog zgloba [6].



Slika 1: Anatomija dvanaesnika (Izvor: Philadelphia: Churchill-Livingstone,2015,preuzeto:1.8.2021.)

2.2 Histologija tankog crijeva

Tanko crijevo je građeno od 4 sloja: sluznica (*tunica mucosa*), podsluznica (*tela submucosa*), mišićnica (*tunica muscularis*) i serozna ovojnica (*tunica serosa*) (Slika 2) [5].



Slika 2 : Prikaz slojeva stijenke tankog crijeva (Izvor: Sobotta: Atlas anatomije čovjeka,2000,Zagreb)

Sluznica je sastavljena od 3 sloja - epitel na bazalnoj membrani, vezivno tkivo i tanki sloj glatkih mišićnih stanica. Stanice crijevne sluznice se zovu enterociti. Svaki enterocit ima prosječno 3000 sitnih crijevnih resica (*vili intestinales*), koji zajedno sa kružnim naborima (*plicae circulares*) višestruko povećavaju površinu sluznice. Luminalna stanična membrana enterocita je u stalnoj proliferaciji i diferencijaciji. Proliferaciji doprinose epitalne stanice locirane u Lieberkühnovim kriptama gdje se nove stanice uzdižu od bazalne membrane prema apikalnom dijelu crijevnih resica. Nove stanice se diferenciraju u sljedeće različite tipove stanica: apsorpcijske stanice, enteroendokrine stanice, Panethove stanice, M – stanice, vrčaste stanice. Svaka od njih ima svoju jedinstvenu ulogu. Ispod epitela je vezivno tkivo u kojem se nalaze limfociti i makrofagi koji imaju značajnu ulogu u imunološkom sustavu. Tanki sloj glatkih mišićnih stanica površno sudjeluje u peristaltici crijeva [6].

Podsluznica je građena od gustog vezivnog tkiva te kao i u sluznici sadrži velik broj limfocita i makrofaga koji pružaju imunološku obranu. Valja primijetiti da je također građena od krvnih žila i limfnih čvorova koje pomažu tankom crijevu u apsorpciji hranjivih tvari. Podsluznica sadrži složene mukozne Brunnerove žlijezde koje luče velike količine sluzi kako bi zaštitile stijenku dvanaesnika od vrlo kiselih sokova koje dolaze iz želudca. Inervacija podsluznice se sastoji od živaca i ganglija svrstanih u 2 spleta: mijenterični splet te podsluznični splet ili Meissnerov splet koji nadziru peristaltiku crijeva te podsluzničko izlučivanje [6]. Mišićnica je prije svega zadužena za peristaltiku tankog crijeva. Oblikovana je sa 2 sloja: vanjski uzdužni sloj (*stratum longitudinale*) te unutarnji kružni sloj (*stratum circulare*). Između ta dva sloja se nalazi Auerbahov splet sastavljen od parasimpatičkih i postganglijskih simpatičkih vlakna [5,6].

Serozna ovojnica je visceralni peritonej, koja sadrži tanki sloj mezotelnih stanica iznad sloja vezivnog tkiva [6].

2.3 Cirkulacija

Oksigenirana krv u dvanaesnik, tašto i vito crijevo dolazi putem gornje mezenterijske arterije (*a. mesenterica superior*). Dvanaesnik je iznimka jer ga djelomično opskrbljuje gastroduodenalna arterija (*a. gastroduodenalis*), kao grana hepatične arterije. Oksigeniranu krv odvodi primarno jedan od dva korijena portalne vene točnije *v. mesenterica superior*. Venska krv uključuje apsorbirane tvari iz crijeva koje onda formiraju portalni krvotok [6].

2.4 Limfni sustav

Limfni sustav tankog crijeva je formiran od malih limfnih kapilara koje su smještene u crijevnim resicama. Potom limfa prolazi kroz mezenteijske limfne čvorove koji su raspodijeljeni uzduž *a. mesenterica superior* [5,6].

2.5 Crijevni živčani sustav

2.5.1 Vanjska inervacija

Glatko mišićje i žlijezde tankog crijeva su pod utjecajem simpatičkog i parasimpatičkog autonomnog živčanoga sustava. Dorzalna jezgra vagusa (*nucleus dorsalis nervi vagi*), locirana u moždanom deblu, točnije produljenoj moždini, šalje duga preganglijska vlakna (aksone) koja se prekapčaju na postganglijska efektorna vlakna (neurone) u stijenci tankog crijeva. Acetilkinolin je primarni živčani prijenosnik koji potiče gastrointestinalnu aktivnost. Simpatička inervacija tankog crijeva počinje sa stanicama iz intermediolateralne stanične kolumne torakalnog dijela leđne moždine (torakalne regije T5 – T11). Preganglijska vlakna prolaze kroz trunkus simpatikus te tvore splahnhične živce (*nervus splanchnicus*), koja završavaju u celijačnom gangliju (*ganglion coeliacum*) i gornjem mezenteričnom gangliju (*ganglion mesentericum superior*) te se nalaze unutar istoimenih pleksusa (*plexus coeliacus* i *plexus mesentericum superior*). Noradrenalin je primarni neurotransmiter u postganglijskim neuronima koji inhibira gastrointestinalnu aktivnost. Autonomnost tankog crijeva omogućuje enterički živčani sustav [6].

2.5.2 Unutarnja inervacija

Enterički živčani sustav se sastoji od tijela živčanih stanica te njihovih izdanka ugrađenih u stijenku crijeva. Potječu iz stanica neuralnog grebena te kada se u potpunosti razviju sadrže 200 – 600 milijuna neurona. Enterički živčani sustav je uključen u pokretljivost, sekreciju i krvotok tankog crijeva. Skupine takvih tijela živčanih stanica formiraju ganglije koji su dio enteričkog živčanog sustava te su ukomponirane u dvije velike skupine ganglijskih pleksusa ili spletova. Mijenterični splet se nalazi između vanjskog uzdužnog i unutarnjeg kružnog sloja gastrointestinalnog trakta. Prožima stijenku probavne cijevi od jednjaka pa sve do unutarnjeg analnog sfinktera te upravlja mišićnom aktivnošću i sekretomotornom inervacijom. Svaki ganglij u mijenteričnom spletu se sastoji od 200 stanica. Gangliji su međusobno spojeni internodalnim vlaknima koji se granaju te inerviraju kružni sloj mišićnice [6]. Podsluznički splet je smješten između unutarnjeg kružnog sloja mišićnice i sluznice tankog crijeva. Neuronima u podsluzničkom spletu inerviraju žljezdane stanice, endokrine

stanice te krvne žile u sluznici i podsluznici. Također, nadziru lokalno crijevno izlučivanje, lokalnu apsorpciju i kontrakcije podsluznice [8].

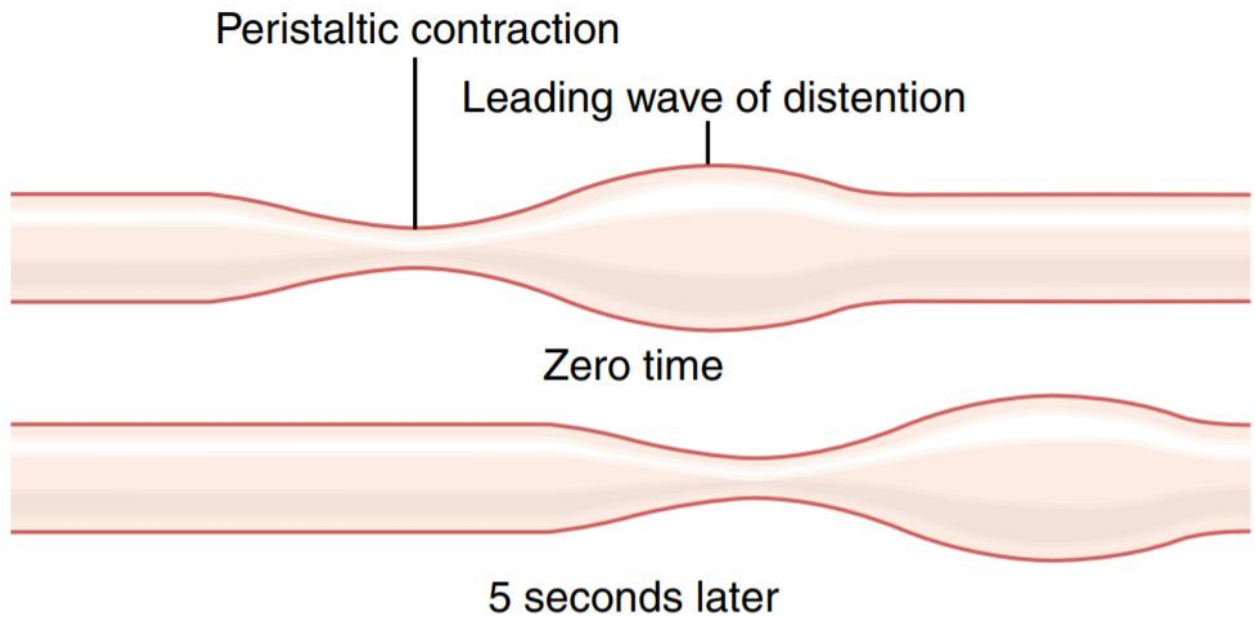
2.6 Kretnje u crijevima

Glatko mišićje crijeva ima vlakna udružena u snopove koji obuhvaćaju tisuće usporednih vlakana. Uzdužni mišićni sloj sadrži snopove duž crijeva, a nasuprot tomu u kružnom mišićnom sloju usmjerenje je okomito na osovinu crijeva. Pukotinska spojišta vežu mišićne niti u snopu te tako osiguravaju kretanje iona od stanice do stanice. Mišićna kontrakcija proizlazi iz električnog signala koji putuje od niti do niti, većom brzinom uzdužno nego bočno. Rahlo vezivno tkivo odjeljuje ili spaja pojedinačni snop jedan od drugog, stoga se mišićni sloj može usporediti sa sincicijem, gdje ako se u mišićnoj masi stvori akcijski potencijal, on ide u svim smjerovima [8].

Dvije vrste kretnji se mogu dogoditi u probavnom sustavu: 1) propulzivne kretnje, koje uzrokuju potiskivanje hrane pogodnim ritmom te omogućuju probavu i apsorpciju te 2) kretnje miješanja, koje crijevni sadržaj temeljito miješaju [8].

Osnovna propulzivna kretnja gastrointestinalnog trakta je peristaltika (Slika 3). Prstenasta kontrakcija će sav sadržaj ispred kontrakcije pomaknuti prema naprijed. Peristaltika je prirodeno svojstvo brojnih cijevi načinjenih od sincicijskog glatkog mišićja; stimulacija bilo gdje u crijevu izaziva pojavu prstenaste kontrakcije u kružnom mišiću, te se ta pojava širi uzduž crijeva [8].

Prvi stimulus peristaltike je rastezanje crijeva. Uzrok tomu su velike količine hrane koja šire crijevnu stijenk i podražuju crijevni živčani sustav, izazivajući kontrakciju crijevne stijenke 2 do 3 centimetra iznad mjesta podražaja. Naposljetku će se pojaviti prstenasta kontrakcija koja će započeti peristaltičnu kretnju. Drugi stimulus koji mogu inicirati peristaltično gibanje uključuju fizički ili kemijski podražaj crijevnog epitela. Također, jaki parasimpatički živčani signali mogu izazvati snažnu peristaltiku [8].



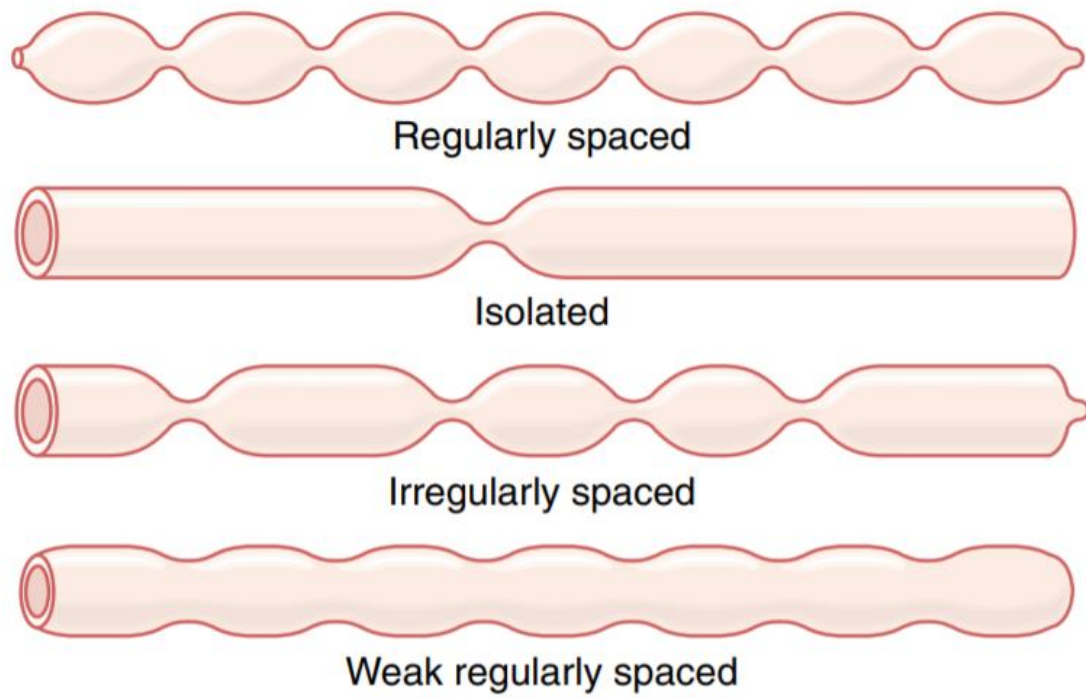
Slika 3: Peristaltika (Izvor: Guyton Physiology, 2006.)

Peristaltika se može pojaviti vrlo rijetko ili je ne mora uopće biti u dijelu probavne cijevi ako se radi o prirođenom nedostatku mijenteričnog spleta. Stoga djelotvorna peristaltika zahtijeva aktivan mijenterični splet. Peristaltika se može dogoditi u bilo kojem smjeru od mjesta podražaja, ali obično ona nestaje u smjeru usta vrlo brzo, dok u smjeru prema anusu može prijeći znatnu udaljenost. Točan mehanizam nije sa sigurnošću utvrđen, no smatra se da je mijenterični splet polariziran u smjeru anusa [8]. Nakon podražaja segmenta probavne cijevi pobuđuje se kontrakcijski prsten oralno od distendiranog mjesta koji se kreće prema rastegnutom segmentu, potiskujući crijevni sadržaj 5 do 10 centimetara prije nego nestane u analnom smjeru. Istodobno, crijevo se povremeno opušta par centimetra u smjeru anusa, što odgovara receptivnoj relaksaciji te olakšava potiskivanje hrane prema anusu, a ne prema ustima. To je peristaltični refleks ili mijenterični refleks. Mijenterični refleks u svezi s kretanjem u analnom smjeru, se zove zakonom crijeva [8].

Kretnje miješanja su drugačije u različitim segmentima probavnog trakta. U nekim dijelovima, peristaltičke kontrakcije same obavljaju većinu miješanja. To možemo primjetiti oko područja sfinktera, gdje peristaltični val prvenstveno miješa crijevni sadržaj, a u manjoj mjeri potiskuje dalje. Povremene lokalne kontrakcije se mogu pojaviti svakih nekoliko centimetara u crijevnoj stijenci, traju 5 – 30 sekundi te se pojave na drugim dijelovima,

usitnjavajući crijevni sadržaj [8]. Himus kroz probavni sustav potiskuju peristaltični valovi. U tankom crijevu imaju brzinu od 0,5 – 2 cm u sekundi te se kreću u smjeru anusa. Imaju veću brzinu u gornjem dijelu crijeva nego u donjem. Obično su slabi i jako spori te nestanu samo nakon 3 do 5 centimetra, a rijetko nakon 10 centimetra. Stoga himusu od pilorusa do ileocekalnog zaliska treba 3 – 5 sati [8]. Peristaltična aktivnost se značajno povećava nakon obroka zbog ulaska himusa u dvanaesnik kojemu se rasteže stijenka, no tu je i djelovanje gastroenteričnog refleksa, koji rastezanjem želudca pomoću mijenteričnog spleta rasteže stijenkicu tankog crijeva [8]. Pored živčanih signala, na peristaltiku tankog crijeva mogu utjecati i hormonski faktori. Tu spadaju gastrin, motilin, kolekistokinin, serotonin i inzulin. Izlučuju se tijekom različitih faza obrade hrane i time pospješuju pokretljivost crijeva. Glukagon i sekretin su inhibitori pokretljivosti tankog crijeva. Zadaća peristaltičkih valova tankog crijeva nije samo kretanja himusa prema anusu, nego i mogućnost da se himus ravnomjerno rasporedi po sluznici crijeva. Proces jača kada u dvanaesnik dolazi novi himus. Dolaskom do ileocekalnog zaliska, himus tamo može ostati sve do novog obroka. Gastroilealni refleks pospješuje peristaltiku ileuma koji onda potisne ostatak himusa kroz ileocekalni zalistak prema slijepom crijevu. Segmentacijske kretnje, vidljive na slici 4, vremenskog trajanja samo nekoliko sekundi potiskuju sadržaj oko 1 centimetar u analnom smjeru i tako podupiru kretanje hrane kroz crijevo. Peristaltika tankog crijeva je relativno slaba. U slučaju snažnog podražaja crijevnih sluznica, primjerice kod zaraznog proljeva, javlja se navala snažne i brze peristaltike. Tada jake peristaltične kontrakcije mogu za nekolicinu minuta prijeći sve segmente tankog crijeva i završiti u debelom crijevu, oslobađajući nadražujući himus i preveliko rastezanje debelog crijeva. Mišićnica sluznice može proizvesti kraće nabore na sluznici crijeva. Zasebna vlakna iz mišićnice prodiru u crijevnih resice uzrokujući kontrakciju koja povećava površinu sluznice u kontaktu s himusom te na taj način povećavaju apsorpciju. Skraćivanje, izduživanje i ponovno skraćivanje izaziva mužnju crijevnih resica, nadalje limfa istječe od središnjeg limfnog sinusa prema limfnom sustavu. Takve kontrakcije izazvane lokalnim živčanim refleksima u podsluzničkom spletu, su obilježje reakcije na himus u tankom crijevu [8].

Glavna uloga ileocekalnog zaliska je spriječiti povratak fekalne mase iz debelog u tanko crijevo. Ileocekalni zalisak strši u lumen slijepog crijeva, te se prisilno zatvori kada povišeni tlak slijepog crijeva započne potiskivanje sadržaja crijeva prema zalisku. Treba istaknuti da zalisak može izdržati povratni tlak od 5 – 6 kPa. Stijenka terminalnog ileuma ima zadebljan kružni mišić koji odgovara ileocekalnom sfinkteru. Sfinkter normalno ostaje blago kontrahiran i ima zadaću usporavanja prijelaza sadržaja u slijepo crijevo [8].



Slika 4: Segmentacijske kretnje tankog crijeva (Izvor: Guyton Physiology, 2006.)

3. ENTEROGRAFIJA POMOĆU MAGNETNE REZONANCIJE

Enterografija pomoću magnetne rezonancije na starim uređajima se nije mogla uspoređivati sa slikama visoke rezolucije dobivene kompjutorskom tomografijom. Međutim, suvremena MR tehnologija je omogućila da MR enterografija (MRE) nije samo alternativa kompjutorskoj tomografiji, nego i superiorna tehnika u razlikovanju aktivne upale od kroničnih fibroznih promjena. MRE je danas dio zlatnog standarda u radiološkoj dijagnostici Crohnove bolesti [1]. MR enterografija omogućuje detaljan prikaz tankog crijeva bez nazojejunalne intubacije (koja je potrebna kod enteroklize). Najčešća indikacija za ovu pretragu je Crohnova bolest. Crohnova bolest (engl. Crohn's disease – CD) je kronična, transmuralna, segmentalna upalna bolest probavne cijevi. Konvencionalna kolonoskopija je i dalje standard za prikazivanje ranih sluzničkih promjena, no neadekvatna za prosudbu upalnih promjena stijenke tankog crijeva [3]. Adekvatna distenzija tankog crijeva je ključna za pouzdanu dijagnostičku procjenu crijeva. Nedovoljna distenzija crijeva može sakriti klinički važne lezije, podcijeniti stadij opstrukcije ili oponašati patološko zadebljanje stijenke u kolabiranim segmentima. Adekvatna distenzija terminalnog ileuma je osobitio značajna u radiološkom snimanju pacijenta s Crohnovom bolešću jer je to najčešća lokalizacija te je češće povezana sa strikturama, perforacijama i kirurškim resekcijama. Dijagnostička distenzija jejunuma u bolesnika s CD-om je također bitna budući da takvi pacijenti imaju lošiju prognozu, češće recidive bolesti, više hospitalizacija i veći broj operacija u usporedbi s ostalim pacijentima [3]. MR enterografija uključuje ingestiju oralne hiperosmolarne otopine bifazičnog kontrastnog sredstva koje je ugodno za pacijente. Preporuča se 0.25 % otopina manitola u količini od 1 litre. Valja primjetiti da se ovaj pregled može izvesti bez uporabe spazmolitika, no kada ih koristimo zamjećena je bolja distenzija crijeva. Također se može koristiti gastroprokinetičko sredstvo, najčešće metoklopramid koji stimulira pražnjenje crijeva.

Za pacijente s upalnim bolestima crijeva, pogotovo kod CD, evaluacija procjene tankog u kombinaciji s debelim crijevom bi bila vrlo korisna, zbog cekuma koji je najčešće zahvaćen kao i terminalni ileum. Stoga je MR enterokolonografija u prednosti za procjenu lezija u tankom i debelom crijevu. Kombinacijom oralnog kontrasta u količini od 1 L hiperosmolarne otopine s rektalnom aplikacijom mlake vode se ostvaruje adekvatna distenzija

terminalnog ileuma [3]. Zbog brze pasaže kontrastnog sredstva, neki autori predlažu početak snimanja je u dvadesetoj minuti za bolji pregled distenzije jejunuma ali i vizualizacije crijevnih vijuga kako bi se odredilo optimalno vrijeme za daljnju akviziciju. Većina je ipak suglasna da se učini samo jedna akvizicija s početkom 40 minuta nakon unošenja oralnog kontrastnog sredstva kao pragmatično rješenje, prikladnije za dnevnu rutinu. Pozicioniranje u kojem pacijent leži na trbuhu (engl. prone position) u MR uređaju, proizvodi abdominalnu kompresiju te značajno poboljšava distenziju crijeva, smanjuje broj koronarnih presjeka te skraćuje periode zadržavanja daha kod izvođenja sekveci [3]. Međutim, kod bolesnika koji ne mogu ležati na trbuhu položaj na leđima je također prihvatljiv.

3.1 Priprema pacijenta

Mnogi kliničari smatraju da priprema pacijenta počinje već 4 – 6 sati prije pregleda, no za to nema jasnog dokaza. Pacijenti prije pregleda ne bi smjeli jesti te čak ni piti karbonizirana pića koja mogu povećati rizik od artefakata plinova na kasnijoj snimci. Čista tekućina je prihvatljiva. Mnogi autori kažu da takav post unaprijeđuje ingestiju oralnog kontrasta te kvalitetu slike [17]. Upotreba oralnog kontrasta je nužna za adekvatnu distenziju crijeva, jer bez nje sluznica crijeva se ne može pravilno i temeljito pregledati. Kolabirano crijevo može oboje sakriti ali i oponašati bolesti tankog crijeva. Idealno oralno kontrastno sredstvo mora maksimizirati distenziju sluznice duž cijelog tankog crijeva, koja mora trajati tijekom čitavog pregleda. Voda nije prihvatljiva opcija. S obzirom na to, koristi se hiperosmolarna otopina koja smanjuje apsorpciju crijeva i potiče bolju distenziju te je prihvatljiva i sigurna opcija za pacijente. Najčešće se upotrebljava polieliten glikol (niske koncentracije barijeve otopine) ili otopina Mannitola 0,25% (ugljikohidrat klasificiran kao šećerni alkohol) [18]. Za ugodniju ingestiju, pogotovo kod djece i mladih bolesnika, može se dodati okus. Treba istaknuti da takva otopina može uzrokovati nadutost i dijareju koju pacijenti opisuju kao najzahtjevniji dio pregleda. Stoga je bitno upozoriti pacijente o mogućim nuspojavama te dati savjete kako se nositi s njima [17]. Volumen i vrijeme ingestije oralnog kontrasta ovisi o bolnici. Pacijenti bi trebali popiti 1000 – 1500 mL što varira zbog konstitucije bolesnika kroz 45 minuta prije početka snimanja MR enterografije. Preporučuje se da kroz prvih 15 minuta popiju 450 mL kontrastnog sredstva, zatim isto kroz drugih 15 minuta kao i ostatak u zadnjih 15 minuta. Na koncu popiju manju količinu vode da bi pospiješili

distenziju proksimalnog dijela tankog crijeva. Kod djece, volumen kontrasta je između 300 – 1000 mL ovisno o težini djeteta. Cijeli postupak se radi neposredno prije snimanja što znači da pacijenti dolaze ranije u bolnicu. U slučaju da pacijent ne može popiti kontrast, pregled se radi bez kontrasta, ali se ne naziva MRE nego MR abdomena i zdjelice [9,17].

3.2 Distenzija crijeva

Cijeli postupak pripreme pacijenta kao i ingestija oralnog kontrastnog sredstva imaju za cilj postizanja adekvatne distenzije crijeva koje preduvjet očne analize crijevne stijenke i postavljanja ispravne dijagnoze. Kvaliteta distenzije crijeva se može podijeliti u 4 kategorije: 1.) vrlo dobra/ optimalna distenzija crijeva, 2.) dobra distenzija crijeva, 3.) zadovoljavajuća distenzija i 4.) nezadovoljavajuća/nedijagnostička distenzija crijeva [3].

3.3 Pozicioniranje bolesnika

Kod pozicioniranja pacijenta u MR enterografiji prednost najčešće ima pozicija pronacije (potrbuške) naspram ležećeg položaja ili položaja supinacije. Stavljajući pacijenta potrbuške se smanjuje anterioposteriorni dijametar abdomena, koji onda omogućuje bolju prostornu rezoluciju kod koronalnog presjeka. Ruke su dignute iznad glave. Također, u tom položaju je bolja distenzija crijeva. Naime, njome se postiže i kompresija abdomena koja omogućava separiranje međusobno superponiranih crijevnih vijuga. Osim toga, uočeni su i manji artefakti disanja kao i bolje podnošenje pregleda kod klaustrofobičnih pacijenata. U slučaju da pacijent ne tolerira takav položaj, zbog enteroostomije ili kakve druge neugodnosti, pregled se može napraviti i u položaju supinacije [17,19].

3.4 Spazmolitici

Prije svega, MR enterografija se može provesti sa i bez upotrebe spazmolitika. Mnogi autori su uočili značajnu razliku u korištenju spazmolitika, pogotovo u boljoj distenziji crijeva. Nadalje, koristi se za olakšavanje grčeva u probavnom sustavu te time smanjuje artefakte zbog crijevne peristaltike i poboljšava kvalitetu pretrage. Internacionalne smjernice preporučuju hormon glukagon i hioscinijev butilbromid, koji su se predstavili kao najučinkovitiji kada se daju intravenskim putem. Kod doziranja spazmolitika, pacijentu se daju 1 – 2 ampule (20 – 40 mg) sporo intravenski, supkutano ili intramuskularno (ako je baš potrebno zbog duljeg vremena poluraspada, ali opet treba obratiti pozornost na nepredvidive nuspojave). Primjena spazmolitika nije preporučena ako je bolesnik alergičan na neki sastojak lijeka, ima glaukom, megakolon, boluje od mijastenije gravis ili tahikardije te ako ima blokadu crijeva ili pak potpuno neaktivna crijeva. Zbog kratkog vremena poluraspada, spazmolitici se injiciraju prije sekvencija snimanja koje su osjetljive na kretanje crijeva, kao što su T1-postkontrastna sekvencija i DWI [17,20].

3.5 Intavensko kontrastno sredstvo

Intavensko kontrastno sredstvo je važan dio standardnog protokola kod izvođenja MR enterografije. U MR enterografiji se koristi paramagnetsko kontrastno sredstvo gadoteratna kiselina ili gadobutrol. Olakšava prikaz magnetskom rezonancijom patoloških promjena crijeva, poboljšava vizualizaciju abnormalnih lezija ili struktura te doprinosi lakšem razlikovanju patološkog od zdravog tkiva. Kod bolesnika s oštećenjem bubrega zbog renalne disfunkcije, bolesnica u trudnoći i dojilja te bolesnika sklonih alergijskim reakcijama, MR enterografija se može napraviti bez kontrasta. Kod pacijenata na hemodijalizi se preporuča komjuterizirana tomografija. Treba istaknuti da se pacijentu daje najniža doza koja će osigurati dovoljno pojačanje prikaza u svrhu dijagnostike. Doza se računa pomoću tjelesne težine pacijenta, i ne smije prelaziti preporučanu dozu koja je za odrasle 0,1-0,2 mmol po kilogramu tjelesne težine (mmol/kg TT). U slučaju jake kliničke sumnje na leziju usprkos nespecifičnom MR-u ili detaljnijoj informaciji koja se može odraziti na liječenje pacijenta, unutar 30 minuta se može dati dodatna injekcija do 0,2 ml/kg TT od dobivanja prve injekcije [19,23,24].

3.6 Magnetna rezonancija

Protokoli za MR enterografiju variraju zbog različite opreme i uređaja te osobnih preferencija. S obzirom na karakteristike uređaja magnetne rezonancije, za MR enterografiju se postižu visoko kvalitetne akvizicije pomoću magnetnog polja od 1,5 do 3 T. Preporučuju se zavojnice s faznim nizom bez obzira na snagu magnetskog polja zbog pogodnosti paralelnog snimanja koje omogućuje prikaz cijelog tankog crijeva u jednom vidnom polju [17,21]. Uglavnom se kombiniraju pulsne sekvencije koje će smanjiti potrebno vrijeme skeniranja. MR pulsne sekvencije koje su bazirane na slobodnoj precesiji u mirnom stanju (engl. SSFP odnosno „steady state free precession“) su vrlo pogodne zbog svoje otpornosti na artefakte gibanja. Artefakti kemijskog pomaka su ponekad vidljivi na SSFP sekvenci što će otežati procjenu crijevne stijenke, međutim mezenterične žile i limfni čvorovi će biti uredno prikazani. Najčešće se radi koronalni ili aksijalni presjek u toj sekvenci kako bi se prikazao abdomen i distenzija crijeva. Ako je distenzija crijeva adekvatna radi se „half Fourier acquisition single-shot turbo spin-echo“ ili HASTE sekvencija. Brze ili turbo spin echo sekvencije su bazirane na Fourierovoj rekonstrukciji snimke zbog njihovih sposobnosti da limitiraju artefakte peristaltike tankog crijeva. Također, mogu postići visoki kontrast između sluznice i crijevne stijenke te time dati odličan prikaz stijenke i svih nastalih promjena. Doza spazmolitika se aplicira intravenski 1 minutu prije aplikacije dvodimenzionalne ili trodimenzionalne snimke s naglašenim T1 kontrastom odnosno „T1 weighted three dimensional breath-hold gradient echo“ sekvencija [22]. Osnovna koronalna „T1-weighted fat-saturated ultrafast gradient-echo“ sekvencija se prvo učini bez kontrasta. Potom se daje intravenski gadoteratna kiselina u obliku megluminske soli dozirana po težini pacijenta. Slijedeća, „T1-weighted fat-saturated ultrafast gradient-echo“ sekvenca se aplicira u koronalnom presjeku tijekom arterijske i venske faze nakon administracije kontrastnog sredstva, koju onda prati „T1-weighted fat-saturated ultrafast gradient-echo“ akvizicija cijelog abdomena u aksijalnom presjeku [22].

3.7 Kompjutorizirana tomografija

Kompjutorizirana tomografija (CT) je dobra slikovna tehnika za evaluaciju bolesti tankog crijeva. CT enterografija kombinira akviziciju s izotropnim vokselom uz oralnu ingestiju kontrastnog sredstva i primjenu jodnog intravenskog kontrastnog sredstva koji omogućuje bolju vizualizaciju stijenke tankog crijeva i upalne promjene. Artefakti nastali zbog respiracije i peristaltike crijeva su efektivno otklonjeni snimanjem u jednom udahu pacijenta. Dobiveni podatci se koriste za dvodimenzionalne i trodimenzionalne rekonstrukcije koje stvaraju visokorezolucijske slike tankog crijeva i njegovih mezenterijskih žila. Kombinacija intravenskog i oralnog kontrastnog sredstva optimizira distenziju crijeva i prikazuje različitost atenuacije crijevne stijenke koja je ispunjena tekućinom [10].

CT je optimalna slikovna tehnika za procjenu potencijalnih perforacija i opstrukcija koje se trebaju uputiti na hitnu operaciju, kao i klinički neočekivanu patologiju izvan crijeva koja može uzrokovati akutni abdomen. Nadalje, kod starijih osoba i osoba koje imaju poteškoća sa zadržavanjem daha CT enterografija je dobar izbor. CT ima izvrsnu prostornu rezoluciju i mogućnost multiplanarnog prikaza [11,12]. S druge strane, CT enterografija ne može prikazati površne lezije sluznice, iako omogućuje detaljne informacije o crijevnoj stijenci. CT nije metoda izbora za praćenje Crohnove bolesti, pogotovo ako se radi o blažem obliku bolesti. Naime, izloženost pacijenta ionizirajućem zračenju je ozbiljna prijetnja, pogotovo ako se radi o djeci, trudnicama ili pacijentima sa CD-om koji moraju obavljati kontrolne preglede [11].

3.8 Ultrazvuk

Ultrazvuk je vrlo dobro prihvaćena, vremeski učinkovita i jeftina tehnika snimanja crijeva bez ionizirajućeg zračenja [12]. Dijagnostička funkcija ultrazvuka kod gastrointestinalnog trakta je limitirana zbog artefakata zraka, tekućeg sadržaja i fekalnih masa u crijevima koje onemogućuju penetraciju, to jest dovode do potpune refleksije ultrazvučnog vala. Međutim, kod određene patologije kada izostaje peristaltika, imajući na umu zadebljanje stijenke i ektramuralno širenje procesa ultrazvuk može vizualizirati određene dijelove probavnog sustava [13]. Visokorezolucijskim ultrazvukom se može promatrati zadebljanje

crijevne vijuge, peristaltika i kompesibilnost, također procijeniti debljinu i stratifikaciju stijenke. Obojeni i power-Doppler mogu dati detalje o morfologiji i hemodinamici unutar crijevne stijenke, kao i njenoj prokrvljenosti, te struktura oko mezenterija [13]. Štoviše, Crohnovu bolest karakteriziraju zadebljanje crijevne vijuge najčešće desno iznad ilijakalnih krvnih žila što bi većinom odgovaralo terminalnom ileumu, dok ulcerozni kolitis pokazuje zadebljanje vijuge u području lijevog hemiabdomena. Nakon pregleda crijevnih vijuga visokorezolutnim ultrazvukom, obojenim ili power-Dopplerom se definira vaskularizacija crijevne stijenke. Nalaz kod CB-a je u ovom segmentu prilično uočljiv zbog toga što u aktivnoj fazi bolesti je izražena hiperemija koja nije specifična ni za koji drugi upalni proces abdomena [13].

3.9 Enteroskopija pomoću videokapsule

Enteroskopija pomoću videokapsule je neinvazivna dijagnostička metoda kojom se izvrsno prikazuje sluznica tankog crijeva. Velika prednost ove metode je izostanak zračenja te u ovom pregledu nema potrebe za insuflacijom zraka. Peristaltikom se određuje vrijeme prolaza videokapsule što ovu metodu čini bezbolnom. Treba istaknuti da se na ovaj način u 85% pacijenata može pregledati cijelo tanko crijevo kao i njene abnormalnosti [15]. Moguće indikacije za ovu pretragu su opskurno gastrointestinalno krvarenje, polipi i tumori tankog crijeva, celijakija i naravno Crohnova bolest. Pacijenti oboljeli od Crohnove bolesti enteroskopski mogu promatrati aktivne upalne promjene neinvazivno i kontinuirano putem cijelog gastrointestinalnog trakta [16].

4. CILJEVI ISTRAŽIVANJA

Glavni cilj ovog završnog rada je prikazati magnetno-rezonatnu enterografiju kao slikovnu metodu izbora u procjeni patoloških promjena tankog crijeva, posebice tehničku izvedbu ove metode za koju je zadužen radiološki tehnolog. Ostali ciljevi istraživanja su bili procjena dobne i rodne strukture naših ispitanika, procjena kvalitete postignute distenzije tankog crijeva te učestalost patologije tankog crijeva kod pacijenata koji su bili podvrgnuti pretrazi MR enterografije na Kliničkom zavodu za radiologiju u KBC-u Rijeka, u vremenskom razdoblju od 1. siječnja 2020. do 31. studenog 2020.

HIPOTEZE:

- Enterografija pomoću magnetne rezonancije omogućuje kvalitetan radiološki prikaz čitavog tankog crijeva uz adekvatnu distenziju u većine ispitanika
- Dobna struktura naših ispitanika održava veću incidenciju Crohnove bolesti u određenim dobnim skupinama
- Patološke promjene tankog crijeva su češće vidljive ovom metodom u ispitanika s dokazanom Crohnovom bolešću u odnosu na ostale bolesnike

5. ISPITANICI I METODE

5.1 ISPITANICI


Slikovni materijal i klinički podatci potrebni za provedbu istraživanja prikupljeni su na Kliničkom zavodu za radiologiju Kliničkog bolničkog centra, na Odjelu abdominalne radiologije i radiologije dojke (lokalitet Rijeka), koristeći radiološki PACS sustav ISSA te bolnički informatički sustav IBIS. Pretraživanje podataka je obuhvaćalo sve pacijente podvrgnute enterografiji pomoću magnetne rezonancije u razdoblju od 1. siječnja 2020. do 31. prosinca 2020. s kliničkom sumnjom na upalnu bolest crijeva ili dokazanom Crohnovom bolešću te zbog drugih kliničkih tegoba povezanih s tankim crijevom.

5.2 METODE

U ovom završnom radu su uključeni bolesnici koji su u navedenom razdoblju podvrgnuti enterografiji pomoću magnetne rezonancije. Pacijenti dolaze na pregled prethodno gladujući barem 5 sati prije dolaska u bolnicu, a mogu piti samo manje količine obične vode do zadnjeg sata prije pretrage. Bolesnici dolaze 60 minuta ranije na pregled kako bi bili informirani o svrsi pregleda kao i mogućim nuspojavama primjene kontrastnog sredstva. Također potpisuju obrazac „Suglasnost za MR pregled“ koji je detaljno prikazan na Slici 5. Za pregled MR-om treba obratiti pozornost na kontraindikacije za osobe s ugrađenim defibrilatorom ili stimulatorom srca ili metalnim stranim tijelom u oku. Isto tako, ako pacijenti imaju umjetnu pužnicu, postavljene kopče po operaciji aneurizmi krvnih žila mozga, poznate alergije na određene lijekove, oštećenje funkcije bubrega ili su na dijalizi, ili imaju kakav ugrađeni kirurški materijal, potiče ih se da upozore radiološkog tehnologa. Budući da nema konkretnih dokaza o utjecaju magnetnog polja na trudnice i plod, mole se pacijentice da kažu jesu li trudne ili postoji li mogućnost trudnoće kako bi ako nije neophodno, mogle izbjeći pregled u svoj prvom trimestru trudnoće. Na Kliničkom zavodu za radiologiju – Rijeka je u uporabi Siemens Magnetom Aera uređaj za magnetnu rezonanciju, jačine magnetskog polja 1.5 T. Koriste se zavojnice s faznim nizom koje pružaju prijam signala iz područja tankog crijeva. Prije početka pretrage pacijenti moraju popiti do 1000 mL hiperosmolarne

vodene otopine oralnog kontrasta koji sadrži 0.25% Mannitola. Volumen kontrasta ovisi o konstituciji bolesnika. Ispitanik započinje s pijenjem 45 minuta prije pozicioniranja te se kontinuirano unosi male količine oralnog kontrasta kroz čitavo pripremno razdoblje. Otprilike bi pacijent trebao uzimati 100 mL kontrasta svakih 4 minute. Pacijentu se dopušta mokrenje ako je potrebno te kretanje dok je u procesu ingestije kako bi se potaknulo punjenje tankog crijeva kontrastnim sredstvom. Prije ulaska u sobu za snimanje pacijenta treba upozoriti da se oslobodi odjeće s metalnim zatvaračima i dugmadi kao i svjetlucavih dodataka (npr. šljokice), nakita, špangica, kopčica i slično. Isto tako bolesnik mora odložiti osobne stvari poput naočala, slušnih aparata, zubnih proteza, satova, remena, torbi, kovanica, ključeva u prostoriju namijenjenu za to jer svaki metal u magnetnom polju može napraviti štetu na uređaju te ozlijediti osobu unutar MR-a. Potrebno je upoznati pacijenta s pravilima ponašanja za vrijeme pregleda. Pacijent mora u potpunosti biti miran i pratiti instrukcije radiološkog tehnologa koje se odnose na disanje za vrijeme snimanja. Radiološki tehnolog tek kad se uvjeri da je pacijent shvatio upute može pozicionirati ispitanika. Pacijenta se stavlja u poziciju pronacije, no u slučaju kod bolesnika s enterostomijom, radi se alternativni položaj supinacije gdje pacijent leži na leđima. Ruke mu se stavljaju iznad glave te se na trbuh ili leđa (ovisno o položaju), stavljaju vrećice s pijeskom. Nakon pozicioniranja pacijenta radiološki tehnolog se mora uvjeriti da je položaj udoban za bolesnika jer se na taj način može ostvariti povjerenje i uspješna suradnja. Otvara se venski put pomoću intravenskog katetera ili braunile koja je najmanje debljine 20 – 22 G. Ovisno o potrebnoj dozi intravenskog kontrasta, on se primjenjuje intravenski kao bolus injekcija. I nakraju prije snimanja, pacijentu se na područje abdomena i zdjelice stavlja „Body 18“ zavojnica koja prekriva to područje. Tek nakon svih postupaka koji se moraju provesti s velikom dozom opreza, snimanje može započeti. MR enterografija započinje uvodnim skenom ili „localizer“-om koji lokalizira tanko crijevo u području zdjelice i abdomena te određuje odgovarajuće ravnine skeniranja. Vrijeme trajanja uvodnog skena je 14 sekundi. MR enterografija započinje „SSFP“ sekvencom u koronalnom presjeku za snimanje abdomena i zdjelice. Koronalna „SSFP“ snimka pokazuje anatomiju abdomena, crijevnu stijenku, edeme te distenziju crijeva koja je jasno vidljiva. Nakon toga slijedi „HASTE“ sekvenca u istom presjeku sa i bez supresije masti. Zaključna „bright lumen“ sekvenca se aplicira prije intravenske primjene spazmolitika. Spazmolitičko sredstvo hioscin butilbromid (Buscopan, Boehringer-Ingelheim, Njemačka) u dozi od 20 do 40 mg, ovisno o procjeni distenzije crijeva i konstitucije pacijenta, se aplicira intravenski. Nakon toga, se radi „t1_vibe_fs_cor_p3_bh_320“ sekvenca nativno u koronalnom presjeku. Traje 30 sekundi. Ponovno slijedi intravenska aplikacija, no ovoga puta kontrastnog sredstva (Gadovist,

Bayer, Njemačka) koje se dozira ovisno o pacijentu to jest 0.2 mmol/kg sa brzinom protoka od 3 mL/s. Postkontrastne „t1_vibe_fs_cor_p3_bh_320“ sekvence koje traju 30 sekundi svaka, se ponavljaju koristeći jednake akvizicijske parametre nakon vremenske odgode od 75 sekundi i 2 minute. Snimaju se u koronalnom presjeku. Nakon dvije postkontrastne sekvence, rade se dvije „t1_vibe_fs_tra_p4_bh_320“ sekvence u transverzalnom presjeku, koje traju svaka 16 sekundi za cijeli abdomen. Na koncu se izvodi sekvencija osjetljiva na difuziju vode „ep2d_diff_b50_400_800_tra_p2“ sekvenca u transverzalnom presjeku koja traje 2 minute i 45 sekundi. Vrijeme snimanja prosječno traje 40 minuta u rasponu od 30 do 60 minuta. Nakon pregleda je bitno preporučiti pacijentu unošenje većih količina tekućine kroz dan [3,21].

	SUGLASNOST ZA MR PREGLED (magnetska rezonancija)	KRAD-OB 008.00 Stranica: 1 od 1
---	--	------------------------------------

MR (magnetska rezonancija) je radiološka dijagnostička metoda prikaza ljudskog tijela u slojevima koja ne koristi RTG zračenje, ali je ispitnik izložen jakom magnetskom polju koje u određenih bolesnika može dovesti do ozbiljnih komplikacija. Stoga vas molimo da pažljivo pročitate i pravilno ispunite ovaj upitnik. Tijekom pregleda ponekad je potrebna aplikacija kontrastnog sredstva (gadolinij), kod čega se rijetko javlja alergijska reakcija. Ozbiljna komplikacija (NSF) s teškim dugoročnim posljedicama može se javiti u bolesnika s teškim poremećajem bubrežne funkcije.

Pregled se obavlja u zatvorenom prostoru i traje oko pola sata. Za to vrijeme ležite na posebnom stolu. Posebno je važno da tijekom pretrage mirujete. Budite opušteni jer svaki pokret značajno kvari kvalitetu slike. Čitavo vrijeme pregleda mi vas pratimo na monitoru i čujemo putem mikrofona.

Molimo Vas da sa **DA** ili **NE** odgovorite na sljedeća pitanja (zaokružite odgovor).

1. Imate li:

- srčani stimulator (pacemaker) DA NE
- metalno strano tijelo u području oka DA NE

Ukoliko je bilo koji od ova dva odgovora DA, niste u mogućnosti napraviti pregled MR-om te Vas molimo da se odmah javite na šalter gdje ste predali dokumentaciju.

2. Jeste li imali operaciju glave (aneurizma, tumor i sl.)? DA NE

3. Jeste li ikada bili operirani? DA NE

Zbog čega? _____

4. Imate li ugrađenih umjetnih materijala u tijelu: DA NE

- umjetni srčani zalisak DA NE
- kirurške pločice, fiksatori, vijci i sl. (operirani prijelomi kostiju) DA NE
- očnu ili zubnu protezu, slušni aparat, slušni implantat (umjetnu pužnicu) DA NE
- metalne zglobne proteze (kuk, koljeno, lakat, gležanj...) DA NE
- stent (žilna potpornica, potpornica uretera ili žučnih vodova i sl.) DA NE

Prilikom dolaska na pregled potrebno je donijeti potvrdu specijalista koji je ugradio materijal ili otpusno pismo ili nalaz specijalista iz kojeg je vidljivo o kakvom se materijalu radi.

5. Jeste li alergični na lijekove ili kontrastna sredstva? DA NE

6. Imate li problema s bubrežima – funkcijom bubrega? DA NE

7. Imate li strah od zatvorenog prostora (klostrofobiju)? DA NE

8. Jeste li ranjavani, imate li preostalih komadića metala u tijelu (gelera)? DA NE

9. Radite li u metalnoj industriji ili ste u doticaju s metalnim strugetinama? DA NE

10. Jeste li trudni? (pitanje za žene) DA NE

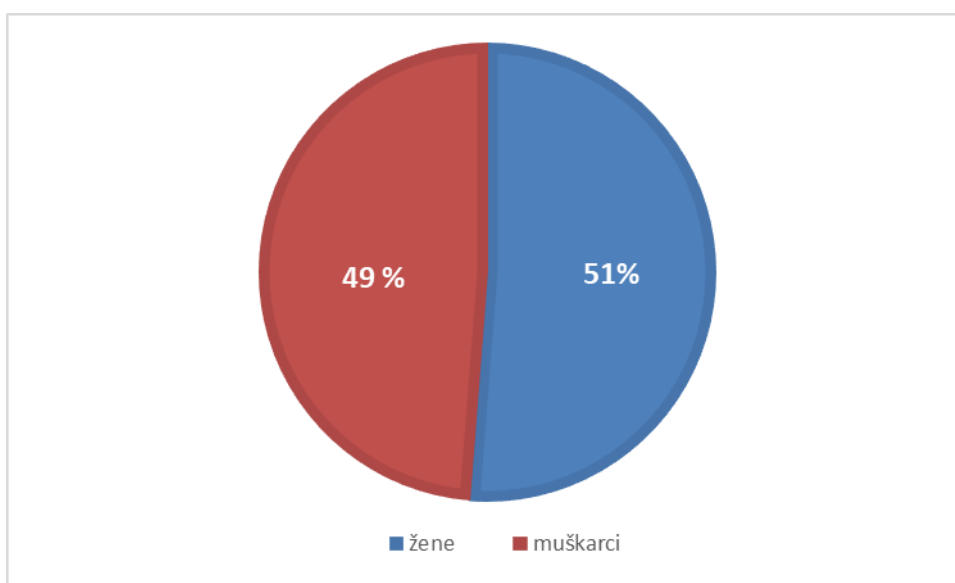
Ako ste na bilo koje pitanje odgovorili DA, ako imate pitanja ili nerazumijevanja, savjetujte se s liječnikom obiteljske medicine, specijalistom koji Vas je uputio na pregled ili nas nazovite na broj telefona: 051/658 – 384 (lok. Rijeka) i 051/407-146 (lok. Sušak) od 7 do 14 sati.

Klinički zavod za radiologiju
 Predstojnik: prof. dr. sc. Damar Mirošić, dr. med.
 Knežmirova 42, 51000 Rijeka • Tel: lokalitet Rijeka +385 (0)51 658-384 • Fax: +385 (0)51 658-817
 lokalitet Sušak: +385 (0)51 407-146 Fax: +385 (0)51 407-262
 radiologija@kbc-rijeka.hr • www.kbc-rijeka.hr

Slika 5: Obrazac "Suglasnost za MR pregled" koji pacijent ili njegov skrbnik mora potpisati prije pregleda MR enterografije

6. REZULTATI

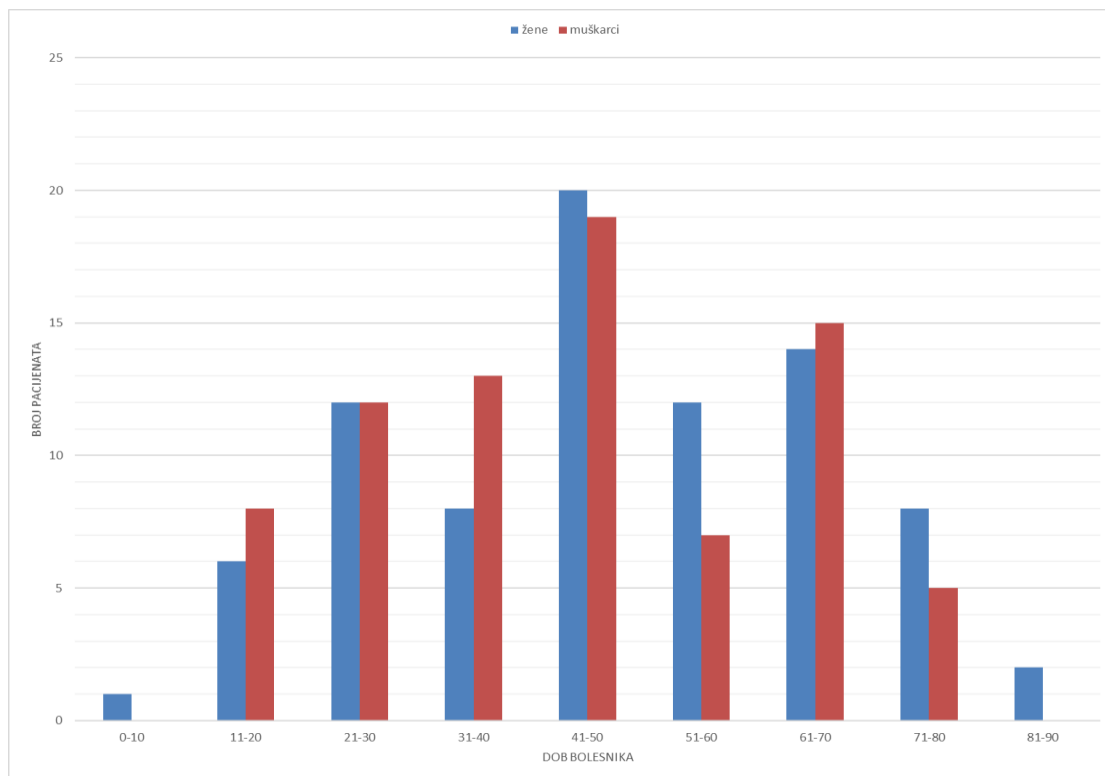
Provedenim istaživanjem je obuhvaćeno 162 pacijenata koji su na Kliničkom zavodu za radiologiju, na lokalitetu Rijeka, u vremenskom razdoblju od 1. siječnja. 2020. do 31. prosinca. 2020. bili podvrgnuti enterografiji pomoću magnetne rezonancije (MRE) zbog sumnje na patologiju tankog crijeva. Od ukupno 162 pacijenta, žena je bilo 83 odnosno 51% , dok je muškaraca bilo 79 odnosno 49% što je vidljivo u Graf-u 1.



Graf 1: Spolna zastupljenost pacijenata koji su bili podvrgnuti MR enterografiji sa sumnjom na patologiju tankog crijeva, u razdoblju od 1.siječnja 2020. do 31. prosinca 2020. godine na Kliničkom zavodu za radiologiju, lokalitet Rijeka

Pacijenti su bili razvrstani, osim po spolu, i u dobne skupine (Graf 2). Prosječna dob pacijenata je 46 godina, gdje najmlađi pacijent ima 9 godina, a najstariji 85 godina. Najveća zastupljenost pacijenata se nalazi u intervalu od 41 do 50 godina starosti, točnije 39 pacijenata koji čine 24,1% od sveukupnog broja pacijenata, nakon toga pacijenti u intervalu od 61 do 70 godina, njih 29 ili 17,9% te onda slijedi interval od 21 do 30 godina koji čini 24 pacijenata odnosno 14,8%. S obzirom na spol, najveći udio u skupini žena ali i muškaraca se nalazi u intervalu od 41 do 50 godina, gdje pacijentica (žene) ima 20 ili 12,4% te pacijenata (muškarci) ima 19 odnosno 11,7%, gledajući na sveukupni broj pacijenata. Nadalje u drugom najviše zastupljenom intervalu od 61 do 70 godina, od čega je 14 ili 8,6% žena, a 15 ili 9,3%

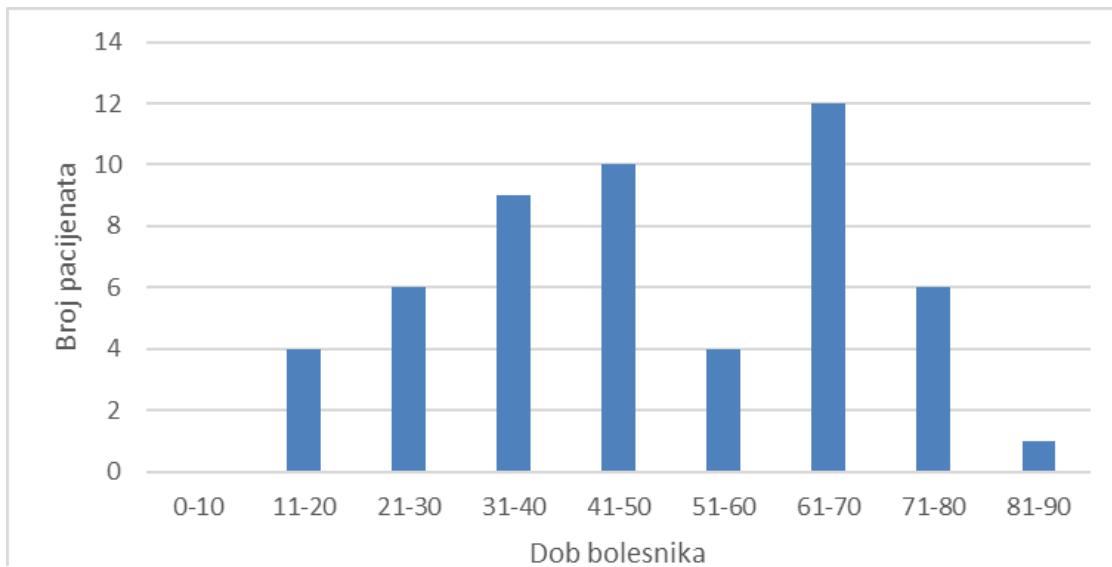
muškaraca. U trećem najviše zastupljenom intervalu od 21 do 30 godina je bilo 12 ili 7,4% žena te 12 ili 7,4% muškaraca. U dobnom intervalu od 31 do 40 godina se nalazilo 21 pacijent ili 13% sveukupnog broja od kojih su bili 8 ili 4,9% žene, a 13 ili 8,1% muškarci. Gotovo duplo manje pacijenta od najzastupljenijeg intervala se nalazi u razredu od 51 do 60 godina sa 19 ili 12%, gdje je žena 12 ili 7,4%, a muškaraca 7 ili 4,3%. Nešto manji broj pacijenta je u intervalu od 71 do 80 godina sa 13 ili 8% pacijenata, od kojih su 8 ili 4,9% žene te 5 ili 3,1% muškarci. U intervalima od 0 do 10 je bio samo 1 (ili 0,006%) pacijent, a od 81 do 90 su to 2 (ili 0,01%) pacijenta gdje od spolne zastupljenosti muškaraca uopće nema.



Graf 2: Zastupljenost pacijenata s obzirom na spol i dob, koji su bili podvrgnuti MR enterografiji s sumnjom na patologiju tankog crijeva, u razdoblju od 1.siječnja 2020. do 31. prosinca 2020. godine na Kliničkom zavodu za radiologiju, lokalitet Rijeka

U skupini bolesnika s dokazanom Crohnovom bolešću, napravljena je dopunska podjela po dobi. Prosječna dob bolesnika je 47,92 godine, gdje najmlađi pacijent ima 15 godina, a najstariji 81 godinu. U najzastupljenijem intervalu od 61 do 70 godina se nalazilo 12 (ili 22,64%) pacijenata. U drugom najzastupljenijem intervalu od 41 do 50 godine se nalazilo 10 (ili 18,87%) pacijenata. U trećem najzastupljenijem intervalu od 31 do 40 godina se nalazilo 9 (ili 16,98%) pacijenata. Gledajući ostale intervale, od 21 do 30 godina i od 71 do 80 godina se nalazilo 6 (ili 11,32%) pacijenata. U intervalima od 11 do 20 godina te od 51 do 60

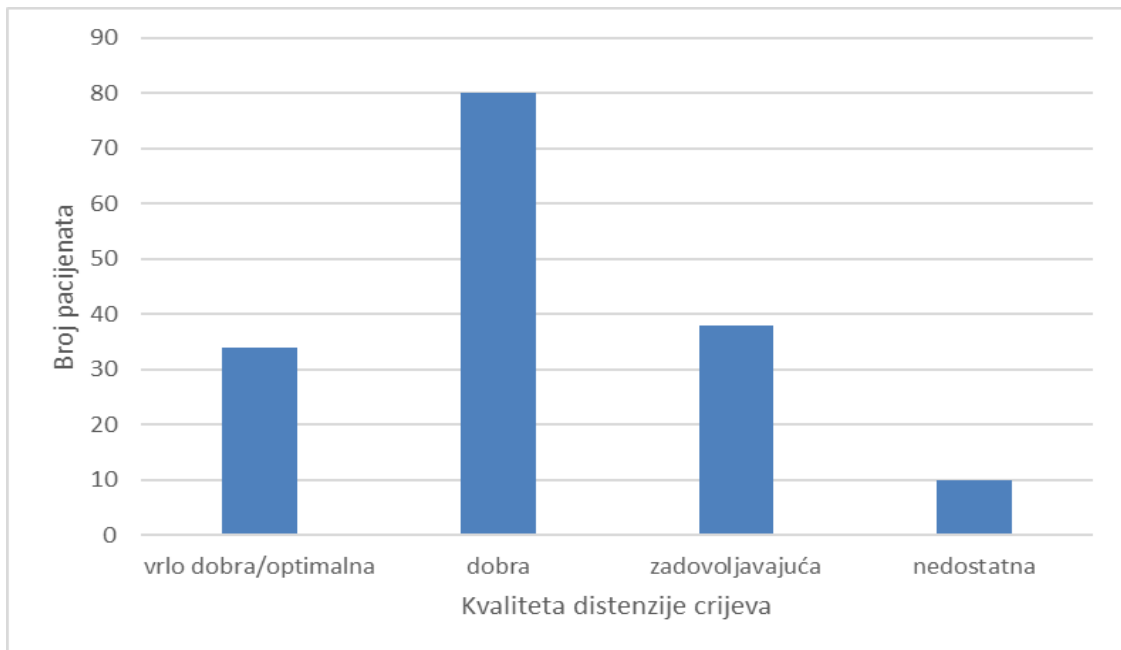
godine nalazila su se 4 (ili 7,55%) pacijenta. U intervalu od 81 do 90 godina je pronađen samo jedan (ili 1,89%) pacijent.



Graf 3: Zastupljenost pacijenata s obzirom na dob i pozitivan nalaz MR enterografije bolesnika s Crohnovom bolesti, u razdoblju od 1.siječnja 2020. do 31. prosinca 2020. godine na Kliničkom zavodu za radiologiju, lokalitet Rijeka

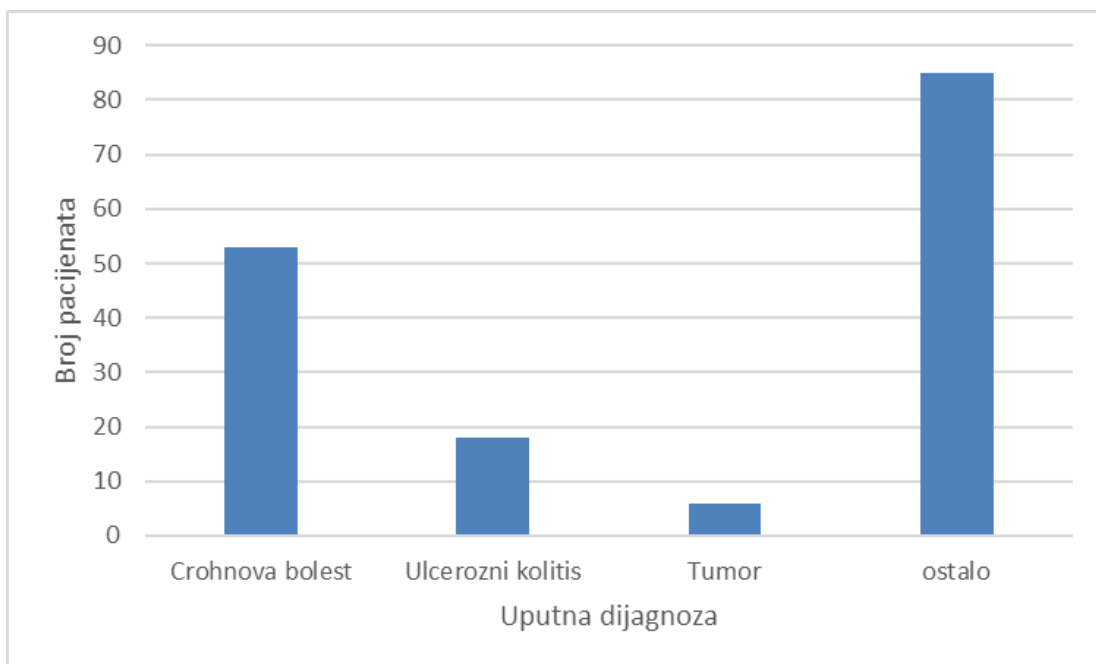
Uspoređujući dobnu raspodjelu u ukupnog broja ispitanika i onih sa Crohnovom bolešću, možemo zaključiti da su vrlo slične, bez signifikantnih razlika.

Na sveukupno 162 pacijenta podvrgnutih magnetno – rezonantnoj enterografiji koji su oralno unosili kontrastno sredstvo, analizirali smo distenziju tankog crijeva, što je prikazano u Graf-u 4. Kvalitetu distenzije tankog crijeva smo svrstali u 4 kategorije: 1.) vrlo dobra/optimalna distenzija crijeva, 2.) dobra distenzija, 3.) zadovoljavajuća distenzija i 4.) nedostatna distenzija. U prvoj kategoriji (vrlo dobra/optimalna distenzija) su primjećena 34 (ili 20,99%) bolesnika. U drugoj kategoriji (dobra distenzija) se nalazi 80 (ili 49,38%) pacijenata. Trećoj kategoriji (zadovoljavajuća distenzija) pripada 38 (ili 23,46%) pacijenata, dok četvrtoj kategoriji (nedostatna distenzija) pripada 10 (ili 6,7%) pacijenta.



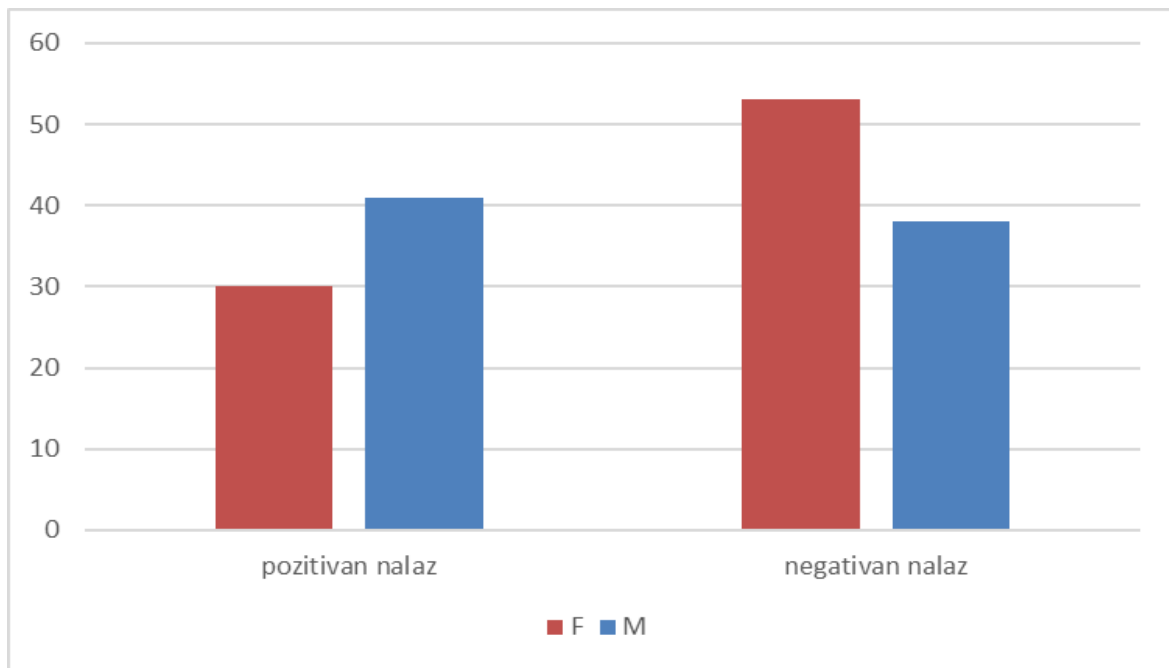
Graf 4: Podjela kvalitete distenzije crijeva kod pacijenata podvrgnutih MR enterografijom, u razdoblju od 1.siječnja 2020. do 31. prosinca 2020. godine na Kliničkom zavodu za radiologiju, lokalitet Rijeka

S obzirom na uputnu dijagnozu, pacijente također možemo podijeliti u 4 kategorije (Graf 5). Te 4 kategorije su: 1.) Crohnova bolest, 2.) ulcerozni kolitis, 3.) tumor i 4.) ostale bolesti. U prvoj kategoriji (Crohnova bolest) su notirana 53 (ili 32,72%) pacijenta. Drugoj kategoriji (ulcerozni kolitis) pripada 18 (ili 11,11%) bolesnika. Trećoj kategoriji (tumori) pripadaju 6 (ili 3,70%) bolesnika. U četvrtoj kategoriji (ostale bolesti) su pripadale: boli u trbuhu i zdjelici, anemija nepoznata uzroka, nespecificirano krvarenje iz probavnog trakta, dugotrajni proljevi, slabost i umor, celijakija te su nađena 85 (ili 52,47%) bolesnika.



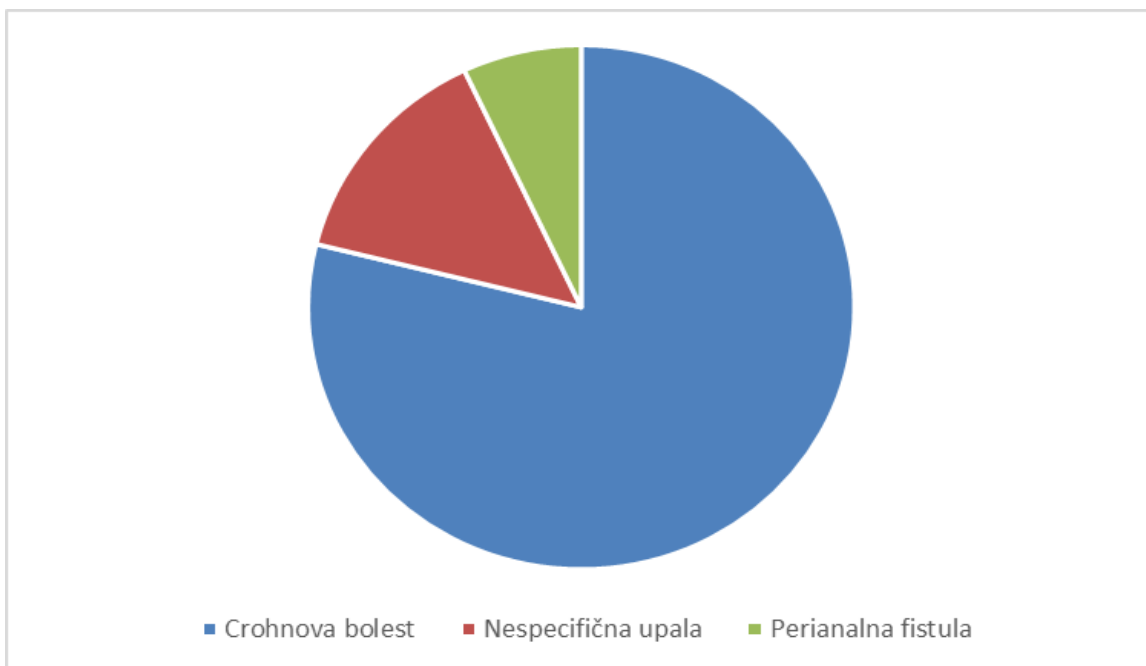
Graf 5: Podjela s obzirom na uputnu dijagnozu kod pacijenata podvrgnutih MR enterografijom, u razdoblju od 1.siječnja 2020. do 31. prosinca 2020. godine na Kliničkom zavodu za radiologiju, lokalitet Rijeka

Na sveukupno 162 pacijenta podvrgnutih MR enterografiji primjećena su 71 (ili 43,83%) pozitivnih nalaza na patologiju tankog crijeva te 91 (ili 56,17%) pacijenata urednog nalaza ili negativan nalaz (Graf 6). Od 71 pozitivnih nalaza je bilo više muškaraca točnije 41 (ili 25,31 %) od žena kojih je bilo 30 (ili 18,52 %). Od 91 pacijenta s urednim nalazom ili negativnim nalazom s obzirom na spolnu raspodjelu je bilo 38 (ili 23,46%) muškaraca, a žena je bilo 53 (ili 32,72%).



Graf 6: Zastupljenost pacijenata s obzirom na spol i nalaz MR enterografije, u razdoblju od 1.siječnja 2020.

Pacijentima sa pozitivnim nalazom na patologiju tankog crijeva (ukupno 71) najčešće je detektirana upalna promjena u sklopu Crohnove bolesti (56 bolesnika ili 78,87%), zatim nespecifična upalna promjena tankog crijeva (10 bolesnika ili 15,49%) i perianalna fistula (5 bolesnika ili 0,07%) (Graf 7).



Graf 7: Zastupljenost pacijenata sa pozitivnim nalazom s obzirom na patologiju tankog crijeva, u razdoblju od 1.siječnja 2020. do 31. prosinca 2020. godine na Kliničkom zavodu za radiologiju, lokalitet Rijeka

7. RASPRAVA

U ovo retrospektivno istraživanje bila su uključena 162 pacijenta podvrgnuta magnetno-rezonantnom enterografijom u procjeni patoloških promjena tankog crijeva te metodi izvedbe. Pacijenti su upućeni na enterografiju pomoću magnetne rezonancije u vremenskom periodu od 1.1.2020. – 31.12.2020. godine. Podaci su dobiveni na Kliničkom zavodu za radiologiju, KBC-a Rijeka. Pacijentima se nakon pripreme za pregled te ingestije oralnog kontrastnog sredstva, posebno promatrala kvaliteta distenzije crijeva. Distenziju crijeva smo podijelili na 4 kategorije: vrlo dobra/optimalna, dobra, zadovoljavajuća i nedostatna distenzija crijeva od kojih su prve tri kategorije spadale u zadovoljavajuću odnosno prihvatljivu dijagnostičku distenziju, dok je zadnja kategorija, nedostatna distenzija, spadala u nedijagnostičku distenziju crijeva. Među našim ispitanicima pronašlo se 20,99% vrlo dobrih/optimalnih distenzija, 49,38% dobrih distenzija, 23,46% zadovoljavajućih distenzija te 6,7% nedostatnih distenzija crijeva. Usporedba s radom Tkačića i suradnika je samo orijentacijska jer su oni detaljno analizirati postignutu crijevnu distenziju svih segmenata tankog crijeva i cekoascendensa koristeći pritom klizmu mlake vode uz prethodno čišćenje crijeva. Uspoređujući samo dijagnostički dostatnu distenziju tankog crijeva, ne ulazeći u detalje kvalitete distenzije možemo konstatirati da MR enterografija bez čišćenja crijeva na koju se bolesnici ponajviše žale, postiže tek nešto slabije rezultate u odnosu na MREC, ali da je u rutinskoj kliničkoj praksi može zamijeniti u većine bolesnika. Konačno, enterografija bez klizme se preporučuje u novijim smjernicama ECCO-ESGAR grupacije koja objedinjuje eksperte gastroenterologije i radiologije koji se bave upalnim bolestima crijeva [25]. Stoga možemo potvrditi našu prvu hipotezu da enterografija pomoću magnetne rezonancije omogućuje kvalitetan radiološki prikaz čitavog tankog crijeva uz adekvatnu distenziju u većine ispitanika. Činjenica jest da smo izvrsnu distenziju postigli u malog postotka bolesnika, ali to nije utjecalo na dijagnostičku točnost ove pretrage.

Naša druga hipoteza da dobna struktura naših ispitanika održava veću incidenciju Crohnove bolesti u određenim dobnim skupinama se nije pokazala točnom. Naime, dobna raspodjela u oboljelih od CB je bila podjednaka kao u čitavoj skupini naših ispitanika, uključujući i srednju dob. Ona nije odražavala dva tipična vrška incidencije CB u 2-3. i 5. dekadi kakva se susreće u populaciji [26]. Objašnjenje treba tražiti u činjenici da mi ovom

metodom rjeđe otkrivamo novooboljele, a češće pratimo bolesnike u nekoj fazi njihove bolesti koja je zapravo cjeloživotna kronična upala.

Treća se hipoteza pokazala se točnom jer su u naših ispitanika patološke promjene tankog crijeva bile daleko češće prikazane ovom metodom u ispitanika s dokazanom Crohnovom bolešću u odnosu na ostale bolesnike. Bolesnici sa nespecifičnim crijevnim simptomima najčešće su imali uredan MRE nalaz.

Također, gledajući spolnu zastupljenost pacijenata u istraživanju ovoga rada, otkrili smo da je od sveukupnog broja ispitanika bilo 49% mušaraca i 51% žena. S obzirom na postotke, može se reći da je gotovo jednak omjer zastupljenosti. Pozitivan nalaz na patologiju tankog crijeva je kod bolesnika podvrgnutih MR enterografiji, primjećen kod 43,83% bolesnika. Napravljena je i spolna raspodjela pozitivnih nalaza na patologiju tankog crijeva, koja govori da je muškaraca bilo 25,31%, a žena 18,52%. Iz toga je vidljivo da je spolna zastupljenost muškaraca veća od žena. Nemamo posebno objašnjenje većeg udjela muškaraca u patološkim nalazima, niti se u literaturi spominju takve razlike.

S obzirom na uputnu dijagnozu, pacijenti su se podijelili u 4 kategorije. U te 4 kategorije su pripadala Crohnova bolest, ulcerozni kolitis, tumor te boli u trbuhu i zdjelici, anemija nepoznata uzroka, nespecificirano krvarenje iz probavnog trakta, dugotrajni proljevi, slabost i umor, celijakija, koje smo svrstali u ostale bolesti. Među našim ispitanicima pronađena su 32,72% bolesnika sa uputnom dijagnozom Crohnova bolest. Također, 11,11% bolesnika su pripadala ulceroznom kolitisu. Treba istaknuti da je 3,7% bolesnika imalo uputnu dijagnozu - tumor. I naposljetku zadnjoj kategoriji – ostale bolesti su nađena 52,47% bolesnika. Naši rezultati govore da kliničari upućuju bolesnike na MR enterografiju ne samo kod s jasno definirane Crohnove bolesti, nego i bolesnike s nespecifičnim tegobama povezanim s tankim crijevom kako bi isključili CB. Stoga relativno veliki broj urednih nalaza u naših ispitanika nije neočekivan. Također, bolesnici sa dokazanom Crohnovom bolešću blaže forme mogu imati uredan nalaz MRE u fazi remisije bolesti.

8. ZAKLJUČAK

Retrospektivna analiza podataka bolesnika kojima je slikovna metoda magnetno – rezonantna enterografija u cilju procjene patoloških promjena tankog crijeva od 1. siječnja 2020. do 31. prosinca 2020. godine rezultirala je slijedećim zaključcima:

- Od ukupno 225 bolesnika koji su periodu od 1.1.2020. do 31.12.2020. g. na Kliničkom zavodu za radiologiju-lokalitet Rijeka podvrgnuti MR enterografiji žena je bilo 83 (ili 51%), a muškaraca 79 (ili 49%).
- Prosječna životna dob bolesnika podvrgnutih MR enterografiji je iznosila 46,64 godina, s time da je prosječna dob žena 46,85 godina, a muškaraca 46,81 godina.
- Najmlađi bolesnik povrgnut MR enterografiji je imao 9 godina, a najstariji 85 godina.
- Najveći broj ispitanika se nalazio u dobnom intervalu od 41 do 50 godina (39 bolesnika ili 24,1%), od čega je bilo 19 muškaraca (ili 11,73%) i 20 žena (ili 12,35%).
- Slijedeći dobni interval po broju ispitanika je bio od 61 do 70 godina (29 bolesnika ili 17,9%), od čega je 15 muškaraca (ili 0,09%) i 14 žena (0,089%).
- Od sveukupno 162 bolesnika podvrgnutih MR enterografijom, pozitivan nalaz je pronađen kod 71 (ili 43,83%) bolesnika.
- Među 71 bolesnika s pozitivnim nalazom MR enterografije, je bilo 30 (ili 18,52%) žena i 41 (ili 25,3%) muškaraca.
- Među bolesnicima s pozitivnim nalazom MR enterografije, s obzirom na patologiju tankog crijeva, najzastupljenija je Crohnova bolest sa 56 (ili 78,87%) bolesnika.
- Najmađi bolesnik sa Crohnovom bolešću je imao 15 godina, a najstariji 81 godinu.

- Najzastupljeniji broj bolesnika sa Crohnovom bolesti se nalazio u intervalu od 61 do 70 godina, sa 12 (ili 22,64%) bolesnika.

9. SAŽETAK

Enterografija pomoću magnetne rezonancije je radiološka dijagnostička metoda koja omogućuje slikovni pregled tankog crijeva, kao i prikaz crijevne stijenke i okolnih struktura. Najčešće indikacije za enterografiju pomoću magnetne rezonancije su upalne bolesti crijeva, osobito Crohnova bolest. Osim toga, tu pripadaju i apscesi, fistule, niskostupajnske opstrukcije tankog crijeva, ulcerozni kolitis i paralitički ileus. Magnetno-rezonatna enterografija se izvodi nakon pravilne pripreme pacijenta, koja se postiže ingestijom hiperosmolarne otopine kao kontrastno sredstvo. Priprema pacijenta je osobito značajna pošto omogućuje dijagnostičku distenziju i opacifikaciju tankog crijeva, koja osigurava bolju evaluaciju probavnog sustava. Za tehničku izvedbu ove metode je zadužen radiološki tehnolog. Iako je danas MRE dio zlatnog standarda u radiološkoj dijagnostici upalnih bolesti crijeva, također se koriste i druge alternative kao kompjuterizirana tomografija, ultrazvuk i enteroskopija pomoću videokapsule.

Glavni ciljevi ovog završnog rada su prikazati enterografiju pomoću magnetne rezonancije kao slikovnu metodu izbora u procjeni patoloških promjena tankog crijeva, njenu tehničku izvedbu, kao i procjena dobne i rodne strukture ispitanika, procjena kvalitete distenzije crijeva te učestalost patologije tankog crijeva naših ispitanika. Ispitanici su bili podvrgnuti MR enterografiji u razdoblju od 1. siječnja 2020. do 31. prosinca 2020. s kliničkom sumnjom na upalnu bolest crijeva ili dokazanom Crohnovom bolešću kao i drugih kliničkih tegoba tankog crijeva. Slikovni materijal i klinički podaci nužni za ovo istraživanje su bili prikupljeni na Kliničkom zavodu za radiologiju Kliničkog bolničkog centra, na Odjelu abdominalne radiologije i radiologije dojke (lokalitet Rijeka), služeći se radiološkim sustavom PACS, sustav ISSA te bolnički sustav IBIS.

Ključne riječi: tanko crijevo, enterografija pomoću magnetne rezonancije, upalna bolest crijeva, Crohnova bolest

10. SUMMARY

Magnetic resonance enterography is a radiological diagnostic modality used to examine the small bowel, along with the wall and the surrounding structures of the small intestine. The most common indications for magnetic resonance enterography are inflammatory bowel diseases, especially Crohn's disease. Furthermore, there are also abscess, fistulas, low – grade bowel obstructions, ulcerative colitis and paralytic ileus. Magnetic resonance enterography is performed after proper patient preparation which includes oral ingestion of hyperosmolar solution as contrast agent. Patient preparation allows diagnostic bowel distension and opacification of the small bowel, which then gives better diagnostic MRE evaluation. The radiological technologist takes care of technical implementation of this examination. Although MRE is the gold standard for diagnosis of inflammatory bowel disease, there are some other alternative techniques such as computed tomography, ultrasonography and video capsule enteroscopy.

The objectives in this final work were to review magnetic resonance enterography as recognized imaging modality of choice to assess pathological changes in the small bowel, its technical performance, quality of bowel distension along with age and gender of the group with their frequency of significant pathology in the small bowel. The group of patients who underwent MRE in the period from January 1, 2020 to December 31, 2020 had clinical suspicion of inflammatory bowel disease, proven Crohn's disease or some other clinical disorders of the small bowel. Data used in this study were collected from the Department of Radiology, Clinical Hospital Center of Rijeka using local PACS system ISSA and hospital informatic system IBIS.

Keys words: small intestine, magnetic resonance enterography, inflammatory bowel disease, Crohn's disease

11. LITERATURA

1. Grand, David J.; Beland, Michael; Hariss , Adam. Magnetic resonance enterography. *Radiologic Clinics*, 2013, 51.1: 99-112
2. Rosa, Manetta, et al. Magnetic resonance enterography (MRE) and ultrasonography (US) in the study of the small bowel in Crohn's disease: state of the art and review of the literature. *Acta Bio Medica: Atenei Parmensis*, 2019, 90.Suppl 5: 38
3. Tkalčić, L., et al. MR enterocolonography in patients with Crohn's disease and healthy volunteers—Do we achieve diagnostic bowel distension?. *European Journal of Radiology*, 2020, 129: 109100
4. Sinha R, Rawat S. MRI enterography with divided dose oral preparation: Effect on bowel distension and diagnostic quality. *Indian J Radiol Imaging*. 2013;23(1):86-91
5. Bajek S., Bobinac D., Jerković R., Malnar D., Marić, Sustavna anatomija čovjeka Rijeka: Digital point tiskara d.o.o., 2007. 138-140
6. Volk N, Lacy B. Anatomy and Physiology of the Small Bowel. *Gastrointest Endosc Clin N Am*. 2017 Jan;27(1):1-13
7. Sobotta, Atlas anatomije čovjeka. Svezak 2 – trup, unutarnji organi, donji ud. Zagreb: Naklada Slap, 2000. 137
8. Hall, John E. Guyton and Hall textbook of medical physiology / John Hall. – 12th ed. 2006. 753-759, 768-772
9. Griffin, N., Grant, L.A., Anderson, S. et al. Small bowel MR enterography: problem solving in Crohn's disease. *Insights Imaging* 3, 2012, 251–263
10. Tochetto S, Yaghmai V. CT enterography: concept, technique, and interpretation. *Radiol Clin North Am*. 2009 Jan;47(1):117-32
11. Masselli G, Gualdi G. CT and MR enterography in evaluating small bowel diseases: when to use which modality? *Abdom Imaging*. 2013 Apr;38(2):249-59
12. Fletcher JG. CT enterography technique: theme and variations. *Abdom Imaging*. 2009 May-Jun;34(3):283-8
13. Bayer K, Schoenwald N, Kurelac I, Sjekavica I, Frković M, Marotti M i sur. Ultrazvučna dijagnostika infektivnih bolesti abdominalnih organa. *Infektološki glasnik* [Internet]. 2012 [pristupljeno 20.08.2021.];32(3):115-126. Dostupno na: <https://hrcak.srce.hr/98597>

14. Bhatnagar G, Von Stempel C, Halligan S, Taylor SA. Utility of MR enterography and ultrasound for the investigation of small bowel Crohn's disease. *J Magn Reson Imaging*. 2017 Jun;45(6):1573-1588
15. Sidhu R, Sanders DS, Morris AJ, McCallidon. Guidelines on small bowel enteroscopy and capsule endoscopy in adults. *Gut* 2008;57:125-36
16. Hosoe N, Takabayashi K, Ogata H, Kanai T. Capsule endoscopy for small-intestinal disorders: Current status. *Dig Endosc*. 2019 Sep;31(5):498-507
17. Boone D, Taylor SA. Magnetic resonance of the small bowel: how to do it. *Magnetic Resonance Imaging Clinics*, 2020, 28.1: 17-30
18. Lauenstein TC, Schneemann H, Vogt FM, Herborn CU, Ruhm SG, Debatin JF. Optimization of oral contrast agents for MR imaging of the small bowel. *Radiology*. 2003 Jul;228(1):279-83
19. Santillan CS. MR imaging techniques of the bowel. *Magn Reson Imaging Clin N Am*. 2014 Feb;22(1):1-11
20. <https://www.halmed.hr/Lijekovi/Baza-lijekova/Bysimin-20-mg-ml-otopina-za-injekciju/13442/> pristupljeno: 23.08.2021.
21. Leyendecker JR, Bloomfeld RS, DiSantis DJ, Waters GS, Mott R, Bechtold RE. MR enterography in the management of patients with Crohn disease. *Radiographics*. 2009 Oct;29(6):1827-46
22. Amzallag-Bellenger E, Oudjit A, Ruiz A, Cadiot G, Soyer PA, Hoeffel CC. Effectiveness of MR enterography for the assessment of small-bowel diseases beyond Crohn disease. *Radiographics*. 2012 Sep-Oct;32(5):1423-44
23. <https://mediately.co/hr/drugs/K4PvfuHnJo8Uyq1qHjfgJQjokU/gadovist-1-0-mmol-ml-otopina-za-injekciju> pristupljeno: 23.08.2021.
24. <https://mediately.co/hr/drugs/4DKCeb9xXvMPLWcXnwKTLEfFqUj/dotarem-0-5-mmol-ml-otopina-za-injekciju> pristupljeno: 23.08.2021.
25. Taylor SA, F. Avni, Cronin CG, et al. The first joint ESGAR/ ESPR consensus statement on the technical performance of cross-sectional small bowel and colonic imaging. *Eur Radiol* 2017; 27:2570–2582, DOI 10.1007/s00330-016-4615-9
26. Loftus EV Jr. Clinical epidemiology of inflammatory bowel disease: incidence, prevalence, and environmental influences. *Gastroenterology* 2004; 126: 1504– 1517

12. PRILOZI

12.1 Tablica grafova

Graf 1: Spolna zastupljenost pacijenata koji su bili podvrgnuti MR enterografiji sa sumnjom na patologiju tankog crijeva, u razdoblju od 1.siječnja 2020. do 31. prosinca 2020. godine na Kliničkom zavodu za radiologiju, lokalitet Rijeka.....	23
Graf 2: Zastupljenost pacijenata s obzirom na spol i dob, koji su bili podvrgnuti MR enterografiji s sumnjom na patologiju tankog crijeva, u razdoblju od 1.siječnja 2020. do 31. prosinca 2020. godine na Kliničkom zavodu za radiologiju, lokalitet Rijeka	24
Graf 3: Zastupljenost pacijenata s obzirom na dob i pozitivan nalaz MR enterografije bolesnika s Crohnovom bolesti, u razdoblju od 1.siječnja 2020. do 31. prosinca 2020. godine na Kliničkom zavodu za radiologiju, lokalitet Rijeka.....	25
Graf 4: Podjela kvalitete distenzije crijeva kod pacijenata podvrgnutih MR enterografijom, u razdoblju od 1.siječnja 2020. do 31. prosinca 2020. godine na Kliničkom zavodu za radiologiju, lokalitet Rijeka.....	26
Graf 5: Podjela s obzirom na uputnu dijagnozu kod pacijenata podvrgnutih MR enterografijom, u razdoblju od 1.siječnja 2020. do 31. prosinca 2020. godine na Kliničkom zavodu za radiologiju, lokalitet Rijeka.....	27
Graf 6: Zastupljenost pacijenata s obzirom na spol i nalaz MR enterografije, u razdoblju od 1.siječnja 2020.....	28
Graf 7: Zastupljenost pacijenata sa pozitivnim nalazom s obzirom na patologiju tankog crijeva, u razdoblju od 1.siječnja 2020. do 31. prosinca 2020. godine na Kliničkom zavodu za radiologiju, lokalitet Rijeka.....	29

12.2 Tablica slika

Slika 1: Anatomija dvanaesnika (Izvor: Philadelphia: Churchill-Livingstone,2015,preuzeto:1.8.2021.).....	4
Slika 2 : Prikaz slojeva stijenke tankog crijeva (Izvor: Sobotta: Atlas anatomije čovjeka,2000,Zagreb).....	5
Slika 3: Peristaltika (Izvor: Guyton Physiology, 2006.)	9
Slika 4: Segmentacijske kretnje tankog crijeva (Izvor: Guyton Physiology, 2006.)	11
Slika 5: Obrazac "Suglasnost za MR pregled" koji pacijent ili njegov skrbnik mora potpisati prije pregleda MR enterografije	22

13. ŽIVOTOPIS

Rođena sam 20.07.1999. godine u Rijeci. U rodnom gradu završila sam Osnovnu školu Podmurvice i Salezijansku klasičnu gimnaziju – opći smjer,odjel za sportaše. Uporedo sa pohađanjem srednje škole, bila sam i reprezentativka Hrvatkog karate saveza. 2018. godine upisujem Preddiplomski stručni studij radiološke tehnologije na Fakultetu zdravstvenih studija u Rijeci.

