

CT AORTOGRAFIJA-ANEURIZME TORAKALNE AORTE

Pavletić, Ana

Undergraduate thesis / Završni rad

2021

Degree Grantor / Ustanova koja je dodijelila akademski / stručni stupanj: **University of Rijeka, Faculty of Health Studies / Sveučilište u Rijeci, Fakultet zdravstvenih studija u Rijeci**

Permanent link / Trajna poveznica: <https://um.nsk.hr/um:nbn:hr:184:108111>

Rights / Prava: [In copyright](#)/[Zaštićeno autorskim pravom.](#)

Download date / Datum preuzimanja: **2025-01-09**

Repository / Repozitorij:

[Repository of the University of Rijeka, Faculty of Health Studies - FHSRI Repository](#)



SVEUČILIŠTE U RIJECI
FAKULTET ZDRAVSTVENIH STUDIJA
PREDDIPLOMSKI STRUČNI STUDIJ
RADIOLOŠKA TEHNOLOGIJA

Ana Pavletić

CT AORTOGRAFIJA-ANEURIZME TORAKALNE AORTE

Završni rad

Rijeka, 2021.

UNIVERSITY OF RIJEKA
FACULTY OF HEALTH STUDIES
UNDERGRADUATE STUDY OF
RADIOLOGIC TECHNOLOGY

Ana Pavletić

CT AORTOGRAPHY- THORACIC AORTIC ANEURYSM

Undergraduate thesis

Rijeka, 2021.

Mentor rada (Ime i prezime mentora, akademska titula, nastavno, suradničko ili znanstvenonastavno zvanje)

(Vrsta rada) rad obranjen je dana _____ na Fakultetu zdravstvenih studija u Rijeci pred

povjerenstvom u sastavu:

1. _____

2. _____

3. _____

Zahvala

Ovim putem željela bih zahvaliti na velikoj podršci mentoru dr.Lovri Tkalčiću koji mi je uvelike pomogao u ovom radu. Veliku zahvalu dugujem svojoj mami, porodici i prijateljima na značajnoj potpori i pomoći bez kojih ovaj rad ne bi bio završen.

Sadržaj

1. Uvod	9
2. Anatomija	10
3. Etiologija i patologija	11
4. Klinička slika	13
5. Dijagnostika	14
5.1 Radiografska snimka torakalnih organa	14
5.2 Ultrazvuk	14
5.3 CT	16
5.4 Digitalna suptrakcijska angiografija.....	17
5.5 MR	17
6. Liječenje	19
6.1 Endovaskularno liječenje aneurizmi torakalne aorte.....	19
6.2 Preintervencijska evaluacija bolesnika sa ATA	19
6.3 Priprema bolesnika za intervenciju	20
6.4 Tehnika postavljanja stent-grafta	20
6.5 Optimizacija konačnog rezultata	21
6.6 Postintervencijska skrb	22
6.7 Komplikacije TEVAR-a descendente torakalne aorte	22
7. Cilj istraživanja	23
8. Ispitanici i metode	24
9. Rezultati	25
10. Rasprava	29
11. Zaključak	30
12. Literatura	31
13. Slike	33

POPIS OZNAKA I KRATICA

a. - arteria

aa. - arteriae

ATA - aneurizma torakalne aorte

rr. - rami

TEE - transezofagealna ehokardiografija

EVAR - endovaskularni popravak aorte

UZ - ultrazvuk

CT - kompjuterizirana tomografija

EKG - elektrokardiogram

DSA - digitalna suptrakcijska angiografija

MR – magnetska rezonanca

Atm. - atmosfera

SAŽETAK

Aneurizma torakalne aorte (ATA) je po definiciji proširenje za 50% ili više normalnog lumena aorte. Aneurizme se klasificiraju ovisno o obliku, veličini te o mjestu nastanka. Po obliku ATA se dijele na vrećaste i vretenaste aneurizme. Vretenaste ili fusiforme imaju oblik vretena i pojavljuju se s jedne strane aorte. Vrećaste aneurizme ili sakularne su ispupčene ili protrudiraju samo na jednu stranu. Prema anatomskej podijeli ATA se dijeli na aneurizme ascendentne aorte, aneurizme luka aorte i aneurizme descendetnog dijela torakalne aorte. ATA može nastati zbog degeneracije stjenke aorte, infekcije (sifilis), genske bolesti (Marfanovim sindromom), traume. Rizični čimbenici za razvijanje ATA su: pušenje (8:1), muški spol (3:1), obiteljska anamneza, dob, rasa, hipertenzija. U dijagnostici ATA CT je primarna metoda izbora zbog visokog stupnja sigurnosti, brzine postupka i niskim postotkom lažno-pozitivnih nalaza. Cilj ovog istraživanja je utvrditi da se ATA češće javljaju u starijoj dobi i kod muške populacije.

Ključne riječi: CT aortografija, TEVAR, torakalna aorta, aneurizma torakalne aorte

SUMMARY

Thoracic aortic aneurysm (ATA) is by definition an enlargement of 50% or more of the normal aortic lumen. Aneurysms are classified by: shape, size and place of origin. According to the form of ATA, they are divided into saccular and spindle aneurysms. Spindle-shaped or fusiform have the shape of a spindle and appear on one side of the aorta. Saccular or sacral aneurysms are convex or protrude to one side only. According to the anatomical division, ATA is divided into ascending aortic aneurysms, aortic arch aneurysms, and descending thoracic aortic aneurysms. ATA can occur due to degeneration of the aortic wall, infection (syphilis), gene diseases (Marfan syndrome), trauma. Risk factors for developing ATA are: smoking (8: 1), male gender (3: 1), family history, age, race, hypertension. In diagnostics, ATA CT is the primary method of choice due to its high degree of safety, speed of procedure, and low percentage of false-positive findings. The aim of this study was to determine that ATA is more common in the elderly and in the male population.

Key words: CT aortography, TEVAR, thoracic aorta, thoracic aortic aneurysm.

1. Uvod

Aneurizma torakalne aorte (ATA) je po definiciji proširenje za 50% ili više normalnog lumena aorte. Riječ aneurizma potječe od grčke riječi aneurysma (ἀνεύρυσμα), što znači proširenje. Prema vrsti, aneurizme se dijele na prave aneurizme i pseudoaneurizme. Kod prave aneurizme zahvaćena su sva tri sloja krvne žile: tunica intima, media i adventicia. Pri pseudoaneurizmi nisu zahvaćena sva tri sloja krvne žile i najčešće je uzrokovana traumom prsnog koša, ali može nastati i spontano. Aneurizme se klasificiraju ovisno o obliku, veličini te o mjestu nastanka. Po obliku ATA se dijele na vrećaste i vretenaste aneurizme. Vretenaste ili fusiforme imaju oblik vretena i pojavljuju se s jedne strane aorte. Vrećaste aneurizme ili sakularne su ispupčene ili protrudiraju samo na jednu stranu. Prema anatomskoj podijeli ATA se dijeli na aneurizme ascendentne aorte, aneurizme luka aorte i aneurizme descendetnog dijela torakalne aorte. Anatomaska podjela torakalne aorte je od velike važnosti zbog prirode bolesti, etiologije i načinu liječenja koje u velikoj mjeri ovise o lokalizaciji. Po učestalosti pojavljivanja ATA na prvom mjestu je aneurizme descendetne toraklane aorte, zatim slijede aneurizme ascendentne, te najrjeđe su aneurizme luka aorte. Aneurizme descendetne torakalne aorte mogu zahvatiti abdominalnu aortu tako tvoreći torakoabdominalnu aneurizmu. ATA rjeđe nastaju od aneurizmi abdominalne aorte.

2. Anatomija

Aorta je najveća arterija u ljudskom organizmu koja dovodi oksigeniranu krv preko svojih ogranaka u sve dijelove ljudskog tijela. Prema podijeli krvnih žila spada u arterije. Kao svaka arterija, aorta je građena od 3 sloja: tunica intima (tunica interna), tunica media (mišićnica) i tunica adventitia (tunica externa). Tunica intima je sastavljena od jednog sloja endotelnih stanica. Pošto aorta pripada velikim elastičnim arterijama, a karakteristike tih žila su da im je intima deblja nego kod mišićnih arterija, deblji je i subendotelni sloj koji je građen od uzdužno poredanih vezivnih vlakna. Tunica media se sastoji od koncentrično poredanih elastičnih lamela, čiji se broj povećava s godinama. Među elastičnim lamelama nalaze se glatke mišićne stanice i retikulinska vlakna. Elastin u mediji daje aorti žućkastu boju. Tunica adventita nema vanjske elastične membrane, relativno je slabo razvijena i sadržava kolagenska i elastična vlakna. Aorta počinje u lijevom ventriklu te se proteže sve do 4. lumbalnog kralješka. Prema smjeru i obliku aorta se dijeli na uzlaznu aortu (aorta ascendens), luk aorte (arcus aorte) i silaznu aortu (aorta descendens) (1).

Torakalna aorta ili prsna aorta (lat. aorta thoracica) je grudni dio descendente aorte. Proteže se od 4. do 12. kralješka. Nastavlja se na luk aorte u razini četvrtog trupa torakalnog kralješka. Torakalna aorta ima visceralne i parijetalne grane. U visceralne grane spadaju: rr. bronchiales koje prehranjuju pluća i pleuru i rr. oesophagei koje čine hranidbeni optok jednjaka. Aa. intercostales posteriores su parijetalne parne grane koje su usmjerene prema naprijed kroz međurebrani prostor, gdje se spajaju s a. thoracicae internaе, te zajedno prehranjuju mišiće prsne stijenke, međurebrene mišiće, prsni dio kralježnice i mliječnu žlijezdu (2).

3. Etiologija i patologija

Aneurizma torakalne aorte (ATA) je najčešće uzrokovana degeneracijom stjenke aorte, koja nastaje primarno zbog ateroskleroze. Ateroskleroza je bolest koja uzrokuje očvršćivanja stjenke i gubitak elastičnosti arterije. Značajke aterosklerotskih promjena su umnožavanje glatkih mišićnih stanica, točkasto zadebljanje intime i međustanične tvari vezivnog tkiva te odlaganje kolesterola u glatkim mišićnim stanicama i makrofazima. Te se promjene mogu širiti u unutrašnji dio tunike medije, a zadebljanje može biti tako veliko da začepi žilu. Na degeneraciju stjenke još utječe kronično visoki krvni tlak. Drugi uzroci su trauma, infekcija (sifilis) i genske bolesti (Marfanov sindrom) (1).

Pojava cistične medijalne degeneracije u mladih pacijenata često je povezana s Marfanovim sindromom ili s drugim rjeđim poremećajima vezivnog tkiva, poput Ehlers-Danlos sindroma. Marfanov sindrom nasljedni je autosomno-dominantni poremećaj uzrokovan mutacijama jednog od gena za fibrilin-1. Mutacije rezultiraju smanjenjem količine elastina u stijenci aorte i gubitkom elastične strukture. Kao posljedica toga, aorta posjeduje izrazito abnormalna elastična svojstva koja dovode do progresivnog povećanja krutosti i dilatacije.

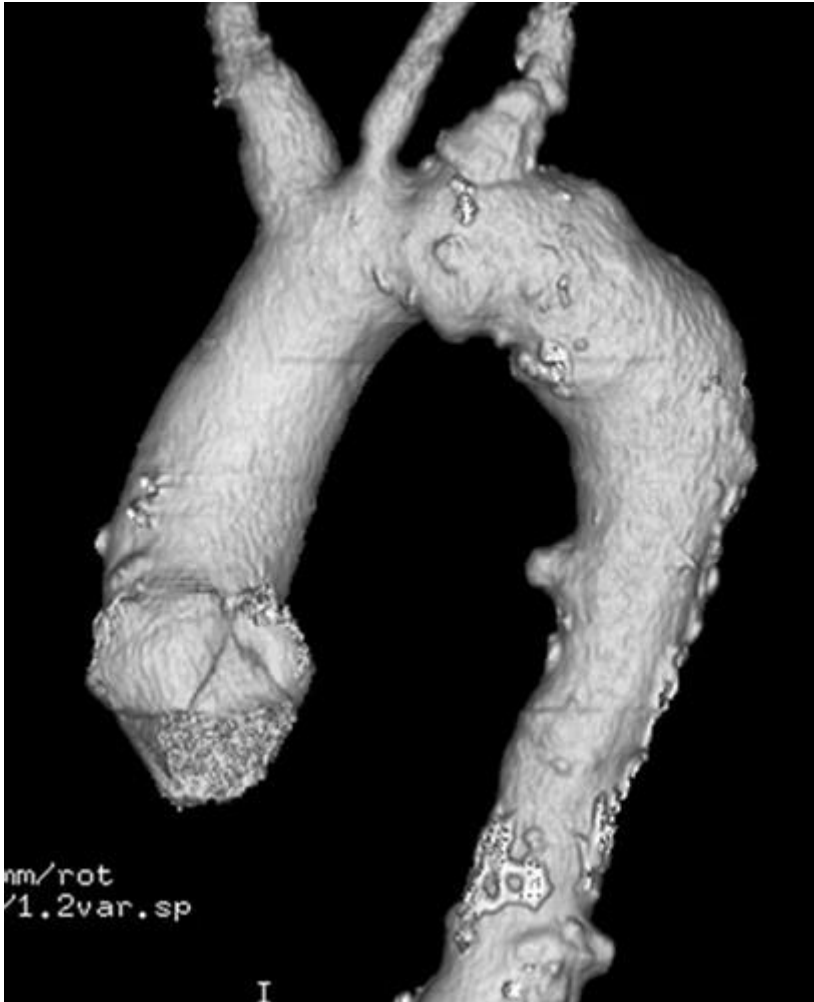Trauma najčešće rezultira djelomičnim ili potpunim presijecanjem silazne torakalne aorte u razini lijeve potključne arterije. Većina pacijenta s transekcijom aorte umire u roku od sat vremena. Međutim, u 1% do 2% pacijenata trauma aorte u početku se ne dijagnosticira, a pacijenti mogu na tom mjestu razviti kronične pseudoaneurizme (3).

U prošlosti sifilis je bio jedna od najučestalijih bolesti koja je uzrokovala aneurizme. Najčešće je bila zahvaćena uzlazna aorta. U današnje doba zbog liječenja antibioticima takve se aneurizme rijetko mogu vidjeti u bolnicama. Latentno razdoblje infekcije do komplikacija obično je 10 do 30 godina, iako može trajati od 5 do 40 godina. Uništavanje kolagena i elastičnih tkiva dovodi do širenja aorte, fibroze i kalcifikacije. Slabljenje aortne stijenke dovodi do progresivne dilatacije aorte, što rezultira stvaranjem vrećastim ili vretenastim aneurizmama.

Rizični čimbenici za razvijanje ATA su: pušenje (8:1), muški spol (3:1), obiteljska anamneza, dob, rasa, hipertenzija.

Izravna povezanost između aneurizme, starosti i navike pušenja utvrđena je u istraživanju na 1.412 bolesnika. Podaci su prikupljeni na obdukciji muških pacijenata od 1965. do 1970. godine. Broj otkrivenih aneurizmi u korelaciji je s ovisnosti o duhanu, to jest otkriveno je više aneurizmi kod pušača i bivših pušača. Aneurizme su pronađene osam puta češće među onima koji puše jednu do dvije kutije cigareta dnevno nego kod nepušača. Kod ispitanika crne

rase otkriveno je upola manje aneurizmi te manje opsežnih aterosklerotičnih lezija nego kod ispitanika bijele rase (3,4).



Slika 1 Prikaz trodimenzionalne VR slike koja prikazuje ukupni opseg aterosklerotičnih promjena, koje su pretežno u silaznoj torakalnoj i i luku aorte. Izvor: <https://pubs.rsna.org/doi/10.1148/rq.292075080>

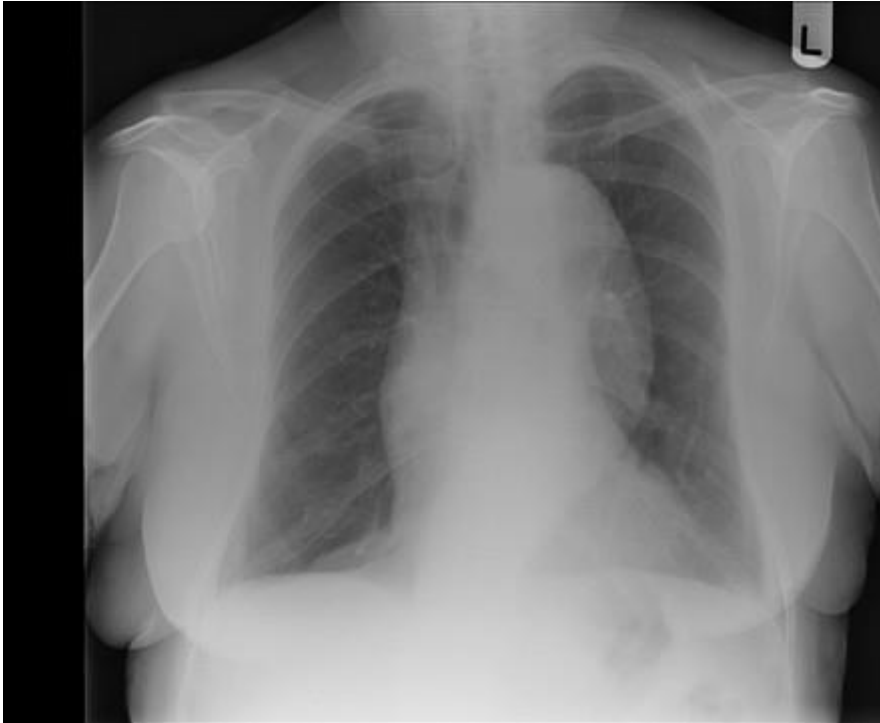4. Klinička slika

Aneurizme torakalne aorte većinom su asimptomatske. Pri postavljanju dijagnoze oko 40% bolesnika s ATA ne pokazuju nikakve simptome. Kad se simptomi pojave, mogu biti povezani s mjestom, veličinom, brzinom rasta aneurizme i kompresijom na okolne organe. Simptomi kod torakalne aorte se razlikuju ovisno o mjestu kompresije. Aneurizma ascendentne torakalne aorte i luka aorte kompresijom na gornju šuplju ili potključnu venu može izazvati sindrom gornje šuplje vene. Aneurizma arkusa i descendentne torakalne aorte pritiskom na traheju ili glavne bronhe uzrokuje kašalj, devijaciju traheje, teško disanje, hemoptizu, dispneju, rekurentne pneumonije. Disfagija može nastati kod kompresije jednjaka, a promuklost kod rekurentnog laringealnog živca. Direktnom kompresijom torakalne stjenke, intratorakalnih struktura i erozijom susjednih kostiju javlja se bol u prsima i leđima. Bol u leđima se javlja u 21% bolesnika, a bol u prsima u 37% bolesnika. Kod većine pacijenata bol je u pravilu duboka, stalna i jaka (5).

5. Dijagnostika

5.1 Radiografska snimka torakalnih organa

Većina ATA se otkriva slučajno na rutinskom fizikalnom pregledu ili na radiogramu torakalnih organa, a karakteriziraju ih proširenje mediastinalne sijene, povećanje aortalnog gumba ili potiskivanje dušnika. Ovi nespecifični znakovi su prisutni u 80% - 90% bolesnika. Manje, naročito sakularne aneurizme se često ne prikažu na radiogramu. Radi toga radiogram torakalnih organa nije metoda izbora za postavljanja dijagnoze ATA (5,6).



Slika 2 Prikaz aneurizme torakalne aorte. Izvor:<https://radiopaedia.org/articles/thoracic-aortic-aneurysm>

5.2 Ultrazvuk

Za razliku od aneurizme abdominalne aorte koje se obično mogu lako procijeniti i nadzirati ultrazvukom, aneurizme prsne aorte predstavljaju problem za transtorakalni ultrazvuk zbog građe prsnog koša (reflektiraju ultrazvučne valove). Transtorakalnim UZ mogu se dobro prikazati aneurizme ascendentne i descendentne prsne aorte.

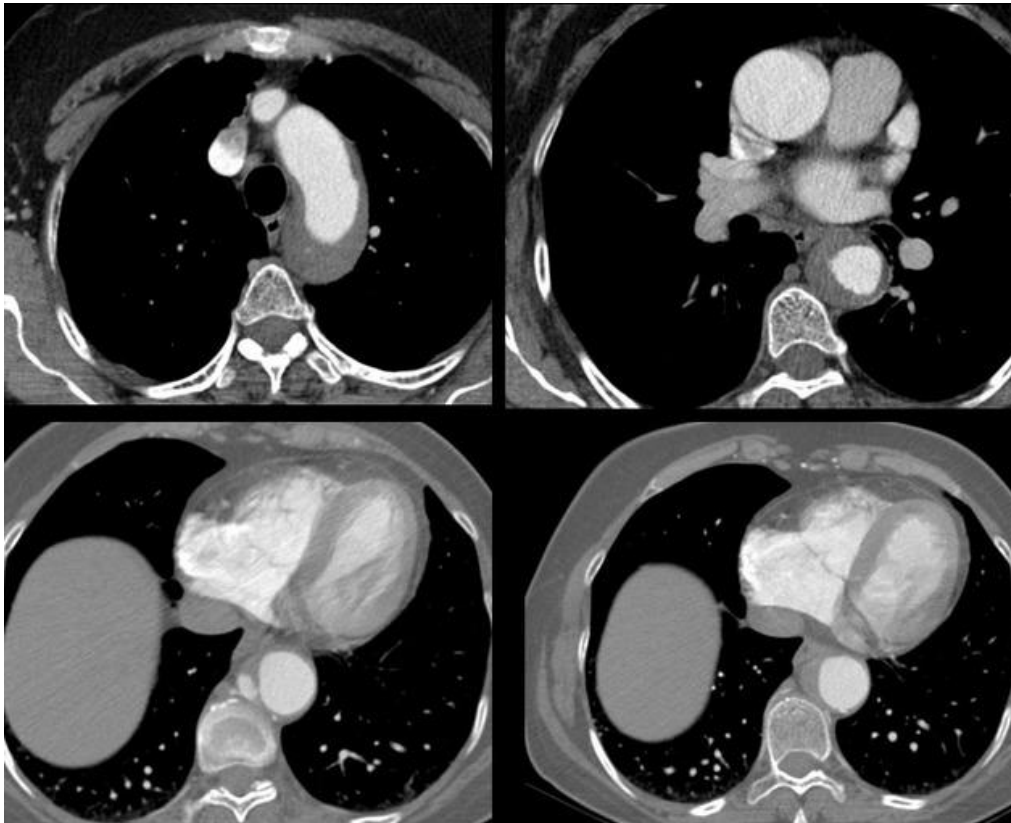Transezofagealna ehokardiografija (TEE) daje procjenu srčane strukture, funkcije i koristi se u dijagnozi aortalne patologije. Točnost TEE za prikaz oštećene intime pri traženju znakova disekcije aorte je 90%. TEE se može koristiti za praćenje srčane funkcije, otkrivanje ateroskleroze u torakalnoj aorti, procjenu sposobnost srčanog zaliska prije operacije, pri TEVAR-u za točno pozicioniranje stent-grafta, a kod disekantnih aneurizmi znatno olakšava

nadgledanje žice vodilje, sistema za otpuštanje stent-grafta i angiografskog katetera. Mana TEE je nemogućnost prikaza aneurizmi u transverzalnom luku aorte i aneurizmi koje se nalaze distalnije od dijafragme. Ova pretraga zahtjeva iskusnog kardiologa jer su istraživanja pokazala da postoji velika stopa lažno-pozitivnih nalaza (5,7).

5.3 CT

CT je učinkovita metoda za određivanje maksimalnog promjera aneurizme i praćenje promjera aorte tijekom vremena. Promjer torakalne aorte veći od 4 cm smatra se aneurizmom, a promjer veći od 6 cm obično je indikacija za endovaskularno liječenje ili kirurški zahvat. U dijagnostici ATA CT je primarna metoda izbora zbog visokog stupnja sigurnosti, brzine postupka i niskim postotkom lažno-pozitivnih nalaza. Loša strana ove pretrage je visoka doza radijacije i potencijalna nefrotoksičnost kontrastnog sredstva.

Kada se sumnja na ATA (zbog kliničkih znakova, simptoma ili zbog radiografskih nalaza prsnog koša), obično se prvo izvodi CT. Skeniranje s kontrastom koje slijedi ključni je dio CT pregleda. Točno vrijeme dolaska kontrastnog sredstva u aortu od presudne je važnosti za dobivanje kvalitetnog nalaza. Metode koje se koriste u ovom procesu uključuju "time bouls" ili "bolus tracking". EKG gating obično se koristi za smanjenje artefakata gibanja koji mogu oponašati disekciju ili nepravilnost lumena aorte. To je vrlo važno kod većih otkucaja srca i u područjima sa najviše pomicanja prsnog koša, poput uzlazne aorte. Rutinski se koristi EKG gejtiranje za torakalni dio pregleda aorte, koji se izvode na CT uređaju sa 16 ili više detektora. Roos i suradnici uspoređivali su EKG gating snimke s ne-gating pregledima torakalne aorte i otkrili značajno smanjenje artefakata gibanja kod EKG gating-a. Iako se artefakti smanjuju s povećanjem udaljenosti od srca, autori su otkrili značajno smanjenje artefakata za cijelu torakalnu aortu. Međutim, najveća korist vidljiva je na razini aortne valvule i uzlazne aorte. Skeniranje u kraniokaudalnom smjeru i gejtiranje se isključuje na dijafragmi, čime se smanjuje vrijeme zadržavanja daha i doza zračenja. (8,9)



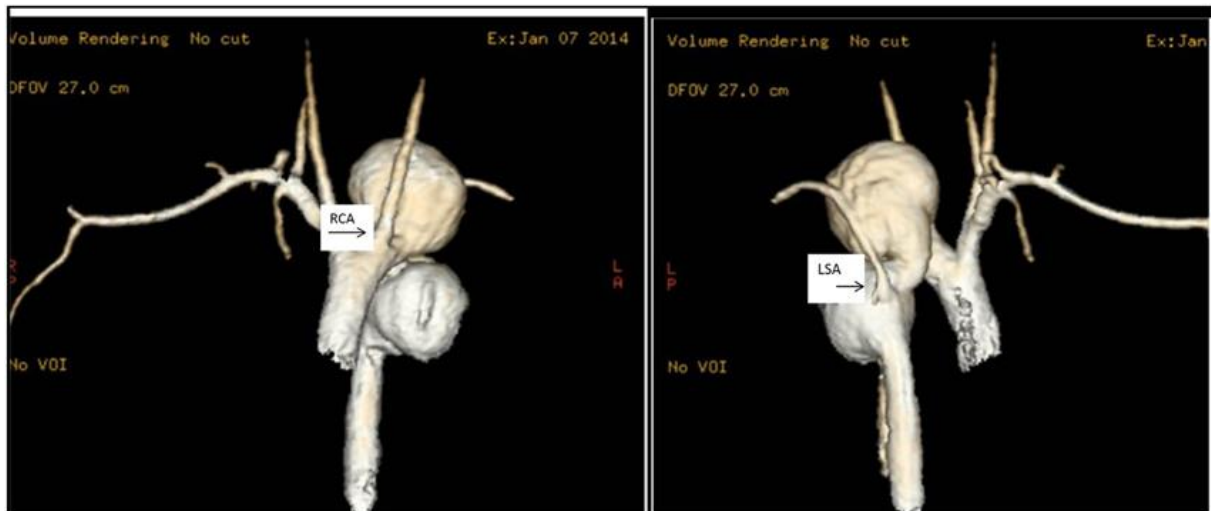
Slika 3 CT prikaz torakalne aneurizme. Izvor: <https://radiopaedia.org/articles/thoracic-aortic-aneurysm>

5.4 Digitalna suptrakcijska angiografija

Digitalna suptrakcijska angiografija ili DSA je invazivna metoda. Iako se angiografija već dugo smatrala zlatnim standardom za prijeoperacijskoj obradi bolesnika s ATA, s vremenom su je zamijenili CTA i MRA. Danas se DSA koristi tijekom endovaskularnog popravka, pomoću koje se prikazuje veličina i oblik aneurizme, anatomski položaj aorte te njezinih ogranaka i njihov međusobnim odnos (5).

5.5 MR

Danas se sve više koristi MR u dijagnostici i analizi ATA. MR angiografija je pretraga koja omogućava slikovni prikaz uzduž duge i kratke osovine aorte, mjerenje različitih brzina protoka u pravom i lažnom lumenu, praćenje maksimalnog promjera, dužine ATA, te praćenje bolesnika kod kojih se predviđa progresivna dilatacija aorte kao i kod bolesnika s Marfanovim sindromom. Prednost magnetske rezonance je što ne koristi ionizirajuće zračenje i velike količine kontrastnog sredstva što je vrlo bitno kada se radi s mladim pacijentima. Osim toga MR angiografija ima visoki stupanj sigurnosti. Međutim, postoje ograničenja kod bolesnika s elektrostimulatorom srca i pacijenata sa smanjenom bubrežnom funkcijom (5,10).



Slika 4 MR prikaz ATA kod djevojčice od 17 godina. Izvor: https://www.researchgate.net/figure/Thoracic-aorta-aneurysms-MRI-scans-of-the-ascending-aorta-in-a-17-year-old-girl-with_fig2_275038350

6. Liječenje

6.1 Endovaskularno liječenje aneurizmi torakalne aorte

Indikacije za endovaskularni popravak aneurizme torakalne aorte (TEVAR) kod pacijenata sa ATA se donose temeljem rizika od rupture u ovisnosti o riziku zahvata. Većina izvođača prihvatila je Coadeyeve indikacije za TEVAR kod bolesnika s ATA, a to su: povoljna anatomija, aneurizma promjera veća od 5 cm i lokacija u bolesnika malog rizika, aneurizma promjera veća od 6.5 cm u bolesnika visokog rizika, bolesnici visokog kirurškog rizika, suglasnost bolesnika. Iako prihvatljiva veličina aneurizme za intervenciju ovisi o mjestu aorte koji zahvaćen (prikazano u tablici 1.). Primjena TEVAR-a se značajno povećava ako se napravi prijeintervencijska transpozicija visceralnih arterija ili ogranaka luka (5).

Tablica 1 Prikaz: promjera aneurizme ovisno o koji dio aorte je zahvaćen

Aneurizma ascendentne aorte	≥ 45 mm u bolesnika sa Marfanovim sindromom ≥ 50 mm u bolesnika s bikuspidnom valvlom ≥ 55 mm u svih ostalih bolesnika koji ne boluju od bolesti vezivnog tkiva
Aneurizma luka aorte	≥ 55 mm
Aneurizma descendentne aorte	≥ 55 mm ≥ 60 mm operativni zahvat ima prednost nad TEVAR-om

6.2 Preintervencijska evaluacija bolesnika sa ATA

U preintervencijskoj obradi pacijenata s ATA rade se brojna mjerenja pomoću CT angiografije, MR angiografije i u sklopu zahvata DSA prsne i trbušne aorte. Posebnu pažnju treba obratiti na supraaortalne ogranke i femorolijakalne arterije. MSCT angiografija se češće koristi od MR angiografije radi veće dostupnosti i točnosti. Prilikom određivanja mjesta pristupa i mogućih poteškoća pri postavljanju stent-grafta od velike je važnosti analiza femoroilijakanih arterija. Mjeri se: promjer aorte ispod mjesta polazišta lijeve subklavije, promjer aorte ispod distalnog kraja proširenja aneurizme, promjer aorte iznad mjesta proksimalnog početka aneurizmatškog proširenja, maksimalni promjer aneurizmatškog proširenja i promjer u visini celijačnog trunkusa. Mjere dobivene iz aksijalnih CT presjeka se uspoređuju s mjerama dobivenim angiografijom. Angiografija se izvodi centimetarskim

graduiranim angiografskim kateterom za postizanje što veće točnosti. Iz mjera dobivenih angiografijom (kojom se dobiva dužina aneurizme) i CT presjeka određuje se dužina endografta. Kod određivanja pravilnih mjera za stent-graft, uvijek se uzima proteza koja je za 4-6 mm šira od dobivenih promjera proksimalnog i distalnog vrata. Proteza mora biti najmanje 3 cm duža od dužine aneurizme, tako da endoproteza pri stentiranju se nalazi najmanje 15 mm proksimalno i distalno od aneurizme u zdravoj aorti (5,11).

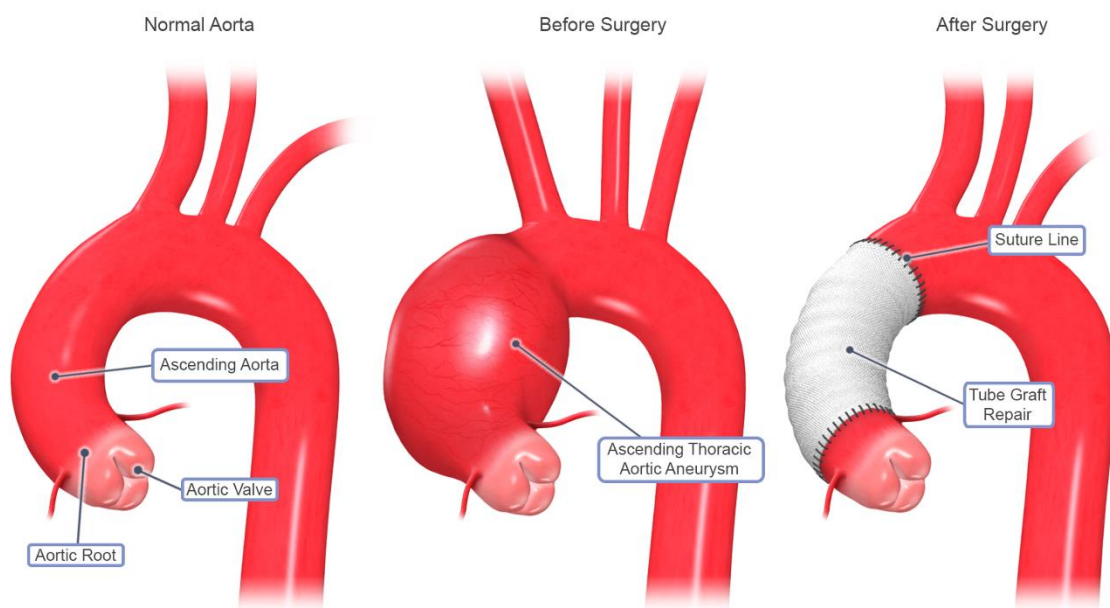
6.3 Priprema bolesnika za intervenciju

12 sati prije zahvata pacijent treba biti natašte, a prije same intervencije područje toraksa, abdomena, ingvinuma i gornjih ekstremiteta se operu. Infuzija od 1000 cc elektrolitske otopine se aplicira intravenozno pacijentu tri sata prije intervencije, a na početku intervencije se aplicira pacijentu i.v. heparina ovisno o tjelesnoj težini, najčešće oko 5000 i.j.. Uz to neki izvođači ordiniraju bolesnicima i antibiotsku profilaktičku terapiju. Većina radiologa intervenciju izvodi u općoj anesteziji, međutim intervencija se isto može izvesti u lokalnoj anesteziji. Tijekom cijele intervencije kontinuirano se prati sistemski tlak preko radijalne arterije. Za intravaskularni pristup se pripreme prepone i lijeva ruka (5).

6.4 Tehnika postavljanja stent-grafta

Na osnovi CT-a i prijeintervencijske angiografije određuje se mjesto pristupa. U pravilu se uz glavno mjesto pristupa pripremi i lijevi brahijalni pristup kroz koji se uvodi „pig-tail“ kateter (tim kateterom se označava polazište potključne arterije). Kroz pigtail kateter se izvode prijeintervencijska angiografija te kontrolne angiografije kod otpuštanja stent-grafta. Prije intervencijska angiografija radi se kroz postavljeni pigtail kateter. Ova angiografija se izvodi „road mapping“ tehnikom koja omogućava lakše pozicioniranje stent-grafta. Za prikaz aneurizmi u blizini luka aorte angiografija se izvodi u anterionoj kosoj projekciji, a za prikaz aneurizmi srednjeg distalnog dijela prsne aorte, angiografija antero-posteriornoj projekciji. Za postavljanje torkalog stent-grafta najčešće se koristi femoralni pristup. Kada je tvrda žica vodilja postavljena u ascendentnu torakalnu aortu napravi se transverzalna arteriotomija uz prethodno klemanje zajedničke femoralne arterije. Aplikacijom nitroglicerina ili nitroprusida kratkotrajno se spušta sistolički tlak na 60 mmHg kako bi se izbjegle reperkusije krvnog tlaka na srce i distalna migracija stent-grafta pri kratkotrajne okluzije aorte tijekom otpuštanja stent-grafta i balonske modelacije stent-grafta. Otpuštanje stent-grafta započinje se kada je sistolički tlak spušten na 60 mmHg i proksimalni marker stent-grafta postavljen na najmanje jedan

centimetar iznad mjesta proksimalnog ruba aneurizme. Kada je otpuštena proksimalna trećina stent-grafta radi se kontrolna angiografija kojom se provjeri položaj proksimalnog dijela stent-grafta u odnosu na lijevu potključnu arteriju. Ako se stent-graft nalazi u odgovarajućem položaju nastavlja se s otpuštanjem stent-grafta uz stalnu kontrolu položaja proksimalnog markera endoproteza sve dok se u potpunosti stent-graft ne otpusti iz sistema za uvođenje. Nakon što je stent-graft u potpunosti otpušten, radi se balonska remodelacija proksimalnog i distalnog kraja stent-grafta. Prvo se delatira proksimalni, a potom distalni kraj stent-grafta „prilagodljivim“ balonom. Za baloniranje stent-grafta koristi se tlak od 1-2 atmosfere. Napuhani balon nikada ne smije prijeći proksimalnu ili distalnu granicu endoproteze. Nakon što je stent-graft postavljen na odgovarajuće mjesto, napravi se postintervencijska angiografija kojom se provjeri je li aneurizma isključena iz cirkulacije i je li postoji endoleak (5,12).



© 2019 STS

Slika 5 Prikaz torakalne arte prije i poslije operacije. Izvor: <https://newportcts.com/thoracic-aortic-aneurysm/>

6.5 Optimizacija konačnog rezultata

Postintervencijska angiografija se izvodi pigtail angiografskim kateterom koji se postavlja proksimalnije od početnog dijela stenta. Pojava endoleaka nastaje ako je stent-graft nepravilno postavljen. Endoleak se može lako zaustaviti napuhivanjem balona za oblikovanje stent-grafta, dok veliki proksimalni ili distalni endoleak zaustavlja postavljanjem proksimalnih ili distalnim ekstenzijama koje su za 4 mm šire od postavljenog stent-grafta. 2 i 30 dana nakon intervencije radi se postintervencijska CT kontrola, koja se potom radi svaka 3 mjeseca tijekom prve godine nakon operacije, a nakon toga CT kontrole se provode jednom u godini (5).

6.6 Postintervencijska skrb

Uvodnica kojom je postavljen stent-graft izvadi se nakon što je stent-graft pravilno postavljen. Koža i ulazna arterija na mjestu incizije se zašiju. Na uobičajen način se izvlači brahijalna arterijska uvodnica kroz koju je bio pigtail kateter postavljen u ascendentnu aortu. Diureza se održava na 80-100 ml/h pomoću diuretika i infuzije, te se pomno prati kako bi se isključila kontrastnom uzrokovana nefropatija. U bolesničkoj sobi nadziru se mjesta kirurške incizije, arterijskog tlaka i arterijalni pristup. 5-6 sati nakon intervencije pacijent može uzimati tekućinu, a navečer može pojesti lagani obrok. Pacijent započinje s uzimanjem profilaksom niskomolekularnim heparinom navečer ili sljedećeg jutra, dok profilaktička antibiotska terapija se započinje sljedeći dan. Kardiovaskularnom terapijom koju je pacijent uzimao prije intervencije se nastavlja i nakon intervencije. U pacijenata kod kojih intervencijski postupak prošao bez komplikacija, treći postintervencijski dan radi se kontrolni MSCT torakalne aorte i kontrolna snimka torakalnih organa. Ako su svi nalazi urednik, pacijent se otpušta u kućnu njegu (5).

6.7 Komplikacije TEVAR-a descendente torakalne aorte

Paraplegija, cerebrovaskularni inzult, renalna i respiratorna insuficijencija spadaju u teške komplikacije TEVAR-a descendente torakalne. Paraplegija se javlja pri TEVAR-u u 0%-4% slučajeva i njen nastanak se ne može predvidjeti. Nastanak paraplegije u TEVAR-a je povezana s dužinom stent-graftom premoštene aorte u blizini celijačnog trunkusa. Pojava cerebrovaskularnog inzulta je posljedica manipulacije angiografskim kateterom, žicom vodiljom i sustavom za uvođenje stent-grafta u arcus aorte. Primjena velike količine kontrastnog sredstva kod složenih intervencija može uzrokovati renalnu insuficijenciju, dok respiratorne insuficijencije su rijetke i vrlo ih je teško objasniti ako nisu povezane s ranije postojećim bronhopulmonarnim problemima (5).

7. Cilj istraživanja

Cilj istraživanja bio je potvrditi ili odbaciti navedene hipoteze:

1. aneurizme torakalne aorte su češće kod muškaraca
2. pregled ATA se češće izvodi kod pacijenata starije dobi (60 g. ili više)
3. većina pacijenata nema dijagnosticiranu aneurizmu

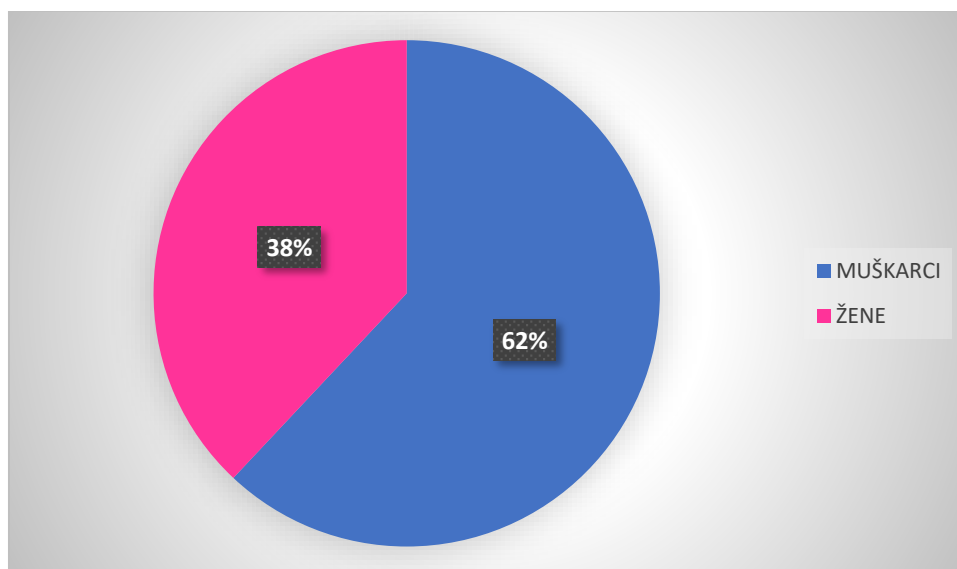
8. Ispitanici i metode

Za provedbu istraživanja materijali su prikupljeni na Kliničkom zavodu za radiologiju, lokalitet Sušak, retrospektivnom analizom podataka u sustavu ISSA, za period od 01.01.2020. do 31.12.2020. Pretraživanje s ključnom riječi „CT aortografija“ preuzeti su sljedeći podaci: datum pretrage, dob, spol, visina, težina, volumen kontrasta korišten pri CT pregledu, BMI, postojanje aneurizme i je li pacijentu ugrađen stent-graft. U istraživanju obuhvaćeno je 50 pacijenata.

Za prikupljanje i Microsoft Excel 2013 je korišten za usporedbu podataka, kao i za izradu grafikona.

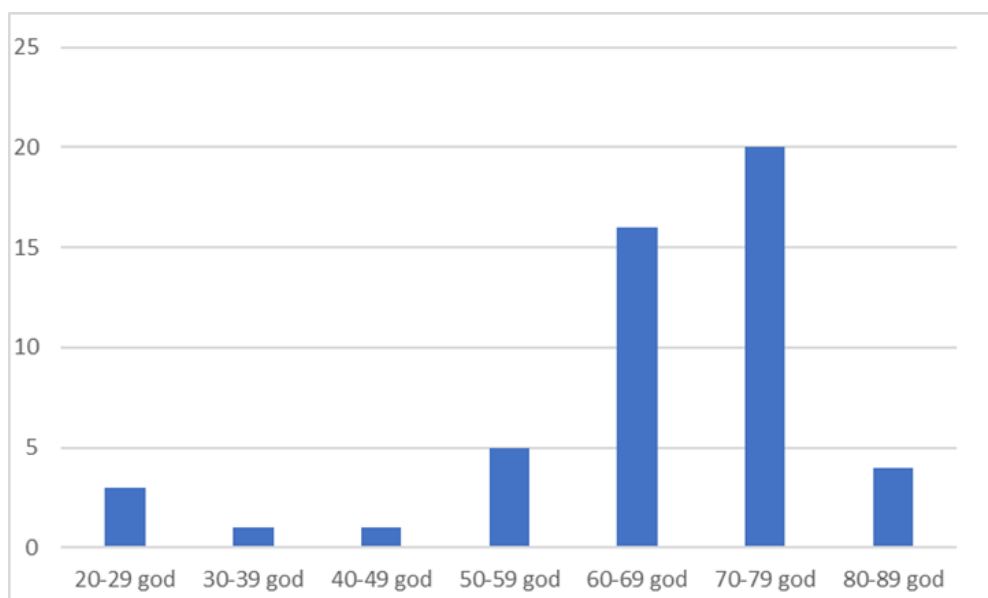
9. Rezultati

U ovom istraživanju obuhvaćeno je 50 pacijenata od kojih je 31 muškarac i 19 žena u razdoblju 2020./2021. godine.



Grafikon 1 Prikaz spolne raspodjele muškaraca i žena podvrgnutih CT angiografiji torakalne aorte u 2020./2021. god.

Ispitanici su raspodijeljeni po dobnim kategorijama od 20-29, 30-39, 40-49, 50-59, 60-69, 70-79 i 80-89 godina. Najzastupljeniji pacijenti su u dobnj kategoriji od 70-79 godina, dok ih je najmanje u kategoriji od 30-39 te od 40-49 godina gdje imamo samo po 1 pacijenta.



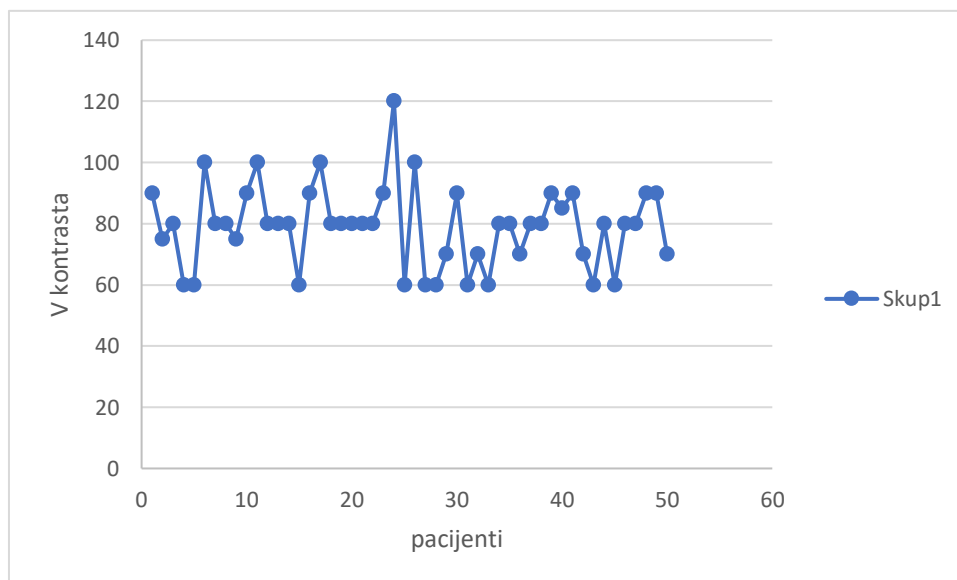
Grafikon 2 Prikaz dobne raspodjele pacijenata podvrgnutih CT angiografiji torakalne aorte u 2020./2021. god.

Promatrana je i BMI klasifikacija. Iz nje je vidljivo da je većina pacijenata u kategoriji između 25 i 35 BMI što u razdiobi obuhvaća dva stupca. Najmanje ih je prisutno u kategoriji od 35 do 39.99 BMI, a ni jedan pacijent se ne nalazi u kategoriji manjoj od 18.5.

BMI klasifikacija					
$x < 18.5$	$18.5 \leq x < 24.99$	$25 \leq x < 29.99$	$30 \leq x < 34.99$	$35 \leq x < 39.99$	$x \geq 40$
0	10.00	19.00	17.00	1.00	3.00

Tablica 2 BMI klasifikacija ispitanika podvrgnutih CT angiografiji torakalne aorte u 2020./2021. god.

Prosječan volumen korišten u pregledu iznosio je 79.1 ml.

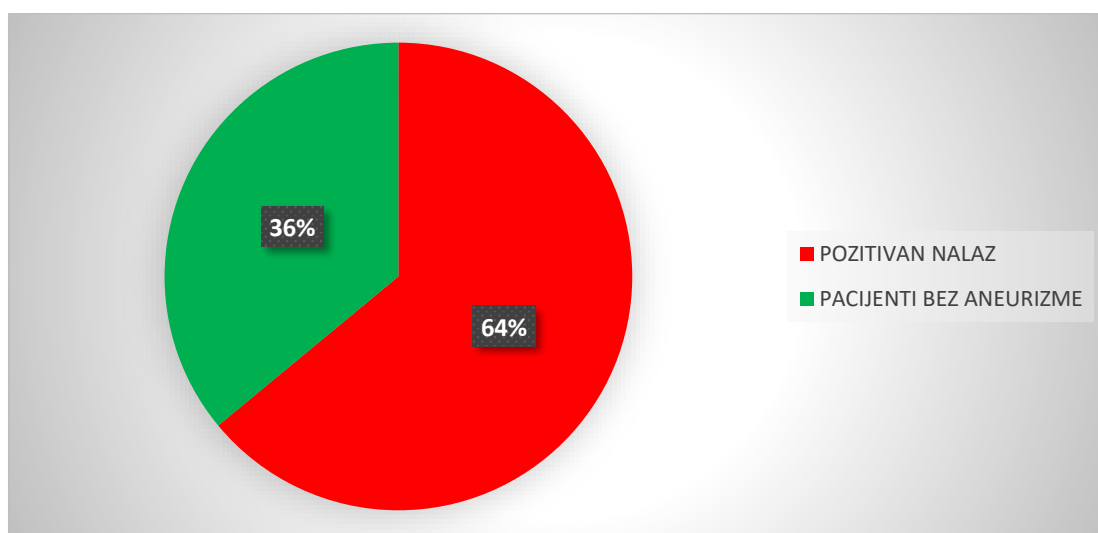


Grafikon 3 Prikaz prosječnog korištenog kontrasta kod pacijenta podvrgnutih CT angiografiji torakalne aorte u 2020./2021. god.

Od ukupno 50 pacijenata, njih 32 je dijagnosticirano sa ATA. S pozitivnim nalazom je 22 muškaraca i 10 žena. Što iznosi u postotku za muškarce 70.97%, a za žene 52.63%.

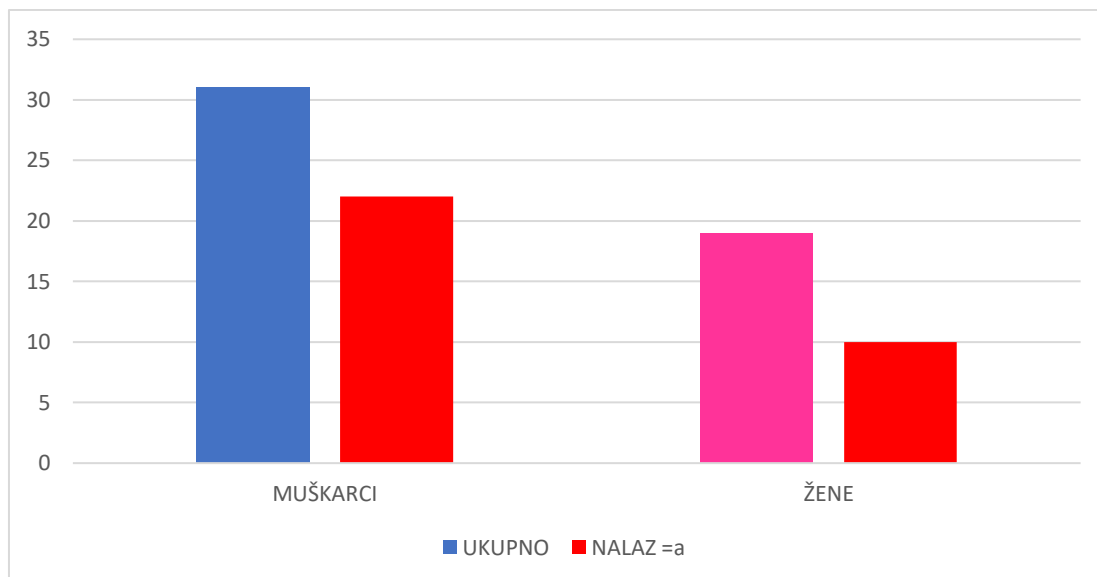
	MUŠKARCI	ŽENE	UKUPNO
UKUPNO	31	19	50
POZITIVAN NALAZ	22	10	32
POSTOTAK PO SPOLU	70.97%	52.63%	64.00%

Tablica 3 Postotak ATA po spolu od ispitane skupine podvrgnute CT angiografijomi torakalne aorte u 2020./2021. god.



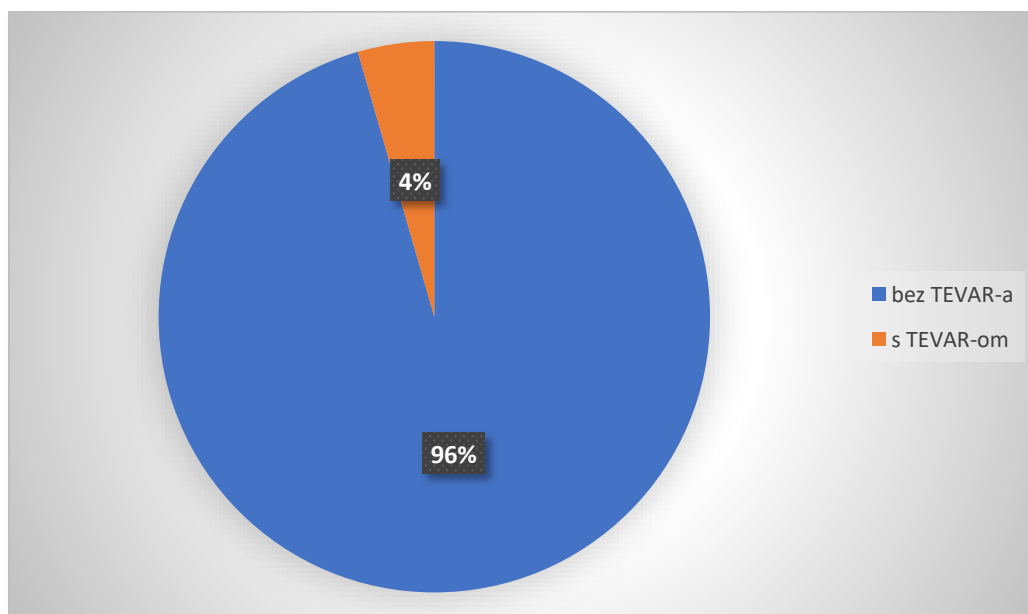
Grafikon 4 Prikaz postotka pacijenata podvrgnutih CT angiografiji torakalne aorte u 2020./2021. god. sa i bez aneurizme

Od 31 ispitanika muškog roda njih 22 je dijagnosticirano s aneurizmom, dok kod 19 pacijentica njih 10 je dijagnosticirano s aneurizmom.



Grafikon 5 Prikaz učestalosti aneurizme kod muškaraca i žena u ispitanoj skupini 2020./2021.

U ispitanoj skupini od 50 pacijenata postavljena su tri TEVAR stent-grafta.



Grafikon 6 Prikaz postotka pacijenata podvrgnutih CT angiografiji torakalne aorte u 2020./2021. god. Kojima je postavljen TEVAR stent-graft

10. Rasprava

Ispitivanu skupinu činilo je 50 pacijenata koji su bili podvrgnuti CT angiografiji torakalne aorte u 2020./2021. god. Od 50 ispitanika bilo je 31 muškarca i 19 žena. Ispitanici su bili raspodijeljeni po dobnim kategorijama od 20-29, 30-39, 40-49, 50- 59, 60-69, 70-79 i 80-89 godina. Najviše pacijenata se nalazilo u dobnj kategoriji od 70-79 godina (36 pacijenata), a najmanje u dobnj kategoriji od 30-39 te od 40-49 godina gdje imamo samo po 1 pacijenta. Najmlađi pacijent je imao 20 godina, dok najstariji 86 godina. Prosječna dob pacijenta je bila 65 godina. Ovim je prihvaćena pretpostavka da se pregled za ATA se češće izvodi kod pacijenata starije dobi (60 g. ili više). Promatrana je i BMI klasifikacija iz koje je vidljivo da se 72% pacijenata nalazi između BMI 25 i 35, dok u kategoriji BMI <18.5 nema ni jedan pacijent. U kategoriji BMI \geq 40 nalaze se 3 pacijenta. Iz ovoga je vidljivo da većina ispitanika ima povišenu tjelesnu težinu, a ni jedan ispitanik nije pothranjen. Prosječan korišten kontrast u CT aortografiji ATA u 50 je bio 79.1 ml. Najmanja korištena količina kontrasta je bila 60 ml, a najviša 120 ml. Od ukupno 50 obuhvaćenih ispitanika u ovom istraživanju njih 32 je dijagnosticirano s aneurizmom torakalne aorte, što je više od polovice (64%). Dobivenim rezultatom je odbačena hipoteza da većina pacijenata nema dijagnosticiranu aneurizmu. S pozitivnim nalazom su 22 muškaraca i 10 žena. Iz toga se vidi da kod muškarca i žena ima više njih kojima je dijagnosticirana ATA nego kojima nije dijagnosticirana ATA. Kategorizacijom pacijenata po spolu potvrđena je hipoteza da se ATA češće javlja kod muške populacije, a to je izraženo u postotku 70.97% za muškarce, a za žene 52.63%. Nekoliko studija govori o preventivnom učinku estrogena na stvaranja aneurizme. Kod žena manje se očituju promjene u stijenci aorte tj. manje je izraženo povećanje promjera aorte i degeneracija stijenke žile. Osim toga u istraživanjima se pokazalo se da ženski spolni hormoni smanjuju taloženje kolagena za razliku od testosterona koji ga povećava. Potencijalne razlike u strukturnim komponentama stijenke aorte među spolovima mogle bi objasniti zašto su muškarci podložniji stvaranju aneurizme za razliku od žena (13). TEVAR stent-graft je bio postavljen samo u 3 muška pacijenta.

11. Zaključak

- U istraživanju je sudjelovalo 50 ispitanika, 31 muškaraca i 19 žen
- Većina pacijenta se nalazilo u dobnoj kategoriji od 70-79 godina (36 pacijenata), a najmanje u dobnoj kategoriji od 30-39 te od 40-49 godina (1 pacijent)
- Prosječna dob pacijenta je bila 65 godina
- BMI klasifikaciji 36 pacijenata se nalazi između 25 i 35 BMI. Prosječan volumen je bio 79.1 ml
- Od ukupno 50 obuhvaćenih ispitanika u ovom istraživanju njih 32 je dijagnosticirano s aneurizmom torakalne aorte. S dijagnosticiranom ATA je 22 muškaraca i 10 žena.
- TEVAR stent-graft je bio postavljen u 3 muška pacijenta. \
- Hipoteze da aneurizme torakalne aorte su češće kod muškaraca i pregled ATA se češće izvodi kod pacijenata starije dobi (60 g. ili više) su prihvaćene, a pretpostavka da većina pacijenata nema dijagnosticiranu aneurizmu je odbačena.

12. Literatura

1. Junqueira LC, Carneiro J, Kelley RO. Osnove histologije. 7. izd. Bradamante Ž, Kostović-Knežević L, urednici. Zagreb: Školska knjiga. Zagreb; 1995. 522 str.
2. Bajek S, Bobinac D, Jerković R, Malnar D, Marić I. Sustavna anatomija čovjeka. Prvo izdan. Rijeka: Digital point tiskara d.o.o. Rijeka; 2007. 252 str.
3. Demers P, Miller C, Mitchell RS, Kee ST, Chagonjian RNL, Dake MD. Chronic traumatic aneurysms of the descending thoracic aorta: mid-term results of endovascular repair using first and second-generation stent-grafts. *Eur J Cardio-Thoracic Surg* [Internet]. 01. ožujak 2004. [citirano 15. srpanj 2021.];25(3):394–400. Dostupno na: <https://academic.oup.com/ejcts/article/25/3/394/381377>
4. Auerbach O, Garfinkel L. Atherosclerosis and Aneurysm of Aorta in Relation to Smoking Habits and Age. *Chest*. 01. prosinac 1980.;78(6):805–9.
5. Mašković J, Janković S. Odabrana poglavlja intervencijske radiologije. Medicinski fakultet sveučilišta u Splitu; 2008.
6. Isselbacher EM. Thoracic and Abdominal Aortic Aneurysms. *Circulation*. 15. veljača 2005.;111(6).
7. Singh VN. Thoracic Aortic Aneurysm Imaging. *Medscape* [Internet]. 2019.; Dostupno na: <https://emedicine.medscape.com/article/418480-overview#showall>
8. Agarwal PP, Chughtai A, Matzinger FRK, Kazerooni EA. Multidetector CT of Thoracic Aortic Aneurysms1. <https://doi.org/10.1148/rg.292075080> [Internet]. 01. ožujak 2009. [citirano 28. srpanj 2021.];29(2):537–52. Dostupno na: <https://pubs.rsna.org/doi/abs/10.1148/rg.292075080>
9. Roos JE, Willmann JK, Weishaupt D, Lachat M, Marincek B, Hilfiker PR. Thoracic Aorta: Motion Artifact Reduction with Retrospective and Prospective Electrocardiography-assisted Multi-Detector Row CT1. <https://doi.org/10.1148/radiol.2221010481> [Internet]. 01. siječanj 2002. [citirano 28. srpanj 2021.];222(1):271–7. Dostupno na: <https://pubs.rsna.org/doi/abs/10.1148/radiol.2221010481>
10. Atar E, Belenky A, Hadad M, Ranany E, Baytner S, Bachar GN. MR angiography for

- abdominal and thoracic aortic aneurysms: Assessment before endovascular repair in patients with impaired renal function. *Am J Roentgenol.* veljača 2006.;186(2):386–93.
11. Isselbacher EM. Thoracic and Abdominal Aortic Aneurysms. *Circulation* [Internet]. 15. veljača 2005. [citirano 24. srpanj 2021.];111(6):816–28. Dostupno na: <https://www.ahajournals.org/doi/abs/10.1161/01.cir.0000154569.08857.7a>
 12. Wang GJ, Fairman RM. Endovascular Repair of the Thoracic Aorta. *Semin Intervent Radiol* [Internet]. ožujak 2009. [citirano 06. rujan 2021.];26(1):17. Dostupno na: [/pmc/articles/PMC3036454/](https://pubmed.ncbi.nlm.nih.gov/19181444/)
 13. Differences in the aneurysm wall could explain gender differences in prevalence rates and rupture risk - *Vascular News* [Internet]. [citirano 22. rujan 2021.]. Dostupno na: <https://vascularnews.com/differences-in-the-aneurysm-wall-could-explain-gender-differences-in-prevalence-rates-and-rupture-risk/>

13. Slike

Slika 1 Prikaz trodimenzionalne VR slike koja prikazuje ukupni opseg aterosklerotičnih promjena, koje su pretežno u silaznoj torakalnoj i i luku aorte. Izvor:

<https://pubs.rsna.org/doi/10.1148/rg.292075080> 12

Slika 2 Prikaz aneurizme torakalne aorte. Izvor:<https://radiopaedia.org/articles/thoracic-aortic-aneurysm> 14

Slika 3 CT prikaz torakalne aneurizme. Izvor: <https://radiopaedia.org/articles/thoracic-aortic-aneurysm> 17

Slika 4 MR prikaz ATA kod djevojčice od 17 godina. Izvor:

https://www.researchgate.net/figure/Thoracic-aorta-aneurysms-MRI-scans-of-the-ascending-aorta-in-a-17-year-old-girl-with_fig2_275038350..... 18

Slika 5 Prikaz torakalne arte prije i poslije operacije. Izvor: <https://newportcts.com/thoracic-aortic-aneurysm/> 21

Grafikon 1 Prikaz spolne raspodjele muškaraca i žena u 2020./2021. god.. **Pogreška! Knjižna oznaka nije definirana.**

Grafikon 2 Prikaz dobne raspodjele po kategorijama**Pogreška! Knjižna oznaka nije definirana.**

Grafikon 3 Prikaz prosječnog korištenog kontrasta**Pogreška! Knjižna oznaka nije definirana.**

Grafikon 4 Prikaz postotka pacijenata sa i bez aneurizme**Pogreška! Knjižna oznaka nije definirana.**

Grafikon 5 Prikaz učestalosti aneurizme kod muškaraca i žena **Pogreška! Knjižna oznaka nije definirana.**

Grafikon 6 Prikaz postotka pacijenata sa TEVAR-om**Pogreška! Knjižna oznaka nije definirana.**

Tablica 1 Prikaz: promjera aneurizme ovisno o koji dio aorte je zahvaćen..... 19

Tablica 2 BMI klasifikacija ispitanika podvrgnutih CT angiografiji torakalne aorte u 2020./2021. god..... 26

Tablica 3 Postotak ATA po spolu od ispitanice skupine podvrgnute CT angiografijom torakalne aorte u 2020./2021. god..... 27

Životopis pristupnika

Rođena sam 16.04.1999. u Rijeci. Pohađala sam Osnovnu školu Trsat u Rijeci koju sam završila 2014. godine. Nakon osnovne škole upisala sam smjer opće gimnazije u Prvoj sušačkoj hrvatskoj gimnaziji u Rijeci. 2018. godine upisala sam smjer radiološke tehnologije na Fakultetu zdravstvenih studija Rijeka.