

UČINKOVITOST SCHROTH METODE U LIJEČENJU SKOLIOZA

Cerjan, Ena

Undergraduate thesis / Završni rad

2022

Degree Grantor / Ustanova koja je dodijelila akademski / stručni stupanj: **University of Rijeka, Faculty of Health Studies / Sveučilište u Rijeci, Fakultet zdravstvenih studija u Rijeci**

Permanent link / Trajna poveznica: <https://um.nsk.hr/um:nbn:hr:184:950531>

Rights / Prava: [In copyright](#)/[Zaštićeno autorskim pravom.](#)

Download date / Datum preuzimanja: **2025-01-12**

Repository / Repozitorij:

[Repository of the University of Rijeka, Faculty of Health Studies - FHSRI Repository](#)



SVEUČILIŠTE U RIJECI
FAKULTET ZDRAVSTVENIH STUDIJA
PREDDIPLOMSKI STRUČNI STUDIJI FIZIOTERAPIJA

Ena Cerjan

UČINKOVITOST SCHROTH METODE U LIJEČENJU SKOLIOZA

Pregledni rad

Završni rad

Rijeka, 2022.

UNIVERSITY OF RIJEKA
FACULTY OF HEALTH STUDIES
UNDERGRADUATE PROFESSIONAL STUDY
OF PHYSIOTHERAPY

Ena Cerjan

EFFICACY OF THE SCHROTH METHOD IN THE TREATMENT OF SCOLIOSIS

Review

Bachelor thesis

Rijeka, 2022.

Izvješće o provedenoj provjeri izvornosti studentskog rada

Opći podaci o studentu:

Sastavnica	Fakultet zdravstvenih studija
Studij	Preddiplomski stručni studij fizioterapije
Vrsta studentskog rada	Završni rad
Ime i prezime studenta	Ena Cerjan
JMBAG	1003157763

Podatci o radu studenta:

Naslov rada	UČINKOVITOST SCHROTH METODE U LIJEČENJU SKOLIOZA
Ime i prezime mentora	Verner Marijančić mag.rehab.educ.
Datum predaje rada	20. lipanj 2022.
Identifikacijski br. podneska	1858685933
Datum provjere rada	17. lipanj 2022.
Ime datoteke	Ena_Cerjan_Učinkovitost Schroth metode u liječenju skolioza
Veličina datoteke	306.27K
Broj znakova	91590
Broj riječi	14495
Broj stranica	53

Podudarnost studentskog rada:

Podudarnost (%)	8%
-----------------	----

Izjava mentora o izvornosti studentskog rada

Mišljenje mentora	
Datum izdavanja mišljenja	17. lipanj 2022.
Rad zadovoljava uvjete izvornosti	<input checked="" type="checkbox"/> Da
Rad ne zadovoljava uvjete izvornosti	<input type="checkbox"/>
Obrazloženje mentora (po potrebi dodati zasebno)	

Datum

17. lipanj 2022.

Potpis mentora

Verner Marijančić mag.rehab.educ.

Rijeka, 1. 4. 2022.

Odobrenje nacrt završnog rada

Povjerenstvo za završne i diplomske radove Fakulteta zdravstvenih studija Sveučilišta u Rijeci
odobrava nacrt završnog rada:

UČINKOVITOST SCHROT METODE U LIJEČENJU SKOLIOZA: pregledni
rad


EFFICACY OF THE SCHROT METHOD IN THE TREATMENT OF SCOLIOSIS: review

Student: Ena Cerjan
Mentor: Viši predavač Verner Marijančić, mag.rehab.educ.

Sveučilište u Rijeci, Fakultet zdravstvenih studija
Preddiplomski stručni studij Fizioterapija

Povjerenstvo za završne i diplomske radove

Predsjednik Povjerenstva



Pred. Helena Štrucelj, dipl. psiholog – prof.

Sadržaj

SAŽETAK	5
ABSTRACT	6
1. UVOD	7
2. CILJEVI I HIPOTEZE	9
3. METODE	10
4. ANATOMIJA I BIOMEHANIKA KRALJEŠNICE	11
4.1. Anatomija kralješnice	11
4.2. Biomehanika kralješnice	13
5. DEFORMITETI KRALJEŠNICE	14
5.1. Kifoza	15
5.2. Lordoza.....	15
5.3. Skolioza	16
5.3.1. Etiologija i klasifikacija	16
5.3.2. Prevalencija i incidencija.....	19
5.3.3. Klinička slika	20
6. LIJEČENJE	21
6.1. Operativno liječenje	21
6.2. Konzervativno liječenje	22
6.2.1. Sedam glavnih škola liječenja skolioza.....	24
6.2.2. Primjena ortoza	24
6.2.3. Risserov znak	25
7. SCHROTH METODA	25
8. UČINKOVITOST SCHROTH METODE NA TEMELJU ISTRAŽIVANJA	29
8.1. Schroth metoda i Cobbov kut.....	37
8.2. Schroth metoda i progresija krivine	38
9. ZAKLJUČAK	41
LITERATURA	42
PRIVITCI	50
KRATAK ŽIVOTOPIS PRISTUPNIKA	51

POPIS KRATICA

PSSE - Physiotherapy Scoliosis Specific Exercises

RTG - radiografija

SRS - Scoliosis Research Society

AIS - adolescentna idiopatska skolioza

SOSORT - The International Society on Scoliosis Orthopaedic and Rehabilitation Treatment

RCT - randomizirana kontrolirana istraživanja (randomised controlled trials)

SEAS - Scientific Exercise Approach to Scoliosis

BSPTS - Barcelona Scoliosis Physical Therapy School

FITS - Functional Individual Therapy of Scoliosis

ART - Asymmetrical Rigid Torsion (brace)

3D – trodimenzionalno

RAB – rotacijsko kutno disanje (rotation angular breathing)

QOL - quality of life

BME - izdržljivost leđnih mišića (back muscle endurance)

ATR - kut rotacije trupa (angle of trunk rotation)

ADIS – odrasla idiopatska skolioza (adult idiopathic scoliosis)

SAŽETAK

Kralješnica je temeljni dio kostura čovjeka zaslužan za kretanje, potporu glave i gornjeg dijela tijela te stabilizaciju zdjelice. Među deformitete kralješnice ubrajamo: skoliozu, kifoza i lordozu. Skolioza se definira kao trodimenzionalna deformacija kralješnice. To je zapravo postranično iskrivljenje kralješnice u frontalnoj ravnini, s rotacijom kralješnice i grudnog koša u transverzalnoj ravnini te uz prisustvo deformacija u sagitalnom profilu. Prema Scoliosis Research Society-u skoliozu definiramo ukoliko je kut po Cobbu veći od 10°. Cobbov kut koji je veći od 20°, a manji od 40° indikacija je za konzervativno liječenje ortozom u kombinaciji sa specijalnim fizioterapijskim programom vježbi za skoliozu. Postoji mnogo zasebnih metoda konzervativnog liječenja, no među najpoznatijima su sedam glavnih SOSORT škola te svaka od njih ima svoj pristup PSSE-u. Među njima je i Schroth metoda iz Njemačke. Ona koristi specifične vježbe koje se temelje na pacijentovom jedinstvenom obrascu krivine kralješnice te ju nastoje vratiti u prirodni položaj. Cilj metode je stvoriti ravnotežu i stabilnost kralješnice poboljšanjem tjelesne mehanike i stabilizacijom kralješnice kako bi se spriječilo daljnje napredovanje krivine. Postoje mnoga istraživanja čiji je cilj utvrditi učinkovitost ove metode kao jedne vrste konzervativnog liječenja skolioze. Isto je tako, cilj ovog rada bio utvrditi učinkovitost Schroth metode u liječenju skolioza i njeno djelovanje na Cobbov kut i progresiju krivine. Pregledom istraživanja nekoliko baza podataka utvrđeno je kako ova metoda ima pozitivan učinak na pacijente sa skoliozom, kao i na Cobbov kut i progresiju krivine, međutim potrebna su daljnja i temeljitija istraživanja na ovu temu kako bi se rezultati generalizirali.

Ključne riječi: konzervativno liječenje, kralješnica, Schroth metoda, skolioza

ABSTRACT

The spine is a fundamental part of the human skeleton responsible for moving, supporting the head and upper torso and stabilizing the pelvis. Spinal deformities include: scoliosis, kyphosis and lordosis. Scoliosis is defined as a three-dimensional deformity of the spine. It is actually a lateral curvature of the spine in the frontal plane, with rotation of the spine and thorax in the transverse plane and with the presence of deformation in the sagittal profile. According to the Scoliosis Research Society, we define scoliosis if the Cobb angle is greater than 10 °. If the Cobb angle is greater than 20 ° and less than 40 °, conservative orthosis treatment is indicated in combination with a special physiotherapy exercise program for scoliosis. There are many different methods of conservative treatment, but among the best known are the seven main SOSORT schools, each with its own approach to the PSSE. Among them is the Schroth method from Germany. It uses specific exercises based on the patient's unique pattern of curvature of the spine and seeks to return it to a more natural position. The goal of the method is to create balance and stability of the spine by improving body mechanics and stabilizing the spine to prevent further progression of the curve. There are many studies aimed at determining the effectiveness of this method as a type of conservative treatment. Likewise, the aim of this study was to determine the effectiveness of the Schroth method in the treatment of scoliosis and its effect on Cobb angle and curvature progression. A review of research from several databases found that this method has a positive effect on patients with scoliosis, as well as on Cobb's angle and curvature progression, but further and more precise research on this topic is needed to generalize the results.

Key words: conservative treatment, spine, Schroth method, scoliosis

1. UVOD

Kralješnica odnosno columna vertebralis zajedno uz lubanju i skelet prsnog koša čini aksijalni skelet. Proteže se od lubanje do zdjelice i povezuje kosti glave, udova i trupa. U odraslih ljudi sastoji se od 33-34 kralješka, a prosječna joj je duljina 70 centimetara. Razlikujemo vratni, prsni, slabinski, sakralni te kokcigealni dio kralješnice. Ima oblik dvostrukog slova „S“ što pridonosi boljoj distribuciji opterećenja, kao i njenoj pokretljivosti. Iz navedenog razloga, kralješnica ima vratnu i slabinsku lordozu te prsnu i sakralnu kifožu (1). Od kranijalnog prema kaudalnom, kralješnica broji 7 vratnih, 12 prsnih, 5 slabinskih, 5 sakralnih koji su srasli u sakrum, te 3-5 trtičnih kralješaka, koji su srasli u kokcigis odnosno trtičnu kost. Zadaća kralješnice je: održavanje stava tijela, zaštita kralješnične moždine, stabilizacija zdjelice te pokretanje i potpora trupa i glave (2).

Pretjerana zakrivljenost kralješnice može uzrokovati neke patološke promjene koje dovode do deformiteta kralješnice poput kifoze, lordoze i skolioze. Skolioza je deformacija kralješnice u tri ravnine: sagitalnoj, transverzalnoj i frontalnoj ravnini. Prema etiologiji, razlikujemo primarnu (idiopatska) i sekundarnu skoliozu (ponajviše neuromuskularna). Skolioza uz estetski poremećaj može uzrokovati dorzalgiju, a progresivne skolioze čiji je Cobbov kut veći od 50 stupnjeva mogu izazivati ireverzibilno oštećenje respiratorne funkcije te su indikacija za operativno liječenje. Ostale vrste skolioza liječe se konzervativnim načinom kroz specifične vježbe za skoliozu. Ukoliko je Cobbov kut veći od 20 stupnjeva uz vježbe se kombinira i ortoza (3). U Europi djeluje nekoliko škola *Physiotherapy Scoliosis Specific Exercises* (PSSE) čija je učinkovitost dokazana u liječenju blažih i umjerenih skolioza. U Hrvatskoj se od navedenih škola najviše primjenjuju: Schrothina metoda (nazvana prema Katharini Schroth) i BSPTS – modificirana Schrothova metoda prema Rigu, a ponegdje se primjenjuje i Vojtina terapije (4).

Kao dio PSSE pristupa koristi se i Schroth metoda, nazvana po Katarini Schroth. To su specifične vježbe koje kralješnicu tretiraju trodimenzionalno, a sastoje se od senzomotornih, posturalnih vježbi i respiratornih vježbi čiji je cilj ponovno uspostavljanje normalnog posturalnog poravnanja, statičke/dinamičke posturalne kontrole i stabilnosti kralješnice (5). Schroth vježbe, iako se razlikuju od osobe do osobe, uključuju tri važne komponente: mišićna simetrija, rotacijsko kutno disanje te svijest o vlastitoj posturi. Sposobnost pacijenta da smanji deformitet kralješnice kroz aktivno posturalno poravnanje kralješnice u tri dimenzije (poznato kao autokorekcija) temeljna je komponenta metode. Nekoliko kohortnih studija Schrothove

metode pokazalo je pozitivne rezultate na snagu mišića leđa, funkciju disanja, usporavanje napredovanja krivulje, poboljšanje Cobbovih kutova i smanjenje učestalosti operacije (6).

Budući da je skolioza deformitet koji učestalo nastaje te ukoliko se ne liječi ostavlja velike posljedice koje utječu na zdravlje i kvalitetu života pojedinca, pravilni su odabiri konzervativnog načina liječenja ključni u samom oporavku osobe. Iz tog je razloga bitno znati koliko je ova metoda učinkovita u takvom liječenju te je li adekvatna za širu upotrebu.

Cilj ovog rada bio je pregledati i analizirati spoznaje iz dostupne literature, domaće i strane, koja se u užem i širem smislu dotiče ove teme. Na temelju pregledane i pomno izabrane dostupne literature saznaju se prednosti i mane ove metode, te se na taj način razaznaje i sumira njena učinkovitost. Kao dva bitnija ishoda učinkovitosti, odabrani su utjecaj metode na Cobbov kut i na progresiju krivine.

Fizioterapija se kao struka susreće s izazovom mnogobrojnih tehnika rehabilitacije koje se nude kao oblik stručnog usavršavanja bez prethodne validacije terapijske primjenjivosti i uspješnosti istih tehnika u rehabilitaciji. Ovakav će pristup jednoj rehabilitacijskoj tehnici koja se bavi problemima posture doprinijeti mogućnosti izbora kod stručnjaka prilikom odlučivanja u pristupu konzervativnog liječenja.

U radu je opisana kralješnica i njeni najčešći deformiteti. Detaljnije je pojašnjena skolioza, uz naglasak na konzervativne oblike liječenja koji se danas koriste širom svijeta. Slijedi sama Schroth metoda – njen razvitak i djelovanje, te naposljetku učinkovitost Schroth metode koja se temelji na pregledanoj literaturi, odnosno istraživanjima dostupnim na određenim bazama podataka. Za kraj, izdvojeno je djelovanje Schroth metode na Cobbov kut i progresiju krivine skolioze.

2. CILJEVI I HIPOTEZE

Prvi i glavni cilj ovog istraživanja je odrediti učinkovitost Schroth metode u liječenju skolioza. Učinkovitost ove metode može se utemeljiti na više načina, od kojih su neki navedeni i u samome uvodu. Na temelju toga, iz glavnog cilja proizlaze dva specifična cilja ovog rada:

- 1) Odrediti utjecaj Schroth metode na veličinu Cobbovog kuta u skoliozi
- 2) Utvrditi utjecaj Schroth metode na progresiju krivine skolioze

Hipoteze:

H1: Schroth metoda je učinkovita u liječenju skolioza

H2: Schroth metoda smanjuje Cobbov kut u skoliozi

H3: Schroth metoda usporava progresiju krivine skolioze

Ovim su radom potvrđene sve hipoteze.

3. METODE

Pri odabiru literature i pronalasku podataka za ovaj rad koristile su se internetske baze podataka: Hrčak portal hrvatskih znanstvenih i stručnih časopisa, Google Scholar, PubMed. Dodatno su u pretraživanju pomogli završni i diplomski radovi koji su preuzeti s repozitorija Fakulteta zdravstvenog studija u Rijeci, Medicinskog fakulteta u Rijeci, Zdravstvenog Veleučilišta u Zagrebu, Kineziološkog fakulteta u Zagrebu te Sveučilišnog odjela zdravstvenih studija u Splitu. Razne internetske stranice su također pomogle u pisanju ovog rada; poslužile su kao izvor literature i slika korištenih u radu te su pojasnile pojedine termine. Osim interneta, koristile su se i knjige koje su bile od pomoći u dodatnim objašnjenjima i shvaćanjima vlastite teme. Knjige na ovu tematiku, su se ponajviše koristile u svrhu definiranja određenih termina i objašnjavanja istih (primjerice skolioza). Pri pretraživanju bibliografskih baza podataka ključne su riječi bile: konzervativno liječenje, kralješnica, Schroth metoda, skolioza. Pretraživala se literatura i na hrvatskom i na engleskom jeziku, a ista nije bila starija od 20 godina. Što se tiče istraživanja, u obzir su bila uzeta sva istraživanja koja uključuju prethodno navedene ključne riječi te na svoj način objašnjavaju pojedine termine potrebne za ovaj rad. Od velike su važnosti bili radovi koji su istraživali učinak Schroth metode kod raznih ispitanika (s obzirom na dob, spol, vrstu skolioze). Upravo se na tim člancima bazirao završni rad te se na temelju tih istraživanja došlo do vlastitog zaključka. Sukladno zaključku, određene hipoteze su se potvrdile ili opovrgnule.

Kriteriji uključenja: u obzir su uzeta sva istraživanja koja su opisivala utjecaj Schroth metode na liječenje skolioze bez obzira na dob, spol ili bilo koju drugu odrednicu ispitanika. Kriteriji isključenja: sva istraživanja čiji su ispitanici bili podvrgnuti operacijskom liječenju prije samog istraživanja.

Baze podataka nudile su mnogo izvora, no pri svakom se gledalo ispunjavaju li potrebite uvjete i kriterije uključenja. Istraživanja koja nisu ispunjavala navedene kriterije, poslužila su kao dodatan izvor podataka i detaljniji opis skolioze i Schroth metode kao takve. Istraživanja koja su pak ispunjavala određene kriterije uzimala su se u obzir. Za ovaj se rad koristilo 21 istraživanje, a na temelju činjenica koja ista navode, zaključilo se je li Schroth metoda učinkovita ili njeno djelovanje nema značajniji utjecaj na osobe koje boluju od skolioze.

4. ANATOMIJA I BIOMEHANIKA KRALJEŠNICE

Kralješnica ili *columna vertebralis* je temeljni dio kostura čovjeka koji povezuje kosti glave, udova i trupa te zajedno s lubanjom i skeletom prsnog koša čini aksijalni skelet (1,7). Kralješnica je glavni oslonac trupa zaslužan za kretanje, potporu glave i gornjeg dijela tijela kao i za stabilizaciju zdjelice. Osim navedenog, odgovorna je i za posturu odnosno stav tijela u odnosu na gravitacijsko djelovanje, ublažava i raspoređuje tlačna i vlačna opterećenja koja uzrokuje stalna kinetika tijela te štiti osjetljive strukture kralješnične moždine – leđnu moždinu i pripadajuće živce koji se nalaze u kralješničkom kanalu (8, 9).

4.1. Anatomija kralješnice

Kralješnicu čine 33 do 34 kralješka, a duga je približno 72 do 75 centimetara u muškaraca te 60 do 65 centimetara u žena (10). Od proksimalnog prema distalnom razlikujemo 7 vratnih, 12 prsnih, 5 slabinskih, 5 križnih i 4-5 trtičnih kralješaka. Križni kralješci srasli su u križnu kost - *os sacrum*, a trtični u *os coccygis*. Iz toga se razloga križni i trtični kralješci ubrajaju u nepravne kralješke, dok ostale nazivamo pravim kralješcima (11). Između trupova kralješaka (osim prva dva vratna kralješka) pronalazimo fibrokartilaginozne intervertebralne diskuse (1). Intervertebralni disk je vezivno hrskavična struktura čija je glavna uloga prijenos kompresivnog opterećenja između dva susjedna kralješka. On se sastoji od tri glavna dijela: hrskavične ploče, jezgre intervertebralnog diska - *nucleus pulposus* koja je smještena u središtu diska te prstena intervertebralnog diska - *anulus fibrosus* koji okružuje jezgru (2). Primarna funkcija kralješaka je amortizacija sila te sprječavanje dodira segmenata kralješnice (10).

Kralješci su nepravilnog oblika, a građeni su od trupa - *corpus vertebrae*, korijena luka kralješka koji se proteže sa stražnje strane - *pediculus arcus vertebrae* te od luka kralješka - *arcus vertebrae* koji se sastoji od pločica - *lamina arcus vertebrae*. Na gornjoj i donjoj strani korijena luka razlikujemo dva ureza - *incisura vertebralis inferior et superior*. Gornji urez donjeg kralješka zajedno sa donjim urezom gornjeg kralješka čini koštani otvor - *foramen intervertebrale*, kroz koji prolaze krvne žile te korijenovi spinalnih živaca. Trup kralješka, korijen luka te sami luk omeđuju otvor kralješka - *foramen vertebrale*. Svi otvori kralješaka zajedno čine kralješnični kanal - *canalis vertebralis*, kojim prolazi kralješnična moždina (2) koja je na taj način dobro zaštićena, kao i živčani korijeni koji izlaze iz nje (9).

Na stražnjoj se strani luka nalazi *processus spinosus* ili trnasti nastavak, dok se na korijenu luka lateralno nalaze poprečni nastavci - *processus transversus sinister et dexter*. Na prijelazu iz korijena u luk nalazimo dva para zglobnih nastavaka, jedan par s gornje, a drugi s donje strane - *processi articulares superiores et inferiores*. Njihova je funkcija uzglobljavanje sa susjednim kralješcima. Ova tri nastavka služe kao hvatište dubokih mišića leđa i liče na polugu koja mišićima olakšava učvršćivanje i mijenjanje položaja kralješnice (2). Kralješci su također spojeni i preko parnih zglobnih nastavaka gdje se uzglobljuju dva donja zglobna nastavka gornjeg kralješka sa dva gornja zglobna nastavka donjeg kralješka - *processus articulares superiores et inferiores*, te zajedno čine *articulationes zygapophysiales* preko kojih se prenosi dvije trećine opterećenja na kralješnicu kao cjelinu (1), a zajedno s intervertebralnim diskusima omogućuju gibljivost kralješnice (12).

Tijela kralješaka učvršćuju se prednjom i stražnjom uzdužnom svezom (1) - *lig. longitudinale anterius* koji povezuje prednje dijelove tijela kralješaka čija je funkcija ograničavanje prekomjernog istezanja kralješnice prema unatrag, dok *lig. longitudinale posterius* povezuje stražnje dijelove kralješaka, a funkcija mu je ograničiti prekomjerno istezanje kralješnice prema naprijed (12).

Povezanost kralješaka dodatno je pojačana i ligamentima između lukova te između trnatih i poprečnih nastavaka kralješaka. Lukove susjednih kralješaka povezuju žuti ligamenti - *ligg. flava*, koji dodatno pojačavaju zglobne čahure malih zglobova te svojom elastičnošću sudjeluju u ekstenziji kralješnice nakon antefleksije. Trnasti nastavci su međusobno povezani *lig. interspinale* i *lig. supraspinale*, koji sprječavaju prekomjerno razmicanje navedenih nastavaka pri antefleksiji kralješnice. Poprečni su nastavci povezani *lig. intertransversaria* (12).

Mišići leđa imaju glavnu ulogu u učvršćivanju kralješnice uz koštani zdjelčni obruč. Svojim tonusom pomažu u održavanju uspravnog stava, a sa svojim međusobno usklađenim kontrakcijama osiguravaju položaj i stabilnost kralješnice pri različitim pokretima i stavovima tijela (1,12). Mišiće leđa dijelimo u dvije skupine s obzirom na njihovo djelovanje i položaj, a to su površinska i duboka skupina mišića leđa (1). Za stabilnost kralješnice od velike je važnosti paravertebralna muskulatura koju čine duboka skupina mišića leđa (*m. erector spine, m. spinalis toracis, mm. transversospinalis* i *m. multifidus, mm. interspinales, mm. intertransversarii*) koja je fascijom odvojena od mišića stražnje trbušne stijenke - *m. quadratus lumborum* (1,12).

4.2. Biomehanika kralješnice

Kralješnica ima oblik dvostrukog slova „S“ što pridonosi boljoj distribuciji opterećenja i pokretljivosti (1). Prema tome razlikujemo vratnu i slabinsku lordozu (konveksitet prema naprijed) te prsnu i sakralnu kifožu (konveksitet prema straga) (7). Fiziološke krivine kralješnice u sagitalnoj ravnini čine kompleksan i uravnoteženi sustav koji se kompenzira međusobno i ima bitnu ulogu u očuvanju optimalne statike kralješnice (10).

Biotehnički gledano, kralješnica je višezglobni sustav, čija je zadaća održati uspravni stav tijela s osloncem na zdjelici. U funkcionalnom smislu kralješnica je skup vertebralnih dinamičkih segmenata koji čine osnovnu biomehaniku kralješnice (7). Vertebralni dinamički segment je funkcionalna (mobilna) jedinica kralješnice, koju čine dva susjedna kralješka i intervertebralni disk (8,9). Ljudska se kralješnica sastoji od 24 vertebralna dinamička segmenta (8).

Sama građa kralješnice određuje njene statičke i dinamičke karakteristike. Ona se često uspoređuje s konstrukcijom sastavljenom od tri stupa. Prednji stup sastoji se od trupova kralješka i intervertebralnih diskova, a lijevi i desni stražnji stup čine intervertebralni zglobovi (10).

Veliku mehaničku ulogu ima prednji dio luka kralješka - *pediculus* koji je smješten ispred vertebralnog zgloba, dok stražnji ligamentarni sustav (*ligg. flava*, *ligg. supraspinosa*, *ligg. interspinosa*) i stražnji dio luka - *lamina*, imaju znatno manju ulogu u biomehanici same kralješnice (10).

Sama funkcija i opterećenje kralješka uvelike se mijenja kraniokaudalno, pa je tako kod vratnih kralješka primarna funkcija pokretljivost, a kod lumbalnih izdržljivost zbog velikog opterećenja kojemu su ovi kralješki izloženi. Sukladno njihovoj funkciji mijenja se i njihova građa (1). Najveće se pak opterećenje nalazi na prijelazima između gibljivog segmenta kralješnice, bila cervikalna ili lumbalna i relativno nepokretljive torakalne kralješnice te između gibljive lumbalne kralješnice i potpuno ukočenog sakruma (10).

Kretnje kralješnice zbivaju se u sve tri ravnine u prostoru. U frontalnoj ravnini odvijaju se pokreti laterofleksije udesno i ulijevo u cervikalnom, torakalnom i lumbalnom dijelu. U sagitalnoj se ravnini izvode pokreti inklinacije i reklinacije (antefleksija i retrofleksija) u cervikalnom i lumbalnom dijelu, a u transverzalnoj ravnini pokreti rotacije u vratnom i prsnom dijelu (7).

5. DEFORMITETI KRALJEŠNICE

Postura je naziv za stav odnosno držanje tijela. Univerzalan model dobre posture tijela ne postoji, međutim postura pri kojoj tijelo ulaže najmanje napore da bi održalo ravnotežu smatra se najoptimalnijom (13). To je zapravo pozicija u kojoj je težina našeg tijela ravnomjerno raspoređena na obje noge, a ukoliko promatramo tijelo u sagitalnoj ravnini, zamišljena linija mora prolaziti kroz sredinu uha, zglob ramena, koljena i kuka te završiti u maleolu gležnja. Što se tiče frontalne ravnine, ramena, koljena i kukovi moraju biti simetrični, a glava uspravna, bez ikakvog nagiba (14).

Postoje mnogi preduvjeti za pravilno držanje poput: snage i jačine posturalnih mišića, mišićne sposobnosti održavanja pravilnog položaja anatomskih dijelova, pokretljivosti zglobova, vizualnih i kinestetičkih sposobnosti koje omogućuju ispravno poravnanje i dovoljna ravnoteža za uspravljanje i stabilizaciju tijela. U principu je osnovno držanje čovjeka nasljedne naravi, međutim svakako se na njega može utjecati kroz odabir zanimanja, tjelesnu aktivnost i sport, prehranu, životni stil i slično (14).

Znanstveno je utvrđeno da se u periodu od rođenja do adolescencije događa najviše promjena na čovjekovu organizmu, i na intelektualnoj i na fizičkoj razini. Današnji sedentaran način života karakteriziran je smanjenom tjelesnom aktivnošću kao i povećanjem stope pretilosti među djecom te lošim držanjem kojeg uvelike potiče višesatni boravak u školi, gledanje u mobitele i računala. Sve navedeno smanjuje kvalitetu života i dovodi do važnih zdravstvenih problema (15).

U dobi od 7 godina je kralješnica najpodložnija raznim funkcionalnim deformacijama i poremećajima jer tada započinje formiranje apofiza. U tom razdoblju postoji mogućnost da dođe do nepravilnog ili nejednakog rasta kralješaka što za posljedicu ima promjene oblika kralješnice (7). Pri upisu u 1. razred osnovne škole otprilike 20% djece ima problem sa lošom posturom, a navedeni se postotak s vremenom povećava. Po završetku osnovne škole on iznosi oko 40% (16). U periodu adolescencije se najčešće razvijaju posturalne promjene: skolioza, kifoza i lordoza (13). Na studentima Medicinskog fakulteta provedeno je istraživanje koje je pokazalo da čak 11.18% studenata imaju skoliotično, kifotično ili lordotično loše držanje (17). Također, prema rezultatima dobivenima iz istraživanja provedenog na studentima Kineziološkog fakulteta u Zagrebu, njih 98% ima bar jedan posturalni poremećaj (14).

Budući da su kod funkcionalnih skolioza, kifoza i lordoza promjene prisutne samo na mišićima, one se mogu korigirati vježbama. Međutim, ukoliko loša postura napreduje u strukturalne deformacije kralješnice, ne postoji mogućnost popravljivanja istih jer su to promjene koje se nalaze na kostima, ali se mišićnim snaženjem mogu smanjiti problemi koje su deformacije prouzrokovale (14).

5.1. Kifoza

Riječ kifoza dolazi iz grčkog jezika od riječi *kyfos* što znači iskrivljen, savinut i znači iskrivljenje kralješnice prema unatrag, u obliku grbe. Kifoza se definira kao pretjerana fiziološka krivina kralješnice, odnosno poremećaj zakrivljenosti kralješnice u sagitalnoj ravnini s prisutnim konveksitetom torakalnog ili torakalnog i lumbalnog torakolumbarnog dijela kralješnice prema unatrag (13). Fiziološki kut torakalne kifoze iznosi od 20° do 40° prema Cobbu, a ukoliko je kut veći od 40° govorimo o torakalnoj kifozi kao deformaciji (18). Cobbov kut koristi se kao standardni način mjerenja za određivanje i praćenje napredovanja skolioze i kifoze. Cobb je predložio da se kut zakrivljenosti izmjeri povlačenjem linija paralelnih s gornjom granicom gornjeg tijela kralješka i donjom granicom najnižeg kralješka strukturne krivulje, a zatim postavljanjem okomica na te dvije linije kako bi se međusobno križale. Kut između tih okomica predstavljaju kut zakrivljenosti (19).

Za određivanje granica između fizioloških i patoloških zakrivljenosti kralješnice koristi se postranična radiografska (RTG) snimka kralješnice bolesnika u stojećem položaju. Na tim se snimkama određuje krajnji gornji i krajnji donji kralješak te se Cobbovom metodom odredi stupanj tražene zakrivljenosti u sagitalnoj ravnini (13). U kliničkoj praksi najčešće se pojavljuje adolescentna kifoza – Mb. Scheuermann odnosno *Osteochondritis deformans juvenilis dorsi* (18).

5.2. Lordoza

Lordoza se definira kao deformitet kralješnice u lumbosakralnom dijelu koja se odlikuje pretjeranom zakrivljenošću već postojeće fiziološke lordoze. Ponajviše zahvaća lumbalni dio leđa, ali može i cervikalni. U sagitalnoj ravnini konveksitet lordoze je prema naprijed. Fiziološka lordoza vratnog dijela kralješnice iznosi 3 - 4 centimetara, a u slabinskom dijelu 4 -

5 centimetara. Veličina lordoze također se mjeri u stupnjevima po Cobbovoj metodi i mjerenjem udaljenosti između udubljenja na lumbalnom području i vertikalne linije viska izraženo u centimetrima. Često se javlja uz kifoze te je povezana i proporcionalna sa stupnjem anteriorne inklinacije zdjelice. Kao i kod kifoze, postraničnom RTG snimkom određujemo radi li se o fiziološkoj ili patološkoj zakrivljenosti kralješnice (13).

5.3. Skolioza

Skolioza se definira kao trodimenzionalna deformacija kralješnice (3). To je zapravo složena strukturalna deformacija kralješnice koja se odvija na tri razine: na frontalnoj se razini očituje lateralnom fleksijom, na sagitalnoj promjenama u iskrivljenjima te na aksijalnoj razini s rotacijskim pokretom. Drugi pak autori skoliozu definiraju kao postranično iskrivljenje kralješnice u frontalnoj ravnini, s rotacijom kralješnice i grudnog koša u transverzalnoj ravnini te uz prisustvo deformacije u sagitalnom profilu (18). Sam naziv dolazi od grčke riječi *skoliosis* što bi u prijevodu značilo postranično iskrivljen (20). Prema *Scoliosis Research Society-u* (SRS) skoliozu definiramo ukoliko je kut po Cobbu veći od 10° (21). Pri pregledu pacijenta koristi se Adamov test i mjerenje Scoliometrom. Adamovim testom može se utvrditi je li skolioza strukturalna ili nestrukturalna, a Scoliometar je inklinometar dizajniran za mjerenje asimetrije trupa ili aksijalne rotacije trupa (22). Ukoliko ova dva mjerenja potvrđuju skoliozu, radi se RTG snimka cijele kralješnice u latero-lateralnoj i posteroanteriornoj projekciji te se mjeri kut po Cobbu o kojem ovisi daljnje liječenje pacijenta. Ukoliko je Cobbov kut veći od 20° , a manji od 40° preporuča se konzervativno liječenje ortozom u kombinaciji sa specijalnim fizioterapijskim programom vježbi za skoliozu (23). Progresivne skolioze čiji je Cobbov kut veći od 50° ujedno izazivaju i ireverzibilno oštećenje respiratorne funkcije te se u tom slučaju pacijenti podvrgavaju operativnom liječenju (3).

5.3.1. Etiologija i klasifikacija

Prema etiologiji skolioze se dijele na primarne ili idiopatske, čija je etiologija nepoznata te na sekundarne sa poznatom etiologijom (4). Kod idiopatskih skolioza se dijagnoza postavlja onda kada se isključe svi drugi mogući uzroci i ona iznosi oko 80 posto svih slučajeva. Skolioza ima prevalenciju veću od 8% kod osoba koje su starije od 25 godina i raste do 68% u dobi iznad 60

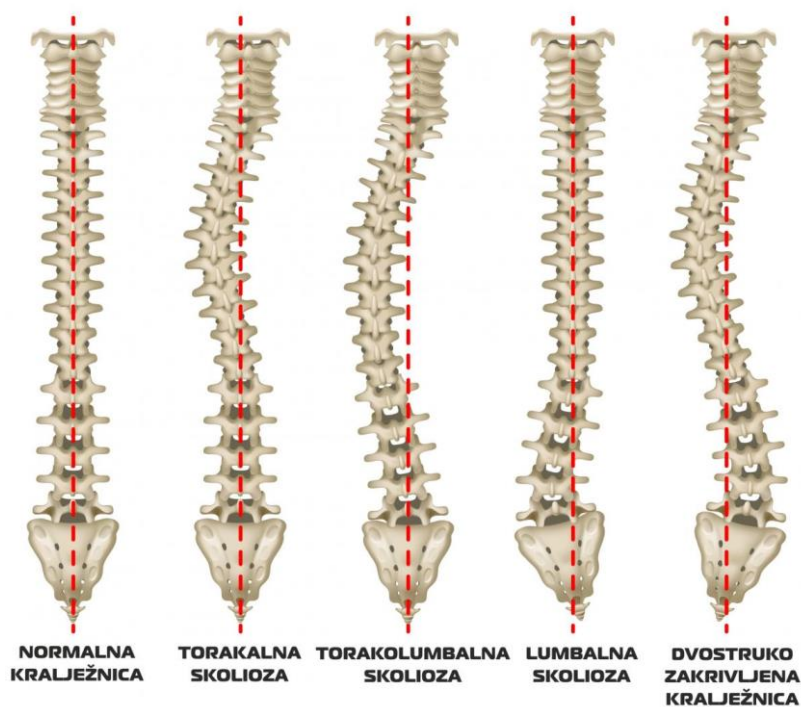
godina, što je uzrokovano degenerativnim promjenama u kralješnici (24) te prevalenciju od 2,5% opće populacije čiji je Cobbov kut veći od 10 stupnjeva (22).

Prema dobi javljanja idiopatske skolioze dijelimo na:

1. Infantilna skolioza - razvija se u prve tri godine života i pokazuje prevalenciju od 1%. Mogući su uzroci nastanka intrauterino oblikovanje te postnatalni vanjski pritisak na kralješnicu.
2. Juvenilna skolioza – nastaje od 4. – 10. godine. Čini 10-15% svih idiopatskih skolioza. U većini se ova vrsta skolioze javlja kod dječaka te u usporedbi s adolescentnom skoliozom ima veću vjerojatnost progresije i mogućnost uzrokovanja kardiorespiratornih poteškoća te teških deformiteta trupa.
3. Adolescentna idiopatska skolioza (AIS) - se razvija u dobi od 11-18 godina, čini oko 80-90% slučajeva idiopatske skolioze u djece te počinju najčešće u prepubertetskom zamahu rasta (4,22).

Kongenitalna skolioza je posljedica embriološke malformacije jednog ili više kralješaka te se može pojaviti na bilo kojem području kralješnice (22). Ostali razlozi mogu biti: kontrakture, ozljede, infekcije kralješnice, reumatske bolesti ili pak metabolički poremećaji. Kako su ove abnormalnosti prisutne pri rođenju, kongenitalna skolioza se obično otkriva ranije od idiopatske skolioze (4). Neuromuskularne skolioze su posljedica neuroloških ili mišićnih bolesti, odnosno mogu biti neuropatske ili miopatske. Uključuje skoliozu povezanu s cerebralnom paralizom, traumom leđne moždine, mišićnom distrofijom, spinalnom mišićnom atrofijom i spinom bifidom. Obično takve skolioze nemaju dobru prognozu i najčešće se liječe operativnim putem. U tim se slučajevima skolioza razvija znatno intenzivnije i brže, pojavnost je veća nego u općoj populaciji te je udružena s ostalim deformitetima mišićno-koštanog sustava (4,22).

Prema kliničkom stajalištu, temelj za klasifikaciju skolioza je anatomska razina deformacije (18). U tom je slučaju potrebno odrediti vrh apikalnog kralješka, a to je onaj kralješak koji je najudaljeniji od vertikalne osovine tijela te ujedno ima i najveći stupanj rotacije. Vrsta skolioze se određuje prema području kralješnice u kojoj se nalazi vrh apikalnog kralješka. Tako razlikujemo: cervikalne (apeks je između C1-C6), cervikotorakalne (između C6/7-Th1/2), torakalne (Th2-Th11), torakolumbalne (Th 1/12-L1/2), lumbalne (L2-L4) i lumbosakralne skolioze (L4/5-S1) (Slika 1) (10,25). Lokalizacija skolioze je bitna jer ukazuje na moguću progresivnost, odnosno što je pojavnost skolioze viša to je razvoj skolioze progresivniji (26).



Slika 1. Tipovi skolioze

Izvor: <https://www.zzjzdnz.hr/hr/zdravlje/zdravlje-djece-i-mladih/1308>

Prema fleksibilnosti razlikujemo strukturalne i nestrukturalne skolioze. Strukturalna ili rigidna skolioza predstavlja trodimenzionalnu deformaciju kod koje krivina u frontalnoj ravnini na rendgenskim snimkama iznosi najmanje 10° po Cobbu i uključuje rotaciju kralješaka oko vertikalne osi. Kod strukturalnih skolioza nailazimo i na rotaciju kralješnice (oko uzdužne osi) i na torziju kralješaka (okretanje jednog dijela kralješka prema drugom dijelu). Iz tog su razloga strukturalne skolioze popraćene asimetrijom trupa. S dorzalne strane javlja se gibus na strani konveksiteta, a s ventralne strane izbočenje na strani konkaviteta. Kod nestrukturalnih ili funkcionalnih skolioza nema promjena u izgledu kralješaka (10). U praksi ih se naziva i skoliotičnim držanjem te se povezuju s lošom posturom odnosno nepravilnim držanjem. Naziva ih se funkcionalnima, upravo zato što nisu problem same strukture kralješnice, nego rezultat nekog funkcionalnog problema. Sukladno tome, rješavanjem problema, riješiti će se i skolioza (20). Za razliku od rigidne, funkcionalnu skoliozu možemo razlikovati po tome što ona pri ležanju u supiniranom položaju i pri fleksiji trupa nestaje te ju osoba može svojevolumno korigirati. Nadalje, funkcionalne skolioze se dijele na posturalnu i kompenzatornu. Kao posljedica poremećaja statičkih i dinamičkih odnosa nastaje kompenzatorna skolioza (najčešće zbog deformacije kuka, nejednake duljine donjih udova, najviše slučajeva pri skraćanju jedne

noge, spazma *m. erectora spinae*, išijasa...) (10). Ukoliko se riješe primarni problemi, riješiti će se i skolioza (20). Fleksibilna će se skolioza rijetko kad pretvoriti u rigidnu i nije joj potreban poseban tretman, međutim nužno je održavati mobilnost i mišića i ligamenata do samog završetka rasta. Posturalna skolioza zbog ubrzanog rasta i razvoja nastaje na bazi ligamentarno-mišićnog sustava ili radi disfunkcije živčanog sustava (10). Kod ove vrste skolioze, iako rijetko, može doći i do prave skolioze s prisutnom deformacijom kostiju. Ta je mogućnost vrlo mala ukoliko se provode konstantne pravilne vježbe. Većinom su iskrivljenja kralješnice neprimjetna i vide se samo u ležećem položaju ili pretklonu. Kod 60 % slučajeva posturalne skolioze uzrok je organskog podrijetla, deformacija donjih udova, poremećaj sluha, oslabljeni vid ili deformacija skapulotorakalnog područja (20).

Prema broju krivina imamo jednostruke, dvostruke te trostruke s primarnim i kompenzatornim krivinama. Zbog posturalne adaptacije kompenzatorni je zavoj svojim konveksitetom postavljen suprotno od primarnoga. Prema strani krivine postoje desnostrane (*scoliosis dextroconvexa*) i lijevostrane skolioze (*scoliosis sinistroconvexa*).

Prema progresiji skolioze mogu biti progresivne kod kojih se deformacija s vremenom pogoršava i neprogresivne gdje Cobbov kut ostaje isti ili se smanjuje. Ukoliko deformitet kroz godinu progredira pet ili više stupnjeva, radi se o progresivnoj skoliozi (27). Postoje razni čimbenici koji povećavaju vjerojatnost progresije skolioze: veći stupanj zakrivljenosti, viša lokalizacija skolioze, deformitet kod mlađih pacijenata, ulazak u pubertet i ostalo (10).

Naposljetku, prema zahvaćenosti kralješnice skolioze dijelimo na totalne gdje se javlja krivulje cijele kralješnice u desno ili u lijevo te parcijalne gdje je zahvaćen samo dio kralješnice - cervikalni, torakalni ili lumbalni (20).

5.3.2. Prevalencija i incidencija

Otpribliže 4% svjetske populacije pati od skolioze (28). Prevalencija strukturalne skolioze ovisi o samoj veličini deformacije u stupnjevima. Skolioza od 11-20° se može naći u 2-3% opće populacije. Skolioza od 21-30° je znatno rjeđa i pronalazimo je u 0,5% populacije, a još je rjeđa skolioza od 31-40° koja se pojavljuje u samo 0,2% populacije. Jedna na tisuću osoba ima skoliozu veću od 40 stupnjeva (26).

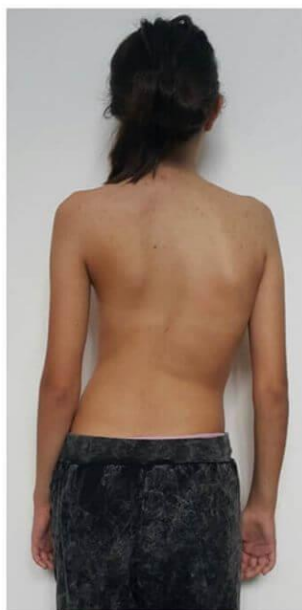Na incidenciju skolioze utječu mnogi čimbenici: dob, spol, genetika i drugo. Incidencija skolioza učestalija je kod djevojčica, gdje je omjer iznosi 1.5:1 do 3:1 u korist djevojčica. Taj

omjer još napreduje s dobi (21). Pojavnost skolioze u djevojčica od 7 godina je 36%, od 8 godina također 36%, a od 10 godina čak 52% (28). Također, žene imaju osam puta veću vjerojatnost da će napredovati do veličine krivine koja zahtijeva liječenje (29). Omjer ljevostranih i desnostranih skolioza je podjednak. Međutim, ukoliko se promatra položaj krivina uočeno je kako se skolioze najviše razvijaju u torakalnom području (48%), a zatim u torakolumbalnom ili lumbalnom području (40%). Također, pokazalo se da ženska djeca češće razvijaju skoliozu u torakalnom području, dok se kod muške djece skolioza češća pojavljuje u torakolumbalnom/lumbalnom području. Budući da kod sekundarnih skolioza postoji puno više uzroka pojave i incidencija je veća nego kod opće populacije. Tako je prevalencija kod neuromuskularnih poremećaja veća i kreće se od 20% kod cerebralne paralize pa sve do 90% kod dječaka s Duchenneovom mišićnom distrofijom (21).

5.3.3. Klinička slika

Glavni simptomi skolioze jesu: postranično iskrivljenje kralješnice, rotacija kralješka oko vertikalne osi te torzija kralješka (20). Budući da je skolioza karakterizirana vizualnim disbalansima cijelom dužinom tijela, moguće je uočiti određene znakove: glava nagnuta u jednu stranu, položaj ramena je viši na konveksnoj strani krivine, nejednaka udaljenost skapula od kralješnice, nejednaka visina inferiornog kuta skapule, disbalans u visini kostiju zdjelice, opušten trbuh, vidljivo smanjen tonus mišića na konveksnoj strani leđa, jedna noga se nalazi u semifleksiji ili hiperekstenziji, lopatica konveksne strane je izbočenija u odnosu na lopaticu na konkavnoj strani, nejednaka udaljenost ruku od torza, nejednaki kožni nabori te lateralno iskrivljenje kralješnice (Slika 2). Pri izvođenju testa pretklona (Adamsov test) pacijent se nagnje prema naprijed i pokušava dodirnuti prstima svoja stopala, dok fizioterapeut promatra simetriju leđa bočno i od straga. Postojanje grbe (gibusa) prilikom izvođenja ovog testa je dokaz strukturalne skolioze (10,20).

Na mogućnost skolioze mogu ukazivati i lokalni bolovi u mišićima i ligamentima. Smanjenje plućne funkcije je glavna zabrinutost kod progresivne teške skolioze. Zbog promjena oblika i veličine prsnog koša, idiopatska skolioza može utjecati na funkciju pluća. Nedavna izvješća o ispitivanju plućne funkcije u bolesnika s blagom do umjerenom idiopatskom skoliozom ukazala su na smanjenu plućnu funkciju. Oštećenje funkcije uočeno je kod težih slučajeva deformiteta kralješnice, proksimalno locirane zakrivljenosti i starijih bolesnika (29,30).



Slika 2. Pacijentica sa skoliozom

Izvor: <https://krenizdravo.dnevnik.hr/zdravlje/bolesti-zdravlje/skolioza-kako-je-prepoznati-i-moze-li-se-izlijeciti>

6. LIJEČENJE

Prije tridesetak godina u medicini je prevladavalo stajalište *wait and see* koje je zapravo značilo čekanje i promatranje hoće li skolioza napredovati bez poduzimanja ikakvih mjera. Takvim pogledom mnogi liječnici, a ni roditelji nisu bili zadovoljni stoga se radilo na drugim oblicima liječenja skolioze što je rezultiralo brojnim konzervativnim metodama - razne ortoze za korekciju skolioze i škole za provođenje vježbi specifičnih za skoliozu (4).

6.1. Operativno liječenje

Progresivne skolioze čiji je kut po Cobbu 50 i više stupnjeva su klinička indikacija za operativni način liječenja jer je poznato da napreduju i nakon završenog rasta te time uzrokuju nepovratno oštećenje respiratorne funkcije. Spadaju među zahtjevnije spinalne operacije te samim time stvaraju rizik od raznih komplikacija, pojava infekcija i neuroloških simptoma, a rijetko i smrti. Zbog mogućih komplikacija neke obitelji odbijaju pristati na operaciju, iako je ona indicirana (4). Ortopedi koriste razne postupke za kirurško liječenje adolescentne idiopatske skolioze: preoperacijsku skeletalnu "halo" trakciju, prednje opuštanje, korekciju i spondilodezu stražnjim

pristupom, prednjim pristupom te kombinaciju navedenih postupaka (26). Međutim, istraživanja nisu pokazala toliko povoljne rezultate operacije. U jednom je istraživanju sudjelovalo 49 bolesnika koji su bili povrgnuti spodilodezi radi skolioze. Cilj istraživanja bio je odrediti subjektivnu razinu boli pacijenata u periodu od 2 i 5 godina nakon operacije. Pokazalo se kako je bol učestalija pet godina nakon operacije u odnosu na period od dvije godine nakon iste (31). Drugo je pak istraživanje utvrđivalo kvalitetu života operiranih bolesnika i pokazalo kako je ona općenito smanjena ponajviše zbog negativnih stavki u domeni aktivnosti (33).

6.2. Konzervativno liječenje

Danas glavne metode konzervativnog liječenja sačinjavaju fizikalna terapija i ortoze. *The International Society on Scoliosis Orthopaedic and Rehabilitation Treatment (SOSORT)* je Društvo za ortopedsku rehabilitaciju i liječenje skolioze osnovano 2004. godine čiji je cilj poboljšanje neoperativnog liječenja skolioza. Ono potiče i promiče konzervativne načine liječenja koji su temeljeni na dokazima, daje smjernice i širi znanje vezano za mogućnosti liječenja skolioze. Cilj nije samo promatrati kralješnicu u koronarnoj ravnini, već sagledati problem i obitelj po holističkom psihosocijalnom modelu, gdje je sadašnja i buduća kvaliteta života primarni zadatak. PSSE (Physiotherapy Scoliosis Specific Exercises) je izraz koji SOSORT koristi za karakteristične fizioterapijske vježbe za skoliozu. Četiri randomizirana kontrolirana istraživanja (RCT) provedena u Italiji, Kanadi, Engleskoj i Turskoj dokazali su kako je PSSE doista učinkovit za liječenje adolescentne idiopatske skolioze s blagim i umjerenim krivinama. Postoji mnogo zasebnih metoda konzervativnog liječenja, no među najpoznatijima su sedam glavnih SOSORT škola te svaka od njih ima svoj pristup PSSE-u. Sedam velikih škola čine: pristup Lyon iz Francuske, pristup Katharina Schroth Asklepios iz Njemačke, Scientific Exercise Approach to Scoliosis (SEAS) iz Italije, pristup Barcelona Scoliosis Physical Therapy School (BSPTS) iz Španjolske, Dobomed pristup iz Poljske, pristup Side Shift iz Ujedinjenog Kraljevstva i pristup Functional Individual Therapy of Scoliosis (FITS) iz Poljske (33).

6.2.1. Sedam glavnih škola liječenja skolioza

Lyonov pristup je prvenstveno usmjeren na uporabu ortoza međutim uključuje i vježbe specifične za skoliozu. U novije se vrijeme kombiniraju samo PSSE s podupiranjem u obliku nove Lyon ART ortoze (Asymmetrical Rigid Torsion brace). Fizioterapeutski tretman sastoji se od trodimenzionalne (3D) mobilizacije kralješnice, mobilizacije iliolumbalnog kuta (lumbalna skolioza), edukacije pacijenata i aktivnosti svakodnevnog života, uključujući korekciju sjedećeg položaja. Vježbe fizikalne terapije prilagođene su individualnim potrebama pacijenta (33).

Schroth metoda jedna je od najviše proučavanih pristupa. Osmislila ju je Katharina Schroth iz Njemačke, koja je i sama imala umjerenu skoliozu. Glavni ciljevi Schroth metode su pružanje učinkovitog liječenja pacijentima te obuka i edukacija za fizioterapeute. Pristup liječenju uključuje i intenzivnu bolničku rehabilitaciju i ambulantnu fizioterapiju koju pružaju certificirani Schroth terapeuti (33).

Dobosiewiczova metoda obuhvaća aktivnu trodimenzionalnu automatsku korekciju, koja se odnosi na mobilizaciju primarne krivine prema korekciji zakrivljenosti, s posebnim naglaskom na kifotizaciju prsne kralješnice. DoboMed se koristi kao pojedinačna terapija ili uz ortoze, kao i priprema za operaciju skolioze (34).

SEAS metoda je metoda liječenja skolioze koja se usredotočuje na vraćanje posturalne kontrole i poboljšanje stabilnosti kralješnice kroz vježbe koje uključuju aktivnu 3D samo-korekciju skoliotičnog držanja. Aktivna 3D samo-korekcija ponajprije se postiže edukacijom pacijenata i povećanjem svjesnosti pacijenta o vlastitoj deformaciji. Kada je pacijent svjestan svoje deformacije i promjena koje zahtijevaju ispravljanje, u stanju je svjesno prilagoditi svoje držanje kako bi pronašao najbolje moguće poravnanje kralješnice unutar svih prostornih ravnina (33).

BSPTS je fizioterapeutska metoda koja se definira kao plan terapije kognitivnog, senzomotoričkog i kinestetičkog treninga kako bi se pacijenta naučilo da poboljša svoje skoliotično držanje na temelju pretpostavke da takvo držanje potiče napredovanje krivulje. Prvenstveno se temelji na načelima koje je razvila Katharina Schroth, pružajući 3D tretman koji se temelji na disanju i aktivaciji mišića (33).

U Hrvatskoj se od navedenih škola najviše primjenjuju Schrothina metoda i BSPTS, uz mogućnost primjene i Vojtine terapije (4).

Side Shift pristup u konzervativnom liječenju idiopatske skolioze, temelji se na teoriji da se fleksibilna krivulja može stabilizirati bočnim pokretima. Prekomjerni bočni pokreti trupa ispravljaju bočno odstupanje trupa duž koronarne ravnine. Ovi bočni pokreti potiču smanjenje posturalnih sila, koje utječu na razvoj strukturne krivine (33).

FITS koncept može se koristiti kao zaseban sustav korekcije skolioze, suportivne terapije za primjenu ortoza, pripreme djece za operaciju te korekcije ramenog i zdjeličnog pojasa nakon kirurških intervencija. Autori ovog koncepta predlažu individualno prilagođen program vježbi koji će ovisiti o kutu zakrivljenosti i rezultatu kliničkog pregleda bolesnika. Sastoji od dvije faze: uklanjanje miofascijalnih ograničenja koja ograničavaju korektivni pokret u tri ravnine, te izgradnja novih korektivnih obrazaca držanja u funkcionalnim položajima (35).

Valja napomenuti kako neki radovi pokazuju da je i kod progresivnih skolioza u odraslih osoba čiji je rast završen smisljeno redovito provođenje vježbi - PSSE jer se kod većine oboljelih smanjila bol u leđima i zaustavilo progresiju skolioze, a kod nekih je čak došlo i do smanjenog Cobbovog kuta (4).

6.2.2. Primjena ortoza

Ortoze (steznici) se smatraju jednim od glavnih sredstava liječenja srednje progresivnih skolioza. Cilj liječenja ortozom jest spriječiti pogoršanje veličine skolioze i izbjeći kirurški zahvat (25). Koristi se od 12 do 23 sata dnevno, a to ovisi o dobi djeteta i veličini zakrivljenosti, međutim tijekom puberteta preporučuje se intenzivnije nošenje. Pacijenti koji zahtijevaju primjenu ortoza su primarno djeca i adolescenti, a ponajviše djevojke u dobi od 10. do 16. godine (36). Uvjeti za primjenu ortoze u liječenju idiopatske skolioze su: spremnost pacijenta i roditelja na suradnju, veličina deformacije od 25° do 45° mjereno po Cobbu, Risserov znak od 0 do 2 te manje od godinu dana od pojave prve menstruacije (kod djevojčica). Ukoliko pacijenti imaju deformaciju između 30- 40° i Risserov znak manji od 2 primjena korektivnih ortoza mora započeti što ranije. Kod pacijenata s deformacijom između 20- 30° po Cobbu, Risserovim znakom 3 te godinom do godinom i pol od prve menstruacije se ortoza odmah primjenjuje ili se opserviraju tijekom 3- 4 mjeseca te ako tada dođe do progresije počinju koristiti ortozu. Pacijenti sa Risserovim znakom 4 i više te menstruacijom koja traje više od godinu i pol, nisu kandidati za liječenje ortozama (7). Korištenje ortoze je djelotvorno u prevenciji progresije krivina, a ujedno postoje i dokazi u smanjenju broja operativnih zahvata (18).

6.2.3. Risserov znak

Risserov znak je među najčešće korištenim pokazateljem koštane zrelosti (37). Može se primijetiti na RTG snimci zdjelice. Tim se znakom mjeri okoštavanje ilijakalne apofize koje započinje na *spina iliaca anterior superior* te završava straga na *crista iliaca posterior superior* (7). Risser je podijelio korake okoštavanja u šest faza (stadiji 0–5), pri čemu veći brojevi opisuju napredovanje prema zrelosti skeleta. Stadij 0 opisuje rendgenski snimak na kojem se ne vidi središte okoštavanja u apofizi (37). Prvi stadij iznosi 25% duljine ilijačne apofize, a svaki će sljedeći biti za 25% više, odnosno u četvrtom će stadiju okoštavanje obuhvaćati 100% apofize, dok je peti završni stupanj (7). U uporabi su dvije različite verzije sustava Risser, američka i europska, a razlike se odnose na faze 2 do 4 (7,37).

7. SCHROTH METODA

Schrothovu metodu, utemeljenu na tipičnim fizioterapeutskim principima razvila je Katharina Schroth 1920. godine u Njemačkoj. Ova se metoda kontinuirano usavršavala kroz liječenje približno 3000 slučajeva skolioze godišnje (33).

Katharini Schroth je i samoj dijagnosticirana umjerena skolioza te je bila podvrgnuta liječenju čeličnom ortozom u dobi od 16 godina. Nakon toga odlučila je razviti funkcionalniji pristup liječenju svoje skolioze te na taj način poboljšati kvalitetu svog života. Inspirirana načinom napuhavanja balona, pokušala je ispraviti vlastiti deformitet udišući zrak u konkavite svog trupa ispred ogledala (38). Prepoznala je da se 3D posturalna korekcija može postići samo nizom korektivnih vježbi osmišljenih tako da podrže ispravljeno držanje i promijene posturalnu percepciju osobe koja pati od skolioze. Načela aktivne 3D korekcije držanja, korektivnog disanja i korekcije posturalne percepcije čine temelj onoga što je postalo poznato kao Schrothova metoda liječenja skolioze (33).

Do 1921. uspjeh Katharine Schroth s vlastitom skoliozom privukao je pozornost, te je uz pomoć svoje kćeri Christe Lehnert-Schroth počela liječiti druge sa skoliozom u svom malom institutu u Meissenu u Njemačkoj. Do kasnih 1930-ih, Schrothova metoda je bila široko priznata kao najbolja konzervativna metoda liječenja skolioze u cijeloj Njemačkoj. Nakon Drugog svjetskog rata, Katharina i njezina kći su otvorile institut u Bad Sobernheimu u Njemačkoj, koji je ubrzo prerastao u potpunu kliniku za liječenje skolioze. Osamdesetih godina dvadesetog stoljeća

institut je preimenovan u Kliniku Asklepios Katharina Schroth. Danas je to Centar za rehabilitaciju deformiteta kralješnice Asklepios Katharina Schroth te nudi intenzivni bolnički rehabilitacijski program specifičan za skoliozu (33).

Schroth metoda je nekirurška opcija liječenja skolioze. Koristi specifične vježbe koje se temelje na pacijentovom jedinstvenom obrascu krivine kralješnice te ju nastoje vratiti u prirodni položaj. Svrha metode je zapravo stvoriti ravnotežu i stabilnost kralješnice poboljšanjem tjelesne mehanike i stabilizacijom iste kako bi se spriječilo daljnje napredovanje krivine (6,39).

To su specifične vježbe koje kralješnicu tretiraju trodimenzionalno te su opisane kao metoda koja se sastoji od senzomotornih, posturalnih vježbi i vježbi disanja s ciljem ponovnog uspostavljanja normalnog posturalnog poravnanja, statičke/dinamičke posturalne kontrole i stabilnosti kralješnice (5).

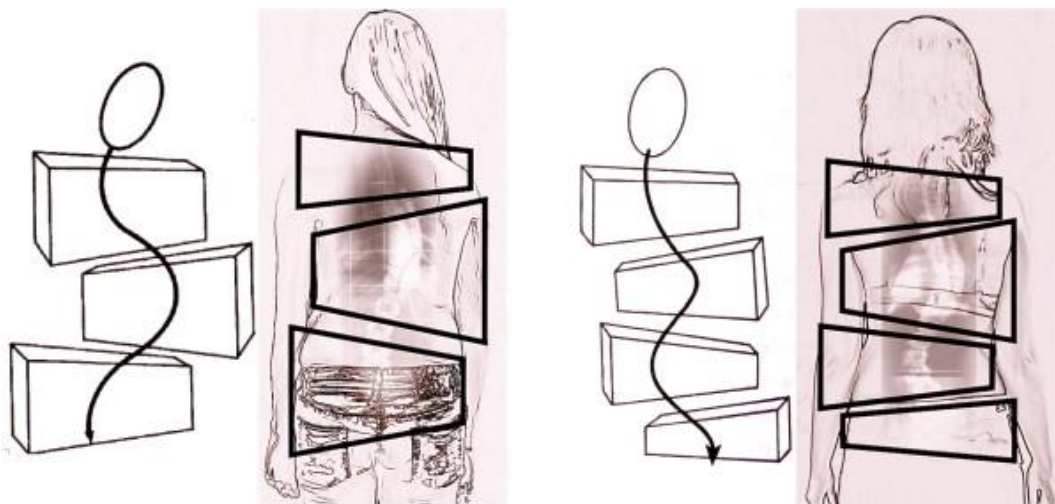
Sposobnost pacijenta da smanji deformitet kralješnice kroz aktivno posturalno poravnanje kralješnice u tri dimenzije (poznato kao autokorekcija) temeljna je sastavnica metode. Autokorekcija postiže se samoizduživanjem i posturalnim korekcijama koje su specifične za svaki uzorak krivine te će na kraju biti integrirane u dnevne aktivnosti (6).

Schroth vježbe sastoje se od tri temeljne komponente, a to su: mišićna simetrija, postura i disanje. Nastale promjene u zakrivljenosti kralješnice utječu na mišiće leđa, odnosno mišići na jednoj strani mogu hipotrofirati ili atrofirati, a na drugoj strani mogu biti prenapeti i previše opterećeni, odnosno hipertrofirati. Schroth vježbe osmišljene su za postizanje mišićne simetrije i na taj način rješavaju prethodno navedeni problem. Disanje je u ovoj metodi od velike važnosti, a koristi se posebna tehnika disanja zvana rotacijsko kutno disanje. Ideja je okretati kralješnicu uz disanje s ciljem preoblikovanja prsnog koša i okolnog mekog tkiva. Svjesnost o vlastitoj posturi je treći dio Schroth metode. Katharina Schroth se u uvelike oslanjala na ogledala (39,40). Praćenje zrcala imalo je važnu ulogu jer je omogućavalo sinkronizaciju korektivnog pokreta i posturalne percepcije kroz vizualni input (38). Ogledala su pomagala njezinim pacijentima da razviju svijest o vlastitoj posturi tijela. Upravo je svjesnost položaja vlastite kralješnice prvi korak za njezino ispravljanje. Posturalna je svijest posebno bitna kada su u pitanju svakodnevne životne aktivnosti jer oboljeli trebaju biti svjesni koji pokreti skoliozu ispravljaju, a koji ju dodatno pogoršavaju (39,40).

Schroth metoda se prvenstveno koristi za tretiranje idiopatske skolioze, uključujući adolescentnu i kasnu juvenilnu idiopatsku skoliozu. Liječenje skolioze kod odraslih provodi se modificiranom Schrothovom metodom koja se temelji na jačini boli te stupnju i rigidnosti

deformiteta kralješnice. Glavni cilj u skolioza kod djece je spriječiti njenu progresiju, a kod odraslih smanjiti bol i omogućiti normalan život i obavljanje svakodnevnih životnih aktivnosti. Također, primjenjuje se kod svake dobi i kod svih stupnjeva skolioze. Čak i kod težih slučajeva, ovom se terapijom postižu odlični rezultati kojima se može izbjeći operacija (40).

Prema Schrothovom principu tijelo dijelimo na „blokove“. Ovaj simbolički opis pomaže objasniti skoliotične promjene kao kompenzacijske prilagodbe. Blokovi tijela prikazuju deformaciju trupa kao promjenu njihovog geometrijskog oblika iz pravokutnog u oblik trapeza. Na slici su jasno vidljivi bočni pomak i rotacija kao i kompresija na konkavnoj strani i ekspanzija na konveksnoj strani (Slika 3). U stojećem statičkom položaju blokovi tijela bi trebali biti okomito poravnati s njihovim težištem integriranim u središnju sakralnu liniju, dok asimetrija skoliotičnog trupa predstavlja gubitak simetrije i prikazuje blokove koji su nakošeni i izvan centra (33).



Slika 3. Asimetrični blokovi tijela

Izvor: <https://www.ncbi.nlm.nih.gov/pmc/articles/PMC3180431/>

Razlikujemo pet principa na kojima se temelji ova metoda: aksijalna elongacija (detorzija), defleksija, derotacija, facilitacija i stabilizacija (18).

Vježba započinje osnovnim ispravljenim položajem. Na korigiranoj i stabiliziranoj zdjelici se uz korekciju segmenata trupa u kaudalno-kranijalnom smjeru te kroz aktivnu elongaciju, defleksiju i derotaciju ponavlja postizanje najvećeg mogućeg korigiranog uspravljanja unutar već postojećih strukturnih granica. Sve je popraćeno integriranim selektivnim rotacijskim

disanjem u kojem se rebra koriste kao dugačke koštane poluge, kojima se mijenja položaj kralješnice. Zdjelica se u sve tri ravnine kroz 5 bazičnih korekcija, aktivnim i voljnim pokretima dovodi u optimalni fiziološki položaj. Tijekom izvođenja vježbe aktivno potpomognuta maksimalna strukturna korekcija i maksimalno uspravljanje kralješnice se moraju stabilizirati i održati izometričkim mišićnim kontrakcijama te posturalnim refleksnim aktivnostima, duž cijele faze intenzivnog i dugackog ekspirija.

Program same fizioterapije sastoji se od korekcije skoliotičnih krivina uz propioceptivnu i eksteroceptivnu stimulaciju. Razvoj i održavanje pravilnog držanja kralješnice olakšan je korištenjem asimetričnih položaja tijekom tretmana čiji je cilj vraćanje pokretljivosti i ravnoteže trupa.

Rotation Angular Breathing (RAB) odnosno rotacijsko kutno disanje omogućava daljnje poboljšanje korekcije, te ujedno i pronalaženje posturalne kontrole. Provodi se na način da se kroz dorzalni udisaj u torakalni konkavitet (slaba strana) derotiraju prema ventralno usmjerena rebra i ta se korekcija nastoji pojačavati u svakom daljnjem inspiriju. Kod naprednih je pacijenata moguće istovremeno provoditi selektivnu korekciju torakalne konkavne strane (slaba strana) te korekciju lumbalne konkavne strane (slabo mjesto). U ekspiracijskoj će se fazi izvoditi korekcija zdjelice i što je dulje moguće zadržavati u sljedećim fazama rotacijskog disanja.

Nakon primjene RAB-a u fazi inspirija, u svakoj će se sljedećoj fazi ekspirija pri optimalnoj cjelokupnoj korekciji moći maksimalno kontrahirati mišićna trupa i ukoliko je moguće, dodatno kroz retroverziju ruke „slabe strane“ protiv otpora podloge, postizati redukcija ravnih leđa (hipokifoze) – kifozirajuća sinergija. Na taj je način, ovisno o pacijentovoj kondiciji, moguće ponavljati inspiracijsku korekciju kroz RAB i napinjanje mišićne trupe u ekspiriju, uz pretpostavku da se cijelo vrijeme zadržava bazična korekcija tijela (18).

8. UČINKOVITOST SCHROTH METODE NA TEMELJU ISTRAŽIVANJA

Od svih pristupa koji sačinjavaju PSSE, Schrothova metoda je jedna od najviše proučavanih i najčešće korištenih pristupa specifičnim vježbama za skoliozu (34). Postoje mnoga istraživanja koja ističu razne dobrobiti koje proizlaze iz tretmana pacijenta koji se liječe ovom metodom.

Burger i suradnici su proveli meta-analizu i sustavni pregled četiri randomizirana kontrolna ispitivanja (Schreiber i sur. 2015. i 2016., Kuru 2016., Kim & HwangBo 2016.), čiji je cilj bio identificirati i evaluirati trenutno dostupne dokaze o učinkovitosti Schrothovih vježbi za smanjenje Cobbovog kuta i poboljšanje kvalitete života u usporedbi s nekirurškim (promatranje i ortoze) liječenjem u bolesnika s AIS-om. Kuru i sur. i Schreiber i sur. (2015.) su se za ispitivanje kvalitete života koristili upitnikom QOL-a (Quality of life) koji se odnosi na SRS zdravlje. Taj upitnik procjenjuje kvalitetu života povezanu sa zdravljem specifičnim za skoliozu, a sastoji se od pet domena: funkcija, bol, mentalno zdravlje, slika o sebi i zadovoljstvo terapijom. Upitnik ima 22 (SRS-22) ili 23 stavke (SRS-23) te se svakoj točki daje ocjena od 0 do 5, pri čemu je 0 najlošija, a 5 najbolja. Mjerenja QOL-a izvodila su se na početku, nakon 6 tjedana, nakon 12 tjedana i nakon 6 mjeseci. Studija koju su proveli Schreiber i sur. (2015.) bila je jedina koja je pronašla značajne razlike u korist skupine koja je vježbala Schroth nakon 12 tjedana ($p = 0,0005$) i 24 tjedna ($p = 0,001$). Meta-analiza ukupnog kombiniranog učinka (Kuru i sur. 2016., Schreiber i sur. 2015.) pokazala je statistički značajno povećanje QOL-a u korist nadziranih Schroth vježbi. Prednosti ovog pregleda su što je korištena opsežna i sustavna strategija pretraživanja koja je uključivala sedam računalnih znanstvenih baza podataka. Pregled je proveden na dokumentiran postupni način u kojem je svaki korak uključivao dva neovisna autora, a unakrsnu provjeru odradio je ostatak grupe, ograničavajući tako potencijalne pogreške i potičući objektivnost. Ograničenje ovog pregleda bio je mali broj istraživanja, samo su četiri RCT-a zadovoljila kriterije uključivanja. Dva od tih RCT-a koristila su istu skupinu (Schreiber i sur. 2015., 2016.), a obje varijable, QOL i Cobbov kut, uključene su samo u jednom članku (Kuru i sur. 2016.) nakon 12 i nakon 24 tjedna.

Iako su nalazi pregleda bili pozitivni, autori tvrde kako se navedeni rezultati trebaju uzeti u obzir s oprezom u fizioterapijskoj praksi zbog ograničenog broja identificiranih članaka i njihovih metodoloških ograničenja. Smatraju kako bi kliničari mogli kombinirati nadzirane Schrothove vježbe s konvencionalnom fizioterapijskom njegom (promatranje, vježbanje, ortoze i manualna terapija) pri liječenju adolescenata s idiopatskom skoliozom. Također, navode kako bi istraživači trebali istražiti različite domene QOL-a i njihove pojedinačne ishode na kvalitetu

života te utjecaj Schrothovih vježbi na svaki od njih. Na taj bi se način dobila jasniju ideja o poboljšanju ishoda u pogledu kvalitete života (5).

Schreiber i sur. (2015.) su proveli randomizirano istraživanje čiji je cilj bio usporediti učinak Schrothovih vježbi u kombinaciji sa standardom njege i učinak standardne njege na ishode kvalitete života i izdržljivost leđnih mišića (BME) u bolesnika s AIS-om. U Sjevernoj Americi, preporuke za njegu adolescenata s blažim krivuljama uključuju promatranje ili upotrebu ortoza. U istraživanju je sudjelovalo 50 pacijenata s AIS-om, u dobi od 10-18 godina, s krivinama 10-45° po Cobbu. Jedna je grupa primala standardnu njegu, a druga nadzirane Schrothove vježbe uz standardnu njegu tijekom 6 mjeseci. Rezultati su uključivali Biering-Sorensen (BME) test, Scoliosis Research Society (SRS-22r) i rezultate Upitnika za izgled kralješnice. Nakon 3 mjeseca, BME se u Schroth skupini poboljšao za 32,3 s, dok se u kontrolnoj poboljšao samo za 4,8 s. U periodu od 3 do 6 mjeseci, slika o sebi poboljšala se u Schroth skupini za 0,13 i pogoršala u kontrolnoj za 0,17. Također, uočena je velika razlika između skupina u promjeni rezultata boli prema SRS-22r upitniku (41).

Lee i sur. su također proveli istraživanje u kojemu je cilj bio ispitati učinak Schroth metode na kvalitetu života kroz prisutnost i jačinu boli. Ispitanici su odrađivali vježbe 3 puta tjedno u periodu od 15 tjedana. Izmjeren Cobbov kut i bol su se smanjili u usporedbi sa prije izmjerenim vrijednostima (42).

Park, Jeon i Park su 2017. objavili meta-analizu čiji je cilj bio utvrditi učinke Schrothovih vježbi na idiopatsku skoliozu; međutim, oni su se uglavnom usredotočili na ukupnu veličinu učinka analiza podskupina prije i nakon Schrothove vježbe i nisu izvještavali o analizama između skupina (5). Istraživanje su sačinjavale tri grupe čiji su sudionici bili podijeljeni u grupe po godinama (10-19; >20 godina) te po spolu kako bi se ispitala učinkovitost na temelju tih karakteristika. Kako bi se procijenio učinak Schrothovih vježbi u obzir su se uzimale sljedeće sastavnice: Cobbov kut, asimetrija tijela, kut rotacije trupa (ATR), snaga fleksora trupa, snaga ekstenzora leđa, QOL, ravnoteža, ekspanzija prsnog koša i plućna funkcija. Varijable među skupinama uključivale su: 1) težinu skolioze prije intervencije (zahvaćenost cijele kralješnice, 10-30°, 30 - 50° i >50° po Cobbu), 2) trajanje intervencije (unutar 1 tjedna, 1-3 mjeseca, 3-6 mjeseci, 6 mjeseci – 1 godine, više od jedne godine), 3) specifične vrste Schrothovih vježbi (Schroth best practice, Schroth 3D tretman, klasični Schroth).

Što se tiče trajanja tretmana, autori su došli do zaključka kako je veliki učinak imao tretman koji je trajao dulje od 6 mjeseci, a najveći onaj koji je trajao dulje od godinu dana. Tretman koji se pružao manje od tjedan dana imao je mali učinak.

Analiza je pokazala statistički značajnu razliku između vrsti vježbi koje su sudionici izvodili. Schroth 3D tretman je pokazao veliki učinak, dok su općenite Schroth vježbe i Schroth best practice protokoli imali umjerene učinke.

Zaključno, autori su utvrdili kako je sveukupni učinak Schrothovih vježbi velik ($g=0,724$). Učinak u snazi fleksora trupa je bio najveći od svih varijabli. Ocjene na QOL skali su također bile pozitivnije, što upućuje kako poboljšanje krivine, ravnoteže te snage uvelike utječe na pozitivniju sliku o sebi i povećano samopouzdanje pacijenta. Učinak na plućnu funkciju je bio mali zbog toga što su vježbe prvenstveno osmišljene kako bi ispravile strukturalnu asimetriju i povećale ekspanziju prsnog koša (43).

Otman, Kose i Yakut su autori istraživanja koje je nastojalo utvrditi učinkovitost Schrothove trodimenzionalne terapije u liječenju adolescentne idiopatske skolioze. Došli su do zaključka kako Schrotova metoda pozitivno utječe na Cobbov kut, vitalni kapacitet te snagu i posturalne defekte u ambulantnih adolescenata. Studiju su proveli na 50 pacijenata čija je prosječna dob iznosila 14,15 \pm 1,69 godina. Istraživanje je provedeno na Fakultetu za fizikalnu terapiju i rehabilitaciju Sveučilišta Hacettepe, Ankara u Turskoj, u periodu od 1999. do 2004. Pacijente su prvih 6 tjedana liječili ambulantno, 5 dana u tjednu, u 4-satnom programu. Nakon toga su taj isti program nastavili i kod kuće. Ocjenjivao se Cobbov kut, vitalni kapacitet i mišićna snaga pacijenata prije liječenja, te nakon 6 tjedana, 6 mjeseci i godinu dana. Prosječni Cobbov kut je prije tretmana iznosio 26,10°, nakon 6 tjedana 23,45°, 19,25° nakon 6 mjeseci te 17,85° nakon jedne godine ($p<0,01$). Vitalni kapaciteti su u prosjeku prije liječenja iznosili 2795 ml, nakon 6 tjedana dosegli su 2956 ml, 3125 ml nakon 6 mjeseci i 3215 ml nakon jedne godine ($p<0,01$). Također su prema rezultatima evaluacije uočili porast mišićne snage i oporavak posturalnih defekata u svih bolesnika nakon 6 tjedana, 6 mjeseci i jedne godine, ($p<0,01$) (44).

Prospektivna klinički kontrolirana studija koju su provele Vrečić, Glišić i Živković je također ispitala učinkovitost kratkotrajno kontroliranih Schrothovih vježbi u liječenju adolescenata s AIS-om. Studija je obuhvaćala 23 pacijenta koji su prethodno liječeni "uobičajenom" fizioterapijom, ali bez značajnijeg uspjeha. Početna procjena uključivala je fizički pregled, antropometrijska mjerenja, skoliometriju i radiografiju kralješnice. Djeci su dodijeljene individualne terapije u trajanju od sat vremena. Sva su djeca imala po 15 sesija, 3 puta tjedno u

periodu od 5 tjedana, u ambulantnim uvjetima. Potom je uslijedio dnevni program vježbanja kod kuće u trajanju od 30-45 minuta. Prije i nakon istraživanja analizirani su se: ATR, lateralna fleksija trupa i respiratorni indeks. Valja napomenuti kako je istraživanje završilo samo 18 pacijenata (16 djevojčica i 2 dječaka, prosječne dobi $13,38 \pm 2,17$ godina). Osnovni srednji Cobbov kut najveće krivulje iznosio je 28° , a ortozi je nosilo 61,1% djece. Nakon tretmana, ATR se značajno smanjio na razini Th8-12 i L1-5, dok su lateralna fleksija i respiratorni indeks značajno porasli. Time je utvrđeno kako Schroth metoda poboljšava držanje i estetski izgled, kao i disanje i fleksibilnost kralješnice kod djece s AIS-om (45).

Vježbe se često izvode kako bi se poboljšala učinkovitost ortoza i istovremeno izbjegle njihove nuspojave. U procesu odvikavanja od ortoza često dolazi do gubitka korekcije tijekom liječenja AIS-a. Zaina i suradnici su proveli istraživanjem kojim su htjeli provjeriti učinkovitost vježbi u smanjenju gubitka korekcije tijekom odvikavanja od ortoze. U istraživanju je sudjelovalo 68 uzastopnih pacijenata (osam muškaraca), čija je prosječna dob bila 15 ± 1 godina, a Cobbov kut $22 \pm 8^\circ$ na početku odvikavanja od ortoze. Kao početak odvikavanja definiran je prvi posjet u kojem je propisano nošenje ortoze kraće od 18/24 sata (prema njihovom protokolu, na Risser 3). Ispitanici su podijeljeni u dvije skupine prema tome jesu li se izvodili vježbe ili ne. U prvu skupinu EX koja je izvodila vježbe, bilo je uključeno 39 pacijenata koji su dalje podijeljeni u dvije podskupine: SEAS – 14 pacijenata koji su izvodili vježbe prema protokolu njihovog instituta i OTH – 25 pacijenata koji su izvodili ostale vježbe. Drugu kontrolnu skupinu CON sačinjavalo je 29 pacijenata koji su podijeljeni u druge dvije podskupine: DIS - 19 pacijenata koji su izvodili diskontinuirane vježbe te NO – 10 pacijenata koji uopće nisu vježbali. Potpunim odvikavanjem od ortoze smatrala se prva posjeta u kojoj ortoza više nije bila propisana (Risser 5, prema našem protokolu).

OTH podskupinu činili su sudionici koji su izvodili mnogo različitih protokola vježbanja u lokalnoj ustanovi prema onome što je odredio njihov određeni terapeut. DIS podskupinu činili su pacijenti koji su vježbe izvodili manje od 45 minuta tjedno ili su proveli više od šest mjeseci bez vježbanja. Vrijeme vježbanja izračunavalo se na temelju onoga što su pacijenti i obitelj prijavili prilikom svakog pojedinog posjeta. Prosječno trajanje faze odvikavanja od ortoze bilo je dvije godine i sedam mjeseci, bez vidljivih razlika među skupinama i podskupinama.

Na početku nije bilo zamjetljive razlike između skupina. Međutim, na kraju liječenja, 2,7 godina nakon početka procesa odvikavanja, Cobbov kut se značajno povećao i u DIS i u NO skupini ($3,9^\circ$ odnosno $3,1^\circ$ po Cobbu). Grupe SEAS i OTH se nisu mijenjale. Uspoređujući pojedinačne skupine, OTH je u odnosu na DIS imao značajnu razliku ($P < 0,05$).

Bolesnici koji su izvodili vježbe prema SEAS protokolu, u kliničkom su smislu postigli najbolje rezultate uz najmanji postotak pogoršanja (samo je jedan pacijent premašio 5° po Cobbu). NO podskupina je imala najlošije rezultate, no i kontinuitet vježbanja je pokazao svoju važnost. U pet slučajeva, koji su svi bili u podskupinama NO i DIS, uočen je ogroman gubitak korekcije, čak preko 10° po Cobbu, a u jednom slučaju gubitak iznosio i 18° po Cobbu. Učinak na ATR bio je manje očit, a čini se da je to više vođeno ortozom nego jesu li vježbe izvedene ili ne. Prema dobivenim rezultatima, može se pretpostaviti kako vježbe mogu spriječiti svojevrsni posturalni kolaps koji postaje vidljiv onda kada se kralješnica postepeno oslobađa od pasivne potpore ortoza. Dugogodišnje korištenje ortoza može uzrokovati progresivnu mišićnu atrofiju i gubitak snage mišića. Ukoliko se mišići kralješnice ne treniraju specifično i stalno te tijekom liječenja, a posebno u periodu odvikavanja od ortoza, ovaj posturalni kolaps bi mogao završiti loše. Njihovi su rezultati podržali ovu hipotezu.

Korist ovih vježbi za stabilizaciju ATR-a je ipak manje evidentna. Čini se kako vježbe ne mogu utjecati na mogući (u svaki slučaj smanjen – u prosjeku 0,5° ATR) gubitak korekcije. Vježbe ipak ne djeluju toliko na remodeliranje kostiju, to jest gubitak korekcije, koliko i na druge parametre (46).

Značaj vježbi u liječenju skolioze potvrđuju i Kalichman i sur. Iako tvrde da je nošenje ortoze najučinkovitiji konzervativni tretman za AIS, smatraju kako fizikalna terapija temeljena na vježbama, ukoliko se pravilno primjenjuje, može spriječiti pogoršanje krivulje i smanjiti potrebu za nošenjem ortoze. Osim toga, utvrđeno je kako su fizičke vježbe jedini tretman koji poboljšava i respiratornu funkciju. Zaključak je kako je kombiniranjem ortoza i vježbanja povećana učinkovitost liječenja u usporedbi sa samo jednim tretmanom, međutim i dalje su potrebna dodatna kvalitetna istraživanja kako bi se procijenila učinkovitosti različitih konzervativnih metoda u liječenju AIS-a (47).

Yagci i Yakut su proveli drugačije istraživanje u kojemu su uspoređivali učinak vježbi za stabilizaciju *core-a* (jezgre) i vježbi specifičnih za skoliozu. Trideset žena s AIS-om, koje su imale umjerene krivulje (20°-45°), nasumično su podijelili u dvije skupine. Obje su grupe nosile ortozu tijekom 4 mjeseca; jedna je skupina primala terapiju vježbanja stabilizacije *core-a*, dok je druga odrađivala vježbe prema SEAS principu. Mjere ishoda temeljile su se na: Cobbovom kutu, ATR-u, simetriji tijela, estetskoj deformaciji trupa i kvaliteti života. Rezultati su pokazali kako su torakalni i lumbalni Cobb kutovi i kutovi rotacije trupa, simetrija tijela i estetski deformitet trupa poboljšani u obje skupine. Kvaliteta života se nije promijenila ni u jednoj

skupini, a domena boli upitnika SRS-22 poboljšala se samo u skupini za stabilizaciju *core-a* (48).

Prema SOSORT-ovim smjernicama za ortopedsko i rehabilitacijsko liječenje idiopatske skolioze tijekom rasta (2016.) od ukupno 68 preporuka nošenje ortoze sačinjavalo je 25, PSSE za sprječavanje progresije skolioze tijekom rasta čine 12, a PSSE tijekom liječenja ortozom i kirurške terapije 6 smjernica. Prema dogovorenoj ljestvici ocjenjivanja jačine i razine dokaza, postojale su 2 preporuke za ortozu i 1 preporuka za PSSE koje su dostigle razinu preporuke "I" i razinu dokaza "II". Dvije preporuke za ortozu su dosegle snagu preporuke A na temelju razine dokaza I, a 20 za ortozu i 13 za PSSE preporuka je doseglo snagu preporuke B. Unatoč postojanju visokokvalitetnih istraživanja, navodi se kako heterogenost protokola istraživanja ograničava generaliziranost preporuka (49).

Cilj istraživanja kojeg su proveli Negrini i suradnici bio je ispitati učinkovitost PSSE-a za izbjegavanje korištenja ortoza ili napredovanja AIS-a u svakodnevnim klinikama. To je bila longitudinalna komparativna opservacijska multicentrična studija u kojoj su kriteriji uključivanja bili AIS, Risserov znak 0-2 te 11-20 stupnjeva po Cobbu pri prvoj evaluaciji. Jedna je grupa izvodila PSSE prema SEAS školi, jedna je odrađivala uobičajenu fizioterapiju (UP), a kontrolna je grupa bila bez terapije (CON). Završetkom liječenja smatrao se medicinski otpust, Risserov znak 3 ili neuspjeh koji je bio definiran potrebom za korištenjem ortoze prije kraja rasta ili Cobbovim kutom većim od 29 stupnjeva. Vjerojatnost neuspjeha procijenjena je omjerom rizika (RR – risk ratio) i 95% intervalom pouzdanosti (CI - confidence interval). Statistička analiza uključivala je analizu namjere liječenja gdje su se u obzir uzeli svi sudionici i analizu učinkovitosti, uzimajući u obzir samo sudionike na kraju liječenja. Uključili su 293 prihvatljiva ispitanika (SEAS, n=145; UP, n=95; kontrole, n=53). Rizik uspjeha povećan je 1,7 puta (P=0,007) i 1,5 puta (P=0,006) sa SEAS-om naspram kontrola u analizama učinkovitosti i s namjerom liječenja, te broj potreban za liječenje za testiranje SEAS-a u odnosu na kontrole je bio 3,5 (95% CI 3,2-3,7) odnosno 1,8 (95% CI 1,5-2,0). Stopa uspješnosti bila je viša sa SEAS-om nego UP-om u analizi učinkovitosti. Zaključili su kako je SEAS je smanjio stopu korištenja ortoza u AIS-u te da je bio učinkovitiji od UP-a (50).

Romano i sur. su htjeli procijeniti učinkovitost vježbi specifičnih za skoliozu kod adolescenata s AIS-om. Sustavnim pregledom literature iz nekoliko baza uključivali su randomizirana kontrolirana ispitivanja i prospektivne kohortne studije s kontrolnom grupom koja uspoređuje vježbe bez liječenja, drugi tretman, operaciju i različite vrste vježbi. U pregled su uključena dva istraživanja, sa sveukupno 154 sudionika. Postoje dokazi niske kvalitete iz jedne randomizirane

kontrolirane studije koja tvrdi da vježbe kao dodatak drugim konzervativnim tretmanima povećavaju učinkovitost tih tretmana (smanjena torakalna i lumbalna krivulja). Iz druge, prospektivne kontrolirane kohortne studije postoje dokazi vrlo niske kvalitete da vježbe specifične za skoliozu strukturirane unutar programa vježbanja mogu smanjiti propisivanje ortoza (omjer rizika (RR) 0,24, (95% CI 0,06 do 1,04) u usporedbi s uobičajenom fizioterapijom (različite vrste općih vježbi prema preferencijama pojedinačnih terapeuta unutar različitih ustanova). Autori su zaključili kako nedostaju visokokvalitetni dokazi koji bi preporučili korištenje specifičnih vježbi za skoliozu u liječenju AIS-a. Iako je jedna studija vrlo niske kvalitete pokazala je da ove vježbe mogu biti učinkovitije od elektrostimulacije, trakcije i posturalnog treninga kako bi se izbjegla progresija skolioze, potrebno je provesti kvalitetnije istraživanje prije nego što se korištenje tih konkretnih vježbi može preporučiti u kliničkoj praksi (51).

Mordecai i Dabke proveli su opsežnu pretraga literature u najčešće korištenim medicinskim bazama podataka. Od ukupno identificiranih 155 radova, samo je 12 njih ocijenjeno relevantnim. Tih se 12 radova sastojalo od 9 prospektivnih kohortnih studija, 2 retrospektivne studije i jedne serije slučajeva. Iako su sve studije potvrdile ulogu terapije vježbanjem u AIS-u, identificirano je nekoliko nedostataka: nedostatak jasnoće u regrutiranju pacijenata i metode procjene veličine krivine, loša evidencija o usklađenosti i nedostatak rezultata. Mnoge studije koje su izvijestile o "značajnim" promjenama Cobbovog kuta nakon tretmana, su zapravo bile male veličine i nisu uzele u obzir prijavljene stope pogrešaka među ili unutar promatrača. Također, sve su studije imale lošu statističku analizu i nisu izvijestile o tome jesu li zabilježena poboljšanja bila dugoročna. Ukratko, ovaj nepristrani pregled literature otkrio je dokaze loše kvalitete koji podupiru upotrebu terapije vježbanjem u liječenju AIS-a. Prema autorima, za realniju procjenu uloge terapije vježbanjem u AIS-u potrebne su dobro osmišljene randomizirane kontrolirane studije (52).

Monticone i sur. su pak procjenjivali učinak programa aktivne samokorekcije i vježbi usmjerenih na zadatak na deformaciju kralješnice i kvalitetu života vezanu uz zdravlje kod bolesnika s blagom adolescentnom idiopatskom skoliozom čiji je Cobbov kut manji od 25°. Od 110 pacijenata njih 55 je nasumično raspoređeno u eksperimentalnu skupinu koja je pohađala rehabilitacijski program koji se sastojao od aktivne samokorekcije, vježbi za kralješnicu usmjerene na zadatak i edukacije. Ostalih 55 sudionika u kontrolnoj skupini radili su tradicionalnih vježbe za kralješnicu. Istraživanje je trajalo godinu dana. Pokazalo se kako je program aktivnih samokorekcija i vježbi usmjerenih na zadatak bio superiorniji od

tradicionalnih vježbi u smanjenju deformiteta kralješnice i poboljšanju kvalitete života u bolesnika s blagim AIS-om. Učinci su trajali najmanje godinu dana nakon završetka intervencije (53).

Anwer i suradnici su također napravili sustavni pregled u kojem su se ispitali učinci vježbanja na deformacije kralješnice i kvalitetu života u bolesnika s AIS-om. Šest od devet odabranih studija postiglo je visoku metodološku kvalitetu na PEDro ljestvici. Meta-analiza je otkrila dokaze umjerene kvalitete da intervencije vježbanja smanjuju Cobbov kut, ATR, torakalnu kifoza i lumbalnu lordozu te dokaze niske kvalitete da intervencije vježbanja smanjuju prosječna bočna odstupanja. Meta-analiza je ujedno otkrila i dokaze srednje kvalitete koji tvrde da intervencije vježbanja poboljšavaju kvalitetu života. Zaključak je kako je program vježbanja pod nadzorom bio bolji od kontrolnih skupina u smanjenju deformiteta kralješnice i poboljšanju kvalitete života pacijenata s AIS-om (54).

Rigo i suradnici proveli su retrospektivnu analiza ishoda u smislu prevalencije kirurškog zahvata adolescentne idiopatske skolioze u bolesnika koji primaju konzervativno liječenje. Cilj im je bio utvrditi ima li centar s aktivnom politikom konzervativnog upravljanja manje pacijenata koji se na kraju podvrgnu operaciji adolescentne idiopatske skolioze nego centar u kojem je vježbanje neinterventno. Od 1991. godine u centru u Barceloni, djeci s adolescentnom idiopatskom skoliozom preporučuju se korištenje ortoza i fizikalna terapija. Baza podataka o skoliozi pretražena je za pacijente s AIS-om koji su na zadnjem pregledu imali najmanje 15 godina i koji su imali odgovarajuću dokumentaciju o Cobbovom kutu. Prevalencija kirurških zahvata iz tog centra uspoređena je s onom iz centra gdje je praksa neinterventna (28,1% pacijenata je podvrgnuto operaciji). Od ukupno 106 slučajeva s ortozom, od kojih je 97 praćeno, šest slučajeva (5,6%) je naposljetku podvrgnuto fuziji kralješnice. Analiza najgoreg slučaja, koja pretpostavlja da je svih devet slučajeva izgubljenih zbog praćenja operirano, dovodi najveći broj slučajeva koji su mogli biti podvrgnuti fuziji kralješnice na 15 (14,1%). Oba postotka su statistički značajna u usporedbi s 28,1% prijavljenih operacija iz centra uz politiku neintervencije. Autori napominju kako se konzervativne metode liječenja nikada ne smiju isključiti iz zbrinjavanja skolioze, jer one mogu i nude održivu alternativu onim pacijentima koji se ne mogu ili ne žele kirurški liječiti (55).

Istraživanje koje su proveli Schreiber i sur. (56) je jedino klinički značajno istraživanje. Njihov je cilj bio odrediti kolikom je broju pacijenata potrebno liječenje Schroth vježbama uz standardnu njegu (promatranje ili ortoze) kako bi se spriječilo jedno napredovanje (number needed to treat - NNT) najveće krivulje (LC) ili zbroja krivulja (SOC) iznad 5° odnosno 10° u

periodu od 6 mjeseci. Ovo je bila sekundarna analiza RCT-a. Pedeset uzastopnih sudionika iz klinike za skoliozu randomizirano je u Schroth PSSE + standardnu skupinu njege (n = 25) ili u standardnu skupinu njege (n = 25). Ispitanike su sačinjavali muškarci i žene s AIS-om, u dobi od 10 do 18 godina, sa svakakvim vrstama krivina, Cobbovim kutem od 10° do 45°, sa ili bez ortoze te na svim razinama koštane zrelosti. Schrothova se intervencija sastojala od jednosatnih tjednih nadziranih Schroth PSSE sesija i dnevnog kućnog programa koji se provodio u periodu od šest mjeseci uz standardnu njegu, dok su kontrolne skupine dobile samo standardnu njegu. Autori su zaključili kako je kratkotrajna intervencija Schroth PSSE dodana standardnoj skrbi pružila veliku korist u odnosu na samo standardnu njegu. Također, došli su do rezultata da će tijekom perioda od 6 mjeseci jedna osoba izbjeći pogoršanje za svaka četiri pacijenta podvrgnuta Schroth terapiji, u usporedbi sa standardnom njegovom.

8.1. Schroth metoda i Cobbov kut

Cobbov kut je najčešće korištena vrijednost za kvantificiranje deformiteta kralješnice, kao i za dijagnosticiranje težine skoliotičnih krivulja. Često se koristi kao klinička smjernica u postavljanju ciljeva i planova intervencije za klijente s idiopatskom skoliozom (43).

U već spomenutoj meta-analizi Burgera i suradnika, tri od četiri randomizirana kontrolna istraživanja su uzela Cobbov kut kao mjerljivu varijablu. Schreiber i sur. (2016.) izmjerili su najveći Cobbov kut i pronašli značajnu razliku (95% CI $-5,9^{\circ}$ do $-1,1^{\circ}$; $p = 0,006$) u periodu od 24 tjedna u korist skupina koje su vježbale prema Schroth tretmanu. Najveća krivulja se smanjila u skupini koja je izvodila Schroth vježbe, za $1,2^{\circ}$ te se povećala za $2,3^{\circ}$ u skupini koja je primala nekirurški tretman. Kim i HwangBo (2016.) pokazali su značajno smanjenje Cobbovog kuta unutar obje skupine ($p < 0,05$) nakon 12 tjedana (unutargrupna analiza), dok je međugrupna analiza pokazala značajnu promjenu u korist Schrothove grupe vježbanja ($p < 0,05$). Kod Kuru i sur. (2016.) postojale su značajne razlike među tri skupine u korist Schrothove skupine za vježbanje u 24. tjednu. Cobbov kut se smanjio u skupini s nadziranom Schrothovom vježbom, dok se u skupini za kućne vježbe i skupini za nekirurško liječenje povećao (5).

Meta-analiza 15 studija koju su proveli Park i sur. (2017.) utvrdila je da je trajanje liječenja važno jer je metoda imala srednju veličinu učinka ($\geq 0,50$) ukoliko se primjenjivala kraće od 6 mjeseci. Autori su preporučili da se liječenje nastavi najmanje 6 mjeseci i dulje, jer se pokazalo

da tada ima veliku veličinu učinka ($\geq 0,80$) na Cobbov kut. Zanimljivo je kako je uključeni članak s najkraćim trajanjem liječenja od 12 tjedana (Kim & HwangBo 2016.) također imao najveće smanjenje Cobbovih kutova u grupi Schroth vježbe i pilatesa. Taj rezultat se može pripisati većem intenzitetu nadziranog liječenja, odnosno 36 sesija pod nadzorom u trajanju od 12 tjedana u usporedbi s primjerice Kuru i sur. (2016.), koji su koristili 18 sesija pod nadzorom tijekom 6 tjedana. Drugo objašnjenje može biti kako su Kim i HwangBo (2016.) uključili sudionike s manjim početnim Cobbovim kutovima u usporedbi sa Schreiberom i sur. (2015., 2016.) i Kuru i sur. (2016.). Park i sur. uočili su kako se povećanjem raspona Cobbovih kutova prije intervencije veličina učinka smanjivala (1 istr). Zaključno smatraju kako su Schroth vježbe mnogo učinkovitije za skolioze u kojima Cobbov kut iznosi od 10° do 30° , nego za one čiji kut prelazi 30° . Predlažu kako bi se operativni zahvat kao opcija trebao razmatrati kod težih oblika skolioze čiji kut prelazi 50° . Također, tvrde kako bi se vježbe trebale kontinuirano izvoditi barem šest mjeseci kako bi učinak bio pozitivan i kako bi došlo do pozitivnih promjena (43).

Fusco i sur. su izradili ažurirani sustavni pregled o učinkovitosti specifičnih vježbi za skoliozu. Prema autorima najkvalitetniju studiju (RCT) proveli su Negrini i sur. koji su uspoređivali 2 skupine od 40 pacijenata, pokazujući poboljšanje krivine kod svih liječenih pacijenata nakon 6. mjeseci. Sve su studije potvrdile učinkovitost vježbi u smanjenju stope progresije, ponajviše u ranom pubertetu i/ili poboljšanje Cobbovih kutova, oko kraja rasta. Vježbe su se također pokazale učinkovitima u smanjenju propisivanja ortoza. Ta je studija, isto kao i prethodno objavljeni sustavni pregledi, pokazala da specifične vježbe mogu poboljšati Cobbov kut pojedinaca s AIS-om kao i mišićnu snagu, mobilnost i ravnotežu (57).

8.2. Schroth metoda i progresija krivine

Općenito se operacija fuzije skolioze smatra jedinim sredstvom za zaustavljanje progresije odrasle idiopatske skolioze (ADIS), međutim postoje pacijenti koji odbijaju operaciju te im nedostaju dokazi u korist konzervativnog liječenja. Upravo zato je cilj istraživanja kojeg su proveli Negrini i sur. bio provjeriti moguću učinkovitost vježbi specifičnih za skoliozu na djelovanje progresije ADIS-a.

Provodila se retrospektivna kohortna studija. U liječenju je sudjelovalo 34 bolesnika s ADIS-om (5 muškaraca i 29 žena, prosječna dob $38,0 \pm 11,0$), koji su isključivo liječeni SEAS vježbama specifičnim za skoliozu. Terapije su uključivale najmanje dva tjedna provođenja vježbi u trajanju od 45 minuta. Kao kontinuirana varijabla analizirala se radiografska progresija,

koja je ujedno bila i glavni ishod. Prosječni Cobbov kut pacijenata bio je $55,8 \pm 13,2^\circ$. Petnaest pacijenata imalo je prethodne rendgenske snimke koje su potvrđivale progresiju skolioze: prosječna progresija krivine (pogoršanje) bila je $9,8 \pm 6,6^\circ$ u medijanu od 25 (raspon 17-48) godina. Preostale su pacijente karakterizirale teže krivine, koje su prelazile 40° Cobb (srednja zakrivljenost $50,9 \pm 13,6$), međutim nije bilo moguće dokazati kako su u tim slučajevima one napredovale. Nakon prosječnog razdoblja liječenja u trajanju od 2 godine, čak je 68 % pacijenata doživjelo poboljšanje skolioze. No, kod jednog je bolesnika (3 %) zabilježeno pogoršanje skolioze za 5° u 18 godina, iako je stopa progresije smanjena s $0,5^\circ$ na $0,27^\circ$ godišnje. Bolesnici su se poboljšali za $4,6 \pm 5,0^\circ$ Cobb ($P < 0,05$), bez razlika na temelju lokalizacije krivulje, spola, dobi, duljine liječenja. Nisu pronađene nikakve statistički značajne razlike prema spolu i dobi. Vrijeme je u korelaciji s progresijom Cobb stupnja prije početka vježbi specifičnih za skoliozu, dok se nakon početka tretmana ta korelacija gubi.

Autori su istraživanjem potvrdili da vježbe specifične za skoliozu mogu biti učinkovite za postizanje stabilnosti kod odraslih pacijenata čija skolioza napreduje, a u nekim slučajevima mogu dovesti i do smanjenja Cobbovih kutova u stupnjevima. Kod vrlo progresivnih krivina vježbe usporavaju napredovanje zakrivljenosti, odnosno pogoršanje krivine. Osim navedenog, ova studija daje preliminarni uvid u činjenicu da je kontinuitet i dosljednost u provođenju ovih vježbi obavezan, kako se ne bi izgubio napredak u rezultatima (58).

Istraživanje koje su proveli Hans-Rudolf Weiss, Grita Weiss i Franz Petermann imalo je za cilj provjeriti hipotezu koja tvrdi da intervencija temeljena na fizioterapiji može smanjiti učestalost progresije u djece s IS. Dvije nezavisne skupine pacijenata, koje se podudaraju po dobi i spolu, su prilikom postavljanja dijagnoze analizirane pomoću parametra ishoda, u ovom slučaju incidencije progresije ($>$ ili $=5$ stupnjeva). Jedna skupina nije liječena, dok je druga primila stacionarnu intenzivnu rehabilitaciju skolioza (SIR). Statistički su razlike bile vrlo značajne. Incidencija progresije u skupini neliječenih bolesnika kretala se od 1,5 puta (71,2% naspram 46,7%) do 2,9 puta (55,8% naspram 19,2%) viša nego u skupinama bolesnika liječenih stacionarnom intenzivnom rehabilitacijom, čak i kada je ta skupina uključivala bolesnike s težim zakrivljenostima (59).

Negrini, Zaina i sur. proveli su prospektivnu kontroliranu kohortnu studiju s analizom najgoreg slučaja u kojoj su uspoređivali učinak SEAS vježbi s rehabilitacijskim programima "uobičajene njege" u smislu izbjegavanja propisivanja ortoze i prevencije progresije krivine u adolescentnoj idiopatskoj skoliozi. Sudjelovalo je 74 uzastopna ambulantna bolesnika s AIS-om s rizikom od propisivanja ortoze, koji prethodno nisu bili liječeni. Srednji Cobbov kut iznosio je 15

stupnjeva, prosjek godina bio je 12,4. Trideset i pet pacijenata uključeno je u skupinu SEAS vježbi, a 39 u skupinu s uobičajenom fizioterapijom. Primarni ishod uključivao je broj pacijenata s ortozama, Cobbov kut i kut rotacije trupa. Na kraju istraživanja u skupini s vježbama SEAS bilo je 6,1% pacijenata s ortozama naspram 25,0% u skupini s uobičajenom fizioterapijom. Neuspjesi liječenja u analizi najgoreg slučaja bili su 11,5%, odnosno 30,8%. U oba su slučaja razlike bile statistički značajne. Cobbov kut se popravio u skupini SEAS vježbi, ali se pogoršao u grupi s uobičajenom fizioterapijom. Ukupno, u skupini SEAS vježbi poboljšalo se 23,5% bolesnika, a pogoršalo 11,8%, dok se u skupini s uobičajenom fizioterapijom 11,1% poboljšalo, a 13,9% pacijenata pogoršalo. Ovi su podaci potvrdili učinkovitost vježbi u bolesnika sa skoliozom koji su pod visokim rizikom od progresije. U usporedbi s neprilagođenim vježbama, čini se kako je specifičan i personaliziran tretman (SEAS) učinkovitiji (60).

9. ZAKLJUČAK

Schroth metoda iza sebe ima dugu tradiciju u konzervativnom liječenju skolioza. Iako postoji mnogo slučajeva kojima je upravo ova metoda pomogla u smanjenju deformiteta i svakodnevnom životnom funkcioniranju, ova je tema još podosta neistražena. Na temelju pretražene literature, općenito se može reći kako je Schroth metoda učinkovit alat u liječenju skolioza. Literatura navodi kako Schroth metoda smanjuje Cobbov kut i usporava progresiju krivine, čime su potvrđene hipoteze ovoga rada. Osim navedenog, pozitivno djeluje na kvalitetu života, smanjuje bol, jača mišiće, poboljšava kut rotacije trupa i simetriju tijela, kao i ravnotežu, držanje i estetski izgled. Uz to, povećava i vitalni kapacitet pluća te na taj način olakšava disanje koje skoliotičnim pacijentima može predstavljati ozbiljan problem. Pretpostavka je i da ove vježbe mogu spriječiti posturalni kolaps koji nastaje kada se kralješnica oslobađa od potpore koju joj pruža ortoza. Sve navedeno, pozitivno djeluje na samopouzdanje i samo mentalno zdravlje pacijenata. Jedno istraživanje je pokazalo kako vježbanje po Schroth principu smanjuje prevalenciju kirurških zahvata adolescentne idiopatske skolioze, a u više je publikacija dokazano kako je Schroth metoda djelotvornija od standardne njege i konvencionalne fizioterapije.

Iako navedene publikacije govore u prilog Schroth metodi, osobno smatram kako se ovaj princip mora nastaviti detaljnije istraživati. Dostupna istraživanja imaju dosta ograničenja, kao i mali broj sudionika zbog čega se eventualni pozitivni rezultati ne mogu primijeniti na čitavu populaciju. Neupitno je da pozitivnog učinka ima, te se upravo iz tog razloga trebaju izvoditi daljnja i temeljitija istraživanja pomoću kojih bi se detaljnije odredila učinkovitost same metode.

LITERATURA

1. Rotim K. i suradnici. Anatomija. Zagreb, Zdravstveno veleučilište; 2017.
2. Brdar S. Utjecaj terapijskih vježbi na smanjenje boli i povećanje funkcije u osoba s kroničnim lumbalnim bolnim sindromom. Sveučilište u Splitu, Sveučilišni odjel zdravstvenih studija; 2017. Dostupno na: <https://repo.ozs.unist.hr/islandora/object/ozs%3A247/datastream/PDF/view> Posjećeno: 22.5.2022.
3. Kesak-Ursić Đ. Formiranje kompletnog tima za konzervativno liječenje skolioze na temeljima suvremenih spoznaja pod vodstvom liječnika fizijatra u Hrvatskoj [Internet]. Fizikalna rehabilitacijska medicina. 2019: 33 (3-4);177-193. Dostupno na: <https://hrcak.srce.hr/file/342216> Posjećeno: 20.5.2022.
4. Kesak-Ursić Đ. Konzervativno liječenje idiopatske skolioze. Medicus [Internet]. 2017: 26 (1 Farmakovigilancija);103-110. Dostupno na: <https://hrcak.srce.hr/185277> Posjećeno: 23.5.2022
5. Burger M, Coetzee W, Du Plessis, L.Z, Geldenhuys L, Joubert, F, Myburgh E, et al. The effectiveness of Schroth exercises in adolescents with idiopathic scoliosis: A systematic review and meta-analysis. South African Journal of Physiotherapy. 2010: 75 (1), a904. doi: 10.4102/sajp.v75i1.904 Dostupno na: <https://www.ncbi.nlm.nih.gov/pmc/articles/PMC6556933/> Posjećeno: 20.5.2022.
6. Physiopedia – Schroth method. Dostupno na: https://www.physio-pedia.com/Schroth_Method Posjećeno: 31.5.2022.
7. Žužić K. Konzervativno liječenje skolioza. Zdravstveno veleučilište Zagreb; 2021. Dostupno na: <https://zir.nsk.hr/islandora/object/zvu:5213> Posjećeno: 20.5.2022.
8. Rapić B. Poremećaji unutar vertebralnog dinamičkog segmenta. Sveučilište u Splitu, Sveučilišni odjel zdravstvenih studija; 2018. Dostupno na: <https://repo.ozs.unist.hr/islandora/object/ozs:515/datastream/PDF> Posjećeno: 20.5.2022.
9. Bulović G. Suradljivost i ustrajnost pri kineziterapiji kod idiopatskih skolioza u adolescentnoj dobi. Sveučilište u Zagrebu, Kineziološki fakultet; 2018. Dostupno na: <https://repositorij.kif.unizg.hr/islandora/object/kif:651/datastream/PDF/view> Posjećeno: 20.5.2022.

10. Baričić L. Fizioterapija konzervativno liječenih skolioza u djece. Zdravstveno veleučilište Zagreb; 2017. Dostupno na: <https://dabar.srce.hr/islandora/object/zvu%3A1854> Posjećeno: 21.5.2022.
11. Platzter W. Priručni anatomski atlas – Sustav organa za pokretanje. 10. izdanje. Medicinska naklada – Zagreb; 2011. 35 str.
12. Jurdana H, Mokrović H, Legović D, Šantić V, Gulan G, Boschi V. Križobolja i ozljede malih zglobova te ligamentarno-mišićnog aparata lumbalne kralježnice u sportaša. 2007;43(3):234–40. Dostupno na: <https://repository.medri.uniri.hr/islandora/object/medri:848> Posjećeno: 22.5.2022.
13. Matić K. Kinezioterapija posturalnih promjena kralježnice kod adolescenata. Sveučilište u Splitu, Sveučilišni odjel zdravstvenih studija; 2017. Dostupno na: <https://repo.ozs.unist.hr/islandora/object/ozs%3A857/datastream/PDF/view> Posjećeno: 23.5.2022.
14. Bambić J, Trošt Bobić T, Bobić G. Loša držanja studenata Kineziološkog fakulteta Sveučilišta u Zagrebu. Hrvatski športskomedicinski vjesnik [Internet]. 2017 [pristupljeno 19.05.2022.];32(1/2):40-50. Dostupno na: <https://hrcak.srce.hr/197947>
15. Berisha M. Posturalne smetnje djece pretpubertetske dobi uzrokovane nepravilnim držanjem i nedostatkom tjelesne aktivnosti, Diplomski rad. Sveučilište u Zagrebu Kineziološki fakultet; 2015. Dostupno na: <https://repozitorij.kif.unizg.hr/islandora/object/kif%3A145/datastream/PDF/view> Posjećeno: 19.5.2022.
16. Matić P. Fizioterapijska procjena posture, Završni rad. Sveučilište u Splitu, Sveučilišni odjel zdravstvenih studija Fizioterapija, 2015. Dostupno na: <https://repo.ozs.unist.hr/islandora/object/ozs:223> Posjećeno: 19.5.2022.
17. Kovačević Ž, Mihaljević D, Paušić J. Zdravstveni status i tjelesna aktivnost studenata Medicinskog fakulteta. Zbornik radova 17. Ljetne škole 2008; 524-7.
18. Hrvatska komora fizioterapeuta: Kliničke smjernice u fizioterapiji, Zagreb, 2011. Dostupno na: <https://www.hkf.hr/wp-content/uploads/2018/12/Klini%C4%8Dke-smjernice-u-fizikalnoj-terapiji1.pdf>
19. Cobb's angle - Physiopedia. Dostupno na: https://www.physio-pedia.com/Cobb%27s_angle#cite_note-p2-2 Posjećeno: 19.05.2022.
20. Ćosić I. Stavovi i znanja osoba sa skoliozom o skoliozi. Sveučilište u Rijeci, Fakultet zdravstvenih studija u Rijeci; 2020. Dostupno na:

- <https://repository.fzsri.uniri.hr/islandora/object/fzsri%3A1018/datastream/PDF/view>
Posjećeno: 20.5.2022.
21. Guć Z. Neoperacijsko liječenje skolioza. Sveučilište u Zagrebu, Medicinski fakultet; 2018. Dostupno na: <https://repozitorij.mef.unizg.hr/islandora/object/mef%3A1815/datastream/PDF/view>
Posjećeno: 21.5.2022.
22. Physiopedia – Scoliosis. Dostupno na: https://www.physio-pedia.com/Scoliosis#cite_note-:1-1 Posjećeno: 23.5.2022.
23. Brenčić M, Kraguljac D, Schnurrer Luke-Vrbanić T. Nekirurški pristup idiopatskih skolioza vježbama po schroth konceptu - prikaz slučaja. Fizikalna i rehabilitacijska medicina [Internet]. 2018; 31(1-2):161-162. Dostupno na: <https://hrcak.srce.hr/235288>
Posjećeno: 23.05.2022.
24. Konieczny MR, Senyurt H, Krauspe R. Epidemiology of adolescent idiopathic scoliosis. J Child Orthop. 2012;7(1):3–9. Dostupno na: <https://www.ncbi.nlm.nih.gov/pmc/articles/PMC3566258/> Posjećeno: 23.5.2022.
25. Bakić M. Fizioterapijski pristupi u rehabilitaciji adolescentne idiopatske skolioze. Zdravstveno veleučilište Zagreb; 2019. Dostupno na: <https://dabar.srce.hr/islandora/object/zvu%3A3182> Posjećeno: 25.5.2022.
26. Antičević D. Skolioze i adolescencija. Medicus [Internet]. 2010; 19(1_Adolescencija_2):51-60. Dostupno na: <https://hrcak.srce.hr/60099> Posjećeno: 23.5.2022.
27. Wilczyński J, Kabała M, Paprocki MJ, Rychter P, Dworakowska D. The differences in postural reactions between scoliosis and scoliotic posture. J Int Counc Health Phys Educ Recr Sport Dance. 2017 May 25;7(5):365–81. Dostupno na: https://bib.irb.hr/datoteka/874862.8_International_conference_kinesiology-2017-USB.pdf Posjećeno: 23.5.2022.
28. Pećina M. Ortopedija. Zagreb: Naklada Ljevak; 2004.
29. ANNS Scoliosis. Dostupno na: <https://www.aans.org/Patients/Neurosurgical-Conditions-and-Treatments/Scoliosis> Posjećeno: 23.5.2022.
30. Johari J, Sharifudin MA, Ab Rahman A, Omar AS, Abdullah AT, Nor S, Lam WC, Yusof MI. Relationship between pulmonary function and degree of spinal deformity, location of apical vertebrae and age among adolescent idiopathic scoliosis patients. Singapore medical journal. 2016 Jan;57(1):33. Dostupno na: <https://www.ncbi.nlm.nih.gov/pmc/articles/PMC4728701/> Posjećeno: 23.5.2022.

31. Upasani Vv, Caltourn C, Petcharaporn M i sur. Adolescent idiopathic scoliosis patients report increased pain at five years compared with two years after surgical treatment. *Spine* 2008;33:1107-12. Dostupno na: <https://pubmed.ncbi.nlm.nih.gov/18449045/> Posjećeno: 27.5.2022.
32. Tsutsui S, Pawelek J, Bastrom T, Lenke L i sur. Dissecting the effects of spinal fusion and deformity magnitude on quality of life in patients with adolescent idiopathic scoliosis. *Spine* 2009;34(18):E653-8. Dostupno na: <https://pubmed.ncbi.nlm.nih.gov/19680091/> Posjećeno: 27.5.2022.
33. Berdishevsky H, Lebel VA, Bettany-Saltikov J, Rigo M, Lebel A, Hennes et al. Physiotherapy scoliosis-specific exercises - a comprehensive review of seven major schools. *Scoliosis Spinal Disord.* 2016 Aug 4;11:20. doi: 10.1186/s13013-016-0076-9. Dostupno na: <https://pubmed.ncbi.nlm.nih.gov/27525315/> Posjećeno: 27.5.2022.
34. Dobosiewicz K, Durmala J, Kotwicki T. Dobosiewicz method physiotherapy for idiopathic scoliosis. *Stud Health Technol Inform.* 2008;135:228-36. PMID: 18401093. Dostupno na: <https://pubmed.ncbi.nlm.nih.gov/18401093/> Posjećeno: 27.5.2022.
35. Bialek M, M'hango A. "FITS" concept Functional Individual Therapy of Scoliosis. *Stud Health Technol Inform.* 2008;135:250-61. PMID: 18401096. Dostupno na: <https://pubmed.ncbi.nlm.nih.gov/18401096/> Posjećeno: 27.5.2022.
36. Stilinović M, Kubat O, Čimić M, Drezga T, Đapić T. Suradljivost bolesnika s adolescentnom idiopatskom skoliozom tijekom konzervativnog liječenja – pregled istraživanja i iskustva multidisciplinarnog tima Klinike za ortopediju Kliničkoga bolničkog centra Zagreb. *Liječnički vjesnik [Internet].* 2020;142(9-10):343-347. Dostupno na: <https://doi.org/10.26800/LV-142-9-10-51> Posjećeno: 27.5.2022.
37. Hacquebord JH, Leopold SS. In Brief: The Risser Classification: A Classic Tool for the Clinician Treating Adolescent Idiopathic Scoliosis. *Clin Orthop Relat Res.* 2012 Aug; 470(8): 2335–2338. doi: 10.1007/s11999-012-2371-y. Dostupno na: <https://www.ncbi.nlm.nih.gov/pmc/articles/PMC3392381/#> Posjećeno: 4.6.2022.
38. Weiss HR. The method of Katharina Schroth - history, principles and current development. *Scoliosis.* 2011;6 (17). doi: <https://doi.org/10.1186/1748-7161-6-17> Dostupno na: <https://www.ncbi.nlm.nih.gov/pmc/articles/PMC3180431/> Posjećeno: 31.5.2022.
39. John Hopkins Medicine - Schroth Method for Scoliosis. Dostupno na: <https://www.hopkinsmedicine.org/health/conditions-and-diseases/scoliosis/schroth-method-for-scoliosis> Posjećeno: 31.5.2022.

40. Rekreativa Medical - Sve o skoliozi i Schroth vježbama. Dostupno na: <https://www.rekreativa-medical.com/deformiteti-kraljeznice-i-schroth-metoda.html>
Posjećeno: 31.5.2022.
41. Schreiber S, Parent EC, Moez EK, Hedden DM, Hill D, Moreau MJ, Lou E, Watkins EM, Southon SC. The effect of Schroth exercises added to the standard of care on the quality of life and muscle endurance in adolescents with idiopathic scoliosis-an assessor and statistician blinded randomized controlled trial: "SOSORT 2015 Award Winner". *Scoliosis*. 2015 Sep 18;10:24. doi: 10.1186/s13013-015-0048-5. PMID: 26413145; PMCID: PMC4582716. Dostupno na: <https://pubmed.ncbi.nlm.nih.gov/26413145/>
Posjećeno: 2.6.2022.
42. Lee, Hyung Joo et al. "Effect of the Schroth method of emphasis of active holding on Cobb's angle in patients with scoliosis: a case report." *Journal of physical therapy science* vol. 28,10 (2016): 2975-2978. doi:10.1589/jpts.28.2975 Dostupno na: <https://pubmed.ncbi.nlm.nih.gov/27821972/> Posjećeno: 3.6.2022.
43. Park JH, Jeon HS, Park HW. Učinci Schrothove vježbe na idiopatsku skoliozu: meta-analiza. *Eur J Phys Rehabil Med* 2018; 54:440-9. DOI: 10.23736/S1973-9087.17.04461-6 Dostupno na: <https://www.minervamedica.it/en/journals/europa-medicophysica/article.php?cod=R33Y2018N03A0440#> Posjećeno: 2.6.2022.
44. Otman S, Kose N, Yakut Y. The efficacy of Schroth s 3-dimensional exercise therapy in the treatment of adolescent idiopathic scoliosis in Turkey. *Saudi Med J*. 2005 Sep;26(9):1429-35. PMID: 16155663. Dostupno na: <https://pubmed.ncbi.nlm.nih.gov/16155663/> Posjećeno: 2.6.2022.
45. Vrečić A, Glišić M, Živković V. Značaj Schroth metode u rehabilitaciji djece sa strukturnom idiopatskom skoliozom. *Medicinski pomladak*. siječanj 2020;71(1):33-38. DOI: 10.5937/mp71-22170 Dostupno na: https://www.researchgate.net/publication/341430536_Significance_of_Schroth_method_in_the_rehabilitation_of_children_with_structural_idiopathic_scoliosis Posjećeno: 2.6.2022.
46. Zaina F, Negrini S, Atanasio S, Fusco C, Romano M, Negrini A. Specific exercises performed in the period of brace weaning can avoid loss of correction in Adolescent Idiopathic Scoliosis (AIS) patients: Winner of SOSORT's 2008 Award for Best Clinical Paper. *Scoliosis*. 2009 Apr 7;4:8. doi: 10.1186/1748-7161-4-8. PMID: 19351395; PMCID: PMC2672077. Dostupno na:

<https://scoliosisjournal.biomedcentral.com/articles/10.1186/1748-7161-4-8>

Posjećeno: 2.6.2022.

47. Kalichman L, Kendelker L, Bezalel T. Bracing and exercise-based treatment for idiopathic scoliosis. *J Bodyw Mov Ther.* 2016 Jan;20(1):56-64. doi: 10.1016/j.jbmt.2015.04.007. Epub 2015 Apr 23. PMID: 26891638. Dostupno na: <https://pubmed.ncbi.nlm.nih.gov/26891638/> Posjećeno: 3.6.2022.
48. Yagci G, Yakut Y. Core stabilization exercises versus scoliosis-specific exercises in moderate idiopathic scoliosis treatment. *Prosthet Orthot Int.* 2019 Jun;43(3):301-308. doi: 10.1177/0309364618820144. Epub 2019 Jan 10. PMID: 30628526. Dostupno na: <https://pubmed.ncbi.nlm.nih.gov/30628526/> Posjećeno: 4.6.2022.
49. Negrini S, Donzelli S, Aulisa AG, Czaprowski D, Schreiber S, de Mauroy JC, et al. 2016 SOSORT guidelines: orthopaedic and rehabilitation treatment of idiopathic scoliosis during growth. *Scoliosis Spinal Disord.* 2018 Jan 10;13:3. doi: 10.1186/s13013-017-0145-8. PMID: 29435499; PMCID: PMC5795289. Dostupno na: <https://scoliosisjournal.biomedcentral.com/articles/10.1186/s13013-017-0145-8> Posjećeno: 3.6.2022.
50. Negrini S, Donzelli S, Negrini A, Parzini S, Romano M, Zaina F. Specific exercises reduce the need for bracing in adolescents with idiopathic scoliosis: A practical clinical trial. *Ann Phys Rehabil Med.* 2019 Mar;62(2):69-76. doi: 10.1016/j.rehab.2018.07.010. Epub 2018 Aug 24. PMID: 30145241. Dostupno na: <https://pubmed.ncbi.nlm.nih.gov/30145241/> Posjećeno: 4.6.2022.
51. Romano M, Minozzi S, Bettany-Saltikov J, Zaina F, Chockalingam N, Kotwicki T et al. Vježbe za adolescentnu idiopatsku skoliozu. *Cochrane baza podataka sustavnih pregleda 2012.*, broj 8. čl. broj: CD007837. DOI: 10.1002/14651858.CD007837.pub2. Dostupno na: <https://www.cochranelibrary.com/cdsr/doi/10.1002/14651858.CD007837.pub2/abstract> Posjećeno: 3.6.2022.
52. Mordecai SC, Dabke HV. Efficacy of exercise therapy for the treatment of adolescent idiopathic scoliosis: a review of the literature. *Eur Spine J.* 2012 Mar;21(3):382-9. doi: 10.1007/s00586-011-2063-4. Epub 2011 Nov 8. PMID: 22065168; PMCID: PMC3296853. Dostupno na: <https://pubmed.ncbi.nlm.nih.gov/22065168/> Posjećeno: 4.6.2022.
53. Monticone M, Ambrosini E, Cazzaniga D, Rocca B, Ferrante S. Active selfcorrection and task-oriented exercises reduce spinal deformity and improve quality of life in

- subjects with mild adolescent idiopathic scoliosis. Results of a randomised controlled trial. *Eur Spine J.* 2014 Jun;23(6):1204-14. Dostupno na: <https://link.springer.com/article/10.1007/s00586-014-3241-y#citeas> Posjećeno: 4.6.2022.
54. Anwer S, Alghadir A, Shaphe MA, Anwar D. Effects of Exercise on Spinal Deformities and Quality of Life in Patients with Adolescent Idiopathic Scoliosis: review article. Hindawi Publishing Corporation. 2015. Dostupno na: <https://downloads.hindawi.com/journals/bmri/2015/123848.pdf> Posjećeno: 4.6.2022.
55. Rigo M, Reiter Ch, Weiss HR. Effect of conservative management on the prevalence of surgery in patients with adolescent idiopathic scoliosis. *Pediatr Rehabil.* 2003 Jul-Dec;6(3-4):209-14. doi: 10.1080/13638490310001642054. PMID: 14713587. Dostupno na: <https://pubmed.ncbi.nlm.nih.gov/14713587/> Posjećeno: 4.6.2022.
56. Schreiber S, Parent EC, Hill DL, Hedden DM, Moreau MJ, Southon SC. Schroth physiotherapeutic scoliosis-specific exercises for adolescent idiopathic scoliosis: how many patients require treatment to prevent one deterioration? - results from a randomized controlled trial - "SOSORT 2017 Award Winner". *Scoliosis Spinal Disord.* 2017 Nov 14;12:26. doi: 10.1186/s13013-017-0137-8. PMID: 29164179; PMCID: PMC5684768. Dostupno na: <https://pubmed.ncbi.nlm.nih.gov/29164179/> Posjećeno: 2.6.2022.
57. Fusco C, Zaina F, Atanasio S, Romano M, Negrini A, Negrini S. Physical exercises in the treatment of adolescent idiopathic scoliosis: an updated systematic review. *Physiother Theory Pract.* 2011 Jan;27(1):80-114. doi: 10.3109/09593985.2010.533342. PMID: 21198407. Dostupno na: <https://pubmed.ncbi.nlm.nih.gov/21198407/> Posjećeno: 2.6.2022.
58. Negrini A, Negrini MG, Donzelli S, Romano M, Zaina F, Negrini S. Scoliosis-Specific exercises can reduce the progression of severe curves in adult idiopathic scoliosis: a long-term cohort study. *Scoliosis.* 2015 Jul 11;10:20. doi: 10.1186/s13013-015-0044-9. PMID: 26279670; PMCID: PMC4537533. Dostupno na: <https://scoliosisjournal.biomedcentral.com/articles/10.1186/s13013-015-0044-9> Posjećeno: 2.6.2022.
59. Weiss HR, Weiss G, Petermann F. Incidence of curvature progression in idiopathic scoliosis patients treated with scoliosis in-patient rehabilitation (SIR): an age- and sex-matched controlled study. *Pediatr Rehabil.* 2003 Jan-Mar;6(1):23-30. doi:

10.1080/1363849031000095288. PMID: 12745892. Dostupno na:
<https://pubmed.ncbi.nlm.nih.gov/12745892/> Posjećeno: 2.6.2022.

60. Negrini S, Zaina F, Romano M, Negrini A, Parzini S. Specific exercises reduce brace prescription in adolescent idiopathic scoliosis: a prospective controlled cohort study with worst-case analysis. *J Rehabil Med.* 2008 Jun;40(6):451-5. doi: 10.2340/16501977-0195. PMID: 18509560. Dostupno na:
<https://pubmed.ncbi.nlm.nih.gov/18509560/> Posjećeno: 6.4.2022.

PRIVITCI

Privitak A: Popis ilustracija

Slika 1. Tipovi skolioza.....	18
Slika 2. Pacijentica sa skoliozom.....	21
Slika 3. Asimetrični blokovi tijela.....	27

KRATAK ŽIVOTOPIS PRISTUPNIKA

Rođena sam 10.08.2000. u Puli. Pohađala sam osnovnu školu Joakima Rakovca u Svetom Lovreču u periodu od 2007. do 2015. godine. Nakon toga, upisala sam Gimnaziju i strukovnu školu Jurja Dobrile u Pazinu, usmjerenje opće gimnazije koje završavam 2019. godine. Svoje školovanje nastavila sam u Zagrebu gdje sam upisala prvu godinu preddiplomskog studija fizioterapije na Zdravstvenom veleučilištu. Na drugoj akademskoj godini prebacila sam se na Fakultet zdravstvenih studija u Rijeci, također smjer fizioterapija, kojeg sam završila 2022. godine.