

Učestalost povreda torakalnih organa kod politraumatiziranih bolesnika podvrgnutih kompjuteriziranoj tomografiji cijelog tijela

Peršić, Enrico

Undergraduate thesis / Završni rad

2022

Degree Grantor / Ustanova koja je dodijelila akademski / stručni stupanj: **University of Rijeka, Faculty of Health Studies / Sveučilište u Rijeci, Fakultet zdravstvenih studija u Rijeci**

Permanent link / Trajna poveznica: <https://um.nsk.hr/um:nbn:hr:184:193840>

Rights / Prava: [In copyright](#)/[Zaštićeno autorskim pravom.](#)

Download date / Datum preuzimanja: **2024-08-07**

Repository / Repozitorij:

[Repository of the University of Rijeka, Faculty of Health Studies - FHSRI Repository](#)



SVEUČILIŠTE U RIJECI
FAKULTET ZDRAVSTVENIH STUDIJA
PREDDIPLOMSKI STRUČNI STUDIJ RADIOLOŠKE TEHNOLOGIJE

Enrico Peršić

UČESTALOST POVREDA TORAKALNIH ORGANA KOD POLITRAUMATIZIRANIH
BOLESNIKA PODVRGNUTIH KOMPJUTERIZIRANOJ TOMOGRAFIJI CIJELOG

TIJELA

Završni rad

Rijeka, 2022.

UNIVERSITY OF RIJEKA
FACULTY OF HEALTH STUDIES
UNDERGRADUATE PROFESSIONAL STUDY OF RADIOLOGICAL TECHNOLOGY

Enrico Peršić

FREQUENCY OF THORACIC ORGAN INJURIES IN POLYTRAUMATIZED
PATIENTS SUBJECTED TO WHOLE BODY COMPUTERIZED TOMOGRAPHY
Bachelor thesis

Rijeka, 2022.

Rijeka, 25. 5. 2022.

Odobrenje nacrtu završnog rada

Povjerenstvo za završne i diplomske radove Fakulteta zdravstvenih studija Sveučilišta u Rijeci
odobrava nacrt završnog rada:

UČESTALOST POVREDA TORAKALNIH ORGANA KOD POLITRAUMATIZIRANIH
BOLESNIKA PODVRGNUTIH KOMPJUTERIZIRANOJ TOMOGRAFIJI CIJELOG TIJELA:
rad s istraživanjem
FREQUENCY OF THORACIC ORGAN INJURIES IN POLITRAUMATIZED PATIENTS
SUBJECTED TO WHOLE BODY COMPUTERIZED TOMOGRAPHY: research

Student: Enrico Peršić

Mentor: izv. prof. dr. sc. Melita Kukuljan, dr. med.

Sveučilište u Rijeci, Fakultet zdravstvenih studija
Prediplomski stručni studij Radiološka tehnologija

Povjerenstvo za završne i diplomske radove

Predsjednik Povjerenstva



Pred. Helena Štrucelj, dipl. psiholog – prof.

Izvešće o provedenoj provjeri izvornosti studentskog rada

Opći podatci o studentu:

Sastavnica	Fakultet zdravstvenih studija
Studij	Preddiplomski stručni studij Radiološke tehnologije
Vrsta studentskog rada	Završni rad
Ime i prezime studenta	Enrico Peršić
JMBAG	0351010151

Podatci o radu studenta:

Naslov rada	Učestalost povreda torakalnih organa kod politraumatiziranih bolesnika podvrgnutih kompjuteriziranoj tomografiji cijelog tijela
Ime i prezime mentora	Izv.prof.dr.sc. Melita Kukuljan, dr.med.
Datum predaje rada	14.09.2022.
Identifikacijski br. podneska	1893605676
Datum provjere rada	14.09.2022.
Ime datoteke	Enrico_Per_i_FINALNA_verzija.docx
Veličina datoteke	6.64M
Broj znakova	84577
Broj riječi	13833
Broj stranica	73

Podudarnost studentskog rada:

Podudarnost (%)	11%
-----------------	-----

Izjava mentora o izvornosti studentskog rada

Mišljenje mentora	
Datum izdavanja mišljenja	14.09.2022.
Rad zadovoljava uvjete izvornosti	<input checked="" type="checkbox"/>
Rad ne zadovoljava uvjete izvornosti	<input type="checkbox"/>
Obrazloženje mentora (po potrebi dodati zasebno)	

Datum

14.09.2022.

Potpis mentora



Sadržaj

1. Popis kratica.....	7
2. Sažetak.....	8
3. Summary.....	10
4. Uvod.....	12
5. Kompjuterizirana tomografija.....	13
6. CT cijelog tijela (WBCT).....	18
7. Politrauma.....	20
8. Anatomija toraksa.....	24
8.1. <i>Prsna šupljina (cavitas thoracis)</i>	24
8.2. <i>Sredoprsje (mediastinum)</i>	25
8.3. <i>Pluća (pulmones)</i>	25
8.4. <i>Pleura (pleura)</i>	28
8.5. <i>Srce (cor)</i>	29
8.6. <i>Perikard (pericardium)</i>	31
8.7. <i>Aorta (aorta)</i>	31
8.8. <i>Jednjak (oesophagus)</i>	31
8.9. <i>Rebra (costae)</i>	32
8.10. <i>Prsna kost (sternum)</i>	33
8.11. <i>Ključna kost (clavicula)</i>	34
8.12. <i>Prsni (torakalni) kralježak (vertebra thoracica)</i>	34
9. Trauma toraksa.....	35
10. Ozljede toraksa.....	37
10.1. <i>Kontuzija pluća</i>	37
10.2. <i>Pneumotoraks</i>	38
10.3. <i>Hematotoraks</i>	39
10.4. <i>Pleuralni izljev</i>	41
10.5. <i>Subkutani emfizem</i>	42
10.6. <i>Traumatska pneumatokela</i>	44
10.7. <i>Fraktura rebra</i>	46
10.8. <i>Fraktura kralježnice</i>	47
10.9. <i>Fraktura sternuma</i>	48
11. Ciljevi i hipoteze.....	50
12. Ispitanici i metode.....	51

12.1.	<i>Ispitanici</i>	51
12.2.	<i>Postupak i instrumentarij</i>	51
12.3.	<i>Statistička obrada podataka</i>	51
12.4.	<i>Etički aspekti istraživanja</i>	52
13.	Rezultati	53
14.	Diskusija	61
15.	Zaključak.....	64
16.	Literatura.....	66
17.	Popis ilustracija.....	70
17.1.	<i>Slike</i>	70
17.2.	<i>Grafovi</i>	72
17.3.	<i>Tablice</i>	73
18.	Kratki životopis.....	74

1. Popis kratica

CT- kompjuterizirana tomografija (*computed tomography*)

WBCT- kompjuterizirana tomografija cijelog tijela (*whole body computed tomography*)

KBC- Klinički bolnički centar

MDCT- multidetektorska kompjuterizirana tomografija

MSCT- *multislice computed tomography*

HU- hounsfieldove jedinice (*hounsfield unit*)

ATLS- *advanced trauma life support*

FAST- *focused abdominal sonography in trauma*

ISS- *injury severity score*

SIRS- *systemic inflammatory response syndrome*

MODS- *multiple organ dysfunction syndrome*

RNA- ribonukleinska kiselina (*ribonucleic acid*)

DNA- deoksiribonukleinska kiselina (*deoxyribonucleic acid*)

ATS- *australasian triage scale*

RUL- desni gornji plućni režanj

RML- desni srednji plućni režanj

RLL- desni donji plućni režanj

LUL- lijevi gornji plućni režanj

LLL- lijevi donji plućni režanj

Th- torakalni kralježak

L- lumbalni kralježak

IBIS- integrirani bolnički informacijski sustav

ISSA- radiološki informacijski sustav

WA- *Washington* (savezna država u SAD-u)

SAD- Sjedinjene Američke Države

2. Sažetak

Cilj: dobiti podatke o učestalosti ozljeda toraksa u politraumatiziranih bolesnika podvrgnutih CT-u cijeloga tijela, usporediti učestalost ozljeda toraksa sa ozljedama glave i ekstremiteta, te zaključiti koja je od ozljeda najčešća s obzirom na spol i dob bolesnika.

Ispitanici: u ovu retrospektivnu analizu uključeno je 286 pacijenata, koji su bili podvrgnuti CT-u cijeloga tijela u Kliničkom bolničkom centru Rijeka na Kliničkom zavodu za radiologiju - lokalitet Sušak zbog sumnje na politraumu, u razdoblju od 01.05.2020. do 01.05.2022. godine. Svi relevantni podaci za provođenje ovog istraživanja prikupljeni su iz informacijskog bolničkog informacijskog sustava (ISSA i IBIS).

Rezultati: od ukupnog broja pacijenata (286), 225 (79%) bilo je muškoga spola, a 61 (21%) ženskoga spola. Pacijenti su podijeljeni u 10 dobnih skupina, od 1 do 9 godina, od 10 do 19 godina i tako dalje sve do 90+ godina. Najviše bolesnika podvrgnutih CT-u cijeloga tijela zbog sumnje na politraumu pripadalo je dobnom razredu od 40 do 49 godina, njih ukupno 54 (18,881%). Prosječna dob naših ispitanika jest 44,35 godina. Od svih pacijenata, 31 (10,8%) imao je uredan nalaz, dok je ostalih 255 (89,2%) imalo neku vrstu ozljede u nekoj od sljedećih regija tijela: koštanom sustavu (fraktura) njih 215 (84,3% od sveukupnog broja bolesnika sa pozitivnim nalazom), 201 bolesnik ozljedu torakalnih organa (78,8% od sveukupnog broja bolesnika), ozljedu abdomena njih 97 (38% od sveukupnog broja bolesnika sa pozitivnim nalazom), te ozljedu neurokranija 67 bolesnika (26,2% od sveukupnog broja bolesnika sa pozitivnim nalazom). Zabilježeno je ukupno 580 povreda različitih organskih sustava unutar sveukupnog broja povreda. Od 215 (koji čine 84,3% od ukupnog broja bolesnika) bolesnika koji su pretrpjeli neku vrstu frakture, 31 (12,1%) pretrpjelo je frakturu ekstremiteta, bilo gornjih ili donjih, 184 (72,1%) pretrpjelo je frakturu neke druge kosti u tijelu. Kod 40 (15,8%) bolesnika koji su imali pozitivan nalaz na neku ozljedu, nije zabilježena niti jedna fraktura. Fokusirajući se samo na ozljede toraksa, od svih 286 bolesnika u ovom istraživanju, 15 (5,24%) ih je imalo izoliranu ozljedu toraksa, 186 (65,04%) bolesnika koji su imali ozljedu toraksa u kombinaciji sa ozljedom nekog drugog dijela tijela, 54 (18,88%) bolesnika koji su imali ozljedu nekog drugog dijela tijela, ali ne i toraksa, te 31 (10,84%) bolesnik koji je imao potpuno uredan nalaz CT-a cijelog tijela. Najčešća ozljeda toraksa u politraumatiziranih pacijenata podvrgnutih CT-u cijeloga tijela bila je fraktura rebra. Dijagnosticirana je kod 135 (47,2%) bolesnika. Ozljeda s najmanjom učestalošću bila je laceracija jednjaka, koja je zabilježena samo kod

jednog (0,35%) bolesnika. Najčešća ozljeda, ako isključimo kosti toraksa, bila je kontuzija pluća, koja je dijagnosticirana kod 94 (32,87%), bolesnika.

Zaključak: u usporedbi s ostalim autorima koji su proveli slično istraživanje, možemo uočiti da se neki od ključnih podataka podudaraju s rezultatima koje smo dobili u ovome istraživanju.

Ključne riječi: kompjuterizirana tomografija cijeloga tijela, politrauma, fraktura rebara, kontuzija pluća, ozljede toraksa, ozljede neurokranija, ozljede abdomena, frakture, frakture ekstremiteta

3. Summary

Aim: to obtain data on the frequency of thoracic injuries in polytraumatized patients undergoing whole-body CT, to compare the frequency of thoracic injuries with head and limb injuries and to conclude which of the injuries is the most common with regard to the gender and age of the patients

Respondents: in this retrospective analysis, 286 patients were included, they underwent whole-body CT scan at Rijeka Clinical Hospital Center, Clinical Institute for Radiology - Sušak due to suspected polytrauma, in the period from May 1, 2020 until May 1, 2022. All relevant data for conducting this research were taken from the hospital information system, ISSA and IBIS

Results: of the total number of patients (286), 225 (79%) were male and 61 (21%) were female. Patients are divided into 10 age groups, from 1 to 9 years, from 10 to 19 years and so on up to 90+ years. The majority of patients who underwent whole-body CT due to suspected polytrauma belonged to the age group of 40 to 49 years, a total of 54 of them (18,881%). The average age of our respondents is 44.35 years. Of all patients, 31 (10,8%) had a completely normal CT scan, while the other 255 (89,2%) had some kind of injury in one of the following regions of the body: bone (fracture) 215 of them (84,3% of of the total number of patients with a positive CT scan), 201 patients with thoracic organ injuries (78,8% of the total number of patients with a positive CT scan), 97 of them with abdominal injuries (38% of the total number of patients with a positive CT scan) and 67 patients with neurocranial injuries (26,2% of the total number of patients with a positive CT scan). A total of 580 injuries to various organ systems were recorded within the total number of injuries. Out of 215 (which make up 84.3% of the total number of patients) patients who suffered some kind of fracture, 31 (12,1%) suffered a fracture of the extremities, either upper or lower, 184 (72,1%) suffered a fracture some other bones in the body. In 40 (15,8%) patients who had a positive result of an injury, not a single fracture was recorded. Focusing only on thoracic injuries, of all 286 patients in this study, 15 (5.24%) had an isolated thoracic injury, 186 (65,04%) patients had a thoracic injury combined with an injury to another part of the body , 54 (18,88%) patients who had an injury to another part of the body, but not the thorax, and 31 (10,84%) patients who had a completely normal CT scan of the whole body. The most common thoracic injury in polytraumatized patients undergoing whole-body CT was rib fracture. It was diagnosed in 135 (47,2%) patients. The injury with the lowest frequency was laceration of the esophagus, which was recorded in

only one (0,35%) patient. The most common injury, if we exclude the bones of the thorax, was lung contusion, which was diagnosed in 94 (32,87%) patients.

Conclusion: in comparison with other authors who conducted similar research, we can see that some of the key data coincide with the results we obtained in this research

Key words: whole-body computed tomography , polytrauma, rib fracture, lung contusion, chest injuries, neurocranial injuries, abdominal injuries, fractures, limb fractures

4. Uvod

Kompjuterizirana tomografija cijeloga tijela (*Whole-body Computed Tomography*, WBCT) u današnje doba je nezaobilazna neinvazivna dijagnostička metoda u dijagnostici politraumatiziranih bolesnika. Svrha WBCT-a je prije svega brza i sigurna procjena po život opasnih ozljeda te dijagnoza preostalih traumatskih oštećenja, koja zahtijevaju liječenje (1).

Na Kliničkom zavodu za radiologiju u KBC-u Rijeka CT cijeloga tijela provodi se prema standardnom protokolu, koji podrazumijeva nativni CT pregled mozga i vratne kralježnice te CT toraksa, abdomena i zdjelice nakon intravenske aplikacije vodotopivog jodnog kontrastnog sredstva. Međutim standardni WBCT se nerijetko modificira ovisno o kliničkom stanju pacijenta, ali i preliminarnom CT nalazu tijekom skeniranja. Primjerice u slučaju sumnje na krvarenje osim postkontrastnog CT-a toraksa, abdomena i zdjelice preporuča se učiniti i nativni pregled, a u slučaju opsežnih prijeloma kostiju zdjelice i donjih ekstremiteta CT perifernu angiografiju. Isto tako ukoliko se primjerice tijekom skeniranja uoči opsežnija trauma bubrega uputno je pregled nadopuniti s ekskretornom postkontrastnom fazom. Temeljem navedenog može se zaključiti da se prakticira koncept personalizirane medicine iz čega proizlaze višestruke varijacije WBCT protokola (2).

Za postkontrastni CT pregled koriste se neionska, hipoosmolalna jodna kontrastna sredstva.

Indikacije za WBCT koje se najčešće primjenjuju u kliničkoj praksi KBC Rijeka, ali i općenito, su temeljene na mehanizmu nastanka traume i uključuju: sudar motornih vozila pri velikim brzinama, pad s motocikla pri velikoj brzini, pad s visine veće od dva metra i abnormalni vitalni parametri s nepoznatim mehanizmom ozljede. Međutim, osim procjene mehanizma nastanka traume jednako važan je i dobar klinički pregled pacijenta, jer jedino se na taj način može smanjiti broj nepotrebnih CT-a cijelog tijela, čime se smanjuje izloženost zračenju, a samim time i potencijalne neželjene posljedice zračenja (3).

Trauma torakalnih organa prema mehanizmu nastanka je podijeljena na tupu i penetrirajuću. Najčešći uzrok tupe traume prsnog koša su sudari motornih vozila. Ostali uzroci uključuju pad s visine, udar vozila u pješake i udarac tupim predmetom. Većina penetrirajućih trauma posljedica su pucanja iz vatrenog oružja ili uboda oštrim predmetom.

Tupe trauma prsnog koša su češća od penetrirajućih trauma. Među pacijentima kojima je nužna liječnička pomoć nakon sudara motornih vozila, veći morbiditet i mortalitet povezan je sa sudarima pri velikim brzinama te s nedostatkom korištenja sigurnosnog pojasa. Unatoč većoj

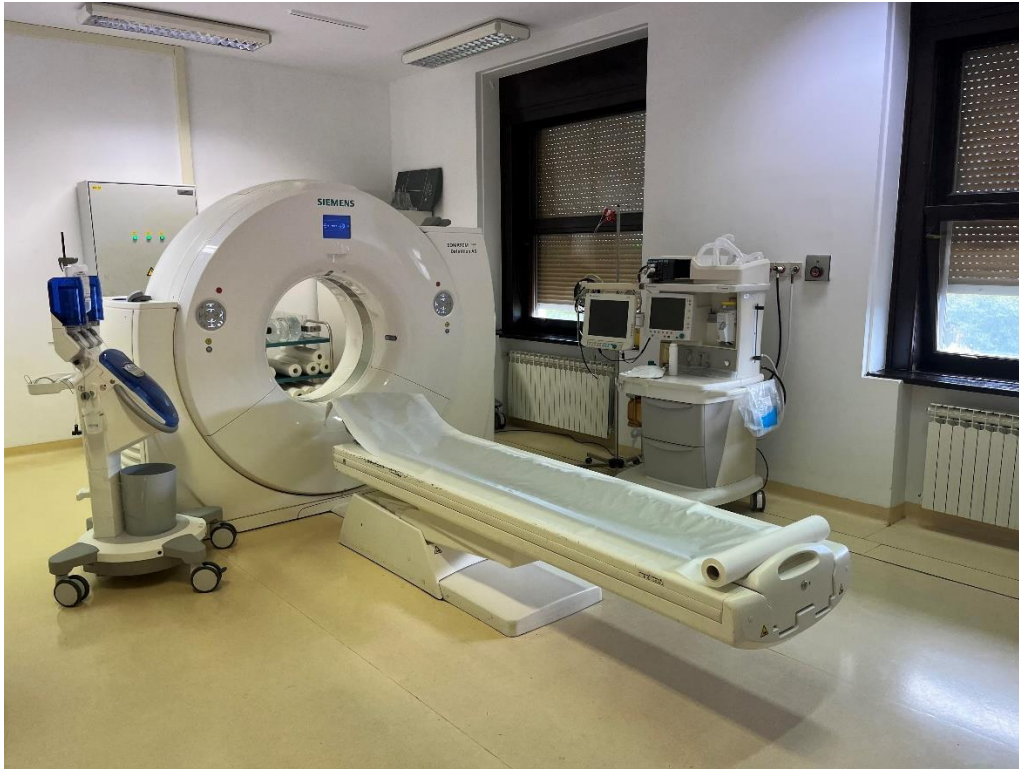učestalosti, manje od 10% pacijenata s tupim ozljedama prsnog koša zahtijeva operativni zahvat. Nasuprot tome kod većeg broja bolesnika s penetrirajućom ozljedom prsnog koša biti će potreban kirurški zahvat. Osim toga, penetrirajuće ozljede torakalnih organa su povezane s većim stupnjem mortaliteta.

Ozljede torakalnih organa kod politraumatiziranih bolesnika uključuju ozljede pleure, koje rezultiraju pneumotoraksom ili hematotoraksom, ozljede pluća, kao što su kontuzije i laceracije te traumatske hernijacije pluća, potom ozljede dišnih putova, prvenstveno razderotine i laceracije dušnika. Moguće su i ozljede srca, uključujući perikard, srčane zaliske i komore srca, potom ozljede velikih torakalnih krvnih žila, poglavito torakalne aorte te ozljede dijafragme i kostiju grudnog koša. Važno je napomenuti da višestruke ozljede mogu koegzistirati kod istog pacijenta (4).

Metoda izbora u dijagnostici navedenih mogućih ozljeda torakalnih organa je multidetektorski CT uređaj (MDCT) koji nam zahvaljujući aksijalnom presjeku i multiplanarnim rekonstrukcijama omogućava preciznu vizualizaciju, karakterizaciju i lokalizaciju ozljeda pojedinih torakalnih organa (5).

5. Kompjuterizirana tomografija

Otkrićem x-zraka 1895. godine od strane njemačkoga fizičara Wilhelma Conrada Röntgena, koji je za svoje otkriće dobio Nobelovu nagradu 1901. godine, desila se revolucija u svijetu medicine. Godine 1972., Godfrey N. Hounsfield, zajedno s Allen M. Cormackom osmislio je CT (kompjuterizirana tomografija), za koji su 1979. godine nagrađeni Nobelovom nagradom za medicinu. Prvi CT uređaj proizvela je kompanija *Electric and Musical Industries Ltd.*(6,7). Prvi puta je korišten u Atkinson Morley bolnici u Londonu (Ujedinjeno Kraljevstvo) za skeniranje cističnog tumora frontalnoga režnja mozga, nakon čega ga je medicinska javnost prozvala najvažnijim izumom u radiološkoj dijagnostici nakon otkrića x-zraka (6).



Slika 1: Moderni CT uređaj, KBC Sušak

Prema današnjim standardima, prvi CT uređaji bili su relativno spori i zahtijevali su ogromne računalne kapacitete za snimke iznimno loše kvalitete. Unapređenjem rendgenske cijevi te hardvera i softvera kompjutera, drastično se smanjilo vrijeme snimanja i poboljšalo rezoluciju same slike. Najrecentnije, *multislice* skeneri s vremenom skeniranja manjim od sekunde postali su široko dostupni, oni implementiraju tehnologije koje su povezane s najnovijim i najbržim kompjuterskim sistemima danas dostupnim (8). CT izbjegava superpoziciju organskih struktura unutar tijela i proizvodi visoko-kontrastne slike na kojima je moguće vrlo dobro razlikovati navedene strukture. Skok u kvaliteti zaslužan je za veliki uspjeh CT-a u dijagnostici svih organskih sustava. Gledajući kroz povijest pojavile su se četiri generacija CT uređaja čija se klasifikacija odnosi na način na koji su izrađene rendgenske cijevi, detektori i način na koji se oni okreću oko pacijenata (7).

Prva generacija CT-a imala je jedan izvor X-zraka i jedan detektor, a gibanje rendgenske cijevi i detektora bilo je translacijsko rotacijsko. Koristio se uski pravocrtni snop rendgenskih zraka (*pencil-beam*) usmjeren na samo jedan detektor. Detektor se nalazio na suprotnoj strani rendgenske cijevi te se pomicao sinkrono zajedno s rendgenskom cijevi i taj pomak se ponavljao za različite kutove projekcije od 0° do 180° (najčešće pomak od 1°). Tim se

uređajima, zbog duljine skeniranja 3-5 minuta po jednom sloju, snimao samo mozak, kao „mirni“ organ. Doze zračenja su bile velike (7).

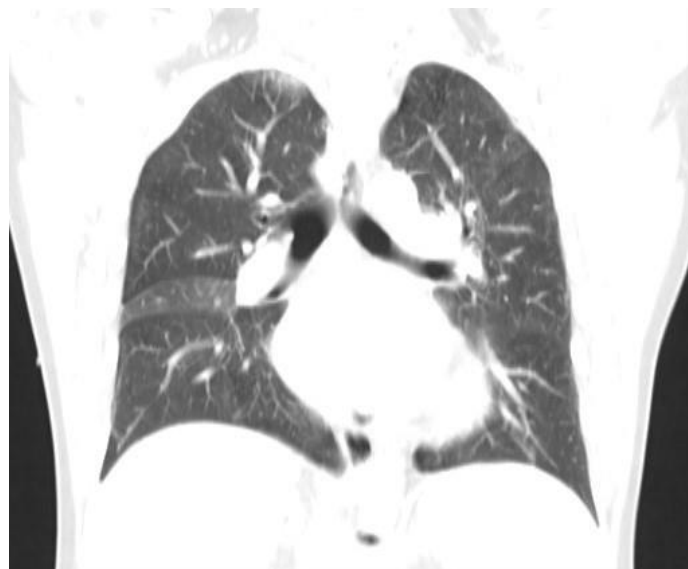
Druga generacija CT uređaja razlikuje se od uređaja prve generacije po obliku snopa rendgenskih zraka i po broju detektora. Gibanje rendgenske cijevi i detektora bilo je također translacijsko rotacijsko. Koristio se uski lepezasti (*fan beam*) snop rendgenskih zraka usmjeren na veći broj detektora (i do 30). Za rekonstrukciju CT nužno je bilo učiniti veći broj projekcija međusobno razmaknutih za oko 3° do 10° . Zahvaljujući većem broju detektora vrijeme trajanja ekspozicije se znatno skratilo (18-20 sekundi po presjeku), a doza zračenja smanjila (7).

Treća generacija CT uređaja je bazirana na tzv. rotacijskom principu, što znači da su se rendgenska cijev i detektorski luk s 380 - 600 detektora rotirali oko snimanog dijela tijela za 360° . Koristio se široki lepezasti snop rendgenskih zraka koji obuhvaća čitavo polje skeniranja. Trajanje ekspozicije po jednom presjeku bilo je znatno kraće u odnosu na CT uređaje druge generacije i trajalo je svega 1,4 – 14 sekundi. Upravo zahvaljujući tome omogućeno je skeniranje svih organa budući da je u tako kratkom vremenskom intervalu moguće zaustaviti disanje (7).

Četvrta generacija CT uređaja podrazumijeva rotacijski princip s fiksnim detektorima. Kod ovog uređaja koristilo se kontinuirano gibanje rendgenske cijevi oko stacionarnih detektora (detektorskih „banana“), koji su poredani po čitavom krugu kućištu CT uređaja. Kao i u trećoj generaciji koristi se lepezasti snop rendgenskog zračenja koji pokriva čitavo polje skeniranja. Broj detektora je 1 200–2 000 i više, a vrijeme ekspozicije po jednom sloju je oko 1 - 3 sekunde (7).

U novije doba se umjesto gore navedenih konvencionalnih CT uređaja koriste isključivo spiralni CT uređaji (*helical-spiral CT*). To je potpuno novi koncept skeniranja koji je značajno unaprijedio CT dijagnostiku. Temeljni princip rada ovog uređaja je kontinuirano linearno kretanje pacijenta na stolu CT uređaja kroz lepezasti snop rendgenskog zračenja uz simultanu, također kontinuiranu rotaciju rendgenske cijevi i detektorskog niza. Tijekom skeniranja dijagnostički snop rendgenskih zraka opisuje spiralu oko snimanog dijela tijela, čime je omogućen pregled većeg anatomskog područja uz znatno kraće izlaganje pacijenta zračenju, odnosno uz znatno manje doze zračenja. Ova kontinuirana rotacija cijevi tijekom istovremenog pomicanja stola omogućuje kontinuirano spiralno prikupljanje podataka. Kod mnogih pacijenata cijeli prsni koš može se skenirati tijekom jednog zadržavanja daha. Krajnji rezultat

takvog načina skeniranja je dobivanje tankih i dodirnih presjeka, što omogućava multiplanarne, trodimenzionalne rekonstrukcije visoke prostorne i kontrastne rezolucije. Zbog vrlo kratkog vremena ekspozicije ovim načinom skeniranja omogućen je između ostalog i kontrastni prikaz krvnih žila (CT angiografije).



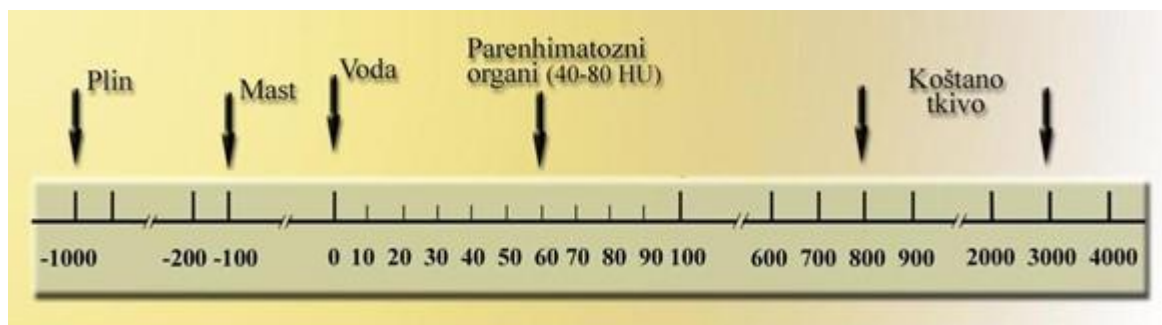
Slika 2: CT toraksa, koronarna rekonstrukcija, plućni prozor (iz arhive Kliničkog zavoda za radiologiju, KBC-a Rijeka)

Najnoviji tip CT uređaja, koji je dana u kliničkoj praksi, je višeslojni ili multidetektorski CT uređaj (engl. *Multislice MSCT*; *Multidetector MDCT*). To je CT uređaj opremljen s više redova CT detektora za stvaranje slike. Ima drukčije karakteristike od konvencionalnih CT sustava, koji imaju samo jedan red CT detektora. Dvije su glavne razlike između konvencionalnog spiralnog CT-a i MSCT-a. Prvo, MSCT ima veliku brzinu akvizicije (brzina rotacije 0,37 s u odnosu na brzinu rotacije od 1 s kod konvencionalnog CT-a); drugo, vjerojatno još važnije, MSCT prikuplja podatke u volumenu umjesto podataka u pojedinačnom presjeku.

Višeslojni CT značajno poboljšava prednosti koje nudi jednoslojni spiralni CT. MSCT skeneri prikupljaju informacije korištenjem više kanala tijekom jedne rotacije cijevi, čime se drastično povećava brzina prikupljanja podataka. Trenutačni MSCT skeneri mogu dobiti od 320 pa čak i do 920 slika po rotaciji cijevi za danu debljinu presjeka, dok rutinski spiralni CT skeneri s jednim redom detektora općenito dobivaju samo jednu sliku po rotaciji cijevi za danu

debljinu presjeka. Prednost brzine MSCT skeniranja je očita; velika brzina omogućuje brzo snimanje velikog volumena tijela u gotovo bilo kojoj postkontrastnoj fazi, čime se između ostalog omogućio optimalan CT prikaz krvnih žila u bilo kojem dijelu ljudskog tijela. Skupovi slikovnih podataka koje pružaju MSCT skeneri također omogućuju slikovni prikaz poboljšane kvalitete. Nadalje, slikovni podaci dobiveni MSCT skeniranjem omogućuju retrospektivnu rekonstrukciju slika uskog presjeka (npr. tankih presjeka ili slika visoke razlučivosti) nakon završetka skeniranja, što je proces koji je, na primjer, promijenio karakterizaciju plućnih nodula ili patološki promjenjenog plućnog intersticija.

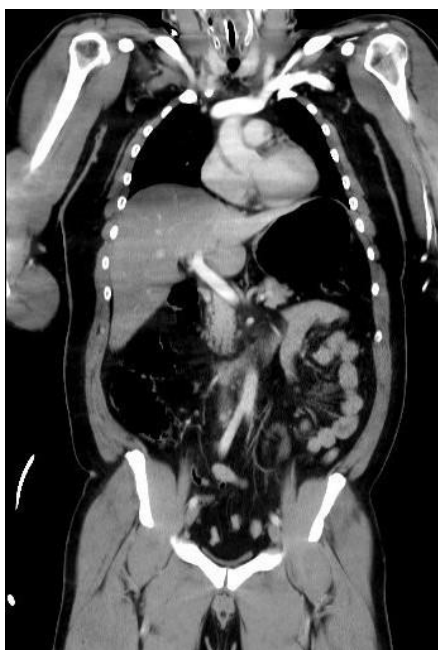Kompjuterizirana tomografija se bazira na atenuaciji x-zraka. Kada x-zrake prolaze kroz CT, elektronskom obradom, pretvaraju se u električni signal. Atenuacija x-zraka ovisi o atomskom broju, gustoći tkiva i energiji zraka, te je izražena u Hounsfieldovim jedinicama (HU) (9). Hounsfieldova jedinica je kvantitativno mjerilo radiološke-gustoće koju koriste radiolozi u interpretaciji slika na CT-u. Također nazvane i CT brojem, izračunavaju se na temelju linearne transformacije osnovnog linearnog koeficijenta atenuacije snopa x-zraka, gdje je destilirana voda (pri standardnoj temperaturi i tlaku) definirana kao 0 HU, a zrak kao -1000 HU. Gornje granice mogu doseći do 1000 za kosti, 2000 za guste kosti te 3000 i više HU za metale poput čelika ili srebra. Ovisno o gustoći tkiva, na Hounsfieldovoj ljestvici sive skale, različita tkiva prikazati će se drugačijom nijansom sive. Gušće tkivo, s većim apsorpcijskim koeficijentom na slici će se prikazati svijetlije (hiperdenzno); manje gusto tkivo, s manjom apsorpcijskim koeficijentom ima negativne vrijednosti i na slici će se prikazati tamnije (hipodenzno). Hounsfieldove jedinice dobile su ime po izumitelju CT-a Godfrey N. Hounsfield-u (10).



Slika 3: Hounsfieldova skala apsorpcijskih vrijednosti (Izvor: Janković S., Eterović D. Fizikalne osnove i klinički Aspekti medicinske dijagnostike, Medicinska naklada Zagreb, 2002. 98-104)

6. CT cijelog tijela (WBCT)

CT cijelog tijela je visoko precizna i brza metoda skeniranja cijelog tijela u politraumatiziranih pacijenta. Omogućuje detekciju životno ugrožavajućih povreda, ali i svih ostalih patoloških stanja, s vrlo dobrom osjetljivošću i specifičnošću u vrlo kratkom vremenu. Upravo zahvaljujući tome omogućen je brzi pregled pacijenta (unutar nekoliko minuta) i brzo postavljanje dijagnoze, što je glavni preduvjet za što raniji početak liječenja politraumatiziranog pacijenta (11,12).



Slika 4: WBCT (iz arhive Kliničkog zavoda za radiologiju, KBC-a Rijeka)

Prema ATLS (*advanced trauma life support*) smjernicama u politraumatiziranih pacijenata nakon kliničkog pregleda liječnika, slijede radiogram cervikalne kralježnice, radiogram grudnih organa, radiogram zdjelice, FAST (*Focused Abdominal Sonography in Trauma*) ultrazvuk abdomena ili CT određenog dijela tijela. Ovaj tradicionalni pristup oduzima veliku količinu vremena u postavljanju dijagnoze što može dovesti do lošijeg ishoda liječenja, a u najgorem slučaju smrtnog ishoda pacijenta. Kao alternativa ovom pristupu, u zadnja dva desetljeća, WBCT postala je metoda odabira u većini zdravstvenih ustanova diljem svijeta. Kao rezultat toga zabilježen je pad broja smrtnih ishoda, kao i pad stope propuštenih ozljeda koje nisu bile uočene koristeći se drugim metodama postavljanja dijagnoze. Dakle WBCT doprinosi dijagnostičkoj točnosti, smanjenju vremena proteklom do postavljanja dijagnoze te smanjenju

stope smrtnosti. Međutim, zbog velike količine zračenja koju primi pacijent tijekom pregleda, pregled mora biti pravilno indiciran na osnovu kliničkog pregleda i namijenjen je za najkritičnije slučajeve (13,14).

WBCT uključuje pregled mozga, vratne kralježnice, toraksa, abdomena i zdjelice. U KBC-u Rijeka razlikujemo 4 protokola skeniranja u slučaju politraume, a to su redom: „trauma mozak + vratna kralježnica“, „trauma arterijska + portovenska faza“, „trauma portovenska faza“ i „trauma hitno“. Koji će se protokol koristiti ovisi o kliničkom pitanju. U protokolu „trauma mozak + vratna kralježnica“ glavna indikacija je traumatska ozljeda glave i vratne kralježnice i pregled se obavlja bez uporabe kontrastnog sredstva. Protokol „trauma arterijska + portovenska faza“ koristi se kod nestabilnih pacijenata u kojih je suspektno aktivno krvarenje, te je potrebno dati kontrastno sredstvo i skenirati u ranoj arterijskoj, a potom u portovesnoj fazi. Pacijentu se injicira intravenski 100 ml kontrastnog sredstva brzinom 3 ml/s. Raspon skeniranja je prema dogovoru s radiologom i ovisi o indikaciji, mozak i vratna kralježnica se skeniraju nativno, toraks, abdomen i zdjelica skeniraju se u *bolus trackingu*; rana arterijska faza s *delayem* 5 s kroz abdomen i zdjelicu te toraks minimalni *delay* od 3 s. Nakon toga slijedi portovenska faza s *delayem* od 40 s kroz abdomen i zdjelicu. U protokolu „trauma portovenska faza“, skeniranje je indicirano za stabilne pacijente kod kojih je dostatno skenirati samo u portovenskoj fazi. Količina intravenskog kontrasta ovisi o tjelesnoj težini bolesnika primjerice kod pacijenata težine od 40 kg daje se 80 ml kontrasta i to 54 ml kontrasta brzinom 0,9 ml/s, a 26 ml brzinom 2,1 ml/s, kod pacijenta težine od 50 kg aplicira se ukupno 100 ml kontrasta i to 66 ml brzinom 1,2 ml/s, a 24 ml brzinom 2,4 ml/s, kod pacijenta teškog 60 kg- 120 ml (80 ml brzinom 1,4 ml/s, 40 ml brzinom 2,8 ml/s), kod pacijenta težine 70 kg- 140 ml (94 ml brzinom 1,6 ml/s, 46 ml brzinom 3,3 ml/s), a pacijenta težeg od 75 kg- 150 ml (100 ml brzinom 1,6 ml/s, 50 ml brzinom 3,5 ml/s). Raspon skeniranja je uvijek u dogovoru s radiologom, a isključivo ovisi o medicinskoj indikaciji. I kod ovog protokol najprije se skenira mozak i vratna kralježnica, bez uporabe kontrasta, a zatim postkontrasta portovenska faza s *delayem* od 70 s kroz abdomen i zdjelicu, a kroz toraks minimalni *delay* od 3 s. Zadnji protokol „trauma hitno“ indiciran je kod iznimno nestabilnih pacijenata. Skenira se sa 100 ml intravenskog kontrasta brzinom od 3 ml/s. Skenira se jedan topogram, zatim nativno mozak i vratna kralježnica i nakon toga toraks, abdomen i zdjelica, u jednom skeniranju sve regije, koje se snimaju u arterijskoj i venskoj fazi.

7. Politrauma

Politrauma, koja dolazi od grčkih riječi *poly* (višestruko) i *trauma* (ozljeda), definirana je kao sindrom višestrukih teških ozljeda dva ili više organskih sustava, koji su redom: glava, vrat i cervikalna kralježnica, lice, toraks i torakalna kralježnica, abdomen i lumbalna kralježnica, gornji i donji ekstremiteti i zdjelica, te koža i ostalo. Prema ISS ljestvici (*Injury Severity Score*), da bi se smatralo politraumom, ona mora prelazi >16 bodova. Također, kod politraume pojavljuje se i sistemski traumatski odgovor koji prouzrokuje otkazivanje organa i vitalnih sustava koji prvotno nisu traumatizirani (15, 16, 17).

Injury Severity Score (ISS)

Body Region	Score	Abbreviated Injury Scale (AIS)
Head	1	Minor
Face	2	Moderate
Neck	3	Serious
Thorax	4	Severe
Abdomen	5	Critical
Spine	6	Unsurviveable
Upper Extremity		
Lower Extremity		
External and other		

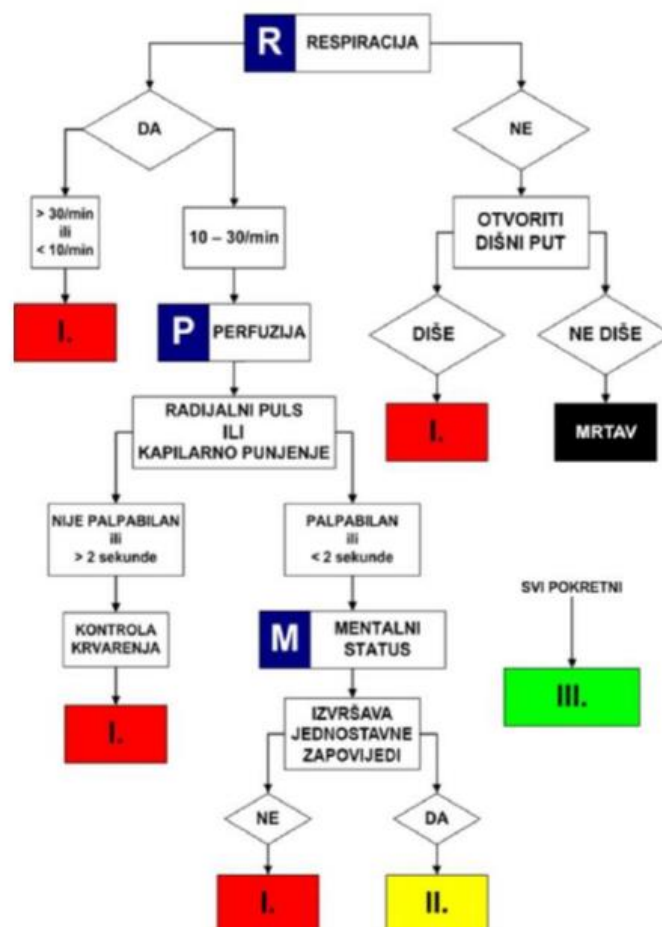
Slika 5: ISS ljestvica (Izvor:

<https://epos.myesr.org/posterimage/esr/ecr2020/155870/mediagallery/847942>)

Složena patofiziologija politraumatiziranog pacijenta zahtijeva pravodobno i učinkovito liječenje kako bi se žrtva traume zaštitila od teških sistemskih komplikacija koje mogu završiti letalno, kao što su: sindrom sustavna upalnog odgovora (*systemic inflammatory response syndrome-SIRS*), sindrom višestruke organske disfunkcije (*multiple organ dysfunction syndrome-MODS*) i hemoragijski šok. Tijekom traume, takozvani *first hit*, definiran trajanjem i smjerom efektivne sile, uzrokuje specifičan individualni obrazac i opseg inicijalnog oštećenja tkiva. Ozlijeđena i opterećena tkiva otpuštaju golemu količinu *RNA*, *DNA*, citosolnih organela,

fragmenata matriksa i membrane i drugih molekula. Također, početna trauma može uništiti strukturni integritet različitih tkiva i otkriti molekularne strukture koje su inače nedostupne imunološkom sustavu, što rezultira prekomjernom izloženošću brojnim "nepoznatim" antigenima (16).

Trijažom određujemo hitnost koju zahtijeva politraumatizirani pacijent i procjenjujemo okvirno vrijeme čekanja do početka pregleda i obrade pacijenta. Pristup politraumatiziranom bolesniku je multidisciplinaran, uključuje mnoge specijalnosti i zahtijeva kontinuiranu edukaciju i visoko educirano osoblje. Kvalitetne vještine, dobra komunikacija te spremnost na brzu i učinkovitu reakciju samo su neke od ključnih odrednica rada s pacijentima u životno opasnim stanjima. Prema trijaži prve su kritične ozljede koje zahtijevaju čim bržu medicinsku pomoć (npr. hipovolemijski ili kardiogeni šok, tamponada srca, ozljede srca), zatim teške ozljede i nakon toga lakše ozljede (npr. razderotine, ozljede mekog tkiva, frakture) nakon kojih pacijent nije obavezan ostati u bolnici (18).

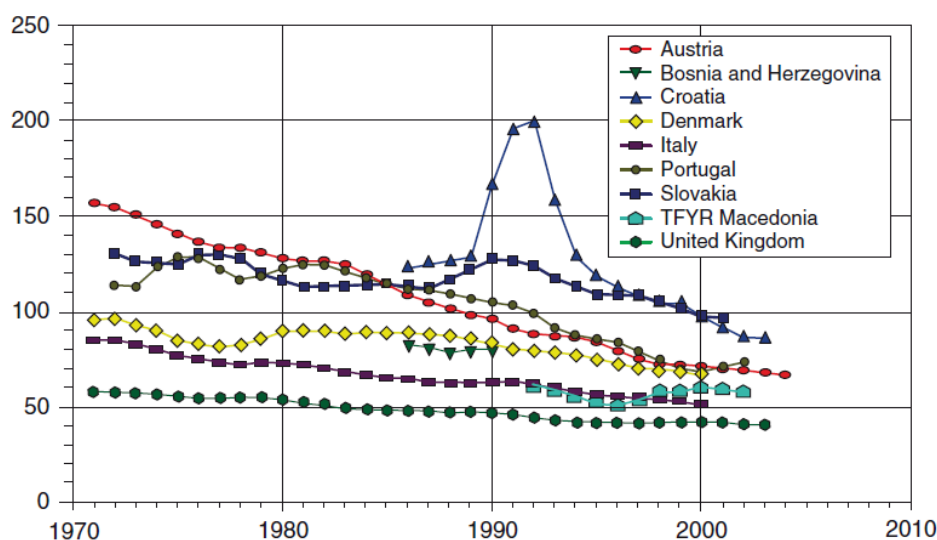


Slika 6. START trijaža (Izvor: Priručnik za hrvatski tečaj medicinskog odgovora na veliku nesreću)

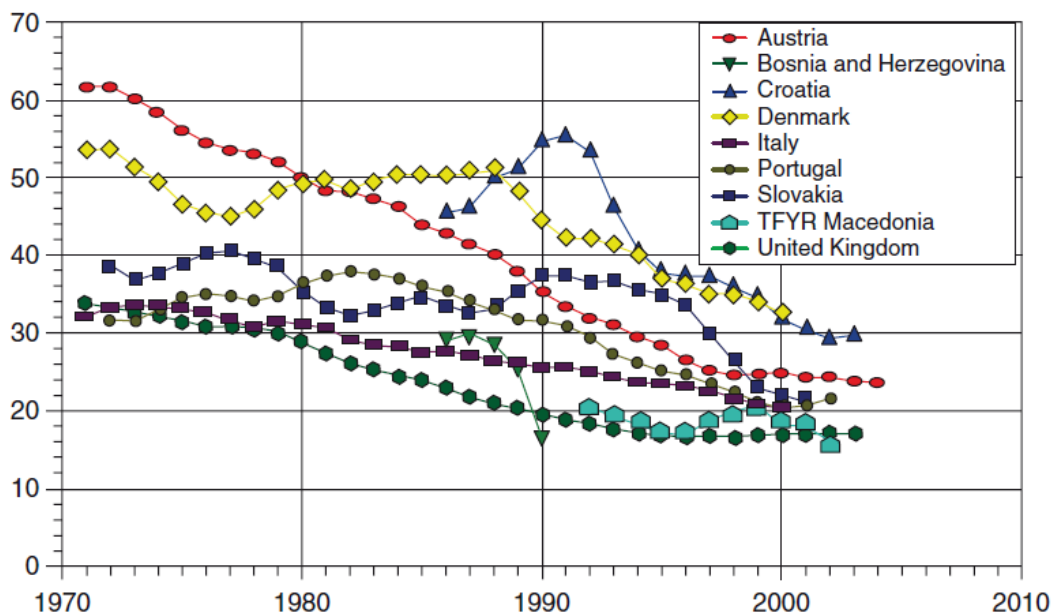
ATS kategorija	Maksimalno vrijeme čekanja
I.	ODMAH
II.	10 minuta
III.	30 minuta
IV.	60 minuta
V.	120 minuta

Tablica 1. ATS kategorije trijaže

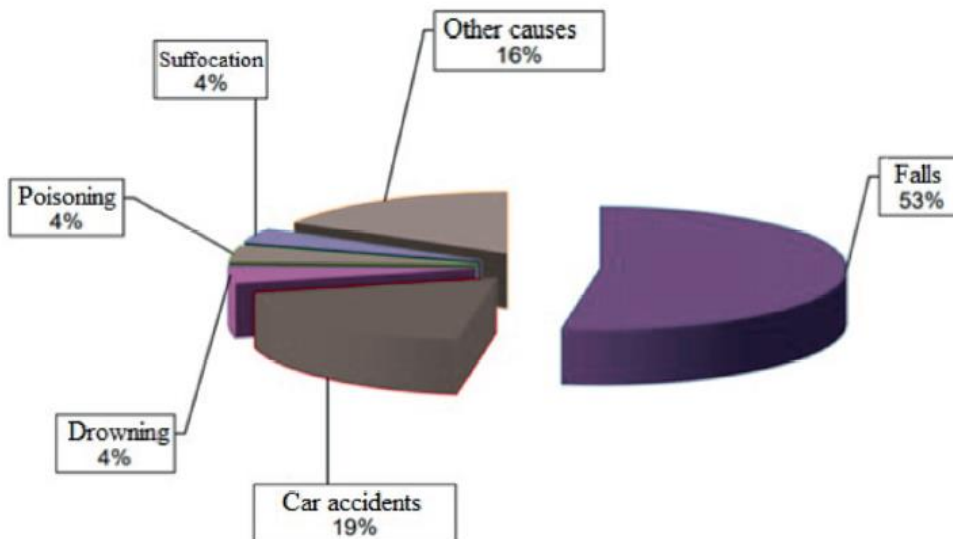
Ozljede su danas vodeći uzrok smrti u razvijenim zemljama, a od ukupnog broja ozljeda 3% čini politrauma, s izuzetno visokom stopom smrtnosti od čak 22%. Napredovanje reanimacijskih postupaka te poznavanje i razumijevanje patofiziologije doprinijele su samnjivanju smrtnosti. Jedan od glavnih faktora u liječenju politraumatiziranog pacijenta je vrijeme (18). Diljem svijeta, u 2010. godini, preminulo je oko 16 000 ljudi dnevno (5,8 milijuna godišnje) od posljedica traume, a za 2020. godinu predviđalo se da će se ta brojka popesti na 8,4 milijuna godišnje (17).



Graf 1. Stopa smrtnosti kao posljedica politraume, stopa po 100 000 stanovnika, svi uzrasti, od 1970. do 2005. godine, muškarci (Izvor Lecky FE, Bouamra O, Woodford M, Alexandrescu R, O'Brien S. *Epidemiology of Polytrauma*. In Pape H-C, Peitzman A, Schwab W, Giannoudis P, editors, *Damage Control Management in the Polytrauma Patient*. New York: Springer. 2010. p. 13-24:)



Graf 2. Stopa smrtnosti kao posljedica politraume, stopa po 100 000 stanovnika, svi uzrasti, od 1970. do 2005. godine, žene (Izvor Lecky FE, Bouamra O, Woodford M, Alexandrescu R, O'Brien S. *Epidemiology of Polytrauma*. In Pape H-C, Peitzman A, Schwab W, Giannoudis P, editors, *Damage Control Management in the Polytrauma Patient*. New York: Springer. 2010. p. 13-24)



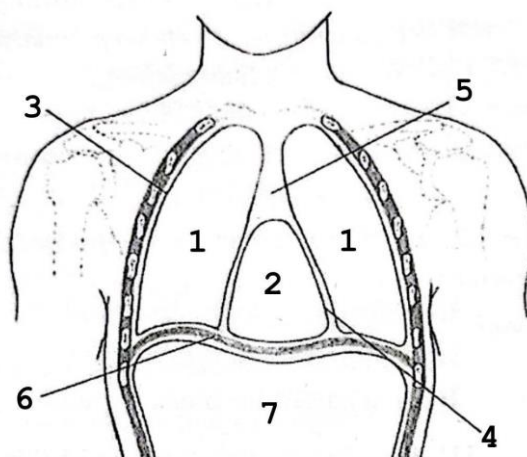
Graf 3. Nesreće u Hrvatskoj 2016. godine (Izvor: Lovrenčić P, Rotim C. *Evaluation and Care of a Polytraumatized Patient*. *Croat Nurs J*. 2019;3(1):93-102.)

Prema podacima iz Hrvatskog zavoda za javno zdravstvo, godišnje se u Republici Hrvatskoj liječi oko 49.000 traumatiziranih pacijenata. U 2016. bilo je 2834 umrlih (stopa 67,9 na 100 000). Među nesrećama najčešći uzroci smrti bili su padova s visine (1096 uz stopu smrtnosti od 26,3 na 100 000) i prometne nesreće (390 uz stopu smrtnosti od 9,4 na 100 000). Iz toga možemo zaključiti da su glavni uzroci politrauma u Republici Hrvatskoj padovi sa visina i prometne nesreće. Prosječna dob politraumatiziranih pacijenata je bila 40 godina (18).

8. Anatomija toraksa

8.1. Prsna šupljina (*cavitas thoracis*)

Prsna šupljina je prostor unutar tijela koji je omeđen prsnom kosti anteriorno, lateralno rebrima (*costae*) te torakalnom kralježnicom posteriorno. Gornji dio koji je uži naziva se gornji torakalni otvor (*apertura toracis superior*), a donji širi dio naziva se donji torakalni otvor (*apertura toracis inferior*). Ispod donjeg torakalnog otvora nalazi se dijafragma koja odvaja toraks od abdomena. Unutar prsne šupljine lateralno nalaze se pluća (*pulmones*) koja su obavijena sa pleurom (*pleura*). Svako pluće nalazi se u svojoj pleuralnoj šupljini, a između njih nalazi se sredoprsje (*mediastinum*) unutar koje se nalazi srce (*cor*). Srce se nalazi unutar osrčja (*pericardium*) (19).



Slika 7. Frontalni presjek kroz tjelesne šupljine: 1. *cavitas pleuralis*, 2. *cavitas pericardica*, 3. *pleura*, 4. *pericardium*, 5. *mediastinum*, 6. *diafragma*, 7. *abdomen* (Izvor: Bajek S, Bobinac D, Jerković R, Malnar D, Marić. *Sustavna anatomija čovjeka*. Rijeka: Digital point tiskara d.o.o, 2007;15-160.)

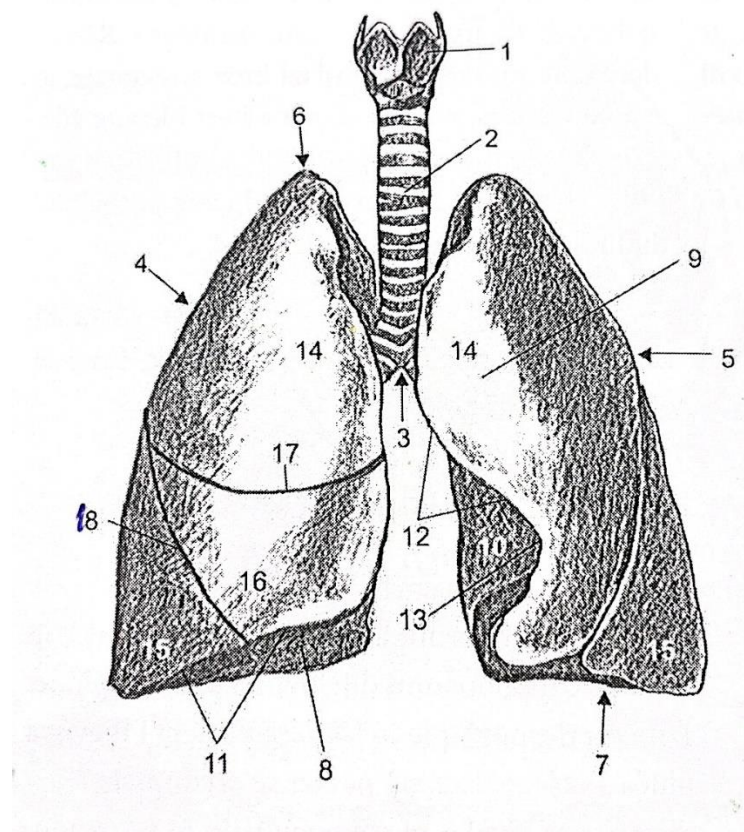
8.2. Sredoprstsje (*mediastinum*)

Sredoprstsje (*mediastinum*) je prostor između lijevog i desnog pluća, tj. središnji prostor prsne šupljine kojemu je anteriorna granica ventralna stijenka prsne šupljine, a posteriorna torakalna kralježnica. *Mediastinum* se dijeli na prednji i stražnji dio, a razgraničenje je ravnina u kojoj se nalaze traheja, bronhi i plućni hilusi. Tako kroz prednji dio prolaze srce s osrčjem, *aorta ascendens* i *arcus aortae*, *vena cava superior*, *truncus pulmonalis* te lijeve i desne *venae pulmonales* itd. Kroz stražnji dio prolaze jednjak, *aorta thoracica*, *vena azygos*, *vena hemiazygos* itd (19).

8.3. Pluća (*pulmones*)

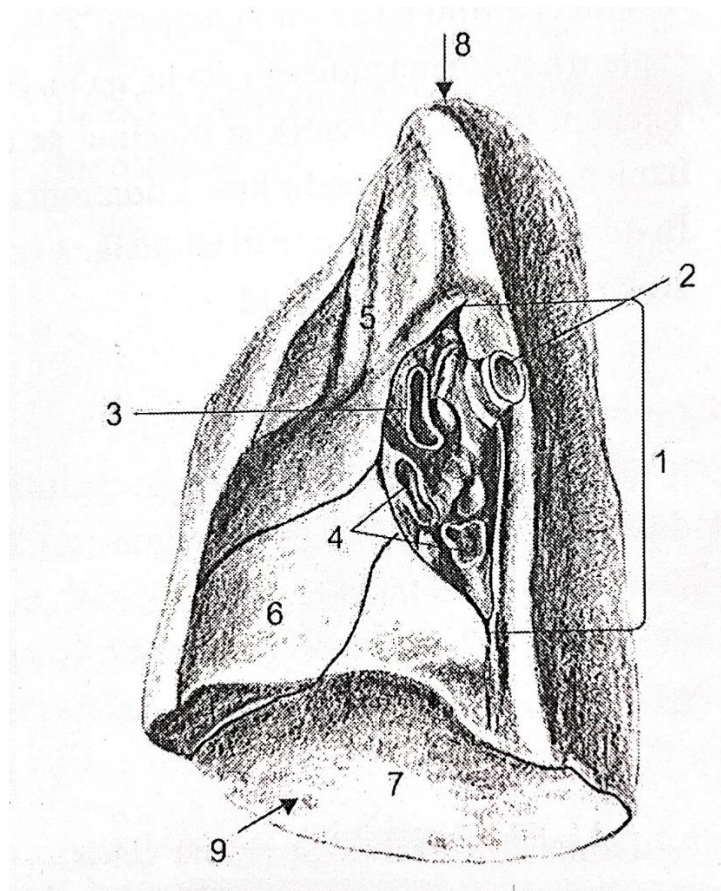
Pluća (*pulmones*) su glavni organi respiratornog sustava. Dva plućna krila (desno i lijevo) nalaze se u prsnoj šupljini, jedno sa svake strane mediastinuma zatvoreno u pleuri. Glavna funkcija pluća je oksigenacija krvi, odnosno izmjena O₂ i CO₂ između udahnutog zraka i krvi. Svako pluće je stožasto/piramidalnog oblika s vrhom (*apex pulmonis*) i bazom (*basis pulmonis*). *Apex* je zaobljeni/tupi gornji dio pluća. Proteže se oko 3 cm iznad prednjeg kraja I. rebra i 2,5 cm iznad medijalne trećine ključne kosti. Baza je donja polumjesečeva konkavna ploha, koja se oslanja na kupolu dijafragme, pa se ponekad naziva *facies diaphragmatica*. Uz *facies diaphragmatica*, razlikujemo još *facies costalis* i *facies mediastinalis*. *Facies costalis* je velika, glatka i konveksna površina koja gleda prema rebrima. *Facies mediastinalis* gleda u smjeru *mediastinuma*, na toj strani pluća nalaze se *hilum pulmonis*, srce, velik krvne žile, itd. Desno plućno krilo je veće i teže od lijevog pluća. Desno plućno krilo (*pulmo dexter*) ima tri režnja (*lobus superior pulmonis dextri*, *lobus medius pulmonis dextri*, *lobus inferior pulmonis dextri*), a lijevo plućno (*pulmo sinister*) krilo ima dva režnja (*lobus superior pulmonis sinistri*, *lobus inferior pulmonis sinistri*). Režnjevi su odvojeni dubokim istaknutim pukotinama na površini pluća. U desnom plućnom krilu imamo dvije pukotine, kosa pukotina (*fissura obliqua*) i horizontalna pukotina (*fissura horizontalis pulmonis dextri*), a u lijevom samo jednu kosa pukotina (*fissura obliqua*) (21). Također na plućima razlikujemo i tri ruba: donji rub (*margo inferior*), stražnji rub (*margo posterior*) i prednji rub (*margo anterior*). Donji rub je granica između *facies costalis* i *facies diafragmatica*. U stražnjem rubu *facies costalis* prelazi u *facies mediastinalis* zbog čega je nejasno građen. Prednji rub razdvaja *facies costalis* i *facies mediastinalis*. Na lijevom plućnom krilu nalazi se duboka incizura (*incisura cardiaca*

pulmonalis sinisteri) koja oblikuje srce. Pluća su parenhimatozni organi čija su osnovna građevna jedinica alveole. Plućno tkivo dijeli se prema grananju glavnog bronha, tim grananjem nastaje bronhalno stablo (*arbor bronchialis*), koje započinje glavnim bronhima (*bronhi principales*)-bronhi 1. reda. Nakon njih dolaze lobarni bronhi-bronhi 2. reda koji ospkrljuju pojedini režanj pluća. Zatim segmentni bronhi-bronhi 3. reda, koji se granaju na pojedine segmente unutar režnjeva pluća. Lobularni bronhi-bronhi 4. reda koji dovode zrak u lobuluse. *Bronchioli terminales* su najmanje grane bronha, iz njih nastaju plućni acinusi. *Bronchioli terminalis* se nastavljaju na *bronchioli respiratorii* odnosno respiratorne bronchiole u čijoj se stjenci nalaze alveole, unutar kojih se odvija izmjena plinova (19).

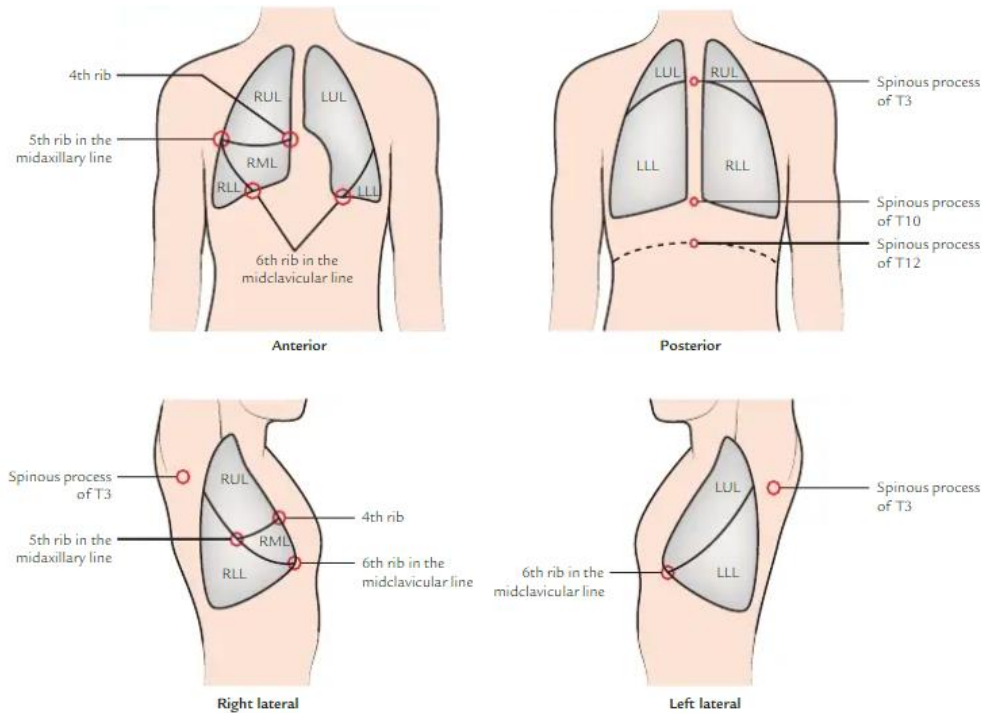


Slika 8. Plućna krila: 1. grkljan, 2. dušnik, 3. bifurcatio tracheae, 4. pulmo dexter, 5. pulmo sinister, 6. apex pulmones, 7. basis pulmones, 8. facies diafragmatica, 9. facies costalis, 10. facies mediastinalis, 11. margo inferior, 12. margo anterior, 13. incisura cardiaca, 14. lobus superior, 15. lobus inferior, 16. lobus medius, 17. fissura horizontalis, 18. fissura obliqua (Izvor: Bajek S, Bobinac D, Jerković R, Malnar D, Marić. Sustavna anatomija čovjeka.

Rijeka: Digital point tiskara d.o.o, 2007;15-160.)



Slika 9. Pulmo dexter, facies mediastinalis: 1. hilum pulmonis, 2. bronchus principalis dexter, 3. arteria pulmonalis dexter, 4. venae pulmonales, 5. lobus superior, 6. lobus medius, 7. lobus inferior, 8. apex pulonis, 9. basis pulmonis (Izvor: Bajek S, Bobinac D, Jerković R, Malnar D, Marić. Sustavna anatomija čovjeka. Rijeka: Digital point tiskara d.o.o, 2007;15-160.)



Slika 10. Orijentacijska točke pluća: (RUL- desni gornji režanj, RML- desni srednji režanj, RLL- desni donji režanj, LUL- lijevi gornji režanj, LLL- lijevi donji režanj) (Izvor: Singh V. *Textbook of Anatomy: Upper Limb and Thorax, Vol 1, 3rd Edition, New Delhi: Elsevier Health Sciences; 2018; 57-282.*)

8.4. Pleura (pleura)

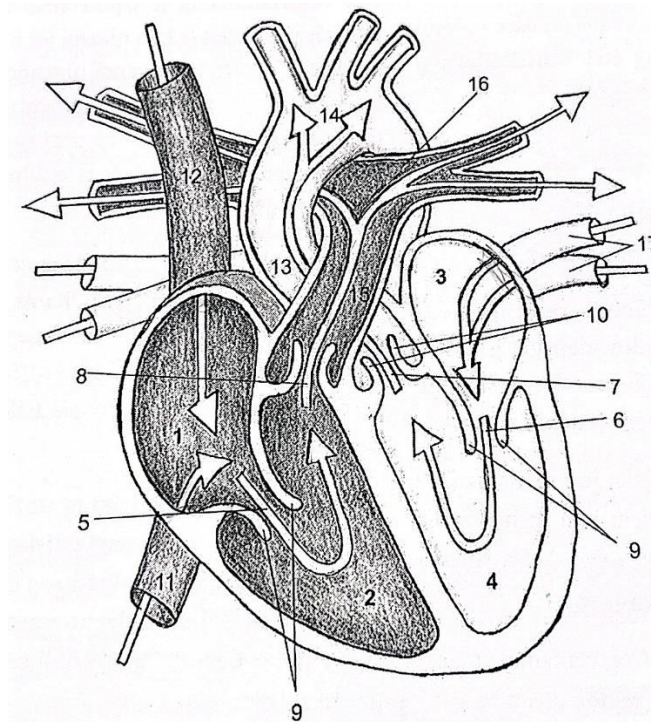
Pleura je glatka i vlažna serozna membrana koja obavija pluća i sastoj se od dva lista, porebrice (*pleura parietalis*) i poplućnice (*pleura visceralis*). *Pleura parietalis* oblaže svom svojom površinom prsnu šupljinu, dok *pleura visceralis* oblaže površinu pluća osim u području hilusa. Glatkoća i vlažnost tih listova omogućuje klizanje jedno o drugo, a između njih vlada negativan tlak zbog čega su uvijek spojeni. U frontalnoj ravnini medijastinalne površine nalazi se *mesopneumonium* odnosno duplikatura serozne membrane kojom su *pleura parietalis* i *pleura visceralis* povezane (19).

8.5. Srce (*cor*)

Srce je šuplji mišićni organ smješten u mediastinumu, zatvoren u perikard. Donekle je piramidalnog oblika sa svojom bazom i vrhom. Vrh je stožasto područje koje tvori lijeva klijetka. Usmjeren je prema dolje, naprijed i ulijevo. Leži u razini 5. lijevog interkostalnog prostora, 9 cm od središnje linije i točno medijalno od medioklavikularne linije. Bazu čine dvije pretklijetke. Dvije trećine baze čini stražnja površina lijevog atrija, a jednu trećinu stražnja površina desnog atrija. Na njoj se također nalazi i kruna srca (*corona cordis*) iz koje izlaze tri velike krvne žile: gornja šuplja vena (*vena cava superior*), aorta (*aorta*) i plućna arterija (*truncus pulmonalis*). Usmjerena je unatrag i udesno (suprotno od vrha). Postavljeno je koso iza prsne kosti i susjednih dijelova rebrenih hrskavica tako da je trećina srca desno od središnje ravnine, a dvije trećine srca lijevo od središnje ravnine. Srce se sastoji od četiri komore: desne pretklijetke (desni atrij-*atrium cordis dextrum*), desne klijetke (desni ventrikl-*ventriculus cordis dexter*), lijeve pretklijetke (lijevi atrij-*atrium cordis sinistrum*) i lijeve klijetke (lijevi *coronarius*), ventrikle jedan od drugog odvaja *septum interventriculare*, a atrije *septum interatriale*. Srce ima tri površine: prednju površinu (*facies sternocostalis*), stražnju površinu (*facies diaphragmatica*) i treća površina (*facies pulmonalis sinistra*) koja je zapravo lijevi rub srca koji je zaobljen. Također razlikujemo dva ruba, već navedeni lijevi rub koji je zapravo treća površina i desni rub (*margo dexter*). *Facies sternocostalis* tvore uglavnom desni atrij i desni ventrikl i dijelom lijevi atriji i lijevi ventrikl. *Facies diaphragmatica* je ravna i prislanja se na središnju tetivu dijafragme. Lijevi ventrikl čini dvije trećine površine, a desni ventrikl čini jednu trećinu površine. *Facies pulmonalis sinistra* sastoji se uglavnom od lijevog ventrikla i dijelom od lijevog atrija, usmjeren je prema gore, unatrag i ulijevo. Stijenka srca sastoji se od tri sloja: epikard (*epicardium*) odnosno vanjski sloj koji je zapravo visceralni list perikarda, miokard (*myocardium*) koji je središnji sloj srca ili srčano mišićno tkivo i endokard (*endocardium*) koji je unutarnji sloj srca i može biti gladak ili u obliku gredica (*trabeculae carneae*). Unutar srca razlikujemo dvije vrste zalistaka, *valva-* kuspisi (*cusps*) ili polumjesečasti zalisci (*valvula semilunaris*) (19,20).

Na atrioventrikularnom ušću desnog atrija (*ostium atrioventriculare dextrum*) nalaze se tri kuspisa: *cusps anterior*, *cusps posterior* i *cusps septalis*, koji formiraju *valva atrioventricularis dextra* ili *valva tricuspidalis* i kroz koje se tijekom sistole krv potiskuje iz desnog atrija u desni ventrikl. U desni atrij ulijevaju se *vena cava superior*, *vena cava inferior* i koronarni sinus (*sinus coronarius*). Na atrioventrikularnom ušću lijevog atrija (*ostium*

atrioventriculare sinistrum) nalaze se dva kuspisa- *cuspis anterior* i *cuspis posterior* koji formiraju *valva atrioventricularis sinistra*, *valva bicuspidalis* ili *valva mitralis*. Lijevi atrij je jedina srčana komora koja sadrži dva srčana zalistka. U njega se uljevaju četiri *venae pulmonales* (dvije iz svakog pluća) koje dovode oksigeniranu (arterijsku) krv iz pluća. Tijekom sistole krv se potiskuje iz lijevog atrija u lijevi ventrikl. Na desnom arterijskom ušću (*ostium trunci pulmonalis*) krv se tijekom sistole potiskuje iz desnog ventrikla u *truncus pulmonalis*. Na tom ušću nalaze se tri polumjesečasta zalistka (*valva trunci pulmonalis*). Na lijevom arterijskom ušću (*ostium aortae*) krv se tijekom sistole potiskuje iz lijevog ventrikla u aortu. Na tom se ušću također nalaze tri semilunarna zalistka (*valva aortae*) (19).



Slika 11. Srce: 1. desni atrij, 2. desni ventrikl, 3. lijevi atrij, 4. lijevi ventrikl, 5. ostium atrioventriculare dextrum, 6. ostium atrioventriculare sinistrum, 7. ostium aortae, 8. ostium trunci pulmonalis, 9. kuspis, 10. valvula semilunaris, 11. vena cava inferior, 12. vena cava superior, 13. aorta, 14. arcus aortae, 15. truncus pulmonalis, 16. arteria pulmonalis, 17. venae pulmonales (Izvor: Bajek S, Bobinac D, Jerković R, Malnar D, Marić. Sustavna anatomija čovjeka. Rijeka: Digital point tiskara d.o.o, 2007;15-160.)

8.6. Perikard (*pericardium*)

Perikard je fibro-serozna vrećica koja obuhvaća srce i korijene njegovih velikih krvnih žila. Perikard se nalazi unutar mediastinuma, posteriorno od tijela sternuma i anteriorno od srednja četiri torakalna kralješka (Th5 do Th8). Sastoji se od dva sloja- vanjski (fibrozni) sloj (*pericardium fibrosum*) i unutarnji (serozni) sloj (*pericardium serosum*) kojega izgrađuju još dva lista- vanjski (*lamina parietalis*) i unutarnji list (*lamina visceralis*) koji zapravo tvori vanjski sloj srca- epikard (*epicardium*). Između *lamine parietalis* i *lamine visceralis* nalazi se serozna tekućina kako bi oba lista mogli kliziti jedan po drugome. *Pericardium fibrosum* srastao je sa stijenkama prsišta kako bi mogao održavati stalan položaj srca (19,20).

8.7. Aorta (*aorta*)

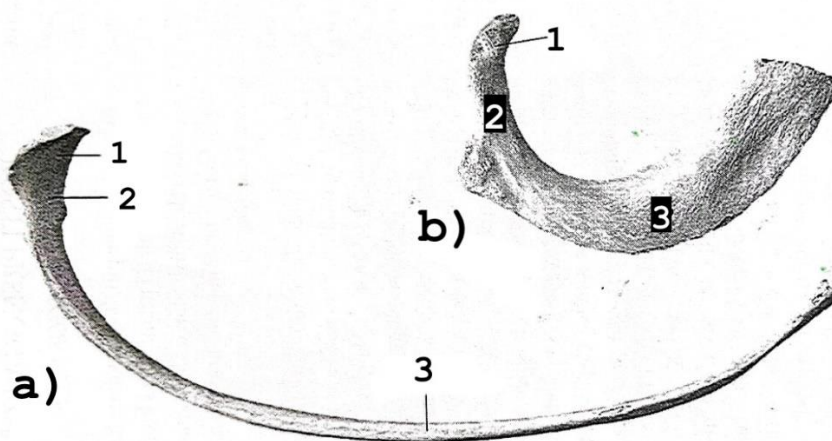
Aorta najveća je arterija ljudskog tijela i glavna krvna žila velikog optoka. Aorte se stoji od tri dijela: uzlazna aorta (*aorta ascendens*), luk aorte (*arcus aortae*), silazne aorte (*aorta descendens*) koja se dijeli na prsnu aortu (*aorta thoracica*) i trbušnu aortu (*aorta abdominalis*). Uzlazna aorta početni je dio aorte i daje grane *arteria coronaria sinistra* i *arteria coronaria dextra*. Luk aorte slijedi nakon uzlazne aorte i završava u razini Th4, daje grane *arteria communis sinistra*, *arteria subclavia sinistra* i *truncus brachiocephalicus*. Nakon luka aorte slijedi silazna aorta-prsni dio koji se proteže od Th 4 do Th 12 i daje parijetalne grane za prehranjivanje stijenke prsišta i visceralne grane za prehranjivanje organa-*arteriae intercostales posteriores* kao parijetalne grane i *rami bronchiales* i *rami oesophagei* kao visceralne grane (19).

8.8. Jednjak (*oesophagus*)

Jednjak je uska mišićna cijev koja se proteže od grkljana do želuca. Dug je oko 25 cm i omogućava prolaz sažvakane hrane i tekućine. Počinje u donjem dijelu vrata i završava u gornjem dijelu trbuha spajajući se sa želucem. Jednjak se dijeli na tri dijela: vratni (cervikalni) dio, najduži prsni (torakalni) dio i trbušni (abdominalni) dio. Torakalni dio proteže se od gornje granice *manubrium sterni* do oezofagealnog otvora u dijafragmi i dugačak je oko 20 cm.

8.9. Rebra (*costae*)

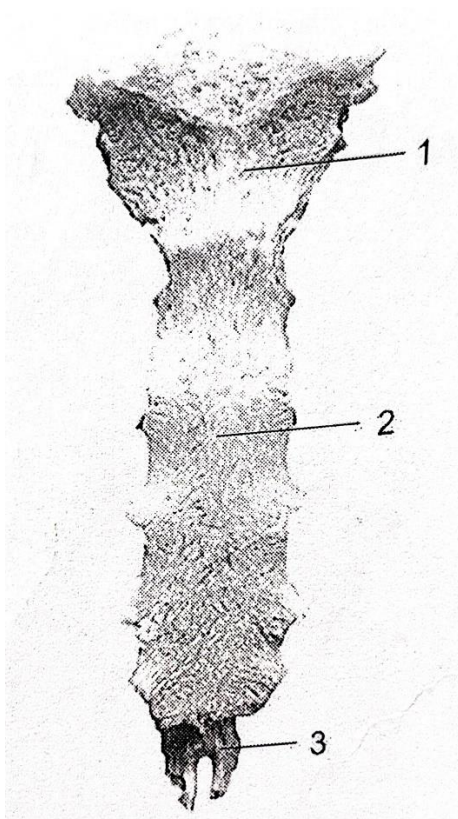
Rebra su ravni, savijeni, elastični koštani lukovi, koji se protežu od torakalnih kralješaka posteriorno do bočnih granica prsne kosti anteriorno. Njihovi prednji krajevi povezani su s rebrenom hrskavicom. Rebra zajedno s rebrenom hrskavicom čine kosti. Rebra čine veći dio kostura prsnog koša. Postoji 12 pari rebra (pojava cervikalnog ili lumbalnog rebra može ih povećati na 13 pari ili nedostatak 12. rebra može ih smanjiti na 11 pari). Rebra možemo podijeliti u tri skupine: prava rebra (*costae verae*), lebdeća rebra (*costae fluctuantes*) i lažna rebra (*costae spuriae*). Prava rebra su rebra koja su spojena s prsnom kosti preko rebrene hrskavice i to su 1.-7. rebra. Lažna rebra su rebra koja se povezuju na rebrenu hrskavicu iznad sebe i indirektno su povezani s prsnom kosti, a to su 8.-10. rebra. Lebdeća rebra su zdanja 11. i 12. rebro i oni nisu ni na koji način povezani s prsnom kosti. Rebro se dijeli na 3 dijela: glavu rebra (*caput costae*), vrat rebra (*collum costae*) i trup rebra (*corpus costae*). Na dijelu gdje vrat prelazi u tijelo nalazi se kvržica (*tuberculum costae*) koja sadrži zglobnu plohu za uzglobljavanje s kralješcima (*facies articularis tuberculi costae*), a u njoj blizini se rebro savija prema naprijed (*angulus costae*). S unutarnje strane, distalno, utiskuje se žlijeb (*sulcus costae*) (19,20).



Slika 12. Rebro: a) rebro srednje skupine, b) prvo rebro- 1. *caput costae*, 2. *collum costae*, 3. *corpus costae* (Izvor: Bajek S, Bobinac D, Jerković R, Malnar D, Marić. Sustavna anatomija čovjeka. Rijeka: Digital point tiskara d.o.o, 2007;15-160.)

8.10. Prsna kost (*sternum*)

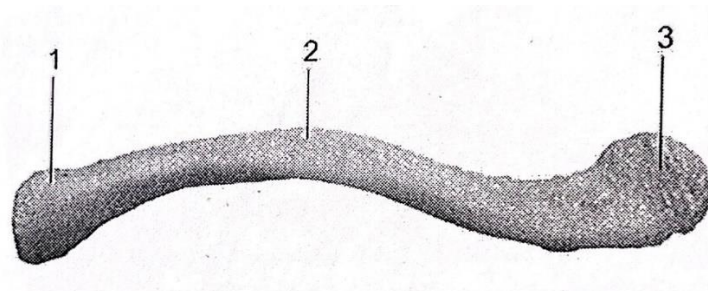
Prsna kost je izdužena, plosnata kost, koja leži u anteriornom središnjem dijelu stjenke prsnog koša. Dugačka je oko 7 cm. Svojom oblikom podsjeća na bodež ili mali mač. Sastoji se od tri dijela: držak prsne kosti (*manubrium sterni*), trup prsne kosti (*corpus sterni*) i ksifoidni nastavak (*processus xiphoideus*) koji je nepravilnog oblika i predstavlja vrh mača. Između *manubrium sterni* i *corpus sterni* otvara se kut (*angulus sterni*), zbog čega prsna kost u cijelosti nije u istoj ravnini. Na *manubrium sterni* nalaze se tri ureza, medijalni koji se naziva *incisura jugularis* i dva lateralna *incisura claviculares* koji služe za uzglobljavanje s ključnom kosti. Na *corpus sterni*, lateralno sa svake strane, nalaze se zglobne plohe za uzglobljavanje s rebrima (*incisurae costales*) (19,20).



Slika 13. Sternum: 1. *manubrium sterni*, 2. *corpus sterni*, 3. *processus xiphoideus* (Izvor: Bajek S, Bobinac D, Jerković R, Malnar D, Marić. *Sustavna anatomija čovjeka*. Rijeka: Digital point tiskara d.o.o, 2007;15-160.)

8.11. Ključna kost (*clavicula*)

Ključna kost je duga, blago savijena kost u obliku slova S. Nalazi se položena vodoravno na anteriornoj strani tijela, na spoju korijena vrata i trupa. Medijalni dio ključne kosti (*extremitas sternalis*) ima zglobnu plohu za uzgobljavanje s prsnom kosti (*facies articularis sternalis*) i hrskavicom I. rebra, a lateralni dio (*extremitas acromialis*) zglobnu plohu za uzgobljavanje s akromionom lopatice (*facies articularis acromialis*). Potkožna je i stoga se može palpirati cijelim opsegom. To je jedini koštani spoj između trupa i gornjih udova. Između dva kraja ključne kosti nalazi se trup (*corpus*) (19,20).

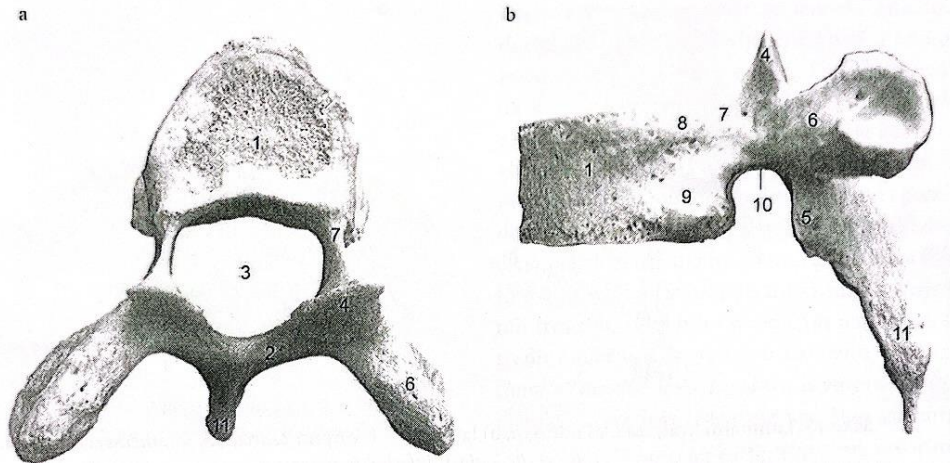


Slika 14. Ključna kost, desna: 1. *extremitas sternalis*, 2. *corpus*, 3. *extremitas acromialis*
(Izvor: Bajek S, Bobinac D, Jerković R, Malnar D, Marić. *Sustavna anatomija čovjeka*.

Rijeka: Digital point tiskara d.o.o, 2007;15-160.

8.12. Prsni (torakalni) kralježak (*vertebra thoracica*)

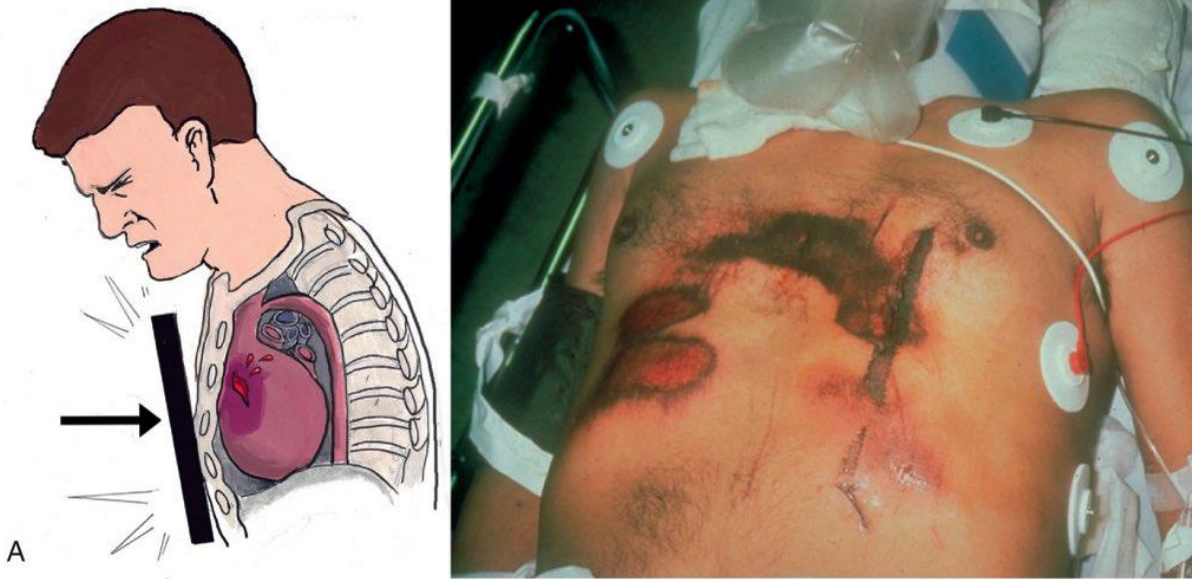
Torakalni dio kralješnice sastoji se od 12 kralježaka. Tijela (*corpus*) gornjih torakalnih kralježaka postupno se mijenjaju iz cervikalnog u torakalni tip, a donjih iz torakalnog u lumbalni tip. Tako je tijelo kralješka Th1 tipično cervikalnog tipa, a tijelo kralješka Th12 tipično lumbalnog tipa. Lateralno na trupu torakalni kralješci imaju dvije jamice za uzgobljavanje s rebrima (*fovea costalis superior et inferior*). Torakalni kralješci građeni su od *corpusa*, *arcusa*, *processus articularis superior et inferior* za uzgobljavanje s ostalim kralješcima, *processus spinosus*, *processus transversus*, *pediculus arcus*, *incisura vertebralis* i *foramen vertebrale* (19,20).



Slika 15. Torakalni kralježak: a) odozgor, b) lateralno – 1. corpus, 2. arcus, 3. foramwn vertebrale, 4. processus articularis superior, 5. processus articularis inferior, 6. processus trnasversus, 7. pediculus arcus, 8. povea costalis superior, 9. fovea costalis inferior, 10. incisura vertebralis, 11. procesus spinosus (Izvor: Bajek S, Bobinac D, Jerković R, Malnar D, Marić. Sustavna anatomija čovjeka. Rijeka: Digital point tiskara d.o.o, 2007;15-160.)

9. Trauma toraksa

Ozljede toraksa odgovorne su za približno 25% smrtnih slučajeva povezanih s traumom i jedne su od najčešćih ozljeda u traumatologiji, s incidencijom od oko 10% ili više od svih prijema u traumi. Ozljede velikih krvnih žila ili poremećaji u radu srca obično rezultiraju trenutnom smrću. Rane smrti, one koje se dogode unutar 30 minuta do 3 sata, uzrokovane su tamponadom srca, tenzijskim pneumotoraksom, aspiracijom ili opstrukcijom dišnih putova. Iako neke od ovih ozljeda zahtijevaju hitnu kiruršku intervenciju, većina ozljeda pluća i pleure mogu se liječiti neoperativno primjenom određenih temeljnih načela inicijalnog zbrinjavanja traume, što može značajno smanjiti morbiditet i mortalitet povezan s tim ozljedama. Izolirano, ozljeda prsnog koša moćan je prediktor pogoršanja i komplikacija općeg stanja pacijenta. Temeljito poznavanje patofiziologije srčanih i pleuropulmonalnih ozljeda od iznimne je važnosti za optimalno liječenje. Najveća stopa smrtnosti prisutna je u starijoj populaciji. (21, 22).



Slika 16. Trauma toraksa (Izvor: <https://rattibha.com/thread/1253843026318852103>)

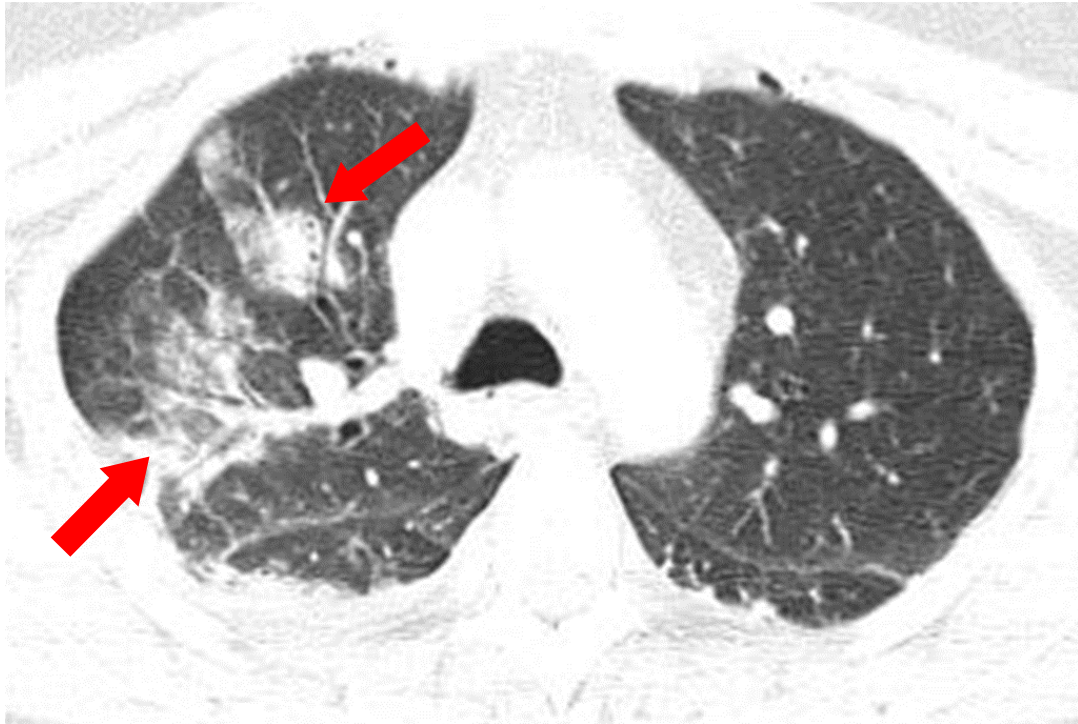Teške ozljede prsnog koša poznate su kao *smrtonosnih dvanaest*. *Smrtonosnih šest* (opstrukcija dišnih putova, tenzijski pneumotoraks, tamponada srca, otvoreni pneumotoraks, masivni hemotoraks) trenutne su, po život opasne ozljede koje zahtijevaju procjenu i liječenje tijekom primarnog pregleda. *Skrivenih šest* (ozljeda torakalne aorte, ozljeda traheobronhija, kontuzija miokarda, traumatska ruptura dijafragme, ozljeda jednjaka i kontuzija pluća) potencijalno su po život opasne ozljede koje bi se trebale otkriti tijekom sekundarnog pregleda. Svaki od ovih događaja može predstavljati neposrednu ili potencijalnu opasnost po život (21). Liječenje ovih ozljeda zahtijeva multidisciplinarni pristup s tri primarne komponente: upravljanje boli, respiratorna terapija i mobilnost. Anestezija, njega te respiratorna i fizikalna terapija igraju značajnu ulogu u uspješnom liječenju pacijenata s ozljedom prsnog koša (22).

10. Ozljede toraksa

10.1. *Kontuzija pluća*

Kontuzija pluća se odnosi na intersticijsku i/ili alveolarnu ozljedu pluća bez ikakve ozbiljne laceracije. Obično se javlja sekundarno nakon nepenetrirajuće traume. Kontuzija pluća uzrokuje ozljedu plućnog parenhima, što dovodi do prekida alveola i kapilara, što rezultira istjecanjem krvi i drugih intersticijskih tekućine (vode i seruma) preko alveolarno-kapilarne membrane u plućno tkivo i alveolarni prostor. Ove ozljede mogu dovesti do zatajenja pluća i smrti. Tekućina u alveolarnom prostoru dovodi do alveolarnog edema i smanjenja količine surfaktanta, što dovodi do alveolarnog kolapsa i atelektaze. Ventilacija zahvaćenog dijela pluća je oslabljena jer oksigenirani zrak ne može ući u alveole ispunjene tekućinom tijekom udisaja, što dovodi do refleksne vazokonstrikcije i smanjene perfuzije, što rezultira hipoksemijom i hiperkapnijom. Kao posljedica kontuzije može se javiti i upalni proces, što može dovesti do sindroma akutnog respiratornog distresa (ARDS). (23). Kontuzije često nisu lokalizirane u lobarnom ili segmentnom uzorku. Obično se javljaju u blizini koštanih struktura (jer prijelomi uzrokuju kontuzije) i stoga se čini da su smještene periferno.

Na CT-u kontuzija se najčešće prezentira kao žarišna, nesegmentalna područja opacifikacije parenhima, obično, ali ne i isključivo periferne lokalizacije. Najčešće su lokalizirane straga i u donjim plućnim režnjevima (24).

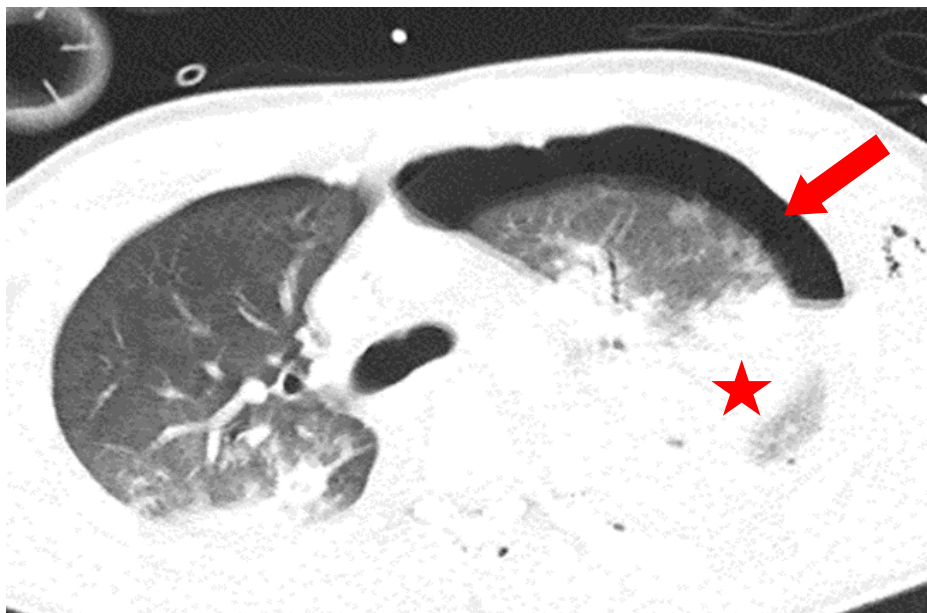


*Slika 17. CT toraksa, aksijalni presjek, plućni prozor, kontuzija pluća (strjelice)-arhiva
Kliničkog zavoda za radiologiju, KBC-a Rijeka.*

10.2. *Pneumotoraks*

Pneumotoraks je zrak izvan pluća, ali unutar pleuralnog prostora. Nastaje kada se zrak nakuplja između parijetalne i visceralne pleure unutar toraksa. Nakupljanje zraka može izvršiti pritisak na pluća i izazvati kolaps. Pneumotoraks se još dalje može klasificirati kao jednostavni, tenzijski ili otvoreni. Jednostavan pneumotoraks ne pomiče mediastinalne strukture, kao što to čini tenzijski pneumotoraks. Tlak unutar prsnog koša mijenja se s pneumotoraksom. Normalno je tlak u pleuralnom prostoru negativan u usporedbi s atmosferskim tlakom. Klinička slika pneumotoraksa može varirati od asimptomatske do boli u prsima i nedostatka zraka. Tenzijski pneumotoraks može uzrokovati tešku hipotenziju (opstruktivni šok), pa čak i smrt. Povećanje središnjeg venskog tlaka može rezultirati proširenim vratnim venama, hipotenzijom. Bolesnici mogu imati tahipneju, dispneju, tahikardiju i hipoksiju. Prema mehanizmu nastanka razlikujemo spontani i traumatski pneumotoraks. Spontani pneumotoraks u većine bolesnika nastaje zbog pucanja bula ili mjehurića. Primarni spontani pneumotoraks se definira kao pojava kod pacijenata bez osnovne plućne bolesti, ali su ti pacijenti imali asimptomatske bule ili mjehuriće na torakotomiji. Sekundarni spontani pneumotoraks javlja se u prisutnosti osnovne

bolesti pluća, prvenstveno kronične opstruktivne bolesti pluća; drugi mogu uključivati tuberkulozu, sarkoidozu, cističnu fibrozu, malignu bolest, idiopatsku plućnu fibrozu i pneumocističnu upalu pluća. Traumatski pneumotoraks može biti posljedica tupe ili penetrantne traume te često stvaraju jednosmjerni ventil u pleuralnom prostoru (dopuštajući protok zraka unutra, ali ne i istjecanje). Tenzijski pneumotoraks je teško stanje koje nastaje kada je zrak zarobljen u pleuralnom prostoru pod pozitivnim tlakom, pomičući mediјastinalne strukture i ugrožavajući kardiopulmonalnu funkciju. Rano prepoznavanje ovog stanja spašava život bolesnika kako izvan bolnice tako i u jedinicama intenzivne njege. Tenzijski pneumotoraks se može javiti i u jedinicama intenzivne njege, kod pacijenata ventiliranih pozitivnim tlakom (25). Pod uvjetom da se pregledavaju CT presjeci u plućnom prozoru, pneumotoraks se vrlo lako prepoznaje i ne bi trebao predstavljati nikakve dijagnostičke poteškoće. Na CT-u se prezentira transparentnom zonom apsorpcijskih koeficijenata zraka, unutar koje se ne vidi nikakvih anatomskih struktura.

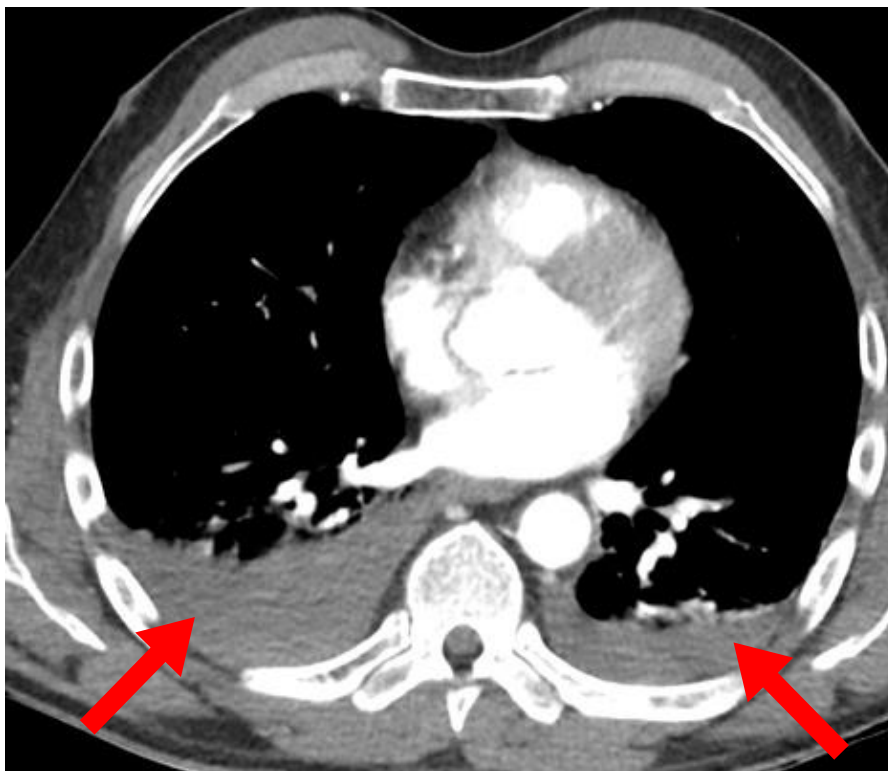


Slika 18. CT toraksa, aksijalni presjek, plućni prozor, pneumotoraks (strijelica) i kontuzija pluća (zvjezdica)-arhiva Kliničkog zavoda za radiologiju, KBC Rijeka..

10.3. Hematoraks

Hemotoraks je nakupljanje krvi u pleuralnom prostoru. Ako se hemotoraks javlja istodobno s pneumotoraksom, tada se naziva hemopneumotoraks. Tenzijski hemotoraks odnosi se na hemotoraks koji je posljedica masivnog intratorakalnog krvarenja, uzrokujući ipsilateralnu

kompresiju pluća i mediastinalni pomak. Krvarenje u hemitoraks može nastati zbog ozljeda dijafragme, mediastinuma, pluća, pleure, toraksa i abdomena. Svaki hemitoraks može zadržati 40% pacijentovog volumena cirkulirajuće krvi. Hemotoraks se obično manifestira dispnejom ili torakalnom boli. Ozbiljnost hematotoraksa ovisi o mjestu ozljede, vitalnoj funkciji bolesnika, volumenu krvi i brzini nakupljanja u hemitoraksu. U ranom odgovoru, akutna hipovolemija dovodi do disfunkcije lijeve klijetke i smanjenja minutnog volumena srca. Krv u pleuralnom prostoru utječe na funkcionalni vitalni kapacitet pluća stvarajući alveolarnu hipoventilaciju i neusklađenost plućne perfuzije. Veliki hemotoraks može dovesti do povećanja hidrostatskog tlaka koji vrši pritisak na šuplju venu i plućni parenhim uzrokujući povećanje plućnog vaskularnog otpora. Ovi mehanizmi rezultiraju fiziologijom tenzijskog hemotoraksa i uzrokuju hemodinamsku nestabilnost, kardiovaskularni kolaps i smrt (26). CT je koristan u određivanju prirode pleuralne tekućine u uvjetima traume procjenom vrijednosti atenuacije. Krv u pleuralnom prostoru obično ima atenuaciju od 35-70 HU. Mjerenje atenuacije pleuralne tekućine trebalo bi biti rutinsko u tumačenju CT traume prsnog koša kako bi se razlikovala jednostavna tekućina od akutne krvi (27).

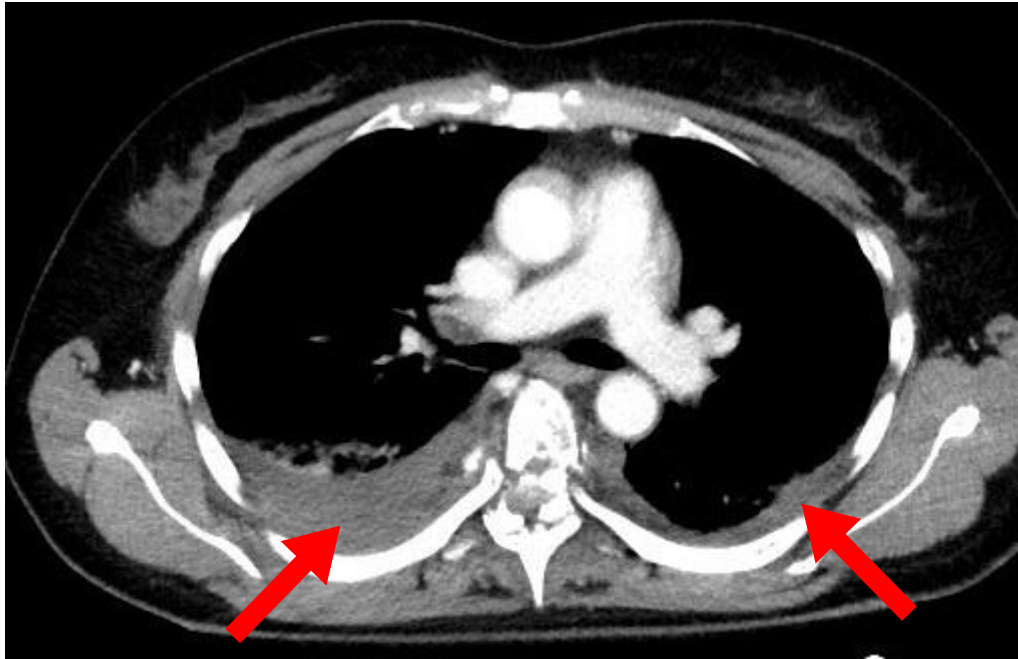


Slika 19. CT toraksa, aksijalni presjek, mediastinalni prozor, bilateralni hematotoraks (strijelice) -arhiva Kliničkog zavoda za radiologiju, KBC Rijeka.

10.4. *Pleuralni izljev*

Pleuralni izljev je nakupljanje tekućine u pleuralnom prostoru. Može se pojaviti sam po sebi, može biti rezultat okolne bolesti parenhima poput infekcije, maligne bolesti, upalnih stanja ili kao posljedica traume. Pleuralni izljev je jedan od glavnih uzroka plućnog mortaliteta i morbiditeta. U normalne zdrave odrasle osobe, pleuralna šupljina ima minimalnu količinu tekućine koja djeluje kao lubrikant za dvije pleuralne površine. Količina pleuralne tekućine je oko 0,1 ml/kg do 0,3 ml/kg i stalno se izmjenjuje. Pleuralna tekućina potječe iz vaskulature parijetalnih površina pleure i apsorbira se natrag putem limfnih žila u dijafragmatskim i medijastinalnim površinama parijetalne pleure. Smatra se da hidrostatski tlak iz krvnih žila koje opskrbljuju parijetalnu pleuru tjera intersticijsku tekućinu u pleuralni prostor i stoga ima niži sadržaj proteina od seruma. Do nakupljanja viška tekućine može doći ako postoji prekomjerna proizvodnja, smanjena apsorpcija ili oboje. Pleuralni izljevi se široko dijele na transudate i eksudate. (28). Transudat nastaje kada dođe do povećanja hidrostatskog tlaka ili smanjenja kapilarnog onkotskog tlaka. Eksudat se javlja zbog povećanja propusnosti mikrocirkulacije ili promjene u drenaži pleuralnog prostora u limfne čvorove. Posttraumatski pleuralni izljev je neuobičajen klinički entitet, iako se može pojaviti nakon traume prsne stijenke, torakocenteze ili torakotomije. Njegovo najistaknutije obilježje je visok broj eozinofila u citologiji pleuralne tekućine.

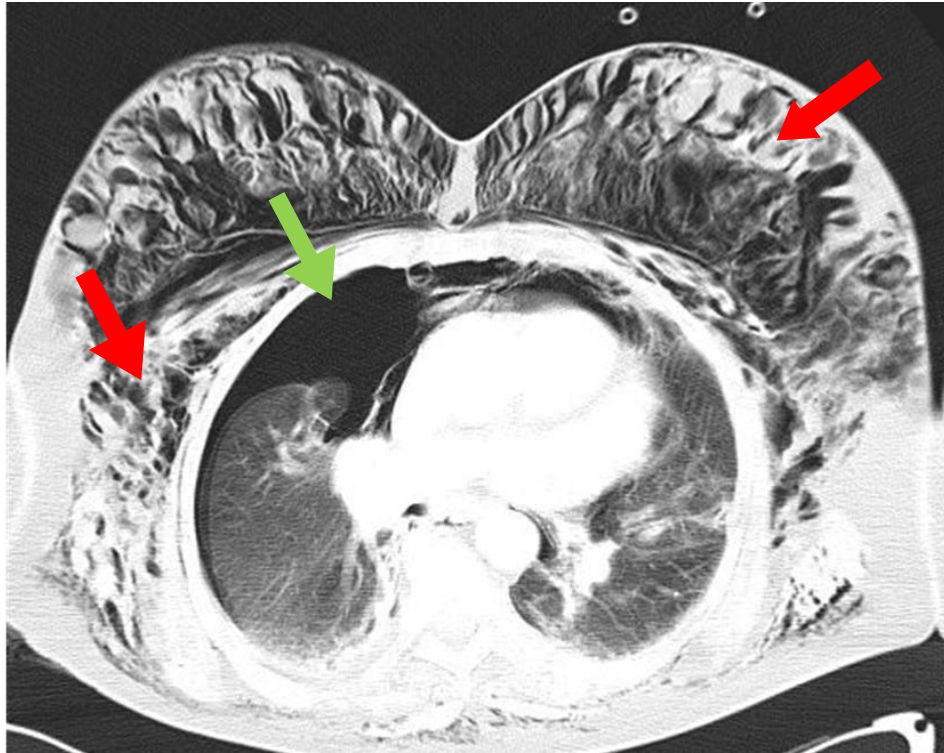
CT je izvrstan u otkrivanju malih količina pleuralnog izljeva, a također je često u mogućnosti identificirati njegove intratorakalne uzroke. CT ne može razlikovati transudativni ili eksudativni pleuralni izljev, ali može pomoći u razlikovanju pleuralnog izljeva od pleuralnog empijema (29).



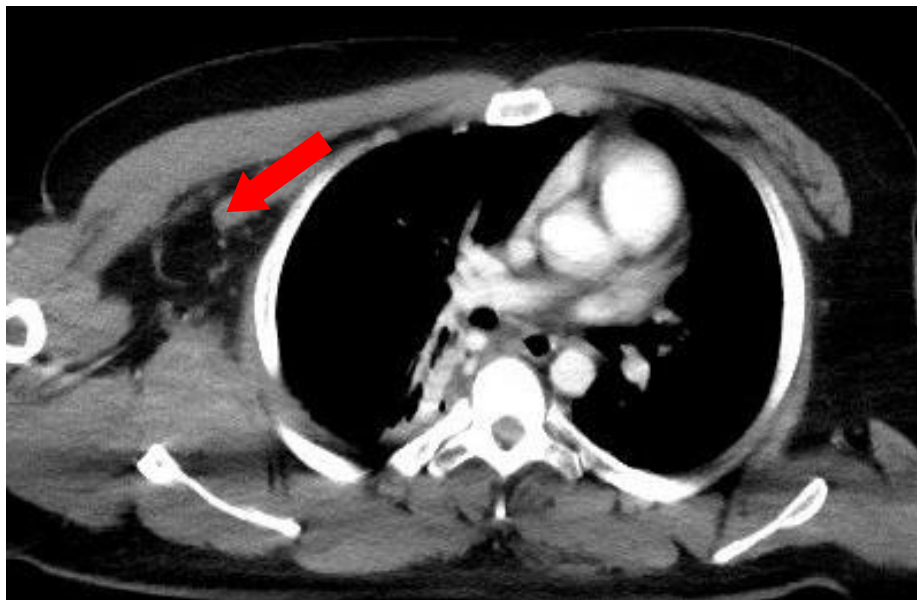
Slika 20. CT toraksa, aksijalni presjek, medijastinalni prozor, bilateralni pleuralni izljev (strijelice)-arhiva Kliničkog zavoda za radiologiju, KBC Rijeka.

10.5. *Subkutani emfizem*

Subkutani emfizem je medicinski izraz za zrak koji ostaje zarobljen u tkivima ispod kože. Stanje je rijetko, ali može nastati kao posljedica traume, ozljede, infekcije ili određenih medicinskih postupaka. U slučaju traume, subkutani emfizem ne zahtjeva liječenje, ali je njegovo prepoznavanje važno jer njegova prisutnost može ukazivati na ozbiljne ozljede koje zahtijevaju hitno liječenje. Najčešći uzrok supkutanog emfizema kod politraumatiziranih bolesnika su frakture rebara koje dovode do ozljede parijetalnog lista pleure što omogućava prolaz zraka u potkožno tkivo. U slučaju traheobronhalne perforacije ili perforacije jednjaka zrak se nakuplja u medijastinumu (pneumomedijastinum) od kuda se može proširiti u vrat i rameni obruč, torakalnu i abdominalnu stjenku (30). Subkutani emfizem se lako prepoznaje na CT-u, prezentira se hipodenznim zonama, apsorpcijskih koeficijenata plina u potkožnim tkivima (31).



Slika 21. CT toraksa, aksijalni presjek, plućni prozor, subkutani emfizem (crvene strjelice) u kombinaciji sa pneumotoraksom (zelena strjelica)-arhiva Kliničkog zavoda za radiologiju, KBC Rijeka.



Slika 22. CT toraksa, aksijalni presjek, mediastinalni prozor, subkutani emfizem (strijelica)-arhiva Kliničkog zavoda za radiologiju, KBC Rijeka.

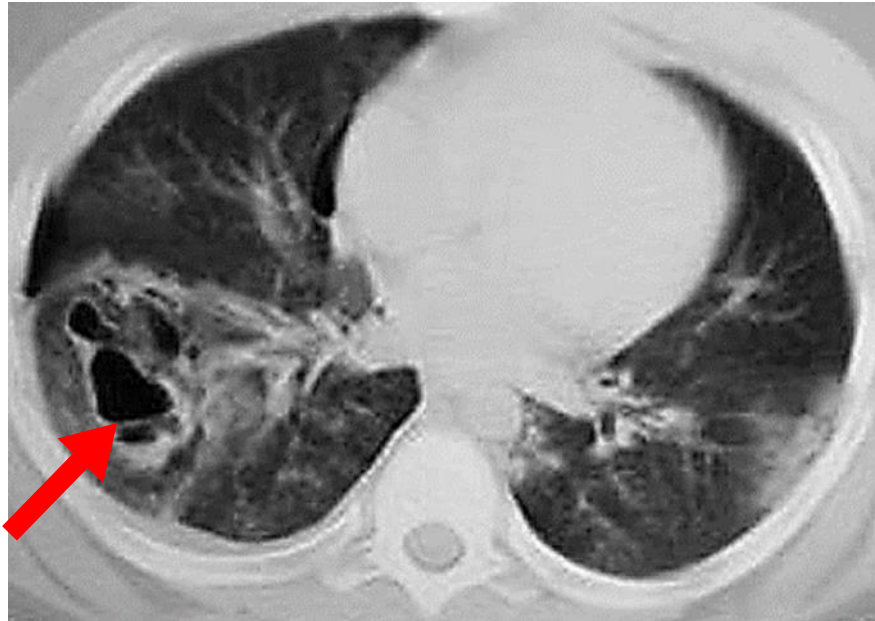
10.6. *Traumatska pneumatokela*

Traumatska pneumatokela je rijetka, ali dobro opisana prezentacija tupe ozljede prsnog koša. Definira se kao šupljina pluća tankih stijenki, ispunjena zrakom, koja nije obložena epitelom ili elementima bronhalne stijenke te se stoga često još naziva i pseudocista. Lezija je izravna posljedica same traume (primarna pseudocista) ili se razvija nakon nestanka plućnog hematoma (sekundarna pseudocista).

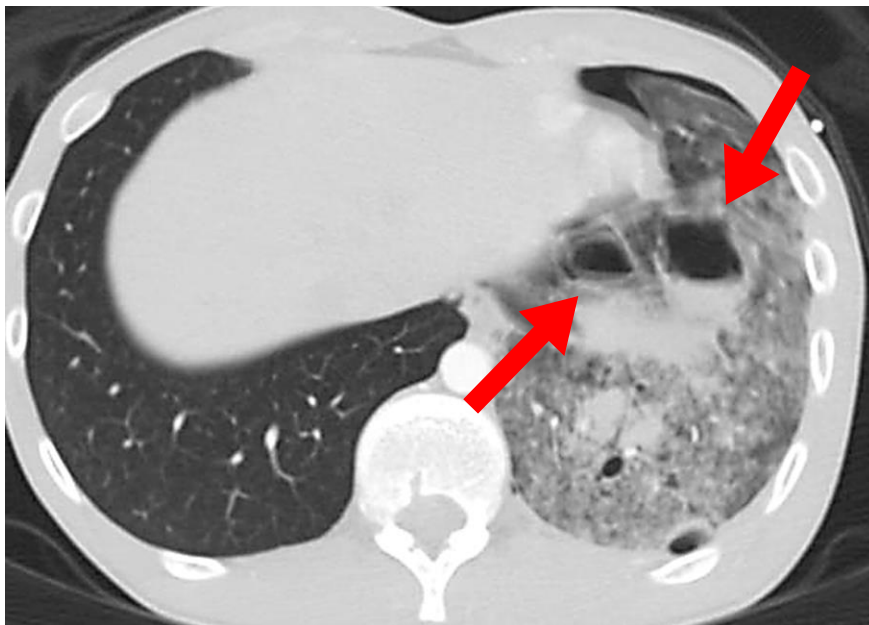
Većina traumatskih pneumatokela pojavljuje se u djece i mladih odraslih osoba, uglavnom zbog fleksibilnosti i popustljivosti njihove torakalne stjenke. Velika vanjska kompresijska sila traume prenosi se sa stjenke prsnog koša na plućni parenhim, nakon čega slijedi brza dekompresija i porast negativnog intratorakalnog tlaka. Brza kompresija i dekompresija lacerira alveole i intersticij, a naknadno povlačenje okolnog plućnog tkiva stvara šupljine ispunjene zrakom i/ili tekućinom.

CT je vrlo osjetljiva metoda za rano otkrivanje pneumatokela, vrlo precizna u definiranju njezinog položaja i veličine. Prezentiraju se kao cistični prostori tankih stijenki unutar plućnog parenhima, koji sadrže plin. Pneumatokele mogu biti solitarne ili multiple, a s obzirom na oblik okrugle, ovalne ili nepravilne forme. Postojanje razine tekućine ili aerolikvidnog nivoa unutar cistične lezije u slučaju traume ukazuje na prisutnost krvi i u tom slučaju rabimo naziv hematopneumatokela.

Veličina i oblik traumatskih pneumatokela se relativno brzo mijenjaju, tako da je serija slika korisna za praćenje i diferencijaciju od druge patologije (33).



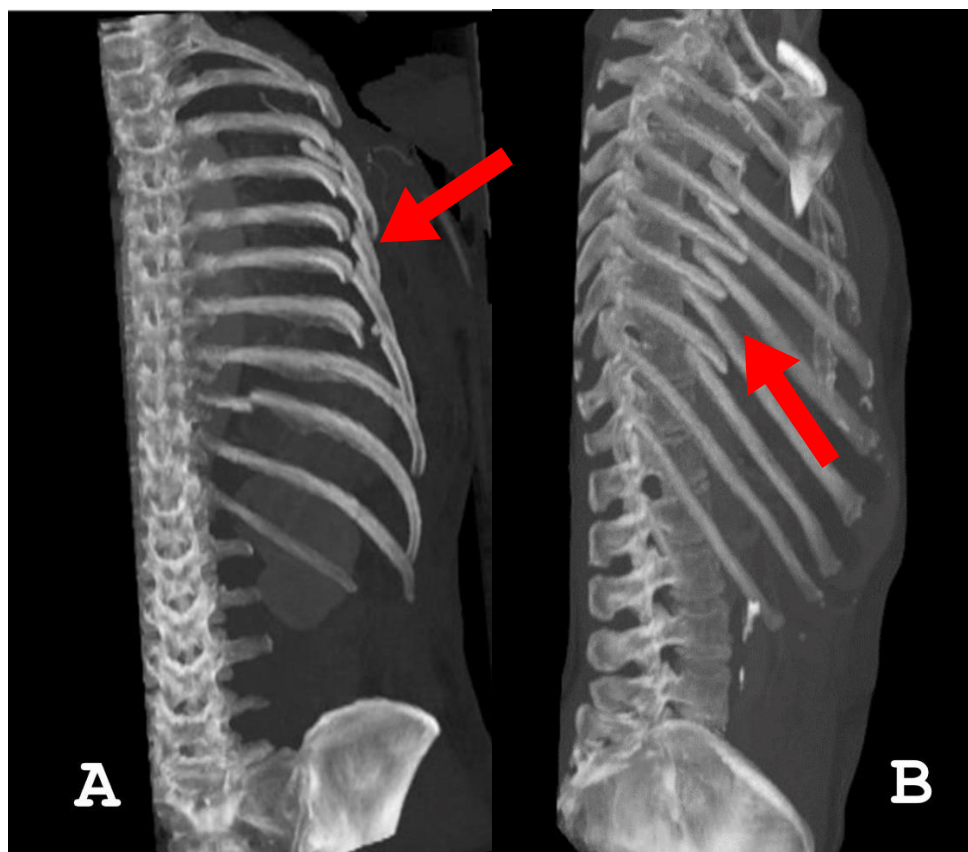
Slika 23. CT toraksa, aksijalni presjek, plućni prozor, pneumatokela (strijelica)- arhiva Kliničkog zavoda za radiologiju, KBC Rijeka.



Slika 24. CT toraksa, aksijalni presjek, plućni prozor, hematomneumatokele (strijelice) - arhiva Kliničkog zavoda za radiologiju, KBC Rijeka.

10.7. *Fraktura rebara*

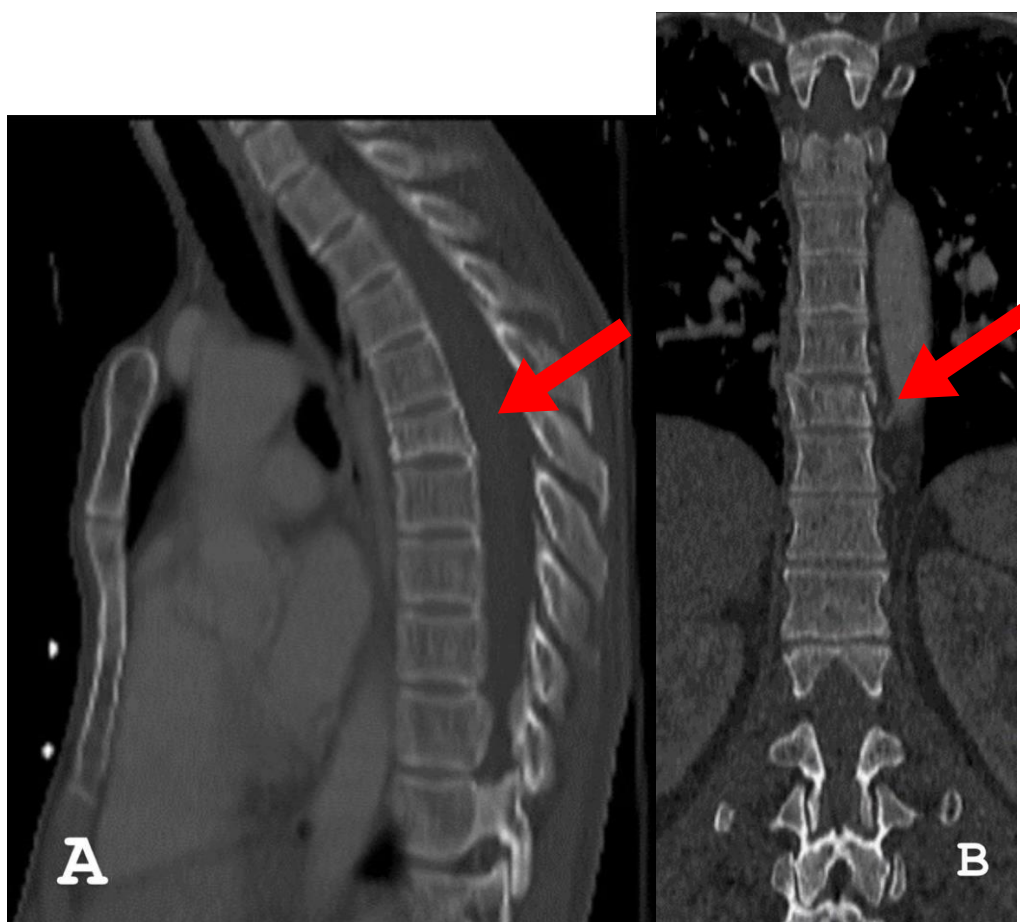
Kada se na rebro primjeni određena količina sile, rebro će puknuti. Prijelomi rebara mogu nastati uslijed izravne penetrirajuće ili tupe ozljede (34). Većina izoliranih fraktura rebara može se liječiti bez posljedica, međutim ponekad, u slučaju frakture većeg broja rebara, poglavito obostrano, mogu izazvati komplikacije opasne po život. Naime, prijelomi rebara često su povezani s drugim ozljedama i što je veći broj prijeloma rebara, veća je vjerojatnost povezanih ozljeda. Najčešće povezane ozljede su ozljede brahijalnog plexusa ili subklavijalnih krvnih žila, pneumotoraks/hematotoraks, laceracija pluća, hernijacija pluća, traumatske ozljede jetre, bubrega i slezene. Najčešći frakture su 4. – 10. rebra, dok su frakture 1. – 3. rebra povezane s traumama uzrokovanim velikom silom (35).



Slika 25.i 26. CT toraksa, koronarna rekonstrukcija (A), sagitalna rekonstrukcija (B), koštani prozor, serijska fraktura rebara (strijelice) -arhiva Kliničkog zavoda za radiologiju, KBC Rijeka.

10.8. Fraktura kralježnice

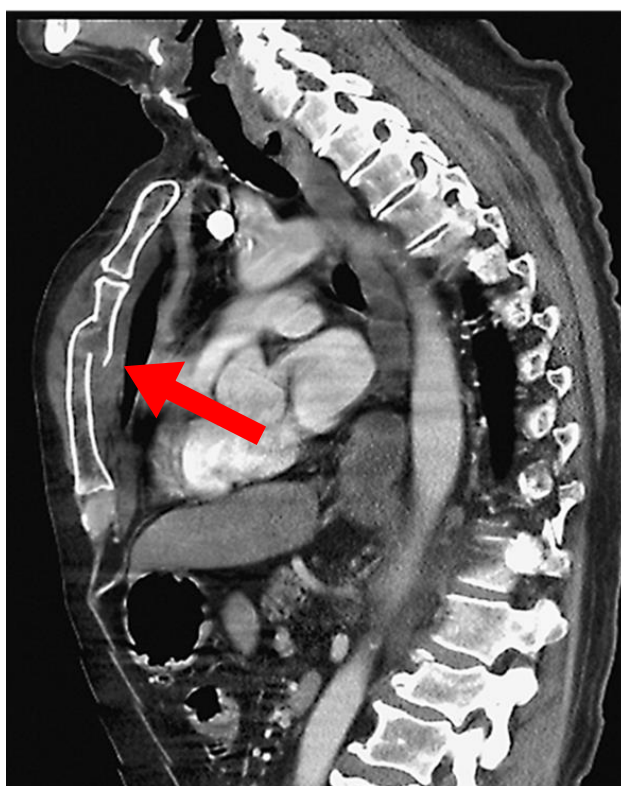
Prijelomi torakolumbalne kralježnice često su posljedica značajnih trauma kao što su prometne nesreće ili pad s visine. Prijelomi u ovoj regiji variraju od jednostavnih do vrlo složenih, o čemu ovisi daljnje liječenje i prognoza. Torakolumbalna kralježnica može se podijeliti na torakalnu kralježnicu, torakolumbalni spoj (Th10-L2) i lumbalnu kralježnicu. Torakalna kralježnica je najkruća od svih dijelova i stoga zahtijeva značajnu silu da izazove ozljedu. Frakture možemo podijeliti na: kompresivne frakture (kompresijski prijelom tijela kralješka), „burst“ frakturu (nestabilni kompresijski prijelom kroz cijelo tijelo kralješka, rezultat visokog energetskeg aksijalnog opterećenja kao što je pad s visine ili prometna nesreća), fraktura s dislokacijom (vrlo nestabilna vertebralna fraktura s dislokacijom fasetnih zglobova i/ili prostora intervertebralnog diska) i druge (36).



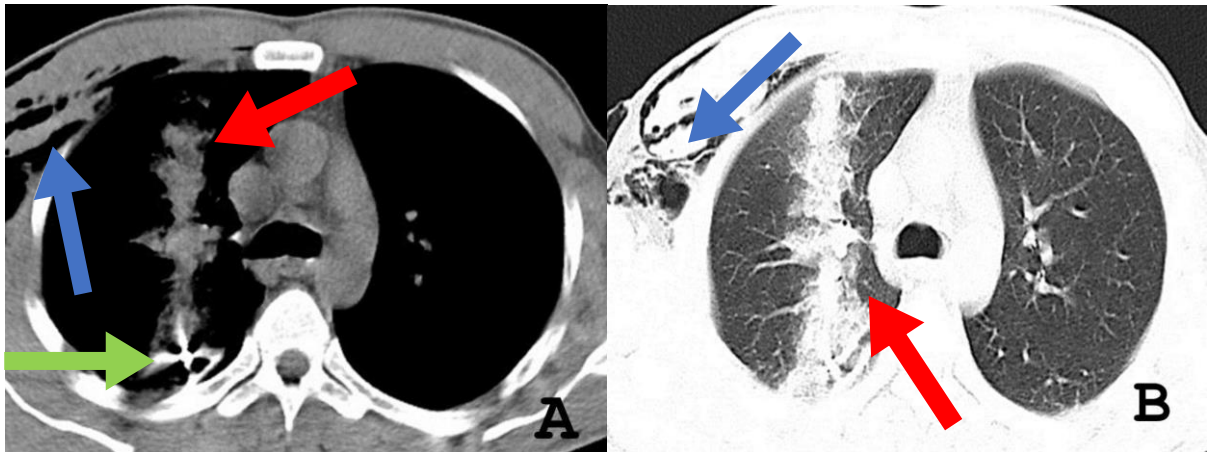
Slika 27. i 28. (A) CT toraksa, sagitalna rekonstrukcija, koštani prozor, kompresivna fraktura Th6. (B) CT toraksa, koronarna rekonstrukcija, koštani prozor, kompresivna fraktura Th9 (strijelice)-arhiva Kliničkog zavoda za radiologiju, KBC Rijeka.

10.9. *Fraktura sternuma*

Prijelomi sternuma ili prsne kosti javljaju se nerijetko kod tupih ozljeda prsnog koša, pri čemu je manubrij najčešće ozlijeđeni dio. Osim toga, kardiopulmonalna reanimacija kod politraumatiziranih bolesnika često rezultira prijelomima prsne kosti. Prijelomu prsne kosti vrlo često su pridružene i druge ozljede, kao što su prijelomi rebara, dislokacija sternoklavikularnog zgloba, medijastinalno krvarenje, pneumotoraks, hematotoraks, tamponada srca, kontuzija srca, kontuzija pluća i kompresijski prijelom torakalne kralježnice



Slika 29. CT toraksa, sagitalna rekonstrukcija, medijastinalni prozor, fraktura sternuma (strijelica)-arhiva Kliničkog zavoda za radiologiju, KBC Rijeka.



Slika 30 i 31. CT toraksa, aksijalni presjek, penetrantna ozljeda

(A) medijastinalni prozor, plućna hemoragija (crvena strelica) uzrokovana hitcem iz vatrenog oružja- metak (zelena strelica) u kombinaciji sa subkutanim emfizemom (plava strelica)

(B) plućni prozor, plućna hemoragija (crvena strelica) u kombinaciji sa subkutanim emfizemom (plava strelica)-arhiva Kliničkog zavoda za radiologiju, KBC Rijeka.

11. Ciljevi i hipoteze

Ciljevi ovog istraživanja su:

1. Utvrditi učestalost povreda torakalnih organa među politraumatiziranim pacijentima uključenim u naše istraživanje
2. Utvrditi najučestaliju povredu torakalnih organa među politraumatiziranim pacijentima uključenim u naše istraživanje

Hipoteze:

1. Povrede torakalnih organa među politraumatiziranim pacijentima uključenim u naše istraživanje su treće po učestalosti, iza povreda glave i ekstremiteta.
2. Među politraumatiziranim pacijentima uključenim u naše istraživanje najučestalija povreda toraksa je povreda pleure koja rezultira pneumotoraksom i hematotoraksom.

12. Ispitanici i metode

12.1. *Ispitanici*

Ova retrospektivna studija uključuje sve bolesnike koji su zbog politraume podvrgnuti CT-u cijelog tijela na Kliničkom zavodu za radiologiju-lokalitet Sušak, KBC-a Rijeka, u razdoblju od 01.5.2020. do 01.05. 2022. godine.

12.2. *Postupak i instrumentarij*

Istraživanje će se provesti pretraživanjem i analizom bolničkih baza podataka (IBIS i ISSA). Ključni dokumenti za provođenje ovog istraživanja biti će pisani nalazi CT-a toraksa te nalazi konvencionalnih radiograma, temeljem kojih će se naši ispitanici razvrstati prema lokalizaciji dijagnosticiranih trauma (glava, koštani sustav, torakalni i abdominalni). Potom će se izdvojiti bolesnici s ozljedama torakalnih organa te podijeliti u dvije grupe: grupa bolesnika s izoliranom traumom toraksa i grupa bolesnika s višestrukim traumama uključujući i traumom toraksa. Među bolesnicima s povredom toraksa utvrdit će se učestalost povreda pojedinih torakalnih organa (pleura, pluća, dišni putevi, srce, velike krvne žile, jednjak i dijafragma).

12.3. *Statistička obrada podataka*

Podatci će biti prikupljeni i obrađeni u tablici prilagođenoj za potrebe ovog istraživanja. Pored već unaprijed definiranih varijabli, uključit će se i dodatne informacije radi kasnije analize podataka.

Statističkom obradom podataka ispitat će se proporcije zastupljenosti određenih podskupina prema ishodu odnosno lokalizaciji povrede. Navedene podskupine će uključivati demografske (npr. dob, spol...) i kliničke podatke (npr. lokalizacija povrede, vrsta ozljede organa...).

Rezultati će se iskazati na dva načina: broičano i slikovno, pri čemu će slikovna prezentacija rezultata podrazumijevati izradu grafova prema unaprijed spomenutim

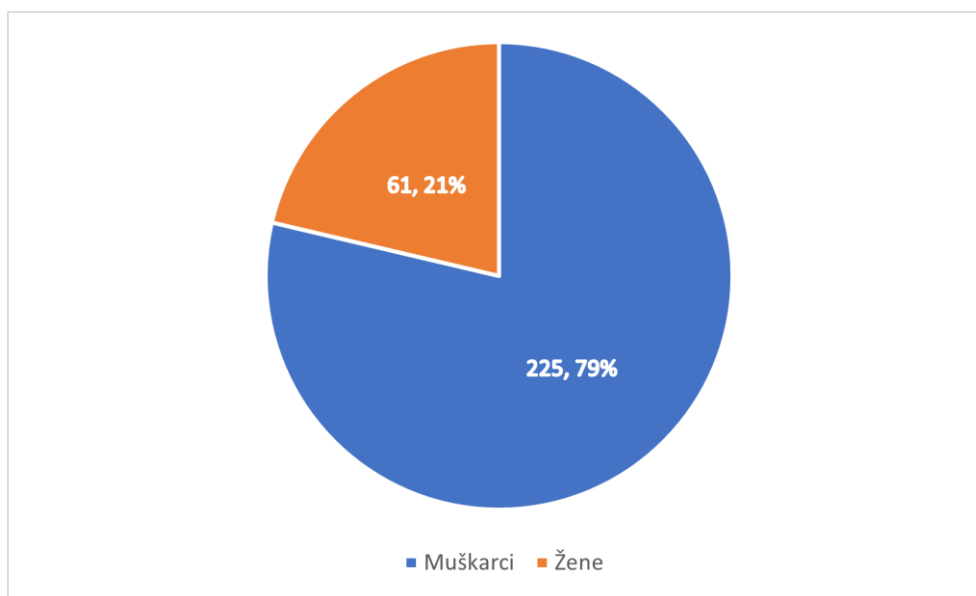
podskupinama. Brojčana i slikovna prezentacija rezultata bit će izrađena pomoću programa Microsoft Excel (Microsoft Corporation, Redmond, WA, SAD).

12.4. *Etički aspekti istraživanja*

U ovom istraživanju neće se navoditi imena i prezimena ispitanika, kao ni bilo koji drugi identifikacijski podatak. S podacima će se postupati u skladu s odredbom o tajnosti medicinskih podataka.

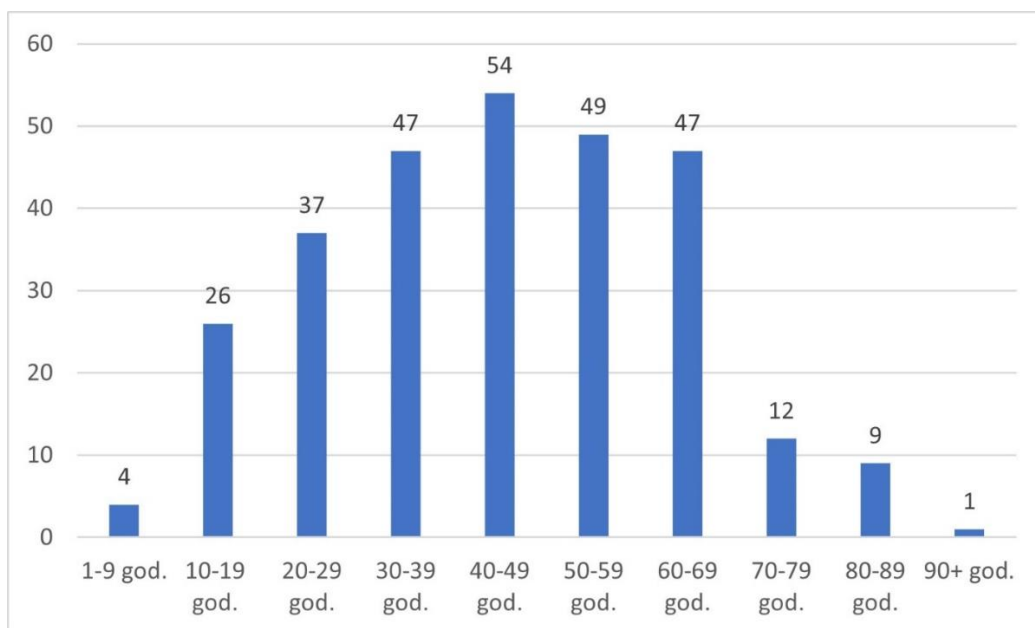
13. Rezultati

U ovo istraživanje uključeno je 286 pacijenata koji su pod dijagnozom „politrauma“ iz Objedinjenog hitnog bolničkog prijema (OHBP), Kliničkog bolničkog centra Rijeka-lokalitet Sušak, upućeni na Klinički zavod za radiologiju, gdje su podvrgnutih CT-u cijeloga tijela, u vremenskome razdoblju od 01.05.2020. do 01.05.2022. godine. Od 286 politraumatiziranih pacijenata, 61 (21%) je bilo pacijenata ženskoga spola, a 225 (79%) pacijenata muškoga spola. (Graf 4).



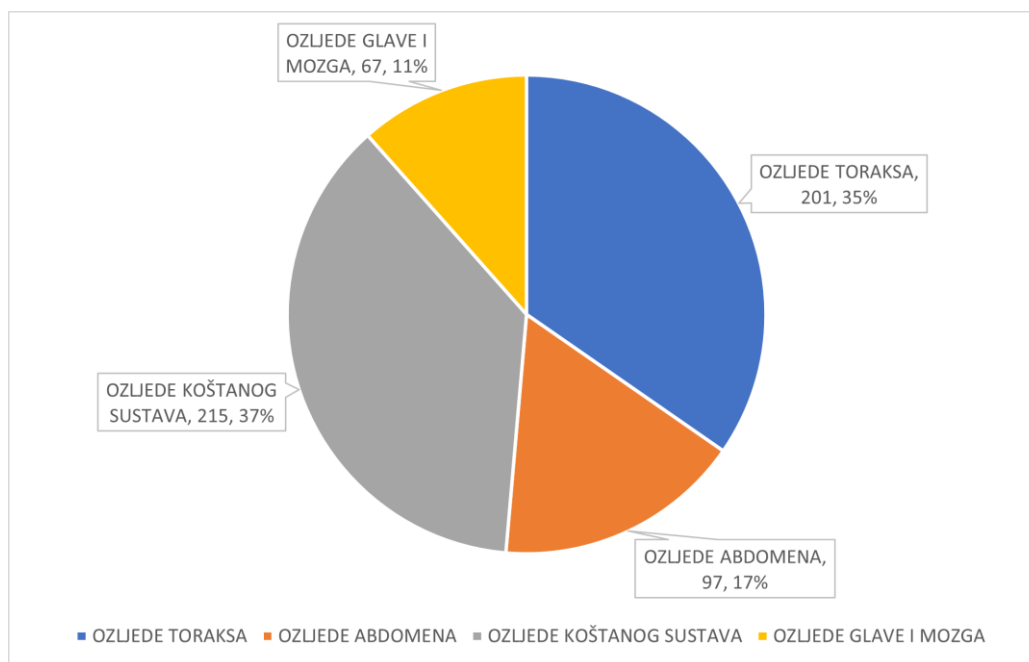
Graf 4. Zastupljenost bolesnika ženskog i muškog spola podvrgnutih CT-u cijeloga tijela u razdoblju od 01.05.2020. do 01.05.2022. godine na Kliničkom zavodu za radiologiju-lokalitet Sušak.

Pacijenti su podijeljeni u 10 dobnih skupina. Prosječna dob pacijenata bila je 44,35 godina. Najmlađi pacijent imao je 3 godine, a najstariji 90 godina. Dobna skupina s najvećim brojem pacijenata jest skupina od 40 do 49 godina, s ukupnom zastupljenošću od 54 (18,881%) pacijenata, zatim slijedi dobni razred od 50 do 59 godina s 49 (17,133%) pacijenata, dobni razred od 30 do 39 te od 60 do 69 godina s 47 (16,434%) pacijenata, dobni razred od 20 do 29 godina s 37 (12,937%) pacijenata, od 10 do 19 godina s 26 (9,091%) pacijenata, od 70 do 79 godina s 12 (4,196%) pacijenata, od 80 do 89 godina s 9 (3,147%) pacijenata, od 1 do 9 godina s 4 pacijenta (1,399%) te dobni razredi od 1 do 9 godina i više od 90 godina sa samo jednim pacijentom (0,49%).(Graf 5).



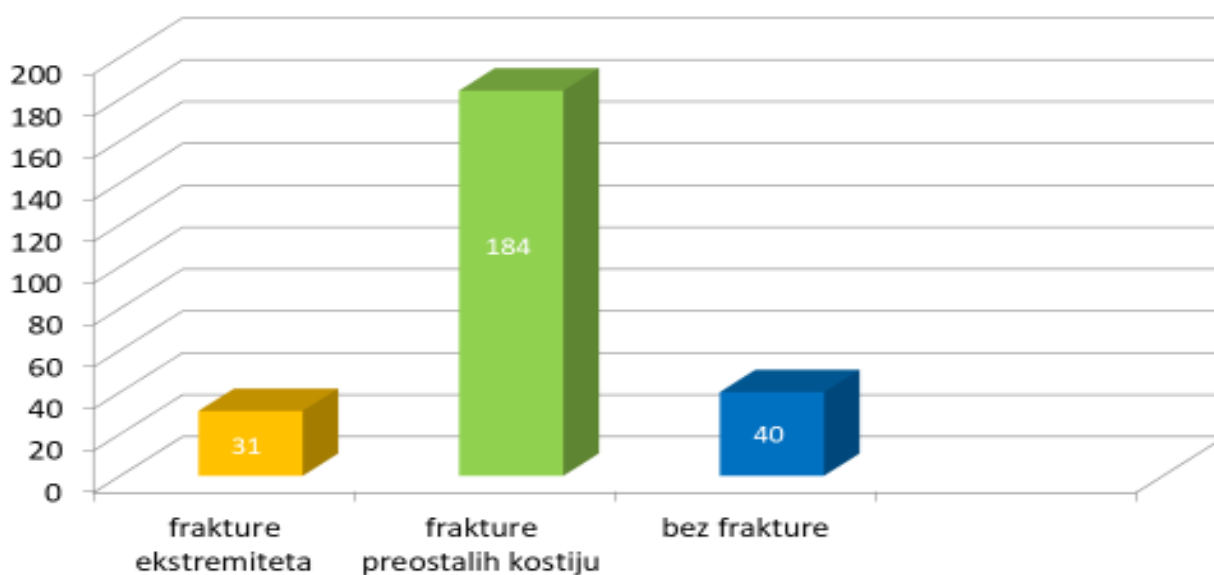
Graf 5. Zastupljenost pacijenata po dobi podvrgnutih CT-u cijeloga tijela u razdoblju od 01.05.2020. do 01.05.2022. godine na Kliničkom zavodu za radiologiju-lokalitet Sušak.

Od sveukupnog broja bolesnika podvrgnutih zbog sumnje na politraumu 31(10,8 %) pacijent je imao potpuno uredan nalaz, dok je preostalih 255 (89,2%) imalo povredu nekog od organskih sustava, uključujući torakalne organe, neurokranij, abdominalne organe i koštani sustav. Bolesnike koji su zadobili neku od ozljeda podijelili smo na 4 skupine: bolesnike s ozljedom koštanog sustava, one s ozljedom abdomena, ozljedom neurokranija ili toraksa. Najviše pacijenata imalo je frakturu neke od kostiju u tijelu, njih 215 ili sveukupno 84,3 % od sveukupnog broja bolesnika s pozitivnim nalazom. Bolesnika s povredom neke od anatomskih struktura toraksa bilo je 201 ili 78,8 % od sveukupnog broja bolesnika s pozitivnim CT-om cijeloga tijela. Znatno manji broj, odnosno 97 ili 38,0 % imalo je neku od povreda abdominalnih organa), a najmanji broj bolesnika, njih 67 ili 26,2% je imalo traumatsku leziju mozga. Kad zbrojimo sve povrede među našim bolesnicima s pozitivnim nalazom CT-a cijeloga tijela vidimo da je ukupan broj WBCT-om utvrđenih povreda bio 580, iz čega proizlazi da je veći broj bolesnika ima traumu dva ili više organskih sustava. U Graf-u 6 brojčano i postocima su je prikazana zastupljenost povreda različitih organskih sustava unutar sveukupnog broja povreda (580).



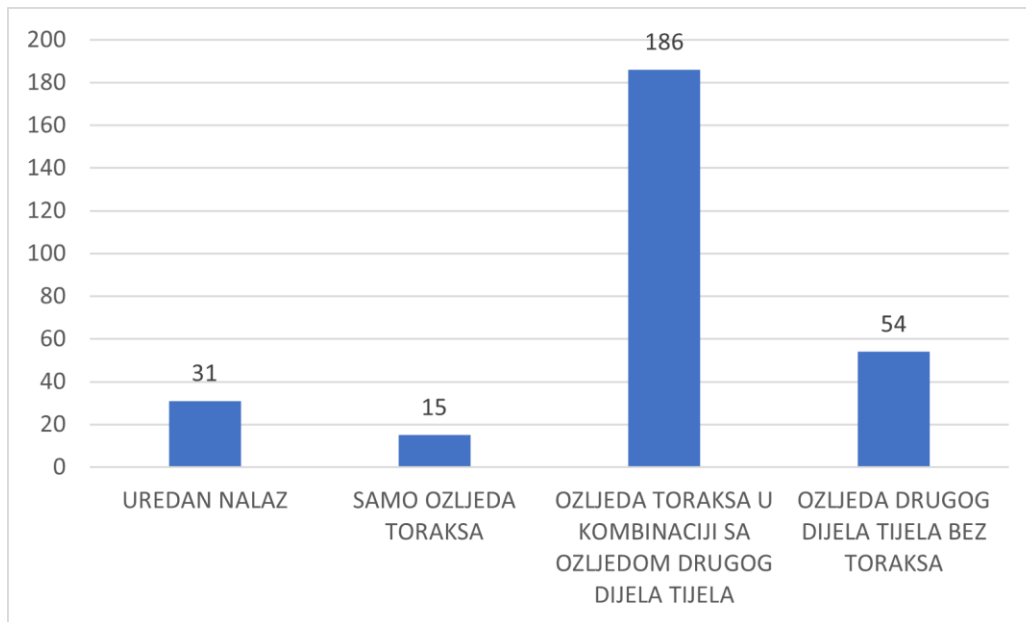
Graf 6. Zastupljenost ozljeda pojedinih organskih sustava unutar sveukupnog broja povreda kod bolesnika s pozitivnim nalazom WBCT-a, koji su podvrgnutih CT-u cijeloga tijela u razdoblju od 01.05.2020. do 01.05.2022. godine na Kliničkom zavodu za radiologiju-lokalitet Sušak.

Kao što je ranije navedeno, od sveukupnog broja bolesnika s pozitivnim nalazom WBCT-a, sveukupno 215 (84,3%) bolesnika je imalo frakture koštanog sustava, s time da je njih 31 (12,1%) imalo je frakturu gornjih ili donjih ekstremiteta, a preostalih 184 (72,1 %) frakturu neke druge kosti u tijelu. Kod 40 (15,8%) bolesnika koji su imali pozitivan nalaz cijeloga tijela nisu utvrđene frakture kostiju (Graf 7.)



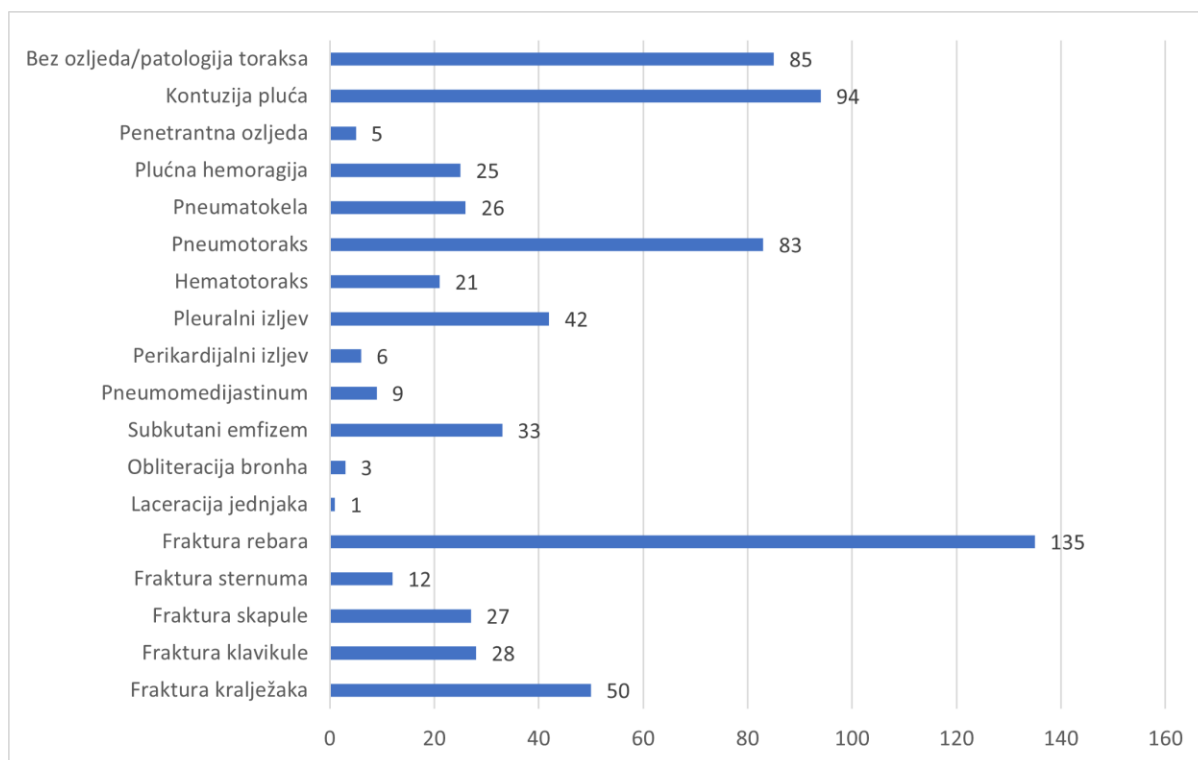
Graf 7. Zastupljenost fraktura ekstremiteta bolesnika s pozitivnim nalazom WBCT-a podvrgnutih CT-u cijeloga tijela u razdoblju od 01.05.2020. do 01.05.2022. godine na Kliničkom zavodu za radiologiju-lokalitet Sušak.

Fokusirajući se na ozljede toraksa i gledajući nalaze 286 pacijenata koji su uključeni u ovo istraživanje, pacijente možemo podijeliti u 4 skupine: pacijente koji su imali izoliranu ozljedu toraksa, kojih je bilo 15 ili 5,24% od sveukupnog broja bolesnika uključenih u ovu studiju. Slijedi grupa pacijenata koji su imali traumu toraksa u kombinaciji s ozljedama nekog drugog dijela tijela (npr. abdomena i glave), kojih je bilo 186 ili 65,04%, potom grupa pacijenata kod kojih nije detektirana ozljeda torakalnih organa, ali su verificirane ozljede drugih dijelova tijela, njih 54 ili 18,88%. Najmanji broj bolesnika, njih 31 ili 10,84 % bilo je u grupi bolesnika s urednim nalazom CT-a cijelog tijela. (Graf 8.)



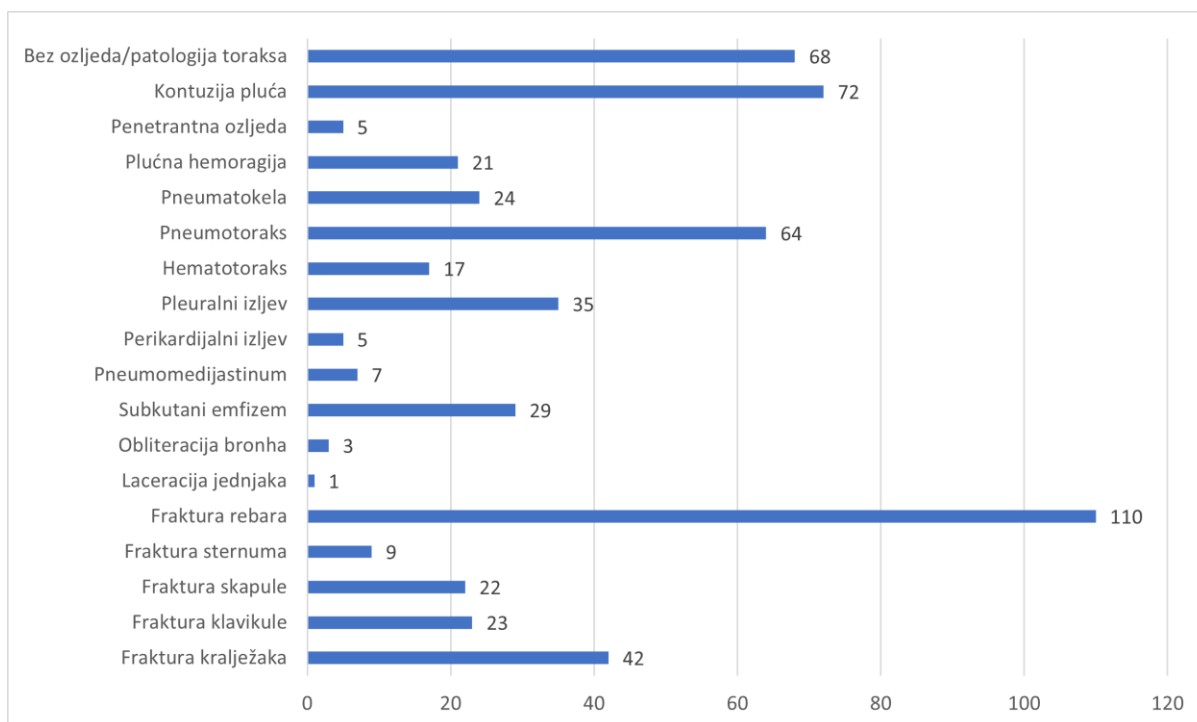
Graf 8. Zastupljenost bolesnika podvrgnutih CT-u cijeloga tijela u razdoblju od 01.05.2020. do 01.05.2022. godine na Kliničkom zavodu za radiologiju-lokalitet Sušak prema nalazu WBCT-a.

Od ukupnog broja bolesnika podvrgnutih CT-u cijeloga tijela (286), 201 (70,28%) pacijent je imao traumu toraksa, bilo kao izoliranu traumu ili udruženu s traumom nekog drugog dijela tijela. U grupi bolesnika s traumom toraksa, najviše je bilo onih s frakturama rebara, njih 135 ili 47,2% od sveukupnog broja bolesnika podvrgnutih CT cijeloga tijela. Druga po učestalosti povreda bila je kontuzija pluća, dijagnosticirana kod 94 bolesnika ili 32,87%. Slijedi pneumotoraks dijagnosticiran kod 83 ili 29,02% bolesnika, a potom fraktura kralježaka koja je verificirana kod 50 bolesnika ili 17,48%. U nešto manjeg broja pacijenata dijagnosticiran je pleuralni izljev 42 ili 14,69%, a potom subkutani emfizem kod 33 bolesnika ili 11,54%, fraktura klavikule kod 28 ili 9,79%, fraktura skapule kod 27 ili 9,44% bolesnika, pneumatokela kod 26 ili 9,09%, plućna hemoragija kod 25 ili 8,74% bolesnika, hematoraks kod 21 ili 7,34%, fraktura sternuma kod 12 ili 4,2% bolesnika, a pneumomediastinum kod 9 ili 3,15%. Najmanje bolesnika je bilo s dijagnosticiranim perikardijalnim izljevom (6 ili 2,1%), penetrantnom ozljedom kod (5 ili 1,17%), obliteracijom bronha (3 ili 1,05%) i laceracijom jednjaka koja je dijagnosticirana samo kod jednog bolesnika ili 0,35%). (Graf 9.)



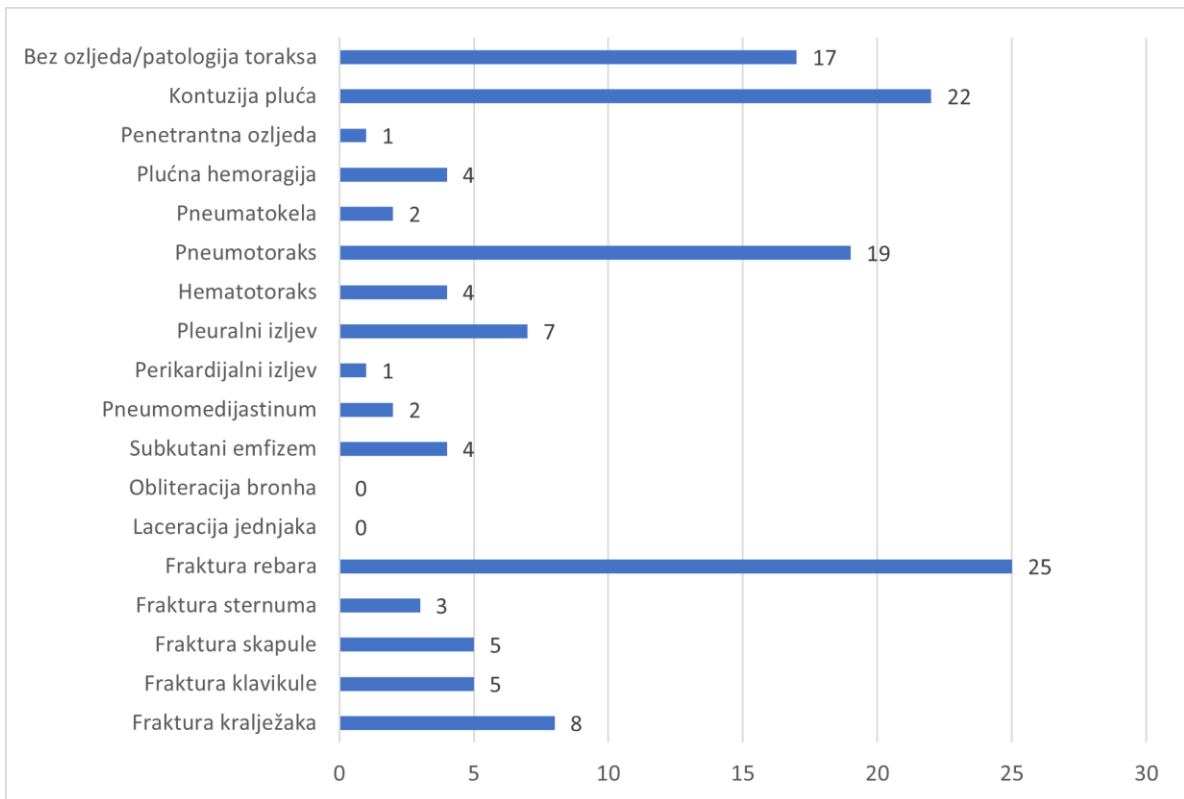
Graf 9. Zastupljenost ozljeda toraksa kod bolesnika podvrgnutih CT-u cijeloga tijela u razdoblju od 01.05.2020. do 01.05.2022. godine na Kliničkom zavodu za radiologiju-lokalitet Sušak.

Od ukupnog broja ispitanika muškog spola (225), njih 68 (30,22%) imalo je WBCT nalaz bez ozljede toraksa. Najčešća ozljeda u grupi bolesnika muškog spola s ozljedom toraksa bila je fraktura rebara, dijagnosticirana kod 110 (48,89%) bolesnika, nakon čega redom slijede: kontuzija pluća kod 72 (32%) bolesnika, pneumotoraks kod 64 (28,44%), fraktura kralježaka kod 42 (18,67%) bolesnika, pleuralni izljev kod 35 (15,56%), subkutani emfizem kod 29 (12,89%) bolesnika, pneumatokela kod 24 (10,67%), fraktura klavikule kod 23 (10,22%) bolesnika, fraktura skapule kod 22 (9,78%), plućna hemoragija kod 21 (9,33%) bolesnika, hematotoraks kod 17 (7,56%), fraktura sternuma kod 9 (4%) bolesnika, pneumomediastinum kod 7 (3,11%), penetrantne ozljede i perikardijalni izljev kod 5 (2,22%) bolesnika, obliteracija bronha kod 3 (1,33%), a laceracija jednjaka kod samo jednog (0,44%) bolesnika. (Graf 10.)



Graf 10. Zastupljenost ozljeda toraksa u grupi bolesnika muškog spola podvrgnutih CT-u cijeloga tijela u razdoblju od 01.05.2020. do 01.05.2022. godine na Kliničkom zavodu za radiologiju-lokalitet Sušak.

Od ukupnog broja ispitanika ženskog spola (61), njih 17 (27,87%) imalo je nalaz bez ozljede toraksa. Najčešća ozljeda toraksa kod žena, kao i kod muškaraca, bila je fraktura rebara, dijagnosticirana kod njih 25 (40,98%), nakon čega redom slijede: kontuzija pluća kod 22 (36,07%) pacijentice, pneumotoraks kod 19 (31,15%), fraktura kralježaka kod 8 pacijentica (13,11%), pleuralni izljev kod 7 (11,48%), fraktura skapule i klavikule kod 5 (8,2%) pacijentica, plućna hemoragija, hematotoraks i subkutani emfizem kod 4 (6,56%), fraktura sternuma kod 3 (4,92%) pacijentice, pneumatokela i pneumomediastinum kod 2 (3,28%), a penetrantna ozljeda i perikardijalni izljev kod samo jedne (1,64%) pacijentice. Za razliku od muškaraca kod nijedne bolesnice nije zabilježen slučaj obliteracije bronha ili laceracije jednjaka. (Graf 11.).



Graf 11. Zastupljenost ozljeda toraksa u grupi bolesnika ženskog spola podvrgnutih CT-u cijeloga tijela u razdoblju od 01.05.2020. do 01.05.2022. godine na Kliničkom zavodu za radiologiju-lokalitet Sušak.

14. Diskusija

U ovo istraživanje uključeno je 286 pacijenata koji su pod dijagnozom „politrauma“ iz Objedinjenog hitnog bolničkog prijema (OHBP), Kliničkog bolničkog centra Rijeka- lokalitet Sušak, upućeni na Klinički zavod za radiologiju, gdje su podvrgnutih CT-u cijeloga tijela, u vremenskome razdoblju od 01.05.2020. do 01.05.2022. godine.

Kompjuterizirana tomografija cijelog tijela u novije doba je nezaobilazna dijagnostička metoda u dijagnostici politraumatiziranih bolesnika, budući da je neinvazivna, relativno jednostavna, lako dostupna dijagnostička metoda, koja nam u vrlo kratkom vremenu daje sveobuhvatnu dijagnostičku informaciju, koja je nužna za planiranje terapijskih postupaka, koji su vrlo često nužni kod ovih bolesnika. Upravo faktor vrijeme je vrlo često presudan za smanjivanje stope smrtnosti kod politraumatiziranih bolesnika, ali isto tako i za efikasnost liječenja, odnosno smanjenje stope postraumatskih komplikacija. Iz ovog istraživanja vidi se da je CT suverena dijagnostička metoda za detekciju traume kostiju toraksa, ali i svih ostalih organa u toraksu.

Zabrinjava činjenica da je od ukupno 286 bolesnika kod kojih je zbog sumnje na politraumu indiciran WBCT njih 31 ili 10,84 % imalo potpuno uredan nalaz, što upućuje na neadekvatan klinički pregled, zbog čega su bolesnici nepotrebno izloženi ionizirajućem zračenju.

Ono što se nameće kao prvi zaključak ovog istraživanja je da među bolesnicima koji su pod sumnjom na politraumu upućeni na CT cijeloga tijela ima daleko više bolesnika muškog spola (79%) u odnosu na bolesnike ženskog spola (21%). Do gotovo istog rezultata u svom istraživanju došli su Muzaffer Elmalı i sur., naime među njihovim ispitanicima 80% je bilo bolesnika muškog spola, a samo 20% bolesnika ženskog spola (38). Podjednaku zastupljenost bolesnika po spolu među politraumatiziranim bolesnicima imali su i Patricia Lang sa suradnicima, u čijem istraživanju je postotak muških pacijenata iznosio 73% , a ženskih 27 % (39). Prema navedenom, sve ukazuje da je učestalost politraume u našoj sredini, ali i na globalnoj razini veća kod muškoga spola. Mogući razlozi kojima bi se mogla objasniti ovako velika razlika u incidenciji politraume među bolesnicima različitog spola je činjenica da se zanimanjima, koja podrazumjevaju rad na većim visinama češće bave muškarci. Isto tako poznato je da među vozačima motocikala, koji su najzastupljeniji među politraumatiziranim bolesnicima, ima daleko više muškaraca.

Drugo vrlo značajno zapažanje koje proizlazi iz ovog istraživanja je da je najveća učestalost nesreća koje rezultiraju politraumom zabilježena upravo u radno aktivnoj populaciji, u našem slučaju u dobi od 30 do 65 godina, gdje smo imali 234 pacijenta, što je 82% od sveukupnog broja naših ispitanika. Prosječna dob naših ispitanika bila je 44,35 godina, odnosno najveći broj politraumatiziranih bolesnika, odnosno 18,8 % od sveukupnog broja, pripadao je dobnom razredu od 40-49 godina, a nešto manje, odnosno 17,1 % dobnom razredu od 50-59 godina. Ukoliko kompariramo naše rezultate s rezultatima drugih autora, koji su se bavili sličnim istraživanjima vidimo da su rezultati podjednaki. Prosječna dob politraumatiziranih bolesnika u radu Konstantina Chrysou i sur. iznosila je 48,5 godina (37), u radu Muzaffer Elmalı i sur. 43 godine (38), a u radu Patricia Lang i sur. 45,7 godina (39).

Od ukupnog broja pacijenata naše studije, najčešća ozljeda je bila fraktura rebara (47,2%). U sličnim istraživanjima može se vidjeti kako je najčešća ozljeda u politraumatiziranih pacijenata također bila fraktura rebara, mada se postoci bolesnika s tom vrstom ozljede znatno razlikuju od naših rezultata. Naime Konstantin Chrysou i sur. izvještavaju da je u njihovoj studiji od sveukupnog broja politraumatiziranih pacijenta čak 86,4% pacijenata dijagnosticirana fraktura rebara (37). Podjednako visok postotak pacijenata, 84% imali su u svom istraživanju Muzaffer Elmalı i sur. (38). Patricia Lang i sur. podijelili su frakturu rebara u tri kategorije: višestruka fraktura rebara (21,6%), fraktura dvaju rebara (6,6%) te fraktura jednog rebra (3,3%)(39). Prema tim podacima možemo zaključiti da je otprilike kod 31,5% pacijenata u njihovom istraživanju imalo frakturu rebara, što je manje u odnosu na naše istraživanje, a znatno manje u odnosu na ranije navedena istraživanja drugih autora. Zaključak, koji iz toga proizlazi je da se udio pacijenata s frakturom rebara znatno razlikuju u različitim istraživanjima, ali da je bez obzira na to fraktura rebara najčešća ozljeda kod politraumatiziranih pacijenata.

Još jedna od čestih povreda kod bolesnika koji su doživjeli politraumu jest kontuzija pluća. Postotak pacijenata koji su doživjeli kontuziju pluća u ovome radu iznosi 32,87%. Najbliži rezultat našem zabilježili su Patricia Lang i sur. kod kojih je do kontuzije pluća došlo kod 28,7% pacijenata (39). U istraživanjima ostalih autora zastupljenost bolesnika s kontuzijom pluća znatno je veći nego u našem radu. U radu Konstantina Chrysou i sur. 50 % bolesnika je imalo kontuziju pluća (37), a radu Muzaffer Elmalı i sur. čak iznosio 63% (38). Iz priloženog, vidi se da se incidencija kontuzije pluća znatno razlikuje u različitim istraživanjima.

Također, jedna od češćih posljedica traume je pneumotoraks. U ovome radu, postotak pacijenata koji su doživjeli pneumotoraks iznosi 29,02%. U radu Patricia Lang i sur. ukupni postotak slučajeva pneumotoraksa je nešto manji, iznosi 21,6% (39), dok u radovima Muzaffer Elmalı i sur. i Konstantina Chrysou i sur. brojke su puno veće, redom 73% i 59,1% (37,38). Kao i kod kontuzije pluća, i u slučaju penumotoraksa, rezultati u različitim istraživanjima variraju.

Ukupan broj pacijenata u razdoblju od 01.05.2020. do 01.05.2022. godine, kao što je već navedeno, je 286. Od toga 85 pacijenata prošlo je bez ikakvih posljedica u smislu ozljeda toraksa, što znači da je 201 pacijent doživio neku vrstu ozljede toraksa, u prijevodu 70,28% pacijenata. Prema dobivenim rezultatima, ozljedu glave doživjelo je 67 pacijenata (23,43%), a ozljedu ekstremiteta 31 pacijent (10,84%) što je znatno manje od broja pacijenata koji su doživjeli neku vrstu ozljede toraksa. Temeljem ovih rezultata možemo zaključiti da našu prvu hipotezu, koja glasi „Povrede torakalnih organa među politraumatiziranim pacijentima uključenim u naše istraživanje su treće po učestalosti, iza povreda glave i ekstremiteta“ nismo obranili, budući da naše istraživanje pokazuje da je najveći broj politraumatiziranih bolesnika imao upravo neku od ozljeda torakalnih organa, bilo izoliranu ili udruženu s ozljedama nekih drugih organa.

Isto tako nismo obranili ni drugu hipotezu, koja glasi „Među politraumatiziranim pacijentima uključenim u naše istraživanje najučestalija povreda toraksa je povreda pleure koja rezultira pneumotoraksom i hematotoraksom“ Naime naše istraživanje pokazuje da je najučestalija povreda u toraksu kod politraumatiziranih bolesnika fraktura rebara (47,2 %), a potom kontuzija pluća (32,9 %). Pneumotoraks je na trećem mjestu s incidencijom od 29,02%, dok je incidencija hematotoraksa znatno manja, i iznosi oko 7,34 %.

15. Zaključak

- u vremenskome razdoblju od 01.05.2020. do 01.05.2022. godine, CT-u cijeloga tijela bilo je podvrgnuto 286 bolesnika zbog sumnje na politraumu
- od sveukupnog broja naših ispitanika 61 ili 21% bilo je ženskog spola, a 225 ili 79% bilo je muškoga spola
- prosječna dob pacijenata je 44,35 godine, najmlađi pacijent imao je 3 godine, a najstariji 90 godina
- najveći broj pacijenata pripadalo je dobnoj skupini od 40 do 49 godina (54 ili 18,881%)
- najmanji broj pacijenata pripadalo je dobnoj skupini od 90+ godina (1 ili 0,349%)
- od ukupnog broja naših ispitanika, 31 ili 10,84% imalo je uredan nalaz CT-a cijeloga tijela
- najviše pacijenata pretrpjelo je frakturu neke kosti, njih 215 ili 84,3% od sveukupnog broja bolesnika sa pozitivnim CT nalazom
- izoliranu ozljedu toraksa imalo je 15 ili 5,24% bolesnika
- ozljedu toraksa u kombinaciji s ozljedom nekog drugog dijela tijela imalo je 186 ili 65,04%
- fraktura ekstremiteta bila je prisutna kod 31 bolesnika ili 12,1% od sveukupnog broja bolesnika
- ozljedu toraksa u kombinaciji sa ozljedom nekog drugog dijela tijela imalo je 186 ili 65,04% bolesnika
- ozljedu nekog dijela tijela, a da to nije toraks imali su 54 ili 18,88% bolesnika
- najčešća ozljeda izuzev frakture rebra je kontuzija pluća, 94 ili 32,87% slučajeva
- od ukupnog broja bolesnika podvrgnutih CT-u cijeloga tijela (286), 201 ili 70,28% pacijent je imao traumu toraksa, a od sveukupnog broja bolesnika najviše ih je redom bilo sa: frakturom rebra 135 ili 47,2%, kontuzijom pluća 94 ili 32,87%, pneumotoraksom 83 ili 29,02%, frakturom kralježaka 50 ili 17,48%, pleuralnim

izljevom 42 ili 14,69%, subkutanim emfizemom 33 ili 11,54%, frakturom klavikule 28 ili 9,79%, frakturom skapule 27 ili 9,44%, pneumatokelom 26 ili 9,09%, plućnom hemoragijom 25 ili 8,74%, hematotoraksom 21 ili 7,34%, frakturom sternuma 12 ili 4,2%, pneumomedijastinumom 9 ili 3,15%, perikardijalnim izljevom 6 ili 2,1%, penetrantnom ozljedom 5 ili 1,17%, obliteracijom bronha 3 ili 1,05% i laceracijom jednjaka 1 ili 0,35%

- od ukupnog broja ispitanika muškog spola podvrgnutih CT-u cijeloga tijela (225), njih 157 ili 69,78% imalo je traumu toraksa, a od sveukupnog broja bolesnika najviše ih je redom bilo sa: frakturom rebara 110 ili 48,89%, kontuzijom pluća 72 ili 32%, pneumotoraksom 64 ili 28,44%, frakturom kralježaka 42 ili 18,67%, pleuralnim izljevom 35 ili 15,56%, subkutanim emfizemom 29 ili 12,89%, pneumatokelom 24 ili 10,67%, frakturom klavikule 23 ili 10,22%, frakturom skapule 22 ili 9,78%, plućnom hemoragijom 21 ili 9,33%, hematotoraksom 17 ili 7,56%, frakturom sternuma 9 ili 4%, pneumomedijastinumom 7 ili 3,11%, penetrantnom ozljedom i perikardijalnim izljevom 5 ili 2,22% , obliteracijom bronha 3 ili 1,33% i laceracijom 1 ili 0,44%
- Od ukupnog broja ispitanika ženskog spola podvrgnutih CT-u cijeloga tijela (61), njih 44 ili 72,13% imalo je traumu toraksa, a od sveukupnog broja bolesnika najviše ih je redom bilo sa: frakturom rebara 25 ili 40,98%, kontuzijom pluća 22 ili 36,07%, pneumotoraksom 19 ili 31,15%, frakturom kralježaka 8 ili 13,11%, pleuralnim izljevom 7 ili 11,48%, frakturom skapule i klavikule 5 ili 8,2%, plućnom hemoragijom, hematotoraksom i subkutanim emfizemom 4 ili 6,56%, frakturom sternuma 3 ili 4,92%, pneumatokelom i pneumomedijastinumom 2 ili 3,28%, penetrantnom ozljedom i perikardijalnim izljevom 1 ili 1,64%, obliteracije bronha i laceracije jednjaka nisu zabilježeni kod ispitanica ženskog spola
- najveći broj politraumatiziranih bolesnika u našem istraživanju imao je neku od ozljeda torakalnih organa, bilo izoliranu ili udruženu s ozljedama nekih drugih organa, pa redom nakon toga, ozljedu glave i frakturu ekstremiteta
- najučestalija povreda toraksa kod politraumatiziranih bolesnika u našem istraživanju je fraktura rebara (47,2 %), a potom kontuzija pluća (32,9 %), pneumotoraks je na trećem mjestu s incidencijom od 29,02 %, dok je incidencija hematotoraksa znatno manja i iznosi oko 7,34 %

16. Literatura

1. Corbacioglu SK, Aksel G. Whole body computed tomography in multi trauma patients: Review of the current literature. *Turk J Emerg Med* 2018;18(4):142-147.
2. Ordones C, Garcia C, Parra MW, Angamarca E, Guzman_Rodriguez M et al. Implementation of a new Single-Pass Whole-Body Computed Tomography Protocol: Is it safe, effective and efficient in patients with severe trauma? *Colomb Med* 2020; 51(1):4224-52.
3. Treskes K, Saltzherr TP, Luitse JSK, Beenen LFM, Goslings JC. Indications for total-body computed tomography in blunt trauma patients: a systematic review. *Eur J Trauma Emerg Surg.* 2017;43(1):35-42.
4. Kaewlai R, Avery LL, Asrani AV, Novelline RA. Multidetector CT of blunt thoracic trauma. *Radiographics.* 2008;28(6):1555-70.
5. Lang P, Kulla M, Kerwagen F, Lefering R, Friement B, Palm HG et al. The role of whole-body computed tomography in the diagnosis of thoracic injuries in severely injured patients - a retrospective multi-centre study based on the trauma registry of the German trauma society (TraumaRegister DGU ®). *Scand J Trauma Resusc Emerg Med.* 2017 Aug 15;25(1):82-8.
6. Cantatore A, Müller P. Introduction to computed tomography. Kgs.Lyngby: DTU Mechanical Engineering, 2011. 76 p.
7. Buzug TM. Computed Tomography. *Springer Handbook of Medical Technology*, 2011. 311–342
8. Garvey CJ, Hanlon R. Computed tomography in clinical practice. *BMJ*, 2002. 1077–1080.
9. Janković S, Eterović D. Fizikalne osnove i klinički Aspekti medicinske dijagnostike, Medicinska naklada Zagreb, 2002. 98-104
10. DenOtter TD, Schubert J. Hounsfield Unit. In: *StatPearls*. StatPearls Publishing, Treasure Island (FL); 2021.
11. Hajibandeh S, Hajibandeh S. Systematic review: effect of whole-body computed tomography on mortality in trauma patients. *J Inj Violence Res.* 2015 Jul;7(2):64-74
12. Leidner B, Beckman MO. Standardized whole-body computed tomography as a screening tool in blunt multitrauma patients. *Emergency Radiology*, 2001. 8(1), 20–28

13. Treskes K, Saltzherr TP, Luitse JS, Beenen LF, Goslings JC. Indications for total-body computed tomography in blunt trauma patients: a systematic review. *Eur J Trauma Emerg Surg*. 2017 Feb;43(1):35-42.
14. Çorbacıoğlu ŞK, Aksel G. Whole body computed tomography in multi trauma patients: Review of the current literature. *Turk J Emerg Med*. 2018 Oct 3;18(4):142-147.
15. Gržalja N, Marinović M, Štiglić D et al. Zbrinjavanje politraume, medicina flumensis. 2013;49(4):447-453.
16. Gebhard F, Huber-Lang M. Polytrauma--pathophysiology and management principles. *Langenbecks Arch Surg*. 2008;393(6):825-831.
17. Lecky FE, Bouamra O, Woodford M, Alexandrescu R, O'Brien S. Epidemiology of Polytrauma. In Pape H-C, Peitzman A, Schwab W, Giannoudis P, editors, *Damage Control Management in the Polytrauma Patient*. New York: Springer. 2010. p. 13-24
18. Lovrenčić P, Rotim C. Evaluation and Care of a Polytraumatized Patient. *Croat Nurs J*. 2019;3(1):93-102.
19. Bajek S, Bobinac D, Jerković R, Malnar D, Marić. *Sustavna anatomija čovjeka*. Rijeka: Digital point tiskara d.o.o, 2007;15-160.
20. Singh V. *Textbook of Anatomy: Upper Limb and Thorax, Vol 1, 3rd Edition*, New Delhi: Elsevier Health Sciences; 2018; 57-282.
21. Yamamoto, L, Schroeder, C, Morley, D, Beliveau, C. Thoracic Trauma. *Critical Care Nursing Quarterly*, 2005, 28(1), 22–40.
22. Dennis BM, Bellister SA, Guillamondegui OD. Thoracic Trauma. *Surg Clin North Am*. 2017 Oct;97(5):1047-1064.
23. Choudhary S, Pasrija D, Mendez MD. Pulmonary Contusion. *StatPearls*. Treasure Island (FL): StatPearls Publishing; 2022
24. Pulmonary contusion.dostupno na: <https://radiopaedia.org/articles/pulmonary-contusion> (Pristupljeno: 06.07.2022.)
25. McKnight CL, Burns B. Pneumothorax. *StatPearls* Treasure Island (FL): StatPearls Publishing; 2022.

26. Pumarejo Gomez L, Tran VH. Hemothorax. StatPearls. Treasure Island (FL): StatPearls Publishing; 2022
27. Haemothorax. dostupno na: <https://radiopaedia.org/articles/haemothorax> (Pristupljeno: 07.07.2022.)
28. Krishna R, Rudrappa M. Pleural Effusion. StatPearls. Treasure Island (FL): StatPearls Publishing; 2022
29. Pleural effusion. dostupno na: <https://radiopaedia.org/articles/pleural-effusion> (Pristupljeno: 07.07.2022.)
30. Kukuza K, Aboeed A. Subcutaneous Emphysema. StatPearls. Treasure Island (FL): StatPearls Publishing; 2022
31. Subcutaneous emphysema. dostupno na: <https://radiopaedia.org/articles/subcutaneous-emphysema> (Pristupljeno: 07.07.2022.)
32. Jamil A, Kasi A. Pneumatocele. StatPearls. Treasure Island (FL): StatPearls Publishing; 2022
33. Pneumatocele. dostupno na: <https://radiopaedia.org/articles/pneumatocele-1> (Pristupljeno: 07.07.2022.)
34. Kuo K, Kim AM. Rib Fracture. StatPearls. Treasure Island (FL): StatPearls Publishing; 2022
35. Rib fractures. dostupno na: <https://radiopaedia.org/articles/rib-fractures> (Pristupljeno: 07.07.2022)
36. Thoracolumbar spine fracture. dostupno na: <https://radiopaedia.org/articles/thoracolumbar-spine-fracture?lang=gb> (Pristupljeno: 07.07.2022.)
37. Chrysou K, Halat G, Hokschi B et al. Lessons from a large trauma center: impact of blunt chest trauma in polytrauma patients—still a relevant problem?. Scand J Trauma Resusc Emerg Med 25, 42. 2017
38. Elmali M, Baydin A, Nural MS, Arslan B, Ceyhan M, Gürmen N. Lung parenchymal injury and its frequency in blunt thoracic trauma: the diagnostic value of chest radiography and thoracic CT. Diagn Interv Radiol. 2007 Dec;13(4):179-82.

39. Lang P, Kulla M, Kerwagen F, Lefering R, Friemert B, Palm HG; TraumaRegister DGU. The role of whole-body computed tomography in the diagnosis of thoracic injuries in severely injured patients - a retrospective multi-centre study based on the trauma registry of the German trauma society (TraumaRegister DGU®). *Scand J Trauma Resusc Emerg Med.* 2017 Aug 15;25(1):82
40. Savić L. Učestalost povreda glave kod politraumatiziranih bolesnika podvrgnutih kompjuteriziranoj tomografiji cijelog tijela [Završni rad]. Rijeka: Sveučilište u Rijeci, Fakultet zdravstvenih studija u Rijeci; 2022
41. Golik K. Učestalost fraktura kostiju kod politraumatiziranih bolesnika podvrgnutih kompjutoriziranoj tomografiji cijelog tijela [Završni rad]. Rijeka: Sveučilište u Rijeci, Fakultet zdravstvenih studija u Rijeci; 2022

17. Popis ilustracija

17.1. Slike

Slika 1: Moderni CT uređaj, KBC Sušak

Slika 2: CT toraksa, koronarna rekonstrukcija, plućni prozor. Izvor: arhiva Kliničkog zavoda za radiologiju, KBC Rijeka.

Slika 3: Hounsfieldova skala apsorpcijskih vrijednosti. Izvor: Janković S, Eterović D. Fizikalne osnove i klinički Aspekti medicinske dijagnostike, Medicinska naklada Zagreb, 2002. 98-104. (preuzeto 27.06.2022.)

Slika 4: WBCT. Izvor: arhiva Kliničkog zavoda za radiologiju, KBC Rijeka.

Slika 5: ISS ljestvica. Izvor:

<https://epos.myesr.org/posterimage/esr/ecr2020/155870/mediagallery/847942> (preuzeto 02.07.2022.)

Slika 6: START trijaža. Izvor: Priručnik za hrvatski tečaj medicinskog odgovora na veliku nesreću (preuzeto 02.07.2022.)

Slika 7: Frontalni presjek kroz tjelesne šupljine. Izvor: Bajek S, Bobinac D, Jerković R, Malnar D, Marić. Sustavna anatomija čovjeka. Rijeka: Digital point tiskara d.o.o, 2007. (preuzeto 04.07.2022.)

Slika 8: Plućna krila. Izvor: Bajek S, Bobinac D, Jerković R, Malnar D, Marić. Sustavna anatomija čovjeka. Rijeka: Digital point tiskara d.o.o, 2007. (preuzeto 04.07.2022.)

Slika 9: *Pulmo dexter, facies mediastinalis*. Izvor: Bajek S, Bobinac D, Jerković R, Malnar D, Marić. Sustavna anatomija čovjeka. Rijeka: Digital point tiskara d.o.o, 2007. (preuzeto 04.07.2022.)

Slika 10: Orijentacijska točke pluća. Izvor: Singh V. Textbook of Anatomy: Upper Limb and Thorax, Vol 1, 3rd Edition, New Delhi: Elsevier Health Sciences; 2018; 57-282. (preuzeto 04.07.2022.)

Slika 11: Srce. Izvor: Bajek S, Bobinac D, Jerković R, Malnar D, Marić. Sustavna anatomija čovjeka. Rijeka: Digital point tiskara d.o.o, 2007;15-160 (preuzeto 04.07.2022.)

Slika 12: Rebro. Izvor: Bajek S, Bobinac D, Jerković R, Malnar D, Marić. Sustavna anatomija čovjeka. Rijeka: Digital point tiskara d.o.o, 2007;15-160 (preuzeto 05.07.2022.)

Slika 13: Sternum. Izvor: Bajek S, Bobinac D, Jerković R, Malnar D, Marić. Sustavna anatomija čovjeka. Rijeka: Digital point tiskara d.o.o, 2007;15-160 (preuzeto 05.07.2022.)

Slika 14: Ključna kost. Izvor: Bajek S, Bobinac D, Jerković R, Malnar D, Marić. Sustavna anatomija čovjeka. Rijeka: Digital point tiskara d.o.o, 2007;15-160 (preuzeto 05.07.2022.)

Slika 15: Torakalni kralježak. Izvor: Bajek S, Bobinac D, Jerković R, Malnar D, Marić. Sustavna anatomija čovjeka. Rijeka: Digital point tiskara d.o.o, 2007;15-160 (preuzeto 06.07.2022.)

Slika 16: Trauma toraksa. Izvor: <https://rattibha.com/thread/1253843026318852103> (preuzeto 06.07.2022.)

Slika 17: CT toraksa, aksijalni presjek, plućni prozor, kontuzija pluća. Izvor: arhiva Kliničkog zavoda za radiologiju, KBC Rijeka.

Slika 18: CT toraksa, aksijalni presjek, plućni prozor, pneumotoraks i kontuzija pluća Izvor: arhiva Kliničkog zavoda za radiologiju, KBC Rijeka.

Slika 19: CT toraksa, aksijalni presjek, medijastinalni prozor, bilateralni hematotoraks. Izvor: arhiva Kliničkog zavoda za radiologiju, KBC Rijeka.

Slika 20: CT toraksa, aksijalni presjek, medijastinalni prozor, bilateralni pleuralni izljev. Izvor: arhiva Kliničkog zavoda za radiologiju, KBC Rijeka.

Slika 21: CT toraksa, aksijalni presjek, plućni prozor, subkutani emfizem u kombinaciji sa pneumotoraksom. Izvor: arhiva Kliničkog zavoda za radiologiju, KBC Rijeka.

Slika 22: CT toraksa, aksijalni presjek, medijastinalni prozor, subkutani emfizem. Izvor: arhiva Kliničkog zavoda za radiologiju, KBC Rijeka.

Slika 23: CT toraksa, aksijalni presjek, plućni prozor, pneumatokela. Izvor: arhiva Kliničkog zavoda za radiologiju, KBC Rijeka.

Slika 24: CT toraksa, aksijalni presjek, plućni prozor, hematomneumatokela. Izvor: arhiva Kliničkog zavoda za radiologiju, KBC Rijeka.

Slika 25: CT toraksa, koronarna rekonstrukcija, koštani prozor, fraktura rebra. Izvor: arhiva Kliničkog zavoda za radiologiju, KBC Rijeka.

Slika 26: CT toraksa, sagitalna rekonstrukcija, koštani prozor, fraktura rebara. Izvor: arhiva Kliničkog zavoda za radiologiju, KBC Rijeka.

Slika 27: CT toraksa, sagitalna rekonstrukcija, koštani prozor, kompresivna fraktura Th6. Izvor: arhiva Kliničkog zavoda za radiologiju, KBC Rijeka.

Slika 28: CT toraksa, koronarna rekonstrukcija, koštani prozor, kompresivna fraktura Th9. Izvor: arhiva Kliničkog zavoda za radiologiju, KBC Rijeka.

Slika 29: CT toraksa, sagitalna rekonstrukcija, medijastinalni prozor, fraktura sternuma. Izvor: arhiva Kliničkog zavoda za radiologiju, KBC Rijeka.

Slika 30: CT toraksa, aksijalni presjek, medijastinalni prozor, penetrantna ozljeda uzrokovana hitcem iz vatrenog oružja u kombinaciji sa subkutanim emfizemom. Izvor: arhiva Kliničkog zavoda za radiologiju, KBC Rijeka.

Slika 31: CT toraksa, aksijalni presjek, plućni prozor, penetrantna ozljeda u kombinaciji sa subkutanim emfizemom. Izvor: arhiva Kliničkog zavoda za radiologiju, KBC Rijeka.

17.2. *Grafovi*

Graf 1: Stope smrtnosti kao posljedica politraume, stopa po 100 000 stanovnika, svi uzrasti, od 1970. do 2005. godine, muškarci. Izvor: Lecky FE, Bouamra O, Woodford M, Alexandrescu R, O'Brien S. Epidemiology of Polytrauma. In Pape H-C, Peitzman A, Schwab W, Giannoudis P, editors, Damage Control Management in the Polytrauma Patient. New York: Springer. 2010. p. 13-24 (preuzeto 02.07.2022.)

Graf 2: Stope smrtnosti kao posljedica politraume, stopa po 100 000 stanovnika, svi uzrasti, od 1970. do 2005. godine, žene. Izvor: Lecky FE, Bouamra O, Woodford M, Alexandrescu R, O'Brien S. Epidemiology of Polytrauma. In Pape H-C, Peitzman A, Schwab W, Giannoudis P, editors, Damage Control Management in the Polytrauma Patient. New York: Springer. 2010. p. 13-24 (preuzeto 02.07.2022.)

Graf 3: Nesreće u Hrvatskoj 2016. godine. Izvor: Lovrenčić P, Rotim C. Evaluation and Care of a Polytraumatized Patient. Croat Nurs J. 2019;3(1):93-102. (preuzeto 02.07.2022.)

Graf 4: Zastupljenost bolesnika ženskog i muškog spola podvrgnutih CT-u cijeloga tijela u razdoblju od 01.05.2020. do 01.05.2022. godine na Kliničkom zavodu za radiologiju-lokalitet Sušak.

Graf 5: Zastupljenost bolesnika po dobi podvrgnutih CT-u cijeloga tijela u razdoblju od 01.05.2020. do 01.05.2022. godine na Kliničkom zavodu za radiologiju-lokalitet Sušak.

Graf 6: Zastupljenost ozljeda pojedinih organskih sustava unutar sveukupnog broja povreda kod bolesnika s pozitivnim nalazom WBCT-a, koji su podvrgnutih CT-u cijeloga tijela u razdoblju od 01.05.2020. do 01.05.2022. godine na Kliničkom zavodu za radiologiju-lokalitet Sušak.

Graf 7: Zastupljenost fraktura ekstremiteta bolesnika s pozitivnim nalazom WBCT-a podvrgnutih CT-u cijeloga tijela u razdoblju od 01.05.2020. do 01.05.2022. godine na Kliničkom zavodu za radiologiju-lokalitet Sušak.

Graf 8: Zastupljenost bolesnika podvrgnutih CT-u cijeloga tijela u razdoblju od 01.05.2020. do 01.05.2022. godine na Kliničkom zavodu za radiologiju-lokalitet Sušak prema nalazu WBCT-a.

Graf 9: Zastupljenost ozljeda toraksa bolesnika podvrgnutih CT-u cijeloga tijela u razdoblju od 01.05.2020. do 01.05.2022. godine na Kliničkom zavodu za radiologiju-lokalitet Sušak

Graf 10: Zastupljenost ozljeda toraksa u grupi bolesnika muškog spola podvrgnutih CT-u cijeloga tijela u razdoblju od 01.05.2020. do 01.05.2022. godine na Kliničkom zavodu za radiologiju-lokalitet Sušak.

Graf 11: . Zastupljenost ozljeda toraksa u grupi bolesnika ženskog spola podvrgnutih CT-u cijeloga tijela u razdoblju od 01.05.2020. do 01.05.2022. godine na Kliničkom zavodu za radiologiju-lokalitet Sušak.

17.3. *Tablice*

Tablica 1: ATS kategorije trijaže

18. Kratki životopis

Rođen sam u gradu Rijeci 11.04.2000. godine. Pohađao sam Osnovnu školu Viktora Cara Emina u Lovranu. Nakon završene osnovne škole upisujem opći smjer Gimnazije Andrije Mohorovičića u Rijeci. Završetkom srednjoškolskog obrazovanja i položene mature 2019. godine, upisujem se na Fakultetu zdravstvenih studija, Sveučilišta u Rijeci Preddiplomski stručni studij Radiološke tehnologije.