

# Najčešći prijelomi zbrinuti u objedinjenom hitnom bolničkom prijemu Rijeka

---

**Adžajlić, Almir**

**Undergraduate thesis / Završni rad**

**2023**

*Degree Grantor / Ustanova koja je dodijelila akademski / stručni stupanj:* **University of Rijeka, Faculty of Health Studies / Sveučilište u Rijeci, Fakultet zdravstvenih studija u Rijeci**

*Permanent link / Trajna poveznica:* <https://um.nsk.hr/um:nbn:hr:184:816071>

*Rights / Prava:* [In copyright](#)/[Zaštićeno autorskim pravom.](#)

*Download date / Datum preuzimanja:* **2025-03-25**

*Repository / Repozitorij:*

[Repository of the University of Rijeka, Faculty of Health Studies - FHSRI Repository](#)



SVEUČILIŠTE U RIJECI  
FAKULTET ZDRAVSTVENIH STUDIJA  
PREDDIPLOMSKI STRUČNI STUDIJ  
SESTRINSTVO

Almir Adžajlić

NAJČEŠĆI PRIJELOMI ZBRINUTI U OBJEDINJENOM HITNOM BOLNIČKOM  
PRIJEMU RIJEKA: rad s istraživanjem

Završni rad

Rijeka, 2023.

UNIVERSITY OF RIJEKA FACULTY OF HEALTH STUDIES  
STUDY OF NURSING

Almir Adžajlić

THE MOST COMMON FRACTURES TREATED IN EMERGENCY  
DEPARTMENT RIJEKA  
Final Thesis

Rijeka, 2023.

Mentor rada:

Završni rad obranjen je dana \_\_\_\_\_ na Fakultetu zdravstvenih studija  
Sveučilišta u Rijeci, pred povjerenstvom u sastavu:

1. \_\_\_\_\_
2. \_\_\_\_\_
3. \_\_\_\_\_

## Izveštće o provedenoj provjeri izvornosti studentskog rada

### Opći podatci o studentu:

Sastavnica	
Studij	Preddiplomski stručni studij sestinstva - izvanredni
Vrsta studentskog rada	Rad sa istraživanjem
Ime i prezime studenta	Almir Adžajlić
JMBAG	0351011073

### Podatci o radu studenta:

Naslov rada	
Ime i prezime mentora	Kata Ivanišević, mag.med.tech.
Datum predaje rada	16.06.2023.
Identifikacijski br. podneska	N/A
Datum provjere rada	16.06.2023.
Ime datoteke	Naj_e_i_prijelomi_zbrinuti_u_OHB...
Veličina datoteke	318.1K
Broj znakova	55271
Broj riječi	9207
Broj stranica	40

### Podudarnost studentskog rada:

Podudarnost (%)	15
-----------------	----


### Izjava mentora o izvornosti studentskog rada

Mišljenje mentora	
Datum izdavanja mišljenja	16.06.2023.
Rad zadovoljava uvjete izvornosti	<input checked="" type="checkbox"/>
Rad ne zadovoljava uvjete izvornosti	<input type="checkbox"/>
Obrazloženje mentora (po potrebi dodati zasebno)	

Datum

20.6.2023.

Potpis mentora



# Sadržaj

## POPIS KRATICA

## SAŽETAK

1. UVOD .....	1
2. ANATOMIJA I FIZIOLOGIJA KOŠTANOG SUSTAVA ( <i>systema skeletale</i> ) .....	3
2.1. Građa kostiju .....	3
2.2. Skelet udova .....	4
3. PPRIJELOMI KOSTIJU .....	7
3.1. Klasifikacija prijeloma .....	7
3.2. Intervencije medicinske sestre kod dijagnosticiranja prijeloma kostiju .....	9
3.3. Mehanizam cijeljenja kostiju .....	10
4. INTERVENCIJE MEDICINSKE SESTRE KOD IMOBILIZACIJE PRIJELOMA, TRANSPORTA BOLESNIKA TE ZBRINJAVANJA BOLESNIKA U OBJEDINJENOM HITNOM BOLNIČKOM PRIJEMU .....	12
4.1. Intervencije medicinske sestre kod imobilizacije prijeloma .....	12
4.2. Intervencije medicinske sestre kod transporta bolesnika .....	13
4.3. Intervencije medicinske sestre u OHBP-u .....	14
5. LIJEČENJE PRIJELOMA .....	15
5.1. Konzervativno liječenje prijeloma kostiju .....	15
5.2. Kirurško liječenje prijeloma kostiju .....	15
6. KOMPLIKACIJE CIJELJENJA PRIJELOM .....	17
6.1. Opće komplikacije cijeljenja prijeloma .....	17
6.2. Lokalne komplikacije cijeljenja prijeloma .....	17
7. CILJEVI I HIPOTEZE .....	18
8. ISPITANICI I METODE .....	19
8.1. Ispitanici .....	19
8.2. Metode .....	19
9. REZULTATI .....	21
10. RASPRAVA .....	27
11. ZAKLJUČAK .....	30
LITERATURA .....	31
PRIVITCI .....	33

## **POPIS KRATICA**

OHBP- objedinjeni hitni bolnički prijem

KBC- klinički bolnički centar

RTG- rendgen

AO- klasifikacija- ger. *Arbeitsgemeinschaft für Osteosynthesefragen*

MS- Excel- Microsoft Excel

IBIS- integrirani bolnički informacijski sustav

TIBCO Software INC- eng. *The Information Bus Company Software Incorporated*

Izraz medicinska sestra koji se koristi u ovom radu odnosi se na ženski i muški rod.

## **SAŽETAK**

**Uvod i cilj:** Sam se pojam „prijelom kosti“ definira kao potpun ili nepotpun prekid ili puknuće kosti, ovisno je li kost potpuno ili djelomično prekinuta u svom presjeku. Ovo je istraživanje osmišljeno i provedeno s ciljem unapređenja kvalitete obrade i zbrinjavanja bolesnika s prijelomima kostiju čime se osigurava brži protok i zbrinjavanje ozlijeđenih bolesnika kroz obradu u objedinjenom hitnom bolničkom prijemu (OHBP).

**Materijali i metode:** Ispitanici u ovom istraživanju su svi bolesnici s prijelomima zbrinutim u OHBP KBC Rijeka u vremenskom periodu od 01.01.2022. do 31.12.2022. godine. Kako bi se došlo do podataka, retrogradno su pregledane povijesti bolesti svih bolesnika u IBIS sustavu koji su zatražili pomoć u OHBP KBC Rijeka radi sumnje na prijelom kosti. Kao dokaz prijeloma pregledane su RTG snimke i nalazi bolesnika.

**Rezultati:** U 2022. godini su u OHBP KBC Rijeka bilo zbrinuto 703 osobe koje su tražile pomoć zbog prijeloma, od čega je nešto više od pola, 53,3% bilo žena. Mlađih bolesnika je bilo gotovo trostruko manje. Tako je mlađih od 40 godina bilo 26%. Prosječna starost bolesnika bila je 53,2 godine uz standardno odstupanje od 17,68 godina.

**Zaključak:** Sve tri hipoteze istraživanja su potvrđene. Prijelom ručnog zgloba najčešći je prijelom zbrinut u OHPB KBC Rijeka, veći je broj prijeloma kod ženskog spola u odnosu na muški spol te su prijelomi češći kod osoba starijih od 40 godina u odnosu na mlađe.

**Ključne riječi:** medicinska sestra, prijelom, objedinjeni hitni bolnički prijem



## 1. UVOD

Termin „prijelom kosti“ je prema Leksikografskom zavodu Miroslav Krleža definiran kao potpun ili nepotpun prekid ili puknuće kosti, ovisno je li kost potpuno ili djelomično prekinuta u svom presjeku. Prijelom kosti može biti s međusobnim pomakom ulomaka prelomljene kosti ili bez njega. Isto tako prijelom kosti može biti zatvoren ili otvoren ovisno o tome je li prekinut kontinuitet kože ili nije. U slučaju otvorenog prijeloma kosti „okrajci“ prelomljene kosti mogu biti vidljivi na površini kože. Prekid kontinuiteta kože povećava rizik od razvoja infekcije. Ako se gleda smjer pukotine prijeloma kosti, prijelom može biti poprečan, kos ili spiralan. Prilikom prijeloma može doći do drobljenja kosti u više ulomka, tada se govori o višeivernom prijelomu (1).

Prijelomi su najčešće traumatske ozljede velikih organa kod ljudi. Iako sanacija prijeloma obično vraća oštećenu kost na njen fiziološki oblik, strukturu i biomehaničku funkciju prije ozljede, oko 10% prijeloma neće fiziološki zacijeliti (2). Svaki prijelom kosti rezultira i oštećenjem okolnih tkiva (kod vanjskih prijeloma i kože). Često prijelomi, koji se nalaze na specifičnim mjestima na tijelu mogu dovesti do oštećenja krvnih žila i živaca. Postoje tri glavna uzroka prijeloma: akutne ozljede, razne bolesti koje kosti čine podložnim traumama poput osteoporoze ili tumora te učestali stres. Dokazano je da su žene sklonije prijelomima radi koštanih promjena uslijed osteoporoze koja češće zahvaća ženski spol (3,4). Određene vrste prijeloma specifične su za pojedine dobne skupine. Prema podacima iz Hrvatskog zdravstveno-statističkog ljetopisa za 2021. prijelomi potkoljenice, uključujući i nožni zglob najčešći su u dobnoj skupini između 45 i 65 godina, isto kao i prijelomi podlaktice. Nadalje, prijelomi ramena i nadlaktice najčešći su kod osoba starijih od 65 godina, dok su prijelomi lubanje i kostiju lica najčešći u dobnoj skupini između 20 i 44 godine, isto kao i prijelomi ručnog zgloba i šake (5).

OHBP (Objedinjeni hitni bolnički prijem) KBC (Klinički bolnički centar) Rijeka zbrinjava sve unesrećene koje dovoze vozila hitne pomoći kao i one koji na OHBP zatraže pomoć nakon traume bez poziva hitne pomoći. Traume koje će istraživati ovaj rad su prijelomi koji mogu nastupiti prilikom pada ali i teži prijelomi nastali uslijed politraume. Ovisno o stanju bolesnika, prijelom se kosti može imobilizirati te se on otpušta kući no svakako teži prijelomi mogu zahtijevati i bolničko liječenje npr. ekstenzija kod prijeloma bedrene kosti. Kako bi se prevenirali prijelomi bitno je utjecati na faktore koji dovode do njih. Svaki prijelom može rezultirati komplikacijom. Jedna od temeljnih intervencija medicinski sestara jest prevencija istih. Ovo je istraživanje osmišljeno i provedeno s ciljem unapređenja kvalitete obrade i

zbrinjavanja bolesnika s prijelomima kostiju čime se osigurava brži protok i zbrinjavanje ozlijeđenih bolesnika kroz obradu u OHBP. Kvaliteta zbrinjavanja doprinijet će smanjenju mogućih komplikacija.

U pregledu domaće literature ne postoje istraživanja s temom najčešćih prijeloma zbrinutih na određenom području već su istraživanjima opisane pojedine vrste prijeloma kod određene populacije (najčešće djeca). Nadalje, u pregledu strane literature također ne postoje istraživanja s temom najčešćih prijeloma zbrinutih na određenom području.

## 2. ANATOMIJA I FIZIOLOGIJA KOŠTANOG SUSTAVA (*systema skeletale*)

Koštani je sustav gradivna, zaštitna i regulatorna jedinica ljudskog organizma (kost- lat.: *os, ossa*; grč.: *ost-, oste-* ili *osteo-*). Koštani sustav zajedno s mišićnim sustavom i zglobovima čini lokomotorni sustav ili sustav organa za kretanje. Što se zaštitne uloge tiče, koštani sustav svojom strukturom i položajem štiti vitalne organe ljudskog organizma (lubanja- mozak, kosti prsišta- srce, pluća, kosti zdjelice- organi urogenitalnog sustava). Pod gradivnom se ulogom koštanog sustava podrazumijeva proizvodnja krvnih stanica u koštanoj srži koja se nalazi u dugim, cjevastim kostima. U kostima se skladište minerali kao što su kalcij i fosfor koji imaju vitalnu ulogu u fiziološkoj funkciji organizma. Kostni srednjeg uha, čekić, stremen, nakovanj imaju ulogu u provođenju zvuka te se nazivaju slušnim kostima. Ljudski se organizam sastoji od približno 206 kostiju. „Približno“ jer kod nekih ljudi zbog prirođenih anomalija neke kosti nedostaju ili pak ih je više. Kost se u ljudskom organizmu dijele na aksijalni skelet i skelet udova. Za potrebe razumijevanja ovog istraživanja, detaljnije će, u danjem tekstu biti opisani skelet udova. Aksijalni skelet čini glavnu osovinu ljudskog tijela uključujući lubanju, kralježnicu i skelet prsnog koša. Skelet udova sačinjen je od kostiju gornjih i donjih ekstremiteta te ramenog i zdjeličnog obruča. Primarna je uloga skeleta udova kretanje i interakcija. Kost ljudskog organizma različitog su oblika i veličina koje primarno ovise o njezinoj ulozi. Kost se primarno dijele na duge, kratke, pločaste i nepravilne kosti. Duge cjevaste kosti imaju znatno veću duljinu nego širinu. Svaka je duga kost građena od dijafize ili trupa te dvije epifize na proksimalnom i distalnom kraju. Između dijafize i epifize nalazi se metafiza. U dijafizi se nalazi šupljina ispunjena koštanom srži. Primjer kratkih kostiju su kosti karpusa i tarzusa te sezamoidne kosti smještene u tetivama mišića. Pločaste su kosti tanke, često zakrivljene te imaju zaštitnu ulogu i služe kao polazišta mišića (prsna kost, lopatica, rebra). Nepravilne se kosti svojim oblikom ne mogu svrstati ni u jednu skupinu, a to su na primjer kralješci (6,7,8).

### 2.1. Građa kostiju

Kosti su građene od dva tipa koštanog tkiva, kompaktnog i spužvastog tkiva (*substantia compacta et spongiosa*). Kompaktno tkivo nalazi se na površini kosti, izgrađuje dijafizu, a njegova posebna karakteristika je čvrstoća. Njegova osnovna gradivna jedinica je osteon koji se sastoji od centralnog Haverzovog kanala unutar kojeg se nalazi neurovaskularni kanal s neurovaskularnim spletom koji opskrbljuje pojedini osteon. Oko kanala se nalaze kružne koštane lamele koje su zajedno s Haverzovim kanalom paralelne s površinom kosti. Osim navedenih struktura, unutar kosti se još nalaze i Volkmanovi kanali koji su okomiti na uzdužnu

os kosti te kroz njih neurovaskularne strukture dolaze do svake koštane lamele. Spužvasto koštano tkivo izgrađuje koštane gredice koje oblikuju trodimenzionalnu mrežu u čijim se šupljinama nalazi crvena ili žuta koštana srž. Površina kosti prekrivena je vezivnom membranom, periostom, koji se sastoji od dva sloja. Vanjski fibrozni dio omogućuje integraciju tetiva i ligamenata s pripadajućim kostima. Unutarnji sloj periosta sadrži osteoprogenitorne matične stanice te ima ulogu u koštanom rastu cijeljenju prijeloma kosti (7). Periost sadrži neurovaskularne strukture koje ulaze u kost te se pružaju do svake koštane stanice. Kako je već i navedeno, svaka je duga kost građena od dijafize koja je sačinjena od kompaktne kosti i oblika je šupljeg valjka te dvije epifize na proksimalnim i distalnom kraju. Epifize su uglavnom građene od spongiozne kosti i kompaktne kosti na površini. Mjesta na epifizi gdje se nalazi zglobna površina prekrivena su hijalinom hrskavicom. U području metafize za vrijeme rasta kosti u dužinu nalazi se epifizna hrskavica. Šupljina unutar dijafize dugih kostiju naziva se intramedularni kanal koji je u odraslih ispunjen žutom koštanom srži. Kratke i pločaste kosti nemaju navede strukture kao duge kosti, već se koštana srž nalazi između koštanih trabekula spongiozne koštane tvari. Spongiozna koštana tvar osnovna je gradivna skruktura kratkih i pločastih kosti te se uz nju na površini nalazi tanak sloj kompaktne koštane tvari (6).

Mikroskopski gledano, kost je građena od stanica i međustaničnog koštanog matriksa. Osteoblasti su stanice koje stvaraju nemineralizirani koštani matriks i tako stvaraju preduvjet za formiranje nove kosti i koštani rast te imaju ulogu u mineralizaciji koštanog matriksa. Kada se jednom osteoblast potpuno okruži koštanim matriksom postaje osteocit, odnosno zrela koštana stanica koja se nalazi koštanim lakunama i zadužena je za održavanje mineraliziranog koštanog matriksa. Mehanički podraženi osteociti aktiviraju stanice zadužene za koštanu pregradnju, osteoblaste i osteoklaste, te na taj način potiču koštanu pregradnju i održavaju homeostazu u koštanom sustavu. Osteoklasti su velike polimorfonuklearne stanice koje sadrže lizosomalne enzime za koštanu razgradnju čime zajedno s osteoblastima aktivno sudjeluju u koštanom remodeliranju (6,7).

## **2.2. Skelet udova**

Skeletom udova, apendkiularnim ili nadodanim skeletom podrazumijevaju se kosti ruku, nogu te zdjeličnog i ramenog obruča. Zdjelični i rameni obruč povezuju kosti ruke i noge s aksijalnim skeletom. Sve navedeno zajedno čini uzdužnu osovinu ljudskog organizma. Građa apendikularnog skeleta donjih udova čovjeku omogućuje uspravan stav i kretanje, dok skelet gornjih udova omogućuje interakciju s okolinom, izvođenje osnovnih, ali i kompletnih radnji. Kostiramenog obruča sastojese od ključne kosti s prednje strane te lopatice straga (6). Ključna

kost svojim je medijalnim krajem povezana s ključnom incizurou manubrija prsne kosti u sternoklavikularni zglob. Lateralno je ključna kost uzglobljena s akromniomom lopatice u akromnioklavikularni zglob. Iako bi zatvoreni obruč podrazumijevao uzglobljenje lopatice straga s prsnom kralježnicom, medijalni je rub lopatice slobodan i mišićima povezan s prsnom kralježnicom, što zglobu ramena, a tako i čitavom gornjem ekstremitetu, omogućuje znatnu pokretljivost. Skelet gornjih udova sastoji se od nadlaktične kosti (*humerus*), kosti podlaktice u koje spadaju palčana kost (*radius*) i lakatna kost (*ulna*), zapešćajne kosti (*carpus*), peščane kosti (*ossa metacarpi*) i kosti prstiju šake (*ossa digitorum manus*). Građa nadlaktične kosti, tipična je građa dugih cjevastih kosti. Na proksimalnom kraju glava nadlaktične kosti uzglobljava se s *cavitas glenoidalis* lopatice u kuglasti humeroskapularni zglob. Ispod zglobne hrskavice nalazi se suženje, odnosno anatomski vrat. Distalno se nalazi suženje koje se naziva kirurški vrat nadlaktične kosti. Ovakav naziv dan je radi čestih prijeloma nadlaktične kosti koji se događaju upravo na ovom mjestu. Na distalnom kraju nadlaktične kosti nalazi se kondil nadlaktične kosti koji ima dva dijela (medijalni i lateralni). Medijalno je *trochlea humeri* oblika valjka položenog okomito na osovinu kosti koji se uzglobljava s lakatnom kosti. Lateralno se nalazi glavica, *capitulum humeri*, koja služi uzglobljivanju s palčanom kosti. Kost podlaktice čine dvije duge kosti, palčana kost (*radius*) i lakatna kost (*ulna*), koje se međusobno uzglobljuju u proksimalnom i distalnom radioulnarnom zglobo. Osim toga, kosti su međusobno povezane sindezmozom, podlaktičnom međukoštanom opnom (*membrana interossa antebrachii*). U anatomskom položaju *radius* stoji s lateralne strane u odnosu na *ulnu* (7). Zapešće se sastoji od osam kratkih kostiju međusobno čvrsto povezanih ligamentima i zglobovima. Kost se nalaze u dva reda i to u proksimalnom redu od lateralnog prema medijalnom: čunasta kost (*os scapideum*), polumjesečasta kost (*os lunatum*), trokutasta kost (*os triquetrum*) i graškasta kost (*os pisiforme*). Distalni red od lateralnog prema medijalnom čine: trapezna kost (*os trapezium*), trapezoidna kost (*os trapezoideum*), glavična kost (*os capitatum*) i kukasta kost (*os hamatum*). Kost zapešća oblikuju zapešćajni žlijeb (*sulcus carpi*). Pet metakarpalnih kostiju po svojoj su građi duge kosti i nabrajaju se od I. do V. od radijalnog prema ulnarnom. Baze metakarpalnih kosti proksimalno se uzglobljavaju s kostima zapešća, dok se glave uzglobljavaju s bazama istoimenih proksimalnih falangi. Jedinstveni je zglob prve metakarpalne kosti i trapezne kosti jer omogućuje kretanje opozicije palca. Svaka ruka sadrži četrnaest falangi u tri reda u svim prstima osim palca koji ima dvije falange. Zdjelčni obruč spaja kosti donjeg ekstremiteta aksijalnog skeleta i omogućuje uspravan stav te kretanje. Težina se trupa prenosi na donje ekstremitete (sve do stopala) putem zdjelčnog obruča. Zbog prijenosa težine trupa, zdjelčne su kosti snažnim ligamentnim svezama pripojene za aksijalni skelet. Nadalje, zdjelčne kosti

štite organe smještene u zdjeličnoj šupljini. Zdjelčni se obruč sastoji od sakruma i trtične kosti straga te parnih zdjeličnih ostiju spojenih s prednje strane simfizom u prsten. Svaka se zdjelična kost sastoji od tri nepravilne kosti (*os ilium, os ischii et os pubis*) koje tijekom rasta stvaraju koštane spojeve (sinostoze). Sve tri kosti zajedno grade šupljinu *acetabulum* koja se nalazi s lateralne strane okrenuta lateralno, kaudalno i naprijed te predstavlja konkavno zglobno tijelo u zglobu kuka. Kostí noge čine natkoljenica (bedrena kost, *femur*) i potkoljenica koju čine goljenična kost (*tibia*), lisna kost (*fibula*) te stopalo (*pes*). Kostí su stopala podijeljene na kostí zastoplja, kostí sredostoplja i kostí prstiju. U usporedbi s dugim kostima ruke, kostí noge su čvršće građe, što ih čini otpornijim na opterećenja. Bedrena je kost najveća, najteža i najdulja kostí u ljudskom organizmu. Prekrivena je mišićima te se teško palpira ispod kože. Štose tiče građe, ima tipičnu građu duge cjevaste kostí pa se tako proksimalni kraj uzglobljuje s acetabulumom u zglob kuka, a distalni kraj s lisnom i goljeničnom kostí u zglob koljena. Koljenom zglobu predstavlja i iver (*patella*). Iver je sezamoidna kost trokutastog oblika zatvorena u tetivi četveroglavog mišića natkoljenice, ispred koljena. Većina težine tijela prenosi se putem veće medijalno posložene goljenične kostí. Lateralno od nje nalazi se lisna kost, koja zajedno s goljeničnom kostí gradi konkavno zglobno tijelo gornjeg nožnog zgloba. Kostí stopala čine kostí zastoplja (*ossa tarsi*), sredostoplja (*ossa metatarsi*) i nožnih prstiju (*ossa digitorum pedis*). Upravo navedena građa od više kratkih kostiju zastoplja i dugih kostiju sredostoplja i nožnih prstiju daje stopalu sposobnost nošenja težine čitavog tijela, ali i kada je potrebno, mogućnost prilagodbe različitom obliku podloge ili kretnje. Kostí zastoplja čine stražnju osovinu stopala te su podijeljene na proksimalni i distalni niz. Proksimalni niz čine: gležanjaska kost, petna kost i čunasta kost. Distalni niz čine kockasta kost i tri klinaste kostí. Pet metarzalnih kostiju po svojoj su građi duge kostí te se nabrajaju brojevima od I. do V. od medijalne prema lateralnoj isto kao i kostí prstiju stopala. Svako stopalo sadrži četrnaest falangi u tri reda osim kod palca koji ima dvije falange (6,7,8).

### 3. PPRIJELOMI KOSTIJU

Prijelom se definira kao prekid anatomskog kontinuiteta koštanog tkiva nastao uslijed djelovanja vanjske sile na površinu kosti. Postoji više podjela prijeloma, jedna od njih je na spontane i traumatske. Spontani se prijelom u praksi naziva i patološka fraktura, a nastaje zbog niza patoloških faktora koje povećavaju lomljivost kostiju, odnosno smanjuju njihovu čvrstoću (koštani tumori, metastaze, osteoporoza, osteomijelitis). Traumatski pak prijelomi nastaju uslijed djelovanja mehaničke sile na površinu zdrave kosti. Traumatski se prijelomi dijele na: zatvorene (očuvan je integritet kože) i otvorene, odnosno komplicirane (prekinut je integritet kože uz jače oštećenje mekih česti i veliku mogućnost nastanka infekcije) (8,9). Još je jedna podjela prijeloma, na kompletne (frakturna pukotina čitavom cirkumferencijom kosti) i inkompletne (fisure i infrakcije, *green — stick*). Prema smjeru prijelomne pukotine prijelomi su poprečni, kosi, spiralni i kominutivni. Sam mehanizam ozljede, smjer djelovanja sile, vlakna mišića, tetive i ligamenti te veličina sile koja djeluje na kost neki su od faktora koji će odrediti vrstu prijeloma (9).

#### 3.1. Klasifikacija prijeloma

Gledajući samo mjesto na koje djeluje vanjska sila razlikuju se izravni (nastaju na mjestu djelovanja sile) i neizravni koštani prijelomi (prijelom udaljen od mjesta djelovanja sile). Ako je djelovanje sile rezultiralo prijelomima na različitim dijelovima kostura, govori se o višestrukim prijelomima (9). Ovisno o vrsti sile koja uzrokuje prijelom razlikuju se: prijelomi uslijed savijanja, uslijed udaraca, uslijed otrgnuća, torzijski, spiralni i rotacijski prijelomi, kompresijski prijelomi, kominucijski prijelomi, impresijski prijelomi, strijelne ozljede kostiju i epifizeolize. Svaki je oblik prijeloma ovisno o sili detaljnije opisan u tablici 1.

Tablica 1. Vrsta prijeloma ovisno o sili

VRSTA PRIJELOMA	OPIS
PRIJELOM USLIJED SAVIJANJA	nastaje zbog posrednog učinka tlačne sile udarca po konveksitetu kosti
PRIJELOM USLIJED UDARA	može nastati djelovanjem sile između fiksnog i manje fiksnog dijela kosti (npr. suprakondilarni prijelom nadlaktične kosti)
PRIJELOM USLIJED OTRGNUĆA	nastaje uslijed naglog i prekomjernog natezanja hvatišta tetive

ZORZIJSKI, SPIRALNI I ROTACIJSKI PRIJELOM	uzrokovan je torzijom tijela uz fiksirane ekstremitete (npr. spiralni prijelom goljenične kosti u skijaša)
KOMPRESIJSKI PRIJELOM	nastaje zbog aksijalnog djelovanja sile što izaziva snažan pritisak pojedinih dijelova tijela na neke spongiozne kosti (npr. kompresivni prijelom pri padu s visine na petnu kosti ili kralježnicu)
KOMINUCIJSKI PRIJELOM	uzrokovan najčešće izravnom silom vrlo jakog intenziteta, a obično se javlja u kombinaciji s ozljedom mekih česti, krvnih žila i živaca (npr. ozljede pri radu sa strojevima, ozljede pješaka na kojeg je naletio automobil, pad s vrlo velike visine)
IMPRESIJSKI PRIJELOM	nastaje kada sila izravno djeluje na ravne kosti (lubanje, prsnu ili crijevnu kosti) te dolazi do cirkumskriptnih prijeloma koji su udubljenja dijela kosti okružena zdravom strukturom
STRIJELNE OZLJEDE KOSTIJU	nastaju kao posljedica djelovanja metka ili nekog drugog projektila na kost, u pravilu svaku strijelnu ranu treba tretirati kao kompliciranu i primarno zagađenu
EPIFIZEOLIZE	u mlađih osoba, češće kod dječaka, koje nastaju ozljeđivanjem epifiznih pukotina

Izvor: Prpić I, i sur. Kirurgija za medicinare. Zagreb: Školska knjiga; 2005.

Stres-prijelomi su vrsta prijeloma najčešće uzrokovani pojačanim naporima, iako njihova etiologija nije do kraja razjašnjena (stres-prijelomi zdjelice u posljednjem tromjesečju trudnoće). U pravilu, ti prijelomi cijele bez liječenja ili je ono samo simptomatsko (analgezija, pošteda i mirovanje). Stres-prijelomi najčešće su primijećeni na vratu bedrene kosti, u području kuka i to kod starijih osoba, najčešće oboljelih od osteoporoze. Postoje četiri osnovna tipa: stres-prijelom, impaktiran prijelom, prijelom s pomakom i kominucijski prijelom. Kliničkom



slikom dominira bol u području kuka koja se širi medijalnom stranom natkoljenice prema koljenu. Dijagnostika je radiološka (snima se odmah nakon incidenta te kontrolno nakon 14 dana) (9). Liječenje se u pravilu sastoji od mirovanja. Bolesnik nakon 6 tjedana djelomično opterećuje nogu, dok ju potpuno opterećuje nakon 14 dana odnosno kontrolne rendgenske snimke. Stres-prijelomi metatarzalnih kostiju se obično nalaze u području dijafize metatarzalnih kostiju, a češće zahvaćaju 2. metatarzalnu kost. Etiologija nastanka im je nejasna iako se dovodi u vezu s velikim naporima. Simptomi su bolovi u prednjem djelu stopala. Takvi bolesnici hodaju po lateralnoj strani stopala, štedeći bolni dio. Dijagnostika je identična kao kod prijeloma bedrene kosti. Kod vrlo jakih bolova i nemogućnosti hodanja indicirana je imobilizacija u sadrenom zavoju s ugrađenom petom kroz tri tjedna (8,9).

Prijelomi se kostiju dijele i prema pomaku ulomka. Promatranjem položaja distalnog ulomka prema proksimalnom raličku se *dislocatio ad axim* (po osovini), *dislocatio ad latus* (u stranu), *dislocatio ad longitudinem* (po dužini), koji se dijeli na: *cum contractio* (fragmenti prolaze jedan kraj drugog i dovode do skraćivanja ekstremiteta), *cum distractione* (dijastaza među ulomcima nastaje kao posljedica muskularnog ili ligamentnog vlakna (npr. prijelom patele ili olekranona)), *dislocatio ad peripheriam* (rotacijski pomak distalnog koštanog ulomka oko uzdužne osi. Osim navedene klasifikacije, pomak ulomka može biti: na gornjem ekstremitetu: na radijalnu stranu, na ulnarnu stranu, prema dorzalno, prema volarno, rotacijski pomak, na donjem ekstremitetu: adukcijski – varus položaj, abdukcijski – valgus položaj, rekurvacija – savijanje osovine kosti s kutom otvorenim prema dorzalno, antekurvacija – savijanje osovine kosti s kutom otvorenim prema anteriorno, rotacijski pomak (9).

### **3.2. Intervencije medicinske sestre kod dijagnosticiranja prijeloma kostiju**

Najvažniji korak u dijagnosticiranju prijeloma kostiju je kvalitetno i precizno uzeta anamneza i fizikalni pregled uz inspekciju i palpaciju cijelog tijela kao i ispitivanje svih funkcija ozlijeđenog. Postoje sigurni i vjerojatni klinički znakovi koštanog prijeloma. Sigurni su znakovi koštanog prijeloma deformitet uzrokovan pomakom ulomka, abnormalna pokretljivost koja predstavlja najznačajniji simptom (ona može izostati kod tzv. impaktiranih i inkompletnih prijeloma), krepitacija koja nije preporučljiva kao dijagnostička metoda jer izaziva jaku bol uz opasnost od sekundarnog oštećenja krvnih žila i živaca. Vjerojatni znakovi prijeloma su bol na mjestu prijeloma, hematoma u okolici prijeloma uzimajući u obzir da gubitak krvi može biti prilično velik kod nekih prijeloma (femur, zdjelica), poremećaj funkcije (*functio laesa*), izlivanje krvi u zglobnu šupljinu (*haemarthros*), ako su prijelomi putem fisura u vezi sa susjednim zglobovima. Medicinska sestra anamnezom dobiva podatke o mehanizmu nastanka

prijeloma, o subjektivnim i objektivnim poteškoćama. Inspekcijom ozlijeđenog dijela tijela utvrđuju se vanjske promjene (deformitet, oteklina, hematoma, i eventualne ozljede mekih tkiva). Palpacijom se vrlo oprezno ispituje lokalno stanje prelomljene kosti. Prilikom fizikalnog pregleda bitno je obratiti pozornost na palpaciju perifernog pulsa na ozlijeđenoj okrajini isto kao i ispitivanje motiliteta i senzibiliteta ozlijeđene okrajine. Mjerenjem (menzuracija) dužine ekstremiteta i usporedba s drugom stranom određuje se skraćenje okrajine (najčešće vidljivo kod prijeloma bedrene kosti). Prilikom fizikalnog pregleda uvijek je potreban opći pregled bolesnika zbog mogućnosti drugih ozljeda i traumatskog šoka. RTG snimka omogućuje sigurnu dijagnozu prijeloma, a ujedno je i temelj za planiranje liječenja. Za ispravnu radiološku dijagnozu potrebno je snimiti kost barem u dvije ravnine s proksimalnim i distalnim zglobom u dva smjera, koji su jedan prema drugom okomiti. Često naime, na jednoj snimci nema nikakvih promjena, a na drugoj se jasno vide prijelom i dislokacija fragmenata. Kod nekih prijeloma (npr. navikularne kosti) potrebne su dopunske snimke ili snimka s povećanjem da se otkrije mjesto frakture. Postoje slučajevi kod kojih se neposredno poslije ozljede ne primjećuje na RTG snimci nikakva promjena na kosti, iako je klinički opravdana sumnja na prijelom. Nakon 2-3 tjedna ponovna RTG snimka pokazuje proširenu fisuru, što je posljedica upalne dekalcinacije rubova koštanih ulomaka (9,10).

U dijagnostičke svrhe, ali i kao indikacija za izbor načina liječenja, za sve se kosti danas univerzalno rabi podjela prijeloma prema AO-klasifikaciji (11).

### ***3.3. Mehanizam cijeljenja kostiju***

Srastavanje koštanih ulomaka duge kosti zbiva se biološkim procesima regeneracije koštanoga tkiva u području traume, a započinje nakon repozicije i imobilizacija. Srastavanje koštanih ulomaka čini niz složenih regenerativnih procesa s ciljem stvaranja kalusa, a ovisi o mnogobrojnim biološkim i mehaničkim faktorima. To se ostvaruje endostalnom i periostalnom aktivnošću lokalnoga koštanog tkiva (9). No, novije spoznaje uvažavaju značenje frakturnog hematoma (hematoma oko mjesta prijeloma) u cijeljenju kosti (8,9). Optimalno cijeljenje frakturne pukotine uvjetovano je većim približavanjem rubova i što manjim defektom kosti. Kost može cijeliti primarno ili sekundarno. Mogućnost primarnog cijeljenja zahtijeva anatomska repoziciju i fiksaciju ulomaka(9). Vrijeme iscjeljenja prijeloma različito je ne samo za pojedine kosti već ovisi i o dobi, spolu, načinu prehrane, popratnim bolestima itd. U pravilu, to razdoblje iznosi između 3- 14 tjedana: kosti glave 4 tj., klavikula 3-4 tj., sternum 4 tj., skapula 3-6 tj., proksimalni dio humerusa 3-6 tj., srednji dio humerusa 6-8 tj., distalni dio humerusa i prijelomi u području lakta 4-6 tj., podlaktica 6-8 tj., palčana kost u tipičnoj zoni 4-5 tj., zapešće

12-14 tj., metakarpalne kosti 6 tj., falange 4-6 tj., kosti zdjelice 12 tj., proksimalna trećina femura 10-14 tj., srednja trećina femura 8-12 tj., distalna trećina femura i proksimalna trećina tibije 10-12 tj., patela 8-10 tj., srednja trećina tibije 8-10 tj., distalna trećina potkoljenice (supramaleolarni i maleolarni prijelomi) 6- 10 tj., stopalo (tarzalne kosti 10-12 tj., metatarzalne kosti 5-6 tj.) (9,12).

#### **4. INTERVENCIJE MEDICINSKE SESTRE KOD IMOBILIZACIJE PRIJELOMA, TRANSPORTA BOLESNIKA TE ZBRINJAVANJA BOLESNIKA U OBJEDINJENOM HITNOM BOLNIČKOM PRIJEMU**

Medicinske sestre u svom radu pružaju niz intervencija bolesnicima s prijelomima. Te se intervencije mogu podijeliti u nekoliko skupina: intervencije kod imobilizacije prijeloma, intervencije kod pružanja prve pomoći unesrećenom te intervencije prilikom transporta bolesnika, te zbrinjavanja bolesnika u OHBP. Detaljnije će intervencije biti prikazane u daljnjem tekstu.

##### ***4.1. Intervencije medicinske sestre kod imobilizacije prijeloma***

Primarni je cilj pružanja prve pomoći osobi s prijelomom imobilizacija kosti, odnosno stavljanje udlage s ciljem sprječavanja kretanja slomljene kosti, a samim time i smanjenje boli te nastajanja šoka. Nikako se ne preporučuje bilo kakva manipulacija slomljene kosti kao što su naravnavanje ili potezanje. Navedeno može dodatno oštetiti okolne krvne žile i živce ili kožu pa nastaje komplicirani prijelom. Kad je učinjena imobilizacija, ozlijeđeni se transportira u bolnicu (9). Prije postavljanja udlage medicinska sestra ne smije skidati odjeću i obuću s ozlijeđene okrajine da se ne izazovu bolovi i naknadni pomak koštanih ulomaka. Prije imobilizacije ranu valja sterilno zaviti, a zatim staviti udlagu. Prilikom imobilizacije medicinska sestra mora imobilizirati dva susjedna zgloba. Kod stavljanja udlage, ona se ne smije učvrstiti labavo jer tada nije potpuna. S druge strane, ne smije se prejako stegnuti radi rizika od oštećenja periferne cirkulacije i živaca. Udlaga se mora omotati vatom i zavojem da bi se zbog pritiska spriječilo oštećenje tkiva. Postoji nekoliko vrsta udlaga koje medicinska sestra može koristiti prilikom imobilizacije prijeloma. Cramerova udlaga je načinjena od čelične žice i može se lako savijati i skraćivati. Zato je vrlo pogodna za transportnu imobilizaciju. Prije upotrebe obloči se vatom, a uz okrajinu se pričvrsti pomoću zavoja. Kod ozljede vratne kralježnice stavlja se imobilizacija Schanzovim zavojem (ovratnikom). Prilikom stavljanja Schanzovog ovratnika glava se ozlijeđenika zabaci prema natrag, oko vrata se omota kružni zavoj širok 15 do 20 cm, oko vrata se stavi sloj vate, zatim kružni zavoj, opet sloj vate i kružni zavoj. Slojevima vate i zavoja ispuni se prostor između mandibule i klavikule, tako da se težina glave prenosi na toraks, razumljivo da zavoj ne smije biti previše stegnut. Thomasova se udlaga sastoji od metalnog obruča i dvije šipke koje su međusobno spojene. Dietrichova se udlaga sastoji se od dvije drvene daščice koje se mogu prema potrebi produžiti ili skratiti. Na distalnom su kraju međusobno spojene kratkim daščicama. Udlaga služi za imobilizaciju kuka,

femura i potkoljenice. Duža daščica se stavlja s vanjske, a kraća s unutarnje strane okrajine. Noga se najprije pričvrsti uz drveno stopalo udlage, a zatim se cijela udlaga ovije uz nogu i tijelo. Na donjem kraju udlage se spoje poprečnom daščicom koja u sredini ima otvor za ekstenzijsku omču. Pneumatične udlage načinjene su od plastičnih vreća, koje se mogu napuhnuti zrakom. Služe za imobilizaciju potkoljenice i stopala. Priručna sredstva za imobilizaciju su različiti tvrdi predmeti (daščice, štapovi itd.), s kojima se može učiniti improvizirana transportna imobilizacija.

#### ***4.2. Intervencije medicinske sestre kod transporta bolesnika***

Prijelomi se kostiju najčešće događaju kao dio nesretnog događaja, pada, prometne nesreće i slično. U slučaju da bolesnik nije u stanju u OHBP stići privatnim vozilom pristupa se pozivu hitnoj pomoći. Neki su prijelomi popraćeni i drugim ozljedama, a nerijetko može doći i do vitalne ugroženosti, najčešće zbog krvarenja. Cilj je takvog bolesnika u što kraćem roku transportirati do ustanove gdje će dalje biti zbrinut. Zbrinjavanje bolesnika u transportu uvelike ovisi o opremi, monitoringu, znanju i vještinama tima, a samo je zbrinjavanje otežano zbog skučenosti prostora. Sva oprema koja se koristi u kolima hitne pomoći mora biti testirana i namijenjena za rad u izvanbolničkim uvjetima (vibracije, promjena tlaka, kočenje, promjena temperature i dr.). Medicinske sestre, zajedno s liječnicima u transportu dužne su svakom bolesniku pružiti optimalnu, sigurnu i najbolju moguću zdravstvenu skrb. Transport je bolesnika podijeljen u 3 faze, a to su predtransportna faza, transportna faza te postransortna faza. Kako je već navedeno, prijelomi su na terenskim uvjetima često udruženi i s drugi ozljedama stoga je prije transporta potrebno napraviti ABCDE provjeru kako bi se identificirali i zbrinuli potencijalni problemi koji se mogu prije transporta spriječiti. Medicinska sestra mora provjeriti i procijeniti status dišnog sustava, odnosno provjeriti je li dišni put otvoren, postoje li neke druge ozljede dišnog sustava, kao što su opekline ili ozljede čeljusti. Ako je bolesnik intubiran važno je zabilježiti položaj endotrahealnog tubusa kako ne bi došlo do pomicanja. Bolesnika je potrebno fiksirati prije kretanja vozila pojasom ili remenom. Isto tako, bolesnika se nikad ne ostavlja bez nadzora. Potrebno ga je smjestiti u najudobniji položaj kojeg dozvoljava njegovo trenutno zdravstveno stanje. Sve intervencije prilikom transporta potrebno je zabilježiti. Bolesnik se po dolasku u ustanovu predaje osoblju te se uz njega predaje i dokumentacija s eventualnim zabilješkama (4,13).

### ***4.3. Intervencije medicinske sestre u OHBP-u***

OHBP predstavlja centralno mjesto na kojem se primaju, obrađuju i zbrinjavaju bolesnici neovisno o dijagnozi s kojom su upućeni. Kao i na ostalim radilištima, na OHBP-u medicinska sestra također pruža niz specifičnih intervencija svakom bolesniku, ali i njegovoj pratnji. Bitno je napomenuti kako medicinska sestra nije jedini član, već se multidisciplinarni tim sastoji od liječnika različitih specijalizacija, administrativnog osoblja te ostalog zdravstvenog i nezdravstvenog osoblja. Trijaža, sadrena imobilizacija, asistiranje kod invazivnih i neinvazivnih postupaka, praćenje vitalnih parametara, prepoznavanje hitnih stanja, prikupljanje informacija, timski rad od medicinskih sestara zahtjeva visoku razinu znanja, vještina, odgovornosti i iskustva. Pr dolasku bolesnik prvo prolazi kroz trijažu gdje mu se mjere vitalni znakovi, uzima se anamneza o tegobama zbog kojih se javlja u OHBP. Na temelju svih parametara određuje se stupanj hitnosti, odnosno vrijeme čekanja, odnosno trijažna kategorija bolesnika. Iskustvo, stručno znanje i dobre komunikacijske vještine medicinskoj sestri u trijaži omogućavaju sveobuhvatnu sigurnu procjenu bolesnikova stanja te pravovremenu reakciju i upozoravanje liječnika na ozbiljnost situacije. Široki je i zahtjevan djelokrug rada medicinskih sestara u OHBP-u, samim time one su izložene i velikoj razini stresa. Osim rada s bolesnicima, medicinske sestre moraju dobro poznavati i sam prostor te opremu s kojom barataju. Svako stanje zahtjeva drugačiji niz intervencija i sam pristup oboljelom. Svaki postupak je potrebno evidentirati u sestrinsku dokumentaciju. Medicinska sestra u OHBP-u priprema bolesnike za dijagnostičke pretrage i uzima uzorke za razne laboratorijske analize (krv, urin, stolicu, briseve). Prilikom izvođenja postupka ili asistencije važno je misliti na bolesnikovu i osobnu sigurnost te privatnost (4).

## **5. LIJEČENJE PRIJELOMA**

Kao osnovna načela liječenja prijeloma, literatura navodi tri pojma, a to su repozicija, retencija ulomaka te rana funkcijska mobilizacija (rehabilitacija). Liječenje se prijeloma može podijeliti na konzervativnu metodu i kiruršku metodu liječenja, a svaka od njih sa sobom donosi određene prednosti, ali i nedostatke. Konzervativne metode liječenja podrazumijevaju liječenje prijeloma bez izravnog kontakta s koštanim ulomcima. Samim se time smanjuje mogućnost nastanka bilo kakve infekcije. Danas se mogućnost infekcije smanjila i primjenom određene antibiotske profilakse. Vaskularna i živčana oštećenja u području traume nastaju tijekom nastanka same koštane traume, a daleko je rjeđi njihov nastanak vezan uz sam kirurški zahvat primijenjen u liječenju konkretne koštane ozljede (9,12).

### ***5.1. Konzervativno liječenje prijeloma kostiju***

Konzervativno liječenje predstavlja sve metode osim operacijskog zahvata, a podrazumijeva primjenu Böhlerovo pravilo 3R: repozicija, retencija i rehabilitacija. Svaka se repozicija mora izvoditi pod kontrolom rentgena sa anestezijom koja smanjuje bolove i mišićnu napetost. Retencija ulomaka postiže se pomoću sadrenog zavoja, koji u početku liječenja mora biti u obliku longete, a u kasnijoj fazi, kada se edem povuče, postavlja se cirkularni sadreni zavoj. Nakon postavljanja ekstenzije i/ili sadrene longete ponovo treba napraviti kontrolnu snimku. Prijelom se rentgenski kontrolirati nakon 7. i 14. dana, zatim nakon jednog mjeseca, a nakon toga po potrebi u razmacima od dva mjeseca (da bi se na vrijeme uočili sekundarni pomaci kosti). Komplikacije te metode liječenja su rane na mjestu pritiska sadrenog zavoja i mogućnost nastanka kompresije ekstremiteta u povoju. Zbog potrebe za mirovanjem, na ekstremitetu s prijelomom često dolazi do atrofije mišića. Prednosti konzervativnog liječenja su vrlo mala opasnost od infekcije te ne dolazi do poremećaja krvne cirkulacije u području prijeloma. Pod ekstenzijom se podrazumijeva konzervativno liječenje prijeloma kojim se svladava kontraktibilnost, odnosno retrakcija muskulature i time sprečava pomak ulomaka. Osobito je pogodna u zbrinjavanju fraktura dugih cjevastih kostiju, a može biti trajna i privremena (do izvršenja operativnog zahvata). Cilj je te terapijske imobilizacije da drži ekstremitet u određenom položaju do potpunog zacjeljenja prijeloma (9).

### ***5.2. Kirurško liječenje prijeloma kostiju***

Kirurško liječenje podrazumijeva svaku metodu liječenja kroz kirurški rez (ili ranu nastalu uslijed vanjskog prijeloma) na površini kože iznad prijeloma s ciljem provedbe repozicije ulomaka uporabom prikladnih instrumenata, te fiksacija istih u željenom položaju.

Novi pristupi kirurškim postupcima pridaju veliko značenje neizravnoj repoziciji. Atraumatski je postupak danas standardni zahtjev u traumatologiji i koštanozglobnoj kirurgiji. U kirurški se način liječenja prijeloma ne ubrajaju samo metode kojima se kirurškim rezom pristupa na slomljenu kost, nego i one kojima se izvodi manualna repozicija odmaknutih ulomaka. U kirurško se liječenje prema tome ubrajaju vanjska i unutarnja fiksacija kosti (12).



## 6. KOMPLIKACIJE CIJELJENJA PRIJELOM

Kao kod svakog stanja, tako i kod prijeloma, može doći do pojave komplikacije cijeljenja. Komplikacije cijeljenja prijeloma mogu se podijeliti na opće i lokalne komplikacije.

### 6.1. Opće komplikacije cijeljenja prijeloma

Jedna od općih komplikacija cijeljenja prijeloma je masna embolija, a najčešće nastaje kod prijeloma dugih cjevastih kostiju i multifragmentalnih prijeloma. Klasična klinička slika je prisutnost masnih kapljica u mokraći, stanica koštane srži u ispljuvku, a po cijelom tijelu bolesnika nalaze se petehijalna krvarenja. Na RTG slici pluća znakovita je sjena poput „snježne vijavice” (9,13). Plućna se tromboembolija klinički očituje naglim gubitkom daha, strahom od smrti, hladnim znojem, padom krvnog tlaka, tahikardijom i cijanozom. Kod dugoležećih bolesnika može doći do pojave dekubitusa. Dekubitus može nastati i zbog prečvrste imobilizacije ekstremiteta. Srčane i vaskularne smetnje susreću se u bolesnika s reduciranim općim stanjem (ateroskleroza, diabetes mellitus, maligne bolesti, delirium tremens, pneumonije) (9).

### 6.2. Lokalne komplikacije cijeljenja prijeloma

Brojne su lokalne komplikacije koje mogu nastati prilikom faze cijeljenja prijeloma. Neke od najčešćih su: primarni i sekundarni poslijetraumatski osteomijelitis, primarne ili sekundarne ozljede živaca i krvnih žila u okolini prijelomne pukotine, *callus luxurians*, odnosno stvaranje velikog lukovičastog kalusa, cijeljenje kosti u patološkom položaju (*fractura male sanata*), pseudoartroza (lažni zglob ili tzv. nonunion fraktura), nadalje, refraktura (ako se kost optereti prije nego nastane čvrsti kalus), Sudeckov sindrom, Volkmannova muskularna kontraktura, osifikacijski miozitis. Takozvanu bolest prijeloma karakterizira pojava mišićne atrofije, kontraktura zglobova i osteoporoza (9).

## **7. CILJEVI I HIPOTEZE**

Ciljevi ovog istraživanja su:

1. Istražiti koja je vrsta prijeloma najčešće bila zbrinjavana u OHBP KBC Rijeka
2. Prikazati broj prijeloma zbrinutih u OHBP KBC Rijeka ovisno o spolu.
3. Prikazati broj prijeloma ovisno o dobnoj skupini zbrinutih u OHBP KBC Rijeka.

Hipoteze ovog istraživanja su:

1. Prijelom ručnog zgloba najčešći je prijelom zbrinut u OHBP KBC Rijeka.
2. Veći je broj prijeloma kod ženskog spola u odnosu na muški spol.
3. Prijelomi su češći kod osoba starijih od 40 godina u odnosu na mlađe.

## **8. ISPITANICI I METODE**

### ***8.1. Ispitanici***

Ispitanici u ovom istraživanju su svi bolesnici s prijelomima zbrinutim u OHBP KBC Rijeka u vremenskom periodu od 01.01.2022. do 31.12.2022. godine. Ukupno su za potrebe istraživanja pregledane medicinske dokumentacije 703 bolesnika oba spola starijih od 18 godina kojima je dijagnosticiran prijelom kosti ili kostiju svih vrsta. Isto tako u istraživanje su uključeni bolesnici koji su u OHBP KBC Rijeku stigli vozilom hitne pomoći isto kao i bolesnici koji su stigli osobnim prijevozom. Nadalje, u istraživanje su uključeni bolesnici koji su nakon sanacije prijeloma zaprimljeni na odjel isto kao i bolesnici koji su nakon sanacije pušteni na kućnu njegu. Iz istraživanja su isključeni maloljetnici te osobe kod kojih je dijagnosticiran patološki prijelom kosti.

### ***8.2. Metode***

Kako bi se došlo do podataka, retrogradno su pregledane povijesti bolesti svih bolesnika u IBIS sustavu koji su zatražili pomoć u OHBP KBC Rijeka radi sumnje na prijelom kosti. Kao dokaz prijeloma pregledane su RTG snimke i nalazi bolesnika. Statistička obrada podataka provedena je pomoću programa Statistica (Statistica 14.0.0.15 (TIBCO Software Inc.), a dobiveni podatci prikazani su pomoću tablica i grafova s naznačenim apsolutnim frekvencijama i postocima. Prikazani je ukupan broj ispitanika prema vrsti prijeloma. Varijabla broj prijeloma izražena je na omjernoj ljestvici a opisana je aritmetičkom sredinom i standardnom devijacijom. H1 je opisana metodama deskriptivne statistike. Za ostale hipoteze prije određivanja statističkog testa proveden je Kolmogorov-Smirnov test kako bi se utvrdila normalnost podataka te je sukladno rezultatima koristiti parametrijski t test ukoliko su varijable normalno distribuirane te neparametrijski Mann Whitney test ukoliko nije ispunjen uvjet normalnosti na razini statističke značajnosti  $p < 0,05$  (5%). Kod ispitanika koji su imali prijelome provedena je analiza podataka prema nominalnoj ljestvici: dobna skupina  $\leq 40$  ili  $> 40$  i spol. Grafikoni su izrađeni u MS Excelu. Za potrebe izrade završnog rada dobivena je pismena suglasnost Etičkog povjerenstva KBC-a Rijeka za prikupljanje podataka iz IBIS sustava OHBP-a Rijeka. Za potrebe interpretacije podataka, od općih podataka bolesnika korišteni su samo njihov spol i dob. Pristup svim podacima ispitanika ima samo autor ovog završnog rada, dok su rezultati prikazani bez osobnih podataka ispitanika kako bi se osigurala dodatna anonimnost i povjerljivost istih. Rezultati istraživanja detaljno su prikazani u tekstu te

će biti prezentirani prilikom obrane istog. Završni će rad, zajedno sa rezultatima istraživanja, nakon obrane biti objavljen na Repozitoriju Fakulteta zdravstvenih studija (15).

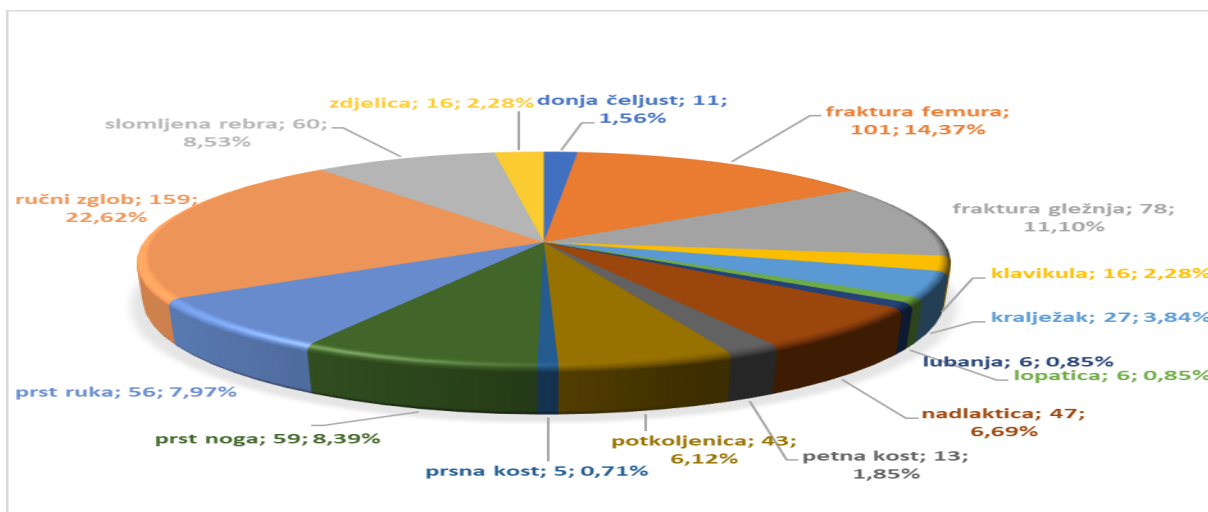
## 9. REZULTATI

U 2022. su godini u OHBP KBC Rijeka zbrinute 703 osobe koje su tražile pomoć zbog prijeloma, od čega je nešto više od pola, 53,3% bilo žena. Mlađih bolesnika bilo je trostruko manje. Tako je mlađih od 40 godina bilo 26%. Prosječna starost bolesnika bila je 53,2 godine uz standardno odstupanje od 17,68 godina. Brojčani su podaci prikazani u Tablici 2.

Tablica 2. Sociodemografske osobine bolesnika (N=703)

	N	%
<b>Spol</b>		
ženski	396	56,3
muški	307	43,7
<b>Dob</b>		
mlađi (do 40 godina)	183	26
stariji (od 41 godina)	520	74

Od ukupnih lomova 22,62% je prijelom ručnog zgloba. Fakturu femura imalo je 14,37% zbrinutih osoba. Nešto manje, 11,1% pacijenata došlo je zbog frakture gležnja. Podjednak broj osoba zatražio je pomoć zbog slomljenih rebra, lomova prstiju noge i prstiju ruke (8,5, 8,4 i 8% respektivno). Manje od 1% lomova odnosilo se na lomove prsne kosti, lopatice i lubanje (0,7, 0,9 %). Svaki dvadeseti pacijent imao je lom donje čeljusti, petne kosti, klavikule i zdjelice. Potkoljenu i nadlakticu je lomilo 6,7% odnosno 6,1% pacijenata, dvostruko manje suočilo se s lomovima klavikule, zdjelice i kralješka. Detaljniji prikaz podataka nalazi se na Grafu 1.



Graf 1. Prijelomi zbrinuti u OHBP KBC Rijeka u 2022. prema vrsti prijeloma

Među 703 osobe zbrinute u 2022. godini u OHBP KBC Rijeka zbog lomova, bilo je 56,3% ženskog spola a ostatak muškog spola. Detaljni prikaz podataka prijeloma s obzirom na spol nalazi se u Tablici 3 i Grafu 2.

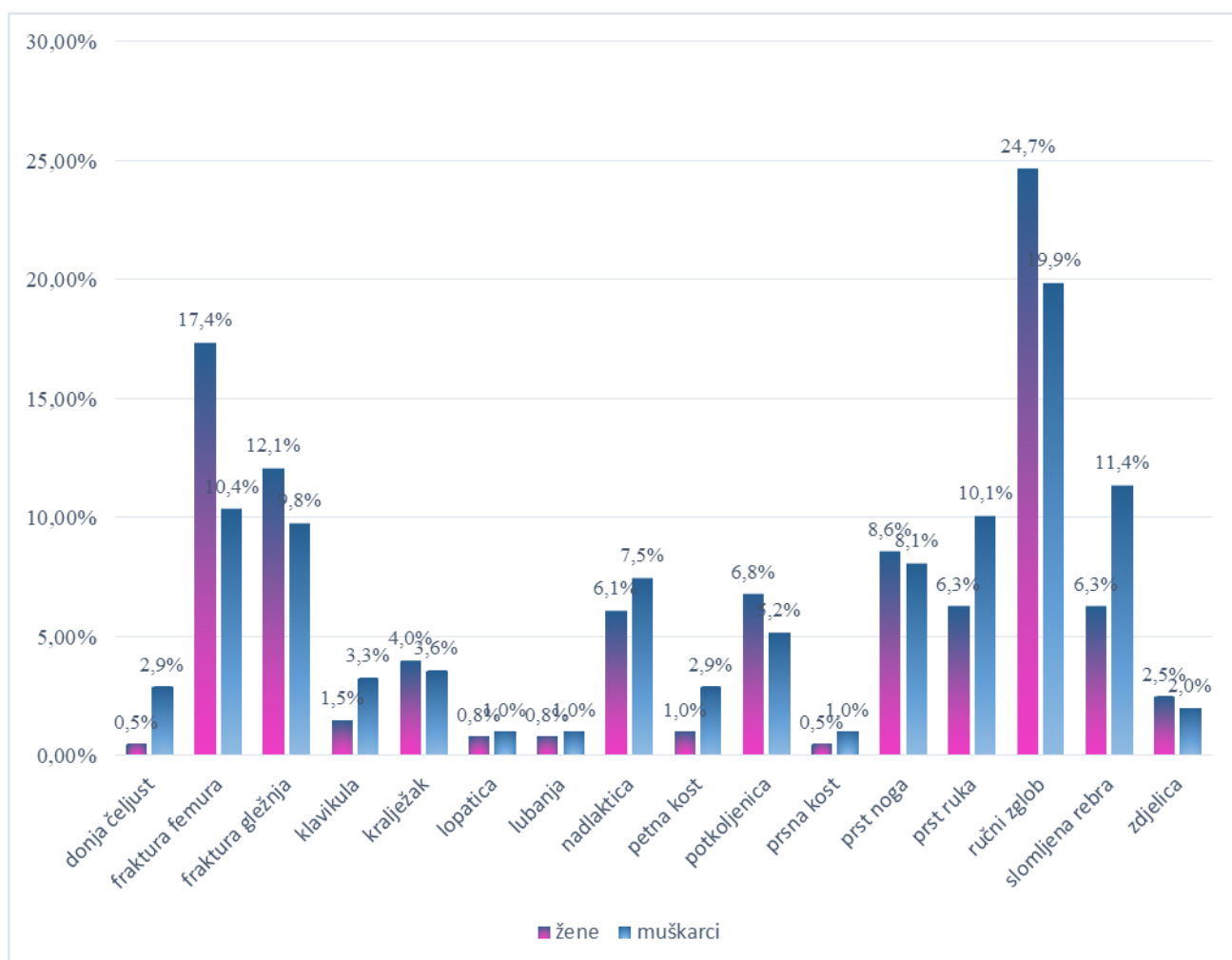
Tablica 3. Vrste prijeloma s obzirom na spol (N=703)

Spol	Vrsta prijeloma								
	donja čeljust	fraktura femura	fraktura gležnja	klavikula	kralježak	lopatica	lubanja	nadlaktica	
žene	0,5%	17,4%	12,1%	1,5%	4,0%	0,8%	0,8%	6,1%	
muškarci	2,9%	10,4%	9,8%	3,3%	3,6%	1,0%	1,0%	7,5%	

Spol	Vrsta prijeloma								
	petna kost	potkoljenica	prsna kost	prst noga	prst ruka	ručni zglob	rebra	zdjelica	
žene	1,0%	6,8%	0,5%	8,6%	6,3%	24,7%	6,3%	2,5%	
muškarci	2,9%	5,2%	1,0%	8,1%	10,1%	19,9%	11,4%	2,0%	

$$\chi^2=31,578***; df=15; \text{Kramerov } V=,212***p=0,007$$

Osim što imaju više prijeloma od muškaraca, žene značajnije najčešće lome ručni zglob (24,7%) i imaju frakturu femura (17,4%). Muškarci nešto manje lome ručni zglob (19,9%) iako je to njihov najučestaliji prijelom, ali gotovo dvostruko više od žena imaju slomljena rebra (11,4%). Prijelom rebra imalo je značajno više muškaraca, njih 11,4% za razliku od 6,3% žena. Lomovi zdjelice je imao svaki pedeseti bolesnik i kod muškaraca i kod žena, a prilično ujednačeni postotak od 8% kod lomova oba spola zauzimao je prijelom nožnog prsta. Muškarci su šest puta više lomili donju čeljust od žena koje su udio prijeloma donje čeljusti imali u svega 0,5% slučajeva. Dvostruko više od žena su muškarci imali i prijeloma klavikule-3,3%. Kralježak, lopaticu, lubanju, nadlakticu i zdjelicu su i muškarci i žene lomili podjednakim intenzitetom od redom 4%, 1%, 1%, 7% i 2% respektivno. Muškarci su tri puta češće imali prijelom petne kosti, dok su je žene lomile u 1% slučajeva. I žene i muškarci su najmanje lomili prsnu kost, žene u svega 0,5% slučajeva, a muškarci dvostruko češće.



Graf 2. Prijelomi zbrinuti u OHBP KBC Rijeka u 2022. prema spolu

Prosječna starost osobe koja je bila zbrinuta zbog prijeloma iznosi 53,2 godine sa prosječnim odstupanjem od 17,68 godina. Mlađih osoba (do 40 godina starosti) bilo je 26%, dok je trostruko više bilo starijih od 40 godina koji su bili zbrinuti zbog prijeloma. U Tablici 4. nalazi se detaljan prikaz prijeloma s obzirom na dob bolesnika..

Tablica 4. Vrste prijeloma s obzirom na dob bolesnika (N=703)

Dob	Vrsta prijeloma							
	donja čeljust	fraktura femura	fraktura gležnja	klavikula	kralježak	lopatica	lubanja	nadlaktica
mlađi (do 40 godina)	2,2%	5,9%	15,3%	3,8%	2,7%	0,0%	0,5%	2,2%
stariji (41 godina i više)	1,3%	18,6%	9,6%	1,7%	4,2%	1,2%	1,0%	8,3%

Dob	Vrsta prijeloma							
	petna kost	potkoljenica	prsna kost	prst noga	prst ruka	ručni zglob	rebra	zdjelica
mlađi (do 40 godina)	3,3%	4,4%	1,1%	6,6%	8,2%	30,1%	7,7%	1,1%
stariji (41 godina i više)	1,8%	6,1%	0,7%	8,4%	8,0%	22,6%	8,5%	2,3%

$$\chi^2=33,147***; df=15; \text{Kramerov } V=,217***p=0,004$$



Najučestalija vrsta prijeloma i među starijom i među mlađom populacijom je prijelom ručnog zgloba, koju je imalo gotovo trećina mlađe populacije, dok je u starijoj bila zastupljena sa 22,6%. Mlađi bolesnici su u 15,3% slučajeva imali frakturu gležnja. Bez obzira na dob, u podjednakom udjelu od 8%, i stariji i mlađi bolesnici imali su slomljena rebra i prste ruku. Bolesnici stariji od 41 godinu imali su četiri puta češći prijelom nadlaktice (8,3%) od mlađih bolesnika. Gotovo dvostruko više Bolesnika starijih od 41 godinu imalo je prijelom zdjelice (2,3%) i kralješka (4,2%). Niti jedan bolesnik mlađi od 41 godine nije imao prijelom lopatice, dok je starijih od 41 godinu imalo svega 1,2%. Svaki stoti bolesnik stariji od 41 godinu imao je prijelom lubanje, a dvostruko manje sa istim prijelomom ih je bilo mlađih od 41 godine. Mlađi bolesnici su dvostruko više lomili petnu kost (3,30%) i klavikulu (3,8%) te donju čeljust (2,2%) od starijih bolesnika. Prijelom prsne kosti bio je zanemariv u obje skupine ispitanika i iznosio je 1%. Stariji ispitanici su nešto češće od mlađih imali prijelome potkoljenice (6,1% starijih naspram 4,4% mlađih) i prsta noge (8,4% starijih prema 6,6% mlađih).

Prijelom bedrene kosti druga je po redu dijagnoza bolničkog pobola u OHBP KBC Rijeka sa prosječnom starosti od 63,79 godina. Najzastupljeniji prijelomi kod starijih od 60 godina su prijelomi zdjelice (60,13 godina) i nadlaktice (60,74 godina). Prijelomi koje u prosjeku zadobivaju mlađe osobe su prijelomi prsne kosti (38,6 godina), klavikule (41,94 godina), donje čeljusti (42,18 godina), petne kosti (43,62 godina), fraktura gležnja (45,64 godina). Detaljniji prikaz prosječne starosti ispitanika prema vrsti prijeloma nalazi se u Tablici 5.

Tablica 5. Prosječna starost ispitanika prema vrsti prijeloma (N=703)

Ozljeda	Aritmetička sredina	N	Standardna devijacija
prsna kost	38,6	5	11,696
klavikula	41,94	16	14,835
donja čeljust	42,18	11	16,123
petna kost	43,62	13	17,328
fraktura gležnja	45,64	78	14,322
prst noga	47	59	12,985

prst roka	48,73	56	16,436
ručni zglob	52,38	159	17,448
slomljena rebra	54,23	60	18,127
kralježak	54,85	27	16,295
lubanja	55,67	6	14,76
lopatica	56,17	6	8,976
potkoljenica	56,88	43	18,245
zdelica	60,13	16	17,996
nadlaktica	60,74	47	15,661
fraktura femura	63,79	101	18,384

## 10. RASPRAVA

U 2022. godini su u OHBP KBC Rijeka bile zbrinute 703 osobe koje su tražile pomoć zbog prijeloma, od čega je nešto više od pola, 53,3% bilo žena. Mlađih bolesnika je bilo gotovo trostruko manje. Tako je mlađih od 40 godina bilo 26%. Prosječna starost bolesnika bila je 53,2 godine uz standardno odstupanje od 17,68 godina. Prijelom ručnog zgloba najčešća je zbrinuta fraktura. Od ukupnih lomova 22,62% je prijelom ručnog zgloba. Fakturu femura imalo je 14,37% zbrinutih osoba. Nešto manje, 11,1% bolesnika došlo je zbog frakture gležnja. Podjednak je broj osoba zatražio pomoć zbog slomljenih rebara, lomova prstiju noge i prstiju ruke (8,5, 8,4 i 8% respektivno). Manje od 1% lomova odnosilo se na lomove prsne kosti, lopatice i lubanje (0,7, 0,9%). Svaki dvadeseti bolesnik imao je lom donje čeljusti, petne kosti, klavikule i zdjelice. Potkoljenu i nadlakticu lomilo je 6,7% odnosno 6,1% bolesnika, a dvostruko manje suočilo se sa lomovima klavikule, zdjelice i kralješka. Razlika među lomovima je statistički značajna ( $\chi^2(15)=604,972, p=0.000$ ) pa se može prihvatiti hipoteza 1. da je prijelom ručnog zgloba najčešći prijelom zbrinut u OHBP KBC Rijeka.

Rezultati provedenog istraživanja prate rezultate istraživanja provedenog 2017. godine u Dejtonu. Navedeno je istraživanje obuhvatilo bolesnike svih životnih dobi uključujući i pedijatrijsku grupu bolesnika. Nadalje, ozljede zapešća najčešće su tegobe zbog kojih su se bolesnici javljali u hitnu službu navedenog grada. Distalni radijus je kost zapešća koja se najčešće lomi i čini 20% prijeloma kod bolesnika starijih od 65 godina. Pad na ispruženu ruku čest je mehanizam ozljede. Dob bolesnika često je odlučujući faktor za ozlijeđenu strukturu nakon takvog pada. Pedijatrijski bolesnici obično su ozlijedili metafiznu ili epifiznu ploču radijusa ili su zadobili suprakondilarni prijelom humerusa. Odrasli su često ozljeđivali i navikularnu kost ili ligamente zapešća (16,17).

Među 703 osobe zbrinute u 2022. godini u OHBP KBC Rijeka zbog lomova, bilo je 56,3% ženskog spola a ostatak muškog spola. Razlika u prijelomima među spolom statistički je značajna ( $\chi^2(15)=31,578, p=0,007$ ). Postoji značajna razlika u prijelomima među spolom. Veći je broj prijeloma kod ženskog spola u odnosu na muški spol. Osim što imaju više prijeloma od muškaraca, žene značajnije najčešće lome ručni zglob (24,7%) i imaju frakturu femura (17,4%). Muškarci nešto manje lome ručni zglob (19,9%) iako je to njihov najučestaliji prijelom, ali gotovo dvostruko više od žena imaju slomljena rebra (11,4%). Prijelom ručnog zgloba imalo je značajno više muškaraca, njih 11,4% za razliku od 6,3% žena. Lomovi zdjelice je imao svaki pedeseti pacijent i kod muškaraca i kod žena, a prilično ujednačeni postotak od

8% kod lomova oba spola zauzimao je prijelom nožnog prsta. Muškarci su šest puta više lomili donju čeljust od žena koje su udio prijeloma donje čeljusti imali u svega 0,5% slučajeva. Dvostruko više od žena su muškarci imali i prijeloma klavikule 3,3%. Kralježak, lopaticu, lubanju, nadlakticu i zdjelicu su i muškarci i žene lomili podjednakim intenzitetom od redom 4%, 1%, 1%, 7% i 2% respektivno. Muškarci su tri puta češće imali prijelom petne kosti, dok su je žene lomile u 1% slučajeva. I žene i muškarci su najmanje lomili prsnu kost, žene u svega 0,5% slučajeva, a muškarci dvostruko češće.

Uspoređujući prijelome ovisno o spolu, dostupno je istraživanje o patološkim prijelomima uzrokovanih osteoporotičnim koštanim promjenama. Bolesnici s patološkim prijelomima nisu bili uključeni u provedeno istraživanje u OHBP KBC Rijeka, no svakako je zanimljivo usporediti dobivene rezultate oba provedena istraživanja. Diljem svijeta, osteoporoza uzrokuje više od 8,9 milijuna prijeloma godišnje, što rezultira osteoporoznim prijelomom svake 3 sekunde. Prema podacima Svjetske zdravstvene organizacije, ova bolest pogađa približno 6,3% muškaraca starijih od 50 godina i 21,2% žena u istoj dobi diljem svijeta. U 2000. godini bilo je procijenjenih 9 milijuna novih prijeloma uzrokovanih osteoporozom, od kojih je 1,6 milijuna bilo prijeloma femura, 1,7 milijuna kostiju podlaktica i 1,4 milijuna kliničkih prijeloma kralježaka. Predviđa se da će do 2050. godine svjetska učestalost prijeloma kuka u muškaraca porasti za 310% i 240% u žena, u usporedbi sa stopama iz 1990. Procjenjuje se da se 80%, 75%, 70% i 58% prijeloma podlaktice, humerusa, kuka i kralježnice, respektivno, događa se u žena. Sveukupno, 61% prijeloma uzrokovanih osteoporozom događa se u žena, s omjerom žena i muškaraca od 1,6. Gotovo 75% prijeloma kuka, kralježnice i distalnog dijela podlaktice događa se u bolesnika starijih od 65 godina. Kombinirani doživotni rizik od prijeloma kuka, podlaktice i kralješka koji se pojave klinički je oko 40%, što je jednako riziku od kardiovaskularnih bolesti (18, 19, 20).

Prosječna starost osobe koja je bila zbrinuta zbog prijeloma u OHBP KBC Rijeka iznosi 53,2 godine sa prosječnim odstupanjem od 17,68 godina. Mlađih osoba (do 40 godina starosti) bilo je 26%, dok je trostruko više bilo starijih od 40 godina koji su bili zbrinuti zbog prijeloma, a ta je razlika statistički značajna ( $\chi^2(15)=33,147$ ,  $p=0,004$ ). Najučestalija vrsta loma i među starijom i među mlađom populacijom je prijelom ručnog zgloba, koju je imalo gotovo trećina mlađe populacije, dok je u starijoj bila zastupljena sa 22,6%. Mlađi bolesnici su u 15,3% slučajeva imali frakturu gležnja. Bez obzira na dob, u podjednakom udjelu od 8%, i stariji i mlađi pacijenti imali su slomljena rebra i prsta ruke. Bolesnici stariji od 41 godinu imali su četiri puta češći prijelom nadlaktice (8,3%) od mlađih bolesnika. Gotovo dvostruko više

bolesnika starijih od 41 godinu imalo je prijelom zdjelice (2,3%) i kralješka (4,2%). Niti jedan bolesnika mlađi od 41 godine nije imao prijelom lopatice, dok je starijih od 41 godinu imalo svega 1,2%. Svaki stoti bolesnik stariji od 41 godinu imao je prijelom lubanje, a dvostruko manje sa istim prijelomom ih je bilo mlađih od 41 godine. Mlađi bolesnici su dvostruko više lomili petnu kost (3,30%) i klavikulu (3,8%) te donju čeljust (2,2%) od starijih bolesnika. Prijelom prsne kosti bio je zanemariv u obje skupine ispitanika i iznosio je 1%. Stariji ispitanici su nešto češće od mlađih imali prijelome potkoljenice (6,1% starijih naspram 4,4% mlađih) i prsta noge (8,4% starijih prema 6,6% mlađih).

Dok su prema podacima Hrvatsko statističko - zdravstvenog ljetopisa za 2021. godinu jedan od najčešćih uzroka hospitalizacija prema skupinama bolesti u žena 65 i više godina prijelomi bedrene kosti (femura) te bolesti mišićno-koštanog sustava i vezivnog tkiva (stopa 18,67/1.000), stopa u muškaraca starijih od 65 godina iznosi 15,82/1.000 (5). Prijelom bedrene kosti druga je po redu dijagnoza bolničkog pobola osoba starije životne dobi u stacionarnom dijelu bolnica u Hrvatskoj 2021. godine, a taj trend slijedi i OHBP KBC Rijeka s prosječnom starosti od 63,79 godina. Najzastupljeniji prijelomi kod starijih od 60 godina su prijelomi zdjelice (60,13 godina) i nadlaktice (60,74 godina). Prijelomi koje u prosjeku zadobivaju mlađe osobe su prijelomi prsne kosti (38,6 godina), klavikule (41,94 godina), donje čeljusti (42,18 godina), petne kosti (43,62 godina), te fraktura gležnja (45,64 godina). Treba istaknuti da u statistici nije prikazana pedijatrijska populacija budući da se njihove ozljede zbrinjavaju u Dječjoj bolnici Kantrida. S obzirom na visok raspon među godinama starosti pri pojedinoj vrsti prijeloma, različite strukture prijeloma među dobnim skupinama, te frekvenciji prijeloma s obzirom na starost bolesnika, hipoteza H3 „Prijelomi su češći kod osoba starijih od 40 godina u odnosu na mlađe“ se prihvaća.

Budućim bi se studijama moglo istražiti faktore koji utječu na pojavu prijeloma. Istraživanjem faktora rizika direktno bi se moglo utjecati na smanjenje istih, posljedično na smanjenje prijeloma.

## 11. ZAKLJUČAK

Provedenim se istraživanjima došlo do slijedećih zaključaka:

- U 2022. godini je u OHBP KBC Rijeka bilo zbrinuto 703 osobe koje su tražile pomoć zbog prijeloma, od čega je nešto više od pola, 53,3% bilo žena.
- Prosječna starost pacijenta bila je 53,2 godine uz standardno odstupanje od 17,68 godina.
- Razlika među lomovima je statistički značajna ( $\chi^2(15)=604,972, p=0.000$ ), odnosno, prijelom ručnog zgloba najčešći je prijelom zbrinut u OHBP KBC Rijeka, što potvrđuje hipotezu 1.
- Među 703 osobe zbrinute u 2022. godini u OHBP KBC Rijeka zbog lomova, bilo je 56,3% ženskog spola a ostatak muškog spola. Razlika u prijelomima među spolom statistički je značajna ( $\chi^2(15)=31,578, p=0,007$ ) što potvrđuje hipotezu 2.
- Prosječna starost osobe koja je bila zbrinuta zbog prijeloma iznosi 53,2 godine sa prosječnim odstupanjem od 17,68 godina. Mlađih osoba (do 40 godina starosti) bilo je 26%, dok je trostruko više bilo starijih od 40 godina koji su bili zbrinuti zbog prijeloma, a ta je razlika statistički značajna ( $\chi^2(15)=33,147, p=0,004$ ), što potvrđuje hipotezu 3.
- Prijelom bedrene kosti druga je po redu dijagnoza bolničkog pobola osoba starije životne dobi u stacionarnom dijelu bolnica u Hrvatskoj 2021. godine, a taj trend slijedi i OHBP KBC Rijeka sa prosječnom starosti od 63,79 godina.

Stalno obrazovanje i informiranje zdravstvenih djelatnika od ključne je važnosti u brzom prepoznavanju i zbrinjavanju osoba s prijelomom kosti. Daljnjim bi se istraživanjima moglo direktno utjecati na faktore koji dovode do prijeloma.

## LITERATURA

1. Hrvatska enciklopedija, mrežno izdanje. Leksikografski zavod Miroslav Krleža. [Internet]. 2021 [pristupljeno 2022 Pro 15]. Dostupno na: <http://www.enciklopedija.hr/Natuknica.aspx?ID=50340>
2. Einhorn TA, Gerstenfeld LC. Fracture healing: mechanisms and interventions. *Nat Rev Rheumatol.* [Internet]. 2015 Sij [pristupljeno 2022 Pro 15];11(1):45-54. Dostupno na: <https://www.ncbi.nlm.nih.gov/pmc/articles/PMC4464690/>
3. Anterić I, Bašić Ž, Jerković I. Učestalost trauma u liburnijskoj populaciji. *Asseria.* [Internet]. 2013 Lip [pristupljeno 2022 Pro 15];11(1):99-130. Dostupno na: <https://hrcak.srce.hr/file/281145>
4. Ivanišević K, Miklić Vitez L, Mikšaj M, Nesek – Adam V, Pavletić M. Objedinjeni hitni bolnički prijam [Internet]. Priručnik za medicinske sestre- medicinske tehničare. Zagreb: Hrvatski zavod za hitnu medicinu; 2018 Sij [pristupljeno 2022 Pro 15]. Dostupno na: [https://www.hzhm.hr/source/projekti/kontinuirano/06\\_HZHM-Prirucnik\\_OHBP-MS-MT.pdf](https://www.hzhm.hr/source/projekti/kontinuirano/06_HZHM-Prirucnik_OHBP-MS-MT.pdf)
5. Hrvatski zavod za javno zdravstvo. Hrvatski zdravstveno-statistički ljetopis za 2021.-tablični podaci, Ministarstvo zdravstva Republike Hrvatske. [Internet]. 2023 Jan. Dostupno na: <https://www.hzjz.hr/hrvatskizdravstvenostatistickiljetopis/hrvatskizdravstvenostatistickiljetopis-za-2021-tablicni-podaci/>
6. Rotim K, i sur. Anatomija. Zagreb: Zdravstveno veleučilište; 2017.
7. Keros P, Pećina M, Ivančić-Košuta M. Temelji anatomije Čovjeka. Zagreb: Medicinska biblioteka; 1999.
8. Andreis I, Jalšovec D. Anatomija i fiziologija. Zagreb: Školska knjiga; 2009.
9. Prpić I, i sur. Kirurgija za medicinare. Zagreb: Školska knjiga; 2005.
10. Smiljanić B. Traumatologija. Zagreb: Školska knjiga; 2003.
11. Tanaka T. AO classification of fractures [Internet]. Japan: Clin Calcium; 2003 Lis;[pristupljeno: 2023 Lip 12]; 13(10):1250-6. Dostupno na: <https://pubmed.ncbi.nlm.nih.gov/15775205/>
12. Bukvić N, Lovrić Z, Trninić Z. Traumatologija [Internet]. Dostupno na: [https://bib.irb.hr/datoteka/848253.Trauma\\_final-1.pdf](https://bib.irb.hr/datoteka/848253.Trauma_final-1.pdf)

13. Matoc M. Transport vitalno ugroženih pacijenata [završni rad]. [Varaždin]: Sveučilište Sjever; 2022. 37 p.
14. Slivarić Z. Intervencije medicinske sestre kod pacijenta s masnom embolijom nakon traume [završni rad]. [Varaždin]: Sveučilište Sjever; 2019. 34 p.
15. Repozitorij fakulteta zdravstvenih studija [Internet]. Rijeka: Digitalno akademski arhivi i repozitoriji; 2015 Kol [pristupljeno 2022 Pro 15]. Dostupno na: <https://repository.fzsri.uniri.hr/>
16. Marco AC, Humphries A, Mozeleski E. Common Orthopedic Injuries [Internet]. Nyon: Relais Media; 2017 Velj [pristupljeno: 2023 Svi 15]. Dostupno na: <https://www.reliasmedia.com/articles/140086-common-orthopedic-injuries>
17. Ikpeze TC, Smith HC, Lee DJ, Elfar JC. Distal radius fracture outcomes and rehabilitation [Internet]. New York: Geriatr Orthop Surg Rehabil; 2016 Ruj [pristupljeno: 2023 Svi 15]; 7(4):202-205. Dostupno na: <https://pubmed.ncbi.nlm.nih.gov/27847680/>
18. World Health Organization. Assessment of fracture risk and its application to screening for postmenopausal osteoporosis [Internet]. WHO. 1994. [pristupljeno: 2023 Svi 20]; 94-99. Dostupno na: <https://apps.who.int/iris/handle/10665/39142>
19. Johnell O, Kanis JA. An estimate of the worldwide prevalence and disability associated with osteoporotic fractures [Internet]. Berlin: Osteoporos Int; 2006 Pro [pristupljeno: 2023 Svi 20]; 17(12):1726-33. Dostupno na: <https://pubmed.ncbi.nlm.nih.gov/16983459/>
20. Kanis JA. i sur. A reference standard for the description of osteoporosis [Internet]. London: Bone; 2008 Stu [pristupljeno: 2023 svi 21]; 42: 467-75. Dostupno na: <https://pubmed.ncbi.nlm.nih.gov/18180210/>



## **PRIVITCI**

### **Tablice**

Tablica 1. Vrsta prijeloma ovisno o sili, str.

Tablica 2. Sociodemografske osobine bolesnika (N=703), str.

Tablica 3. Vrste prijeloma s obzirom na spol (N=703), str.

Tablica 4. Vrste prijeloma s obzirom na dob bolesnika (N=703), str.

Tablica 5. Prosječna starost ispitanika prema vrsti prijeloma (N=703), str.

### **Grafovi**

Graf 1. Prijelomi zbrinuti u OHBP KBC Rijeka u 2022. prema vrsti prijeloma, str.

Graf 2. Prijelomi zbrinuti u OHBP KBC Rijeka u 2022. prema spolu, str.