

Percepcija boli kod žena prilikom mamografije: utjecaj gustoće dojke i sile kompresije

Kovačević, Lucija

Undergraduate thesis / Završni rad

2023

Degree Grantor / Ustanova koja je dodijelila akademski / stručni stupanj: **University of Rijeka, Faculty of Health Studies / Sveučilište u Rijeci, Fakultet zdravstvenih studija u Rijeci**

Permanent link / Trajna poveznica: <https://um.nsk.hr/um:nbn:hr:184:993629>

Rights / Prava: [In copyright](#)/[Zaštićeno autorskim pravom.](#)

Download date / Datum preuzimanja: **2024-07-18**

Repository / Repozitorij:

[Repository of the University of Rijeka, Faculty of Health Studies - FHSRI Repository](#)



SVEUČILIŠTE U RIJECI
FAKULTET ZDRAVSTVENIH STUDIJA
PREDDIPLOMSKI STRUČNI STUDIJ RADIOLOŠKE TEHNOLOGIJE

Lucija Kovačević

PERCEPCIJA BOLI KOD ŽENA PRILIKOM MAMOGRAFIJE: UTJECAJ GUSTOĆE
DOJKE I SILE KOMPRESIJE

Završni rad

Rijeka, 2023.

UNIVERSITY OF RIJEKA

FACULTY OF HEALTH STUDIES

UNDERGRADUATE PROFESSIONAL STUDY OF RADIOLOGICAL TECHNOLOGY

Lucija Kovačević

PERCEPTION OF PAIN IN WOMEN DURING MAMMOGRAPHY: INFLUENCE OF
BREAST DENSITY AND COMPRESSION FORCE

Bachelor thesis

Rijeka, 2023.

Mentor rada: Maja Karić, bacc.radiol.techn., univ.mag.admin.sanit. – viši predavač

Komentor rada: doc.dr.sc. Petra Valković Zujić, dr.med.

Završni rad obranjen je dana 26. rujna 2023. godine na Fakultetu zdravstvenih studija Sveučilišta u Rijeci, pred povjerenstvom u sastavu:

1. Boris Bezak, dr.med.

2. Boris Barac, bacc.radiol.techn., mag.oec.

3. doc.dr.sc. Petra Valković Zujić, dr.med.

4. Maja Karić, bacc.radiol.techn., univ.mag.admin.sanit. – viši predavač

Izvešće o provedenoj provjeri izvornosti studentskog rada

Opći podaci o studentu:

Sastavnica	Fakultet zdravstvenih studija
Studij	Preddiplomski stručni studij radiološke tehnologije
Vrsta studentskog rada	Završni rad
Ime i prezime studenta	Lucija Kovačević
JMBAG	0351011687

Podatci o radu studenta:

Naslov rada	Percepcija boli kod žena prilikom mamografije: utjecaj gustoće dojke i sile kompresije
Ime i prezime mentora	Maja Karić
Datum predaje rada	10.09.2023.
Identifikacijski br. podneska	2163339574
Datum provjere rada	11.09.2023.
Ime datoteke	Lucija_Kova_evi_-_zavr_ni_rad.docx
Veličina datoteke	5.63M
Broj znakova	94869
Broj riječi	15289
Broj stranica	67

Podudarnost studentskog rada:

Podudarnost (%)	9%
-----------------	----

Izjava mentora o izvornosti studentskog rada

Mišljenje mentora	
Datum izdavanja mišljenja	11.09.2023.
Rad zadovoljava uvjete izvornosti	<input checked="" type="checkbox"/> DA
Rad ne zadovoljava uvjete izvornosti	<input type="checkbox"/>
Obrazloženje mentora (po potrebi dodati zasebno)	

Datum

11.09.2023.

Potpis mentora



ODOBRENJE ETIČKOG POVJERENSTVA

Predmet: istraživanje u svrhu izrade završnog rada

Percepcija boli kod žena prilikom mamografije: utjecaj gustoće dojke i sile kompresije

Glavni istraživač: Lucija Kovačević
Mentorica: Maja Karić, back.radiol.techn., univ.mag.admin.sanit.
Komentorica: doc.dr.sc. Petra Valković Zujčić, dr.med.

Mjesto istraživanja: KBC Rijeka, Klinički zavod za radiologiju

Pregledani dokumenti:

- Zamolba
- Opis istraživanja
- Suglasnost predstojnika Kliničkog zavoda za radiologiju
- Suglasnost mentorice i komentorice
- Obavijest za ispitanike
- Suglasnost za sudjelovanje u istraživanju
- Numerička skala za procjenu boli

PROVOĐENJE ISTRAŽIVANJA: ODOBRENO

NA SJEDNICI SUDJELOVALI:

izv.prof.dr.sc. Ivan Bubić, dr.med.
izv.prof.prim.dr.sc. Dean Markić, dr.med.
izv.prof.dr.sc. Goran Poropat, dr.med.
prof.dr.sc. Miranda Muhvić Urek, dr.med.dent
prof.dr.sc. Edita Čulinović-Herc, dipl.iur.

Klasa: 003-05/23-1/55
Ur.broj: 2170-29-02/1-23-2

Rijeka, 28. travnja 2023.

Etičko povjerenstvo KBC-a Rijeka:
Zamjenik predsjednice Povjerenstva
izv.prof.dr.sc. Ivan Bubić, dr.med.



Rijeka, 05. lipnja 2023.

ODLUKA

X. sjednice Etičkog povjerenstva za biomedicinska istraživanja (u nastavku Povjerenstvo) u 2022./2023. ak. godini održane 05. lipnja 2023. godine.

Dana 24. svibnja 2023. zaprimili smo Vašu molbu za izdavanje suglasnosti Povjerenstva.

Podnositelj : **Lucija Kovačević**

Dokumentaciju čine:

- a) Zamolba
- b) Odobreni nacrt završnog rada
- c) Primjerak anketnog upitnika
- d) Informirani pristanak i suglasnost za sudjelovanje
- e) Izjava mentora o etičnosti
- f) Odobrenje Ustanove u kojoj će se istraživanje provoditi


Svi članovi Povjerenstva utvrdili su da predložena tema u okviru istraživanja "Percepcija boli kod žena prilikom mamografije: utjecaj gustoće dojke i sile kompresije", metodologija rada i istraživanja u etičkom smislu **nisu dvojbeni**, te da se prosljeđuju na daljnji postupak.

Ova Odluka stupa na snagu sa danom njenog donošenja.

Žalbu na ovu odluku moguće je dostaviti pismenim putem u roku

7 dana od dana njenog donošenja dekanici Fakulteta zdravstvenih studija, prof. dr. sc. Danieli Malnar, dr. med.

Predsjednica Etičkog povjerenstva
Prof. dr. sc. Darinka Vučković, dr. med.



SVEUČILIŠTE U RIJEKI
FAKULTET ZDRAVSTVENIH STUDIJA
RIJEKA

Dostaviti:

1. Arhiva Fakulteta
2. Podnositeljici predmeta (**Lucija Kovačević**)

SADRŽAJ

POPIS KRATICA	
SAŽETAK I KLJUČNE RIJEČI.....	
SUMMARY AND KEYWORDS	
1. UVOD.....	1
1.1. Anatomija dojke.....	3
1.1.1. Embriologija i razvoj.....	3
1.1.2. Opća anatomija	5
1.1.3. Arterijska i venska opskrba	7
1.1.4. Inervacija	8
1.1.5. Limfna drenaža	9
1.1.6. Trudnoća i laktacija.....	10
1.1.7. Involucija dojke	10
1.2. Gustoća tkiva dojke.....	11
1.3. BI-RADS kategorizacija	13
1.4. Fizikalni principi mamografije	15
1.5. Mamografsko pozicioniranje	18
1.5.1. Standardne projekcije	18
1.5.2. Nestandardne projekcije	20
1.6. Digitalna tomosinteza dojke	22
2. CILJEVI I HIPOTEZE	24
2.1. Ciljevi istraživanja	24
2.2. Hipoteze	24
3. ISPITANICI I METODE	25
3.1. Ispitanici	25
3.2. Postupak i instrumentarij.....	25
3.3. Statistička obrada podataka	27

3.4. Etički aspekti istraživanja.....	27
4. REZULTATI.....	28
4.1. Empirijski dio istraživanja	28
4.2. Ispitivanje hipoteza	31
5. RASPRAVA	35
6. ZAKLJUČAK	38
LITERATURA.....	39
PRIVITCI.....	48
PRIVITAK A: Popis ilustracija.....	48
Tablice.....	48
Slike	48
Grafovi	49
PRIVITAK B: Obavijest i suglasnost za ispitanike	50
PRIVITAK C: Numerička skala za procjenu boli.....	55
KRATAK ŽIVOTOPIS PRISTUPNIKA	56

POPIS KRATICA

ACR-engl., *American College of Radiology* (Američko udruženje radiologa)

AEC-engl., *automatic exposure control* (automatska kontrola ekspozicije)

BI-RADS-engl., *Breast Imaging-Reporting and Data System*

CC-engl., *craniocaudal* (kraniokaudalna projekcija)

CT-engl., *computed tomography* (kompjuterizirana tomografija)

DBT-engl., *digital breast tomosynthesis* (digitalna tomosinteza dojke)

IBIS-integrirani bolnički informacijski sustav

ITM-indeks tjelesne mase

ISSA- radiološki informacijski sustav

KBC-klinički bolnički centar

LM-engl., *lateromedial* (postranična lateromedijalna projekcija)

MD-engl., *mammographic density* (mamografska gustoća)

ML-engl., *mediolateral* (postranična mediolateralna projekcija)

MLO-engl., *mediolateral oblique* (mediolateralna kosa projekcija)

MR-magnetska rezonancija

NPP-nacionalni preventivni program

NRS-engl., *numerical rating scale* (numerička skala za procjenu boli)

PNL-engl., *posterior nipple line*

VAS-engl., *visual analogue scale* (vizualna analogna skala)

XCCL-engl., *exaggerated craniocaudal lateral view* (pretjerana kraniokaudalna lateralna projekcija)

XCCM-engl., *exaggerated craniocaudal medial view* (pretjerana kraniokaudalna medijalna projekcija)

SAŽETAK I KLJUČNE RIJEČI

Uvod: Jedan od osnovnih preduvjeta za optimalni slikovni zapis na mamografiji je sila kompresije kojom se dojka pozicionira u nepomični položaj. Ovisno o primijenjenoj sili kompresije razlikuje se stupanj nelagode koju pacijentica osjeća za vrijeme izvođenja procedure. Gustoća tkiva dojke jedan je od važnih parametara koji utječu na silu kompresije, a dijeli se u četiri kategorije, ovisno o udjelu žljezdanog tkiva.

Cilj: Cilj ovog istraživanja je istražiti utjecaj gustoće tkiva dojke, dobi ispitanica i sile kompresije pri mamografiji na percepciju boli kod izvođenja ove procedure.

Materijali i metode: U ovom istraživanju sudjelovalo je 99 ispitanica u razdoblju od 22. svibnja do 30. lipnja 2023. godine na Odjelu za abdominalnu radiologiju i radiologiju dojke Kliničkog zavoda za dijagnostičku i intervencijsku radiologiju Kliničkog bolničkog centra u Rijeci. Istraživanje je uključivalo provođenje ankete kojom je ispitivana razina boli putem numeričke skale (od 0 do 10 bodova), neposredno nakon izvršene procedure mamografija. Drugi dio istraživanja uključivao je prikupljanje podataka o gustoći tkiva dojke i primijenjene sile kompresije iz bolničkih baza podataka. Statistička analiza podataka izračunata je koristeći *Kolmogorov-Smirnov*, ANOVA, χ^2 i *Mann-Whitney U* test, sve na razini statističke značajnosti $p < 0,05$. Za obradu podataka korišten je program *Statistica 14.0.0.15 (TIBCO Software Inc.)*.

Rezultati: Najčešće zastupljena kategorija gustoće tkiva dojke među ispitanicama bila je kategorija B, dok je zabilježen samo jedan slučaj kategorije gustoće D. Srednja razina boli iznosila je 5. Srednja sila kompresije na desnu dojku u CC projekciji iznosila je 98,80 N, dok je srednja razina sile kompresije na lijevu dojku bila 97,62 N. Srednja sila kompresije na lijevu dojku u MLO projekciji je iznosila 118,86 N, a na desnu dojku 114,81 N.

Zaključak: Srednja dob ispitanica, zastupljenost pojedinih ACR kategorija i primijenjena sila kompresije u skladu su s ostalim istraživanjima i smjernicama, kao i rezultati testiranja hipoteza. Jedino odstupanje je u srednjoj razini prijavljene boli, koja je veća u odnosu na rezultate drugih istraživanja.

Ključne riječi: dojka, gustoća tkiva dojke, kompresija, mamografija, percepcija boli

SUMMARY AND KEYWORDS

Introduction: One of the basic prerequisites for optimal image recording on mammography is the compression force that positions the breast in a stationary position. Depending on the applied compression force, the degree of discomfort felt by the patient during the procedure varies. The density of the breast tissue is one of the important parameters that affect the compression force, and it is divided into four categories, depending on the proportion of glandular tissue.

Objective: The objective of this research is to investigate the influence of breast tissue density, the age of the subjects and the compression force during mammography on the perception of pain during the performance of this procedure.

Materials and methods: 99 female subjects participated in this research in the period from May 22 to June 30, 2023 at the Department of Abdominal Radiology and Breast Radiology of the Clinical Institute for Diagnostic and Interventional Radiology of the Clinical Hospital Center in Rijeka. The research included conducting a survey that examined the level of pain using a numerical scale (from 0 to 10 points), immediately after the mammography procedure. The second part of the research involved collecting data on breast tissue density and applied compression force from hospital databases. Statistical analysis of data was calculated using Kolmogorov-Smirnov, ANOVA, χ^2 and Mann-Whitney U test, all at the $p < 0.05$ level of statistical significance. The Statistica 14.0.0.15 program (TIBCO Software Inc.) was used for data processing.

Results: The most common category of breast tissue density among the test subjects was category B, while only one case of density category D was recorded. The mean pain level was 5. The mean compression force on the right breast in the CC projection was 98,80 N, while the mean level of compression force on the left breast was 97,62 N. The mean compression force on the left breast in the MLO projection was 118,86 N, and on the right breast 114,81 N.

Conclusion: The mean age of the subjects, the representation of individual ACR categories and the applied compression force are in accordance with other research and guidelines, as well as the results of hypothesis testing. The only deviation is in the mean level of reported pain, which is higher compared to the results of other studies.

Keywords: breast, breast tissue density, compression, mammography, pain perception

1. UVOD

Dojka je parni organ smješten na prednjoj torakalnoj stijenci (1). Dojke su građene od žljezdanog i masnog tkiva te vezivnog tkiva koje ima potpurnu ulogu (2). Mliječnu žlijezdu čini nekoliko režnjeva koji su raspoređeni radijalno te podijeljeni pregradama od masnog i vezivnog tkiva (3). Aktivnost mliječne žlijezde uvelike ovisi o hormonalnom statusu žene (1). Dojka se prehranjuje ograncima unutarnje mamarne arterije, lateralne torakalne arterije i lateralnim granama interkostalnih arterija. Venska drenaža tipično oponaša arterijsku opskrbu. Za inervaciju dojki, u velikoj većini su odgovorni ogranci trećeg do šestog interkostalnog živca. Razlikujemo nekoliko pazušnih limfnih čvorova koji dreniraju područje dojke. Oni mogu biti smješteni apikalno ili subklavikularno, to jest medijalno u odnosu na mali prsni mišić ili uzduž aksilarne vene, između nadlaktične kosti i malog prsnog mišića (4).

Rak dojke je najčešće zastupljena zloćudna bolest žena (5), a glavni dokazani faktori rizika su starija životna dob, obiteljska anamneza, genetske mutacije, guste dojke, povijest raka dojke, pojedine benigne promjene dojke (benigni tumori kao što su fibroadenomi, filoidni tumori i papilomi imaju mogućnost maligne alteracije), radioterapija, indeks tjelesne mase $\geq 25 \text{ kg/m}^2$, konzumacija alkohola, pojedini lijekovi (diethylstilbestrol) i mnogi drugi (6, 7, 8, 9). Mamografija je radiološka slikovna metoda odabira te zlatni standard za rano otkrivanje raka dojke. U Republici Hrvatskoj se od 2006. godine provodi Nacionalni preventivni program (NPP) ranog otkrivanja raka dojke kojim su obuhvaćane žene između 50. i 69. godine života te pruža pravo besplatnog mamografskog pregleda svake dvije godine, u cilju rane detekcije i smanjenja stope smrtnosti od raka dojke (10). Za žene koje spadaju u dobnu skupinu uključenih u NPP, prva mamografija se preporuča sa 40 godina života (11).

Osnovni dijelovi mamografa, uređaja za mamografsko oslikavanje, su: rendgenska cijev, sustav za kompresiju, filtri, rešetka, receptor slike (detektor) i sustav za automatsku kontrolu ekspozicije. Faze stvaranja mamograma, odnosno slikovnog zapisa, su prikupljanje podataka, obrada, prikaz, naknadna obrada (engl., *post-processing*) te pohrana slikovnih podataka (12). Standardni načini oslikavanja, takozvane „projekcije“, u mamografiji su kraniokaudalna (CC) te mediolateralna kosa (MLO) projekcija. Ove dvije različite projekcije omogućuju da se strukture koje se superponiraju, odnosno preklapaju u jednoj projekciji, prikažu kao odvojene strukture u drugoj projekciji. Jedna od najbitnijih stavki u mamografskom pozicioniranju je PNL (engl., *posterior nipple line*), orijentir koji predstavlja poravnanje bradavice sa zidom prsnog koša. PNL služi za evaluaciju kvalitete mamograma tako što se njegova dužina mjeri

na CC i MLO projekcijama i uspoređuje, kako bi se utvrdilo je li na mamogramu prikazana adekvatna količina tkiva dojke. Smatra se da je projekcija adekvatna kada dužina PNL-a u CC i MLO projekciji ne odstupa za više od 1 cm (13). Standardna mamografska procedura obuhvaća obje projekcije za obje dojke pacijentice, čime sveukupno dobivamo četiri projekcije standardne dvodimenzionalne mamografije. Trodimenzionalna mamografija, takozvana digitalna tomosinteza dojke, podrazumijeva akviziciju (prikupljanje podataka) iz više kutova, čime se dobiva trodimenzionalni prikaz dojke i mogućnost analize parenhima u presjecima. Uvelike olakšava detekciju lezija koje mogu biti superponirane na standardnim CC i MLO projekcijama.

Osnovni preduvjet za kvalitetni slikovni prikaz tkiva dojke na mamografiji jest adekvatna kompresija, koja se određuje silom pritiska i izražava u N (njutn). Ona je ujedno i glavni razlog osjećaja boli u pacijentica, stoga radiološki tehnolozi moraju optimizirati kompresiju kako ne bi rezultirala prekomjernom nelagodnom koja može dovesti do negativne percepcije procedure i spriječiti korisnika zdravstvene usluge u odazivu na sljedeću mamografiju. Istraživanja provedena u Ujedinjenom Kraljevstvu su dokazala kako 25-46% ispitanica navodi bol, koja je posljedica kompresije, kao glavni razlog neodaziva na kontrolni mamografski pregled (14).

Glavna podjela gustoće tkiva dojke u mamografskom oslikavanju jest prema Američkom udruženju radiologa (engl., *American College of Radiology*, ACR). Ovisno o udjelu žljezdanog tkiva i građi vezivnog tkiva, gustoću tkiva dojke možemo podijeliti u četiri ACR kategorije: A, B, C i D. Dojke pretežno građene od masnog tkiva spadaju u kategoriju ACR A, gustoće <25%. Najučestalija je gustoća ACR B, što predstavlja dojke s raštrkanim fibroglandularnim tkivom, a gustoća varira od 25% do 50%. Gustoća ACR C predstavlja heterogeno guste dojke, gustoće 50-75%, a četvrtu kategoriju, ACR D, čine izrazito guste dojke gustoće >75%, kod kojih je moguća smanjena osjetljivost mamografije za detekciju benignih i malignih promjena zbog superpozicije struktura te je preporučena dodatna dijagnostika ultrazvukom ili magnetskom rezonancijom (15).

Cilj našeg istraživanja je istražiti utjecaj čimbenika poput gustoće dojke, sile kompresije pri mamografiji i dobi ispitanica na razinu prijavljene boli u mamografiji. Slična istraživanja provedena su u brojnim državama svijeta. Primjerice, norveški autori istraživali su moguće odnose između sile kompresije i prijavljene boli (16). Kao doprinos struci i znanosti cilj nam je produbiti znanje radioloških tehnologa i liječnika specijalista radiologije o uzrocima

bolnosti u mamografiji, kako bi bili spremni očekivati pojačanu bolnost u pojedinim skupinama pacijentica.

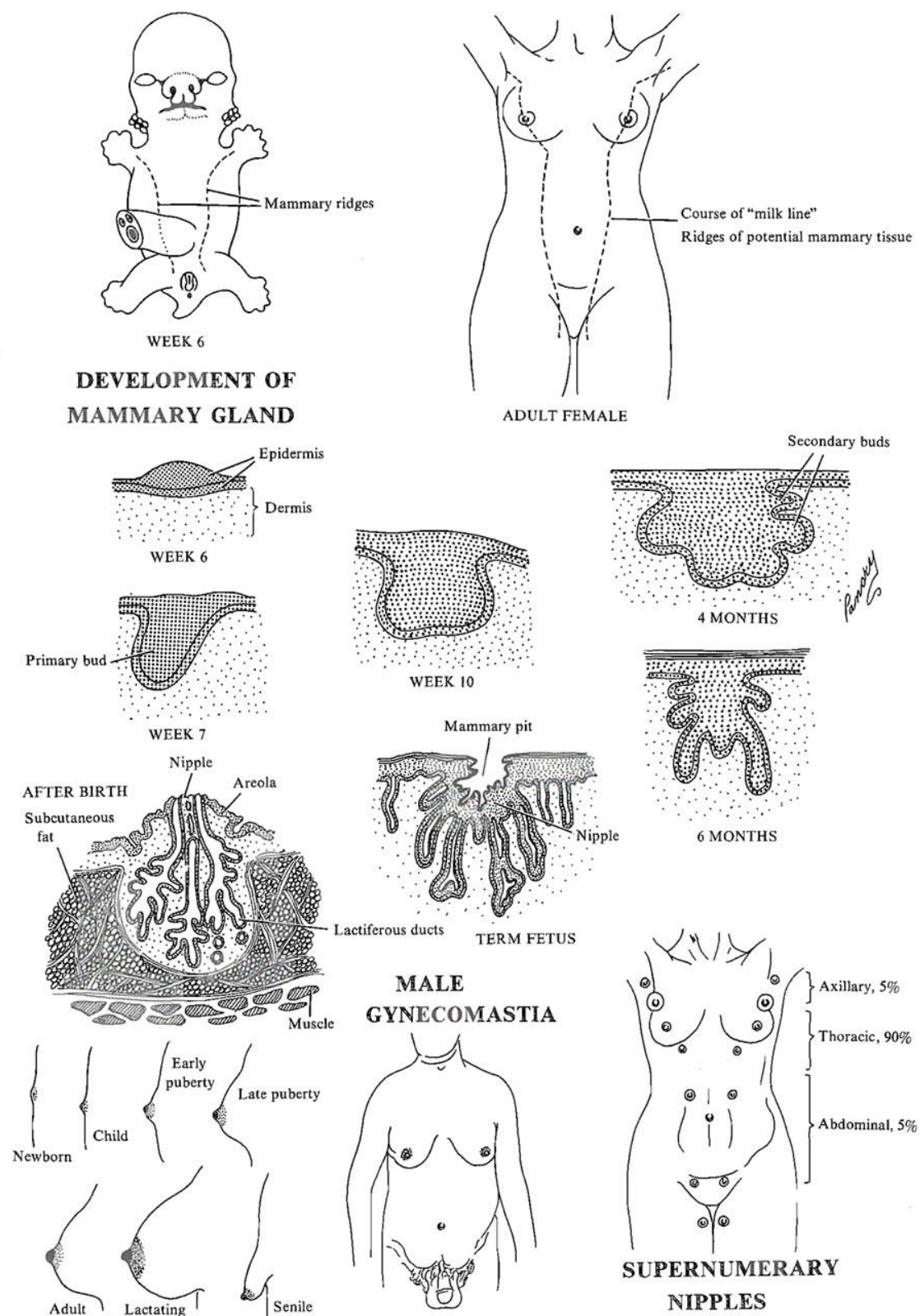
1.1. Anatomija dojke

1.1.1. Embriologija i razvoj

Mastogeneza ili razvoj dojke (Slika 1.) započinje oko 6. tjedna gestacije. Oko 8. tjedna rudimentarne dojke postepeno se formiraju iz zadebljanih linija ektoderma (takozvane „mliječne linije“), koje se protežu od aksile do prepona fetusa (2, 17). Žljezdana komponenta dojke razvija se iz ektoderma, koji nastaje iz lokalnog zadebljanja epidermisa. 15-20 skupina takozvanih ektodermalnih stanica urasta u mezoderm (dermis), koji leži ispod epidermisa tijekom 12. tjedna gestacije. Te skupine stanica počinju stvarati prostore koji će postati mliječni kanali. Bradavica se prvotno razvija kao plitko udubljenje epidermisa koje postaje izokrenuto kako se bliži termin poroda. Stroma vezivnog tkiva dojke nastaje iz mezoderma, kojeg također čine dermis i površinska fascija. Vlakna koja tvore *Cooperove* suspenzorne ligamente razvijaju se iz oba sloja (2). Oko 30. tjedna gestacije, okluzija papilarne vrećice rezultira formiranjem kompleksa areole i bradavice. Finalna bradavica pojavljuje se između 38. i 40. tjedna gestacije (17).

Muškarci i žene imaju istu anatomiju grudi pri rođenju. U pubertetu, hormonski podražaji estrogena i progesterona uzrokuju razvoj dojki kod žena, a čitav proces traje oko 3-5 godina. Ukoliko je prisutan, razvoj muških dojki naziva se ginekomastija, koja je najčešće odgovor na hormonski disbalans u pubertetu ili posljedica bolesti, konzumacije alkohola ili droge. Ovo stanje se dijagnosticira istim putem kao i bolesti ženskih dojki, najčešće kliničkim pregledom, ultrazvukom i mamografijom (2).

Moguće su pojave deformacije dojki tijekom intrauterinog razvoja, takozvane kongenitalne anomalije dojke. Politelija označava višak bradavica, koje su u 90% slučajeva smještene u inframamarnoj regiji. Atelija označava kompletan izostanak bradavice i areole. Polimastija označava višak dojki, koje su najčešće smještene aksilarno. *Polandov* sindrom odnosi se na unilateralnu hipoplaziju zida prsnog koša s ipsilateralnim deformitetom gornjeg uda. Ostale anomalije dojke jesu kongenitalna inverzija bradavice, asimetrija (hipoplazija i aplazija) te amastija (potpuni izostanak razvoja dojke) (18).



Slika 1. Embriologija i razvoj dojke. Izvor: <https://discovery.lifemapsc.com/library/review-of-medical-embryology/chapter-76-development-of-the-mammary-glands> (preuzeto 23.07.2023.)

1.1.2. Opća anatomija

Dojka (lat., *mamma*) je parni organ smješten na prednjoj torakalnoj stijenci, odnosno iznad velikog prsnog mišića, između 2. do 6. rebra medijalno od prsne kosti do srednje aksilarne linije (1, 2). Dojke su građene od žljezdanog (mliječna žlijezda) i masnog tkiva te vezivnog tkiva koje ima potpornu ulogu (2). Retromamarni prostor nalazi se između dojki i prsne fascije, a sadrži rahlo vezivno tkivo, koje omogućuje određeni stupanj pomicanja dojke na prsnoj fasciji (19).

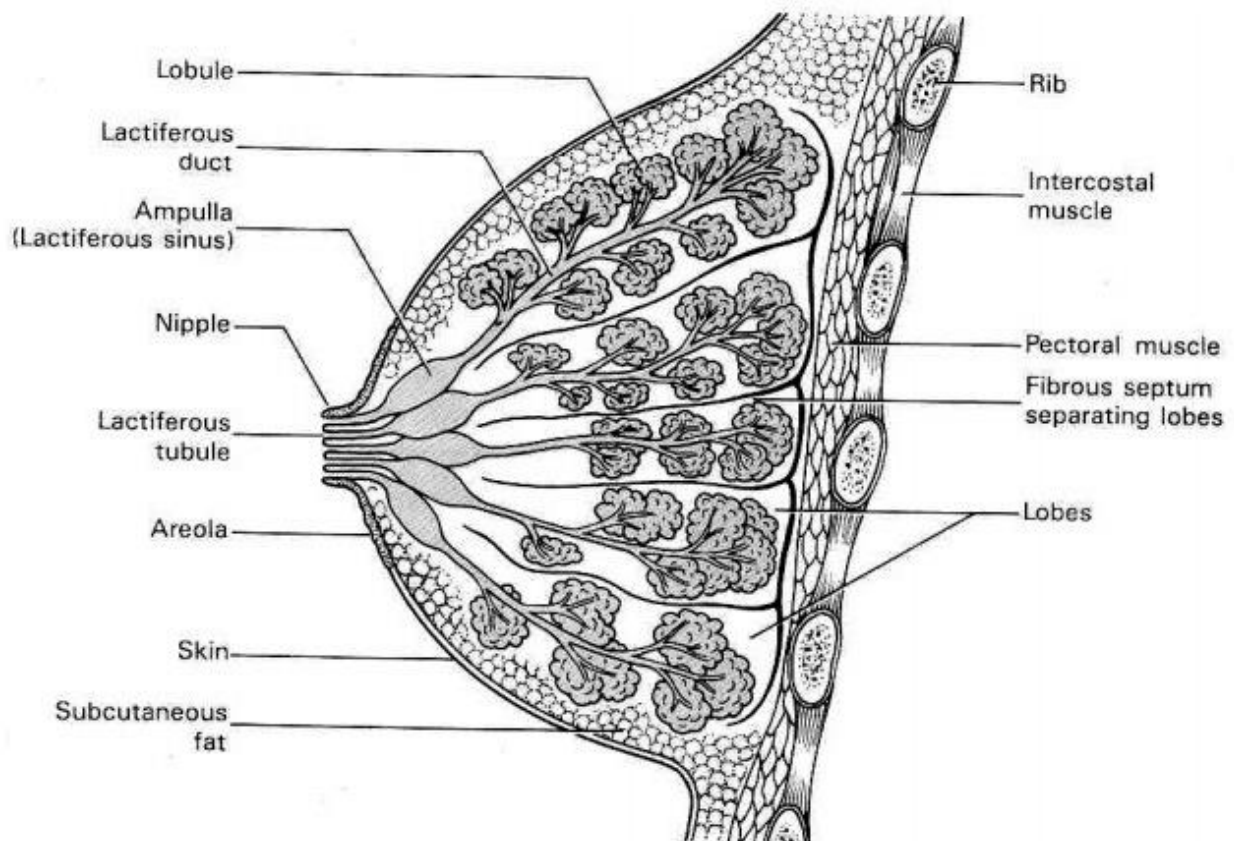
Mliječna žlijezda (lat., *glandula mammaria*) je visoko razvijen i specijaliziran organ, a primarna funkcija tog organa je stvaranje i izlučivanje mlijeka. Iako je prisutan u oba spola, dobro je razvijen samo u žena, a rudimentaran u muškaraca. Također ima važnu ulogu kao pomoćni organ ženskog reproduktivnog sustava. Mliječna žlijezda je građena od tri osnovna dijela: kože, parenhima i strome (20).

Koža je najpovršnji sloj dojke te se sastoji od bradavice i areole. Bradavica je čunjasta izbočina na čijoj se koži nalaze brojne žlijezde lojnice i apokrine žlijezde znojnice te relativno malo dlačica. 15-25 mliječnih kanala ulazi u bazu bradavice, gdje se šire i formiraju mliječne sinuse. Ispod površine bradavice, ti sinusi završavaju ampulama stožastog oblika. Areola je tamno ružičasto-smeđe pigmentirano područje oko bradavice, koje varira između 15-60 mm u promjeru. Koža areole sadrži lanugo dlačice, žlijezde znojnice, žlijezde lojnice i *Montgomeryjeve* žlijezde, a to su velike, modificirane žlijezde lojnice s minijturnim mliječnim kanalima koji se otvaraju u *Morgagnijeve* tuberkule u epidermisu areole. Duboko u areoli i bradavici snopovi glatkih mišićnih vlakana raspoređeni su radijalno i cirkularno u gustom vezivnom tkivu i duž mliječnih kanalića koji se protežu u bradavicu. Ova mišićna vlakna odgovorna su za kontrakciju areole, erekciju bradavice i pražnjenje mliječnih sinusa (20, 21).

Parenhim dojke čini žljezdano tkivo mliječne žlijezde, a sastoji se od razgranatih kanalića i završnih sekretornih režnjeva. Svaka dojka građena je od 15 do 20 režnjeva, a svaki od njih drenira mliječni kanal. Ti se kanali povećavaju i formiraju mliječni sinus prije nego što se zasebno otvore u bradavicu. Mlijeko se skuplja u mliječnim sinusima i ispušta tijekom dojenja. Mliječni kanali su radijalno raspoređeni u bradavici.

Stroma predstavlja potporni okvir dojke oko parenhima. Razlikujemo „vlaknastu“ ili fibrozu stromu te masnu stromu. Iz fibrozne strome nastaju pregrade koje se nazivaju suspenzorni

Cooperovi ligamenti, koji odvajaju režnjeve i mliječnu žlijezdu od prsne fascije. Iako su bradavica i areola lišene masnog tkiva, glavnina mliječne žlijezde ispunjena je različitom količinom masnog tkiva (20) (Slika 2.).



Slika 2. Anatomija dojke. Izvor: https://www.brainkart.com/article/The-Breast-Anatomy_25505/#google_vignette (preuzeto 27.07.2023.)

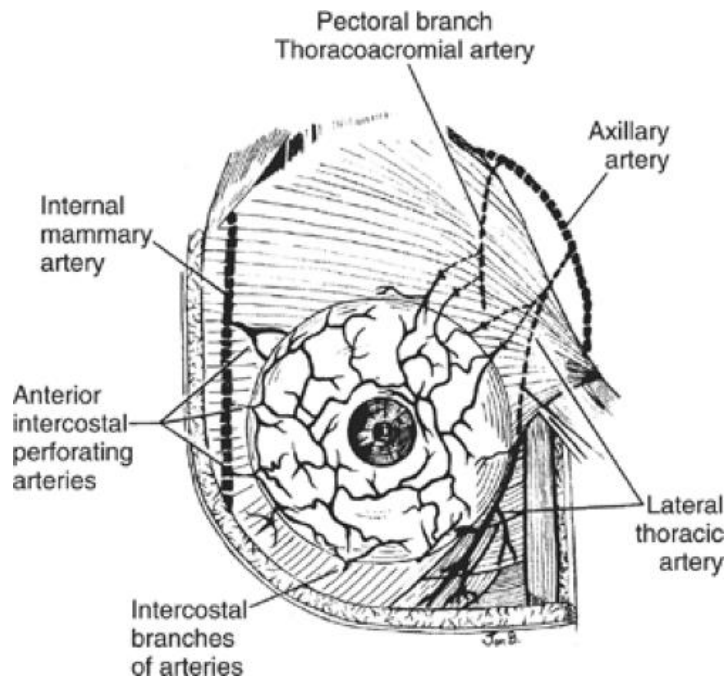
1.1.3. Arterijska i venska opskrba

Arterijska opskrba dojke ostvaruje se putem tri glavne arterije: unutarnje mamarne arterije, lateralne torakalne arterije i interkostalnih arterija (Slika 3.). Unutarnja mamarna arterija (lat., *arteria mammaria interna*) je grana arterije subklavije te osigurava oko 60% ukupne krvne opskrbe dojke (21). Ona je smještena duž unutarnje površine prednje stijenke toraksa s obje strane, a kada dosegne 6. ili 7. interkostalnu hrskavicu, dijeli se na dvije grane: muskulofreničnu (lat., *arteria musculophrenica*) i gornju epigastričnu arteriju (lat., *arteria epigastrica superior*). Unutarnja mamarna arterija putuje ispod fascije duboko do interkostalnih mišića. U proksimalnom dijelu grana se na arterije koje opskrbljuju dojku, timus, medijastinum i prsnu kost. U svakom interkostalnom prostoru se dijeli na prednju i stražnju granu. Gornja epigastrična arterija nastavlja se inferiorno uz trbušnu stijenkku sve do ispod pupka, gdje se spaja s donjom epigastričnom arterijom. Muskulofrenična arterija prati kostalni rub i prehranjuje ošit (22).

Lateralna torakalna arterija (lat., *arteria thoracica lateralis*) pruža se ispod ruba manjeg prsnog mišića i spušta kaudomedijalno, gdje se na prednjoj strani križa s ulnarnim živcem i aksilarnom venom. Grana se na bočne prsne grane (lat., *rami mammary lateralis*), koje prolaze kroz veliki prsni mišić te opskrbljuju mliječnu žlijezdu i okolnu kožu, a zatim tvore anastomoze s prsnim granama koje polaze od unutarnje mamarne arterije (23).

Interkostalne arterije (lat., *arteriae intercostales*) najmanje su važne od arterija koje irigiraju dojke. Polaze od aorte te teku u interkostalnim prostorima i uglavnom opskrbljuju donji vanjski kvadrant dojke. Dodatni i manji izvori arterijske krvi dojke čine grane torakalne arterije, aksilarne arterije, pektoralne (prsne) grane torakoakromijalne arterije i grane subskapularne arterije (21).

Venska drenaža dojke prati arterijski sustav (2). Glavni put drenaže venske krvi je aksilarna vena (lat., *vena axillaris*), koja nastaje spajanjem dviju dubokih brahijalnih vena i putuje duboko kroz aksilarnu jamu do donjeg ruba ključne kosti, nakon čega se naziva venom subklavijom (lat., *vena subclavia*). Važna anatomska komponenta je takozvani subareolarni venski pleksus, koji stvara gustu mrežu vena smještenih oko areole, odakle venski protok krvi može biti ili površinski ili duboki (23).



Slika 3. Arterijska opskrba dojke. Izvor: <https://basicmedicalkey.com/anatomy-of-the-breast/> (preuzeto 27.07.2023.)

1.1.4. Inervacija

Živčana opskrba dojke dolazi od prednje (anteriorne) i bočne (lateralne) grane trećeg do šestog interkostalnog živca (T3-T6). Inervacija bradavice dosta je kompleksna, no većinom dolazi od anteriorne grane lateralnog ramusa T4. Kranijalno, dio inervacije opskrbljuju grane cervikalnog pleksusa. U bradavici se tijekom sisanja aktiviraju živčani završeci koji iniciraju refleks „otpuštanja“ preko središnjeg živčanog sustava (2, 4). Lateralne i anteriorne grane pružaju se između iskliznica prednjeg nazupčanog mišića (lat., *musculus serratus anterior*). Kožne grane koje proizlaze iz prednjih grana supraklavikularnog živca zadužene su za inervaciju kože gornjeg dijela dojke (24).

Moguće su različite varijacije kod inervacije areole i bradavice u smislu distribucije i smjera živaca. Uvijek su inervirane anteriornim i lateralnim kožnim granama trećeg, četvrtog ili petog interkostalnog živca, no broj, veličina i distribucija tih živaca može varirati. Što je veći broj živaca to su njihovi dijametri manji (21).

Sami živci koji inerviraju dojku porijeklom su iz somatskog i autonomnog živčanog sustava, dok unutar dojke nema živčanih završetaka parasimpatičkog živčanog sustava (23).

1.1.5. Limfna drenaža

Od režnjića dojke polazi limfna drenaža i teče kroz intramamarne čvorove i kanale u subareolarni pleksus, takozvani *Sappeyev* pleksus. Iz njega se limfna drenaža odvija kroz tri glavna puta, a ti putevi paralelni su s venskim pritocima. Limfa iz desne dojke drenira se preko desnog limfnog voda (lat., *ductus lymphaticus dexter*) u desnu subklaviju i unutarnju jugularnu venu, a limfa iz lijeve dojke drenira kroz torakalni kanal (lat., *ductus thoracicus*) u lijevu potključnu i unutarnju jugularnu venu (25). Tri glavna puta limfne drenaže jesu aksilarni ili lateralni put, unutarnji mamarni put i retromamarni put. Aksilarni ili lateralni put dominantan je put limfne drenaže, prima do 75% limfe iz dojki te se drenira preko *Sappeyeva* pleksusa u aksilarne čvorove ili izravno. U slučaju limfne staze, moguća je pojava i drugih putova drenaže. Limfa može prolaziti do suprotne dojke, cervikalnih limfnih čvorova, peritonealne šupljine i jetre (25).

Aksilarni ili pazušni limfni čvorovi podijeljeni su u pet grupa: na pektoralne, subskapularne, centralne, humeralne i apikalne limfne čvorove (26). Kirurški se mogu podijeliti na tri razine; razina I. jesu limfni čvorovi smješteni ispod malog prsnog mišića, razina II. čvorovi smješteni iza malog prsnog mišića i razina III. limfni čvorovi koji leže između donje granice ključne kosti i gornje granice malog prsnog mišića (25, 26).

Postoje četiri limfna pleksusa koji međusobno komuniciraju unutar dojki: kožni pleksus, koji je smješten u dermisu, potkožni pleksus smješten u površinskom potkožnom području, fascijalni pleksus smješten u fasciji velikog prsnog mišića te žljezdani pleksus, koji je smješten u mliječnoj žlijezdi i uključuje kanale i režnjeve. Žljezdani pleksus komunicira s potkožnim pleksusom (*Sappeyevim* pleksusom) pomoću limfnih žila koje prate mliječne kanale. Fascijalni pleksus omogućuje komunikaciju s potkožnim pleksusom putem limfnih žila duž fibroznih snopića strome (26).

Za brojne karcinome dojke, najčešći način metastaziranja je limfogeno diseminacija putem limfne drenaže. Za razliku od krvnih žila, limfne žile su vrlo permeabilne, a brzina protoka je 100 do 500 puta sporija, stoga je limfogeno propagacija češća. Tumorske stanice migriraju od primarnog tumora do limfnog čvora stražara ili tzv. sentinela, odnosno prvog limfnog čvora koji drenira područje dojke. Druga sjela metastaziranja raka dojke su kosti (47-60%), jetra (19-20%), pluća (16-34%) i mozak (10-16%) (27).

1.1.6. Trudnoća i laktacija

Tijekom trudnoće se unutar dojke događaju anatomske i fiziološke promjene pod utjecajem povišenih razina hormona (28).

Porastom prolaktina, estrogena i progesterona dolazi do rasta acinusa, povećanja broja mioepitelnih stanica te do hiperplazije laktogenog epitela (koji je zaslužan za proizvodnju mlijeka). Dok ih ne odijele tanke fibrozne septe, reznjići se povećavaju. Nakon prestanka dojenja, dojke prolaze kroz određeni stupanj involucije te mogu izgledati manje „žljezdaste“ u odnosu na prije trudnoće. Potrebno je otprilike tri mjeseca za povratak u normalno stanje (2).

U drugoj polovici trudnoće, vidljive promjene obuhvaćaju povećanje bradavice, tamniju boju areole i povećanje same dojke, što je posljedica distenzije u sekretornim kanalićima zbog stvaranja prvog mlijeka (kolostruma). *Montgomeryjeve* žlijezde postaju više istaknutije, što indicira da su dojke spremne za laktaciju. Po prestanku laktacije, dojka se vraća u gotovo izvornu veličinu, a preostalo mlijeko se apsorbira (19, 28).

1.1.7. Involucija dojke

Razlikujemo dva tipa involucije, a to su postlaktacijska i lobularna involucija dojke. U procesu lobularne involucije postupno se gubi epitelno tkivo dojke sa starenjem mliječne žlijezde. Postlaktacijska involucija slijedi nakon prestanka dojenja, kada mliječna žlijezda prolazi kroz masivnu apoptozu (programiranu staničnu smrt) i remodelaciju tkiva, pri čemu teži povratku u stanje prije trudnoće (29). Postlaktacijska involucija je bitan proces, odgovoran za uklanjanje epitelnih stanica koje proizvode mlijeko kada postanu suvišne nakon prestanka dojenja (30). Lobularna involucija i postlaktacijska involucija različiti su procesi, no novije studije dokazale su da su oba procesa povezana s rizikom razvoja raka dojke. Nasuprot tome, studije ujedno pokazuju da završetak lobularne involucije štiti od naknadne pojave raka dojke (29).

Mamografska gustoća dojke (engl., *mammographic breast density*, MD) odnosi se na fibroglandularni sadržaj dojke. Niži MD u korelaciji je s povećanom lobularnom involucijom (31).

1.2. Gustoća tkiva dojke

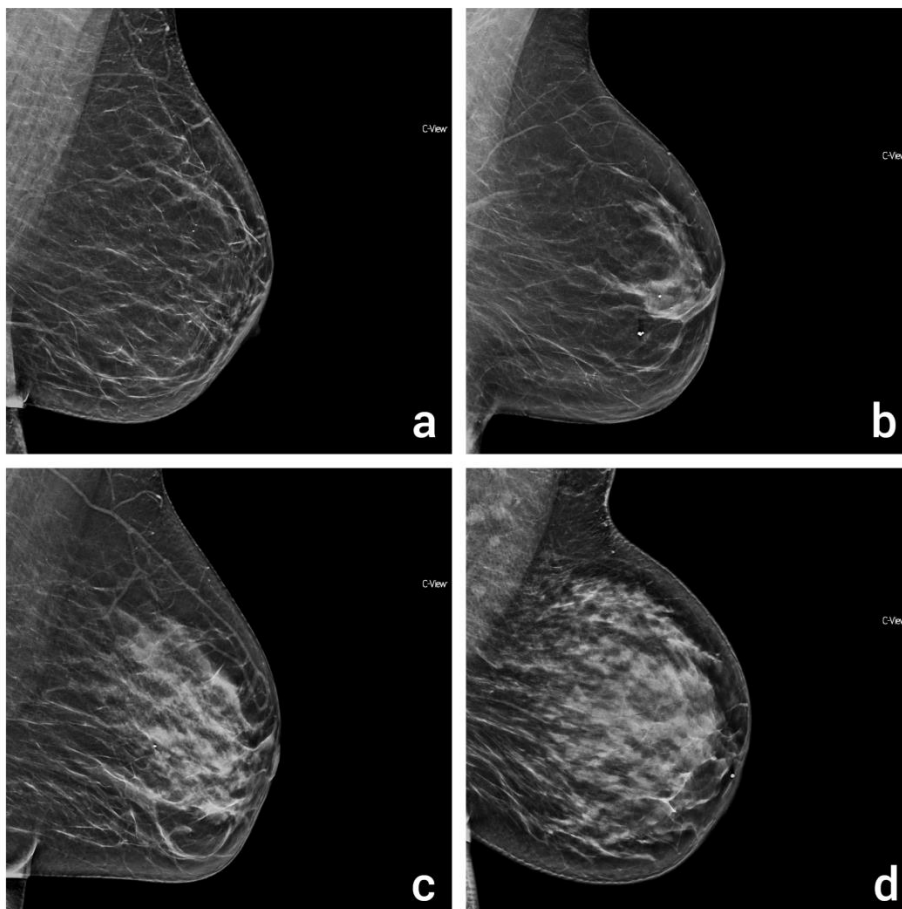
Gustoća dojki se odnosi na količinu fibroglandularnog tkiva u odnosu na masno tkivo u dojkama te može značajno varirati među pojedincima (32). Fibroglandularno tkivo čini fibrozna stroma i epitelne stanice koje oblažu kanale u dojkama te je gušće u odnosu na masno tkivo. Manja je vjerojatnost prolaska X-zraka kroz fibroglandularno, odnosno veća je atenuacija u odnosu na masno tkivo te se na mamogramu prezentira kao svjetlije područje. Istraživanja su dokazala kako žene s gušćim dojkama imaju 1,8 do 6,0 puta veći rizik za nastanak raka dojke u odnosu na žene s manje gustim dojkama. Kod gustih je dojki ponekad teže postaviti dijagnozu mamografijom, ali je zato tu ultrazvučni pregled od velike koristi, kao i magnetska rezonancija s kontrastom (33). U mamografiji, gustoća dojki većinski se označava prema katalogu ACB BI-RADS-a (engl., *American College of Radiology, Breast Imaging-Reporting and Data System*), koji je posljednji put ažuriran 2015. godine (34). Prema ACB BI-RADS kategorizaciji, gustoću dojki možemo podijeliti u četiri kategorije (A, B, C i D) ovisno o udjelu fibroglandularnog tkiva (Slika 4.).

Moderne metode određivanja gustoće dojke jesu pomoću mamografije, magnetske rezonancije, digitalne tomosinteze dojke, metodom dvostruke energije (engl., *dual energy*), kompjuteriziranom tomografijom, optičkim metodama i ultrazvukom. Mamografska gustoća (MD) može biti određena kvalitativno ili izračunata kvantitativno. Kvalitativno određivanje MD uključuju *Wolfejev* kriterij i ACB BI-RADS kategorizaciju. *Wolfejev* kriterij određuje mamograme N1 kao najniži rizik, P1 kao niski rizik, P2 kao visoki rizik i DY kao najviši rizik za rak dojke. Kvantitativni izračun MD koristi kompjuterski potpomognutu segmentaciju fibroglandularnog tkiva, no ova je metoda dosta subjektivna. Stoga je razvijena segmentacija temeljena na klasteru (FCM), koja se temelji na računalnim algoritmima i korisna je za otkrivanje malih promjena gustoće nakon intervencija kao što su kemoterapija ili hormonska terapija (33).

Magnetska rezonancija (MR) dojke pruža izvrstan kontrast između fibroglandularnog i masnog tkiva, a zahtijeva primjenu elektromagnetskog polja od najmanje 1,5 T (tesla) (33, 35). Za razliku od digitalne mamografije, MR pruža trodimenzionalni prikaz tkiva dojke bez potrebne kompresije i X-zračenja te rješava problem preklapanja struktura. Za kvantitativnu analizu gustoće dojke potrebne su dvije dosta zahtjevne procedure: segmentacija fibroglandularnog tkiva unutar dojke i segmentacija čitave dojke od tijela. Digitalna tomosinteza dojke (engl., *digital breast tomosynthesis*, DBT) omogućuje trodimenzionalnu

vizualizaciju parenhima dojke, ali i mjerenje gustoće dojke. Gustoća dojke izmjerena DBT-om značajno je manja od one izmjerene dvodimenzionalnom mamografijom upravo zbog smanjenja preklapanja struktura, ali se ne razlikuje značajno od gustoće izmjerene MR-om (33). *Dual-energy* je metoda koja koristi X-zračenje i ima sposobnost da iskoristi razlike između efektivnih atomskih brojeva za različita tkiva, što osigurava zasebno kvantitativno mjerenje debljine za svako tkivo (36). Ultrazvuk pokazuje različite intenzivne odjeke između masnog i fibroglandularnog tkiva, a nekolicina studija provedeno je pomoću dvodimenzionalnog i trodimenzionalnog ultrazvuka te ultrazvučne tomografije za procjenu gustoće dojki. Kompjuteriziranom tomografijom (engl., *computed tomography*, CT) također se može procijeniti gustoća dojki, kvalitativno slično BI-RADS kategorizaciji, a kvantitativno pomoću FCM računalnog algoritma (33).

Faktori koji mogu povećati gustoću tkiva dojke jesu hormonska nadomjesna terapija, trudnoća, laktacija, mršavljenje, rak dojke te upale poput mastitisa. Suprotno tome, faktori koji smanjuju gustoću tkiva dojke jesu dob, postmenopauza, lijekovi, vitamin D, debljanje i akromegalija (32). Veliki postotak (oko 90%) žena iznad 30 godina imaju guste dojke, a sama



Slika 4. ACR BI-RADS kategorizacija gustoće tkiva dojke. Izvor: arhiva Kliničkog zavoda za dijagnostičku i intervencijsku radiologiju, Klinički bolnički centar Rijeka (preuzeto 31.08.2023.)

gustoća ravnomjerno se smanjuje za otprilike 1-2% svakih godinu dana. Starije žene obično imaju više masnog tkiva. Tijekom trudnoće poglavito dominira fibroglandularno tkivo, koje involuira nakon laktacije. Razine estrogena smanjuju se s godinama i u postmenopauzi, što dovodi do smanjene gustoće dojke, kao i primjena tamoksifena u premenopausalnih žena. Veći indeks tjelesne mase (ITM) povezan je s manjom gustoćom dojki zbog viška masnog tkiva (2).

1.3. BI-RADS kategorizacija

BI-RADS je standardizirani, općeprihvaćeni sustav tumačenja nalaza dojke koji se primjenjuje za sve modalitete oslikavanja, odnosno ultrazvuk, mamografiju i MR. Strukturirani sustav podupire komunikaciju između radiologa i drugih specijalista te daje preporuke za dosljedne i standardizirane opservacije i pisanje nalaza (37). 1992. godine izašlo je prvo izdanje BI-RADS-a sa svrhom standardiziranog tumačenja nalaza u mamografiji te je stvoren poseban leksikon sa slikovnim značajkama raznih patologija dojke. Sljedeće izdanje BI-RADS-a izašlo je 1995., a treće izdanje koje je izašlo 1998. po prvi put je sadržavalo atlas s ilustracijskim primjerima svakog deskriptora. Četvrto izdanje objavljeno je 2003. godine s revidiranim terminologijom, naročito za MR i ultrazvuk. Zadnje izdanje BI-RADS-a značajno je prošireno, a objavljeno je u veljači 2014. godine. Dostupno je i u elektroničkom obliku te sadrži preko 700 slikovnih prikaza, a terminologija, odnosno patološki deskriptori u MR-u i ultrazvuku su pojednostavljeni (38).

BI-RADS podrazumijeva sedam kategorija, od 0 do 6. BI-RADS 0 označava da je pregled nedostatan za postaviti dijagnozu i potrebna je daljnja obrada koja može uključivati dodatne projekcije, nadopunu pregleda ultrazvukom ili jednostavno komparaciju s prethodnim pregledima. BI-RADS 1 kategorija predstavlja uredan nalaz. BI-RADS 2 je u skladu s dobroćudnim promjenama dojke s 0% mogućnosti maligne alteracije istih. U ovu kategoriju spadaju jednostavne ciste, implantati, kalcificirani fibroadenomi, sekretorne kalcifikacije, masne lezije (lipomi) te intramamarni limfni čvorovi. BI-RADS 3 odnosi se na vjerojatno benigne lezije s rizikom od maligne alteracije <2% te je preporučeno praćenje pacijentice u intervalima kako bi se utvrdila priroda lezije. U ovu kategoriju spada fokalna ili žarišna asimetrija, solitarna grupa točkastih kalcifikacija te nepalpabilne i oštro ograničene lezije na mamogramu. BI-RADS 4 predstavlja sumnjive lezije za koje se smatra da postoji mogućnost maligne alteracije od 2-94% te je potrebna biopsija. Za mamografiju i ultrazvuk vrijedi

podjela BI-RADS-a 4 u tri potkategorije: BI-RADS 4a najmanje je suspektna na malignost (2-10%), BI-RADS 4b srednje suspektna (10-50%), a BI-RADS 4c je visoko suspektna lezija (50-95%). BI-RADS-om 5 ocjenjuju se lezije s preko 95%-tnom vjerojatnošću da je riječ o malignitetu. Ukoliko se lezija radiološki smatra BI-RADS-om 5, a patohistološka analiza dokaže suprotno, odnosno da je riječ o benignoj leziji, preporuka je i dalje kirurška obrada. BI-RADS 6 je posljednja, nedavno nadodana kategorija u koju spadaju patološki potvrđene maligne lezije (39, 40).

Komponenta BI-RADS klasifikacijskog sustava koja je najdetaljnija je sam opis relevantnih nalaza. Nalazi u mamografiji dijele se u pet kategorija, a to su: mase, asimetrija, kalcifikati, arhitektonska distorzija i povezana obilježja. Te su kategorije nadalje podijeljene u potkategorije (41). Mase su trodimenzionalne lezije koje su vidljive u obje (CC i MLO) projekcije na mamogramu, te se mogu opisivati kao ovalne (eliptične ili jajolike), okrugle (poput lopte ili sfere), na temelju rubova (dobro definirane, lobulirane, nejasne, spikulirane) i na temelju gustoće u odnosu na okolni parenhim dojke (visoka, jednaka, niska gustoća ili gustoća masti). Kalcifikati se mogu podijeliti prema morfologiji na benigne (primjerice okrugli ili *popcorn* kalcifikati) i suspektne kalcifikate (amorfni, heterogeni, linearni), a prema distribuciji na difuzne, regionalne, grupirane, segmentalne ili linearne. Izraz arhitektonska distorzija odnosi se na spikulacije ili ravne tanke linije koje zrače iz neke točke, što pobuđuje sumnju na malignitet lezije ili ožiljak nakon radioterapije. Asimetrija se dokazuje usporedbom dviju dojki, a može biti fokalna (područje fibroglandularne gustoće), globalna ili asimetrija u razvoju, koja je također povezana s rizikom od maligniteta. Povezana obilježja odnose se na uvećane intramamarne čvorove, lezije kože, retrakciju kože ili bradavice i zadebljanja kože (40, 42).

Na ultrazvuku se opisuju sljedeći pojmovi: sastav tkiva, mase, kalcifikati i povezana obilježja. Sastav tkiva odnosi se u principu na gustoću, a koriste se izrazi „homogena pozadinska ehotekstura masti ili fibroglandularnog tkiva“ i „heterogena pozadinska ehotekstura“, koja se odnosi većinom na dojke ACR gustoće C ili D. Kalcifikati se na ultrazvuku opisuju u skladu s njihovom lokalizacijom; mogu biti intraduktalni te unutar ili izvan mase. Povezana obilježja koja se također mogu opisati nakon pregleda dojke ultrazvukom su arhitektonska distorzija, edem, stupanj prokrvljenosti lezije i promjene kože poput zadebljanja ili retrakcije. Za opisivanje masa, važno je opisati njihov oblik, orijentaciju (paralelne ili neparalelne), rubovi (ograničeni ili slabo ograničeni, spikulirani) i ehoteksturu (anehogene, hiperehogene, hipoehogene, izoehogene, heterogene, cistične i solidne). Ehotekstura je pojam ekvivalentan

gustoći na mamografiji; hiperehogene lezije prezentiraju se „svijetlije“ u odnosu na okolni parenhim, a hipoehogene tamnije. Anehogene lezije se prikazuju kao crna područja (bez odjeka), a izoehogene jednakim odjekom kao okolni parenhim (40, 43).

MR također primjenjuje sličnu terminologiju za opis masa, rubova i povezanih obilježja. Ističu se deskriptori obrazaca postkontrastne imbibicije masa gadolinijem, koja može biti homogena (jednolika imbibicija unutar čitave lezije), heterogena (pokazuje varijacije unutar lezije), rubna ili periferna (većinom neoštro definirana) i s tamnim unutrašnjim septama. Imbibicija koja se ne odnosi na mase s obzirom na distribuciju može biti fokalna, linearna, segmentalna, difuzna i regionalna, a s obzirom na vrstu interne imbibicije homogena, heterogena i „grudasta“ (40, 44).

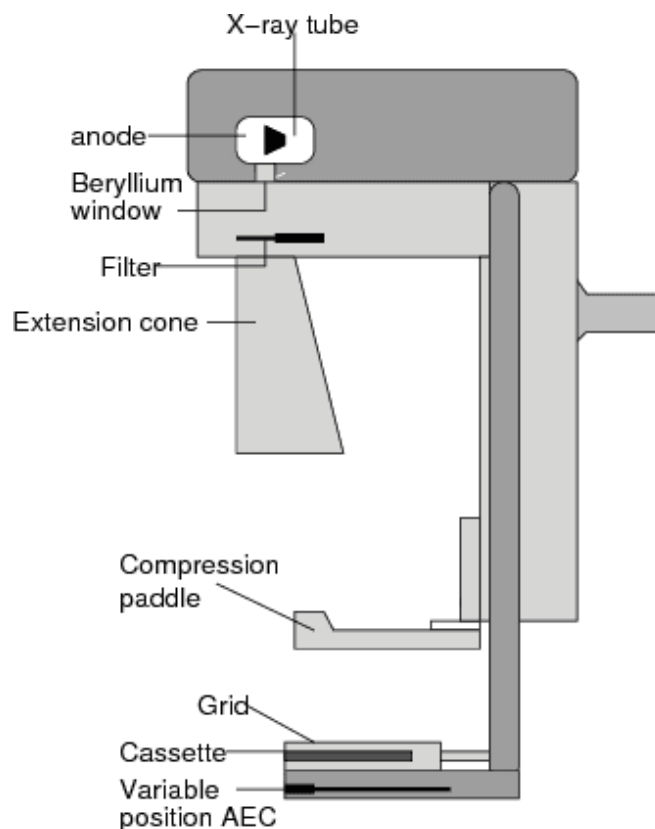
1.4. Fizikalni principi mamografije

Mamografija je radiološka metoda koja koristi ionizirajuće zračenje, točnije X-zrake, za stvaranje dijagnostičkih projekcija (mamograma). Za razliku od CT-a i radiografije, u mamografiji se koriste X-zrake nižih energija kako bi se povećala tkivna kontrastnost (45). Ionizirajuće zračenje je termin koji se koristi i za elektromagnetsko (X-zrake i gama zračenje) i čestično zračenje (alfa, beta, neutroni, elektroni...) i ima sposobnost stvaranja iona prilikom međudjelovanja s tkivom, odnosno atomom. Prilikom procesa ionizacije dolazi do „izbacivanja“ elektrona iz neutralnog atoma, te kao rezultat imamo pozitivno nabijeni atom i negativno nabijeni elektron.

Osnovni dijelovi mamografa redom su: rendgenska cijev, sustav za kompresiju, filtri, rešetka, receptor slike (detektor) i sustav za automatsku kontrolu ekspozicije (engl., *automatic exposure control*, AEC) (Slika 6.). X-zrake nastaju u rendgenskoj cijevi. Rendgenska cijev je vakuumirana cijev, čiji su glavni dijelovi negativno nabijena elektroda katoda i pozitivna anoda. Između katode i anode je napon potencijala najčešće između 20-150 kV te je zaslužan za ubrzavanje elektrona na putu do mete (anode). Mamografski uređaj je specifično građen s obzirom na to da je namijenjen samo za oslikavanje dojki, stoga je napon između katode i anode u rasponu od 25 do 35 kV (46). Katoda je građena od volframa (zbog njegovog visokog atomskog broja i toplinskog kapaciteta) te u njoj nastaju elektroni procesom termionske emisije, nakon čega se zbog razlike potencijala usmjeravaju prema meti. Nakon što udare u metu, kinetička energija elektrona se pretvara 99% u toplinsku energiju, a samo 1% u X-

zrake. U mamografiji se primjenjuju anode građene od rodija i volframa ili molibdena i rodija. Pri izlasku iz rendgenske cijevi, X-zrake se filtriraju filtrima od aluminija, rodija, srebra ili molibdena (12).

X-zrake mogu nastati na dva načina: karakterističnim ili zakočnim zračenjem (njem., *Bremsstrahlung*). Karakteristično zračenje nastaje kada upadni foton energije veće od energije veze elektrona u nekoj od unutarnjih ljuski (najčešće K) dolazi u interakciju s atomom. Prilikom toga foton predaje svu svoju energiju atomu i izbacuje elektron, pri čemu atom postaje pozitivno nabijeni ion. Nakon toga prazninu popunjava elektron iz neke od vanjskih ljuski (npr. L ili M), a razlika u energiji između vanjske i unutarnje ljuske emitira se u vidu karakterističnog zračenja (47). Nasuprot tome, prilikom bombardiranja anode elektroni prodiru i putuju blizu jezgre mete zbog njenog pozitivnog naboja, koji ih privlači. Električno polje anode utječe na elektrone, odnosno skreću s putanje, a dio ili sva njihova kinetička energija se gubi. Ta izgubljena energija emitira se u vidu X-zraka, tj. kao zakočno zračenje (48). Sama učinkovitost proizvodnje X-zraka određena je naponom (kV), strujom (mA), vremenom ekspozicije, atomskim brojem materijala anode i filtracijom snopa (47, 48). Napon određuje energiju, odnosno sposobnost penetracije X-zraka (49), a količina struje u



Slika 5. Standardni dijelovi mamografa. Izvor: Zetina LMM. Digital Mammography: Improvements in Breast Cancer Diagnostic. AIP Conference Proceedings. 2006;809(1):283–289. doi:

<https://doi.org/10.1063/1.2160995> (preuzeto 27.07.2023.)

jedinici vremena (mAs) broj elektrona, odnosno broj X-zraka koje su raspoložive za ekspoziciju (50). Veći atomski broj anode ujedno znači i veća efikasnost u pretvorbi elektrona u X-zrake (51), a materijali filtra su ti koji apsorbiraju zrake nižih energija, što smanjuje rasap, apsorbiranu dozu i heterogenost snopa (52).

Kompresija dojke u mamografiji je nužna kako bi se smanjila debljina, a time i apsorbirana doza zračenja. Optimalna kompresija ujedno povećava i dijagnostičku točnost same pretrage, odnosno poboljšava prostornu rezoluciju i smanjuje rasap. Glavni nedostatak je bol i nelagoda koju žene osjećaju prilikom, a ponekad i nakon pretrage (53). Sustav za kompresiju dojke u mamografiji omogućava izravnu kontrolu radiološkom tehnologu, a maksimalna granica primjenjive sile je 200 N. Danas se primjenjuju različite kompresivne lopatice: ravna kruta lopatica (engl., *flat rigid paddle*), nagibna ravna lopatica (engl., *tilting flat paddle*), klizna ploča za kompresiju (engl., *sliding compression plate*), ploča za *spot* kompresiju, kompresijska ploča za magnifikaciju te ploča za biopsiju (koja ima otvor za smještaj igle ili uređaja za biopsiju dojke) (12).

Rešetka je građena od olovnih paralelnih lamela te ima funkciju smanjenja, odnosno apsorpcije raspršenog zračenja (nastalog *Comptonovim* rasapom). Smještena je između pacijenta (odnosno dojke) i receptora slike. *Comptonov* rasap je jedna od mogućih interakcija X-zraka s materijom. Nastaje kada foton relativno visoke energije dolazi u interakciju s nekim od slabije vezanih elektrona, odnosno elektrona iz vanjske ljuske. Upadni foton predaje samo dio svoje energije atomu te se putanja i valna duljina upadnog fotona mijenja (povećava), a elektron izbacuje iz atoma. Promjena valne duljine neovisna je o energiji fotona te ovisi o kutu raspršenja (54). *Comptonov* rasap degradira kvalitetu slike tako što smanjuje kontrast, stvara „pruge“, artefakte i efekte izbočenja na mamogramima. Sve to umanjuje dijagnostičku točnost mamografije u detekciji karcinoma, mikrokalifikata i drugih patologija dojke, zbog čega se primjenjuje rešetka (55).

Zbog velikog protoka pacijentica, u mamografiji se preferira primjena direktnih digitalnih receptora (engl., *digital radiography*, DR) slike. Takvi detektori izravno pretvaraju X-zrake u električni signal pomoću sloja amorfnog selena (a-Se). Upravo zbog te direktne pretvorbe zračenja u električni signal, smanjuje se raspršenje signala, što poboljšava prostornu rezoluciju koja je od iznimne važnosti u mamografiji. Također se smanjuje vrijeme potrebno za detekciju signala, za razliku od kompjuterizirane radiografije (engl., *computed*

radiography, CR), koja zahtijeva ekspoziciju i obradu u laserskom čitaču te naknadno brisanje signala (12).

Automatska kontrola ekspozicije (AEC) bitna je značajka u mamografiji koja omogućuje dosljednu i optimalnu ekspoziciju unatoč varijacijama u debljini i gustoći tkiva dojke i vještinama pozicioniranja radioloških tehnologa (56). Ovaj sustav radi na način da mjeri količinu X-zraka koje dopijuju do receptora slike te prekidaju proizvodnju zračenja kada se postigne odgovarajuća razina ekspozicije u detektoru. AEC sustav sastoji se od nekoliko komponenti: detektora zračenja, pojačala signala, kruga komparatora, selektora gustoće, sklopke za završetak te rezervnog mjerača vremena. AEC sustav zahtijeva kalibraciju u svrhu postavljanja referentne razine detektora za različite uvjete izlaganja zračenju (12). Nekoć su se kao detektori zračenja u AEC sustavima koristili takozvani fototajmeri (engl., *phototimers*), dok se danas većinom primjenjuju ionizacijske komore (57). Ionizacijske komore su detektori zračenja ispunjeni plinom te mjere jakost struje koja nastaje gibanjem parova ion-elektron. Stvaranje tih parova posljedica je ionizacije molekula plina od strane fotona X-zračenja (58).

1.5. Mamografsko pozicioniranje

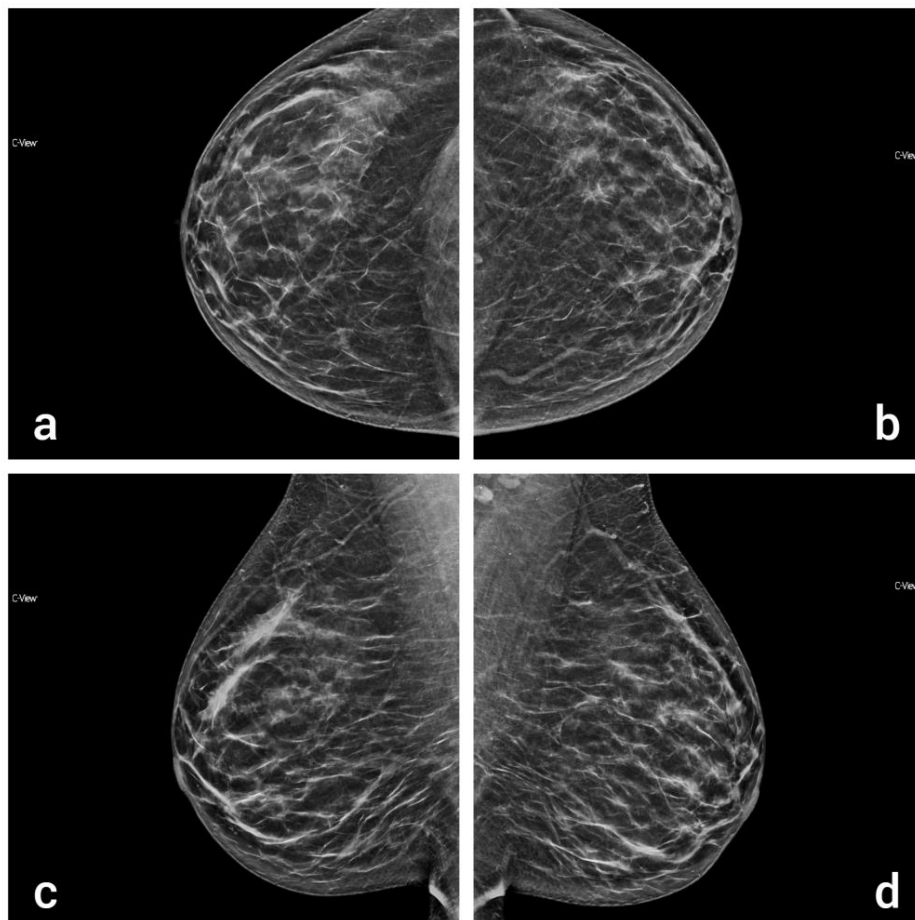
1.5.1. Standardne projekcije

Preduvjet očitavanja mamografije je da su dobivene dvije standardne projekcije koje osiguravaju prikaz optimalnog volumena tkiva dojke čime se postiže adekvatna vizualizacija mogućih abnormalnosti. Osiguravaju pravovremenu dijagnozu ranog stadija raka dojke, što dovodi do uspjeha u liječenju i smanjenja mortaliteta od raka dojke (59). Standardne projekcije su mediolateralna kosa (engl., *mediolateral oblique*, MLO) i kraniokaudalna projekcija (engl., *craniocaudal*, CC).

Mediolateralna kosa projekcija se smatra superiornijom u odnosu na kraniokaudalnu jer može prikazati veći dio tkiva dojke na mamogramu. Također izvrsno prikazuje i gornji kvadrant dojke, za kojeg je dokazana veća učestalost pojave raka dojke (60). Kako bi se osigurala maksimalna vizualizacija tkiva dojke u MLO projekciji, radiolozi i radiološki tehnolozi moraju uzeti u obzir sljedeće kriterije: vizualizaciju čitavog tkiva unutar određenih granica, dojka mora biti poduprta prema gore i udaljena od prsnog koša. Mora biti prikazana inframamarna brazda i retromamarno masno tkivo. Bradavica na MLO projekciji mora biti u profilu te se mora prikazati prsni mišić od pazušne jame do razine PNL-a. Prsni mišić mora

biti radiolucentan te konveksnog ili ravnog oblika, a u gornjem dijelu mamograma mora se prikazati 3 cm mišića (13). Pri pozicioniranju pacijentica je okrenuta licem prema mamografskoj jedinici, a zatim se tijelom okreće od dojke koja se oslikava tako da stopala budu pod kutom od 45° u odnosu na rub prsnog koša, odnosno detektora. Kut rendgenske cijevi individualan je za svaku pacijenticu, varirajući od 45° do 75°, no najčešće oko 60°. Ramena moraju biti u istoj razini, a nadlaktica vodoravna. Gornji rub detektora mora biti u razini nadlaktične kosti tako da drži ramena u istoj razini. Pacijentica se rukom pridržava za potpornu šipku mamografa. Radiološki tehnolog podiže i povlači dojku prema naprijed i gore na detektor, prilikom čega koristi rotacijski pokret i ravnomjerno raspoređuje tkivo dojke, kako bi inframamarna brazda i dio tkiva gornjeg abdomena bili vidljivi na mamogramu. Na kraju se pacijentica okreće prema mamografskoj jedinici i primjenjuje se odgovarajuća sila kompresije (61).

Mamografija kombinira MLO i CC projekcije (Slika 7.) za stvaranje dvodimenzionalnog prikaza dojke. Patologije dojke koje nisu vidljive na jednoj, u većini slučajeva su vidljive na



Slika 6. Usporedni prikaz desne (a) i lijeve (b) dojke u CC projekciji te desne (c) i lijeve (d) dojke u MLO projekciji. Izvor: arhiva Kliničkog zavoda za dijagnostičku i intervencijsku radiologiju, Klinički bolnički centar Rijeka (preuzeto 31.08.2023.)

drugoj projekciji. Slično tome, neke pojave koje izgledaju benigno na jednoj mogu izgledati drukčije i sumnjivije na drugoj projekciji. Također je bitno tkivo dojke koje je izostavljeno na jednoj projekciji uključiti u drugu, inače je potrebno ponavljati pozicioniranje ili oslikati druge dodatne projekcije, što nepotrebno povećava apsorbiranu dozu zračenja (62).

Kako bi se osigurao maksimalan prikaz tkiva dojke u CC projekciji, na mamogramu moraju biti zadovoljeni sljedeći kriteriji: moraju biti vidljivi centralni, subareolarni i medijalni aspekti dojke, bradavica mora biti u profilu, PNL mora biti unutar 1 cm razlike od PNL-a izmjenog na MLO projekciji te se retroglandularno masno tkivo mora prikazati iza žljezdanog tkiva dojke (13). Pozicioniranje započinje tako što je detektor horizontalnog položaja, a radiološki tehnolog stoji na strani suprotnoj od slikane dojke. Pacijentica postavlja ruku na trbuh ispod struka na strani koju treba oslikati kako bi se opustila ramena te strane. Tehnolog postavlja ruku na opušteno rame da ga dodatno spusti, što omogućuje veći prikaz mekog tkiva gornjeg vanjskog kvadranta dojke te smanjuje pojavu kožnih nabora. Tehnolog zatim podiže dojku prema gore pazeći da je detektor u visini inframamarne brazde dok se pacijentica pomiče prema naprijed u kontakt s detektorom (61).

1.5.2. Nestandardne projekcije

Nestandardne projekcije indicira radiolog u slučajevima kada standardne projekcije nisu dostatne za postavljanje točne dijagnoze ili u slučajevima kada primjerice izostane prikaz suspektne lezije na CC i MLO projekcijama. U nestandardne projekcije ubrajamo tangencijalnu projekciju, zaokretne ili *rolled-on* projekcije, dekolte projekciju ili *cleavage view*, magnifikaciju, *spot* kompresiju, postraničnu lateromedijalnu, postraničnu mediolateralnu, pretjeranu kraniokaudalnu lateralnu i pretjeranu kraniokaudalnu medijalnu projekciju (10).

Indikacije za tangencijalnu projekciju su palpabilne lezije dojke, utvrđivanje kožnih kalcifikata i usporedba nalaza koji inicijalno nije bio vidljiv mamografijom. Za detekciju palpabilnih lezija koriste se radiopaktni markeri koji se postavljaju izravno preko palpabilnog područja, a mamogram dobivamo tako što je rendgenski snop tangentan na marker u CC i lateralnim projekcijama. Kada se na ultrazvuku uoči sumnjiva lezija koja nije vidljiva na mamogramima zbog gustoće dojke, koristi se tangencijalna projekcija u svrhu prikaza arhitektonskih distorzija ili kalcifikata dojke (63).

Zaokretne ili *rolled-on* projekcije predstavljaju alternativni, učinkoviti način za ponovnu procjenu nejasnih mamograma te služe odvajanju prethodno superponiranih struktura i razlikovanju sumacijskih artefakata od stvarnih lezija. Zaokretne projekcije mogu se raditi iz CC ili MLO projekcije, prilikom čega se mijenja položaj dojke, no ne i smjer snopa X-zraka. U MLO projekciji dojku treba okrenuti u smjeru prema gore ili dolje. Lateralni aspekt dojke se zaokreće prema dolje (iz superiornog prema inferiornom položaju), a medijalni aspekt mijenja položaj u suprotnom smjeru. U CC projekciji dojku treba okrenuti u lateralnom ili medijalnom smjeru. Primjerice, gornji aspekt dojke zaokreće se medijalno (iz lateralnog u medijalni položaj), a unutarnji dio dojke mijenja položaj lateralno duž X-osi (apscise) dojke (64).

Dekolte projekcija ili *cleavage view* koristi se za vizualizaciju dubokih lezija i posteromedijalnog aspekta dojke. Pacijentica okreće glavu u smjeru suprotnom od slikane dojke te se tijelom pomiče prema naprijed. Radiološki tehnolog podiže inframamarne brazde i postavlja obje dojke na detektor slike, pri čemu treba povući čitav medijalni aspekt obje dojke prema naprijed kako bi se na mamogramu maksimalno prikazao dekolte (64, 65).

Magnifikacija podrazumijeva uvećanje regije od interesa za 1,5-2 puta i koristi se za procjenu mikrokalcičikata i sličnih pojava koje mogu ukazivati na početni stadij raka dojke. Pruža bolju prostornu rezoluciju i omjer signala i šuma (engl., *signal-to-noise ratio*, SNR) od standardne mamografije. Dojka se mora približiti izvoru X-zraka i udaljiti od detektora, za što se koristi mali stalak za uvećanje i lopatica za *spot* kompresiju ili kompresiju čitave dojke. Nije potrebno koristiti rešetku. Iako je dijagnostička vrijednost zumiranih standardnih projekcija za tumačenje mikrokalcičikata zadovoljavajuća, magnifikacija ipak pruža bolju kvalitetu i pouzdanost (63, 66). *Spot* kompresija primjenjuje se za procjenu asimetrije, za razlučivanje lezije od superponiranja parenhima, definiranje rubova masa, procjenu arhitektonske distorzije, procjenu mase i gustoće u retroarealnom području. Za ovu projekciju koriste se male kompresijske lopatice ili konusi za kompresiju malog područja u svrhu odvajanja tkiva i prikaza male lezije. Time se smanjuje raspršeno zračenje, odnosno razina šuma na mamogramu, smanjuje superpozicija struktura te poboljšava prostorna rezolucija i tkivna kontrastnost. *Spot* kompresija se izvodi u MLO i CC projekcijama kako bi se lezija koja možda promakne na jednoj prikazala na drugoj projekciji (63, 66).

Lateralne projekcije, odnosno postranična lateromedijalna (LM) i postranična mediolateralna (ML) projekcija korisne su za prikaz lezija koje mogu biti superponirane na MLO projekciji.

Rendgenska cijev u oba slučaja treba biti postavljena u bočnu projekciju od 90°. ML se oslikava od središta prsnog koša prema van, a LM od vanjske strane dojke unutra prema središtu prsnog koša. Ovisno o lokalizaciji svaka projekcija ima svoje prednosti. Primjerice, ako je lezija na lateralnoj strani dojke, onda ML projekcija bolje prikazuje leziju s obzirom da je to područje bliže detektoru i suprotno (66). Osim za procjenu medijalnih ili lateralnih lezija, ove projekcije pomažu i u planiranju intervencijskih zahvata na dojki (zajedno s CC projekcijom) (63).

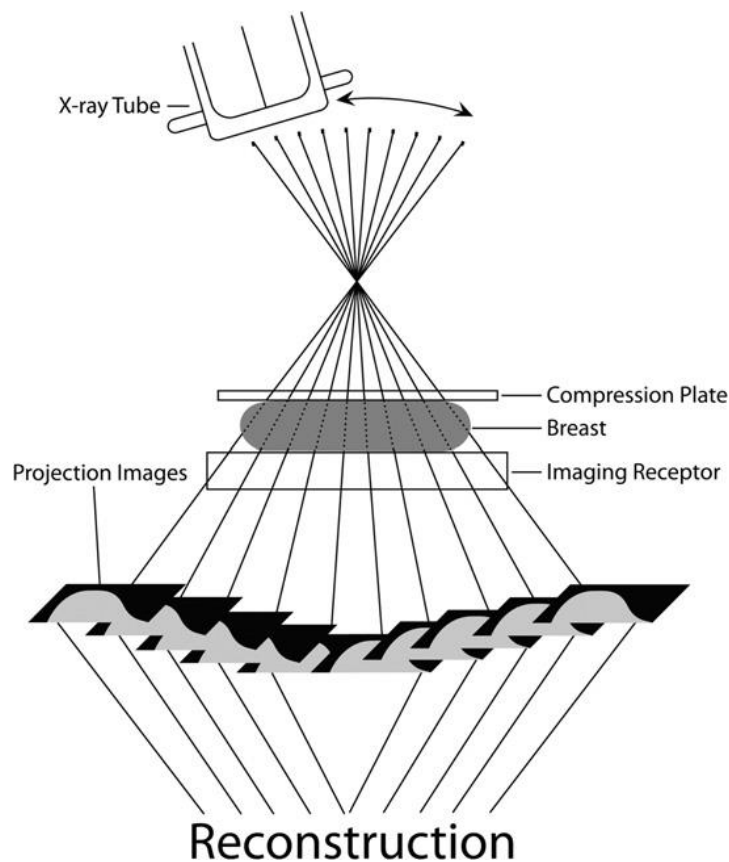
Lateroposteriorni ili medioposteriorni aspekt dojke ponekad se ne može prikazati rutinskim CC projekcijama. Kada se lezija prikaže na rutinskoj MLO duboko u dojci, a nije vidljiva na CC projekciji, mogu se indicirati pretjerana kraniokaudalna lateralna (engl., *exaggerated craniocaudal lateral view*, XCCL) ili medijalna projekcija (engl., *exaggerated craniocaudal medial view*, XCCM) za definiranje položaja abnormalnosti. Za XCCL projekciju, bočni aspekt dojke treba biti postavljen na detektor u CC položaju, prilikom čega se pacijentica treba lagano nagnuti prema natrag, držeći ruku slikane strane ispruženu preko detektora. Za XCCM projekciju pacijentica mora biti rotirana prema naprijed, ispružiti prsa prema naprijed, pri čemu se oslikava medioposteriorni aspekt dojke. XCCL projekcija se uglavnom izvodi prva jer je više lezija, posebice malignih tumora, lokalizirano u gornjem vanjskom kvadrantu dojke. Ako se lezija koja je smještena na zidu prsnog koša u MLO projekciji ne prikaže XCCL projekcijom, vjerojatno se nalazi na medijalnoj strani pa se izvodi XCCM projekcija (67).

1.6. Digitalna tomosinteza dojke

Budući da je mamografija radiološka metoda kojom dobivamo dvodimenzionalne projekcije dojke, moguća je pojava superpozicije struktura, odnosno zdravo tkivo može prekriti potencijalno malignu leziju (68). Digitalna tomosinteza dojke (DBT) je trodimenzionalna tehnika oslikavanja koja zahtijeva akviziciju niskodoznih projekcija nepokretne komprimirane dojke pod više različitih kutova. Te se pojedinačne projekcije nadalje rekonstruiraju složenim matematičkim algoritmima i dobivamo seriju projekcija (presjeka) kroz tkivo dojke visoke rezolucije, koje su paralelne s detektorom (Slika 7.). DBT značajno smanjuje probleme u očitavanju nalaza kao što su superpozicija struktura ili gusto tkivo dojke (69). Sama akvizicija može se obaviti u MLO i CC projekciji, a po potrebi i u nekoj od nestandardnih projekcija. Dobivene projekcije se rekonstruiraju u presjeke debljine većinom od 1 mm. Debljina

komprimirane dojke određuje broj rekonstruiranih projekcija. Primjerice, komprimirana dojka debljine od 60 mm dati će 60 projekcija koje radiolog može nadalje analizirati (70).

Prednosti primjene DBT-a u rutinskom mamografskom pregledu, odnosno *screeningu* jesu bolja vizualizacija i veća stopa otkrivanja raka dojke, naročito u kombinaciji sa standardnim projekcijama. „Mane“ DBT-a jesu dodatno radijacijsko opterećenje, odnosno veća apsorbirana doza za pacijenticu, lezije koje se prikazuju samo na tomosintezi, veća stopa lažno pozitivnih nalaza te dodatno vrijeme potrebno za interpretaciju nalaza od strane radiologa. Kada se uzme u obzir uspješnost DBT-a u otkrivanju raka dojke, navedeni nedostaci postaju gotovo zanemarivi (70). Rješenje problema dodatnog radijacijskog opterećenja i vremena potrebnog za oslikavanje pacijentice predstavlja takozvana sintetička dvodimenzionalna mamografija. Ona ne zahtijeva dodatno radijacijsko opterećenje kao MLO i CC projekcije, već jednostavno rekonstruira dvodimenzionalne mamograme iz prethodno dobivenih DBT presjeka. Sintetička dvodimenzionalna mamografija dosegla je toliku kvalitetu da bi uskoro mogla zamijeniti potrebu za standardnim projekcijama (70, 71).



Slika 7. Princip rada DBT. Izvor: Helvie MA. Digital mammography imaging: breast tomosynthesis and advanced applications. *Radiol Clin North Am.* 2010;48(5):917-29. doi: 10.1016/j.rcl.2010.06.009 (preuzeto 05.09.2023.)

2. CILJEVI I HIPOTEZE

2.1. Ciljevi istraživanja

C1: ispitati korelaciju između gustoće tkiva dojke prema ACR kategorizaciji i sile kompresije pri mamografiji

C2: ispitati postoji li statistički značajna korelacija između gustoće dojke i dobi ispitanice

C3: ispitati postoji li statistički značajna korelacija između razine boli tijekom mamografije i dobi ispitanice

2.2. Hipoteze

H1: između gustoće tkiva dojke prema ACR kategorizaciji i sile kompresije postoji negativna korelacija

H2: između gustoće dojke i dobi ispitanica postoji negativna korelacija

H3: između dobi ispitanica i razine boli kod mamografije postoji negativna korelacija

3. ISPITANICI I METODE

3.1. Ispitanici

U ovo prospektivno istraživanje uključeno je 100 ispitanika. Svi su ispitanici ženskog spola. Ispitanice su bile podvrgnute mamografiji na Odjelu za abdominalnu radiologiju i radiologiju dojke Kliničkog zavoda za dijagnostičku i intervencijsku radiologiju Kliničkog bolničkog centra Rijeka (KBC). Istraživanje je provedeno u razdoblju od 22. svibnja do 30. lipnja 2023. godine. U istraživanje su uključene ispitanice u rasponu od 40 do 80 godina starosti, srednje dobi 50 godina. Kriterij uključenja je izvršena standardna mamografija u sklopu NPP-a i dijagnostičke mamografije u KBC Rijeka uz prethodnu pismenu privolu ispitanica na istraživanje. Kriteriji isključenja su: umeci ili prethodni kirurški zahvati na dojka, muški spol te mamografija izvršena u nestandardnim projekcijama. Iz istraživanja je isključena ispitanica kod koje mamografske projekcije nisu bile dijagnostički zadovoljavajuće, stoga je ukupan broj ispitanica 99. Kao metoda uzorkovanja izabran je prigodni uzorak, odnosno ispitivanje je provedeno nad dostupnim ispitanicama.

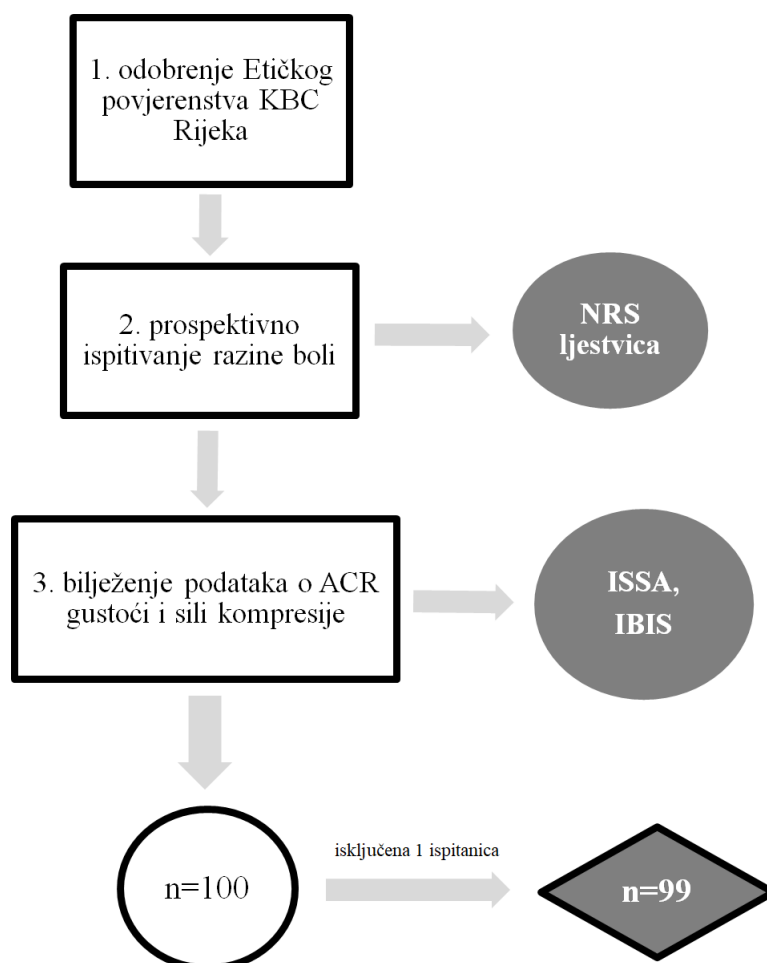
3.2. Postupak i instrumentarij

Prije početka istraživanja svakoj je ispitanici detaljno objašnjena svrha i cilj istraživanja. Svaka ispitanica je pročitala obavijest i vlastoručnim potpisom na suglasnost dala svoju privolu. S obzirom na to da ispitujemo korelaciju između dobi i gustoće tkiva, zabilježeni su podaci o datumu rođenja ispitanica. U svrhu osiguranja privatnosti, ispitanice su označene rednim brojevima na skali za procjenu boli i njihova imena i prezimena su isključivo korištena za pronalazak nalaza mamografije te podataka o sili kompresije i gustoći dojke, nakon čega su nepovratno izbrisana iz radnih materijala. Ispitanice su pravovremeno obaviještene da u bilo kojem trenutku mogu odustati od sudjelovanja u istraživanju.

U prvom dijelu istraživanja individualno smo uzimali podatke o razini boli od ispitanica pomoću numeričke skale za procjenu boli (engl., *numerical rating scale*, NRS) u pisanom obliku, neposredno nakon mamografije u dijagnostici. Kako je upotrijebljena standardizirana ljestvica za procjenu razine boli u medicini, nije bilo potrebno ishodovati licencu. Ljestvica je u intervalu od 0 do 10, gdje ocjena 0 označava odsutstvo boli, interval od 1 do 3 blagu bol, 4 do 6 umjerenu, a interval 7 do 10 tešku bol. Čitav postupak, od mamografskog oslikavanja, pružanja informacija o istraživanju i bilježenja podataka o bolnosti trajao je prosječno 15 do

20 minuta. Prvi dio istraživanja proveden je u vremenskom periodu od 22. svibnja do 14. lipnja 2023. godine. U drugom dijelu istraživanja, neposredno nakon očitanih mamografija i kvalifikacije nalaza prema BI-RADS kategoriji i kategoriji ACR gustoće od strane radiologa, pretraživane su bolničke baze podataka IBIS (integrirani bolnički informacijski sustav) i ISSA (radiološki informacijski sustav), kako bi se zabilježili podaci o ACR gustoći parenhima i sili kompresije. Za svaku ispitanicu odredili smo srednju vrijednost sile kompresije. Za sve ispitanice mamografsko oslikavanje izvršilo se na istom uređaju (*Hologic Selenia 3Dimensions, Bradford, USA*), kako bi se osigurala postojanost i kvaliteta dobivenih podataka. Podaci o razini bolnosti, dobi ispitanica, gustoći tkiva dojki te podaci o sili kompresije zabilježili su se u tablicu programa *Microsoft Excel*, u vremenskom periodu od 29. do 30. lipnja 2023. godine (Slika 8.). Ispitanice su naknadno razvrstane u skupine s obzirom na:

1. gustoću dojke: u četiri kategorije (A, B, C ili D);
2. dob (raspon 40-80) u dvije skupine: mlađu dobnu skupinu 40-59 i stariju dobnu skupinu 60-80.



Slika 8. Jednostavan dijagram tijeka čitavog istraživanja.

3.3. Statistička obrada podataka

Zavisne varijable u ovom istraživanju su razina boli i sila kompresije, dok u nezavisne varijable ubrajamo dob ispitanica i gustoću dojki. Struktura ispitanica prezentirat će se upotrebom apsolutnih i relativnih frekvencija te prikazati grafičkim i tabelarnim putem. Varijable brojčane vrijednosti jesu sila kompresije, razina boli i dob te se prezentiraju upotrebom aritmetičke sredine i standardne devijacije, dok se u slučaju odstupanja od normalne razdiobe koristi medijan kao srednja vrijednost te interkvartilni raspon i ukupan raspon kao pokazatelj odstupanja oko srednjih vrijednosti. Normalnost razdiobe prethodno je ispitana *Kolmogorov-Smirnov* testom. ACR kategorizacija, varijabla na ordinalnoj ljestvici, iskazivat će se u frekvenciji pojavljivanja (postotcima). Ispitivanje razlike u strukturi ispitanica prema sociodemografskim obilježjima i obilježjima dojke ispitana je Hi-kvadrat testom (χ^2). Hipoteze su ispitivane upotrebom ANOVA testa, χ^2 testa te *Mann-Whitney U* testa, sve na razini statističke značajnosti $p < 0,05$. Za statističku obradu podataka korišten je program *Statistica 14.0.0.15 (TIBCO Software Inc.)*.

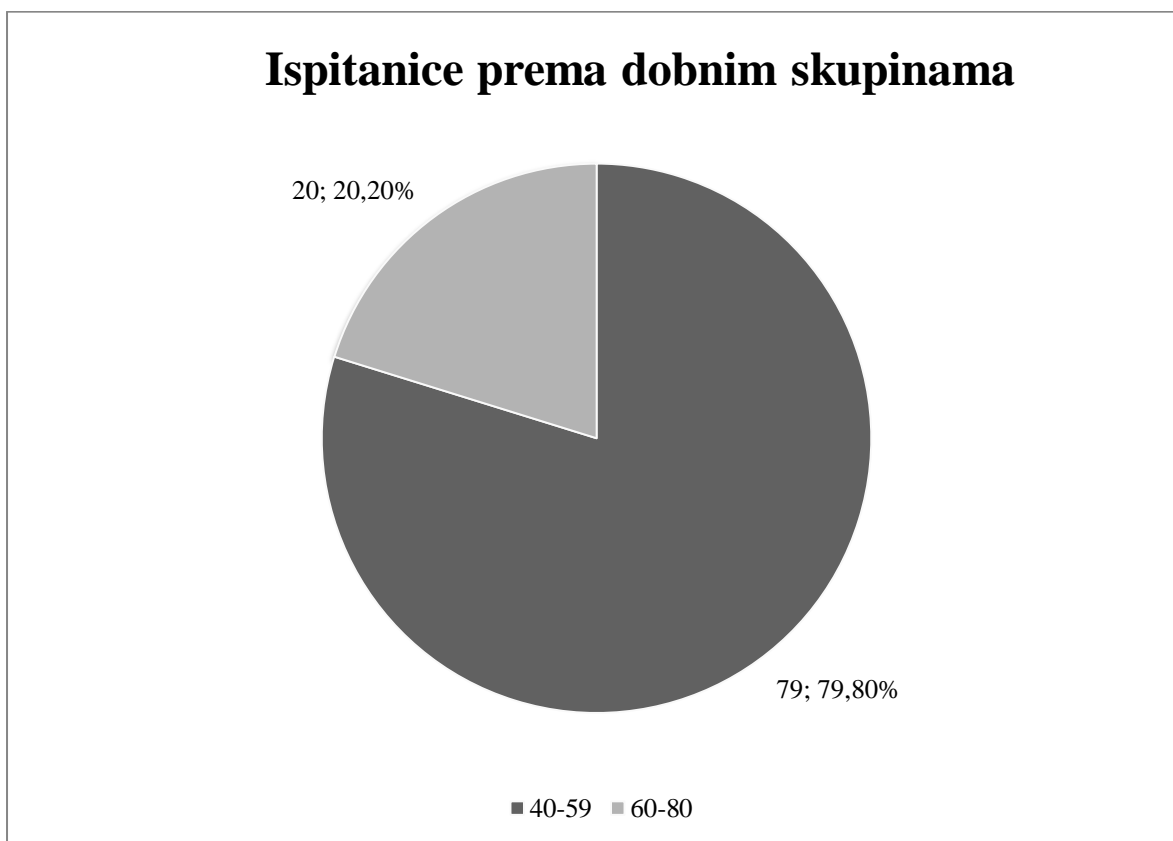
3.4. Etički aspekti istraživanja

Ispitanice koje su bile voljne sudjelovati su pročitale obavijest i potpisale suglasnost prije pristupanja istraživanju kao i standardnu suglasnost za prihvatanje dijagnostičkog postupka mamografije. S obzirom da je riječ o istraživanju koje se provodilo u sklopu bolnice, sukladno tome zatražili smo odobrenje Etičkog povjerenstva Kliničkog bolničkog centra Rijeka. U vezi sa svim identifikacijskim podacima ispitanica postupljeno je u skladu s odredbom o tajnosti medicinskih podataka. Istraživanje je provedeno u skladu s etičkim standardima propisanim za istraživanja u medicini i zdravstvu, uključujući osnove dobre kliničke prakse, Helsinšku deklaraciju, Zakon o zdravstvenoj zaštiti Republike Hrvatske, Zakon o zaštiti prava pacijenata Republike Hrvatske i Zakon o zaštiti osobnih podataka (GDPR). Kod ovog istraživanja nema potencijalnih rizika (osim moguće boli tijekom pregleda), dok su koristi od istraživanja obrana završnog rada te publikacija u znanstvenom časopisu. U svrhu objave rada u znanstvenom časopisu zatražili smo odobrenje Etičkog povjerenstva za biomedicinska istraživanja Fakulteta zdravstvenih studija, Sveučilišta u Rijeci. Pristup podacima tijekom istraživanja imala je studentica Lucija Kovačević te mentorica Maja Karić i komentorica Petra Valković Zujčić. Rezultati istraživanja prezentirat će se Povjerenstvu za ocjenu i obranu završnog rada.

4. REZULTATI

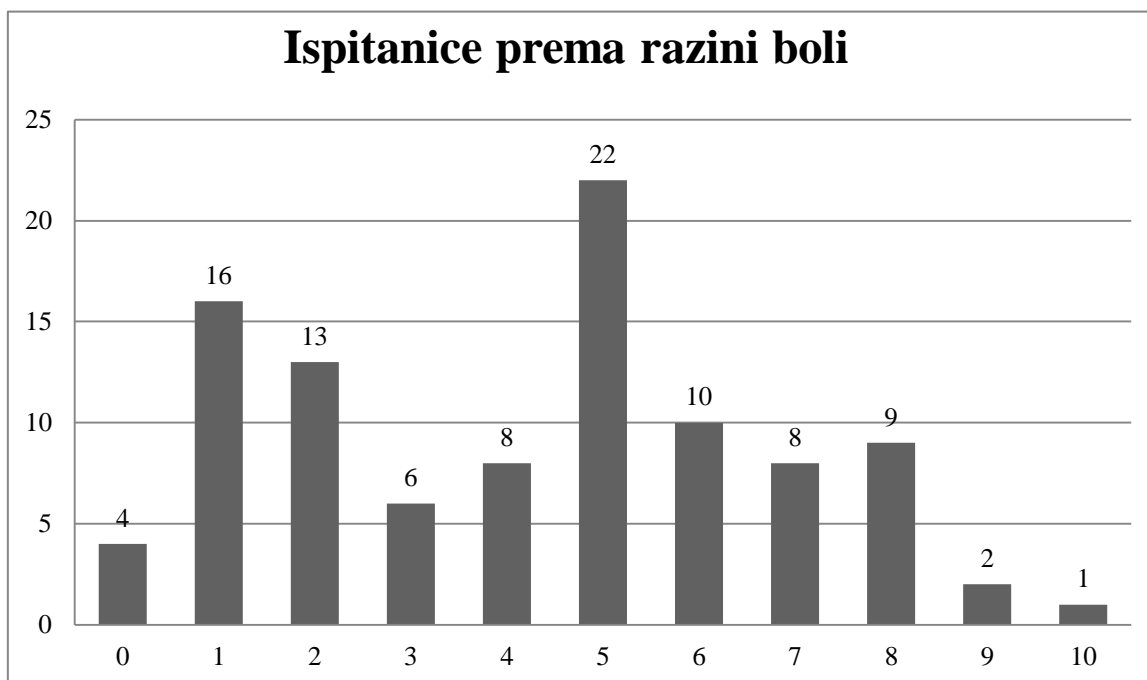
4.1. Empirijski dio istraživanja

Srednja dob ispitanica u ovom istraživanju iznosi 50 godina (IQR=49,00-54,50), te se kretala u rasponu od 40 do 79 godina. Ispitanice su podijeljene u dvije skupine ovisno o dobi. Skupinu ispitanica starosne dobi 40 do 59 godina čini 79 ispitanica, (79,80%) te ih je 3,95 puta veći broj u odnosu na zastupljenost ispitanica starijih od 60 godina, kojih je 20 (20,20%). Ispitivanjem je utvrđena prisutnost statistički značajne razlike u zastupljenosti ispitanica prema dobnim skupinama ($\chi^2=35,16$; $P<0,001$) (Graf 1.).



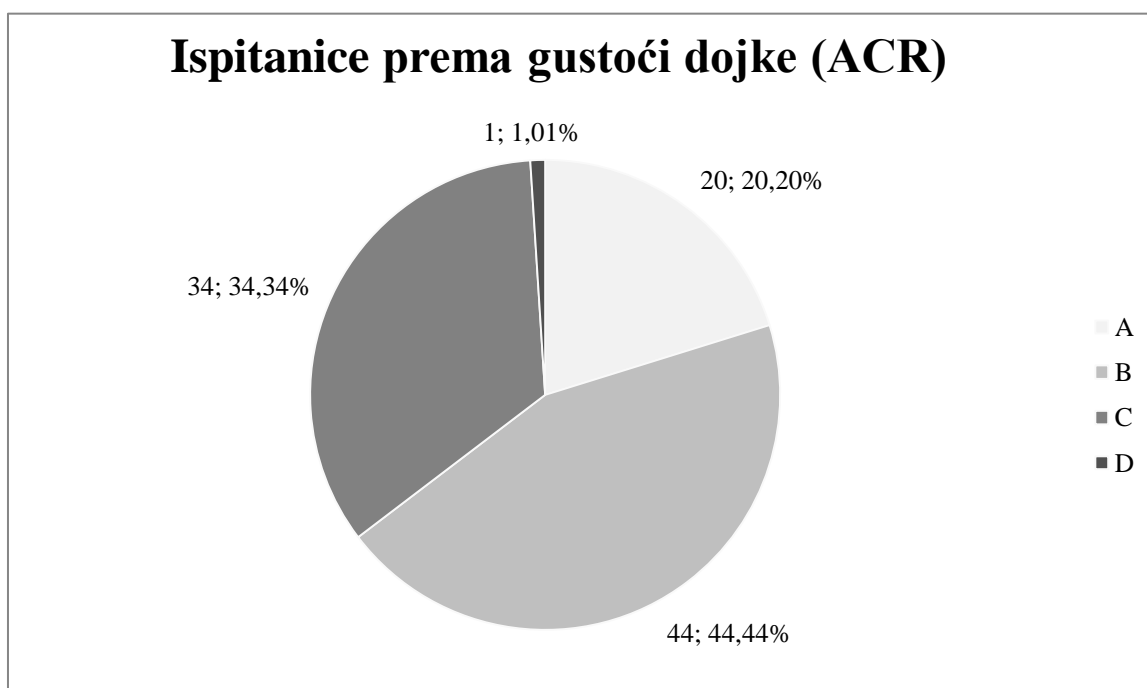
Graf 1. Kružni dijagram-zastupljenost ispitanica po dobnim skupinama.

Srednja razina boli na NRS skali je 5 (IQR=2-6), te se kretala u rasponu od 0 do 10. Najveći broj ispitanica je prijavilo razinu boli 5 (n=22) (Graf 2.).



Graf 2. Stupčasti dijagram-raspodjela ispitanica prema razini boli.

Prema ACR gustoći dojke najveći broj ispitanica spada u kategoriju B (n=44; 44,44%), zatim u kategoriju C (n=34; 34,34%) pa u kategoriju A (n=20; 20,20%), dok je tek jedna ispitanica sa gustoćom dojke kategorije D (n=1; 1,01%). Ispitivanjem je utvrđena prisutnost statistički značajne razlike u zastupljenosti ispitanica prema ACR gustoći ($\chi^2=42,13$; $P<0,001$) (Graf 3.).



Graf 3. Kružni dijagram-zastupljenost ispitanica prema ACR kategorizaciji gustoće tkiva dojke. 29

Srednja razina boli iznosi 5 (IQR=2-6), te se kretala u rasponu od 0 do 10.

Tablica 1. Razina boli.

	Me	IQR	Rx
Razina boli	5	2-6	0-10

Srednja sila pritiska na desnu dojku u kraniokaudalnoj projekciji (CC-R) iznosi 98,80 N (SD=20,09), te se kretala u rasponu od 47,30 do 147,00 N, dok je srednja razina sile pritiska na lijevu dojku (CC-L) 97,62 (SD=21,04) sa rasponom kretanja od 47,90 do 149,10 N.

Tablica 2. Sila pritiska na desnu i lijevu dojku u CC projekciji.

	Aritmetička sredina	Standardna devijacija	Minimum	Maksimum
Sila pritiska CC-R	98,80	20,09	47,30	147,00
Sila pritiska CC-L	97,62	21,04	47,90	149,10

Srednja sila pritiska na lijevu dojku u mediolateralnoj kosoj projekciji (MLO-L) je 118,86 N (SD=23,40), te se kretala u rasponu od 63,10 do 182,70 N, dok je srednja sila pritiska na desnu dojku (MLO-R) 114,81 N (SD=21,79) sa rasponom kretanja od 62,80 do 176,50 N.

Tablica 3. Sila pritiska na lijevu i desnu dojku u MLO projekciji.

	Aritmetička sredina	Standardna devijacija	Minimum	Maksimum
Sila pritiska MLO-L	118,86	23,40	63,10	182,70
Sila pritiska MLO-R	114,81	21,79	62,80	176,50

4.2. Ispitivanje hipoteza

H1: između gustoće tkiva dojke prema ACR kategorizaciji i sile kompresije postoji negativna korelacija

Najveća sila pritiska na desnu dojku u CC projekciji je utvrđena među ispitanicama sa gustoćom dojke A te je za 8,69 N veća u odnosu na ispitanice sa gustoćom dojke B, kod kojih je utvrđena najmanja sila pritiska, dok ispitivanjem nije utvrđena prisutnost statistički značajne razlike ($F=1,27$; $P=0,289$).

Tablica 4. Sila pritiska na desnu dojku u CC projekciji u odnosu na gustoću dojke.

Gustoća dojke	N	Sila pritiska CC-R		F	P
		AS	SD		
A	20	104,86	17,40	1,27	0,289
B	44	96,17	23,22		
C	34	98,69	17,40		
D	1	97,00	n/a		

*Kod izračuna F omjera se ne koristi rezultat ispitanica sa gustoćom dojke ACR D zbog malog broja ispitanica s dojkama gustoće ACR D

Najveća sila pritiska na lijevu dojku je utvrđena među ispitanicama sa gustoćom dojke A, a svakim porastom gustoće dojke utvrđeno je smanjenje sile pritiska, dok ispitivanjem nije utvrđena prisutnost statistički značajne razlike ($F=0,11$; $P=0,901$).

Tablica 5. Sila pritiska na lijevu dojku u CC projekciji u odnosu na gustoću dojke.

Gustoća dojke	N	Sila pritiska CC-L		F	P
		AS	SD		
A	20	99,53	24,42	0,11	0,901
B	44	97,43	19,77		
C	34	96,82	21,74		
D	1	95,20	n/a		

*Kod izračuna F omjera se ne koristi rezultat ispitanica sa gustoćom dojke ACR D zbog malog broja ispitanica s dojkama gustoće ACR D

Najveća sila pritiska na lijevu dojku u MLO projekciji je utvrđena među ispitanicama sa gustoćom dojke ACR A, kod kojih je utvrđena srednja sila pritiska 132,44 N (SD=23,89), dok je najmanja sila pritiska utvrđena među ispitanicama sa gustoćom dojke C, kod kojih je utvrđena srednja razina sile pritiska niža za 19,15 N te je ispitivanjem utvrđena prisutnost statistički značajne razlike (F=4,70; SD=0,011). *Post hoc* ispitivanjem je utvrđena razlika između skupina ispitanica sa gustoćom dojke A i B (P=0,043) te između ispitanica sa gustoćom dojke A i C (P=0,011), dok među ispitanicama sa gustoćom dojke B i C nije utvrđena prisutnost statistički značajne razlike (P>0,999).

Tablica 6. Sila pritiska na lijevu dojku u MLO projekciji u odnosu na gustoću dojke.

Gustoća dojke	N	Sila pritiska MLO-L		F	P
		AS	SD		
A	20	132,44	23,89	4,70	0,011
B	44	117,10	20,39		
C	34	113,29	24,99		
D	1	114,60	n/a		

*Kod izračuna F omjera se ne koristi rezultat ispitanica sa gustoćom dojke ACR D zbog malog broja ispitanica s dojkama gustoće ACR D

Najveća sila pritiska u MLO projekciji na desnu dojku je utvrđena među ispitanicama sa gustoćom dojke A, kod kojih je izračunata srednja sila pritiska 123,78 N (SD=21,40), dok je najmanja sila pritiska utvrđena među ispitanicama sa gustoćom dojke C, kod kojih je srednja razina sile pritiska niža za 15,25 N. Ispitivanjem je utvrđena prisutnost statistički značajne razlike između navedenih skupina (F=3,21; SD=0,045). *Post hoc* ispitivanjem je utvrđena razlika između skupina ispitanica sa gustoćom dojke A i C (P=0,041), dok među ispitanicama sa gustoćom dojke A i B nije utvrđena prisutnost statistički značajne razlike (P=0,493), kao niti među ispitanicama sa gustoćom dojke B i C (P=0,455).

Tablica 7. Sila pritiska na desnu dojku u MLO projekciji u odnosu na gustoću dojke.

Gustoća dojke	N	Sila pritiska MLO-R		F	P
		AS	SD		
A	20	123,78	21,40	3,21	0,045
B	44	115,64	23,88		
C	34	108,53	18,09		
D	1	113,00	n/a		

*Kod izračuna F omjera se ne koristi rezultat ispitanica sa gustoćom dojke ACR D zbog malog broja ispitanica s dojkama gustoće ACR D

Nakon provedenog ispitivanja donosi se zaključak da se hipoteza rada H1, kojom se pretpostavlja da između gustoće tkiva dojke prema ACR kategorizaciji i sile kompresije postoji negativna korelacija-prihvaća.

H2: između gustoće dojke i dobi ispitanica postoji negativna korelacija

Među ispitanicama dobne skupine 40-59 najčešća je gustoća parenhima B (n=36; 46,15%), kao i među ispitanicama dobne skupine 60-80 godina (n=8; 40,00%). Međutim, ispitanice starije životne dobi (60-80 godina) imaju 3,19 puta veću zastupljenost ACR gustoće A, dok je među ispitanicama starosne dobi 40-59 godina 2,65 puta veća zastupljenost ACR gustoće C. Nakon provedenog ispitivanja, utvrđena je prisutnost statistički značajne zavisnosti u gustoći dojki s obzirom na dob ($\chi^2=10,39$; P<0,001).

Tablica 8. Gustoća dojki ispitanica prema dobnoj skupini.

Dob	A		B		C		χ^2	P
	n	%	n	%	n	%		
40-59	11	14,10%	36	46,15%	31	39,74%	10,39	0,006
60-80	9	45,00%	8	40,00%	3	15,00%		

Nakon provedenog ispitivanja donosi se zaključak da se hipoteza rada H2, kojom se pretpostavlja da postoji negativna korelacije između gustoće dojke i dobi ispitanica-prihvata kao istinita.

H3: između dobi ispitanica i razine boli kod mamografije postoji negativna korelacija

Srednja razina boli među ispitanicama dobne skupine od 40-59 godina je za 2,5 bodova veća u odnosu na ispitanice skupine od 60-80 godina, no ispitivanjem nije utvrđena prisutnost statistički značajne razlike ($Z=1,93$; $P=0,053$).

Tablica 9. Razina boli u odnosu na dob.

	40-59		60-80		Z	P
	Me	IQR	Me	IQR		
Razina boli	5	(2-6)	2,5	(1-5)	1,93	0,053

Nakon provedenog ispitivanja se može utvrditi da se hipoteza rada H3, kojom se pretpostavlja da između dobi ispitanica i razine boli kod mamografije postoji negativna korelacija-odbacuje.

5. RASPRAVA

Pravilno pozicioniranje preduvjet je za dobivanje optimalnog mamograma koji zadovoljava potrebne kriterije. Kompresija ima ključnu ulogu u mamografiji i uvjetuje njenu sposobnost u detekciji malignih lezija dojke, ali je ujedno i jedan od glavnih razloga osjećaja boli kod ove pretrage. Radiološki tehnolozi moraju biti visoko educirani za mamografsko oslikavanje te optimizirati silu kompresije na dojku imajući na umu da je pregled podnošljiv za pacijenticu, pri čemu ne smiju zanemariti važnost dobivanja dijagnostički zadovoljavajućeg mamograma kojeg će kasnije očitati liječnik specijalista radiologije.

Ovim istraživanjem obuhvatili smo žene u rasponu od 40-80 godina koje su se odazvale na poziv NPP-a ili bile naručene za dijagnostičku mamografiju, što se razlikuje od autora Moshina, Sagstad, Sebuødegård, Waade, Gran, Music i Hofvind. Njihovo istraživanje fokusiralo se na ispitivanje korelacije razine prijavljene boli sa silom kompresije te je obuhvatilo žene u rasponu od 50-69 godina, isključivo u sklopu preventivnog programa „*BreastScreen Norway*“. Srednja dob njihovih ispitanica iznosila je 57,8 godina, dok je srednja dob naših ispitanica 50 godina. Bitno je za napomenuti da se raspon godina (50-69) i broj ispitanica (n=1155) razlikuje od našeg istraživanja, što uvjetuje i različitoj srednjoj dobi (16). Turski autori Celik, Mızrak Şahin, Unsal, Calısır i Cagan ispitivali su kako mamografija utječe na razinu boli i tjeskobe u žena te je njihovo istraživanje obuhvatilo 222 žena u rasponu od 30 do 75 godina. Srednja dob njihovih ispitanica iznosila je 50,6 godina, što je sličnije našim rezultatima (72).

Srednja razina prijavljene boli u našem istraživanju na NRS skali iznosi 5 te se kretala u rasponu od 0 do 10. Najveći broj ispitanica je zaokružilo ocjenu 5 (n=22). Moshina i ostali autori također su koristili NRS ljestvicu, a srednja razina prijavljene boli u njihovom istraživanju je iznosila 2,2. Samo 6% ispitanica je opisalo bol kao tešku (u rasponu 7-10) (16), dok je u našem istraživanju čak 20,20% žena prijavilo tešku razinu boli (Graf 2.). U istraživanju autora Akansel, Gülşen i Gültaş sudjelovale su 132 ispitanice, a za procjenu boli korištena je vizualno-analoga skala (engl., *visual analogue scale*, VAS). VAS se također kreće u rasponu od 0-10 bodova (odnosno 0-100 te se preračunava) i srednja razina prijavljene boli nakon mamografije je iznosila 3,55 u njihovom istraživanju, što je ponovno niže u odnosu na naše rezultate. Mnogi čimbenici mogu utjecati na razinu boli prilikom mamografije. U njihovom radu je zabilježena veća razina prijavljene boli kod žena koje puše cigarete, višeg ITM-a te kod izostanka primjene paracetamola (73). Percepcija boli prilikom

mamografije je generalno povezana s individualnim razlikama u osjetljivosti na bol i ne mora nužno biti posljedica primijenjene sile kompresije (74).

Prema ACR kategorizaciji gustoće tkiva dojke, najveći broj naših ispitanica ima dojke kategorije gustoće B (n=44; 44,44%), dok je tek jedna ispitanica sa gustoćom dojke kategorije D (n=1; 1,01%). Utvrđena je prisutnost statistički značajne razlike u zastupljenosti ispitanica prema ACR gustoći ($\chi^2=42,13$; $P<0,001$). Istraživanjem autora Ali i Raafat bilo je obuhvaćeno 49409 žena iz Egipta, u rasponu od 40 do 65 godina starosti. Najveći broj njihovih ispitanica (49%) imalo je dojke ACR B kategorije (n=24135), a samo 3% ispitanica dojke kategorije D (n=1455) (75), što je usporedivo s našim rezultatima. Istraživanje provedeno u Finskoj uključilo je 821 ispitanicu u rasponu od 28 do 94 godina starosti te je dokazana distribucija ACR kategorija gustoće slična našoj, gdje je najzastupljenija kategorija također ACR B (n=356; 43,4%), a najmanje zastupljena kategorija ponovno ACR D (n=26; 3,2%) (76). Na gustoću tkiva dojke mogu utjecati mnogi čimbenici, kao što su dob, hormonska nadomjesna terapija, trudnoća, laktacija, razni lijekovi, ITM itd. (32).

Prosječna sila kompresije na desnu dojku u CC projekciji u našem istraživanju iznosi 98,80 N, a na lijevu dojku 97,62 N (srednja vrijednost=98,21 N). Prosječna sila kompresije na lijevu dojku u MLO projekciji iznosi 118,86 N, a na desnu 114,81 N (srednja vrijednost=116,84 N). Naši rezultati razlikuju se od rezultata autora Moshina, Roman, Waade, Sebuødegård, Ursin i Hofvind. Prosječna sila kompresije u CC projekciji je u njihovom istraživanju iznosila 123,5 N na lijevu, naspram 123,0 N na desnu dojku. U MLO projekciji je prosječna sila pritiska također bila veća; iznosila je 135,8 N na lijevu i 136,2 N na desnu dojku (77). Srednje razine kompresije u drugom istraživanju bile su: 106,55 N CC-L, 109,51 N CC-R; 127,04 N MLO-L i 124,81 N MLO-R (78). Ovi rezultati također odstupaju od naših, ali u manjoj mjeri. Rezultati prosječne sile kompresije u istraživanju provedenom na uzorku od 25286 žena su pak bili niži od naših; u CC projekciji je prosjek iznosio 90,80 N, a u MLO 106,30 N (79). Navedena istraživanja, uključujući i naše, dokazuju kako je jakost primijenjene sile kompresije pritiska veća u MLO projekciji u odnosu na CC. Mogući razlog tome je prsni mišić koji se znatno više obuhvaća u MLO projekciji te utječe na kompresiju tako što povećava volumen dojke, što rezultira većom primijenjenom silom (77, 80). Europske smjernice preporučuju primjenu sile kompresije između 130 i 200 N. Dojke uvijek moraju biti što više komprimirane, imajući pri tome na umu da je pregled podnošljiv za pacijenticu (81). Unatoč ovim smjernicama, uvijek postoje varijacije u primjeni sile kompresije između

različitih istraživanja, centara i država svijeta, stoga je teško usporediti različite rezultate. Sva navedena istraživanja, uključujući i naše, koristila su preporučenu silu kompresije (82).

Našom prvom hipotezom (H1) pretpostavili smo da između gustoće tkiva dojke prema ACR kategorizaciji i sile kompresije postoji negativna korelacija i ona se pokazala istinitom. Porastom gustoće zapaženo je smanjenje primijenjene sile kompresije na dojku, stoga je najveća sila kompresije bila primijenjena na dojke kategorije gustoće A. Naši rezultati su u skladu s ostalim istraživanjima, koja su također dokazala statistički značajnu negativnu korelaciju (79, 83).

Drugom hipotezom (H2) pretpostavili smo kako između gustoće dojke i dobi ispitanica postoji negativna korelacija te se ona također pokazala istinitom. U obje dobne skupine (40-59 i 60-80) je najzastupljenija ACR kategorija gustoće B, međutim u starijoj dobnoj skupini je zapažena 3,19 puta veća zastupljenost kategorije A. U mlađoj dobnoj skupini je 2,65 puta veća zastupljenost kategorije C. Naši rezultati u skladu su s rezultatima drugih istraživanja, koja također potvrđuju negativnu korelaciju (84, 85, 86).

Treća hipoteza (H3) našeg istraživanja je odbačena, a naša pretpostavka je bila da između dobi ispitanica i razine boli kod mamografije postoji negativna korelacija. Dokazali smo kako je srednja razina boli među ispitanicama mlađe dobne skupine za 2,5 bodova veća u odnosu na ispitanice starije dobne skupine, što nije statistički značajno. Druga istraživanja potkrepljuju naše rezultate, odnosno govore u prilog tome kako ne postoji značajna korelacija između dobi i razine prijavljene boli prilikom mamografije (73, 87). Autori Chan, Lo i Cheung također su dokazali kako dob nije povezana s razinom prijavljene boli, ali i to da žene s manje gustim dojkama osjećaju manje nelagode prilikom mamografije (88).

6. ZAKLJUČAK

Nakon provođenja ovog istraživanja došli smo do sljedećih rezultata:

- srednja dob ispitanica iznosila je 50 godina, a kretala se u rasponu od 40 do 79 godina;
- u mlađoj dobnoj skupini bilo je 79 (79,80%) ispitanica, što je 3,95 puta veći broj u odnosu na stariju dobnu skupinu, kojih je 20 (20,20%);
- najveći broj ispitanica imalo je dojke ACR gustoće kategorije B (44,44%), dok je tek jedna ispitanica sa gustoćom dojki kategorije D (1,01%);
- srednja razina boli iznosila je 5 te se kretala u rasponu od 0 do 10;
- srednja sila pritiska na desnu dojku u CC projekciji iznosila je 98,80 N te se kretala u rasponu od 47,30 do 147,00 N, dok je srednja razina sile pritiska na lijevu dojku 97,62 N sa rasponom kretanja od 47,90 do 149,10 N;
- srednja sila pritiska na lijevu dojku u MLO projekciji je 118,86 N te se kretala u rasponu od 63,10 do 182,70 N, dok je srednja razina pritiska na desnu dojku 114,81 N, sa rasponom kretanja od 62,80 do 176,50 N.

Ispitivanjem hipoteza došli smo do sljedećih zaključaka:

- H1, kojom smo pretpostavili da između gustoće tkiva dojke prema ACR kategorizaciji i sile kompresije postoji negativna korelacija, potvrđena je;
- H2, kojom smo pretpostavili kako između gustoće dojke i dobi ispitanica postoji negativna korelacija, također je potvrđena;
- H3, kojom smo pretpostavili da između dobi ispitanica i razine boli prilikom mamografije postoji negativna korelacija, odbijena je.

Rezultati ostalih istraživanja pretežito su usporedivi s našim. Srednja dob ispitanica, zastupljenost pojedinih ACR kategorija gustoće te primijenjena sila kompresije na dojku slični su našim rezultatima, dok je srednja razina prijavljene boli manja u odnosu na naše rezultate. Rezultati testiranja hipoteza našeg rada su u skladu s drugim istraživanjima. Ograničenje našeg istraživanja je to što nismo određivali razinu boli pojedinačno za desnu i lijevu dojku, čime bismo dobili detaljniji uvid u percepciju boli u ispitanica. Odstupanje u srednjoj razini prijavljene boli može ovisiti o brojnim faktorima, stoga su poželjna daljnja istraživanja na ovu temu.

LITERATURA

1. Bajek S, Bobinac D, Jerković R, Malnar D, Marić I. Sustavna anatomija čovjeka. Rijeka: Digital point tiskara d.o.o, 2007; 232-233.
2. Darlington AJ. Anatomy of the Breast. U: Hogg P, Kelly J, Mercer C, ur. Digital Mammography-A Holistic Approach. London: Springer; 2015. str. 3. doi: 10.1007/978-3-319-04831-4_1
3. Cieśla S, Wichtowski M, Poźniak-Balicka R, Murawa D. The surgical anatomy of the mammary gland (part 1.). General structure, embryogenesis, histology, the nipple-areolar complex, the fascia of the glandular tissue and the chest wall. NOWOTWORY Journal of Oncology. 2020; 70:211–219. doi: 10.5603/NJO.2020.0042
4. McGuire KP. Breast Anatomy and Physiology. U: Aydiner A, Igci A, Soran A, ur. Breast Disease. Springer, Cham; 2019. str. 1-6. doi: 10.1007/978-3-030-04606-4_1
5. Hrvatski zavod za javno zdravstvo. Registar za rak Republike Hrvatske. Incidencija raka u Hrvatskoj. Bilten 40. Zagreb: Croatian Institute of Public Health. 2018; 5-6.
6. Łukasiewicz S, Czeczulewski M, Forma A, Baj J, Sitarz R, Stanisławek A. Breast Cancer-Epidemiology, Risk Factors, Classification, Prognostic Markers, and Current Treatment Strategies-An Updated Review. Cancers (Basel). 2021;13(17):4287. doi: 10.3390/cancers13174287.
7. Guray M, Sahin AA. Benign breast diseases: classification, diagnosis, and management. Oncologist. 2006;11(5):435-49. doi: 10.1634/theoncologist.11-5-435
8. Paepke S, Metz S, Brea Salvago A, Ohlinger R. Benign Breast Tumours - Diagnosis and Management. Breast Care (Basel). 2018;13(6):403-412. doi: 10.1159/000495919
9. Bloom C. Breast Papillomas: A Comprehensive Review. Journal of Diagnostic Medical Sonography. 2015;31(5):282-289. doi: 10.1177/8756479315599544
10. Prutki M, Petrovečki M, Valković Zujčić P, Ivanac G, Tadić T, Štimac D i sur. Smjernice za radiološko dijagnosticiranje i praćenje bolesnica oboljelih od raka dojke. Liječnički vjesnik. 2022;144(1-2):1-14. doi: <https://doi.org/10.26800/LV-144-1-2-1>

11. Šiško I, Šiško N. Preventivni programi za rano otkrivanje raka dojke u Republici Hrvatskoj Prevention programs for early detection of breast cancer in Croatia. *Sestrinski glasnik*. 2017;22(2):107-110. doi: 10.11608/sgnj.2017.22.021
12. Kotre CJ, dos Reis CS. Mammography Equipment. U: Hogg P, Kelly J, Mercer C, ur. *Digital Mammography-A Holistic Approach*. London: Springer; 2015. str. 126. doi: <https://doi.org/10.1007/978-3-319-04831-4>
13. Miller LC. Mammography Positioning Guidebook: CC, MLO and Commonly Used Additional Views, Second Edition. San Diego: Mammography Educators, 2015;16-17, 27, 31.
14. Whelehan P, Evans A, Wells M, Macgillivray S. The effect of mammography pain on repeat participation in breast cancer screening: a systematic review. *Breast*. 2013;22(4):389-94. doi: 10.1016/j.breast.2013.03.003
15. Dhadijala SK, Patankar S. Assessment of breast carcinoma by correlating BI-RADS scoring with mammographic density. *International Surgery Journal*. 2020;7(11):3674-3677. doi: <https://dx.doi.org/10.18203/2349-2902.isj20204671>
16. Moshina N, Sagstad S, Sebuødegård S, Waade GG, Gran E, Music J, Hofvind S. Breast compression and reported pain during mammographic screening. *Radiography (Lond)*. 2020;26(2):133-139. doi: 10.1016/j.radi.2019.10.003
17. Rivard AB, Galarza-Paez L, Peterson DC. Anatomy, Thorax, Breast. [Internet] U: StatPearls, Treasure Island (FL). StatPearls Publishing; 2022 [Pristupljeno 24.05.2023.]. Dostupno na: <https://www.ncbi.nlm.nih.gov/books/NBK519575/>
18. Kulkarni D, Dixon JM. Congenital Abnormalities of the Breast. *Women's Health*. 2012;8(1):75-88. doi: 10.2217/WHE.11.84
19. Kaur K. The Breast. U: N Mukhopadhaya, J Pundir, M Arora, ur. Part 1 MRCOG Revision Notes and Sample SBAs. Cambridge: Cambridge University Press; 2020. str. 15-17. doi: 10.1017/9781108644396.003
20. Khan YS, Sajjad H. Anatomy, Thorax, Mammary Gland [Internet]. U: StatPearls, Treasure Island (FL). StatPearls Publishing; 2022 [Pristupljeno 24.05.2023.]. Dostupno na: <https://www.ncbi.nlm.nih.gov/books/NBK547666/>

21. Hamdi M, Würinger E, Schlenz I, Kuzbari R. Anatomy of the Breast: A Clinical Application. U: Hamdi M, ur. Vertical Scar Mammoplasty. Berlin, Heidelberg: Springer; 2018. str. 3. doi: https://doi.org/10.1007/978-3-662-55451-7_1
22. Shahoud JS, Kerndt CC, Burns B. Anatomy, Thorax, Internal Mammary (Internal Thoracic) Arteries [Internet]. U: StatPearls, Treasure Island (FL). StatPearls Publishing; 2023 [Pristupljeno 23.07.2023.]. Dostupno na: <https://www.ncbi.nlm.nih.gov/books/NBK537337/>
23. Cieśla S, Wichtowski M, Poźniak-Balicka R, Murawa D. The surgical anatomy of the mammary gland (part 2.). Vascularisation, innervation, lymphatic drainage, the structure of the axillary fossa. NOWOTWORY Journal of Oncology. 2021;71:62–69. doi: 10.5603/NJO.2021.0011
24. Lemaine V, Simmons PS. The Adolescent Female: Breast and Reproductive Embriology and Anatomy. Clin Anat. 2013; 26: 22–28. doi: 10.1002/ca.22167
25. Pacifici S, Yu Y, Hacking C, et al. Lymphatic drainage of the breast [Internet]. Reference article, Radiopaedia.org; 2013 [Pristupljeno 23.07.2023.]. doi: <https://doi.org/10.53347/rID-25737>
26. Macéa JR, Fregnani J. Anatomy of the thoracic wall, axilla and breast. Int. J. Morphol., 2006; 24(4):691-704.
27. Rahman M, Mohammed S. Breast cancer metastasis and the lymphatic system. Oncol Lett. 2015;10(3):1233-1239. doi: 10.3892/ol.2015.3486
28. Alex A, Bhandary E, McGuire KP. Anatomy and Physiology of the Breast during Pregnancy and Lactation. Adv Exp Med Biol. 2020;1252:3-7. doi: 10.1007/978-3-030-41596-9_1
29. Radisky DC, Hartmann LC. Mammary involution and breast cancer risk: transgenic models and clinical studies. J Mammary Gland Biol Neoplasia. 2009;14(2):181-91. doi: 10.1007/s10911-009-9123-y
30. Watson CJ. Involution: apoptosis and tissue remodelling that convert the mammary gland from milk factory to a quiescent organ. Breast Cancer Res. 2006;8(2):203. doi: 10.1186/bcr1401

31. Mullooly M, Nyante SJ, Pfeiffer RM, Cora R, Butcher D, Sternberg L, Aiello Bowles EJ, Fan S, Figueroa JD, Weinmann S, et al. Involution of Breast Lobules, Mammographic Breast Density and Prognosis Among Tamoxifen-Treated Estrogen Receptor-Positive Breast Cancer Patients. *Journal of Clinical Medicine*. 2019; 8(11):1868. doi: 10.3390/jcm8111868
32. Radswiki T, Murphy A, Di Muzio B, et al. Breast density [Internet]. Reference article, Radiopaedia.org; 2011 [Pristupljeno 24.07.2023.]. doi: <https://doi.org/10.53347/rID-12808>
33. Chen JH, Gulsen G, Su MY. Imaging Breast Density: Established and Emerging Modalities. *Transl Oncol*. 2015;8(6):435-45. doi: 10.1016/j.tranon.2015.10.002
34. Ciritsis A, Rossi C, Vittoria De Martini I, Eberhard M, Marcon M, Becker AS, Berger N, Boss A. Determination of mammographic breast density using a deep convolutional neural network. *Br J Radiol*. 2019;92(1093):20180691. doi: 10.1259/bjr.20180691
35. Mann RM, Cho N, Moy L. Breast MRI: State of the Art. *Radiology*. 2019;292(3):520-536. doi: 10.1148/radiol.2019182947
36. Ducote JL, Molloy S. Quantification of breast density with dual energy mammography: an experimental feasibility study. *Med Phys*. 2010;37(2):793-801. doi: 10.1118/1.3284975
37. Spak DA, Plaxco JS, Santiago L, Dryden MJ, Dogan BE. BI-RADS[®] fifth edition: A summary of changes. *Diagn Interv Imaging*. 2017;98(3):179-190. doi: 10.1016/j.diii.2017.01.001
38. Eghtedari M, Chong A, Rakow-Penner R, Ojeda-Fournier H. Current Status and Future of BI-RADS in Multimodality Imaging, From the AJR Special Series on Radiology Reporting and Data Systems. *AJR Am J Roentgenol*. 2021;216(4):860-873. doi: 10.2214/AJR.20.24894
39. Magny SJ, Shikhman R, Keppke AL. Breast Imaging Reporting and Data System. [Internet]. U: StatPearls, Treasure Island (FL): StatPearls Publishing; 2023 [Pristupljeno 29.07.2023.]. Dostupno na: <https://www.ncbi.nlm.nih.gov/books/NBK459169/>
40. Weerakkody Y, Niknejad M, Yap J, et al. Breast imaging-reporting and data system (BI-RADS). [Internet]. Reference article, Radiopaedia.org; 2010 [Pristupljeno 29.07.2023.]. doi: <https://doi.org/10.53347/rID-10003>

41. Barazi H, Gunduru M. Mammography BI RADS Grading. [Internet]. U: StatPearls, Treasure Island (FL): StatPearls Publishing; [Pristupljeno 29.07.2023.]. Dostupno na: <https://www.ncbi.nlm.nih.gov/books/NBK539816/>
42. Arian A, Dinas K, Pratilas GC, Alipour S. The Breast Imaging-Reporting and Data System (BI-RADS) Made Easy. Iran J Radiol. 2022;19(1):e121155. doi: <https://doi.org/10.5812/iranradiol-121155>
43. Lee J. Practical and illustrated summary of updated BI-RADS for ultrasonography. Ultrasonography. 2017;36(1):71-81. doi: 10.14366/usg.16034
44. Erguvan-Dogan B, Whitman GJ, Kushwaha AC, Phelps MJ, Dempsey PJ. BI-RADS-MRI: a primer. AJR Am J Roentgenol. 2006;187(2):W152-60. doi: 10.2214/AJR.05.0572
45. Reeves RA, Kaufman T. Mammography. [Internet]. U: StatPearls, Treasure Island (FL): StatPearls Publishing; 2023 [Pristupljeno 02.08.2023.]. Dostupno na: <https://www.ncbi.nlm.nih.gov/books/NBK559310/>
46. Prabhu S, Naveen DK, Bangera S, Subrahmanya Bhat B. Production of X-rays using X-ray tube. Journal of Physics: Conference Series. 2020;1712(1):012036. doi: 10.1088/1742-6596/1712/1/012036
47. Mudgal P, Chieng R, Nel M, et al. Characteristic radiation. [Internet]. Reference article, Radiopaedia.org; 2013 [Pristupljeno 03.08.2023.]. doi: <https://doi.org/10.53347/rID-25429>
48. Yeung J, Chieng R, Liao A, et al. Bremsstrahlung radiation. [Internet]. Reference article, Radiopaedia.org; 2011 [Pristupljeno 03.08.2023.]. doi: <https://doi.org/10.53347/rID-14248>
49. Goel A, Feger J, Murphy A, et al. Kilovoltage peak. [Internrt]. Reference article, Radiopaedia.org; 2014 [Pristupljeno 04.08.2023.]. doi: <https://doi.org/10.53347/rID-29650>
50. Murphy A, Bell D, Fidiarakis A, et al. Milliampere-seconds (mAs). [Internet]. Reference article, Radiopaedia.org; 2017 [Pristupljeno 04.08.2023.]. doi: <https://doi.org/10.53347/rID-52512>
51. Nadrljanski M, Chieng R, Nel M, et al. Anode (x-ray tube). [Internet]. Reference article, Radiopaedia.org; 2010 [Pristupljeno 04.08.2023.]. doi: <https://doi.org/10.53347/rID-8178>

52. Goel A, Mellam Y, Sriselvakumar S, et al. Filters. [Internet]. Reference article, Radiopaedia.org; 2014 [Pristupljeno 04.08.2023.]. doi: <https://doi.org/10.53347/rID-29737>
53. Broeders MJ, Ten Voorde M, Veldkamp WJ, van Engen RE, van Landsveld-Verhoeven C, 't Jong-Gunneman MN, et al. Comparison of a flexible versus a rigid breast compression paddle: pain experience, projected breast area, radiation dose and technical image quality. *Eur Radiol.* 2015;25(3):821-9. doi: 10.1007/s00330-014-3422-4
54. Webster JG. X-Rays: Interaction with Matter. U: *Encyclopedia of Medical Devices and instrumentation*. Second Edition ed. Hoboken, NJ: Wiley-Interscience; 2006. str. 595.
55. Omondi SO, Msaki PK, Ramadhan KR, Lugendo IJ. Improved Image Quality in Digital Mammography Using Anti-Scatter Grids. *Tanzania Journal of Science.* 2020;46(3):620–7. doi: <https://dx.doi.org/10.4314/tjs.v46i3.4>
56. Elbakri IA, Lakshminarayanan AV, Tesic MM. Automatic exposure control for a slot scanning full field digital mammography system. *Med Phys.* 2005;32(9):2763-70. doi: 10.1118/1.1999107
57. Vajuhudeen Z, Murphy A, Howden W, et al. Automatic exposure control. [Internet]. Reference article, Radiopaedia.org; 2020 [Pristupljeno 06.08.2023.]. doi: <https://doi.org/10.53347/rID-79836>
58. Dundara Debeljuh D. Detektori ionizirajućeg zračenja. U: Girotto N, Bogović Crnčić T, ur. *Nuklearna medicina za studente preddiplomskih studija*. Sveučilište u Rijeci, Medicinski fakultet, Fakultet zdravstvenih studija, Rijeka; 2022. str. 38-39.
59. Miller LC, Lehmann TL. Image Quality & Positioning Problem-Solving for Breast Imagers: Meeting EQUIP Standards. San Diego: Mammography Educators, 2020; 4.
60. Bedene A, Alukić E, Žibert J, Mekiš N. Mediolateral oblique projection in mammography: Use of different angulation for patients with different thorax anatomies. *J Heal Sci.* 2019;9(1):40–5. doi: 10.17532/jhsci.2019.854
61. László T, Parsons W, Vedin B, Petersen A. Chapter 9: Mammography Positioning Technique. U: László T, Tot T, Dean PB. *Breast Cancer-The Art and Science of Early Detection with Mammography*. Stuttgart: George Thieme Verlag; 2004. str. 442-448, 456-459. doi: 10.1055/b-0034-65184

62. Sweeney RI, Lewis SJ, Hogg P, McEntee MF. A review of mammographic positioning image quality criteria for the craniocaudal projection. *Br J Radiol.* 2018 ;91(1082):20170611. doi: 10.1259/bjr.20170611
63. Suárez IR, Fonseca ARE, Moguel NI, et al. Diagnostic mammography: how, why and when. ECR 2018 VoE presentation C-1972. 2018; Beč. doi: 10.1594/ecr2018/C-1972
64. Kelly J. Supplementary Mammographic Projections. U: Hogg P, Kelly J, Mercer C, ur. *Digital Mammography-A Holistic Approach.* London: Springer; 2015. str. 206, 208-209. doi: 10.1007/978-3-319-04831-4_24
65. Hendrick RE, Bassett L, Botsco MA, et al. Mammography quality control manual: Radiologist's Manual, Radiologic Technologist's Manual, Medical Physicist's Manual. Reston (VA): American College of Radiology, 1999; 66.
66. Song SE, Seo BK, Lee KY, et al: The Clinical Application of Additional Mammography for a Diagnostic Population. *J Korean Soc Breast Screening.* 2011;8:132-140.
67. de Paredes ES. Atlas of Mammography, Third edition. Philadelphia: Lippincott Williams & Wilkins, 2007; 32-33.
68. Svahn TM, Chakraborty DP, Ikeda D, Zackrisson S, Do Y, Mattsson S, Andersson I. Breast tomosynthesis and digital mammography: a comparison of diagnostic accuracy. *Br J Radiol.* 2012;85(1019):e1074-82. doi: 10.1259/bjr/53282892
69. Males M, Mileta D, Grgic M. Digital breast tomosynthesis: A technological review. *Proceedings ELMAR-2011.* 2011; Zadar. 41-45.
70. Kleinknecht JH, Ciurea AI, Ciortea CA. Pros and cons for breast cancer screening with tomosynthesis - a review of the literature. *Med Pharm Rep.* 2020;93(4):335-341. doi: 10.15386/mpr-1698
71. Chikarmane S. Synthetic mammography: review of benefits and drawbacks in clinical use. *J Breast Imag* 2022;4(2):124–134. doi: <https://doi.org/10.1093/jbi/wbac008>
72. Celik N, Mızrak Şahin B, Unsal A, Calısır C, Cagan O. Mammography-Related Pain and Anxiety in Turkish Women: A Cross-sectional Study. *Turkish Journal of Family Medicine and Primary Care.* 2021;15(1): 78-84. doi: <https://doi.org/10.21763/tjfmpr.756832>

73. Akansel N, Gülşen M, Gültaş M. Influence of Discomfort Tolerance of Women who Undergo Mammography on the Perceived Pain Intensity Due to the Procedure. *Eur J Breast Health*. 2020;17(1):68-75. doi: 10.4274/ejbh.2020.6068
74. Feder K, Grunert JH. Is Individualizing Breast Compression during Mammography useful? - Investigations of pain indications during mammography relating to compression force and surface area of the compressed breast. *Rofo*. 2017;189(1):39-48. doi: 10.1055/s-0042-119450
75. Ali EA, Raafat M. Relationship of mammographic densities to breast cancer risk. *Egypt J Radiol Nucl Med*. 2021;52(129). doi: <https://doi.org/10.1186/s43055-021-00497-y>
76. Nykänen A, Okuma H, Sutela A, Masarwah A, Vanninen R, Sudah M. The mammographic breast density distribution of Finnish women with breast cancer and comparison of breast density reporting using the 4th and 5th editions of the Breast Imaging-Reporting and Data System. *Eur J Radiol*. 2021;137:109585. doi: 10.1016/j.ejrad.2021
77. Moshina N, Roman M, Waade GG, Sebuødegård S, Ursin G, Hofvind S. Breast compression parameters and mammographic density in the Norwegian Breast Cancer Screening Programme. *Eur Radiol*. 2018;28(4):1662-1672. doi: 10.1007/s00330-017-5104-5
78. Pišek M, Pšenič Pikelj P, Mekiš N, Alukić E. How does the reduction of glandular tissue effect the force and breast thickness in mammography? *Medical imaging and radiotherapy journal*. 2020;37(1):5-10. doi: <https://doi.org/10.47724/MIRTJ.2020.i01.a001>
79. Moshina N, Larsen M, Holen ÅS, Waade GG, Aase HS, Hofvind S. Digital breast tomosynthesis in a population based mammographic screening program: Breast compression and early performance measures. *Eur J Radiol*. 2021;139:109665. doi: 10.1016/j.ejrad.2021.109665
80. Dustler M. Pressure distribution in mammography. Mechanical imaging and implications for breast compression [Doktorska disertacija]. Lund University, Malmö; 2016 [Pristupljeno 19.08.2023.]. Dostupno na: <http://lup.lub.lu.se/record/cee95f3e-60d0-482e-8d08-bab29e809a32>
81. Perry N, Broeders M, de Wolf C, Törnberg S, Holland R, von Karsa L. European guidelines for quality assurance in breast cancer screening and diagnosis. Fourth edition--summary document. *Ann Oncol*. 2008;19(4):614-22. doi: 10.1093/annonc/mdm481

82. Dzidzornu E, Angmortherh SK, Ofori-Manteaw BB, Aboagye S, Ofori EK, Owusu-Agyei S, Hogg P. Compression force variability in mammography in Ghana - A baseline study. *Radiography (Lond)*. 2021;27(1):150-155. doi: 10.1016/j.radi.2020.07.007
83. Mercer CE, Hogg P, Lawson R, Diffey J, Denton ER. Practitioner compression force variability in mammography: a preliminary study. *Br J Radiol*. 2013;86(1022):20110596. doi: 10.1259/bjr.20110596
84. Ji Y, Li B, Zhao R, Zhang Y, Liu J, Lu H. The relationship between breast density, age, and mammographic lesion type among Chinese breast cancer patients from a large clinical dataset. *BMC Med Imaging*. 2021;21(1):43. doi: 10.1186/s12880-021-00565-9
85. Kang YJ, Ahn SK, Kim SJ, Oh H, Han J, Ko E. Relationship between Mammographic Density and Age in the United Arab Emirates Population. *J Oncol*. 2019;2019:7351350. doi: 10.1155/2019/7351350
86. Soares D, Reid M, James M. Age as a predictive factor of mammographic breast density in Jamaican women. *Clin Radiol*. 2002;57(6):472-6. doi: 10.1053/crad.2001.0873
87. Freitas-Junior R, Martins E, Metran-Nascente C, Carvalho AA, Silva MFD, Soares LR, Ximenes CA. Double-blind placebo-controlled randomized clinical trial on the use of paracetamol for performing mammography. *Medicine (Baltimore)*. 2018;97(13):e0261. doi: 10.1097/MD.00000000000010261
88. Chan HH, Lo G, Cheung PS. Is pain from mammography reduced by the use of a radiolucent MammoPad? Local experience in Hong Kong. *Hong Kong Med J*. 2016;22(3):210-5. doi: 10.12809/hkmj154602

PRIVITCI

PRIVITAK A: Popis ilustracija

Tablice

Tablica 1. Razina boli.	30
Tablica 2. Sila pritiska na desnu i lijevu dojku u CC projekciji.	30
Tablica 3. Sila pritiska na lijevu i desnu dojku u MLO projekciji.	30
Tablica 4. Sila pritiska na desnu dojku u CC projekciji u odnosu na gustoću dojke.	31
Tablica 5. Sila pritiska na lijevu dojku u CC projekciji u odnosu na gustoću dojke.	32
Tablica 6. Sila pritiska na lijevu dojku u MLO projekciji u odnosu na gustoću dojke.	32
Tablica 7. Sila pritiska na desnu dojku u MLO projekciji u odnosu na gustoću dojke.	33
Tablica 8. Gustoća dojki ispitanica prema dobnoj skupini.	34
Tablica 9. Razina boli u odnosu na dob.	34

Slike

Slika 1. Embriologija i razvoj dojke. Izvor: https://discovery.lifemapsc.com/library/review-of-medical-embryology/chapter-76-development-of-the-mammary-glands (preuzeto 23.07.2023.)	4
Slika 2. Anatomija dojke. Izvor: https://www.brainkart.com/article/The-Breast-Anatomy_25505/#google_vignette (preuzeto 27.07.2023.)	6
Slika 3. Arterijska opskrba dojke. Izvor: https://basicmedicalkey.com/anatomy-of-the-breast/ (preuzeto 27.07.2023.).....	8
Slika 4. ACR BI-RADS kategorizacija gustoće tkiva dojke. Izvor: arhiva Kliničkog zavoda za dijagnostičku i intervencijsku radiologiju, Klinički bolnički centar Rijeka (preuzeto 31.08.2023.)	12
Slika 5. Standardni dijelovi mamografa. Izvor: Zetina LMM. Digital Mammography: Improvements in Breast Cancer Diagnostic. AIP Conference Proceedings. 2006;809(1):283–289. doi: https://doi.org/10.1063/1.2160995 (preuzeto 27.07.2023.).....	16
Slika 6. Usporedni prikaz desne (a) i lijeve (b) dojke u CC projekciji te desne (c) i lijeve (d) dojke u MLO projekciji. Izvor: arhiva Kliničkog zavoda za dijagnostičku i intervencijsku radiologiju, Klinički bolnički centar Rijeka (preuzeto 31.08.2023.).....	19

Slika 7. Princip rada DBT. Izvor: Helvie MA. Digital mammography imaging: breast tomosynthesis and advanced applications. Radiol Clin North Am. 2010;48(5):917-29. doi: 10.1016/j.rcl.2010.06.009 (preuzeto 05.09.2023.)	23
Slika 8. Jednostavan dijagram tijekom čitavog istraživanja.	26

Grafovi

Graf 1. Kružni dijagram-zastupljenost ispitanica po dobnim skupinama.....	28
Graf 2. Stupčasti dijagram-raspodjela ispitanica prema razini boli.	29
Graf 3. Kružni dijagram-zastupljenost ispitanica prema ACR kategorizaciji gustoće tkiva dojke.	29

PRIVITAK B: Obavijest i suglasnost za ispitanike

OBAVIJEST ZA ISPITANIKE

1. PERCEPCIJA BOLI KOD ŽENA PRILIKOM MAMOGRAFIJE: UTJECAJ GUSTOĆE DOJKE I SILE KOMPRESIJE

Klinički bolnički centar Rijeka, Klinički zavod za radiologiju, Riječki lokalitet.

Za ovo istraživanje nisu potrebna financijska sredstva.

Predviđeno trajanje istraživanja je u periodu od 22. svibnja do 30. lipnja 2023. godine.

2. POZIV NA SUDJELOVANJE

Poštovana/poštovani,

pozivamo Vas da sudjelujete u znanstvenom istraživanju u kojem će se istraživati percepcija boli kod žena prilikom mamografije te kako gustoća dojke i sila kompresije utječu na razinu boli.

Ova obavijest će Vam pružiti podatke čija je svrha pomoći Vam odlučiti želite li sudjelovati u ovom znanstvenom istraživanju. Zato Vas molimo da ju pažljivo pročitate. Za sva pitanja ili nedoumice, obratite se istraživaču koji Vam je uručio ovu obavijest, ili članu istraživačkog tima zaduženom za komunikaciju s ispitanicima.

3. CILJ /SVRHA I PLAN ZNANSTVENOG ISTRAŽIVANJA

Mamografija je radiološka metoda izbora za detekciju karcinoma dojke. Osnovni preduvjet za kvalitetni slikovni prikaz tkiva dojke u mamografiji jest adekvatna kompresija, no ona je ujedno i glavni uzrok osjećaja boli u pacijentica. Istraživanje u Ujedinjenom Kraljevstvu dokazalo je kako je bolnost glavni razlog nedolaska na ponovno mamografsko oslikavanje. Glavni cilj ovog istraživanja jest istražiti utječu li pojedini čimbenici (gustoća dojke, sila kompresije i dob pacijentice) na razinu prijavljene boli u mamografiji. Svrha istraživanja jest doprinijeti struci i znanosti, produbiti znanje radioloških tehnologa i liječnika specijalista radiologije o uzrocima bolnosti u mamografiji, kako bi bili spremni očekivati pojačanu bolnost u pojedinim skupinama pacijentica (primjerice, pacijentice starije životne dobi ili s gušćim dojkama), ukoliko dokažemo povezanost.

Ovo istraživanje planira se provoditi do 30. lipnja 2023. na mamografskoj jedinici Kliničkog zavoda za radiologiju, KBC Rijeka. Planirani broj ispitanica je 100, u rasponu od 40 do 80 godina starosti. Kriteriji isključenja su: žene s implantatima dojki, prethodni kirurški zahvati na dojki te muški spol. Ispitivanje će se provoditi nad dostupnim ispitanicama. Prije početka istraživanja svaka ispitanica koja je voljna

sudjelovati će potpisati informirani pristanak. S obzirom da ispitujemo povezanost između dobi i gustoće dojke, zatražit ćemo od svake ispitanice informaciju o datumu rođenja.

U prvom dijelu istraživanja planirano je individualno uzimanje podataka o razini boli od ispitanica pomoću numeričke skale za procjenu boli u pisanom obliku, neposredno nakon mamografije. U drugom dijelu istraživanja, neposredno nakon napisanog nalaza od strane radiologa, pretraživat će se bolničke baze podataka kako bi se za iste ispitanice pronašli liječnički nalazi u kojima je navedena kategorija gustoće dojke te podaci o sili kompresije.

4. VAŠA ULOGA KAO ISPITANIK U OVOM ISTRAŽIVANJU

Vama kao ispitanici jednom će biti učinjena mamografija u standardnim projekcijama (načinima oslikavanja), za što je zadužen radiološki tehnolog u smjeni. Čitav proces, uključujući informiranje o istraživanju od strane glavnog istraživača, potpisivanje suglasnosti te izvođenje mamografije ne bi trebalo trajati dulje od dvadeset minuta. Nakon što liječnik specijalista radiologije napiše Vaš nalaz, planiramo uzimati podatke o gustoći tkiva dojke iz bolničkih baza podataka.

5. KOJE SU MOGUĆE PREDNOSTI SUDJELOVANJA ZA VAS KAO ISPITANIK?

Ne postoji jamstvo da ćete Vi osobno imati koristi od sudjelovanja u istraživanju.

6. KOJI SU MOGUĆI RIZICI SUDJELOVANJA U OVOM ISTRAŽIVANJU?

Kod ovog istraživanja se ne očekuje pojavnost rizika ili komplikacija, eventualno je moguća pojavnost neugodnosti ili boli tijekom kompresije dojke.

7. POSTOJE LI ALTERNATIVNE DIJAGNOSTIČKE ILI TERAPIJSKE METODE?

Generalno, alternativne metode za detekciju karcinoma dojke su magnetska rezonancija dojke i ultrazvuk. Ne morate sudjelovati u ovom istraživanju da biste danas mogli obaviti mamografiju.

8. MORA LI SE SUDJELOVATI?

Vaše sudjelovanje u ovom istraživanju je dobrovoljno! Možete se slobodno i bez ikakvih posljedica povući u bilo koje vrijeme, bez navođenja razloga. Isključivo na Vama je da odlučite želite li sudjelovati u ovom istraživanju. Svoj pristanak na sudjelovanje dajete potpisivanjem posljednje stranice ovog obrasca (jedan primjerak). Ako u bilo kojem trenutku odlučite prekinuti sudjelovanje, molimo da o tome obavijestite glavnog istraživača i/ili njegove suradnike.

9. POVJERLJIVOST I UVID U MEDICINSKU DOKUMENTACIJU

Vaši će osobni/medicinski podaci biti prikupljeni u skladu s etičkim i bioetičkim principima, te će se osigurati Vaša privatnost (medicinska tajna) i zaštita tajnosti podataka. Podaci će se obrađivati elektronički, a glavni istraživač i njegovi suradnici pridržavat će se interne procedure za zaštitu osobnih/medicinskih podataka. U bazu podataka biti ćete uneseni pomoću koda. Vaše ime nikada neće biti otkriveno. Vašu medicinsku dokumentaciju će pregledavati glavni istraživač i njegovi suradnici. Pristup dokumentaciji mogu imati predstavnici etičkog povjerenstva ustanove u kojoj se liječite (lokalno etičko povjerenstvo) i etičkog povjerenstva Medicinskog fakulteta.

10. ZA ŠTO ĆE SE KORISTITI PODACI DOBIVENI U OVOM ZNANSTVENOM ISTRAŽIVANJU?

Podaci iz ovog znanstvenog istraživanja mogu biti od praktične i/ili znanstvene koristi. Stoga će se objavljivati u znanstvenim i/ili stručnim publikacijama. Vaš identitet će ostati anonimn.

11. TKO ORGANIZIRA I FINANCIRA OVO ISTRAŽIVANJE?

Istraživanje je organizirano od strane studentice Lucije Kovačević te suradnika Maje Karić i Petre Valković Zujčić, u sklopu obrane završnog rada na Fakultetu zdravstvenih studija u Rijeci. Kao što je navedeno, za istraživanje nisu potrebna financijska sredstva.

12. TKO JE PREGLEDAO PRIJAVU OVOG ISTRAŽIVANJA?

Prijavu za ovo istraživanje pregledalo je Etičko povjerenstvo KBC-a Rijeka, koje je nakon uvida u svu potrebnu dokumentaciju i odobrilo istraživanje.

13. KOGA KONTAKTIRATI ZA DALJNJE OBAVIJESTI

Ako imate bilo kakvih pitanja ili nedoumica, ili trebate dodatne podatke o ovom istraživanju, slobodno se obratite glavnom istraživaču ili njegovim suradnicima:

Ime i prezime glavnog istraživača: Lucija Kovačević Ime i prezime suradnika: Maja Karić

Adresa: Ul. Franje Račkog 9, 51000 Rijeka

Broj telefona: 091 229 6130

Broj telefona: 095 394 7818

e-mail adresa: maja.karic@fzsri.uniri.hr

e-mail adresa: lkovacevic@student.uniri.hr

Ime prezime suradnika: Petra Valković Zujčić

Broj telefona: 098 713 493

e-mail adresa: petra.valkovic.zujic@medri.uniri.hr

14. KOGA JOŠ OBAVIJESTITI O OVOM ISTRAŽIVANJU?

S obzirom na vrstu istraživanja, pored Vas kao ispitanika nije planirano obavijestiti liječnika obiteljske medicine ili bilo koga drugog o Vašem sudjelovanju.

15. O PISMENOJ SUGLASNOSTI ZA SUDJELOVANJE U ISTRAŽIVANJU

Presliku obrasca koji ćete potpisati ako želite sudjelovati u istraživanju, dobiti ćete Vi. Originalni primjerak obrasca Informiranog pristanka na sudjelovanje u istraživanju će zadržati i čuvati glavni istraživač.

16. ZAKONSKI OKVIRI

Ovo istraživanje se provodi u skladu sa svim primjenljivim smjernicama, čiji je cilj osigurati pravilno provođenje istraživanja i sigurnost osoba koje sudjeluju u ovom znanstvenom istraživanju poštujući Osnove dobre kliničke prakse. Istraživanjem će biti osigurano poštivanje temeljnih etičkih i bioetičkih principa – osobni integritet (autonomnost), pravednost, dobročinstvo i neškodljivost – u skladu s Nürnberškim kodeksom i najnovijom revizijom Helsinške deklaracije.

SUGLASNOST ZA SUDJELOVANJE U ISTRAŽIVANJU „PERCEPCIJA BOLI KOD ŽENA PRILIKOM MAMOGRAFIJE: UTJECAJ GUSTOĆE DOJKE I SILE KOMPRESIJE“

Potvrđujem da sam (datum)....., u,
pročitao/pročitala Informirani pristanak, te sam imao/imala priliku postavljati pitanja.

Razumijem da je moj pristanak na predloženo istraživanje dobrovoljan, te se mogu povući u bilo koje vrijeme, bez navođenja razloga i bez ikakvih posljedica po zdravstvenom ili pravnom pitanju.

Razumijem da mojoj medicinskoj dokumentaciji imaju pristup odgovorni pojedinci, tj. glavni istraživač i njegovi suradnici, članovi Etičkog povjerenstva ustanove u kojoj se postupak obavlja, te članovi Etičkog povjerenstva koje je odobrilo ovo znanstveno istraživanje. Dajem dozvolu tim pojedincima za pristup mojoj medicinskoj dokumentaciji.

Pristajem na sudjelovanje u istraživanju.

Ime i prezime pacijenta:

Ime i prezime (štampano) _____

Potpis: _____

Datum: _____

Ime i prezime roditelja/srodnika/skrbnika:

Ime i prezime (štampano) _____

Potpis: _____

Datum: _____

Ime i prezime liječnika/glavnog istraživača/osobe koja je uručila Obavijest:

Ime i prezime (štampano) _____

Potpis i faksimil: _____

Datum: _____

PRIVITAK C: Numerička skala za procjenu boli

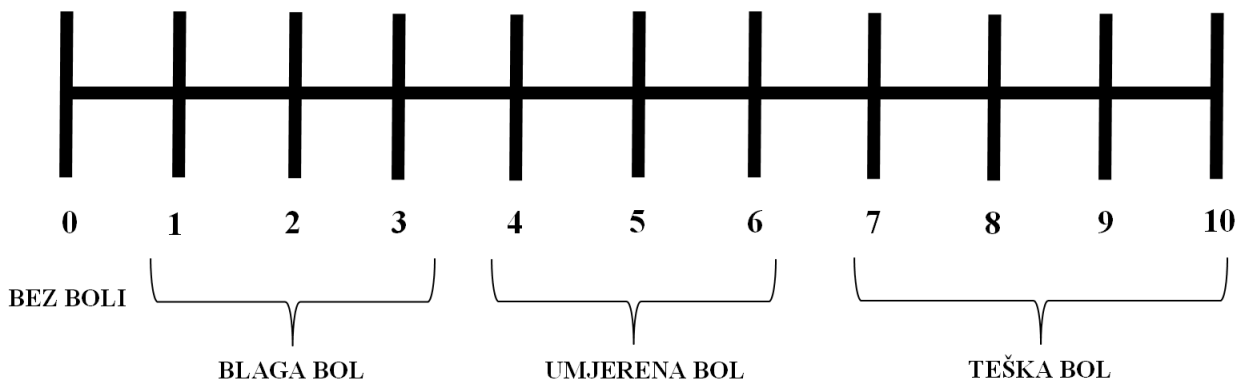
SKALA ZA PROCJENU BOLI

Redni broj pacijentice:

Datum:

Objašnjenje: Numerička skala za procjenu boli (engl., *numerical rating scale*, NRS) je standardizirana ljestvica za procjenu razine boli u medicini. Ljestvica je u intervalu od 0 do 10, gdje ocjena 0 označava odsutstvo boli, interval od 1 do 3 blagu bol, 4 do 6 umjerenu, a interval 7 do 10 tešku bol.

Molimo Vas da zaokružite broj koji bi predstavljao razinu boli koju ste osjetili danas prilikom mamografije.



KRATAK ŽIVOTOPIS PRISTUPNIKA

Rođena sam 14.05.2000. u Rijeci. U rodnom gradu završavam Osnovnu školu Centar i Srednju medicinsku školu, smjer medicinska sestra/tehničar opće njege. Nakon položene mature, 2020. godine upisujem Preddiplomski stručni studij radiološke tehnologije na Fakultetu zdravstvenih studija, Sveučilišta u Rijeci. Tijekom svog obrazovanja, bavila sam se raznim aktivnostima: plesom, slikanjem, volontiranjem u Udruzi žena operiranih dojki „Nada“ i na humanitarnim akcijama u sklopu Nacionalnog preventivnog programa ranog otkrivanja raka dojke i raka vrata maternice. Na trećoj godini studija izabrana sam za predstavnicu studija radiološke tehnologije i tajnicu Studentskog zbora Fakulteta zdravstvenih studija te za predstavnicu studenata u Fakultetskom Vijeću. Kao član Studentskog zbora sudjelovala sam u projektu izrade loga i hudica za studente.