

# ULOGA ULTRAZVUKA I ASPIRACIJE TANKOM IGLOM U DIJAGNOSTICIRANJU TUMORSKIH TVORBI REGIJE VRATA

---

Tomljanović, Nika

Undergraduate thesis / Završni rad

2023

Degree Grantor / Ustanova koja je dodijelila akademski / stručni stupanj: **University of Rijeka, Faculty of Health Studies / Sveučilište u Rijeci, Fakultet zdravstvenih studija u Rijeci**

Permanent link / Trajna poveznica: <https://um.nsk.hr/um:nbn:hr:184:121960>

Rights / Prava: [In copyright](#)/[Zaštićeno autorskim pravom.](#)

Download date / Datum preuzimanja: **2025-01-10**

Repository / Repozitorij:

[Repository of the University of Rijeka, Faculty of Health Studies - FHSRI Repository](#)



SVEUČILIŠTE U RIJECI  
FAKULTET ZDRAVSTVENIH STUDIJA  
PREDDIPLOMSKI STRUČNI STUDIJ RADIOLOŠKE TEHNOLOGIJE

Nika Tomljanović

ULOGA ULTRAZVUKA I ASPIRACIJE TANKOM IGLOM U DIJAGNOSTICIRANJU  
TUMORSKIH TVORBI REGIJE VRATA

Završni rad

Rijeka, 2023.

UNIVERSITY OF RIJEKA  
FACULTY OF HEALTH STUDIES  
GRADUATE UNIVERSITY STUDY OF RADIOLOGIC TECHNOLOGY

Nika Tomljanović

THE ROLE OF ULTRASOUND AND FINE NEEDLE ASPIRATION IN DIAGNOSING  
TUMOR FORMATIONS OF THE NECK REGION

Final work

Rijeka, 2023.

Mentor rada: Ivan Brumini, dr. med.

Završni rad obranjen je dana \_\_\_\_\_ u/na \_\_\_\_\_,

pred povjerenstvom u sastavu:

1. \_\_\_\_\_

2. \_\_\_\_\_

3. \_\_\_\_\_

## Izveštće o provedenoj provjeri izvornosti studentskog rada

### Opći podatci o studentu:

Sastavnica	
Studij	Radiološka tehnologija
Vrsta studentskog rada	Završni rad
Ime i prezime studenta	Nika Tomljanović
JMBAG	0351011832

### Podatci o radu studenta:

Naslov rada	Uloga ultrazvuka i aspiracije tankom iglom u dijagnosticiranju tumorskih tvorbi regije vrata
Ime i prezime mentora	Ivan Brumini, dr.med.
Datum predaje rada	4.9.2023.
Identifikacijski br. podneska	2155624253
Datum provjere rada	4.9.2023.
Ime datoteke	Nika Tomljanović-ZAVRŠNI RAD
Veličina datoteke	496.58K
Broj znakova	54257
Broj riječi	8848
Broj stranica	43

### Podudarnost studentskog rada:

Podudarnost (%)	12%
-----------------	-----

### Izjava mentora o izvornosti studentskog rada

Mišljenje mentora	
Datum izdavanja mišljenja	4.9.2023.
Rad zadovoljava uvjete izvornosti	<input checked="" type="checkbox"/>
Rad ne zadovoljava uvjete izvornosti	<input type="checkbox"/>
Obrazloženje mentora (po potrebi dodati zasebno)	

Datum

4.9.2023.

Potpis mentora

*Brumini*

## SADRŽAJ

<u>1.UVOD</u> .....	1
<u>2.ANATOMIJA</u> .....	2
<u>2.1. Anatomija štitne žlijezde</u> .....	2
<u>2.2. Anatomija limfnog sustava</u> .....	3
<u>2.3. Anatomija žlijezdi slinovnica</u> .....	8
<u>2.3.1. Parotidna žlijezda</u> .....	8
<u>2.3.2. Submandibularna žlijezda</u> .....	8
<u>2.3.3. Sublingvalna žlijezda</u> .....	9
<u>3.KARCINOM ŠTITNE ŽLIJEZDE</u> .....	10
<u>3.1. Epidemiologija karcinoma štitne žlijezde</u> .....	10
<u>3.2. Faktori rizika</u> .....	10
<u>3.3. Povijest i fizikalni pregled</u> .....	11
<u>3.4 Evaluacija</u> .....	11
<u>3.4.1. Ograničenja FNA</u> .....	12
<u>3.4.2. TI-RADS i Bethesda klasifikacija</u> .....	12
<u>3.4.3. Uloga molekularnog testiranja kod karcinoma štitnjače</u> .....	13
<u>3.5. Liječenje</u> .....	13
<u>3.5.1. Papilarni i folikularni karcinom štitnjače</u> .....	13
<u>3.5.2. Medularni karcinom štitnjače</u> .....	16
<u>3.5.3. Anaplastični karcinom štitnjače</u> .....	17
<u>3.5. Prognoza</u> .....	17
<u>3.6. Komplikacije</u> .....	17
<u>4.WARTHINOV TUMOR</u> .....	19
<u>4.1. Epidemiologija</u> .....	19
<u>4.2. Povijest i fizikalni pregled</u> .....	19
<u>4.3. Evaluacija</u> .....	19
<u>4.3.1. Ultrazvuk</u> .....	19
<u>4.3.2. Magnetska rezonancija (MR)</u> .....	20
<u>4.4. Liječenje</u> .....	20
<u>4.5. Prognoza</u> .....	21
<u>4.6. Komplikacije</u> .....	21
<u>5.PLEOMORFNI ADENOM</u> .....	22
<u>5.1. Epidemiologija</u> .....	22
<u>5.2. Povijest i fizikalni pregled</u> .....	22
<u>5.3. Evaluacija</u> .....	23

<u>5.3.1. FNA</u> .....	23
<u>5.3.2. Kompjuterizirana tomografija (CT)</u> .....	23
<u>5.3.3. Magnetska rezonancija (MR)</u> .....	23
<u>5.3.4. Ultrazvuk</u> .....	24
<u>5.4. Liječenje</u> .....	24
<u>6.CILJEVI I HIPOTEZE</u> .....	25
<u>7.ISPITANICI I METODE</u> .....	26
<u>7.1. ISPITANICI</u> .....	26
<u>7.2. METODE</u> .....	26
<u>8.REZULTATI</u> .....	27
<u>9.RASPRAVA</u> .....	31
<u>10.ZAKLJUČAK</u> .....	33
<u>11.LITERATURA</u> .....	34
<u>12.PRIVITCI</u> .....	36
<u>13.ŽIVOTOPIS</u> .....	37

## POPIS KRATICA

AJCC- Američko zajedničko povjerenstvo za karcinom (engl. *American Joint Commission on Cancer*)

ATA- Američko društvo za štitnjaču (engl. *American Thyroid Association*)

AUS- Atipija neodređenog značaja

BMT- benigni mješoviti tumor

CN- citološki nalaz

CT- kompjuterizirana tomografija

DTC- diferencirani karcinom štitnjače (engl. *differentiated thyroid cancer*)

EUS- endoskopski ultrazvuk

FLUS- folikularna lezija neodređenog značaja

FN- folikularna neoplazma

FNA- citološka aspiracija tankom iglom (engl. *Fine needle aspiration*)

FTC- folikularni karcinom štitnjače (engl. *follicular thyroid cancer*)

Gd- gadolinij

HEV- high endothelial venule (engl. *High endothelial venule*)

IgA- imunoglobulin A

MR- magnetska rezonancija

MTC- medularni karcinom štitnjače (engl. *medullary thyroid carcinoma*)

PET- pozitronska emisijska tomografija

PTC- papilarni karcinom štitnjače (engl. *papillary thyroid cancer*)

RAI- ablacijska terapija radiojodom

TIRADS- TI-RADS klasifikacija (engl. *Thyroid Imaging Reporting and Data System*)



TNM- TNM klasifikacija (engl. *Tumor, Node, Metastasis classification*)

TSH- tireostimulirajući hormon

UZ- ultrazvuk

---

## SAŽETAK

**Cilj:** Utvrditi učestalost malignih lezija regije vrata detektiranih citološkom analizom nakon učinjene aspiracije tankom iglom pod kontrolom ultrazvuka. Potom analizirati lokalizaciju suspektnih lezija unutar regije vrata, te odrediti distribuciju učinjenih aspiracija tankom iglom obzirom na spol i dob pacijenata.

**Ispitanici:** U ovo retrospektivno istraživanje uključeni su pacijenti koji su u razdoblju od 1. siječnja 2022. do 31. prosinca 2022. bili podvrgnuti citološkoj aspiraciji tankom iglom pod kontrolom ultrazvuka lezija u regiji vrata, ingvinuma i aksile, u KBC-u Rijeka na Kliničkom zavodu za dijagnostičku i intervencijsku radiologiju. Iz elektroničkih medicinskih zapisa (dobivenih iz IBIS-a) zabilježili smo demografske podatke (dob, spol) te rezultate citoloških analiza učinjenih aspiracija tankom iglom.

**Rezultati:** U vremenskom periodu od godinu dana učinjeno je ukupno 180 aspiracija tankom iglom pod kontrolom ultrazvuka od čega njih 45 (25%) u muškaraca, te 135 (75%) u žena. Prosječna dob ispitanika bila je  $61 \pm 15$  godina. Najmlađi ispitanik imao je 20 godina, a najstariji 86 godina. Najviše aspiracija tankom iglom učinjeno je u regiji vrata, njih 136 (75,56%). U najvećem broju učinjenih aspiracija citološki nalaz odgovarao je limfatičnom tkivu bez malignih elemenata (njih 45; 25%), dok je najrjeđi rezultat citološkog nalaza plazmacitom i pleomorfni adenom. Maligne lezije podjednako su zastupljene u muškaraca i žena ( $P=0,59$ ). Značajno su učestalije aspiracije tankom iglom štitnjače u odnosu na druge aspiracije unutar regije vrata ( $P < 0,001$ ).

**Zaključak:** Citološka aspiracija tankom iglom (FNA) pod kontrolom ultrazvuka je sigurna i učinkovita metoda pri detekciji i diferenciranju suspektnih lezija u regiji vrata, kao i regijama aksile i ingvinuma.

**Ključne riječi:** neoplazme, ultrazvuk, vrat

## **ABSTRACT**

**Aim:** To determine the frequency of malignant lesions of the neck region detected by cytological analysis after aspiration with a thin needle under ultrasound control. Then analyze the localization of suspicious lesions within the neck region, and determine the distribution of fine needle aspiration with regard to the gender and age of the patients.

**Subjects:** This retrospective study included patients who, in the period from January 1, 2022 to December 31, 2022, underwent fine-needle cytological aspiration under ultrasound control of lesions in the region of the neck, inguinum, and axilla, at KBC Rijeka at the Clinical Institute for diagnostic and interventional radiology. From the electronic medical records (obtained from IBIS), we recorded demographic data (age, sex) and the results of cytological analyzes of fine needle aspiration.

**Results:** In a period of one year, a total of 180 thin needle aspirations were performed under ultrasound control, of which 45 (25%) were performed in men and 135 (75%) in women. The average age of the subjects was  $61 \pm 15$  years. The youngest respondent was 20 years old, and the oldest was 86 years old. Most fine needle aspiration was done in the neck region, 136 of them (75.56%). In the largest number of aspirates performed, the cytological findings corresponded to lymphatic tissue without malignant elements (45; 25%), while the rarest cytological findings were plasmacytoma and pleomorphic adenoma. Malignant lesions are equally represented in men and women ( $P=0.59$ ). Aspirations with a fine needle of the thymus are significantly more frequent than other aspirations within the neck region ( $P < 0.001$ ).

**Conclusion:** Cytological fine needle aspiration (FNA) under ultrasound control is a safe and effective method for detecting and differentiating suspicious lesions in the neck region, as well as in the axilla and inguinal regions.

**Key words:** neck, neoplasms, ultrasound

# 1. UVOD

Ultrazvučni valovi su valovi frekvencije iznad čujnih frekvencija ljudskog uha (1). U dijagnostičkoj radiologiji koriste se ultrazvučne frekvencije u rasponu od 2 do 15 MHz. Dijagnostička sonografija (ultrasonografija) je tehnika dijagnostičkog snimanja temeljena na ultrazvuku koja se koristi za vizualizaciju potkožnih tjelesnih struktura, uključujući tetive, mišiće, zglobove, žile i unutarnje organe te za detekciju mogućih patologija ili lezija (1).

Limfni čvorovi, žlijezde slinovnice i štitna žlijezda glavni su fokus kod pretraga ultrazvukom, iako se i druge bolesti i patologije regije vrata mogu razjasniti ultrazvukom (2). Posebna primjena je ultrazvučno vođena intervencija, kao što je citološka aspiracija tankom iglom. To je precizna, sigurna i isplativa metoda za dijagnostiku tumorskih masa vrata, također korisna je za dijagnozu zloćudnih bolesti u slučajevima metastatskog karcinoma pločastih stanica, tumora štitnjače i limfoma (3). FNA je postupak kojim se mali uzorak lezije uzima pomoću igle malog kalibra i umjesto otvorene biopsije, preferirana je metoda za dijagnozu tumora u regiji vrata (3). Ultrazvuk je također prvi izbor za procjenu čvorova štitnjače i može pomoći u prepoznavanju nodusa koji su visokorizični za zloćudnu bolest (4). Citološka aspiracija tankom iglom (FNA) izvrstan je postupak niskog rizika koji se koristi za procjenu sumnjivih čvorova štitnjače i identificiranje zloćudnih bolesti štitnjače (4).

U nastavku ovog završnog rada opisana je anatomija štitne žlijezde, limfnog sustava s fokusom na limfne čvorove te anatomija žlijezdi slinovnica. Opisani su tumori žlijezda slinovnica te karcinom štitne žlijezde, njihova epidemiologija, faktori rizika, dijagnostički postupak i liječenje. Prikazane su i raspravljene analize medicinske dokumentacije pacijenata podvrgnutih citološkoj aspiraciji tankom iglom pod kontrolom ultrazvuka.

## 2. ANATOMIJA

### 2.1. Anatomija štitne žlijezde

Štitna žlijezda ili štitnjača (lat. *glandula thyroidea*) je neparna endokrina žlijezda smještena na prednjoj strani vrata, uz grkljan i dušnik koje obuhvaća poput potkove (5). Oblikom podsjeća na leptira (6). Sastoji se od desnog režnja (lat. *lobus dexter*) i lijevog režnja (lat. *lobus sinister*) koji su povezani središnjim uskim dijelom žlijezde koji se naziva istmus (lat. *isthmus glandulae thyroideae*) (5). Štitnjača je smještena u vratu, na razini od C5 do T1 kralježka. U prosjeku, dugačka je i široka 5 cm i teži 20-30 g kod odraslih, nešto malo teža je u žena (6). Štitna žlijezda na površini ima dvije ovojnice: vanjsku i unutarnju (5). Vanjska ovojnica, čvršća je i pomoću nje se štitna žlijezda na stražnjoj strani čvrsto pripaja uz dušnik i grkljan, a s prednje strane rahlo je povezana s okolnim tvorbama (5). Unutrašnja ovojnica (lat. *capsula fibrosa*) tanka je vezivna čahura koja priliježe uz parenhim organa, te u dubini žlijezdanog tkiva oblikuje vezivne pregrade koje parenhim štitnjače dijeli na režnjiće (5). Stoga štitnjača ima lobarni i lobularni sastav (5). Između vanjske i unutrašnje ovojnice nalazi se prostor, procijep u kojem su krvne žile koje prehranjuju štitnjaču (5). Zbog bogate vaskularne strukture, štitnjača se uglavnom opskrbljuje krvlju pomoću dva izvora (6). Gornja tireoidna arterija, koja je prva grana vanjske karotidne arterije opskrbljuje gornje polovice štitnjače u više od 95% ljudi. Donji dio štitnjače najčešće opskrbljuje donja tireoidna arterija, koja je grana tireocervikalnog trunkusa, a on je ogranak arterije subklavije; inferiorna tireoidna arterija može biti odsutna ili duplicirana (6). Osim toga, štitnjača ima opsežnu limfnu drenažu s više razina limfnih čvorova, uključujući prelaringealne (ili delfijske), pre- i paratrahealne, retrofaringealne, retroezofagealne i unutarnje jugularne limfne čvorove (6). Osnovna jedinica građe parenhima štitne žlijezde, tvorba je u obliku mjehurića ili folikula. Unutar folikula čija je stijenka izgrađena od jednog sloja stanica, nalazi se bjelančevinasta viskozna izlučevina tih stanica koju nazivamo koloidom (5).

Koloid sadrži hormone štitnjače trijodtironin i tiroksin, koji su odgovorni za regulaciju staničnog metabolizma, a njihov nedostatak uzrokuje usporavanje bazalnog metabolizma. Štitna žlijezda izlučuje također kalcitonin, hormon koji regulira koncentraciju kalcijevih iona u krvi (5).

## 2.2. Anatomija limfnog sustava

**Limfni sustav** (lat. *systema lymphoideum*) jedna je od komponenti krvožilnog sustava i igra ključnu ulogu u imunološkoj funkciji i drenaži viška izvanstanične tekućine (7). Komponente limfnog sustava uključuju limfu, limfne žile i pleksuse, limfne čvorove, limfne stanice i razne limfne organe. Uzorak i oblik limfnih kanala promjenjiviji su i složeniji, ali općenito su paralelni onima u perifernom vaskularnom sustavu (7). Limfni sustav djelomično funkcionira za prenošenje limfne tekućine, ili limfe, kroz mrežu limfnih kanala, filtriranje limfne tekućine kroz limfne čvorove i vraćanje limfne tekućine u krvotok, gdje se na kraju eliminira. Gotovo svi tjelesni organi, regije i sustavi imaju limfne kanale za prikupljanje različitih nusproizvoda koje je potrebno eliminirati. Limfni sustav jetre i crijeva proizvodi oko 80% volumena limfe u tijelu (7).

Značajni dijelovi tijela za koje se čini da ne sadrže limfne žile uključuju koštanu srž, epidermu, kao i druga tkiva u kojima nema krvnih žila. Dugo se smatralo da središnji živčani sustav nema limfne žile sve dok nedavno nisu identificirane u lubanjskim moždanim ovojnica (7). Štoviše, u oku je također otkrivena žila koja izgleda kao da ima limfna obilježja (7). Limfni sustav je kritičan u kliničkom kontekstu, posebno imajući u vidu da je to glavni put za metastaze raka i da je upala limfnih žila i limfnih čvorova pokazatelj patologije (7).

**Limfa** (lat. *lymph*a) je bistra i bezbojna tekućina u limfnim žilama koja teče prema srcu, te se u blizini srca ulijeva u velike vene. Na svom putu limfa protječe kroz limfne čvorove raspoređene na putu limfnih žila. Limfne žile započinju mrežom limfnih kapilara (5).

**Limfne kapilare** su sićušne žile tankih stijenki koje izlaze slijepo unutar izvanstaničnog prostora različitih tkiva. Limfne kapilare obično su većeg promjera od krvnih kapilara i međusobno su prošarane kako bi se poboljšala njihova sposobnost učinkovitog skupljanja intersticijske tekućine. One su važne u drenaži izvanstanične tekućine i omogućuju joj tekućini da uđe u zatvorene kapilare, ali ne i da izađe zbog svoje jedinstvene morfologije. Limfne kapilare na svojim slijepim krajevima, sastoje se od tankog endotela bez bazalne membrane. Endotelne stanice na zatvorenom kraju kapilare preklapaju se, ali se i pomiču kako bi otvorile kapilarni kraj kada je tlak intersticijske tekućine veći od intrakapilarnog tlaka. Ovaj proces dopušta limfocitima, intersticijskoj tekućini, bakterijama, staničnom otpadu, proteinima plazme i drugim stanicama da uđu u limfne kapilare. Posebne limfne kapilare koje se nazivaju laktealne postoje u tankom crijevu kako bi pridonijele apsorpciji prehrambenih

masti. Limfni kanali u jetri pridonose posebnoj ulozi u prijenosu jetrenih proteina u krvotok. Limfne kapilare u tijelu tvore velike mreže kanala koji se nazivaju limfni pleksusi i spajaju se u veće limfne žile (7).

**Limfne žile** (lat. *vasa lymphatica*) prenose limfu ili limfnu tekućinu kroz svoje kanale. Aferentne (dolazne) limfne žile prenose nefiltriranu limfnu tekućinu od tjelesnih tkiva do limfnih čvorova, a eferentne (odlazne) limfne žile prenose filtriranu limfnu tekućinu od limfnih čvorova do sljedećih limfnih čvorova ili u venski sustav. Različite eferentne limfne žile u tijelu na kraju konvergiraju i tvore dva glavna limfna kanala: desni limfni kanal (lat. *ductus lymphaticus dexter*) i torakalni kanal (lat. *ductus thoracicus*) (7).

**Limfni čvorovi** su bubrežastog oblika i primaju limfu preko više aferentnih žila, a filtrirana limfa zatim odlazi kroz jednu ili dvije eferentne žile. Čvorovi obično imaju pridruženu arteriju i venu, koja završava u visokoj endotelnoj venuli (*engl. High endothelial venule, HEV*). HEV je mjesto trans-endotelne migracije cirkulirajućih limfocita zbog T i B-staničnih endotelnih površinskih receptora (8). Limfni čvorovi obično su veličine od 1 do 2 cm i zatvoreni su u kapsulu masnog tkiva. Normalna veličina ovisi o mjestu, kao i o osi koja se mjeri. Duga os treba biti 1 cm ili manje. Patološkima se smatraju ako izgube svoj ovalni oblik, ako dođe do gubitka hilusne masnoće, ako postoji asimetrično zadebljanje korteksa i ako su trajno povećane (8). Limfni čvor na površini ima vezivnu čahuru (lat. *capsula*) od koje se u dubinu protežu vezivne pregrade (lat. *trabeculae*). Periferni dio limfnog čvora jest kora (lat. *cortex*), a duboki je dio srž čvora (lat. *medulla*) (5). U kori limfnog čvora nalaze se nakupine limfocita koje oblikuju limfne čvoriće (lat. *noduli lymphoidei*) (5). Regionalni limfni čvorovi su određena mjesta na kojima se nalazi veće nakupljanje limfnih čvorova kroz koje protječe limfa iz pojedinih dijelova tijela. Povećanje regionalnih limfnih čvorova također ukazuje na patološki proces u tom dijelu tijela (5).

Primarna funkcija limfnih čvorova je filtriranje intersticijske tekućine prikupljene iz mekih tkiva i konačno vraćanje u krvožilni sustav. Filtriranje ove eksudativne tekućine omogućuje izlaganje T-stanica i B-stanica širokom rasponu antigena. Da bi se antigen-specifične B i T stanice aktivirale, prvo moraju biti izložene antigenima uz pomoć stanica koje predstavljaju antigen, dendritičnih stanica i folikularnih dendritičnih stanica. Oni čine dio urođenog imunološkog odgovora i igraju ulogu u adaptivnom imunitetu (8).

Limfni čvorovi u glavi i vratu (lat. *nodulli lymphoidei capitis et colli*) su parni i široko podijeljeni na površinske i duboke čvorove (5,8).

Limfni sustav je uključen u infektivne, upalne i maligne bolesti, pa se kao takvo povećanje limfnih čvorova može pripisati višestrukim uzrocima. U slučaju limfadenopatije nejasnog podrijetla, endoskopski ultrazvuk (EUS) s ili bez aspiracije tankom iglom (FNA) može pomoći u dijagnozi. Pokazalo se da ova dijagnostička tehnika ima visoku točnost s do 85% osjetljivosti i 100% specifičnosti te je ključna u otkrivanju i postavljanju stadija zloćudne bolesti. Kod limfnih čvorova koji su izvan dosega uzorkovanja tankom iglom, elastografija igra sve važniju ulogu, slično dobivanju virtualne biopsije. Funkcionalni i anatomske podaci mogu se dobiti korištenjem tradicionalnijih dijagnostičkih metoda kao što je pozitronska emisijska tomografija (PET) u kombinaciji s kompjutoriziranom tomografijom (CT). Međutim, to je obično tehnika snimanja cijelog tijela i stoga uključuje visoke doze ionizirajućeg zračenja. Unatoč nedavnom napretku u modalitetima snimanja, dijagnoza se još uvijek uvelike oslanja na kliničku korelaciju sa simptomima (8).

### **Disekcija limfnih čvorova**

Disekcija limfnih čvorova, također poznata kao limfadenektomija, je kirurški zahvat u kojem se diseciraju limfni čvorovi, a uzorak tkiva se pod mikroskopom provjerava na prisutnost malignih tumora. To je operacija koja se obično izvodi kao dio kirurškog liječenja malignih tumora. Disekcija limfnih čvorova može se dalje podijeliti na regionalnu limfadenektomiju, gdje se uklanjaju neki od limfnih čvorova u području tumora (ingvinalne, femoralne, ilijačne, epitrohlearne, cervikalne, poplitealne, retroperitonealne ili aksilarne grupe limfnih čvorova) i radikalnu limfadenektomiju gdje postoji disekcija većine ili svih limfnih čvorova u području tumora. Pronalaženje stanica tumora u limfnim čvorovima povezano je s većim rizikom od metastaza u druge dijelove tijela i nagovještava lošiju prognozu (9).

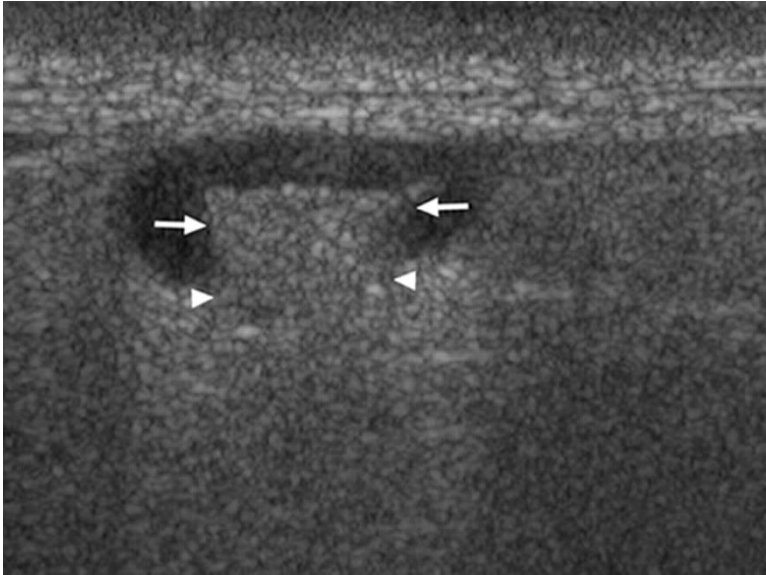
Regija disekcije limfnog čvora ovisi o mjestu zahvaćanja. Četiri najčešća mjesta disekcije su aksilarni limfni čvorovi (za rak dojke), ingvinalni limfni čvorovi (za rak penisa, anusa i vulve), cervikalni limfni čvorovi (za rak glave/vrata i karcinom štitnjače) i retroperitonealni limfni čvorovi (za rak testisa i jajnika) (9).

### **Indikacije za disekciju limfnih čvorova**

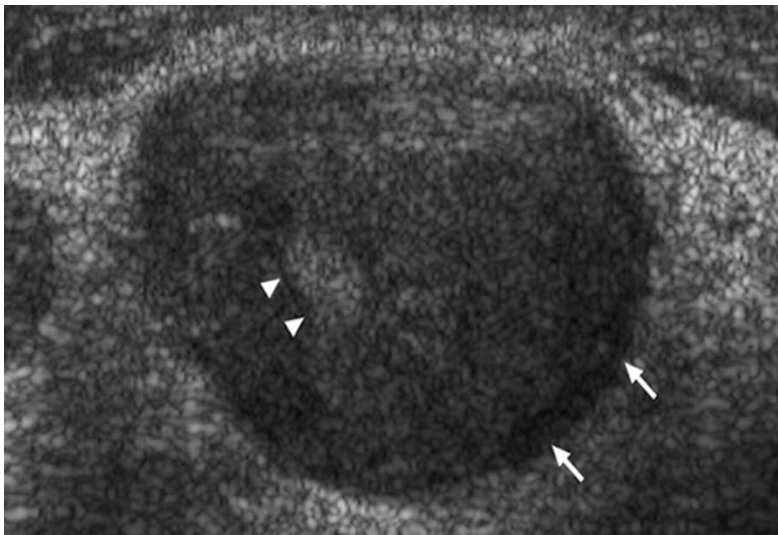
Disekcija limfnih čvorova obično se izvodi zbog tendencije mnogih vrsta malignih tumora da metastaziraju. Postoje mnoge vrste karcinoma kao što su karcinom dojke, kolorektalni karcinom, melanom, karcinom štitnjače, karcinom glave i vrata, karcinom želuca i karcinom



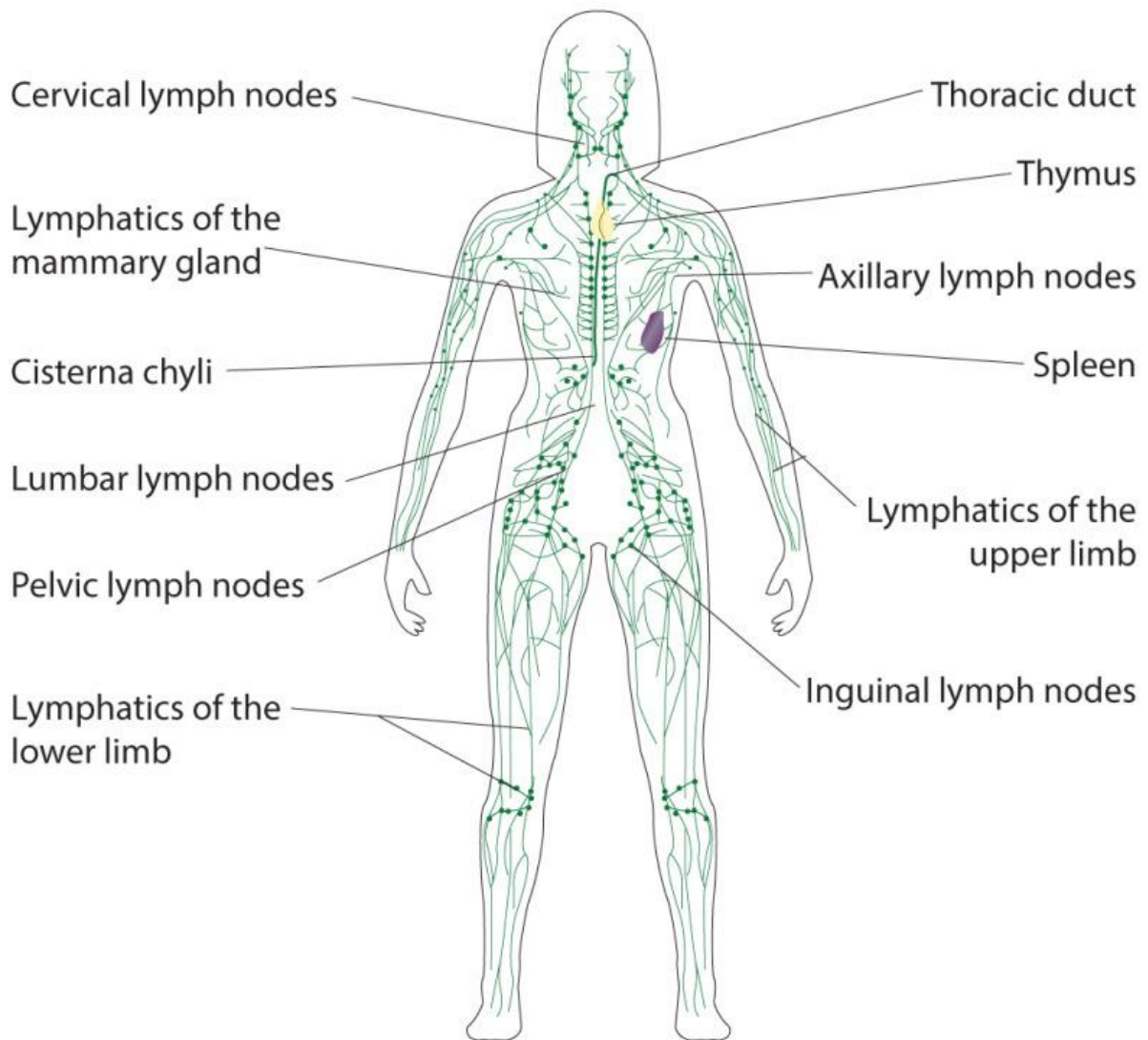
pluća, koji imaju predvidljiv put metastaziranja, stoga se uklanjaju limfni čvorovi i mikroskopski provjeravaju (9). Primjer ultrazvučnog prikaza normalnog limfnog čvora te patološki promijenjenog limfnog čvora prikazan je na slikama 1 i 2.



Slika 1. Prikaz normalnog limfnog čvora (Izvor: [Sonographic Evaluation of Cervical Lymph Nodes | AJR \(ajronline.org\)](#)). Strelice označavaju hilus koji je povezan sa susjednim mekim tkivima (vrhovi strelica).



Slika 2. Prikaz patološki promijenjenog limfnog čvora (Izvor: [Sonographic Evaluation of Cervical Lymph Nodes | AJR \(ajronline.org\)](#)). Strelice prikazuju limfni čvor bez ehogenog hilusa, dok vrhovi strelica označavaju intranodnu koagulacijsku nekrozu koja se pojavljuje kao razgraničeni ehogeni fokus i nije kontinuirana sa susjednim mekim tkivima.



Slika 3. Shematski prikaz limfnog sustava. (Preuzeto s: Contributed Illustration by Bryan Parker)

## 2.3. Anatomija žlijezdi slinovnica

Žlijezde slinovnice su egzokrine žlijezde koje stvaraju, modificiraju i izlučuju slinu u usnu šupljinu. Podijeljene su u dvije glavne vrste: velike žlijezde slinovnice, koje uključuju parotidnu, submandibularnu i sublingvalnu žlijezdu, i male žlijezde slinovnice, koje oblažu sluznicu gornjeg aerodigestivnog trakta i veliku cjelinu usta (10).

Ljudske žlijezde slinovnice proizvode između 0,5 i 1,5 L sline dnevno, olakšavajući žvakanje, gutanje i govor, podmazujući oralnu sluznicu i osiguravajući vodeni medij za percepciju okusa. Također sudjeluju u probavi triglicerida i škroba lučenjem lipaza i amilaza. Osim toga, slina ima zaštitnu ulogu protiv infekcija putem svojih brojnih organskih sastojaka. To uključuje sekretorni dio, glikoprotein koji tvori kompleks s imunoglobulinom A (IgA) za obranu od virusa i bakterija, lizozime koji uzrokuju bakterijsku aglutinaciju, autolizin za razgradnju staničnih stijenki bakterija i laktoferin za izdvajanje željeza (element vitalan za rast bakterija). Osim toga, slina sadrži ionske spojeve, poput bikarbonata, koji puferiraju kiseline koje proizvode bakterije i štite usnu šupljinu i jednjak od želučanog soka. Kao rezultat toga, slina igra vitalnu ulogu u zaštiti usta od kroničnih infekcija bukalne sluznice i zubnog karijesa (10).

### 2.3.1. Parotidna žlijezda

Parotidna žlijezda (lat. *glandula parotidea*) je najveća žlijezda slinovnica. Nalazi se u stražnjem dijelu lica, ispred uške ispod nje. Složena je alveolarna žlijezda koja izlučuje serozni sekret. Iz prednjeg ruba parotidne žlijezde izlazi izvodni kanal (lat. *ductus parotideus*) koji se potom vanjskom stranom živčanog mišića proteže prema naprijed. Izvodni kanal prolazi kroz mišić obraza te se otvara u predvorju usne šupljine na izbočenju sluznice (lat. *ductus parotidei*), u razini 2. gornjeg kutnjaka (5).

### 2.3.2. Submandibularna žlijezda

Submandibularna žlijezda (lat. *glandula submandibularis*) nalazi se ispod dijafragme oris u podčeljusnoj regiji. Submandibularna žlijezda je mješovita, odnosno seromukozna žlijezda. Izvodni kanal submandibularne žlijezde naziva se *ductus submandibularis*. Proteže se po dnu usne šupljine, te se otvara na izbočenju dna sluznice usne šupljine iza donjih medijalnih sjekutića, koje se naziva *caruncula sublingualis* (5).

### 2.3.3. Sublingvalna žlijezda

Sublingvalna žlijezda (lat. *glandula sublingualis*) najmanja je žlijezda slinovnica koja se nalazi iznad dijafragme oris. To je mješovita žlijezda slinovnica, pretežno mukozna. Lobularne je građe te se sastoji od više režnjića. Izvodni kanali sublingvalne žlijezde su *ductus sublingualis major* koji se otvara na izbočenju sluznice (lat. *caruncula sublingualis*), zajedno s izvodnim kanalom podčeljusne žlijezde, te manji kanalići (lat. *ductus sublinguales minores*) koji se otvaraju u sluznici dna usne šupljine (5).

### 3. KARCINOM ŠTITNE ŽLIJEZDE

Karcinom štitne žlijezde je zloćudna bolest parenhimskih stanica štitnjače. Parenhim štitnjače sastoji se od dvije glavne vrste stanica, folikularnih stanica štitnjače koje dovode do diferenciranog karcinoma štitnjače (engl. *differentiated thyroid cancer*, DTC) i parafolikularnih ili C-stanica koje dovode do medularnog karcinoma štitnjače (engl. *medullary thyroid carcinoma*, MTC). DTC obuhvaća papilarni karcinom štitnjače (engl. *papillary thyroid cancer*, PTC), folikularni karcinom štitnjače (engl. *follicular thyroid cancer*, FTC) i rak Hurthleovih stanica koji čine 90-95% svih zloćudnih bolesti štitnjače. MTC čini oko 1 do 2%, a anaplastični karcinom štitnjače manje od 1% svih karcinoma štitnjače (11).

#### 3.1. Epidemiologija karcinoma štitne žlijezde

Karcinom štitnjače predstavlja 1% do 4% svih zloćudnih bolesti i peti je najčešći rak u žena u Sjedinjenim Američkim Državama. Ima prevagu kod žena oko 3:1. Došlo je do stalnog porasta u incidenciji karcinoma štitnjače na globalnoj razini; posebice, detekcija PTC-a porasla je za 240% u zadnja tri desetljeća. Ovaj porast incidencije primijećen je u oba spola i među svim rasama i smatra se da je prvenstveno posljedica rastućeg trenda u stopi dijagnostičkih slika (11).

PTC je najčešći endokrini karcinom, odgovoran za 96% svih novih i 66,8% smrti uzrokovanih endokrinim karcinomom. Kao što je ranije spomenuto, većina karcinoma štitnjače potječe iz folikularnog epitela, pri čemu su PTC i FTC daleko češći od anaplastičnog karcinoma štitnjače (11).

#### 3.2. Faktori rizika

Čimbenici rizika za karcinom štitne žlijezde su: ženski spol, obiteljska povijest karcinoma štitnjače i izloženost zračenju štitnjače tijekom djetinjstva glavni su čimbenici rizika povezani s DTC-om. Nedavna studija pokazala je da karcinom štitnjače podjednako pogađa oba spola, kao što se vidi u obdukcijским izvješćima, ali se kod žena može otkriti češće nego kod muškaraca. Razlika se može objasniti pristupom medicinskoj skrbi (11).

Osobe s navedenim čimbenicima rizika trebali bi učiniti pregled, posebno u slučaju pojave čvorova na štitnjači s ili bez simptoma pritiska (11).

### 3.3. Povijest i fizikalni pregled

Najčešća pojavna značajka kod DTC-a je ili oticanje vrata (koje otkrije pacijent ili kliničar) ili slučajno otkriveni čvor štitnjače na snimanju vrata. Rizik od malignosti čvorova štitnjače u općoj populaciji je oko 5 do 10%, s tim da je rizik veći kod muškaraca i kod starije životne dobi (11).

Pažljiva anamneza i fizikalni pregled pomoć će razlikovati niskorizične od visokorizičnih nodula, iako ti znakovi i simptomi nisu specifični. Aspekti u pacijentovoj povijesti koji bi mogli biti zabrinjavajući za zloćudnu bolest uključuju naglo povećanje veličine čvora sa simptomima pritiska kao što su promuklost glasa, disfagija, dispneja ili Hornerov sindrom, kao i obiteljska povijest karcinoma štitnjače, zračenje u djetinjstvu na području glave i vrata ili pojava sustavnih učinaka poput gubitka težine i umora. Prilikom fizičkog pregleda vrata, čvrstoća čvora, nepokretnost i prisutnost vratnih limfnih čvorova trebali bi potaknuti sumnju na malignitet i dovesti do daljnje procjene (11).

S druge strane, anaplastični karcinom štitnjače može se manifestirati brzo rastućom masom na vratu i brzom pojavom simptoma kompresije aerodigestivnog trakta. Neki pacijenti mogu imati simptome kao što su vrućica, gubitak težine i anoreksija (11).

### 3.4 Evaluacija

Panel funkcije štitnjače je najprikladnija početna procjena u bolesnika s čvorom u štitnjači. Stanje hipertireoze često je povezano s nižim rizikom od malignosti; u takvih je bolesnika indicirano snimanje s unosom radionuklida. Ako se čvor/čvorovi identificiraju kao hiperfunkcionalni, općenito treba izbjegavati aspiracijsku biopsiju tankom iglom (FNA). To je zato što su ti čvorovi rijetko zloćudni, a rezultati FNA za hiperfunkcionalne čvorove često su netočni (11).

Procjena čvorova štitnjače kada je biokemijski eutireoza ili hipotireoza treba započeti dijagnostičkim ultrazvukom štitnjače visoke rezolucije. To može pomoći u procjeni visokorizičnih karakteristika čvorova, otkrivanju dodatnih čvorova koji se ne palpiraju tijekom fizikalnog pregleda, procjeni limfnih čvorova na vratu i usmjeravanju FNA-a ako je opravdano. Značajke visokog rizika na ultrazvuku uključuju značajno povećanje veličine u

odnosu na prethodno snimanje, hipoechogenost, nepravilne rubove, veličinu veću od širine, mikrokalcifikacije, čvrstu unutarnju strukturu, ekstrapireoidno proširenje i središnju vaskularizaciju. Značajke povezane s manjim rizikom od malignosti su čisto cistični čvor, spongiformni izgled, zasjenjenje repa komete i periferna vaskularizacija. Odluka o podvrgavanju čvorova punkciji trebala bi se temeljiti na ovim radiološkim kriterijima uz smjernice iz TI-RADS klasifikacije (engl. *Thyroid Imaging Reporting and Data System*) ili kriterija Američke udruge za štitnjaču (engl. *American Thyroid Association*, ATA), ali važnost treba dati kliničkim indikacijama bez obzira na kriterije snimanja (11).

### **3.4.1. Ograničenja FNA**

Važno je napomenuti da dijagnostička točnost FNA-a ovisi o vještini osobe koja izvodi zahvat kao i o patologu koji tumači rezultate, a kreće se između 70 do 97% točnosti. Otprilike 17 do 20% FNA-a klasificirano je kao nedovoljni uzorci. Također, budući da FNA omogućuje analizu pojedinačnih staničnih značajki, a ne cjelokupne arhitekture, izvrstan je za dijagnosticiranje PTC-a, ali ne može otkriti kapsularne ili vaskularne invazije pomoću FTC-a. Kao rezultat toga, dok FNA može kategorizirati određene nalaze kao sumnjive za FTC, dijagnoza FTC-a može se postaviti samo na temelju konačne patologije nakon kirurške resekcije. Isto vrijedi i za neoplazme Hurthleovih stanica (11).

### **3.4.2. TI-RADS i Bethesda klasifikacija**

TI-RADS je sustav bodovanja koji se koristi za odabir nodula štitne žlijezde koji zadovoljavaju kriterije za FNA te za klasifikaciju rizika od malignosti temeljem radioloških tj. ultrazvučnih karakteristika. Bethesda je standardni sustav koji se koristi za citološku klasifikaciju rezultata FNA temeljem šest kriterija s rizicima za malignost.

Rezultati FNA obično se objavljuju prema Bethesda kriterijima koji stratificiraju rezultate punkcije temeljem citologije i preporučuju daljnje korake.

Bethesda kategorija 1 ukazuje na nedijagnostički FNA; indicirana je reaspiracija.

Bethesda kategorija 2 ukazuje na benigni čvor koji se može klinički pratiti povremenim ultrazvukom štitnjače prema potrebi.

Bethesda kategorije 3 (Atipija neodređenog značaja, AUS ili Folikularna lezija neodređenog značaja, FLUS) i 4 (folikularna neoplazma, FN ili sumnjiva na folikularnu neoplazmu) sugerira da uključivanje ili isključivanje karcinoma štitnjače nije jasno, a ti pacijenti mogu

imati koristi od ponovljene FNA (Kategorija 3), molekularnog testiranja ili lobektomije (Kategorije 3 i 4).

Bethesda kategorije 5 (sumnjivo na malignitet) i 6 (maligni) obično zahtijevaju operaciju (11).

### **3.4.3. Uloga molekularnog testiranja kod karcinoma štitnjače**

Molekularno testiranje općenito se koristi u Bethesda kategorijama 3 i 4, gdje je citologija neodređena. Nedavno je provedeno testiranje pojedinačnih mutacija kao što su BRAF V600E ili RET/PTC translokacije. Dok ti testovi daju dobru specifičnost (100%), njihova je osjetljivost obično slaba (50 do 60%) (11).

## **3.5. Liječenje**

### **3.5.1. Papilarni i folikularni karcinom štitnjače**

#### **Kirurško liječenje**

Kirurška resekcija ostaje glavni modalitet liječenja i PTC-a i FTC-a, nakon čega slijedi ablacija radioaktivnim jodom (RAI ablacija) kada je indicirana i supresijska terapija s hormonima štitnjače. Sistemsko zračenje i kemoterapija rijetko igraju značajnu ulogu u liječenju, iako se mogu koristiti u uznapredovalim slučajevima refraktornim na konvencionalne metode (11).

Prijeoperacijski ultrazvuk vrata ključan je u odlučivanju o odgovarajućem kirurškom zahvatu. Kirurška resekcija može biti hemitireoidektomija ili totalna tireoidektomija, s ili bez disekcije limfnih čvorova. Izbor kirurškog zahvata ovisi o veličini tumora, prisutnosti metastaza u limfnim čvorovima, ekstratireoidnom proširenju, dobi pacijenta i prisutnosti ili odsutnosti komorbidnih stanja. U bolesnika s lokalno uznapredovalom bolešću savjetuje se dodatno snimanje vrata (11).

Lobektomija štitnjače je poželjna za jednostrani DTC < 1 cm, bez invazije izvan štitnjače ili limfnih čvorova, osim ako postoje jasne indikacije za totalnu tireoidektomiju, kao što je zračenje glave i vrata u djetinjstvu ili jaka obiteljska povijest karcinoma štitnjače. U posljednje vrijeme također postoji trend samo aktivnog nadzora bez neposredne operacije, ali potrebno je više studija da se pokaže razlika, ako je ima, u ishodima i prognozi (11).



Za veličine tumora između 1 i 4 cm bez ekstratireoidne ili limfne invazije, postupak izbora može biti potpuna tireoidektomija ili lobektomija, ovisno o preferencijama bolesnika i čimbenicima rizika, kao što je gore opisano. Ovu odluku treba donijeti s pacijentom koji je svjestan da može biti potrebna potpuna tireoidektomija ovisno o patohistološkom nalazu (11).

Za tumore > 4 cm ili tumore s invazijom izvan štitnjače ili limfnih čvorova, potpuna tireoidektomija je preferirani kirurški zahvat jer postoji visok rizik od multifokalnog karcinoma kod takvih karcinoma. Također je namijenjen olakšavanju RAI ablacije i budućeg nadzora s tireoglobulinom kao tumorskim markerom (11).

Odluku o disekciji limfnih čvorova treba donijeti individualno, a još uvijek postoji mnogo kontroverzi o dokazanoj dobrobiti profilaktičke disekcije limfnih čvorova za preživljavanje. Bez obzira na to, svi pacijenti s dokazanim PTC-om ili sumnjom na njega trebaju biti podvrgnuti temeljitom pregledu i središnjeg i lateralnog vrata radi mogućih nodalnih metastaza. Lateralni odjeljci vrata se ne unose rutinski kod tireoidektomije i trebaju se procijeniti prije operacije ultrazvukom i naknadnim FNA-om ako postoji zabrinutost za limfno širenje. Ako se potvrde patološki čvorovi, treba provesti ipsilateralnu disekciju vrata, s formalnim čišćenjem definiranih odjeljaka limfnih čvorova za razliku od izoliranog "branja bobica" oboljelih čvorova. Središnje vratne limfne čvorove teško je procijeniti prije operacije zbog njihovog položaja. U vrijeme operacije potrebno je izvršiti pažljivu inspekciju i palpaciju središnjeg vrata, s naknadnom disekcijom vrata ako se pronađu abnormalni čvorovi (11).

### **Postkirurška stratifikacija rizika**

Postkirurška stratifikacija rizika mora se provesti kako bi se utvrdila potreba za dodatnim liječenjem, osobito s RAI ablacijom. TNM klasifikacija (engl. *Tumor, Node, Metastasis classification*) je stratifikacija rizika koju provodi Američko zajedničko povjerenstvo za karcinom (engl. *American Joint Commission on Cancer, AJCC*) predviđa smrtnost specifičnu za bolest, dok sustav stratifikacije rizika Američke udruge za štitnjaču (engl. *American Thyroid Association, ATA*), koji se naširoko koristi, pomaže u predviđanju postojanosti ili recidiva rezidualnog karcinoma (11).

ATA sustav klasificira pacijente kao niskog, srednjeg ili visokog rizika na temelju kliničko-patoloških nalaza, uključujući, ali ne ograničavajući se na veličinu tumora, histološki tip, zahvaćenost vaskularnih ili limfnih čvorova, lokalnu invaziju, udaljene metastaze, opseg

resekcije tumora, postoperativno razine tireoglobulina i postoperativni unos radioaktivnog joda izvan štitnjače (11).

Sustav TNM-AJCC uzima u obzir čimbenike kao što su veličina tumora, prisutnost i opseg invazije izvan štitnjače, broj metastaza u čvorovima i postoji li prisutnost distalnih metastaza. Dob je značajan čimbenik u predviđanju smrtnosti oboljelih od karcinoma štitnjače, a značajna je i njezina uloga u određivanju stadija bolesti. Pacijenti mlađi od 55 godina u vrijeme postavljanja dijagnoze dobit će najviše dijagnozu stadija II (11).

### **Ablacijska terapija radiojodom (RAI)**

RAI terapija nakon tireoidektomije koristi se za ablaciju ostatka normalnog rezidualnog tkiva štitnjače, kao pomoćna terapija za subkliničke mikrometastaze ili kao liječenje prividnih lokalnih ili udaljenih metastaza. Visoko rizični i neki odabrani pacijenti srednjeg rizika, prema ATA sustavu stratifikacije rizika, imat će koristi od RAI ablacije. Bolesnici koji su kandidati za RAI terapiju trebali bi se pridržavati dijete s niskim unosom joda 1 do 2 tjedna prije tretmana kako bi se osiguralo smanjenje joda u stanicama; također ih treba upozoriti na davanje velikih količina joda kao što je jodirani kontrast ili amiodaron za poboljšanje avidnosti folikularnih stanica štitnjače prema jodu. RAI ablacija najbolje funkcionira kada je hormon štitnjače povučen, s ciljnim tireostimulirajućim hormonom (TSH) od 30 mIU/litri ili više. Ova razina TSH može se postići ili povlačenjem hormona štitnjače ili primjenom egzogenog rekombinantnog humanog TSH (11).

### **Terapija supresije hormona štitnjače**

Terapija supresije hormona štitnjače za suzbijanje TSH i time potencijalno smanjivanje njegove stimulacije rasta karcinoma štitnjače preporučuje se kod većine pacijenata nakon operacije. Za pacijente s visokim rizikom, ciljni TSH ne smije biti veći od 0,1 mIU/litri, a za bolesnike u kategoriji srednjeg rizika, ciljni TSH treba biti između 0,1 i 0,5 mIU/litri. Za kategoriju niskog rizika prihvatljiv je ciljni TSH između 0,5 i 2,0 mIU/litri (11).

### **Perzistentna ili recidivirajuća bolest**

Za rekurentnu bolest s minimalnim unosom joda, RAI ablacija je poželjna terapija. Za invazivnu bolest vrata preporučuje se kirurška resekcija. Perkutana injekcija etanola iskušana je za metastaze cervikalnih limfnih čvorova. Za male udaljene metastaze u kostima ili plućima

koristi se radiofrekventna ablacija. Ostale mogućnosti liječenja su vanjsko zračenje i sustavna kemoterapija (11).

### **Sistemska kemoterapija**

Sistemska kemoterapija obično se razmatra samo u skupini pažljivo odabranih bolesnika s velikim opterećenjem metastatskom bolešću ili brzo progresivnom metastatskom bolešću unatoč gore navedenom liječenju (refraktorno na jod). Zbog značajnih nuspojava povezanih s takvom terapijom, treba je uzeti u obzir samo kada povezane koristi premašuju rizike.

Sistemsku kemoterapiju za DTC poželjno je provoditi kroz kliničko ispitivanje. Uobičajeni agensi izbora su lijekovi iz skupine inhibitora kinaze kao što su anti-angiogenetski višeciljani inhibitori kinaze (aaMKI-lenvatinib, sorafenib), inhibitori BRAF kinaze (vemurafenib, dabrafenib), inhibitori MEK (trametinib, cobimetinib), inhibitori NTR kinaze (larotrektrinib) i RET inhibitor (selperkatinib). Izbor sredstva ovisi o pojavi specifičnih genskih mutacija ili signalnih nepravilnosti kao što su gore opisane. Za pacijente bez prepoznatljivih mutacija, aaMKI su preporučena prva linija terapije (11).

### **Dinamička stratifikacija rizika**

Nakon početne postkirurške stratifikacije rizika i odgovarajućeg liječenja kao što je gore navedeno, pacijente treba ponovno stratificirati tijekom svakog kontrolnog posjeta, ovisno o njihovom odgovoru na terapiju u jedan od sljedećih kliničkih ishoda: 1. izvrstan odgovor, 2. biokemijski nepotpuni odgovor, 3. Strukturno nepotpuni odgovor, 4. Neodređeni odgovor (11).

Praćenje u prvoj postoperativnoj godini primarno uključuje ultrazvučni pregled štitnjače svakih 6 do 12 mjeseci te razinu TSH i tireoglobulina svakih 3 do 6 mjeseci, ovisno o riziku. Za pacijente s višim rizikom potrebna su dodatna snimanja kao što su CT, MR, FDG-PET ili skeniranje cijelog tijela radioaktivnim jodom. Nakon godinu dana učestalost praćenja ovisi o dinamičkoj stratifikaciji rizika (11).

### **3.5.2. Medularni karcinom štitnjače**

Kirurško liječenje koje uključuje totalnu tireoidektomiju s resekcijom lokalnih i regionalnih metastaza glavno je liječenje MTC-a. U većine bolesnika s potvrđenim MTC-om i bez dokaza o preoperativnim metastazama u cervikalnim limfnim čvorovima na ultrazvuku, profilaktičku disekciju središnjeg limfnog čvora treba učiniti u vrijeme totalne tireoidektomije. Bolesnici s potvrđenim nodalnim metastazama u lateralnoj zoni trebaju dobiti disekciju lateralnog odjeljka, središnju disekciju vrata i totalnu tireoidektomiju. Potrebno je provesti serumski kalcitonin, karcinoembrionalni antigen i biokemijsko testiranje na koegzistirajući hiperparatireoidizam i feokromocitom. Bolesnike treba dugotrajno pratiti serijskim razinama kalcitonina, ultrazvukom vrata i fizičkim pregledom. Važno je napomenuti, budući da MTC nije folikularnog podrijetla, nema uloge ablacije radioaktivnim jodom ili supresije TSH u njegovom liječenju. Za refraktorni MTC, sustavna kemoterapija s inhibitorima kinaze pokazala se korisnom. RET-specifični inhibitori kinaze poželjni su u bolesnika s RET mutacijom, dok su u bolesnika negativnih na RET mutaciju poželjni lijekovi aaMKI (11).

### **3.5.3. Anaplastični karcinom štitnjače**

U bolesnika s dijagnosticiranim anaplastičnim karcinomom štitnjače provodi se testiranje mutacije BRAF V600E i utvrđivanje stadija. Resektabilna bolest se kirurški uklanja, nakon čega se daju specifični inhibitori BRAF kinaze u bolesnika s mutacijama BRAF V600E. Drugi pacijenti nakon operacije primaju ciljano zračenje i citotoksičnu kemoterapiju. Međutim, udaljene metastaze su česte u bolesnika čak i kod početne dijagnoze zbog njihovog brzog progresivnog tijeka, a može doći i do lokalne invazije u traheju ili vaskulaturu, što ga čini neoperabilnim. Smrtnost je blizu 100% za ove vrste karcinoma, a konzervativni kirurški pristup palijaciji može se razmotriti u tako visokorizičnih pacijenata (11).

## **3.5. Prognoza**

Prognoza karcinoma štitnjače uvelike varira, ovisno o vrsti, veličini tumora, opsegu metastaza, dobi bolesnika i mogućnosti resekcije. Prognoza je općenito dobra, s do 95% 5-godišnjim preživljavanjem za bolesnike svih dobi i rasa. Loši prognostički čimbenici uključuju veliku veličinu tumora, prisutnost ekstenzije izvan štitnjače ili metastaza, stariju dob ili nepovoljne vrste tumora kao što je nediferencirani karcinom (11).

### **3.6. Komplikacije**

Neliječeni karcinom štitnjače može biti lokalno invazivan u dišne putove, jednjak ili druge obližnje neurovaskularne strukture. Udaljene metastaze najčešće zahvaćaju pluća, kosti i druge strukture mekog tkiva. I lobektomija štitnjače i totalna tireoidektomija nose potencijal za neurovaskularne ozljede, a najčešće uključuju povratni laringealni živac, što dovodi do promuklosti glasa i potencijalnog respiratornog zatajenja s bilateralnim ozljedama. Liječenje karcinoma štitnjače tijekom trudnoće, uglavnom tireoidektomijom, nije pokazalo značajan porast komplikacija u trudnoći (11).

## **4. WARTHINOV TUMOR**

Warthinov tumor (također poznat kao cistadenolimfom) benigna je i česta neoplazma žlijezda slinovnica. Predstavlja oko 2% do 15% svih primarnih epitelnih tumora parotidne žlijezde. Ekstraparotidni Warthinov tumor je vrlo rijedak i može se pojaviti u periparotidnom limfnom čvoru, nazofarinksu, kapku i usnoj šupljini. Warthinov tumor je histološki karakteriziran gustom limfoidnom stromom i dvoslojnim onkocitnim epitelom s papilarnim i cističnim arhitektonskim uzorkom. Njegova etiologija ostaje kontroverzna (12).

### **4.1. Epidemiologija**

Warthinov tumor je najčešći 'monomorfni' adenom velikih žlijezda slinovnica. Čini oko 2% do 15% svih parotidnih tumora. To je druga najčešća benigna neoplazma žlijezda slinovnica nakon pleomorfog adenoma. Warthinov tumor povremeno se javlja kod mladih pacijenata. Kod žena je vrhunac incidencije u 6. desetljeću, dok je kod muškaraca u 7. desetljeću. Postoji očita sklonost muškaraca za pojavu Warthinovog tumora, iako se, prema nedavnim izvješćima, razlika u omjeru spolova smanjuje (12).

### **4.2. Povijest i fizikalni pregled**

Klinički, Warthinov tumor predstavlja zaobljeni ili ovoidni nodularni bezbolan, sporo rastući, fluktuirajući do čvrst na palpaciju tumor. Može biti jednostran, bilateralan ili multicentričan i asimptomatski je u 90% slučajeva. Warthinov tumor uzrokuje malu ili nikakvu bol, zvonjenje u uhu, bol u uhu i gubitak sluha u nekim slučajevima. Veličina Warthinovog tumora može biti u prosjeku nekoliko milimetara do centimetara ili dva do četiri centimetra. Prema jednoj studiji, 56% Warthinovih tumora imalo je jedan do tri centimetra, a 40% četiri do šest centimetara, a jedan slučaj je bio veći od deset centimetara (12).

### **4.3. Evaluacija**

#### **4.3.1. Ultrazvuk**

Ultrazvuk visoke rezolucije smatra se modalitetom prvog izbora za otkrivanje novotvorina u žlijezdama slinovnicama. Međutim, ultrazvuk ne može procijeniti onaj dio parotidne žlijezde koji se nalazi duboko u mandibuli. Ultrazvuk masa žlijezda slinovnica uključuje procjenu

kontralateralne žlijezde kao i cervikalnih limfnih čvorova. Ako je leziju potrebno identificirati prije operacije, može se izvesti FNA pod kontrolom ultrazvuka. Kod Warthinovog tumora, ultrazvuk otkriva dobro definiranu masu s višestrukim anehogenim područjima ili anehogenu masu, sa stražnjim akustičnim pojačanjem na donjem polu parotide. Unatoč tome, uzorak može varirati i može doći do brzog rasta kao sekundarne infekcije. U nekim slučajevima višestruke pregrade i debljina intratumorske tekućine daju heterogenu ehogenu sliku. Budući da su Warthinovi tumori često multipli i bilateralni, uvijek treba pregledati kontralateralnu žlijezdu (12).

#### **4.3.2. Magnetska rezonancija (MR)**

Na pregledu magnetskom rezonancijom, Warthinovi tumori se često vide kao inkapsulirane lezije koje pokazuju značajke niskog ili srednjeg T1-ponderiranog signala. Neoplazma pokazuje srednji intenzitet signala na T2-ponderiranim slikama. Čvrsti dio prevladava u Warthinovim tumorima, a mali cistični dijelovi vide se u oko 30% s tankim jednoličnim stijenka bez poboljšanja. Dobro definirana kontura ključni je nalaz u razlikovanju benignih parotidnih tumora od malignih neoplazmi. Magnetska rezonancija je korisna za identifikaciju kapsule i konture i sadržaja mase zahvaljujući većoj rezoluciji mekog tkiva. I MR i višeslojni CT imaju sposobnost multiplanarne demonstracije tumora. Višeslojni CT pruža prihvatljivo vrijeme za optimizaciju poboljšanja kontrasta i primjenjivu metodu (12).

#### **4.4. Liječenje**

Optimalno liječenje Warthinovog tumora oslanja se na kirurško odstranjivanje, koje je lako izvesti zbog površinskog položaja tumora. Neki kirurzi preferiraju površinsku parotidektomiju kako bi se izbjeglo pucanje tumorske kapsule, dok su drugi odabrali lokalnu resekciju s okolnim tkivom. Neki autori smatraju da je vjerojatnost maligne transformacije Warthinovog tumora samo 0,3% te da se radi o izrazito benignoj neoplazmi žlijezda slinovnica. Stoga su potvrdili da je enukleacija najbolji način liječenja ovog tumora. Druga je studija utvrdila da parotidektomija značajno smanjuje stopu recidiva Warthinovog tumora zbog njegove moguće bilateralnosti i multicentričnosti (12).

Najbolja opcija liječenja Warthinovog tumora smještenog u dubokom režnju je duboka parotidektomija nakon površinske parotidektomije i potvrde facijalnih živaca. Prema nekim autorima, budući da se Warthinov tumor često nalazi u repu parotidne žlijezde, parcijalna

parotidektomija mogla bi biti relevantna opcija. Djelomična parotidektomija izrezuje ne samo donje grane facijalnih živaca, već i tumor, uključujući i susjedna normalna tkiva (12).

#### **4.5. Prognoza**

Warthinov tumor ima povoljnu prognozu i gotovo nikada ne recidivira. Maligna degeneracija Warthinovog tumora vrlo je rijetka. U takvim slučajevima obavezno je pažljivo praćenje bolesnika kako bi se otkrile metastaze. Prema nekim autorima, enukleacija Warthinova tumora ili praćenje bez uklanjanja mogu biti dovoljni (12).

#### **4.6. Komplikacije**

##### **Lokalni recidiv**

Stopa lokalnog recidiva je niska; kada dođe do recidiva, to je vjerojatno zbog multifokalnih tumora ili neadekvatne ekscizije (12).

##### **Maligna transformacija**

Maligna transformacija u Warthinovom tumoru izuzetno je rijetka; međutim, postoji nekoliko prijavljenih primjera i u epitelnoj i u limfnoj komponenti. Najčešći histološki tipovi maligne transformacije u Warthinovom tumoru su mukoepidermoidni karcinom, planocelularni karcinom, nediferencirani karcinom, onkocitni adenokarcinom i adenokarcinom (12).



## **5. PLEOMORFNI ADENOM**

Pleomorfni adenom, najčešći je tumor žlijezda slinovnica, poznat je i kao benigni mješoviti tumor (BMT), zbog svog dvostrukog podrijetla od epitelnih i mioepitelnih elemenata (13).

### **5.1. Epidemiologija**

Pleomorfni adenom najčešća je benigna neoplazma žlijezda slinovnica. U većini studija predstavlja 45-75% svih tumora žlijezda slinovnica; godišnja incidencija je otprilike dva do tri i pol slučaja na 100.000 stanovnika. Pleomorfni adenom javlja se u osoba svih dobnih skupina; međutim, najčešći je u trećem do šestom desetljeću. Učestalost pleomorfnog adenoma nešto je veća u žena nego u muškaraca (omjer 2:1). Pleomorfni adenomi čine 70-80% benignih tumora žlijezda slinovnica, a posebno su česti u parotidnoj žlijezdi (13). Pleomorfni adenom pretežno zahvaća površinski režanj parotidne žlijezde (13). Raspodjela među različitim žlijezdama slinovnicama je sljedeća: parotidna žlijezda 84%, submandibularna žlijezda 8%, male žlijezde slinovnice 6,5% (13).

### **5.2. Povijest i fizikalni pregled**

Pleomorfni adenom se uglavnom prezentira kao solitarna pokretna sporo rastuća, bezbolna tvorba, koja može biti prisutna godinama. Simptomi i znakovi uglavnom ovise o veličini, položaju i mogućnosti podvrgavanja malignoj transformaciji. U parotidnoj žlijezdi znaci slabosti facijalnog živca javljaju se kada je tumor velik ili ako se maligno promijeni.

Pleomorfni adenom u dubokom režnju parotidne žlijezde može se prezentirati kao oralna retrotonzilarna ili parafaringealna masa koja je vidljiva ili obično opipljiva. Brzo povećanje tumorskog čvora trebalo bi izazvati zabrinutost zbog maligne promjene. Manji tumori žlijezda slinovnica mogu se manifestirati različitim simptomima, uključujući disfagiju, promuklost, dispneju, poteškoće u žvakanju i epistaksu, ovisno o mjestu tumora (13).

### **5.3. Evaluacija**

Dijagnoza se postavlja i uzorkom tkiva i radiografskim studijama. Postupci uzorkovanja tkiva uključujući aspiraciju tankom iglom (FNA) i biopsiju temeljnom iglom koja se može obaviti u izvanbolničkim uvjetima (13).

#### **5.3.1. FNA**

FNA može odrediti je li tumor maligne prirode s približnom osjetljivošću od 90%. Biopsija temeljnom iglom je invazivnija, ali omogućuje točniju histološku tipizaciju tumora s dijagnostičkom točnošću od oko 97%. Imunohistokemija bi se mogla pokazati potporom u razgraničenju različitih staničnih komponenti (13).

#### **5.3.2. Kompjuterizirana tomografija (CT)**

CT pregledom pleomorfni adenom se obično pojavljuje kao glatko marginirana ili lobulirana homogena globularna masa mekog tkiva. Nekroza se može vidjeti u većim masama.

Uobičajeno je nekoliko žarišta kalcifikacije. Manji tumori pokazuju rano homogeno izraženo poboljšanje, dok je u slučaju većih tumora pojačanje manje izraženo i odgođeno (13).

#### **5.3.3. Magnetska rezonancija (MR)**

MR je sličan CT-u; manje mase izgledaju dobro ograničene i homogene strukture, dok su veći tumori heterogenije strukture.

T1 mjerena slika: obično hipointenzivnog signala .

T2 mjerena slika: obično vrlo visokog intenziteta signala (osobito mikroidni tip), s često prisutnim rubom hipointenzivnog signala koji predstavlja okolnu fibrozu kapsulu.

T1 C+ (Gd): obično pokazuje homogeno pojačanje signala.

Prisutnost hipointenziteta T2 ili slabo definiranih rubova nakon primjene kontrasta može biti jednostavan test malignosti MR slikom za parotidne tumore, s osjetljivošću i specifičnošću od 70% odnosno 73%. Postkontrastne STIR mjerene slike pomažu u ocrtavanju perineuralnog širenja tumora u slučaju maligne promjene (13).

### 5.3.4. Ultrazvuk

Ultrazvuk je brza, dostupna i pouzdana radiološka metoda za procjenu masa parotidne žlijezde. Može biti popraćen FNA-om te se time može dobiti više informacija o karakteru mase te odabrati odgovarajući opseg operacije ili promatranja (13).

FNA je citodijagnostička metoda koja se temelji na morfološkim nalazima pojedinačnih stanica, skupina stanica i mikročestica tkiva, dobivenih iglom. Višestruki studije o dobrobiti FNA-a u evaluaciji mase parotidne žlijezde izvedene su širokim raspon osjetljivosti (67–92%) i specifičnosti (82–99%). Općenito, sigurna je, precizna i isplativa metoda (14).

Ultrazvučno pleomorfni adenomi karakteristično izgledaju hipoehogene teksture. Obično pokazuju lobuliranu jasnu granicu sa ili bez posteriornog akustičnog poboljšanja. Biopsija vođena ultrazvukom ili FNA su minimalno invazivni i isplativi postupci (13).

### 5.4. Liječenje

Prethodno provedeni postupak enukleacije napušten je zbog visoko povezanih stopa recidiva. Trenutačno se pleomorfni adenom parotidne žlijezde liječi ili površinskom (Pateyeva operacija) ili totalnom parotidektomijom, pri čemu je to češća procedura zbog manje incidencije recidiva. Za očuvanje facijalnog živca potrebna je minuciozna tehnika. Tumori submandibularnih žlijezda liječe se jednostavnim postupkom ekscizije uz očuvanje susjednog živca uključujući mandibularnu granu trigeminalnog živca, hipoglosalnog živca i lingvalnog živca (13).

Kada su u manjim žlijezdama slinovnicama, treba dobiti rub od pet mm. Ovi tumori ne prodiru u periost. Stoga se kost ne mora resektirati. Kada dođe do recidiva ležišta tumora, oni pokazuju značajnu otpornost na liječenje, s opcijama liječenja koje uključuju samo praćenje, operaciju i radioterapiju (13).

Pleomorfni adenomi nose mali rizik od maligne transformacije. Maligni potencijal proporcionalan je vremenu u kojem je lezija in situ (1,5% u prvih pet godina, 9,5% nakon 15 godina). Stoga je ekscizija opravdana u gotovo svim slučajevima. Ostali čimbenici rizika za zloćudnu bolest uključuju poodmaklu dob, terapiju zračenjem, velike veličine i rekurentne tumore (13).

## 6. CILJEVI I HIPOTEZE

Ciljevi istraživanja su:

1. Utvrditi spolnu distribuciju ispitanika koji su podvrgnuti ultrazvučnoj pretrazi regije vrata kod dijagnosticiranih lezija.
2. Utvrditi učestalost i tip lezija regije vrata detektiranih citološkom analizom aspiracije tankom iglom.
3. Utvrditi učestalost suspektnih lezija s obzirom na njihovu lokalizaciju unutar regije vrata.

Hipoteze:

1. Više od polovine ispitanika koji su podvrgnuti ultrazvučnoj pretrazi su ženskog spola u dijagnosticiranim lezijama regije vrata.
2. U više od polovine ispitanika koji su podvrgnuti ultrazvučnoj pretrazi aspiracije tankom iglom, citološki nalaz odgovara benignim lezijama.
3. Ne postoji razlika pojavnosti suspektnih lezija s obzirom na njihovu lokalizaciju unutar regije vrata.

## **7. ISPITANICI I METODE**

### **7.1. ISPITANICI**

U istraživanje su uključeni pacijenti koji su bili podvrgnuti citološkoj aspiraciji tankom iglom pod kontrolom ultrazvuka lezija u regiji vrata, aksile i ingvinuma u razdoblju od 1. siječnja 2022. do 31. prosinca 2022.

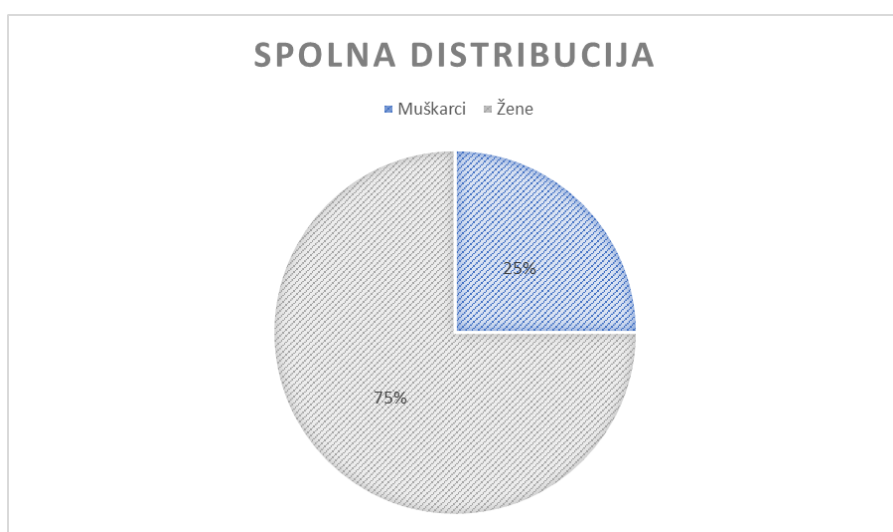
### **7.2. METODE**

Analizirali su se podaci o pacijentima koji su prikupljeni retrospektivno, u Kliničkom bolničkom centru Rijeka, na Kliničkom zavodu za dijagnostičku i intervencijsku radiologiju, putem integriranog bolničkog informacijskog sustava - IBIS. Prikupljeni podaci odnose se isključivo na ciljanu ambulantu ultrazvuka vrata koja se održava svaki četvrtak u poslijepodnevnoj smjeni, te su iz istraživanja isključeni pacijenti iz drugih ambulanta preostalih dana u tjednu.

Analiza podataka odnosila se na pacijente kod kojih je učinjena citološka aspiracija tankom iglom u regiji vrata, aksile te ingvinuma. Prikupljeni su demografski podaci (dob, spol) pacijenata. Analizirala se spolna i dobna distribucija pacijenata, učestalost benignih i malignih lezija te njihova lokalizacija u regiji vrata. Podaci su izraženi brojevima i postocima i prikazani u tablicama.

## 8. REZULTATI

Provedenim istraživanjem obuhvaćeno je 180 pacijenata koji su na Kliničkom zavodu za dijagnostičku i intervencijsku radiologiju na lokalitetu Rijeka, u vremenskom razdoblju od 1. siječnja 2022. do 31. prosinca 2022. bili podvrgnuti citološkoj aspiraciji tankom iglom, od kojih je 45 muškaraca (25%), a 135 žena (75%) (Graf 1).



Graf 1. Spolna distribucija pacijenata podvrgnuta citološkoj aspiraciji tankom iglom

Prosječna dob ispitanika je  $61 \pm 15$  godina. Najmlađi je pacijent imao 20 godina, dok je najstariji imao 86 godina. Prosječna dob muškarca iznosila je 63 godine, a prosječna dob žena 61 godinu ( $P= 0,340$ ). Aspiracije tankom iglom statistički su značajno učestalije u žena (Ž:M = 135:45;  $P<0,001$ ). Spolna i dobna distribucija pacijenata prikaza je u tablici 1.

Tablica 1. Raspodjela pacijenata obzirom na dob i spol

	Broj pacijenata	Dob (srednja vrijednost)	Dob (standardna devijacija)
Ukupno	180	61,49	14,87
Muškarci	45 (25%)	63,33	16,41
Žene	135 (75%)	60,88	14,33

Najviše FNA je učinjeno u području vrata, bez statistički značajne razlike obzirom na spol (Hi- kvadrat: 2,75, P=0,25). U području aksile i ingvinuma učinjeno je 20, odnosno 24 FNA. Distribucija učinjenih FNA obzirom na spol u regijama vrata, aksile i ingvinuma prikazana je u tablici 2.

Tablica 2. Lokalizacija lezija kod kojih je učinjena FNA obzirom na spol

Spol	Vrat	Aksila	Ingvinum	Ukupno
Muškarci	31	8	6	45
Žene	105	12	18	135
Ukupno	136	20	24	180

Citološkom analizom učinjenih FNA dobiveno je 12 različitih citoloških nalaza, od kojih je najučestaliji bio nalaz limfatičnog tkiva bez malignih elemenata (njih 45; 25%), dok je najrjeđi rezultat citološkog nalaza plazmacitom (1; 0,01%) i pleomorfnom adenom (1; 0,01%). Lokalizacija učinjenih FNA i njihov citološki nalaz prikazan je u tablici 3.

Tablica 3. Lokalizacija učinjenih FNA i citološki nalazi

FNA	CN* 1	CN 2	CN 3	CN 4	CN 5	CN 6	CN 7	CN 8	CN 9	CN 10	CN 11	CN 12
<b>Vrat</b>	10	30	35	10	5	3	24	15	2	0	1	1
<b>Aksila</b>	4	1	1	0	0	0	10	4	0	0	0	0
<b>Ingvinum</b>	2	1	0	0	0	0	11	8	0	2	0	0
<b>Ukupno</b>	16	32	36	10	5	3	45	27	2	2	1	1

\*CN1-CN12 označavaju citološke nalaze; CN 1: uzorak nedostatan za analizu/bez staničnih elemenata; CN 2: Bethesda T-1; CN 3: Bethesda T-2; CN 4: Bethesda T-3; CN 5: Bethesda T-4; CN 6: Bethesda T-5; CN 7: limfatično tkivo, bez malignih stanica; CN 8: patološki promijenjen limfni čvor; CN 9: epidermoidna cista; CN 10: endometrioza; CN 11: plazmacitom; CN 12: pleomorfni adenom.

Obzirom na spol, benigne i maligne lezije podjednako su zastupljene u muškaraca i žena (tablica 4), bez statistički značajne razlike (Hi- kvadrat: 0,29; P= 0,59).

Tablica 4. Raspodjela benignih i malignih lezija obzirom na spol

Spol	Benigna lezija	Maligna lezija	Ukupno
Muškarci	26 (83,87%)	5 (16,13%)	31
Žene	92 (87,62%)	13 (12,38%)	105
Ukupno	118	18	136

Značajno su učestalije FNA lezija štitnjače u odnosu na FNA limfnih čvorova i ostalih lezija u regiji vrata (Hi- kvadrat 79,87; P< 0,001). Navedeno je prikazano u tablici 5.



Tablica 5. FNA unutar regije vrata

	Štitnjača	Limfni čvor	Ostalo*	Ukupno
N	89	43	4	136
%	65,44%	31,62%	2,94%	

\*Ostalo – dvije FNA lezije parotidne žlijezde, jedna FNA lezije submandibularne žlijezde i jedna FNA lezije na koži

## 9. RASPRAVA

Kroz ovo retrospektivno istraživanje prikupljeni su podaci o 180 pacijenata koji su bili podvrgnuti citološkoj aspiraciji tankom iglom koja je učinjena pod kontrolom ultrazvuka. Podaci su prikupljeni za razdoblje od 01. siječnja 2022. do 31. prosinca 2022. godine, a odnose se isključivo na ciljanu ambulantu ultrazvuka vrata koja se održava svaki četvrtak u poslijepodnevnoj smjeni, te su iz istraživanja isključeni pacijenti iz drugih ambulanti preostalih dana u tjednu.

Učinjene aspiracije tankom iglom obzirom na lokalizaciju podjeljene su na regiju vrata, aksile i ingvinuma. Citološke nalaze učinjenih aspiracija podijelili smo u 12 skupina. Analizirala se učestalost FNA lezija štitnjače u odnosu na ostale FNA u regiji vrata, te učestalost malignih u odnosu na benigne lezije. Podaci su prikazani tablično i izraženi brojevima i postocima.

U istraživanju prosječna je dob ispitanika iznosila 61 godinu. Najmlađi pacijent u istraživanju imao je 20 godina, dok je najstariji imao 86 godina. Od pacijenata podvrgnutih citološkoj aspiraciji tankom iglom ( $n=180$ ), 45 (25%) je bilo muškaraca, te 135 (75%) žena. Dobiveni podaci koreliraju s prethodno učinjenim istraživanjem (15) kod kojeg je od ukupno 3981 pacijenta 76% bilo žena, a prosječna dob ispitanika bila 53 godine, najstariji pacijent imao je 94 dok je najmlađi imao 1 godinu.

Hipoteza 1. se prihvaća („Više od polovine ispitanika koji su podvrgnuti ultrazvučnoj pretrazi su ženskog spola u dijagnosticiranim lezijama regije vrata.“). Ukupno je učinjeno 136 FNA suspektnih lezija u regiji vrata, od čega njih 105 u žena (77,2%), no bez statistički značajne razlike obzirom na spol ( $P=0,25$ ).

Hipoteza 2. se prihvaća („Više od polovine ispitanika koji su podvrgnuti ultrazvučnoj pretrazi aspiracije tankom iglom, citološki nalaz odgovara benignim lezijama.“). U 83,87% učinjenih FNA u muškaraca i 87,62% FNA u žena citološki nalaz je potvrdio da se radi o benignoj leziji, bez statistički značajne razlike ( $P= 0,59$ ). U jednom od prethodno učinjenih istraživanja (15) od ukupno 3722 učinjene FNA, citološki nalaz je potvrdio da se radi o malignoj leziji u samo 5,3% (196/3722) slučajeva, dok je neodređeni citološki nalaz bio u 7,2% (269/3722) slučajeva, a u 87,5% (3257/3722) slučajeva citoloških nalaz je potvrdio da se radi o benignoj leziji. Rezultati dobiveni našim istraživanjem koreliraju s prethodno navedenim istraživanjem

provedenim od strane Bessey LJ i suradnika, a visok postotak benignih nalaza sugerira potencijalno preveliku opreznost prilikom odabira lezije za FNA.

Hipoteza 3. se odbija („ Ne postoji razlika pojavnosti suspektne lezije s obzirom na njihovu lokalizaciju unutar regije vrata.“). Značajno su učestalije FNA lezije štitnjače u odnosu na FNA limfnih čvorova i ostalih lezija u regiji vrata ( $P < 0,001$ ). Navedeno je očekivani nalaz obzirom da su u ciljanoj ultrazvučnoj ambulanti dominantno zastupljeni pacijenti s patologijom štitne žlijezde, pa su samim time i FNA lezije štitne žlijezde značajno učestalije u odnosu na druge lezije unutar regije vrata.

## 10. ZAKLJUČAK

Retrospektivna analiza podataka pacijenata kod kojih je učinjen ultrazvučni pregled regije vrata, aksile i ingvinuma u ciljanoj ambulanti ultrazvuka vrata, i kod kojih je učinjena citološka aspiracija tankom iglom od 1. siječnja 2022. do 31. prosinca 2022. godine, rezultirala je sljedećim zaključcima:

- Od ukupno 180 citoloških aspiracija tankom iglom njih 45 (25%) je učinjeno u muškaraca, te 135 (75%) u žena.
- Prosječna dob ispitanika je 61 godina, najmlađi bolesnik je imao 20 godina, a najstariji 86 godina.
- Prosječna dob muškaraca iznosila je 63 godine, a žena 61 godinu.
- Najveći je broj FNA učinjen u području vrata, njih 136 (75,56%).
- Najčešći rezultat citološkog nalaza je limfatično tkivo bez malignih stanica (njih 45; 25%), a najrjeđi rezultat citološkog nalaza su plazmacitom (1; 0,01%) te pleomorfni adenom (1; 0,01%).
- Benigne i maligne lezije podjednako su zastupljene u muškaraca i žena, bez statistički značajne razlike ( $P= 0,59$ ).
- Značajno su učestalije FNA lezija štitnjače u odnosu na FNA limfnih čvorova i ostalih lezija u regiji vrata ( $P < 0,001$ ).

Ultrazvuk je sigurna i učinkovita dijagnostička metoda za analizu regije vrata, kao i ingvinuma i aksile. Citološka aspiracija tankom iglom (FNA) pod kontrolom ultrazvuka je vrlo učinkovit dijagnostički alat za dijagnosticiranje i diferencijaciju suspektnih lezija spomenutih regija, te se pokazalo da ova dijagnostička tehnika ima visoku točnost s do 85% osjetljivosti i 100% specifičnosti te je ključna u otkrivanju i postavljanju stadija zloćudne bolesti.

## 11. LITERATURA

1. Carovac A, Smajlovic F, Junuzovic D. Application of Ultrasound in Medicine. *Acta Informatica Medica*. 2011;19(3):168.
2. Meng S. Sonographie der Halsorgane. *Die Radiologie*. 2023 Apr 7;63(4):293–306.
3. Pynnonen MA, Gillespie MB, Roman B, Rosenfeld RM, Tunkel DE, Bontempo L, et al. Clinical Practice Guideline: Evaluation of the Neck Mass in Adults. *Otolaryngology - Head and Neck Surgery (United States)*. 2017 Sep 1;157(2\_suppl):S1–30.
4. Feldkamp J, Führer D, Luster M, Musholt TJ, Spitzweg C, Schott M. Übersichtsarbeit: Feinnadelpunktion in der Abklärung von Schilddrüsenknoten. Vol. 113, *Deutsches Arzteblatt International*. Deutscher Arzte-Verlag GmbH; 2016. p. 353–9.
5. Bajek S, Bobinac D, Jerković R, Malnar D, Marić I. Sustavna anatomija ovjeka. In 2007. Available from: <https://api.semanticscholar.org/CorpusID:221031529>
6. Allen E, Fingeret A. *Anatomy, Head and Neck, Thyroid*. 2023.
7. Null M, Arbor TC, Agarwal M. *Anatomy, Lymphatic System*. 2023.
8. Bujoreanu I, Gupta V. *Anatomy, Lymph Nodes*. 2023.
9. Mulita F, Lotfollahzadeh S, Mukkamalla SKR. *Lymph Node Dissection*. 2023.
10. Ghannam MG, Singh P. *Anatomy, Head and Neck, Salivary Glands*. 2023.
11. Gogna S, Kashyap S, Gupta N. *Neck Cancer Resection and Dissection*. 2023.
12. Limaiem F, Jain P. *Warthin Tumor*. 2023.
13. Bokhari MR, Greene J. *Pleomorphic Adenoma*. 2023.
14. Jechova A, Kuchar M, Novak S, Koucky V, Dostalova L, Zabrodsky M, et al. The role of fine-needle aspiration biopsy (FNAB) in Warthin tumour diagnosis and management. *Eur Arch Otorhinolaryngol*. 2019 Oct;276(10):2941–6.
15. Bessey LJ, Lai NB, Coorough NE, Chen H, Sippel RS. The incidence of thyroid cancer by fine needle aspiration varies by age and gender. *J Surg Res*. 2013 Oct;184(2):761-5. doi: 10.1016/j.jss.2013.03.086. Epub 2013 Apr 17.

## 12. PRIVITCI

### Slike

<a href="#"><u>Slika 1 Prikaz normalnog limfnog čvora (Izvor: Sonographic Evaluation of Cervical Lymph Nodes   AJR (ajronline.org))</u></a> .....	6
<a href="#"><u>Slika 2 Prikaz patološki promijenjenog limfnog čvora (Izvor: Sonographic Evaluation of Cervical Lymph Nodes   AJR (ajronline.org))</u></a> .....	6
<a href="#"><u>Slika 3 Shematski prikaz limfnog sustava. ( Preuzeto s: Contributed Ilustration by Bryan Parker)</u></a> .....	7

### Tablice

<a href="#"><u>Tablica 1 Raspodjela pacijenata na dob i spol</u></a> .....	34
<a href="#"><u>Tablica 2 Lokalizacija punkcije FNA s obzirom na spol</u></a> .....	35
<a href="#"><u>Tablica 3 Lokalizacija punkcije i tip citološkog nalaza</u></a> .....	35
<a href="#"><u>Tablica 4 Raspodjela benignih i malignih lezija s obzirom na spol</u></a> .....	36
<a href="#"><u>Tablica 5 Punkcija unutar regije vrata</u></a> .....	36

### Grafikoni

<a href="#"><u>Graf 1 Spolna distribucija pacijenata podvrgnuta citološkoj aspiraciji tankom iglom</u></a> .....	34
--	----

### **13. ŽIVOTOPIS**

Rođena sam 18.08.2000. godine u Rijeci. U rodnom gradu završila sam Osnovnu školu „Dolac“ i Osnovnu školu Nikola Tesla te srednju školu, Gimnaziju Andrije Mohorovičića Rijeka. 2020. godine upisala sam Radiološku tehnologiju na Fakultetu zdravstvenih studija u Rijeci. Kroz osnovnu školu bavila sam se sportom. Slobodno vrijeme provodim u krugu obitelji i prijatelja.