

ZNAČAJ SCINTIGRAFIJE S ^{99m}Tc -PERTEHNETATOM U DIJAGNOSTICI MECKELOVA DIVERTIKULA

Miletić, Klementina

Undergraduate thesis / Završni rad

2024

Degree Grantor / Ustanova koja je dodijelila akademski / stručni stupanj: **University of Rijeka, Faculty of Health Studies / Sveučilište u Rijeci, Fakultet zdravstvenih studija**

Permanent link / Trajna poveznica: <https://um.nsk.hr/um:nbn:hr:184:498397>

Rights / Prava: [In copyright](#)/[Zaštićeno autorskim pravom.](#)

Download date / Datum preuzimanja: **2024-08-19**

Repository / Repozitorij:

[Repository of the University of Rijeka, Faculty of Health Studies - FHSRI Repository](#)



SVEUČILIŠTE U RIJECI
FAKULTET ZDRAVSTVENIH STUDIJA
PREDDIPLOMSKI STRUČNI STUDIJ RADIOLOŠKA TEHNOLOGIJA

Klementina Miletić
ZNAČAJ SCINTIGRAFIJE S ^{99m}Tc -PERTEHNETATOM U DIJAGNOSTICI MECKELOVA
DIVERTIKULA
Završni rad

Rijeka, 2024.

UNIVERSITY OF RIJEKA
FACULTY OF HEALTH STUDIES
UNDERGRADUATE PROFESSIONAL STUDY OF RADIOLOGICAL TECHNOLOGY

Klementina Miletić
THE SIGNIFICANCE OF SCINTIGRAPHY WITH ^{99m}Tc PERTECHNETATE IN THE
DIAGNOSIS OF MECKEL'S DIVERTICULUM
Final thesis

Rijeka, 2024

Ovaj završni rad napravljen je na Kliničkom zavodu za nuklearnu medicinu, Kliničkog bolničkog centra Rijeka.

Mentor rada: doc. dr. sc. Maja Ilić Tomaš, dr. med., specijalistica nuklearne medicine

Komentor rada: izv. prof. dr. sc. Neva Giroto, dr. med., specijalistica nuklearne medicine

Završni rad obranjen je dana _____ na Fakultetu zdravstvenih studija Sveučilišta u Rijeci, pred povjerenstvom u sustavu:

1. izv. prof. dr. sc. Tatjana Bogović Crnčić, dr. med.
2. prof. dr. sc. Hana Mahmutefendić Lučin, dipl. ing. biol.
3. izv. prof. dr. sc. Neva Giroto, dr. med

Izješće o provedenoj provjeri izvornosti studentskog rada

Opći podatci o studentu:

Sastavnica	SVEUČILIŠTE U RIJECI
Studij	FAKULTET ZDRAVSTVENIH STUDIJA PREDDIPLOMSKI STRUČNI STUDIJ RADIOLOŠKA TEHNOLOGIJA
Vrsta studentskog rada	Završni istraživački rad
Ime i prezime studenta	Klementina Miletić
JMBAG	0351013020

Podatci o radu studenta:

Naslov rada	ZNAČAJ SCINTIGRAFIJE S ^{99m} Tc-PERTEHNETATOM U DIJAGNOSTICI MECKELOVA DIVERTIKULA
Ime i prezime mentora	Maja Ilić Tomaš
Datum predaje rada	02.07.2024.
Identifikacijski br. podneska	2411244852
Datum provjere rada	01.07.2024.
Ime datoteke	Klementina Miletić ZNAČAJ SCINTIGRAFIJE S ^{99m} Tc-PERTEHNETATOM U DIJAGNOSTICI MECKELOVA DIVERTIKULA ZADNJI
Veličina datoteke	3.25M
Broj znakova	36981
Broj riječi	5726
Broj stranica	43

Podudarnost studentskog rada:

Podudarnost (%)	14%
-----------------	-----

Izjava mentora o izvornosti studentskog rada

Mišljenje mentora	Rad zadovoljava uvjete izvornosti
Datum izdavanja mišljenja	01.07.2024.god.
Rad zadovoljava uvjete izvornosti	<input checked="" type="checkbox"/>
Rad ne zadovoljava uvjete izvornosti	<input type="checkbox"/>
Obrazloženje mentora (po potrebi dodati zasebno)	

Datum

01.07.2024.

Potpis mentora

SADRŽAJ

SAŽETAK

SUMMARY

UVOD	1
1. PROBAVNI SUSTAV	2
1.1. <i>Želudac - anatomija i fiziologija izlučivanja želučane kiseline</i>	2
1.2. <i>Tanko crijevo</i>	4
2. MECKELOV DIVERTIKUL	6
3. NUKLEARNA MEDICINA	8
3.1. <i>Radionuklidi, radioaktivni raspad i emisija gama-zraka</i>	8
3.2. <i>Radiofarmacija</i>	9
3.3. <i>Gama-kamera</i>	9
3.4. <i>Scintigrafija, SPECT i SPECT/niskodozni CT</i>	10
4. SCINTIGRAFIJA MECKELOVA DIVERTIKULA	13
4.1. <i>Priprema pacijenta</i>	13
4.2. <i>Snimanje</i>	14
4.3. <i>Interpretacija nalaza</i>	14
5. CILJEVI I HIPOTEZE	15
6. ISPITANICI (MATERIJALI) I METODE	16
6.1. <i>Ispitanici (materijali)</i>	16
6.2. <i>Metode</i>	16
7. REZULTATI	18
8. RASPRAVA	27
9. ZAKLJUČAK	29
LITERATURA	30
PRIVITCI	32
ŽIVOTOPIS	37

SAŽETAK

Meckelov divertikul je embrionalni ostatak omfalomezenteričnog duktusa te predstavlja najčešću prirođenu anomaliju probavnog sustava. Pojavljuje se i kod male djece i odraslih, a najčešće ostaje asimptomatski i klinički neprepoznat. Ukoliko je oblik Meckelova divertikula simptomatski mogu se javiti bolovi u truhu, krvarenje, melena (crna stolica) i hematohezija (svježa, crvena krv u stolici). Pacijenti kojima nije pronađen uzrok krvarenja iz gastrointestinalnog trakta endoskopskim (gastroskopijska i kolonoskopijska) i drugim dijagnostičkim metodama u gastroenterologiji, upućuju se na scintigrafiju Meckelova divertikula s ^{99m}Tc -pertehnetatom.

Ciljevi ovog istraživanja jesu utvrditi u koliko se pacijenata s krvarenjem iz gastrointestinalnog trakta upućenih na scintigrafiju s ^{99m}Tc -pertehnetatom prikazao Meckelov divertikul i usporediti učestalost upućivanja pacijenata na scintigrafiju s ^{99m}Tc -pertehnetatom zbog sumnje na ektopičnu želučanu sluznicu (Meckelov divertikul) s obzirom na dob.

U istraživanje je uključeno 45 ispitanika upućenih u Klinički zavod za nuklearnu medicinu, Kliničkog bolničkog centra Rijeka na scintigrafiju s ^{99m}Tc -pertehnetatom od strane gastroenterologa u razdoblju od 1.1.2001. do 31.12.2023. godine. Ispitanici su različite dobi oba spola. Podatci koji su analizirani su dob, spol, uputna dijagnoza te učestalost upućivanja pacijenata na scintigrafiju s ^{99m}Tc -pertehnetatom.

Zaključeno je da scintigrafija ^{99m}Tc -pertehnetatom ima velik značaj u dijagnosticiranju Meckelova divertikula te su potvrđene postavljene hipoteze.

Ključne riječi: Meckelov divertikul, scintigrafija, SPECT/niskodozni CT, ^{99m}Tc -pertehnetat

SUMMARY

Meckel's diverticulum is an embryonic remnant of the omphalomesenteric duct and represents the most common congenital anomaly of the digestive system. It occurs in both children and adults, most often remaining asymptomatic and clinically unrecognized. If Meckel's diverticulum becomes symptomatic, abdominal pain, bleeding, melena (black stools), and hematochezia (fresh, red blood in stool) may occur. Patients with gastrointestinal bleeding of unknown origin, despite endoscopic (gastroscopy and colonoscopy) and other diagnostic methods in gastroenterology, are referred for scintigraphy with ^{99m}Tc -pertechnetate to detect Meckel's diverticulum.

The aims of this study are to determine the prevalence of Meckel's diverticulum in patients with gastrointestinal bleeding referred for scintigraphy with ^{99m}Tc -pertechnetate and to compare the frequency of referral for scintigraphy with ^{99m}Tc -pertechnetate due to suspected ectopic gastric mucosa (Meckel's diverticulum) by age.

The study included 45 subjects referred to the Department of Nuclear Medicine, Clinical Hospital Centre Rijeka, for scintigraphy with ^{99m}Tc -pertechnetate by gastroenterologists from January 1, 2001, to December 31, 2023. The subjects were of different ages and both sexes. The data analyzed included age, gender, referral diagnosis, and frequency of referral for scintigraphy with ^{99m}Tc -pertechnetate.

It has been concluded that scintigraphy with ^{99m}Tc -pertechnetate is of great significance in diagnosing Meckel's diverticulum, and the proposed hypotheses have been confirmed.

Key words: Meckel's diverticulum, scintigraphy, SPECT/low dose CT, ^{99m}Tc -pertechnetate

UVOD

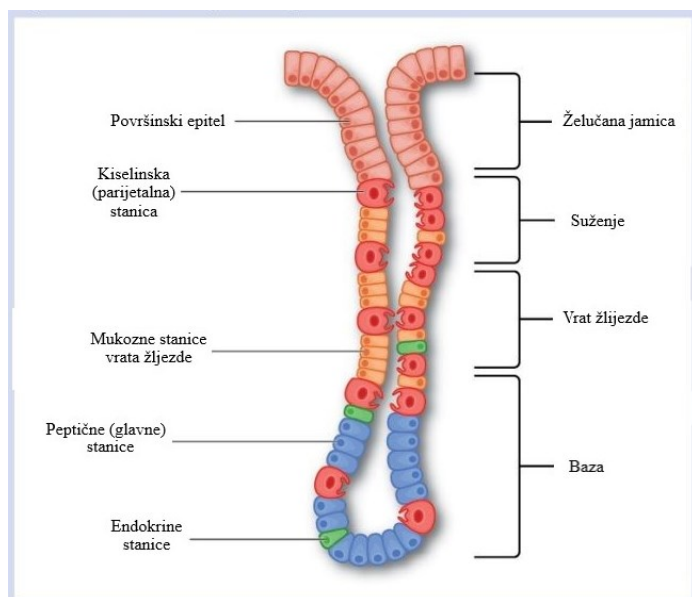
Meckelov divertikul nastaje u tankom crijevu (ileum) kao posljedica nepotpune obliteracije duktusa omfalomezenterikusa (ductus omphalomesentericus / ductus vitellinus). Pojavljuje se u 2 do 3% opće populacije i predstavlja najčešću malformaciju probavne cijevi. Veličina Meckelovog divertikula varira između 1 do 10 cm, a njegov anatomski položaj je na antimezenteričnoj strani crijeva oko 50 cm od ileocekalnog ušća. Divertikul sadržava ektopično tkivo; u 57% slučajeva radi se o sluznici želuca koja je uzrok krvarenja iz gastrointestinalnog trakta. U većini ljudi ostaje asimptomatski i klinički neprepoznat, a učestalost pojavljivanja simptoma opada odrastanjem. U novorođenčadi i male djece prezentira se s najvećim postotkom simptomatologije: bolovi u trbuhu, krvarenje, melena (crna stolica) i hematohezija (crvena, svježa krv u stolici). Komplikacije poput divertikulitisa, krvarenja, mehaničkog ileusa ili perforacij su rijetke, ali zbog specifičnog smještaja u abdomenu, klinička slika može nalikovati akutnom apendicitisu. Vodeća metoda u dijagnosticiranju Meckelova divertikula je scintigrafija ^{99m}Tc -pertehnetatom zbog svojstva pertehnetata da se nakuplja u sluznici želuca bez obzira na njezin smještaj.

1. PROBAVNI SUSTAV

Probavni sustav promatra se kao probavna cijev u kojoj se odvija probava i resorpcija hranjivih tvari. Započinje ustima i završava analnim kanalom. Sadrži sljedeće dijelove: usna šupljina, ždrijelo, jednjak, želudac, tanko i debelo crijevo. Razlikujemo gornji i donji gastrointestinalni trakt; gornji seže do granice dvanaesnika s ulaznim dijelom taštog crijeva, a donji dio čine tašto, vito i debelo crijevo. U probavni sustav ubraja se i velik broj žlijezda; žlijezde slinovnice, jetra, gušterača i brojne male žlijezde koje se nalaze u stijenci probavnog trakta. Funkcije navedenih žlijezdi su proizvodnja probavnih enzima, uklanjanje štetnih tvari iz organizma te pohrana tvari potrebnih za probavu. Pomoćne organe probavne cijevi čine zubi, mišićne skupine te krvne i limfne žile (1,2).

1.1. Želudac - anatomija i fiziologija izlučivanja želučane kiseline

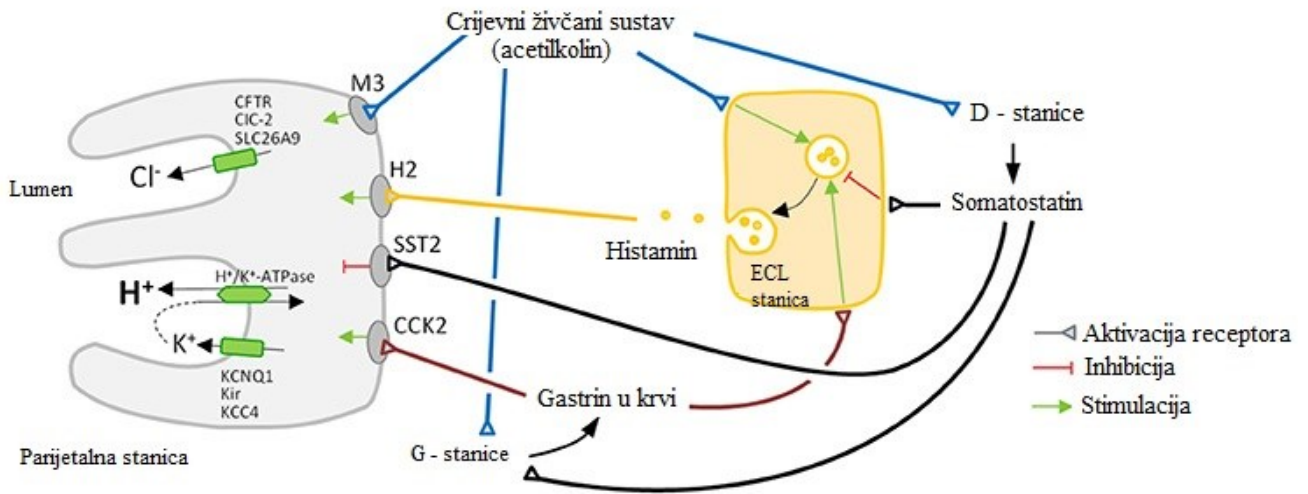
Želudac je vrećasti, mišićni organ i najširi dio probavne cijevi smješten u lijevom gornjem kvadrantu trbuha u uspravnom položaju. Funkcija želuca je probava i spremište hrane. Razlikujemo četiri dijela želuca: kardiju, početni dio, tijelo i pilorični dio. Stijenka želuca građena je od nekoliko dijelova; sluznice, podsluznice, mišićnoga sloja i seroze. U sluznici želuca nalaze se žlijezde građene od nediferenciranih stanica; sluznih, parijetalnih, glavnih, endokrinih, enterokromafinih i stanica sličnim enterokromafinima (ECL stanice, *enterochromaffin-like*) (Slika 1.). Zahvaljujući sluzi koja se luči iz želučanih žlijezda, sluznica je zaštićena od vrlo kiselog želučanog soka koji luče parijetalne stanice (1,3).



Slika 1. Građa želučane žlijezde

Izvor: <https://www.nursingtimes.net/clinical-archive/gastroenterology/gastrointestinal-tract-2-the-structure-and-function-of-the-stomach-24-06-2019/>

Na bazalnoj strani parijetalnih stanica nalaze se muskarinski (kolinergički), gastrinski i histaminski (H₂) receptori. Stimulacijom tih receptora postiže se sekrecija želučane kiseline pomoću protonske pumpe kojom se u lumen želuca izlučuje vodikov ion (želučana kiselina). Lučenje gastrina, najjačeg stimulatora sekrecije želučane kiseline, stimulirano je obrokom bogatim bjelančevinama. Acetilolin (iz postganglijskih vlakana vagusa) veže se na muskarinske receptore te zajedno s gastrinom, koji se veže na gastrinske receptore, potiče lučenje kiseline djelovanjem H⁺/K⁺-ATPaze (protonske pumpe). Histamin se luči iz ECL stanica koje su u neposrednoj blizini parijetalnih stanica te se veže na H₂ receptore parijetalnih stanica. Posljedično se lučenje kiseline potiče istim mehanizmom kao u slučaju vezivanja gastrina i acetilkolina na parijetalnoj stanici (3-5).

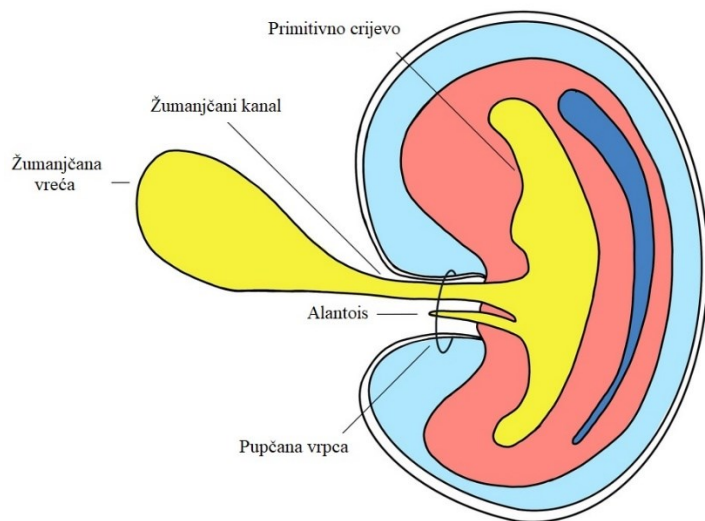


Slika 2. Shematski prikaz fiziološke sekrecije želučane kiseline iz parijetalnih stanica žlijezda želuca

Izvor: <https://www.frontiersin.org/journals/physiology/articles/10.3389/fphys.2017.00737/full>

1.2. Tanko crijevo

Tanko crijevo je dio probavne cijevi smješteno između želuca i debelog crijeva, te se nalazi u srednjem i donjem dijelu peritonealne šupljine. Prosječna dužina tankog crijeva je od 5 do 7 metara, a dijeli se na tri dijela: dvanaesnik, tašto crijevo i vito crijevo. Primarni zametni listovi iz kojih se kasnije razvija gastrointestinalni trakt su: endoderm, mezoderm i ektoderm. Iz endoderma se razvija primitivno crijevo koje se kasnije dijeli na prednje, srednje i stražnje dijelove. Tijekom razvoja, prednji i stražnji dijelovi završavaju slijepo, dok srednji dio ostaje povezan sa žumanjčanom vrećicom. Žumanjčanim kanalom srednje crijevo povezano je sa žumanjčanom vrećicom (Slika 3.). Obliteracija žumanjčanog kanala događa se između 5. i 9. tjedna gestacije, obično u 7. tjednu (6-8).



Slika 3. Shematski prikaz žumanjčanog kanala

Izvor: <https://radiopaedia.org/cases/omphalomesenteric-duct>

2. MECKELOV DIVERTIKUL

Godine 1598., čovjek koji je prvi opisao Meckelov divertikul bio je Wilhelm Fabricius von Hilden. Johann Friedrich Meckel, 1809. godine u svojim radovima opisao je dvije vrste divertikula tankog crijeva; stečeni i urođeni oblik koji se sastoji od svih slojeva stijenke crijeva. Navedena anomalija probavnog sustava od tada se naziva Meckelov divertikul (6).

Malformacije koje posljedično mogu nastati zbog poremećaja obliteracije omfalomezenteričnog kanala možemo svrstati u dvije skupine; malformacije s potpunom prohodnošću omfalomezenteričnog kanala i malformacije s djelomičnom i nepotpunom obliteracijom. Razlikujemo nekoliko mogućih malformacija: fibrozni tračci, fistule, polipi, sinusi i naposljetku Meckelov divertikul koji se pojavljuje u čak 97% slučajeva. Najčešće ostaju neprepoznate zbog svoje asimptomatske naravi, no simptomi se mogu javiti u obliku bolova u trbuhu, melene, anemije, crijevne opstrukcije, intususcepcije, sekrecija u području pupka i sl. Meckelov divertikul izdvaja se kao najčešća prirođena anomalija probavnog sustava (6-8).

Meckelov divertikul nastaje kao posljedica poremećaja obliteracije proksimalnog dijela omfalomezenteričnog kanala. Naziva se pravim divertikulom jer sadrži sve slojeve stijenke crijeva (sluznica, podsluznica, mišićnica, subseroza i seroza). Smješten je na antimezenteričnoj strani crijeva unutar 80-100 cm od ileocekalne valvule. Duljina divertikula varira između 1-10 cm, a obično je dug oko 2 cm. Dva puta češći je u muškog spola; male djece i odraslih. Osim sluznice ileuma, više od polovice divertikula može sadržavati i heterotopično tkivo. Najzastupljenije heterotopično tkivo je sluznica želuca koje se javlja čak u 57% divertikula. Rjeđe se pronalazi tkivo gušterače, dvanaesnika i debelog crijeva. Ektopična želučana sluznica u Meckelovom divertikulu ima sposobnost lučenja želučane kiseline kao i u fiziološkim uvjetima. Želučana kiselina dospjeva u dio ileuma u neposrednoj blizini divertikula. Za razliku od želuca koji ima zaštitnu barijeru od vrlo kiselog želučanog soka, ileum ne posjeduje takva svojstva te dolazi do nastanka ulkusa (6-9).

Iako najčešće ostaje asimptomatski i klinički neprepoznat, glavni uzrok simptoma i komplikacija vezanih uz Meckelov divertikul je prisutnost ektopične želučane sluznice. Simptomi su bolovi u trbuhu, krvarenje, melena i hematohezija. Divertikul se većinom dijagnosticira nakon pojave komplikacija; krvarenja iz ulkusa, divertikulitisa ili opstrukcije crijeva. Krvarenje iz donjeg dijela gastrointestinalnog trakta češće se javlja u male djece (kao obilno rektalno krvarenje) nego u odraslih. Klinička slika ove anomalije vrlo je slična upali

crvuljka (apendicitisu), stoga se sumnja na Meckelov divertikul postavlja rijetko zbog nespecifičnih simptoma, a njegovo dijagnosticiranje vrlo je zahtjevno (9,10).

Pacijenti s krvarenjem iz gastrointestinalnog trakta (GIT) upućuju se na gastroenterologiju gdje se endoskopskim (gastroskopija i kolonoskopija) i radiološkim metodama pokušava utvrditi uzrok krvarenja. Ukoliko se ne pronađe uzrok krvarenja iz GIT-a, postavlja se sumnja na Meckelov divertikul. Zahvaljujući dijagnostičkoj metodi nuklearne medicine, scintigrafiji s ^{99m}Tc -pertehnetatom, može se postaviti dijagnoza na temelju afiniteta parijetalnih stanica ektopične želučane sluznice da nakupljaju ^{99m}Tc -pertehnetat (6,9,11).

Postoji nekoliko varijanti Meckelova divertikula ovisno o tome ostaje li u komunikaciji s trbušnom stijenkom ili ne, o čemu ovisi i simptomatologija. U većini slučajeva Meckelov divertikul nije povezan s trbušnim zidom, a ako je povezan s trbušnom stijenkom tada je to pomoću vezivnog tračka ili putem arterije hranilice (6).

3. NUKLEARNA MEDICINA

Nuklearna medicina je specijalna grana medicine koja upotrebljava otvorene izvore zračenja u dijagnostici i terapiji mnogih bolesti. Radioaktivne tvari spajaju se s određenim medicinskim spojevima, odnosno farmacima i tako tvore medicinski pripravak- radiofarmak. Radiofarmaci se najčešće apliciraju intravenski u perifernu venu i potom se gama-kamerom vizualizira distribucija radiofarmaka u dijelu tijela ili organu. Gama-kamera služi za detekciju gama-fotona koji se odašilju iz pacijenta koji je zapravo izvor zračenja (12,13).

3.1. Radionuklidi, radioaktivni raspad i emisija gama-zraka

Nuklidi su atomi koji u jezgri imaju točno definiran protonski broj, Z i nukleonski broj, A . Razlikujemo stabilne i u većoj ili manjoj mjeri nestabilne nuklide koji imaju višak energije. Nestabilne nuklide nazivamo radionuklidima koji imaju svojstvo da radioaktivnim raspadom iz nestabilnog stanja prijeđu u stabilno.

Radioaktivni raspad događa se nasumično te ga stoga opisujemo kao vjerojatnost raspada određenog broja radioaktivnih jezgri u vremenu. Razlikujemo alfa, beta i gama raspad. Prilikom alfa-raspada nastaje alfa-čestica dok kod beta-raspada nastaju beta-minus i beta-plus čestica. Broj raspada u sekundi naziva se aktivnost. Mjerna jedinica za aktivnost prema SI sustavu jest bekerel (engl. *Becquerel*, Bq). Nakon čestičnog radioaktivnog raspada novonastale jezgre ostaju u pobuđenom stanju, a u stabilnije stanje prelaze emisijom gama-zraka. Gama-zrake spadaju u elektromagnetske valove malih valnih duljina (12,13).

^{99m}Tc -pertehnetat koristi se kao samostalan radionuklid ili za obilježavanje farmaka time stvarajući radiofarmak. Nakon intravenske primjene brzo se akumulira u slinovnicama, koroidnom pleksusu, štitnjači i sluznici želuca i to sa maksimalnim nakupljanjem nakon 20 minuta od aplikacije (12,13). Vrijeme poluraspada od 6 sati i gama-zračenje energije 140 keV te brz i jeftin način proizvodnje glavne su karakteristike pertehnetata. Dobiva se eluiranjem ^{99}Mo - ^{99m}Tc radionuklidnog generatora. Generatorska kolona sastoji se od dugoživućeg roditelja- molbdena, ^{99}Mo . Stabilnost molibdena postiže se beta-minus raspadom pri čemu 86% molibdena prelazi u metastabilno stanje tehnecija, ^{99m}Tc . Ispiranjem (eluiranjem) generatorske kolone fiziološkom otopinom dobiva se kemijski oblik natrijeva pertehnetata, $\text{Na}[^{99m}\text{TcO}_4]$ (12,13). Temelj scintigrafije Meckelova divertikula je sposobnost pertehnetata da se nakuplja u

sluznici želuca bez obzira na njezin smještaj. Upravo zbog toga moguće je dijagnosticirati Meckelov divertikul koji u više od 57% slučajeva sadrži ektopičnu želučanu sluznicu.

3.2. Radiofarmacija

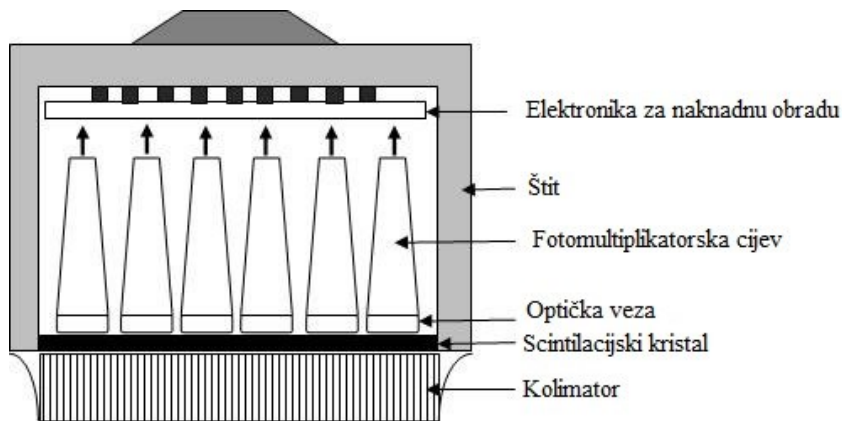
Radiofarmacija je grana farmacije koja se bavi pripremom radioaktivnih medicinskih pripravaka, tj. radiofarmaka. Radiofarmaci su medicinski pripravci nastali spajanjem radionuklida i farmaka. Farmak je prisutan u vrlo maloj količini stoga nema farmakološki učinak. Posljedično tome gotovo da nema nuspojava, a služi kako bi se radiofarmak mogao akumulirati u određenom dijelu tijela ili organu koji je od interesa. Radionuklid omogućava praćenje raspodjele radiofarmaka odašiljanjem gama-zraka iz dijela tijela ili organa pomoću gama-kamere. Odabir radionuklida ovisi o namjeni radiofarmaka; za dijagnostiku se koriste radionuklidi koji su gama-emiteri dok se u terapijske svrhe koriste beta-minus ili alfa-emiteri. Radiofarmak mora imati strogo određen sastav, zadovoljavati radiokemijsku i kemijsku čistoću te biti apirogen i sterilan. Radiofarmaci se apliciraju intravenski, a rjeđe supkutano ili intradermalno (12,13).

Vrući laboratoriji je posebno uređena prostorija na odjelu nuklearne medicine u kojoj se skladište radionuklidi i farmaci, koji se dalje koriste za pripremu radiofarmaka. Prostor vrućeg laboratorija mora zadovoljavati određene uvjete kako ne bi došlo do kontaminacije prilikom rukovanja radioaktivnim izvorima (13).

3.3. Gama-kamera

Gama-kamera je uređaj koji detektira gama-zrake emitirane iz određenog izvora koji se koristi za slikovnu dijagnostiku u nuklearnoj medicini. Detektor gama-kamere sastoji se od više dijelova: kolimatora, scintilacijskog kristala, fotomultiplikatorske cijevi i analizatora visine signala (Slika 4.). Osnovni dio detektora je scintilacijski kristal natrijeva jodida, NaI s dodatkom talija, Tl. Ionizirajuće zračenje koje prođe kroz otvore na kolimatoru, olovnoj ploči koja propušta gama-zrake energije potrebne za kvalitetnu dijagnostičku informaciju, u scintilacijskom kristalu stvara bljeskove. Bljeskovi su svjetlosni fotoni, a nastala pojava naziva se scintilacija. Fotomultiplikatorske cijevi nalaze se na poleđini scintilacijskog kristala i one

svjetlosne fotone pretvaraju u električni signal. Električni signali dalje se pojačavaju i oblikuju (12,13).



Slika 4. Shematski prikaz građe gama-kamere

Izvor: <https://www.intechopen.com/chapters/43519>

3.4. Scintigrafija, SPECT i SPECT/niskodozni CT

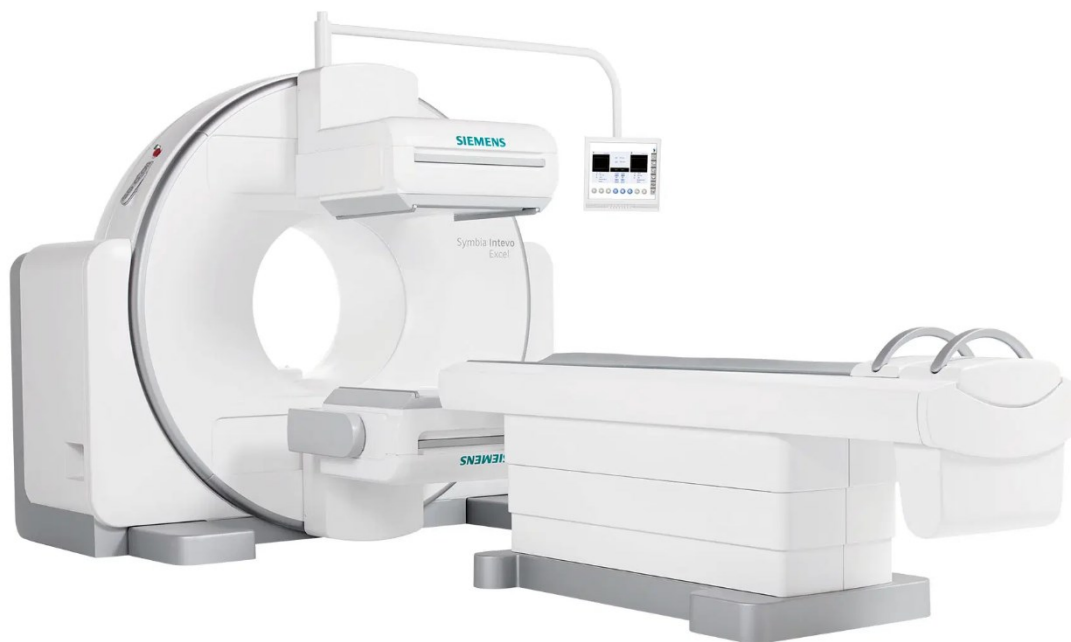Scintigrafija je nuklearnomedicinska slikovna metoda kojom se pomoću gama-kamere snima distribucija radiofarmaka u tijelu. Slikovnim metodama izravno se može prikazati funkcija organa, a postupnim i sporim nakupljanjem radiofarmaka moguć je kvalitetan prikaz morfologije. Snimanje može biti dvodimenzijsko, planarano kada se tijelo snima samo u jednoj projekciji, a nastala snimka naziva se scintigram. Trodimenzijski prikaz raspodjele radiofarmaka dobiva se tomografskim tehnikama kada gama-kamera rotira oko tijela pacijenta (12,13).

Scintigrafija može biti statička ili dinamička. Statičko snimanje provodi se nakon određenog vremena od aplikacije radiofarmaka koji se sporo akumulira u određenom dijelu tijela ili organu. Za svaku statičku scintigrafiju određene su standardne projekcije koje se snimaju, a najčešće se snimaju prednja i stražnja projekcija. Ukoliko je potrebno mogu se snimiti bočne (lateralne), prednje i stražnje polukose projekcije. Trajanje pojedine projekcije

može biti u vremenu od 3 do 20 minuta. Dinamičko snimanje započinje odmah po aplikaciji radiofarmaka s ciljem dobivanja informacija o prokrvljenosti i funkciji organa. Snimaju se kratkotrajne sličice, pola sekunde do 60 sekundi po sličici, u nizu jedna za drugom. Snimanje uobičajeno traje od 30 do 60 minuta (12,13).

Nedostatak planarne snimke je nemogućnost prikaza dubine na kojoj se nalazi patološki proces. Trodimenzionalni prikaz distribucije radiofarmaka omogućen je tomografskim snimanjem. Tomografsko snimanje izvodi se kružnim kretanjem detektora oko određenog dijela tijela. Detektor kruži oko pacijenta u pomacima od 3 ili 6 stupnjeva te pri svakom zaustavljanju snimi jednu planarnu, dvodimenzijnsku snimku. Dobivene planarne snimke rekonstruiraju se računalnom obradom i stvaraju trodimenzionalni prikaz distribucije radioaktivnosti u dijelu tijela ili organu. Takav postupak snimanja naziva se jednofotonska emisijska tomografija (engl. *single photon emission tomography*, SPECT) (9,12,13).

Hibridna slikovna dijagnostika omogućava spajanje (fuziju) dviju slikovnih metoda. SPECT/niskodozni CT hibridni je uređaj koji se koristi u nuklearnoj medicini (Slika 5.). CT (engl. *computed tomography*) koji se koristi u nuklearnoj slikovnoj dijagnostici omogućava korekciju atenuacije i točniju lokalizaciju patološkog procesa. Slabljenje, atenuacija gama-zraka događa se prolaskom kroz određena tkiva, a posljedično je i prikaz akumulacije radiofarmaka oslabljen. Korekcijom atenuacije poboljšava prikaz akumulacije radiofarmaka. Za razliku od dijagnostičkog CT-a, u hibridnim uređajima koristi se niskodozni CT (engl. *low dose CT*) bez upotrebe kontrastnog sredstva. Efektivna doza kod snimanja s niskodoznim CT-om iznosi 1-2 mSv (9,12-14).



Slika 5. SPECT/niskodozni CT uređaj

Izvor: <https://www.siemens-healthineers.com/en-us/molecular-imaging/xspect/symbiantevoexcel>

4. SCINTIGRAFIJA MECKELOVA DIVERTIKULA

Scintigrafija Meckelova divertikula je neinvazivna, slikovna dijagnostička metoda kojom se pomoću radiofarmaka ^{99m}Tc -pertehnetata otkriva ektopična želučana sluznica unutar divertikula. Dijagnosticiranje Meckelova divertikula vrlo je zahtjevno, pa tako radiološke kontrastne metode i selektivna angiografija nemaju velik značaj u prepoznavanju ektopične želučane sluznice. Scintigrafija s ^{99m}Tc -pertehnetatom smatra se metodom izbora za brzu i jednostavnu detekciju divertikula s ukupnom osjetljivošću od 85%, specifičnošću od 95% i točnošću od 90% (9,12,13).

Radiofarmak, ^{99m}Tc -pertehnetat, fiziološki se nakuplja u sluznici želuca bez obzira na njezin smještaj. Upravo zbog tog svojstva omogućena je detekcija ektopične želučane sluznice. Dakle, indikacija za navedenu pretragu je neobjašnjivo i drugim metodama nedetektirano gastrointestinalno krvarenje uz sumnju na ektopičnu želučanu sluznicu koja je prisutna u 57% slučajeva (9,12,13).

4.1. Priprema pacijenta

Pacijentu se na razumljiv način mora objasniti postupak pretrage te isti dobiva i pisanu uputu kako će pretraga izgledati i kako se mora ponašati tijekom pretrage. Potrebno je ustanoviti je li pacijent nedavno bio na radiološkoj pretrazi s barijevom kašom ili podvrgnut *in vivo* obilježavanju eritrocita, kako snimka ne bi bila lažno negativna. Također, prije pretrage ne smije se aplicirati Irenat, koji se inače daje kako bi se spriječila akumulacija pertehnetata u štitnjači i njezino ozračivanje jer smanjuje akumulaciju pertehnetata i u ektopičnoj želučanoj sluznici. Irenat se daje po završetku pretrage ako je to indicirano od strane liječnika. Pacijent mora biti natašte barem 4 sata prije pretrage i neposredno prije pretrage preporučuje se da isprazni mokraćni mjehur. U cilju povećanja osjetljivost studije u detekciji divertikula primjenjuje se premedikacija lijekovima. Mogu se koristiti blokatori H₂ receptora (poput cimetidina, ranitidina i famotidina) i inhibitori protonske pumpe, koji inhibiraju lučenje klorovodične kiseline iz parijetalnih stanica čime se posredično blokira i otpuštanje ^{99m}Tc -pertehnetata. Također se može koristiti i glukagon kako bi se usporila peristaltika crijeva i tako smanjilo ispiranje (engl. *washout*) aktivnosti iz divertikula (9,12).

4.2. Snimanje

Pacijent se postavlja u ležeći položaj na leđima, a snima se u anteriornoj projekciji. U vidnom polju mora biti čitavo područje abdomena i zdjelica. Kod male djece u vidnom polju mora biti i prsni koš. Snimanje se izvodi pomoću gama-kamere s paralelnim kolimatorima niske energije i visoke rezolucije. Fotovrh ima prozor od 20% centriran na 140 keV (9).

Snimanje započinje brзом dinamičkom scintigrafijom kojom se želi postići prikaz perfuzije; svaka sličica traje 1 sekundu do isteka 60 sekundi. Nastavlja se sporijom dinamičkom scintigrafijom tako da svaka sličica traje 1 minutu, ukupno 60 minuta. Na kraju dinamičkog snimanja preporučuje se napraviti dodatne statičke snime; prednju, stražnju, lateralnu i prednju polukosu projekciju. SPECT/niskodozni CT izvodi se kada je nalaz scintigrafije Meckelova divertikula pozitivan u svrhu točnije lokalizacije lezije (9).

4.3. Interpretacija nalaza

Dobiveni nalazi scintigrafije s ^{99m}Tc -pertehnetatom kod pacijenata sa sumnjom na Meckelov divertikul analiziraju se kao pozitivni ili negativni. Ukoliko nema prikaza fokalnog patološkog nakupljanja aktivnosti u abdomenu istovremeno s nakupljanjem u sluznici želuca nalaz scintigrafije Meckelova divertikula je negativan. Pojava fokalnog patološkog nakupljanja aktivnosti u abdomenu istovremeno s nakupljanjem u sluznici želuca smatra se pozitivnim nalazom scintigrafije Meckelova divertikula te se dodatno snima SPECT/niskodozni CT radi točne lokalizacije patološkog nakupljanja.

Neka od sljedećih stanja mogu dati lažno pozitivne nalaze: duplikacijska cista s ektopičnom želučanom sluznicom, upala crijeva, invaginacija ili opstrukcija tankog crijeva, peptički ulkus i vaskularne lezije s povećanim nakupljanjem krvi (npr. hemangiom ili arteriovenska malformacija). Lažno negativni nalazi mogu biti posljedica neodgovarajuće pripreme pacijenta, opsežnog krvarenja, ubrzane peristaltike ili manjih divertikula (9).

Ponavljanje snimanja opravdano je kod pacijenata s obilnim krvarenjem iz GIT-a tijekom nekoliko tjedana, gdje uzrok krvarenja nije detektiran drugim dijagnostičkim metodama, a prvi nalaz scintigrafije ^{99m}Tc -pertehnetatom bio je negativan (9).

5. CILJEVI I HIPOTEZE

Ciljevi ovog istraživanja su utvrditi u koliko se pacijenata s krvarenjem iz gastrointestinalnog trakta upućenih na scintigrafiju s ^{99m}Tc -pertechnetatom prikazao Meckelov divertikul i usporediti učestalost upućivanja pacijenata na scintigrafiju s ^{99m}Tc -pertechnetatom zbog sumnje na ektopičnu želučanu sluznicu (Meckelov divertikul) s obzirom na dob. Postavljene su hipoteze da se kod pacijenata s krvarenjem iz gastrointestinalnog trakta upućenih na scintigrafiju s ^{99m}Tc -pertechnetatom, Meckelov divertikul prikazao u manje od 5% pacijenata i da su na scintigrafiju ^{99m}Tc -pertechnetatom zbog sumnje na ektopičnu želučanu sluznicu (Meckelov divertikul) češće upućivani pacijenti dječje dobi.

6. ISPITANICI (MATERIJALI) I METODE

6.1. Ispitanici (materijali)

U ovo retrospektivno istraživanje uključeno je 45 ispitanika, odnosno pacijenata s krvarenjem iz probavnog sustava upućenih od strane gastroenterologa kod kojih je postavljena sumnja na krvarenje iz Meckelovog divertikula. Podatci o pacijentima potrebni za istraživanje prikupljeni su iz Integriranog bolničkog informacijskog sustava (IBIS) na Kliničkom zavodu za nuklearnu medicinu, KBC-a Rijeka uz prethodno odobrenje Etičkog povjerenstva KBC-a Rijeka. Scintigrafije Meckelova divertikula učinjene su pacijentima u razdoblju od 1.1.2001. – 31.12.2023. godine. U ispitivanje su uključeni pacijenti različite dobi oba spola. Pregledana je medicinska dokumentacija vezana za izvođenje pretrage - radne liste koje sadrže pojedinosti o pacijentu: spol, dob i uputnu dijagnozu. Prilikom izrade rada strogo su poštivani temeljni bioetički principi te je osigurana privatnost i zaštita osobnih podataka pacijenata.

6.2. Metode

Postupak snimanja s ^{99m}Tc -pertehnetatom kod pacijenata sa sumnjom na Meckelov divertikul proveden je prema *protokolu za scintigrafiju Meckelova divertikula (Privitak B)* Kliničkog zavoda za nuklearnu medicinu, KBC Rijeka koji je napisan u skladu s Protokolom Europskog udruženja nuklearne medicine (European Society of Nuclear Medicine, EANM). Dakle, indikacija za navedenu pretragu bila je neobjašnjivo i drugim metodama nedetektirano gastrointestinalno krvarenje.

Prilikom naručivanja, pacijent je na uvid dobio *Upute i Suglasnost (Privitak C)* za navedenu pretragu. Pacijenti se naručuju u jutarnjim satima jer se scintigrafija Meckelova divertikula izvodi natašte. Preporučuje se izbjegavanje pregleda barijevom kašom i nedavna primjena perklorata minimalno 24 sata prije scintigrafije. Po dolasku pacijent je dostavio na uvid uputnicu i medicinsku dokumentaciju. Nadalje, obveza tehnologa bila je u *Radnu listu (Privitak D)* upisati osnovne podatke o pacijentu, visinu i težinu, a ostatak je upisao liječnik (anamnestički podatci, aktivnost koja se aplicirala, broj kapi Irenata). Aktivnost kod odraslih pacijenata iznosila je od 296-444 MBq, a kod djece se morala korigirati tako da iznosi 1,85 MBq po kg tjelesne težine (9). Irenat se kod odraslih aplicirao u dozi od 15 do 20 kapi, a kod novorođenčadi i dojenčadi se ne primjenjuje. Kako bi se poboljšala osjetljivost pretrage bila je

moгуća farmakološka intervencija; *cimetidin* blokira otpuštanje pertehnetata iz ektopične želučane sluznice prilikom izlučivanja želučane kiseline, *pentagastrin* povećava nakupljanje pertehnetata u parijetalnim stanicama i glukagon koji smanjuje ispiranje (engl. *washout*) aktivnosti iz divertikula, no najčešće nije korištena.

^{99m}Tc -pertehnetat dobiven je eluiranjem ^{99}Mo - ^{99m}Tc generatora ispiranjem kolone fiziološkom otopinom. Prije upotrebe pertehnetata provjerila se radionuklidna i kemijska čistoća eluata. Radionuklid se aplicirao intravenozno neposredno prije početka snimanja.

Snimke su dobivene pomoću gama-kamere s LEHR (engl. *low-energy high-resolution*) kolimatorima. Upotrebljen je energetski prozor širine 20% od 140 keV s centriranim fotovrhom na 140 keV. Na računalu je odabran akvizicijski protokol *DIVERTICULUM MECKELI*, matrica 128 x 128 x 8 i zoom 1 (9).

Pacijent se prilikom snimanja postavio u ležeći položaj na leđima, a snimalo se u anteriornoj projekciji. Snimanje započinje brзом dinamičkom scintigrafijom kojom se želi postići prikaz perfuzije; 1 sličica traje 1 sekundu, a sveukupno se snima 60 sekundi. Nastavlja se sporijom dinamičkom scintigrafijom tako da 1 sličica traje 1 minutu, do isteka 60 minuta. Po završetku akvizicije pozvao se nadležni liječnik da pogleda studiju. Ukoliko se vidjelo nakupljanje aktivnosti u donjem desnom hemiabdomenu dodatno se učinila lateralna i prednja polukosa projekcija te SPECT/niskodozni CT u svrhu točnije lokalizacije patološkog nakupljanja (9).

Po završetku snimanja ukoliko se radilo o dojlji ponovno im je naglašeno da prekinu dojenje na 12 sati, a ako se koristila aktivnost veća od 400 MBq prekid treba trajati 24 sata.

Podatci o sociodemografskim pitanjima (dob, spol, uputna dijagnoza) prikazani su deskriptivno u tablici. Kvantitativni (numerički) podaci za dokazivanje hipoteze 1 prikazani su tablično i grafički, s naznačenim apsolutnim frekvencijama i postocima. Za sve statističke testove razina značajnosti je postavljena na $P < 0,05$.

7. REZULTATI

Od ukupno 45 ispitanika (N=45) upućenih na scintigrafiju ^{99m}Tc-pertehnetatom od strane gastroenterologa kod kojih je postavljena sumnja na krvarenje iz Meckelovog divertikula, 32 je bilo muškog spola, a 13 ženskog spola (Tablica 1., Grafikon 1.).

Tablica 1. Raspodjela ispitanika prema spolu

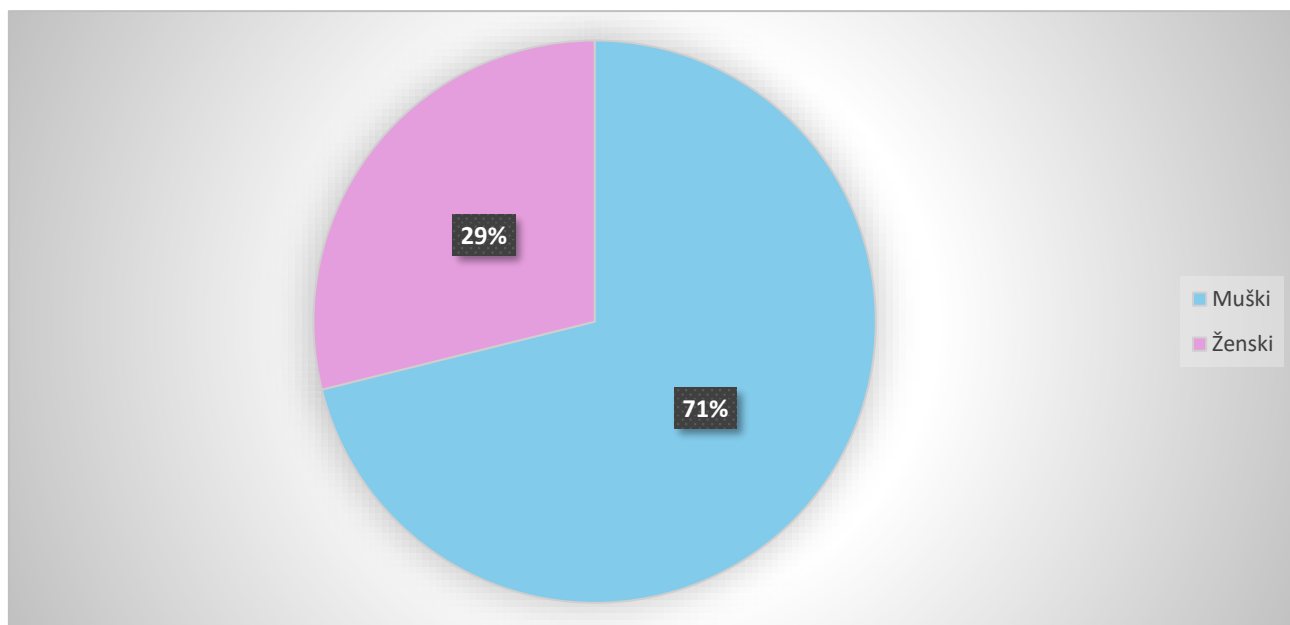
Spol ispitanika	Broj ispitanika (N)	Postotak (%)
Muški	32	71
Ženski	13	29
Ukupno	45	100

Najmlađi ispitanik imao je 8 dana, a najstariji ispitanik 85 godina. Prosječna dob svih ispitanika u ovom istraživanju bila je 40 godina (Tablica 2., Grafikon 2.).

Tablica 2. Raspodjela ispitanika prema dobnim skupinama

Dobna skupina (g)	Broj ispitanika (N)	Postotak (%)
< 10	12	27
11-20	6	13
21-30	1	2
31-40	1	2
41-50	5	11
51-60	5	11
61-70	4	9
71-80	7	16
> 80	4	9
Ukupno	45	100

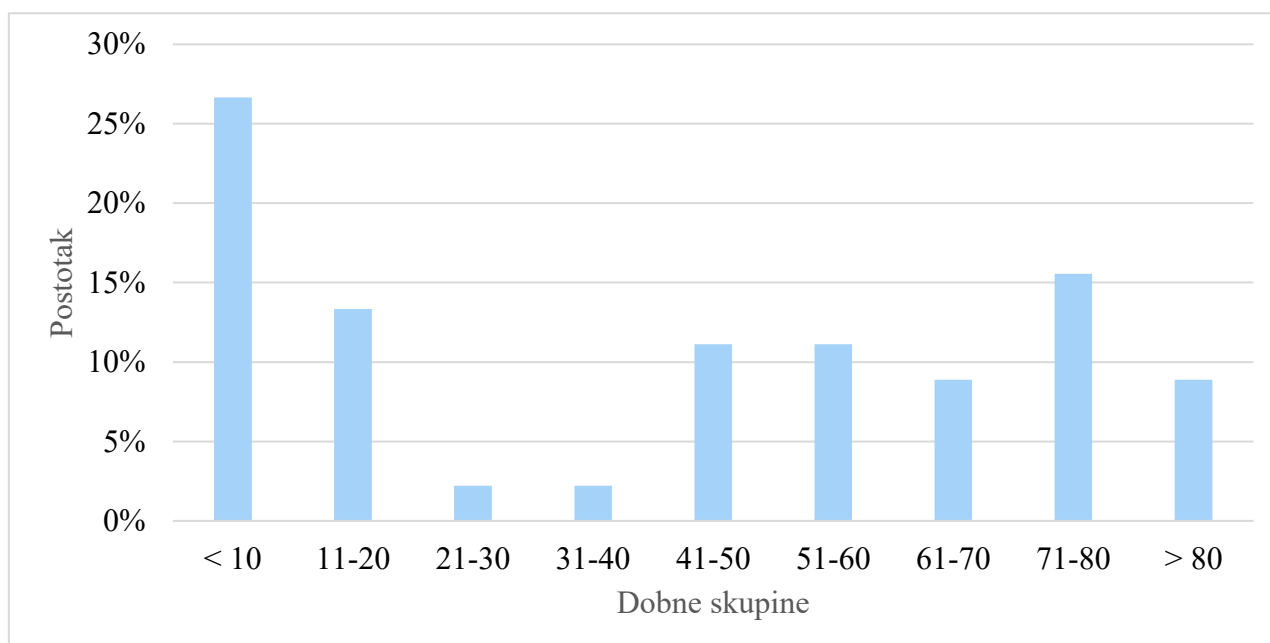
Grafikon 1. Grafički prikaz raspodjele ispitanika prema spolu



Iz grafikona 1. vidljivo je da su od ukupno 45 ispitanika 71% bili muškarci, a svega 29% žene.

Grafikon 2. prikazuje da je najveći postotak ispitanika u istraživanju pripadao dobnoj skupini do 10 godina dok je u dobnim skupinama od 21 do 30 i od 31 do 40 godina bio najmanji postotak.

Grafikon 2. Grafički prikaz raspodjele ispitanika po dobnim skupinama

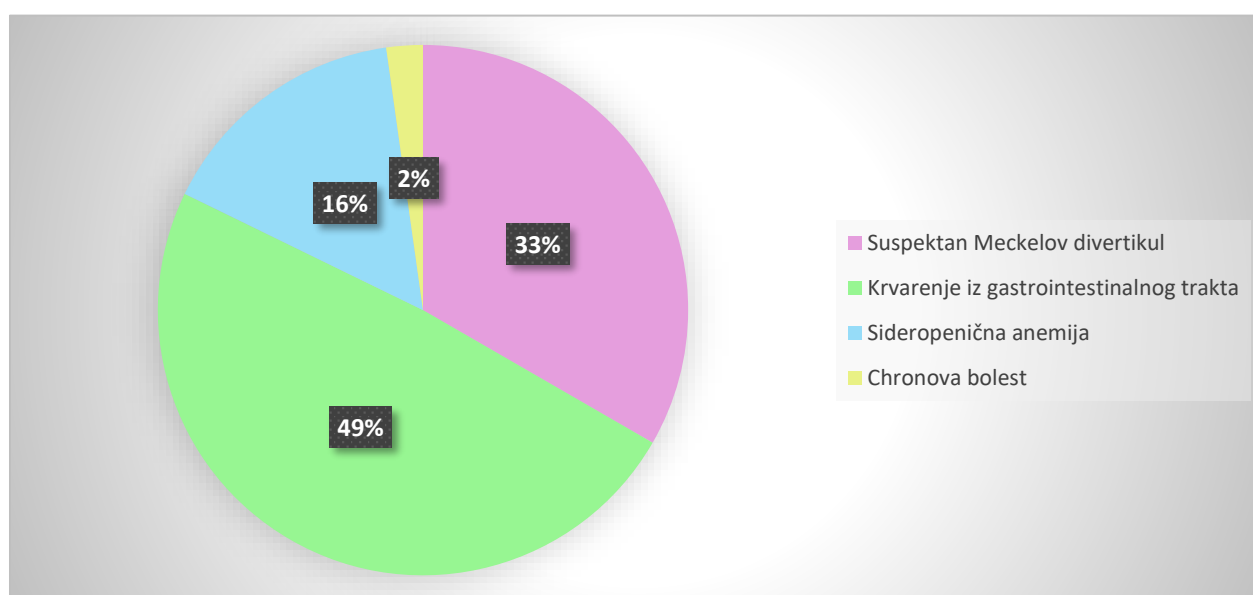


Tablica 3. Raspodjela ispitanika prema uputnim dijagnozama

Uputna dijagnoza	Broj ispitanika (N)	Postotak (%)
Suspektan Meckelov divertikul	15	33
Krvarenje iz gastrointestinalnog trakta	22	49
Sideropenična anemija	7	16
Chronova bolest	1	2
Ukupno	45	100

Najčešća uputna dijagnoza bila je krvarenje iz gastrointestinalnog trakta (N=22) dok je druga po učestalosti bila sumnja na Meckelov divertikul (N=15). Neki od ispitanika imali su po dvije uputne dijagnoze koje se međusobno preklapaju, a to su krvarenje iz gastrointestinalnog trakta i sumnja na Meckelov divertikul (Tablica 3., Grafikon 3.).

Grafikon 3. Grafički prikaz raspodjele ispitanika prema uputnim dijagnozama

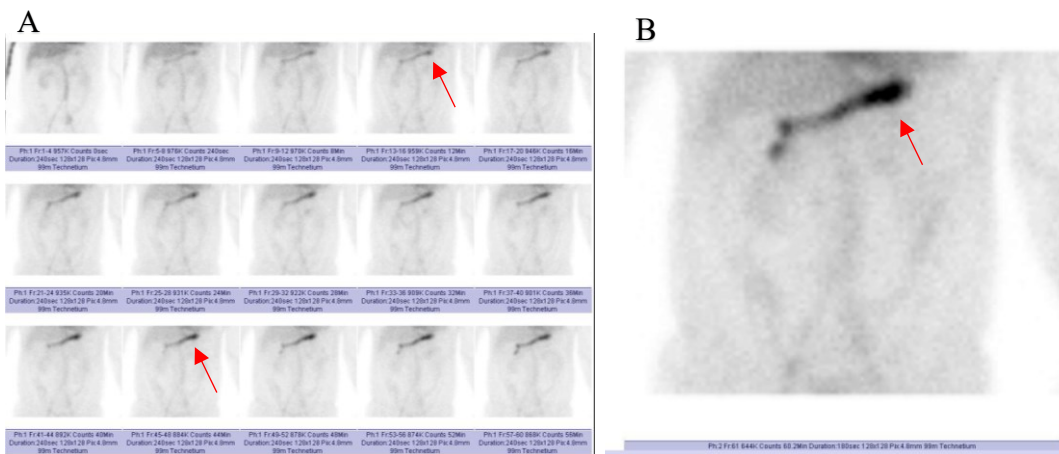


Tablica 4. Prikaz rezultata nalaza planarnog scintigrama

Nalaz	Broj ispitanika (N)	Postotak (%)
Pozitivan	2	4
Negativan	43	96
Ukupno	45	100

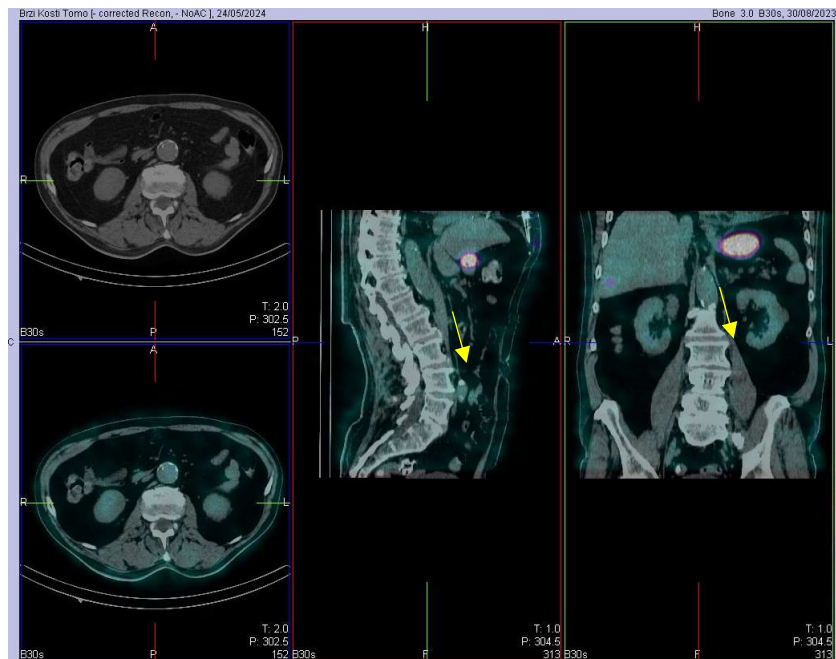
Iz tablice i grafikona (Tablica 4., Grafikon 4.) je vidljivo da je od ukupnog broja ispitanika (N=45) nalaz planarnog scintigrama bio negativan u čak 96% (N=43), dok je pozitivan nalaz bio u svega 4% ispitanika (N=2).

Slika 6. prikazuje planarno snimanje s ^{99m}Tc - pertehnetatom; perfuzijsku fazu (A) i statičku snimku nakon 60 minuta (B). Na slici se ne uočava nakupljanje aktivnosti u abdomenu koje bi prema dinamici prikaza bilo tipično za prikaz Meckelova divertikula već je riječ o fiziološkom nakupljanju aktivnosti u sluznici želuca koje je označeno crvenim strelicama.



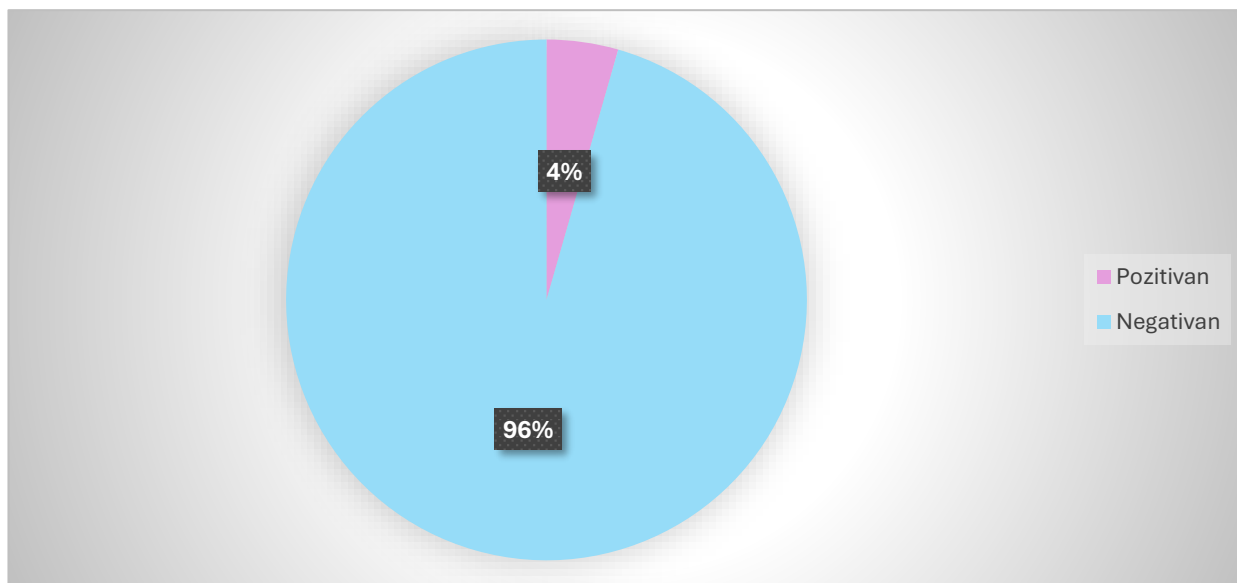
Slika 6. Planarna scintigrafija s ^{99m}Tc -pertehnetatom. A: perfuzijska faza B: statička snimka nakon 60 minuta. Crvenim strelicama je na slici prikazano fiziološko nakupljanje aktivnosti u sluznici želuca - negativan nalaz.

Na Slici 7. prikazano je SPECT/niskodozno CT snimanje s ^{99m}Tc -pertehnetatom u transverzalnom, sagitalnom i frontalnom presjeku. Na presjecima je žutim strelicama označeno fiziološko nakupljanje aktivnosti u sluznici želuca što označava negativan nalaz.



Slika 7. SPECT/niskodozno CT snimanje s ^{99m}Tc -pertehnetatom; transverzalni, sagitalni i koronarni presjek. Žutim strelicama označeno je fiziološko nakupljanje aktivnosti u sluznici želuca – negativan nalaz.

Grafikon 4. Grafički prikaz rezultata nalaza planarnog scintigrama

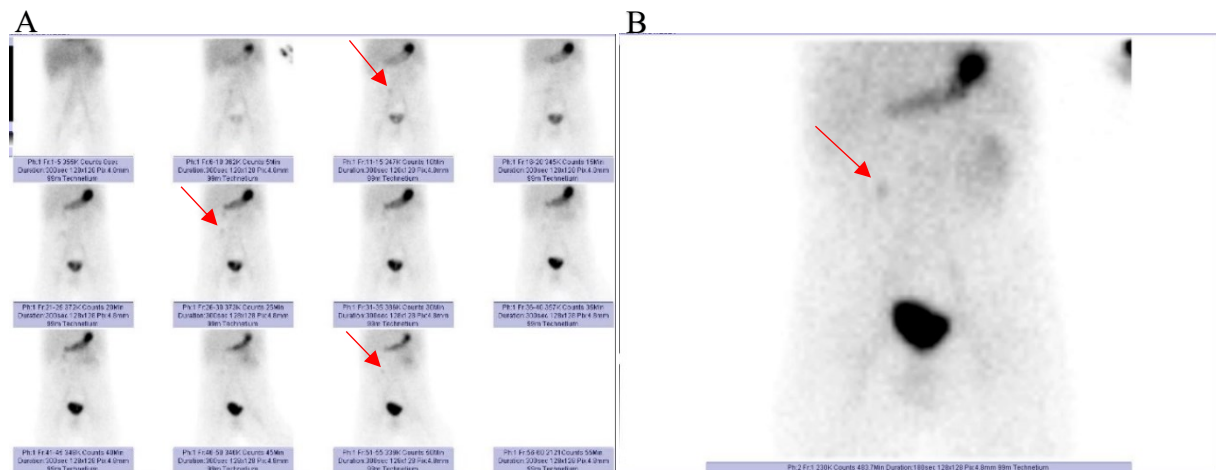


Tablica 5. Prikaz rezultata nalaza snimanjem SPECT/niskodoznim CT-om

Nalaz	Broj ispitanika (N)	Postotak (%)
Pozitivan	2	29
Negativan	5	71
Ukupno	7	100

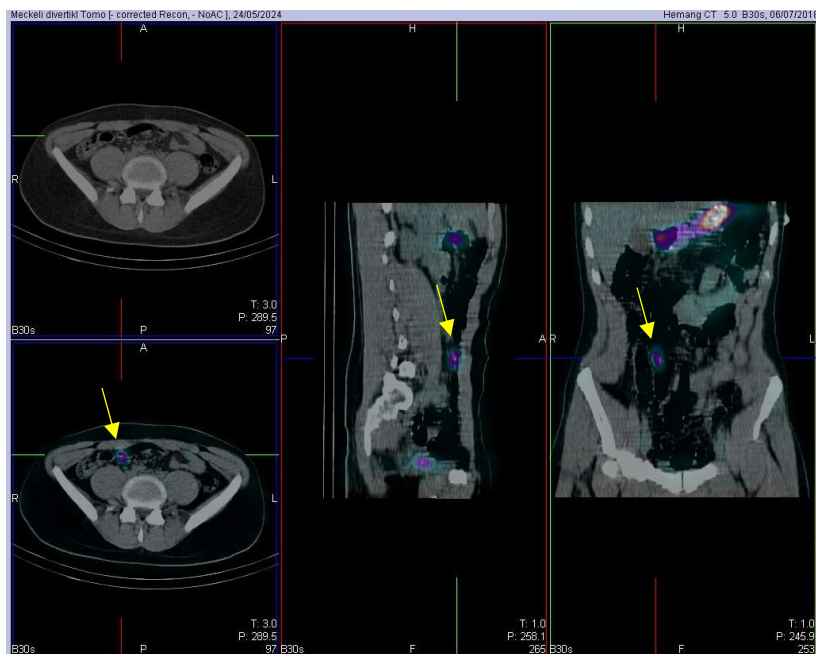
Od ukupno 45 ispitanika, sedmero dodatno je bilo podvrgnuto SPECT/niskodoznom CT snimanju u svrhu točnije lokalizacije lezije. Iz tablice i grafikona (Tablica 5., Grafikon 5.) vidljivo je da je od ukupno 7 (N=7) ispitanika u 5 nalaz bio negativan (71%). Dva ispitanika imala su pozitivan nalaz planarnog scintigrama i SPECT/niskodoznog CT snimanja.

Slika 8. prikazuje perfuzijsku fazu (A) i statičku snimku nakon 60 minuta (B) planarnog snimanja s ^{99m}Tc -pertehnetatom na kojoj je crvenim strelicama označeno nakupljanje aktivnosti u desnom gornjem hemiabdomenu u isto vrijeme kada se aktivnost pojavljuje i u želučanoj sluznici, što označava pozitivan nalaz.



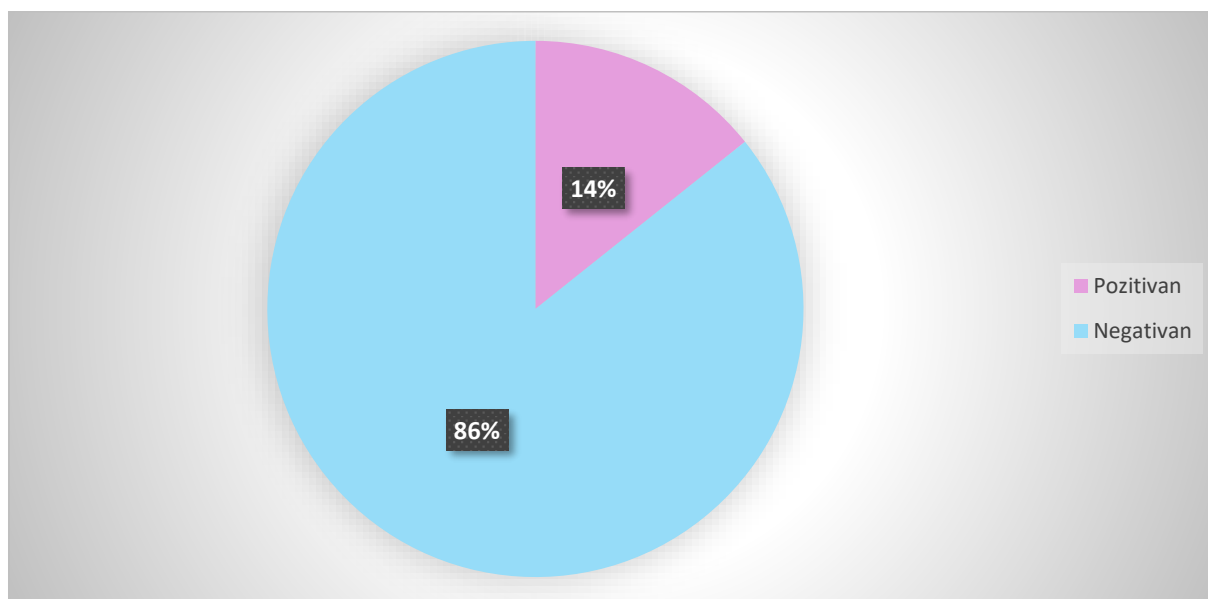
Slika 8. Planarna scintigrafija s ^{99m}Tc -pertehnetatom. A: perfuzijska faza B: statička snimka nakon 60 minuta. Crvenim strelicama označeno je patološko nakupljanje aktivnosti u desnom gornjem hemiabdomenu - pozitivan nalaz.

Na Slici 9. prikazano je SPECT/niskodozno CT snimanje s ^{99m}Tc -pertehnetatom koje je dodatno učinjeno kod pacijenata kako bi se točno odredila lokalizacija nakupljene aktivnosti u abdomenu što uvelike doprinosi konačnoj dijagnozi. Na tomogramima je žutim strelicama označen fokus aktivnosti koji se nalazi u regiji vijuga crijeva, a u ležećem položaju nalazi se u visini granice L4/5 kralježaka.



Slika 9. SPECT/niskodozno CT snimanje s ^{99m}Tc -pertehnetatom; transverzalni, sagitalni i frontalni presjek. Žutim strelicama je označeno patološko nakupljanje aktivnosti u desnom hemiabdomenu koje odgovara nakupljanju u Meckelovom divertikulu - pozitivan nalaz.

Grafikon 5. Grafički prikaz nalaza snimanjem SPECT/niskodoznim CT-om



Tablica 6. Prikaz rezultata nalaza planarnog scintigrama i patohistološke dijagnoze

Nalaz	Planarni scintigram	Patohistološka dijagnoza (PHD)	Postotak (%)
Pozitivan	2	2	100
Negativan	0	0	0
Ukupno	2	2	100

Od ukupno 45 ispitanika, dvoje je imalo pozitivan nalaz planarnog scintigrama (potvrđena uputna dijagnoza; sumnja na Meckelov divertikul) kojima je potom učinjen operativni zahvat s patohistološkom analizom. Nalaz uzorka koji je obrađen patohistološkom analizom bio je pozitivan u oba ispitanika (Tablica 6.). Odstranjeni uzorak kod jednog pacijenta bio je dug 4 cm dok je u drugog pacijenta bio duljine svega 2 cm. U oba pacijenta unutrašnjost divertikula bila je djelomično prekrivena sluznicom želuca (ektopična želučana sluznica). Pacijentima je učinjena i preventivna apendektomija.

8. RASPRAVA

U ovo retrospektivno istraživanje bilo je uključeno 45 ispitanika sa sumnjom na ektopičnu želučanu sluznicu (Meckelov divertikul) upućenih od strane gastroenterologa u Klinički zavod za nuklearnu medicinu, KBC Rijeka na scintigrafiju s ^{99m}Tc -pertehnetatom. Od ukupnog broja ispitanika 71% bili su muškarci, a 29% žene. Dobiveni rezultat ukazuje da su muškarci bili češće upućivani na ovu pretragu.

Ispitanici su u istraživanju podijeljeni u dobne skupine te je dobiven rezultat da je najveći postotak ispitanika, 27% pripadao skupini do 10 godina dok je 13% ispitanika pripadalo skupini od 11-20 godina što ukazuje da su na pretragu češće upućivani ispitanici dječje dobi, a u skladu je i s podacima iz literature (6,9).

U 49% ispitanika uputna dijagnoza bila je krvarenje iz gastrointestinalnog trakta (GIT) koja korelira s uputnom dijagnozom sumnja na Meckelov divertikul (33%). Vodeći simptom koji se javlja kod sumnje na Meckelov divertikul je upravo krvarenje iz GIT-a te ovaj rezultat korelira s podacima navedenim u literaturi (6).

Planarnom snimanju bilo je podvrgnuto svih 45 ispitanika dok je SPECT/niskodoznom CT snimanju pristupilo samo 7 ispitanika u svrhu preciznije lokalizacije nakupljanja aktivnosti vidljive na planarnom scintigramu. U 21% pacijenata nalaz SPECT/niskodoznog CT snimanja bio je pozitivan (kao i planarni scintigram), a 71% pacijenata imalo je negativan nalaz. Od pet pacijenata koji su podvrgnuti SPECT/niskodoznom CT snimanju, u četvero njih planarno snimanje ukazivalo je na moguću prisutnost Meckelova divertikula. Potom se SPECT/niskodoznim CT snimanje utvrdilo da je riječ o fiziološkom nakupljanju aktivnosti u području bubrega, odnosno lažno pozitivnom nalazu. Jednom pacijentu dodatno je učinjen SPECT/niskodozni CT kako bi se isključilo moguće slabije krvarenje prije izvođenja scintigrafije s obilježenim eritrocitima.

Od svih pacijenata koji su pristupili planarnom snimanju u 4% (N=2) ispitanika nalaz je bio pozitivan čime se potvrdila uputna dijagnoza; Meckelov divertikul. Ovaj rezultat korelira s podatkom da se Meckelov divertikul pojavljuje u svega 2-3% bolesnika s krvarenjem iz gastrointestinalnog trakta, što je opisano u literaturi (6, 9). Oba ispitanika koja su imala pozitivan nalaz planarnog scintigrama bila su muškog spola što se podudara s činjenicom da se Meckelov divertikul češće pojavljuje u muškog spola (6).

Dva ispitanika koja su imala potvrđenu uputnu dijagnozu; Meckelov divertikul na temelju pozitivnog nalaza planarnog scintigrama i SPECT/niskodoznog CT snimanja, podvrgnuta su operativnom zahvatu. Nalazi patohistološke dijagnoze potvrdili su prisutnost Meckelova divertikula u oba ispitanika, na temelju čega se može zaključiti da je točnost scintigrafije ^{99m}Tc -pertehnetatom vrlo visoka što se podudara s podacima iz literature (9).

9. ZAKLJUČAK

Scintigrafija s ^{99m}Tc -pertehnetatom vodeća je metoda u dijagnosticiranju Meckelova divertikula. Istraživanje je dokazalo da su pacijenti s pozitivnim nalazom planarnog i SPECT/niskodoznog CT snimanja uistinu posjedovali prirođenu anomaliju što je dodatno potvrđeno patohistološkom analizom.

Ovim istraživanjem ustanovljeno je da se Meckelov divertikul prikazao u 4% ispitanika, odnosno pacijenata s krvarenjem iz gastrointestinalnog trakta upućenih na scintigrafiju s ^{99m}Tc -pertehnetatom te je time potvrđena prva hipoteza.

Također je utvrđeno da su na scintigrafiju s ^{99m}Tc -pertehnetatom zbog sumnje na ektopičnu želučanu sluznicu (Meckelov divertikul) češće upućivani pacijenti dječje dobi što potvrđuje i drugu hipotezu.

LITERATURA

1. Krmpotić-Nemanić J, Marušić A. Anatomija čovjeka 2. dio. Zagreb: Medicinska naklada; 2002.
2. probavni organi. *Hrvatska enciklopedija, mrežno izdanje*. Leksikografski zavod Miroslav Krleža, 2013 – 2024. Pristupljeno 28.3.2024. <https://www.enciklopedija.hr/clanak/probavni-organi>
3. Petrač D, Lukenda J. Interna medicina. 2. dopunjeno i izmijenjeno izdanje. Zagreb: Medicinska naklada; 2021.
4. Guyton AC, Hall JE. Medicinska fiziologija - udžbenik. 12. izdanje. Zagreb: Medicinska naklada; 2012.
5. Katzung BG. Temeljna i klinička farmakologija. 11. izdanje. Masters SB, Trevor AJ, urednici. Zagreb: Medicinska naklada; 2011.
6. Roce D. Meckelov divertikul u djece [diplomski rad]. [Rijeka]: Sveučilište u Rijeci, Medicinski fakultet; 2021. 57 p.
7. Wilson DJ, Bordoni B. Embryology, Bowel. [Obnovljeno 1.5.2023.]. StatPearls [Internet]. Treasure Island (FL): StatPearls Publishing; siječanj 2024 [citirano 28.3.2024.]. Dostupno na: <https://www.ncbi.nlm.nih.gov/books/NBK545247/>
8. Sadler TW. Langmanova medicinska embriologija. Zagreb: Školska knjiga; 1996.
9. Spottswood SE, Pfluger T, Bartold SP, Brandon D, Burchell N, Delbeke D, et al. SNMMI and EANM Practice Guideline for Meckel Diverticulum Scintigraphy 2.0. *J Nucl Med Technol.* 2014;42(3):163-9.
10. Mardešić D, i sur. Pedijatrija. 8. prerađeno i dopunjeno izdanje. Zagreb: Školska knjiga; 2016.
11. Matijašec I. Učestalost i raspodjela prirođenih mana probavnog sustava [diplomski rad]. Sveučilište u Zagrebu, Medicinski fakultet; 2015. 33 p.
12. Dodig D, Kusić Z. Klinička nuklearna medicina. 2. obnovljeno i dopunjeno izd. Zagreb: Medicinska naklada; 2012.

13. Girotto N, Crnčić Bogović T. Nuklearna medicina za studente preddiplomskih studija.

Rijeka: Sveučilište u Rijeci, Medicinski fakultet, Fakultet zdravstvenih studija; 2022.

14. Delbeke D, Coleman ER, Guiberteau MJ, Brown ML, Royal HD, Barry A, et al. Procedure Guideline for SPECT/CT Imaging 1.0. J Nucl Med. 2006;47(7):1227-1234.

PRIVITCI

Privitak A: Popis ilustracija

Slike

Slika 1. Građa želučane žlijezde	3
Slika 2. Shematski prikaz fiziološke sekrecije želučane kiseline iz parijetalnih stanica žlijezda želuca.....	4
Slika 3. Shematski prikaz žumanjčanog kanala	5
Slika 4. Shematski prikaz građe gama-kamere	10
Slika 5. SPECT/niskodozni CT uređaj.....	12
Slika 6. Planarna scintigrafija s ^{99m} Tc-pertehnetatom. A: perfuzijska faza B: statička snimka nakon 60 minuta. Crvenim strelicama je na slici prikazano fiziološko nakupljanje aktivnosti u sluznici želuca - negativan nalaz.	21
Slika 7. SPECT/niskodozno CT snimanje s ^{99m} Tc-pertehnetatom; transversalni, sagitalni i koronarni presjek. Žutim strelicama označeno je fiziološko nakupljanje aktivnosti u sluznici želuca – negativan nalaz.....	22
Slika 8. Planarna scintigrafija s ^{99m} Tc-pertehnetatom. A: perfuzijska faza B: statička snimka nakon 60 minuta. Crvenim strelicama označeno je patološko nakupljanje aktivnosti u desnom gornjem hemiabdomenu - pozitivan nalaz.	24
Slika 9. SPECT/niskodozno CT snimanje s ^{99m} Tc-pertehnetatom; transversalni, sagitalni i frontalni presjek. Žutim strelicama je označeno patološko nakupljanje aktivnosti u desnom hemiabdomenu koje odgovara nakupljanju u Meckelovom divertikulu - pozitivan nalaz.	25

Tablice

Tablica 1. Raspodjela ispitanika prema spolu	18
Tablica 2. Raspodjela ispitanika prema dobnim skupinama.....	18
Tablica 3. Raspodjela ispitanika prema uputnim dijagnozama	20
Tablica 4. Prikaz rezultata nalaza planarnog scintigrama.....	21
Tablica 5. Prikaz rezultata nalaza snimanjem SPECT/niskodoznim CT-om.....	23
Tablica 6. Prikaz rezultata nalaza planarnog scintigrama i patohistološke dijagnoze.....	26

Grafikoni

Grafikon 1. Grafički prikaz raspodjele ispitanika prema spolu	19
Grafikon 2. Grafički prikaz raspodjele ispitanika po dobnim skupinama	19
Grafikon 3. Grafički prikaz raspodjele ispitanika prema uputnim dijagnozama	20
Grafikon 4. Grafički prikaz rezultata nalaza planarnog scintigrama	23
Grafikon 5. Grafički prikaz nalaza snimanjem SPECT/niskodoznim CT-om	26

Privitak B: Protokol za scintigrafiju Meckelova divertikula, Kliničkog zavoda za nuklearnu medicinu KBC Rijeka

3.11.2021

SCINTIGRAFIJA MECKELI DIVERTIKLA

Klinički zavod za nuklearnu medicinu KBC Rijeka, Predstojnica: Prof.dr.Svjetlana Grbac-Ivanković

Indikacija za pretragu:	gastrointestinalno krvarenje uz sumnju na ektopičnu sluznicu želuca (najčešće kod djece do 5.god. života)
Kontraindikacije (apsolutne):	<ul style="list-style-type: none"> • nepoznate
Kontraindikacije (relativne):	<ul style="list-style-type: none"> • trudnoća
<p>Komentar: Meckelov divertikl javlja se u <2% populacije, najčešće u muške djece. Čini ga neobliterirani segment omfalomezenteričkog kanala, obično 50-100 cm proksimalno od ileocekalne valvule. U oko 50% slučajeva sadrži parijetalne stanice ektopične želučane sluznice, sa svim karakteristikama (i ev. komplikacijama) „prave“ sluznice želuca, pa tako i sposobnošću akumulacije ^{99m}Tc-pertehnetata. Scintigrafski optimalan prikaz je oko 30 min p.i., sa žarišnim nakupljanjem aktivnosti desno paraumbilikalno. U cilju povećanja osjetljivosti pretrage, moguće su farmakološke intervencije: <i>cimetidin</i>- blokira otpuštanje pertehnetata iz ektopične sluznice, <i>pentagastrin</i>- povećava nakupljanje Tc04 u parijetalnim stanicama, te <i>glukagon</i>- smanjuje motilitet tankog crijeva.</p>	
Radiofarmak	<ul style="list-style-type: none"> • ^{99m}Tc-pertehnetat (NaTc04)
Priprema pacijenta	<ul style="list-style-type: none"> • Liječnik treba dobiti na uvid uputnicu i dokumentaciju pacijenta prije naručivanja da provjeri indikaciju • Pacijent na pretragu mora donijeti uputnicu i medicinsku dokumentaciju • Na dan pretrage tehnolog upisuje podatke o pacijentu u protokol i u radnu listu; liječnik popunjava kliničke podatke i upisuje aktivnost za aplikaciju. • Liječnik određuje aktivnost za aplikaciju i dozu Irenata (daje se na kraju snimanja) • Pacijentu dajemo da pročita Upute i potpiše Suglasnost za pretragu • Pretraga se izvodi natašte pa se naručuje u jutarnjim satima; dojenčad smije biti nahranjena, ali najkraći period bez hrane je tri sata prije početka snimanja. • Preporuča se da pretrage crijeva s kontrastom (pasaža crijeva, naročito s barijevim kontrastom) izbjegavaju prije scintigrafije, a ako su učinjene, neka razmak bude barem 24 sata. • Pacijentu (roditeljima) treba objasniti način izvođenja pretrage
Aktivnost	<ul style="list-style-type: none"> • 3,7 MBq/kg tt, najmanje 15 MBq
Aplikacija	<ul style="list-style-type: none"> • Liječnik pregleda uputnicu, dokumentaciju, popunjava listu za pretragu • Pacijent leži na leđima, detektor se postavlja u anteriornu projekciju tako da je u vidnom polju što veći dio abdomena • Snimanje započinje odmah nakon intravenske aplikacije pertehnetata • kad je akvizicija završena (ako liječnik odredi!), pacijentu se daje Irenat u dozi od 15 do 20 kapi. Kod novorođenčadi i dojenčadi ne apliciramo Irenat (doza bi bila 6 mg/kgtt, a u 1 kapi je 20 mg)
Kolimator, pikiranje	<ul style="list-style-type: none"> • LEHR kolimator. • 140 KeV
Snimanje	<ul style="list-style-type: none"> • Anteriorna projekcija • Spora dinamika, potom statičke snimke • Na računalu izaberemo predefimirani akvizicijski protokol <i>DIVERTICULUM MECKELI</i>: matrica: 128 x 128 x 8, zoom 1, time per frame:60 s, frames: 60, pauza i odmah u nastavku statika od 1 frame/3 min. • nakon što je akvizicija gotova pozvati nadležnog liječnika da pogleda studiju • dodatne statike ili kasne statike u dogovoru s liječnikom: 128 x 128 x 8, zoom 1, 240 s
Upute nakon snimanja	<ul style="list-style-type: none"> • Po završetku pretrage pacijentu vratiti svu dokumentaciju i napomenuti da pričekava dok mu se ne kaže da je pretraga gotova i kada će nalaz biti napisan • PREKINUTI DOJENJE NA 12 SATI, AKO SE KORISTI > 400 MBq, PREKID TREBA TRAJATI 24 SATA

Privitak C: Suglasnost pacijenta



KLINIČKI ZAVOD ZA NUKLEARNU MEDICINU
**SUGLASNOST ZA PREPORUČENI
DIJAGNOSTIČKI POSTUPAK**

Broj: KZZNM-OB 001.00

Stranica: 1 od 1

POSTUPAK: SCINTIGRAFIJA DIVERTIKLA MECKELI

Ime i prezime pacijenta _____
Datum i mjesto rođenja _____ Spol: M Ž
Adresa stanovanja _____
Matični broj osigurane osobe u obveznom zdravstvenom osiguranju _____

Ime i prezime zakonskog zastupnika, odnosno skrbnika (za pacijenta koji nije pri svijesti, za pacijenta s težom duševnom smetnjom, za poslovno nesposobnog ili maloljetnog pacijenta):

Suglasan/suglasna sam da se podaci dobiveni ovom pretragom mogu koristiti u svrhu kliničkih znanstvenih istraživanja uz potpunu zaštitu privatnosti (bez navođenja osobnih podataka):

DA

NE

Negira trudnoću* _____

(*za žene u fertilnoj dobi)

(*osim za postupke citološke punkcije)

Pročitao/pročitala sam upute za izvođenje pretrage i suglasan/suglasna sam s postupkom:

(Potpis pacijenta/zakonskog
zastupnika/skrbnika)

(Potpis i faksimil liječnika)

Datum: _____

Privitak D: Radna lista

KBC RIJEKA – KLINIČKI ZAVOD ZA NUKLEARNU MEDICINU
SCINTIGRAFIJA MECKELI DIVERTIKLA (^{99m}Tc)

Dat. pretrage _____ Redni br. _____ Upućen od _____

Prezime i ime _____ Dat. rođenja _____

Visina _____ cm Težina _____ kg Spol M / Ž Z.M _____

IRENAT _____ kapi Zadana doza _____ MBq IRENAT dat u _____

Izmjerena doza _____ MBq volumen _____ ml ostatak _____ čista doza _____ MBq

^{99m}Tc injiciran u _____ Mjesto injiciranja _____ IV kanila DA / NE

Para _____ Ing/Teh _____

Kamera: _____ Vrijeme injiciranja i snimanja: _____ Ing/Teh _____

Anamnestički podaci: _____

Uputna dijagnoza: _____

Ostale pretrage _____

ŽIVOTOPIS

Rođena sam 12.6.2002. godine u Rijeci. Završila sam srednju Medicinsku školu u Rijeci, smjer Farmaceutski tehničar te sam po završetku iste upisala Prijediplomski stručni studij Radiološke tehnologije na Fakultetu zdravstvenih studija u Rijeci.

Tijekom osnovnoškolskog i srednjoškolskog obrazovanja bavila sam se različitim aktivnostima; ples, sviranje klavira i preponsko jahanje. U studentskim danima aktivno se bavim fitnessom i provodim dane u prirodi.