

Scintigrafija i jednofotonska emisijska tomografija/kompjutorizirana tomografija štitne žlijezde s 99mTc-MIBI

Knežević, Ivona

Undergraduate thesis / Završni rad

2024

Degree Grantor / Ustanova koja je dodijelila akademski / stručni stupanj: **University of Rijeka, Faculty of Health Studies / Sveučilište u Rijeci, Fakultet zdravstvenih studija**

Permanent link / Trajna poveznica: <https://um.nsk.hr/um:nbn:hr:184:961264>

Rights / Prava: [In copyright](#)/[Zaštićeno autorskim pravom.](#)

Download date / Datum preuzimanja: **2024-09-29**

Repository / Repozitorij:

[Repository of the University of Rijeka, Faculty of Health Studies - FHSRI Repository](#)



SVEUČILIŠTE U RIJECI
FAKULTET ZDRAVSTVENIH STUDIJA
PREDDIPLOMSKI STRUČNI STUDIJ RADIOLOŠKE TEHNOLOGIJE

Ivona Knežević

SCINTIGRAFIJA I JEDNOFOTONSKA EMISIJSKA
TOMOGRAFIJA/KOMPJUTORIZIRANA TOMOGRAFIJA ŠTITNE ŽLIJEZDE S ^{99m}Tc -
MIBI

Završni rad

Rijeka, 2024.

UNIVERSITY OF RIJEKA

FACULTY OF HEALTH STUDIES

UNDERGRADUATE PROFESSIONAL STUDY OF RADIOLOGICAL TECHNOLOGY

Ivona Knežević

THYROID SCINTIGRAPHY AND SINGLE PHOTON EMISSION
TOMOGRAPHY/COMPUTED TOMOGRAPHY WITH ^{99m}Tc -MIBI

Final work

Rijeka, 2024.

Ovaj završni rad izveden je na Kliničkom zavodu za nuklearnu medicinu, Kliničkog bolničkog centra Rijeka.

Mentor rada: izv. prof. dr. sc. Neva Giroto, dr. med.

Komentor rada: doc. dr. sc. Maja Ilić Tomaš, dr.med.

Završni rad obranjen je dana _____ u/na _____

_____ pred povjerenstvom u
sastavu:

1. izv. prof. dr. sc. Tatjana Bogović Crnčić, dr. med.

2. izv. prof. dr. sc. Sanja Klobučar, dr. med.

3. doc. dr. sc. Maja Ilić Tomaš, dr. med.

Izvešće o provedenoj provjeri izvornosti studentskog rada

Opći podatci o studentu:

Sastavnica	FAKULTET ZDARVSTVENIH STUDIJA
Studij	PREDDIPLOMSKI STRUČNI STUDIJ RADIOLOŠKA TEHNOLOGIJA
Vrsta studentskog rada	ZAVRŠNI RAD
Ime i prezime studenta	IVONA KNEŽEVIĆ
JMBAG	0351013522

Podatci o radu studenta:

Naslov rada	SCINTIGRAFIJA I JEDNOFOTONSKA EMISIJSKA TOMOGRAFIJA/ KOMPJUTORIZIRANA TOMOGRAFIJA ŠTITNE ŽLIJEZDE S ^{99m} Tc-MIBI
Ime i prezime mentora	NEVA GIROTTO
Datum predaje rada	10.6.2024.
Identifikacijski br. podneska	2398810336
Datum provjere rada	10.6.2024.
Ime datoteke	SCINTIGRAFIJA I JEDNOFOTONSKA EMISIJSKA TOMOGRAFIJA/ KOMPJUTORIZIRANA TOMOGRAFIJA ŠTITNE ŽLIJEZDE S ^{99m} Tc-MIBI
Veličina datoteke	5.68 M
Broj znakova	44104
Broj riječi	6998
Broj stranica	46

Podudarnost studentskog rada:

Podudarnost (%)	8%
-----------------	----


Izjava mentora o izvornosti studentskog rada

Mišljenje mentora	
Datum izdavanja mišljenja	10.6.2024.
Rad zadovoljava uvjete izvornosti	<input type="checkbox"/> DA
Rad ne zadovoljava uvjete izvornosti	<input type="checkbox"/>
Obrazloženje mentora (po potrebi dodati zasebno)	

Datum

10.6.2024.

Potpis mentora



SADRŽAJ

1. UVOD	1
1.1. Anatomija štitne žlijezde.....	1
1.2. Funkcija.....	3
1.3. Bolesti štitnjače.....	4
1.4. Nuklearna medicina.....	5
1.4.1. Gama kamera.....	6
1.4.2. Scintigrafija.....	7
1.4.3. SPECT/CT.....	7
2. SCINTIGRAFIJA ŠTITNJAČE	9
2.1. Radiofarmaci.....	9
2.2. Čvorovi u štitnjači.....	10
2.3. Prikaz čvorova na scintigramu.....	10
2.4. Priprema bolesnika.....	11
2.5. Scintigrafija s ^{99m} Tc-pertehnetatom.....	11
2.6. Scintigrafija s ^{99m} Tc-MIBI.....	12
3. CILJEVI I HIPOTEZE	13
4. MATERIJALI I METODE	14
5. REZULTATI	16
6. RASPRAVA	28
7. ZAKLJUČAK	30
LITERATURA	31
PRIVITCI	33
ŽIVOTOPIS	38

POPIS KRATICA

ATP - adenzin trifosfat

Bq - bekerel (*Becquerel*), mjerna jedinica aktivnosti radioaktivnog izvora

CT - (*engl. Computerized tomography*), kompjutorizirana tomografija

EANM - (*eng. European Association of Nuclear Medicine*), Europsko udruženje nuklearne medicine

FNAB - (*engl. Fine needle aspiration biopsy*); biopsija tankom iglom

LEHR - (*engl. Low energy high-resolution*) kolimator niske energije, visoke rezolucije

MBq - megabekerel, 10^6 bekerela

^{99}Mo - molibden-99

$^{99\text{m}}\text{Tc}$ - tehnećij-99m

$^{99\text{m}}\text{Tc}$ -MIBI - tehnećij-99m metoksi-izobutil-izonitril

NIS - (*engl. Sodium-iodide symporter*); kotransporter natrija i jodida

SPECT - (*engl. Single photon emission computerized tomography*); jednofotonska emisijska tomografija

SPECT/CT - (*engl. Single photon emission computerized tomography/computerized tomography*); jednofotonska emisijska tomografija/kompjutorizirana tomografija

TgAt - (*engl. Thyroglobulin autoantibodies*); protutijela na tireoglobulin

TI-RADS – (*engl. Thyroid imaging reporting and data system*); TI-RADS klasifikacija

TPOAt - (*engl. Thyroid peroxidase autoantibodies*); protutijela na tireoidnu peroksidazu

TRH - (*engl. Thyrotropin releasing hormone*); TSH oslobađajući hormon

TSH - (*engl. Thyroid stimulating hormone*); tireotropin

TSHRAAt - (*engl. TSH receptor autoantibodies*) protutijela na TSH receptor

$T_{1/2}$ - fizikalno vrijeme poluraspada

T3 - trijodtironin

T4 - tiroksin

α - alfa

β^- - beta minus

β^+ - beta plus

γ - gama

λ - konstanta radioaktivnog raspada

SAŽETAK

Scintigrafija štitnjače je dijagnostička slikovna metoda koja omogućuje dvodimenzijski prikaz raspodjele radiofarmaka u tkivu štitnjače, odnosno prisutnost ili odsutnost pojačane akumulacije unutar pojedinih čvorova. Kod sumnje na malignu transformaciju čvora, za scintigrafiju se koristi ^{99m}Tc -MIBI. Ako je nalaz scintigrafije nejasan, nadopunjuje se hibridnim snimanjem koje uključuje kombinaciju snimki dobivenih jednofotonskom emisijskom tomografijom i kompjutoriziranom tomografijom (SPECT/CT). Cilj ovog istraživanja je utvrđivanje doprinosa dodatnog SPECT/CT snimanja planarnom snimanju u otkrivanju metabolički aktivnih, MIBI pozitivnih čvorova štitne žlijezde.

Izdvojeno je 150 pacijenata kojima je na ultrazvučnom pregledu u Kliničkom zavodu za nuklearnu medicinu Kliničkog bolničkog centra Rijeka, dokazana nodozna transformacija štitnjače uz citološki neodređen rezultat, a scintigrafija s ^{99m}Tc -pertehnetatom prikazala čvor koji ne akumulira radiofarmak. Od ukupnog broja izdvojeno je 60 pacijenata kojima je uz standardno, planarno snimanje učinjen i SPECT/CT.

Rezultati istraživanja ukazuju na veću zastupljenost nodoznih promjena štitnjače kod osoba ženskog spola. Pozitivni i negativni nalazi akumulacije MIBI-ja u čvorovima podjednako su zastupljeni na planarnoj scintigrafiji i SPECT/CT-u, no SPECT/CT metodom su dobivene dodatne informacije o smještaju i građi čvora koje olakšavaju njegovu karakterizaciju.

Zaključeno je da SPECT/CT metoda, daje više informacija u odnosu na planarnu scintigrafiju koje mogu biti korisne u otkrivanju metabolički aktivnih, MIBI pozitivnih čvorova štitnjače.

Ključne riječi: scintigrafija, SPECT/CT, štitna žlijezda, ^{99m}Tc -metoksi-izobutil-izonitril

SUMMARY

Thyroid scintigraphy is a diagnostic imaging method that enables a two-dimensional display of the distribution of radiopharmaceuticals in the thyroid tissue, that is, the presence or absence of increased accumulation within individual nodules. When malignant transformation of the node is suspected, ^{99m}Tc -MIBI is used for scintigraphy. If the scintigraphy finding is unclear, it is supplemented by hybrid imaging, which includes a combination of images obtained by single-photon emission tomography and computed tomography (SPECT/CT). The aim of this research is to determine the contribution of additional SPECT/CT imaging to planar imaging in the detection of metabolically active, MIBI positive thyroid nodules.

At the Clinical Department for Nuclear Medicine, Clinical Hospital Center Rijeka, 150 patients with ultrasound proven thyroid nodule with indeterminate cytological result and cold on the scintigraphy with ^{99m}Tc -pertechnetate, were selected. From the total number, 60 patients who underwent scintigraphy with ^{99m}Tc -MIBI and SPECT/CT were selected.

The research results showed a significant prevalence of thyroid nodular changes in women. Positive and negative findings were equally represented by the use of planar scintigraphy and the SPECT/CT method, but the SPECT/CT provided additional information on the localization and properties of the nodule, which can more clearly indicate its characteristics.

It was concluded that the SPECT/CT method, compared to planar scintigraphy, provided more information that can be useful in detecting metabolically active, MIBI-positive, thyroid nodules.

Key words: scintigraphy, SPECT/CT, Tc-99m-Methoxy-2-isobutylisonitrile, thyroid gland

1. UVOD

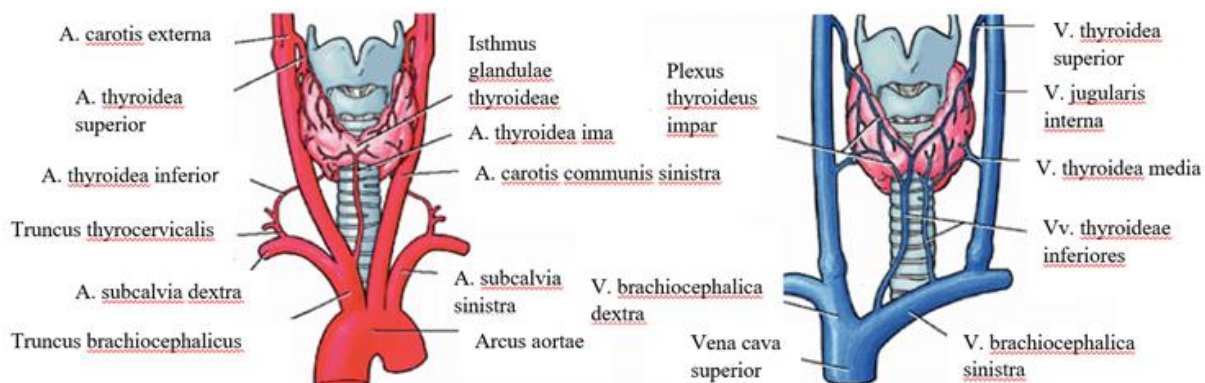
1.1. Anatomija štitne žlijezde

U organizmu čovjeka žlijezde se dijele na egzokrine i endokrine. Glavna razlika među njima je postojanje, odnosno odsutnost izvodnog kanala. Egzokrine žlijezde putem izvodnog kanala luče svoje produkte i ostvaruju povezanost s površinom tijela, stoga se nazivaju i žlijezdama s vanjskim izlučivanjem. Nepostojanje izvodnog kanala i lučenje produkata izravno u krv, glavna je karakteristika endokrinih žlijezda (žlijezda s unutarnjim izlučivanjem). Produkti endokrinih žlijezda su hormoni koji nastaju u endokrinim žlijezdanim stanicama te je za njihovu raspodjelu u organizmu zaslužna gusta kapilarna mreža koja prožima stanice.

Štitnjača ili štitna žlijezda (*glandula thyroidea*) svrstava se među endokrine žlijezde. Nalazi se na vratu te svojom čvrstom vanjskom ovojnicom priliježe na prednju stranu grkljana i dušnika. Osnovna jedinica žlijezde je folikul. Stanice stijenke folikula izlučuju tekućinu bogatu bjelančevinama (koloid) koji sadržava hormone tiroksin (T4) i trijodtironin (T3), a nakupine folikula tvore parenhim štitnjače. Između folikula nalaze se stanice koje proizvode hormon kalcitonin (parafolikularne stanice).

Parenhim obavija i prožima unutrašnja ovojnica (*capsula fibrosa*) dijeleći je na manje režnjiće (*lobuli glandulae thyroideae*). Udruženi režnjići tvore dva režnja smještena s lijeve (*lobus sinister*) i desne strane dušnika (*lobus dexter*). Režnjeve u visini 2. i 4. hrskavice dušnika povezuje *isthmus glandulae thyroideae* pa žlijezda poprima oblik slova H.

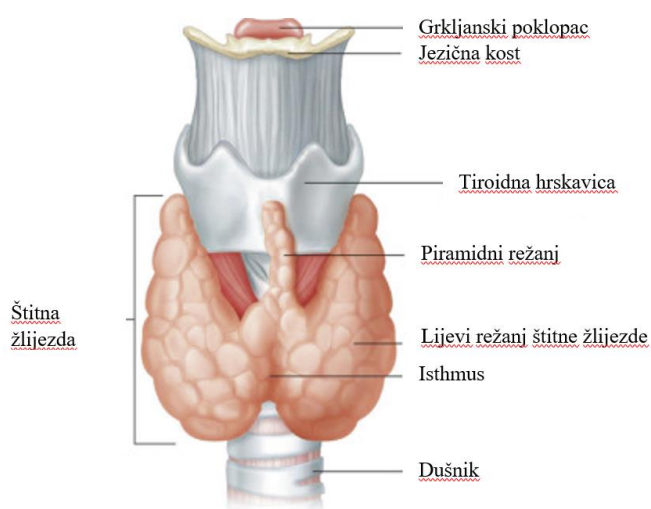
Vanjska i unutrašnja ovojnica u bliskom su kontaktu te se između njih nalaze krvne žile. Kapilarna mreža nastala je grananjem dviju parnih arterija (*a. thyroidea superior* i *a. thyroidea inferior*), a kod 10% ljudi žlijezdu opskrbljuje i *a. thyroidea ima*. Iz mreže kapilara nastavljaju se vene koje se u gornjem dijelu štitnjače spajaju u *vv. thyroideae superiores*, u postraničnom dijelu u *vv. thyroideae mediae* te *plexus thyroideus impar* u donjem dijelu žlijezde.



Slika 1. Arterije i vene štitne žlijezde

(Izvor: https://www.researchgate.net/figure/Arterial-supply-of-the-thyroid-gland-and-venous-drainage-of-the-thyroid-gland_fig3_326375395 i prilagođeno)

Akcesorno žljezdano tkivo štitnjače (*glandulae thyroideae accessoriae*) može biti smješteno duboko u prsištu, između jednjaka i dušnika ili pak iznad, ispred ili ispod jezične kosti. Javlja se zbog spuštanja žlijezde od dna ždrijela, kroz *foramen cecum* i putem kanala *ductus thyroglossus*, do prednje strane vrata. Kao posljedica istog može se vidjeti i piramidni režanj; *lobus pyramidalis* nad istmusom (1-4).



Slika 2. Štitna žlijezda s piramidnim režnjem

(Izvor: <https://radiologykey.com/endocrine-system-5/> i prilagođeno)

1.2. Funkcija

Poznato je da hormoni štitnjače reguliraju bazalni metabolizam. Imaju važnu ulogu u procesu sinteze bjelančevina te tijekom fetalnog rasta i mentalnog razvoja. Utječu na opskrbu stanica dovoljnom količinom adenzin-trifosfata (ATP) te na povećanje permeabilnosti membrane stanica za ione natrija. Rezultat toga je stvaranje topline koja se eliminira vazodilatacijom krvnih žila, stoga možemo reći da su odgovorni i za pojačan minutni volumen srca i protok krvi. Pojačavaju metabolizam ugljikohidrata i masti te eliminaciju viška kolesterola u plazmi putem fecesa. Djeluju na peristaltiku crijeva, izlučivanje probavnih sokova, kontrakciju mišića, podražljivost sinapsi te spolne funkcije (5).

Koncentracije tireoidnih hormona regulirane su mehanizmom negativne povratne sprege u suradnji s tireostimulirajućim hormonom (TSH). U hipotalamusu se stvara TSH oslobađajući hormon (TRH) koji hipotalamičko-hipofiznim krvnim žilama putuje do prednjeg režnja hipofize i iz njega potiče izlučivanje TSH. Jodidi iz hrane ključni su za stvaranje hormona štitnjače, stoga TSH potiče njihovo nakupljanje u folikulima. Nakon što krvlju dospiju do stanica štitnjače, kotransporter natrija i jodida (*engl. sodium-iodide symporter*, NIS) i molekula penedrin unose ih u unutrašnost folikula. Točnije, jodidnom crpkom se unose dva iona natrija i jedan ion jodida, a preko natrijsko-kalijske ATP-azne crpke se, radi osiguranja energije, jedan ion natrija iz stanice oslobađa (4,5).

Stanice stijenke folikula stvaraju bjelančevinu tireoglobulin koja se otpušta u koloid. Jod se veže na tireoglobulin, odnosno njegovu aminokiselinu tirozin. No, prije vezivanja se oksidira uz prisutnost enzima peroksidaze. Jodiranjem tirozina nastaju monojodtirozin i dijodtirozin. Kombinacijom dviju molekula dijodtirozina nastaje tiroksin, a trijodtironin nastaje spajanjem monojodtirozina i dijodtirozina. Hormoni se oslobađaju u obliku pinocitoznog mjehurića unutar kojeg ih enzim proteaza odvaja od tireoglobulina. Tiroksin se znatno više proizvodi od trijodtironina, ali se i on naposljetku, u tkivu, pretvori u trijodtironin (5).

1.3. Bolesti štitnjače

Bolesti štitne žlijezde dijele se s obzirom na dva kriterija na funkcijske i morfološke. Funkcija štitnjače je poremećena ako ona proizvodi previše hormona T3 i T4 (hipertireoza) ili pak premalo (hipotireoza). Ako se na periferiji očituje povišena razina hormona štitnjače, a uzrok tome nije hipertireoza, tada govorimo o funkcijskom poremećaju zvanom tireotoksikoza. Morfološki se bolesti štitnjače dijele na tumorske (dobroćudne i zloćudne) i netumorske bolesti (autoimune bolesti, strume, kongenitalne i upalne bolesti) (6).

Prisutnost tireoidnih protutijela važan je parametar za postavljanje dijagnoze autoimune bolesti. Tako se Basedowljeva (Gravesova) bolest i kronični limfocitni tireoiditis (Hashimotov tireoiditis) manifestiraju postojanjem protutijela na tireoglobulin (TgAt) i tireoidnu peroksidazu (TPOAt). Gravesova bolest prezentira se kao autoimuna hipertireoza pa su za nju značajna i povišena protutijela na TSH-receptore (TSHRAt).

Kronični limfocitni tireoiditis se svrstava među upalne bolesti štitnjače. Istoj skupini pripadaju i subakutni tireoiditis, koji nastaje kao posljedica virusne infekcije gornjih respiracijskih puteva, te akutni supurativni tireoiditis, zbog bakterijske infekcije dišnih puteva.

Uvećana štitna žlijezda na vratu, retrosternalno ili intratorakalno naziva se struma ili guša. Očituje se različito; kao difuzna (jednoliko uvećana i bez nodoznih tvorbi na površini) ili kao nodozna, odnosno multinodozna guša. Može se manifestirati uz neku autoimunu bolest štitne žlijezde, zbog novotvorina štitnjače ili poremećaja metabolizma hormona štitne žlijezde. Odsutnost ovih čimbenika uz difuzni porast žlijezde ukazuje na običnu eutireoidnu gušu. Rast guše prati sniženje TSH što kroz duži vremenski period može utjecati na razvoj autonomnih čvorova. Takvi čvorovi samostalno proizvode hormone, bez utjecaja tireostimulirajućeg hormona. Supresija TSH potiče razvoj toksičnog adenoma ili multinodularne toksične guše (6,7).

Toksični adenom dobroćudni je tumor štitnjače. Istoj skupini pripadaju i folikularni adenomi, koji se u nekim slučajevima klasificiraju kao folikularni tumori jer citološki pokazuju sličnost s visokodiferenciranim malignim tumorima. Tek patohistološki nalaz daje odgovor je li riječ o adenomu ili karcinomu. Osim folikularnog karcinoma u zloćudne tumore svrstavaju se i papilarni, medularni ili C-stanični te anaplastični karcinom.

Kongenitalne bolesti štitnjače čine kongenitalna hipotireoza, aplazija jednog režnja ili hipoplazija, ciste tireoglosalnog voda zbog njegove djelomične obliteracije ili pak ektopični položaj štitne žlijezde (6,8).

1.4. Nuklearna medicina

Radioaktivne tvari koje se apliciraju u organizam korisne su za postavljanje dijagnoze bolesti i njezino liječenje. Takve tvari nazivamo radionuklidima i radiofarmacima. Glavna karakteristika radionuklida je nestabilnost atomske jezgre. Stabilnost postižu radioaktivnim raspadom; emisijom viška energije u obliku ionizirajućeg zračenja. Vrste radioaktivnog raspada su: alfa raspad (α), beta-minus (β^-) te beta-plus (β^+) raspad. Ako neki od emitera navedenih vrsta radioaktivnog raspada ostane u pobuđenom stanju, svoj višak energije emitira u obliku gama-zraka (γ). Bitna razlika među emiterima je dubina prodiranja nastalog zračenja u tkivu. Ona je obrnuto proporcionalna energiji koja će se putem predati te korelira s upotrebom radiofarmaka u dijagnostici ili terapiji. Alfa i beta-minus emiteri se zbog kratkog doseg primjenjuju u terapijske svrhe, a gama-emiteri u dijagnostičke svrhe.

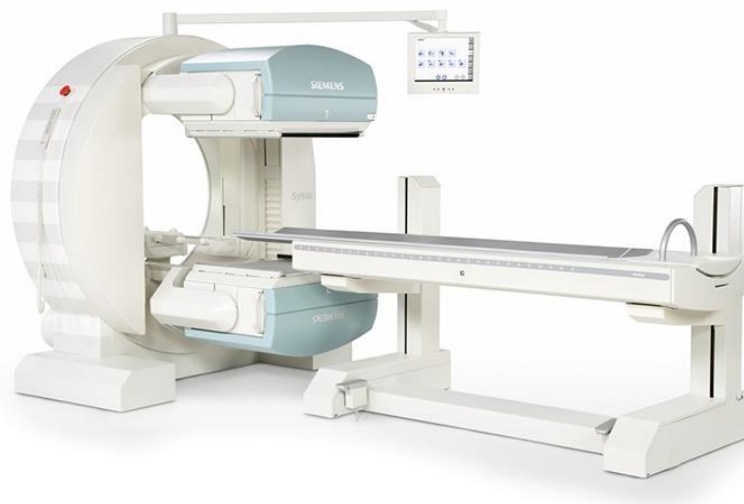Aktivnost radioaktivnog izvora je dozimetrijska veličina kojom se opisuje brzina raspadanja radioaktivne tvari. Mjerna jedinica je bekerel (Bq), a jedan Bq predstavlja jedan raspad u vremenu od jedne sekunde. Bitne karakteristike radionuklida su i vjerojatnost raspada u jedinici vremena (konstanta radioaktivnog raspada, λ) te vrijeme potrebno da se broj radioaktivnih jezgri smanji za polovicu početne vrijednosti (fizikalno vrijeme poluraspada, $T_{1/2}$).

Prirodni radionuklidi uglavnom nisu primjenjivi u medicinske svrhe zbog niske konstante raspada i dugog poluvremena raspada. Stoga se u čestičnim akceleratorima i nuklearnim reaktorima proizvode umjetni radionuklidi visoke konstante raspada i kratkog vremena poluraspada. Takav radionuklid je metastabilni tehnecij-99m (^{99m}Tc). Vrijeme njegova poluraspada iznosi 6 sati, a energija 140 keV-a. Postupak dobivanja je ispiranje (eluiranje) molibdensko-tehnecijskog generatora fiziološkom otopinom. Naime, molibden-99 (^{99}Mo) je apsorbiran na aluminijsku kolonu unutar generatora kao amonijev molibdenat. Beta-minus raspadom molibdena-99 nastaje metastabilni tehnecij koji se od molibdena odvoji kada se kloridni ioni iz fiziološke otopine zamjene pertehnetatnim. Konačni produkt je ^{99m}Tc -pertehnetat ($^{99m}\text{TcO}_4^-$) koji se zbog vakuma unutar generatora vrlo jednostavno usiše u bočicu.

U posebno opremljenoj prostoriji zvanoj vrući laboratorij umjetni radionuklid se može spojiti s molekulom farmaka i primijeniti pacijentu u obliku radiofarmaka. Time se omogućuje nakupljanje radioaktivne tvari u odgovarajućem tkivu ili organu, jer je njihov put isti kao put sličnih molekula koje su u prirodnom sastavu organizma. Tako se ^{99m}Tc -pertehtetat, ako nije vezan na molekulu farmaka, karakteristično nakuplja u štitnjači, slinovnicama, koroidnom pleksusu i želučanoj sluznici (6,8,9).

1.4.1. Gama kamera

Morfologija i funkcija ispitivane regije koja emitira gama zračenje prikazuje se pomoću gama-kamere koju čine: detektor (glava), fotomultiplikatorske cijevi, analizator jačine signala te sustav u kojem se obrađuju i pohranjuju podaci. S obzirom da gama zrake imaju visoku energiju te iz izvora izlaze pod različitim kutevima, ispred detektora su vrlo masivni kolimatori od olova koje ima funkciju apsorbera. Talijem aktivirani kristali natrijeva jodida najadekvatniji su materijal za građu detektora jer je jod element visokog rednog broja. Posljedica prolaska ionizirajućeg zračenja kroz detektor jesu pretvorba energije gama zrake u scintilacije (bljeskove svjetlosti) i toplinu. Zbog te pojave detektori nose naziv scintilacijski detektori. Fotomultiplikatorom se svjetlosna promjena prevodi u električni signal koji je osnova za dobivanje slike, odnosno scintigrama (9,10).



Slika 3. Gama kamera

(Izvor: <https://tgimagingolutions.com/product/siemens-symbia/>)

1.4.2. Scintigrafija

Scintigrafija je dijagnostička slikovna metoda koja se koristi u nuklearnoj medicini radi prikaza biodistribucije radiofarmaka u tijelu, dijelu tijela ili organu od interesa. Izvodi se kao statička ili dinamička scintigrafija. Statičkom scintigrafijom promatra se morfologija organa od interesa, a izvodi se nakon određenog vremena od aplikacije radiofarmaka. Za razliku od statičkih, dinamičke snimke izvode se neposredno nakon primjene radiofarmaka. Svrha im je prikaz nakupljanja i eliminacije radiofarmaka iz ciljnog organa. Statičke i dinamičke snimke se prikazuju kao dvodimenzijski ili planarni scintigrami.

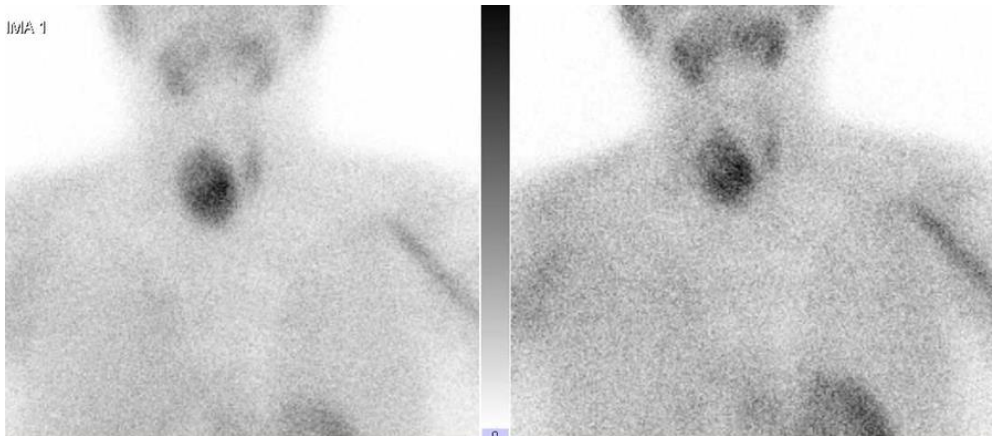
Zbog različite akumulacije radiofarmaka, lezije se na scintigramu mogu prikazati kao tople ili hladne. Tople lezije, u odnosu na hladne, nakupljaju više radiofarmaka i kontrastnije su od okolnog tkiva. Na uočljivost lezije može utjecati i biološki šum koji nastaje zbog međusobnog preklapanja struktura i njihovih aktivnosti. Dakle, dvodimenzionalno prikazivanje struktura na scintigramu može otežavati analizu.

Kontinuiranom rotacijom gama-kamere (najčešće dvoglave kamere) ili rotacijom uz mirovanje tijekom prikupljanja gama zraka („*step and shoot*“) nastaju scintigrami koji se matematičkom analizom prevode u prikaze pojedinih slojeva tijela; tomograme. Metoda se naziva jednofotonska emisijska tomografija (*engl. Single photon Emission Computed Tomography; SPECT*), a omogućila je trodimenzionalno prikazivanje snimanog područja (8-10).

1.4.3. SPECT/CT

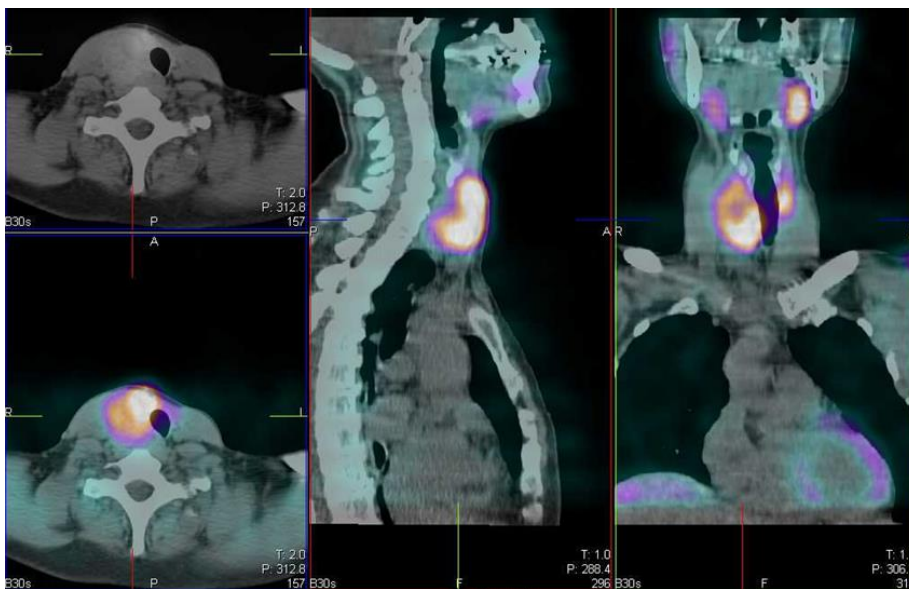
Hibridna slikovna dijagnostička metoda koja omogućuje detaljniju procjenu lezija (čvorova) naziva se jednofotonska emisijska tomografija/kompjutorizirana tomografija (*engl. Single photon emission tomography/ computerised tomography; SPECT/CT*). Slika nastaje kombinacijom funkcijskih informacija na SPECT-u te anatomskih informacija na niskodoznom CT-u (*engl. low dose CT*). Podaci dobiveni kompjutoriziranom tomografijom omogućili su korekciju atenuacije na SPECT snimkama i vjerodostojniji prikaz nakupljanja radiofarmaka u tkivu. Niskodozni CT dovoljan je za korekciju atenuacije i anatomsku lokalizaciju lezije. Za razliku od dijagnostičkog CT-a gdje ukupna doza dostiže vrijednosti i do 14 mSv, doza kod niskodoznog CT-a je u rasponu od 1 do 4 mSv.

SPECT i CT uređaj integrirani su u jedinstveni uređaj te imaju zajednički ležaj za pacijenta. Fuzijske snimke prikazuju se u sve tri ravnine (aksijalnoj, sagitalnoj i koronarnoj). Najčešće indikacije za izvođenje SPECT/CT-a su poremećaji štitnjače, paratireoidnih žlijezda, koštanog sustava, srca, mozga i limfnog sustava te tumori. SPECT/CT štitne žlijezde izvodi se kada su potrebne dodatne informacije kod većih nodusa štitnjače i pri sumnji na kompresiju susjednih struktura (11-13).



Slika 4. Scintigrafija štitnjače s ^{99m}Tc MIBI - prednja projekcija, nakon 15 (lijevo) i nakon 90 minuta (desno). Vidi se uvećan desni režanj, zauzet većim čvorom koji na obje snimke intenzivno akumulira radiofarmak.

Izvor: Klinički zavod za nuklearnu medicinu, KBC Rijeka)



Slika 5. SPECT/CT štitnjače s ^{99m}Tc MIBI – transverzalni, sagitalni i frontalni presjek. Vidi se da je uvećan desni režanj u gornjoj polovici “hladan“, te značajno potiskuje dušnik ulijevo.

(Izvor: Klinički zavod za nuklearnu medicinu, KBC Rijeka)

2. SCINTIGRAFIJA ŠTITNJAČE

Scintigrafija štitnjače dijagnostička je slikovna metoda koja se koristi za procjenu položaja i veličine štitne žlijezde, poremećaja njezine funkcije uzrokovane hipertireozom, difuzne bolesti te kod sumnje na ektopičnu štitnjaču ili kongenitalnu hipotireozu. Omogućuje i analizu hiperfunkcionalnih ili hipofunkcionalnih čvorova kod multinodularne strume, čvorova koji se nakon citološke punkcije klasificiraju kao neodređeni i funkcije čvorova koji su otkriveni drugim metodama (7).

2.1. Radiofarmaci

Jod je vrlo značajan u fiziologiji i patofiziologiji štitnjače stoga se njegova funkcija koristi i u scintigrafiji štitnjače. Naime, radionuklidi joda (jod-123 i jod-131) mogu dati informacije o nakupljanju radionuklida u tkivu te metabolizmu žlijezde jer ulaze u folikule poput jodida.

S obzirom da je ^{99m}Tc -pertehnetat farmakološki sličan jodu, odnosno unosi se u tkiva jodnim transportnim mehanizmom, prikladan je i za scintigrafiju štitnjače. Osim što je ekonomski prihvatljiviji, dostupan te povoljnog vremena poluraspada, prednost njegova korištenja su scintigrami visoke kvalitete jer emitira samo gama zrake. S obzirom da ne sudjeluje u metabolizmu stanica štitnjače kao jod, vrlo brzo se ispire iz tkiva, a prikaz akumulacije u štitnjači dostupan je već nakon 15 – 30 minuta.

Za scintigrafiju štitnjače koristi se i ^{99m}Tc -metoksi-izobutil-izonitril (^{99m}Tc -MIBI). Čest naziv radiofarmaka je i sestamibi jer se atom tehnecija veže za šest molekula MIBI-ja. Sestamibi je lipofilni kation koji prolazi kroz staničnu membranu, ulazi u citoplazmu, odnosno mitohondrije. To je moguće zbog visokog negativnog potencijala unutarne membrane mitohondrija koji je, zbog povećanog metabolizma, izraženiji kod tumorskih stanica. Posljedično se pojačano nakuplja u mitohondrijima tumorskih stanica stoga je pogodan za razlikovanje benignih od malignih tvorbi (7,8).

2.2. Čvorovi u štitnjači

Čvorovi u štitnjači mogu biti benigni i maligni. Multinodularne guše, benigni tumori i ciste štitnjače te kronični limfocitni tireoiditis se mogu prezentirati benignim čvorovima. Malignost čvorova štitnjače karakteristika je karcinoma i limfoma te metastaza tumora drugih organa.

Početna obrada pacijenta uključuje prikupljanje anamnestičkih podataka, fizikalni pregled, laboratorijske pretrage (T3, T4, TSH, TPO, Tg i TSHR antitijela) te ultrazvučni pregled štitnjače. Pacijent najčešće nema posebne smetnje. Ako je prisutno otežano gutanje, disanje ili promuklost, to može upućivati na malignost nodusa. Dob (20 do 65 godina), spol (muškarci), prethodno izlaganje zračenju i prisutnost bolesti štitnjače u obitelji također povećavaju taj rizik (13).

Fizikalni pregled sastoji se od inspekcije i palpacije radi procjene konzistencije i mogućeg uvećanja žlijezde, njezine pomičnosti tijekom gutanja, ali i pomičnosti čvorova u odnosu na tkivo. Ako čvor nije lokaliziran periferno na žlijezdi ili je veličine ispod 1 cm neće se palpirati stoga je izrazito važan ultrazvučni pregled. Njime se mogu prepoznati znakovi povećanog rizika za malignost, a neki od njih su hipoehogenost, manja širina čvora u odnosu na njegovu visinu, nepravilnost rubova čvora, prožetost mikrokalcifikatima ili vaskularizacija centralnog tipa. Rizik za malignost čvora na temelju sonomorfoloških karakteristika čvora procjenjuje se TI-RADS klasifikacijom (*engl. Thyroid imaging reporting and system*) (7,13).

2.3. Prikaz čvorova na scintigramu

S obzirom da se ultrazvukom ne može dobiti informacija o funkcionalnom statusu čvora, scintigrafija je ključna dijagnostička metoda iz koje se to može saznati.

Zdravo tkivo štitnjače je na scintigramu leptirasta oblika, sa ili bez prikaza istmusa i piramidnog nastavka, homogene distribucije radiofarmaka. Čvorovi se na scintigramu razlikuju s obzirom na jačinu akumulacije radiofarmaka, kao hiperfunkcionalni ili vrući, hipofunkcionalni ili hladni te topli (neodređeni) čvorovi. U usporedbi s tkivom štitnjače hiperfunkcionalni čvor akumulira više radiofarmaka, a hipofunkcionalni manje ili uopće ne akumulira. S obzirom na mogućnost malignosti (3%-15%) kod neodređenih i hipofunkcionalnih čvorova se, uz zadovoljene sonografske kriterije, provodi aspiracija tankom iglom (FNA) kako bi se pribavio uzorak za citološku analizu (7,13).

Rizik za malignost određuje se i na temelju Bethesda sustava, odnosno provjere citoloških karakteristika uzorka. Ako je rezultat citološke analiza neodređen, čvor se definira kao folikularna lezija (atipija) neodređenog značaja ili folikularna neoplazma, a rizik za malignost može porasti i do 40% (7).

2.4. Priprema bolesnika

U bolesnikovoj dokumentaciji trebaju biti navedeni znakovi i simptomi bolesti, dosadašnje bolesti i lijekovi koje koristi, rezultati drugih pretraga koje su provedene, razlog zbog kojeg je indiciran pregled ili početna dijagnoza. Pacijent pisano i usmeno mora dobiti sve informacije o izvođenju pretrage i njezinom trajanju. Kod žena je važno provjeriti mogućnost dojenja, poremećaja u menstrualnom ciklusu ili trudnoće. Prije izvođenja pretrage dozvoljeno je jesti i piti.

Ako se pretraga izvodi izotopima joda ili ^{99m}Tc -pertehtetatom, važno je provjeriti čimbenike koji djeluju na jodnu crpku. To mogu biti: manjkav ili pretjeran unosa joda prehranom, otopine ili antiseptici bazirani na jodu, jodna kontrastna sredstva, terapija amiodaronom, liotironinom, levotiroksinom, metimazolom, propiltiouracilom ili karbimazolom.

Izvođenje scintigrafije s ^{99m}Tc -MIBI-jem neovisno je o lijekovima koji sudjeluju u metabolizmu joda, stoga pacijent može normalno uzeti svoju terapiju prije pretrage (7).

2.5. Scintigrafija s ^{99m}Tc -pertehtetatom

Pacijentu se intravenski primjenjuje od 74 do 111 MBq aktivnosti ^{99m}Tc -pertehtetata. Nakon 15 do 30 minuta od primjene, pacijent se postavlja na ležaj gama kamere u položaj ležeći na leđima. Brada se lagano odiže kako bi se detektor što više približio vratu, odnosno regiji štitnjače. Na detektor je postavljen kolimator za nisku energiju gama zraka i visoku rezoluciju slike (*engl. Low energy, high resolution*) i takvo snimanje traje 5 minuta. SPECT/CT snimanje izvodi se s dva detektora koji su u postavljeni jedan nasuprot drugom koji kruže oko regije vrata i gornjeg medijastinuma 360 stupnjeva (svaki 180 stupnjeva), 32 kutna pomaka, a svaki traje 30 sekundi. Postupak završava niskodoznim CT snimanjem (7,8).

2.6. Scintigrafija s ^{99m}Tc -MIBI

Indikacije za izvođenje scintigrafije s ^{99m}Tc -MIBI jesu: hipofunkcionalan čvor na scintigramu s ^{99m}Tc -pertehnetatom koji ima nedefiniran rezultat citološke analize, ako punkcija čvora nije izvediva zbog neodgovarajućeg položaja čvora ili je otežan odabir odgovarajućeg čvora zbog prisutnosti više susjednih čvorova.

Intravenski se aplicira 185-370 MBq aktivnosti radiofarmaka. Snimanje se izvodi u dvije faze; ranoj i odgođenoj. Nakon 10-30 minuta od aplikacije započinje rana faza snimanja, a pacijent se smješta u položaj kao za scintigrafiju štitnjače s ^{99m}Tc -pertehnetatom. Detektor je također u istom položaju, s postavljenim LEHR kolimatorom. Snimanje traje 10 minuta. Na isti način, unutar 1-2 sata od aplikacije, a najčešće 90 minuta, snima se odgođena faza. Pregled se može nadopuniti SPECT/CT snimanjem gdje su detektori postavljeni na isti način kako je prethodno opisano. Jedina je razlika što se detektori pomiču za ukupno 90 kutnih pomaka, a svaki pomak traje 10 sekundi pa snimanje također traje oko 15 minuta (7,8,14).

3. CILJEVI I HIPOTEZE

Prvi cilj ovog istraživanja bio je utvrditi učestalost izvođenja SPECT/CT snimanja uz standardnu, planarnu statičku scintigrafiju štitne žlijezde s ^{99m}Tc -MIBI-jem. Postavljena je hipoteza da se SPECT/CT snimanje dodatno izvodi kod jedne trećine svih planarnih statičkih scintigrafija štitne žlijezde s ^{99m}Tc -MIBI-jem.

Drugi cilj bio je usporediti broj suspektnih čvorova u štitnoj žlijezdi koji se prikazuju planarnom scintigrafijom s brojem suspektnih čvorova u štitnoj žlijezdi koji se prikazuju SPECT/CT snimanjem s ^{99m}Tc -MIBI-jem. Hipoteza je da postoji značajna razlika u broju suspektnih čvorova štitne žlijezde otkrivenih SPECT/CT snimanjem u odnosu na planarnu scintigrafiju (da je broj značajno veći).

4. MATERIJALI I METODE

Istraživanje je provedeno retrospektivno; analizom medicinske dokumentacije (radnih lista, snimki i nalaza scintigrafija i SPECT/CT-a štitnjače s MIBI-jem) pacijenata upućenih na scintigrafiju štitne žlijezde s ^{99m}Tc -MIBI, na Kliničkom zavodu za nuklearnu medicinu, Kliničkog bolničkog centra Rijeka. Pregledana je dokumentacija u razdoblju od 1.1.2023. do 21.11.2023. godine. Uključeno je 150 ispitanika kojima je ultrazvučno dokazana prisutnost čvorova u štitnoj žlijezdi, a nalaz citološke punkcije čvora je opisan kao neodređen te se čvor na scintigramu s ^{99m}Tc -pertehnetatom se prikazao kao afunkcionalan.

Od ukupnog broja ispitanika izdvojeno je njih 60, kod kojih je nakon planarnog snimanja s ^{99m}Tc - MIBI-jem provedeno i dodatno SPECT/CT snimanje. Ispitanici kod kojih je tijekom izvođenja navedenih metoda snimanja bilo tehničkih poteškoća (paravensko injiciranje radiofarmaka, nesuradljivost i pomicanje pacijenta za vrijeme snimanja ili tehnička manjkavost scintigrama) bili su isključeni iz ispitivanja. Iz radne liste izdvojeni su podaci o dobi, spolu, uputnoj dijagnozi, datumu izvođenja pretrage te prethodno učinjenoj scintigrafiji štitnjače s ^{99m}Tc -pertehnetatom.

Prije izvođenja pretrage svim pacijentima su date usmene i pismene upute o načinu izvođenja pretrage. Pismene upute se odnose na *Upute za pacijente za scintigrafiju štitne žlijezde (Privitak B)* i *Suglasnost (Privitak C)* kojom se prihvaća preporučeni dijagnostički postupak. U *Uputama* je objašnjen i opisan postupak scintigrafije štitne žlijezde, navedene su indikacije za izvođenje pretrage te način pripreme za pretragu. Potpisivanjem *Suglasnosti* pacijenti su pristali na izvođenje postupka i korištenje rezultata pretrage u svrhu kliničkih znanstvenih istraživanja.

Radiofarmak je pripremljen u vrućem laboratoriju prema uputi proizvođača: eluat tehnećij pertehnetata (maksimalne aktivnosti 15 GBq) dodaje se u bočicu s farmakom te se grije na 100 °C kroz 10 minuta i hladi 15 minuta na sobnoj temperaturi. Tako pripremljen radiofarmak mora se upotrijebiti kroz 8 sati.

Aktivnost radiofarmaka koja je potrebna za ovu pretragu (370 MBq) i kliničke podatke (uputnu dijagnozu, anamnestičke podatke, rezultat ultrazvučne pretrage i scintigrafije s ^{99m}Tc -pertehnetatom) liječnik je upisao u *Radnu listu (Privitak D)*. Radiološki tehnolog unio je u *Radnu listu* datum izvođenja pretrage, osnovne podatke o pacijentu (ime i prezime, datum

rođenja, dob, spol, težinu), pripremljenoj aktivnosti i njezinom volumenu, kao i vrijeme kada su započele pojedine etape snimanja.

Dijagnostički slikovni postupak - scintigrafija štitnjače s ^{99m}Tc -MIBI izvedena je kod svih pacijenata na standardiziran način, prema protokolu Europskog udruženja nuklearne medicine (eng. *European Association of Nuclear Medicine*, EANM). Pacijentu se intravenski apliciralo 370 MBq ^{99m}Tc -MIBI-ja te su nakon 15 i 90 minuta snimljene statičke snimke regije vrata i medijastinuma, svaka u trajanju po 10 minuta. Neposredno prije ili odmah nakon drugog statičkog snimanja snimljen je SPECT, a odmah u nastavku i niskodozni CT, na način da je prvo snimljen topogram iste regije, a potom i tomografsko snimanje strujom jakosti 30mA i naponom od 130 kV. Po završetku pretrage pacijentu je preporučeno da poveća unos tekućine zbog brže eliminacije radiofarmka i da izbjegava kontakt sa malom djecom (24 sata) te je informiran o vremenu preuzimanja nalaza.

Pregledom nalaza scintigrafije bilježila se prisutnost ili odsutnost akumulacije radiofarmaka u čvorovima na planarnim snimkama nakon 15 i 90 minuta te na SPECT/CT snimkama. Prisutnost akumulacije na planarnim i SPECT/CT snimkama ili samo SPECT/CT snimkama bilježila se kao pozitivan nalaz, a odsutnost akumulacije kao negativan nalaz.

Kako u opisima nalaza nije bilo navedeno koliko je čvorova točno vidljivo SPECT/CT snimanjem, hipotezu o većem broju čvorova otkrivenih SPECT/CT snimanjem, prilagodili smo na način da je prikaz štitnjače označen kao potpun ili nepotpun, pri čemu je označen kao potpun ukoliko se snimanjem dobila dodatna, odnosno cjelovita informacija o strumi (retroklavikularni ili retrosternalni smještaj, kalcifikati, potisnuće ili suženje dušnika i slično). Učinjena je i usporedba planarnog i SPECT/CT snimanja s UZV nalazom s obzirom na navedenu kategoriju.

5. REZULTATI

Od ukupnog broja pacijenata upućenih na scintigrafiju štitne žlijezde s ^{99m}Tc -MIBI-jem (N=150) uključeno je 60 pacijenata snimljenih planarnom i SPECT/CT metodom, odnosno kod 40% pacijenata pregled je nadopunjen SPECT/CT snimanjem (Tablica 1.). Među njima nije zabilježen niti jedan slučaj u kojem je bilo tehničkih poteškoća tijekom izvođenja pretrage.

Tablica 1. Broj uključenih ispitanika i udio u postocima

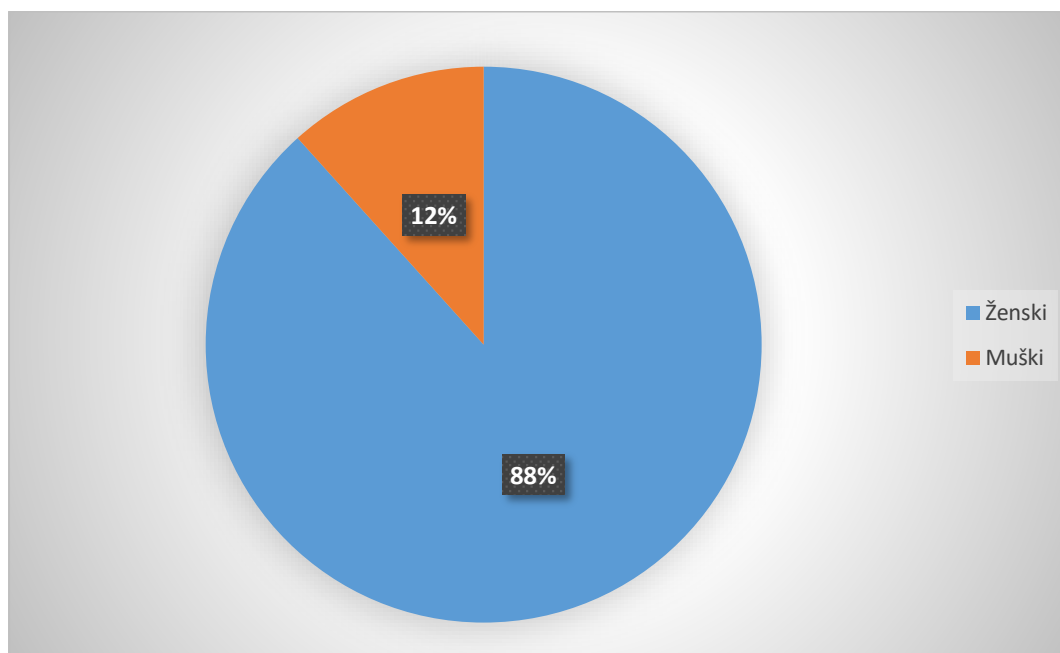
Ukupan broj pacijenata (N)	Broj uključenih ispitanika	Postotak (%)
150	60	40

Od ukupnog broja uključenih ispitanika (N=60), 53 (88%) je bilo ženskog spola, a 7 (12%) muškog spola (Tablica 2., Grafikon 1.).

Tablica 2. Raspodjela pacijenata po spolu

Spol pacijenta	Broj pacijenata (N)	Postotak (%)
Ženski	53	88
Muški	7	12
Ukupno	60	100

Grafikon 1. Grafički prikaz raspodjele pacijenata po spolu

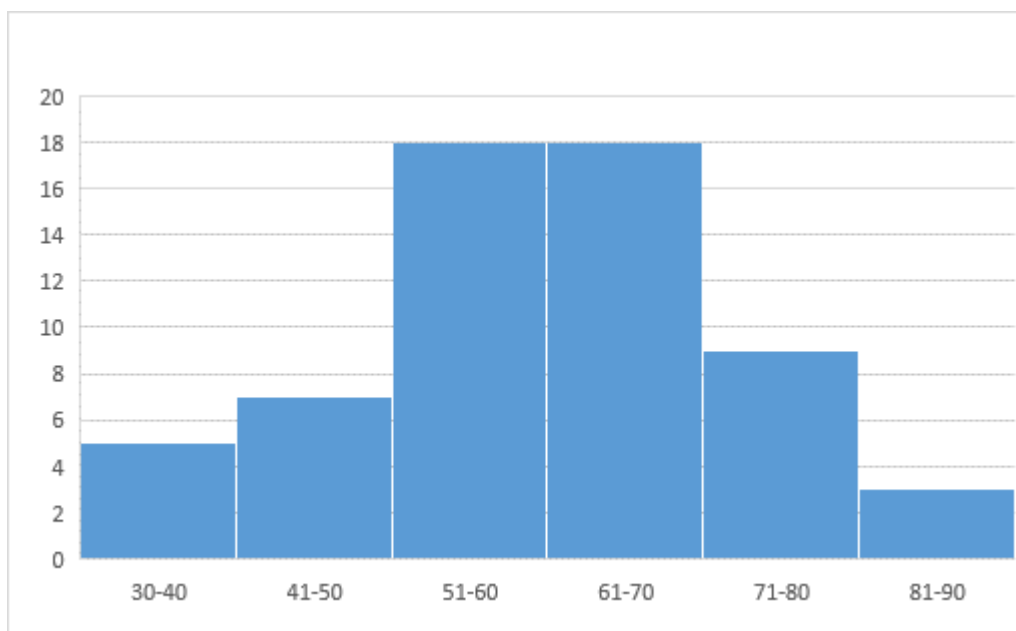


Najmlađi ispitanik uključen u istraživanje bila je osoba ženskog spola u dobi od 30 godina, a najstarija osoba, također ženskog spola, bila je dobi od 86 godina. Prosječna dob svih ispitanika u ovom istraživanju bila je 60 godina (59,77 +/- 12,78), medijan dobi = 61.

Tablica 3. Raspodjela ispitanika po dobnim skupinama

Dobna skupina (g)	Broj ispitanika (N)	Postotak %
30-40	5	8
41-50	7	12
51-60	18	30
61-70	18	30
71-80	9	15
81-90	3	5
Ukupno	60	100

Grafikon 2. Grafički prikaz raspodjele ispitanika po dobnim skupinama - histogram

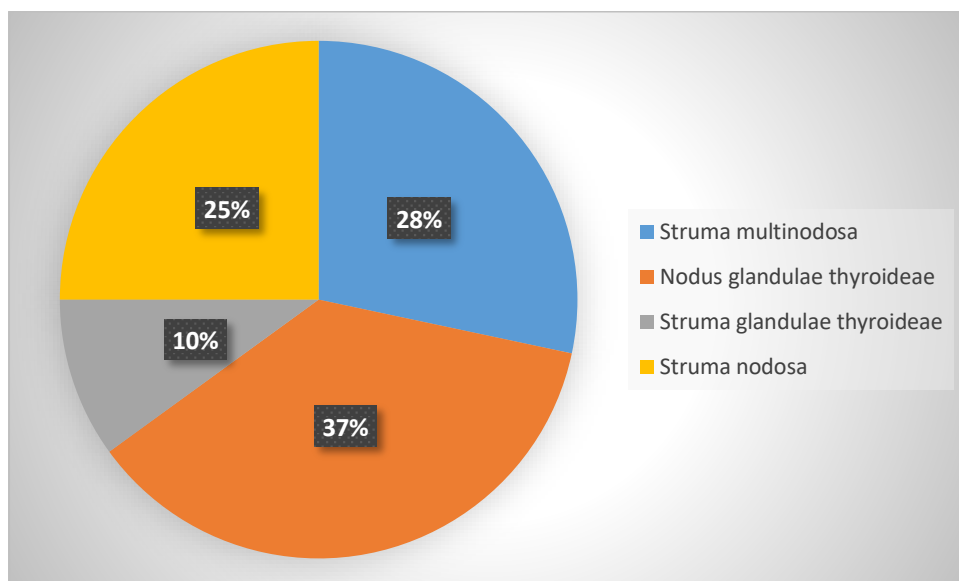


Iz histograma (Grafikon 2.) proizlazi da je u dobnim skupinama od 51 do 60 godina i 61 do 70 godina isti broj pacijenata kod koji je provedena planarna scintigrafija i SPECT/CT s ^{99m}Tc MIBI-jem, a one su ujedno i skupine kojima pripada najveći broj ispitanika. Najmanje ispitanika bilo je u dobnj skupini od 81 do 90 godina (Tablica 3.).

Tablica 4. Raspodjela broja pacijenata prema uputnoj dijagnozi

Uputna dijagnoza	Broj pacijenata (N)	Postotak (%)
Struma multinodosa	17	28
Nodus glandulae thyroideae	22	37
Struma glandulae thyroideae	6	10
Struma nodosa	15	25
Ukupno	60	100

Grafikon 3. Grafički prikaz raspodjele broja pacijenata prema uputnoj dijagnozi

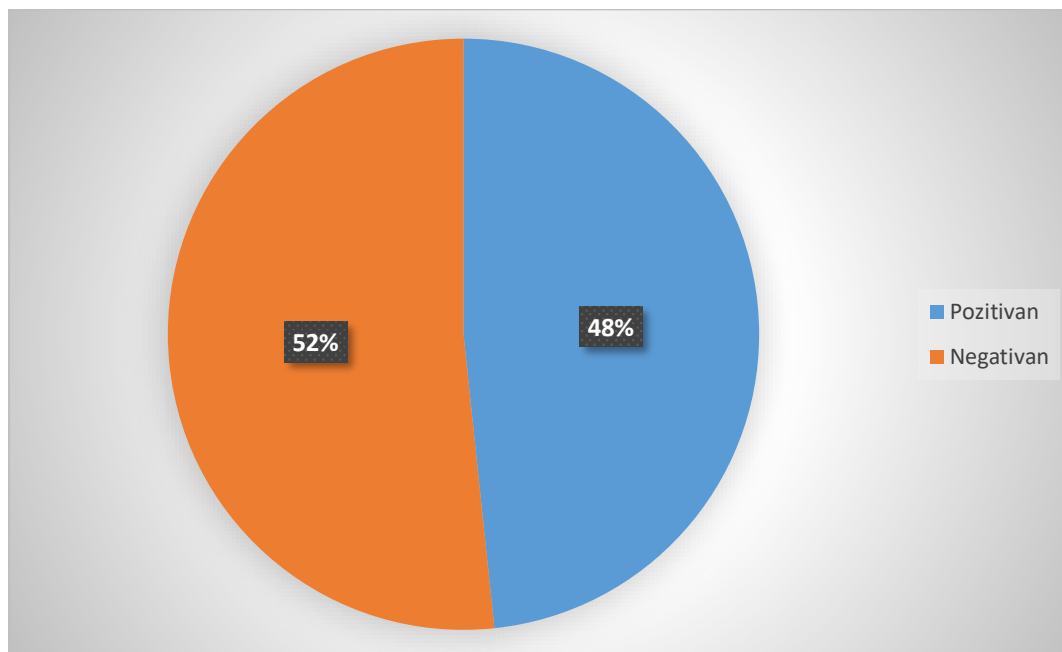


Najčešća uputna dijagnoza pacijenata upućenih na scintigrafiju planarnom i SPECT/CT metodom bila je *Nodus glandulae thyroideae*, zastupljena kod 22 pacijenta, odnosno 37% slučajeva (Tablica 4., Grafikon 3.).

Tablica 5. Raspodjela pozitivnih i negativnih nalaza na planarnoj scintigrafiji

Nalaz	Broj pacijenata (N)	Postotak (%)
Pozitivan	29	48
Negativan	31	52
Ukupno	60	100

Grafikon 4. Grafički prikaz raspodjele pozitivnih i negativnih nalaza na planarnoj scintigrafiji

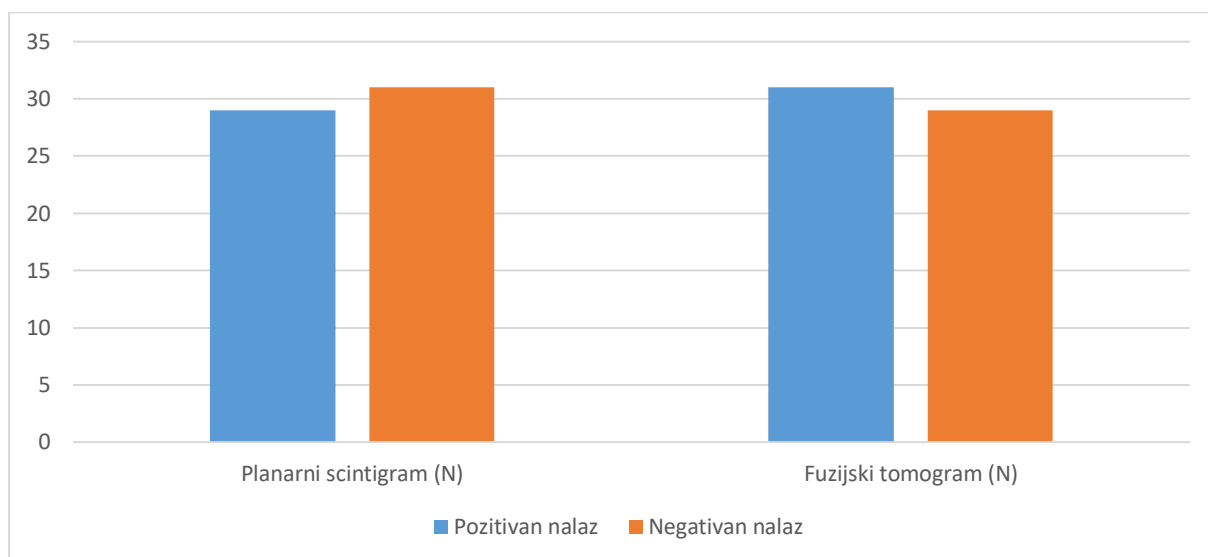


Planarnom scintigrafijom se u 29 (48%) pacijenata jasno uočavala akumulacija radiofarmaka ^{99m}Tc -MIBI-ja u suspektnom čvoru štitnjače, što je označeno kao pozitivan nalaz. (Tablica 5., Grafikon 4.). U preostalih pacijenata (N=31) akumulacija u čvorovima nije bila vidljiva, pa je nalaz označen kao negativan.

Tablica 6. Usporedba pozitivnih i negativnih nalaza na planarnoj scintigrafiji i SPECT/CT-u

Nalaz	Planarni scintigram (N)	SPECT/CT (N)
Pozitivan	29	31
Negativan	31	29
Ukupno	60	60

Grafikon 5. Grafički prikaz raspodjele pozitivnih i negativnih nalaza na planarnoj scintigrafiji i onih dobivenih SPECT/CT metodom



Na fuzijskim tomogramima akumulacija radiofarmaka u suspektom čvoru bila je vidljiva kod 31 pacijenta, odnosno u dodatna 2 pacijenta u usporedbi s planarnim snimanjem kod kojih je akumulacija na planarnoj scintigrafiji bila interpretirana kao odsutna (negativan nalaz) (Tablica 6., Grafikon 5.). Dakle, ne postoji statistički značajna razlika u prikazu akumulacije radiofarmaka primjenom planarne scintigrafije i SPECT/CT metode ($X^2=0,334$, $df=1$, $p>0,05$).

Tablica 7. Raspodjela pozitivnih i negativnih nalaza po spolu nakon SPECT/CT snimanja

Spol	Pozitivan nalaz (N)	Negativan nalaz (N)	Postotak (%)
Ženski	29	24	88
Muški	2	5	12
Ukupno	31	29	100

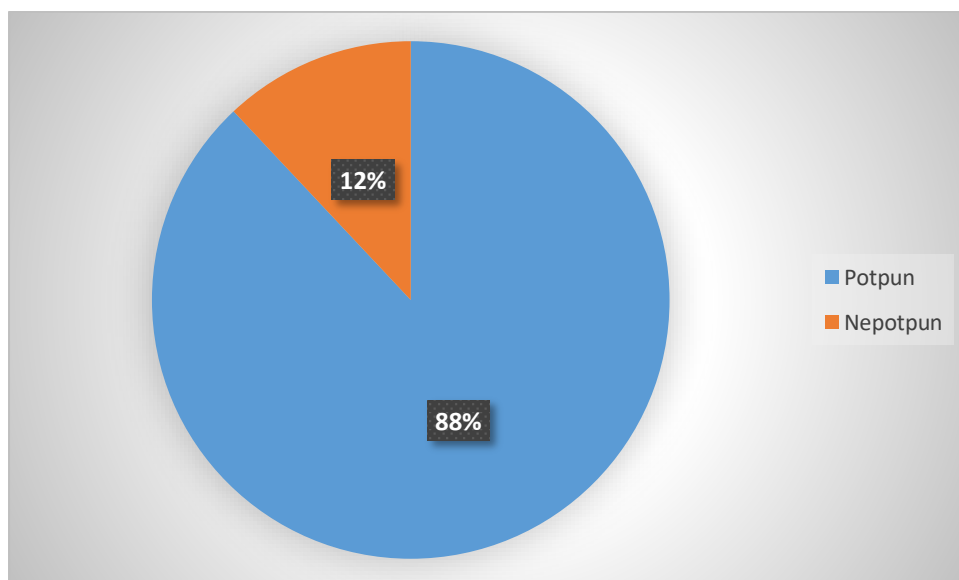
Rezultati (Tablica 7.) ukazuju na veću zastupljenost pozitivnih nalaza kod pacijenata ženskog spola, odnosno od ukupnog broja pozitivnih nalaza (N=31) samo dva su se odnosila na pacijente muškog spola.

Dodatno je učinjena usporedba nalaza ultrazvučnog pregleda, planarnog i SPECT/CT snimanja s MIBI-jem s obzirom na mogućnost dobivanja dodatnih informacija o čvorovima u štitnjači i općenito svojstvima strume (kompresija, suženje, devijacija dušnika, retrosternalni ili retroklavikularni položaj, kalcifikati). Nalaz je obilježen kao potpun ukoliko je na temelju bilo koje od navedenih slikovnih metoda bilo moguće dobiti sve informacije, a nepotpun ukoliko nije.

Tablica 8. Raspodjela potpunih i nepotpunih nalaza strume primjenom ultrazvuka

Nalaz	UZV	Postotak
Potpun	53	88
Nepotpun	7	12
Ukupno	60	100

Grafikon 6. Grafički prikaz potpunih i nepotpunih nalaza strume primjenom ultrazvuka

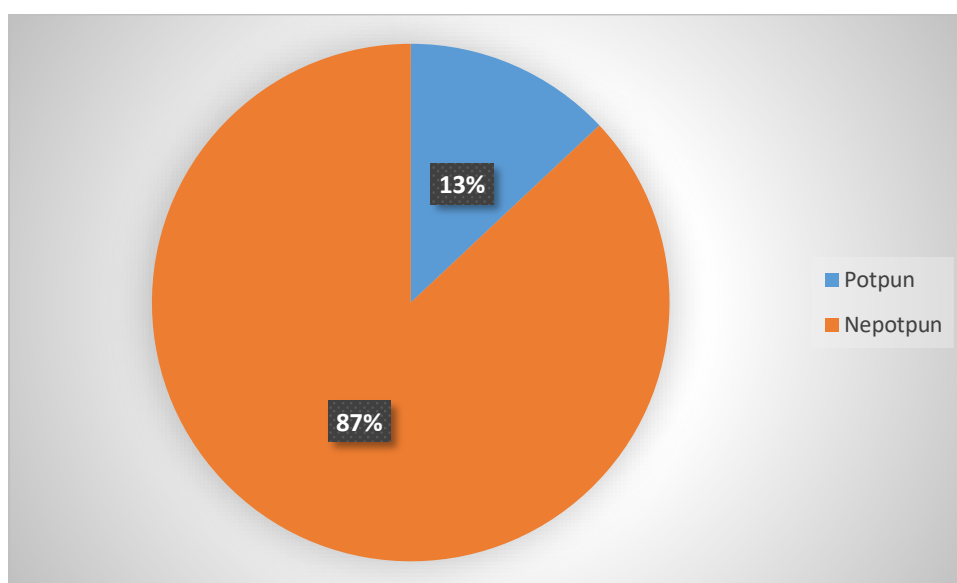


Ultrazvučnim pregledom kod 88% pacijenata jasno su se uočavale nodozne promjene štitnjače. Kod 7% pacijenata zastupljeno je ektopično tkivo štitnjače koje je smješteno retroklavikularno ili substernalno, stoga se nodozne promjene nisu mogle jasno definirati (Tablica 8., Grafikon 6.).

Tablica 9. Raspodjela potpunih i nepotpunih nalaza strume na planarnom scintigramu

Nalaz	Planarni scintigram	Postotak (%)
Potpun	8	13
Nepotpun	52	87
Ukupno	60	100

Grafikon 7. Grafički prikaz potpunih i nepotpunih nalaza strume na planarnom scintigramu

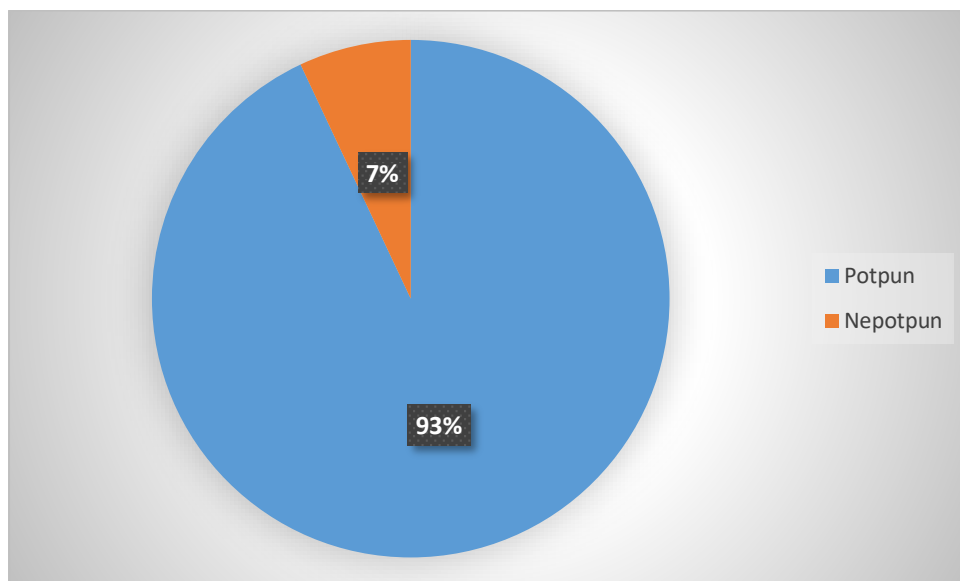


Planarnom scintigrafijom se u 87% slučajeva (52 pacijenta) osim prisutnosti ili odsutnosti akumulacije radiofarmaka u suspektom čvoru nisu mogle dobiti dodatne informacije o strumi (Tablica 9., Grafikon 7.).

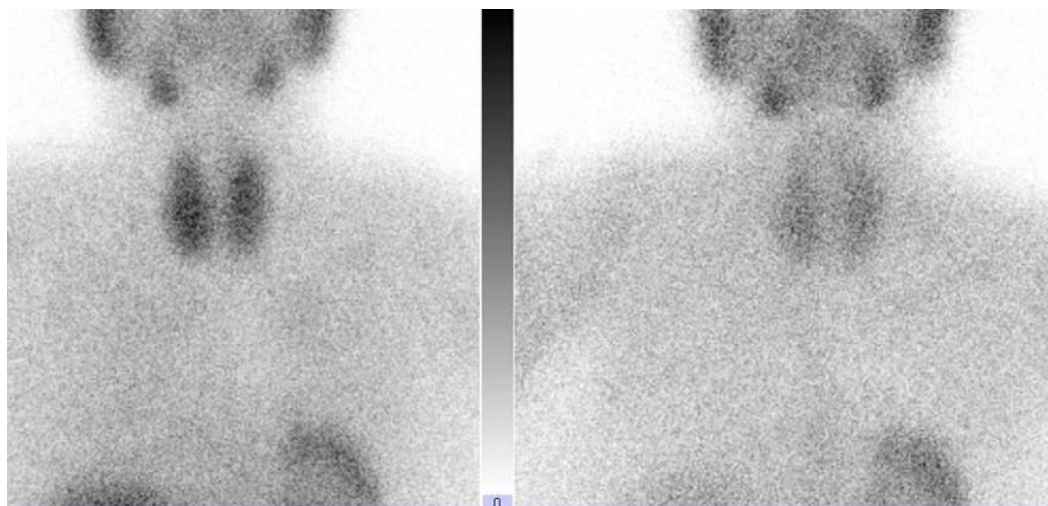
Tablica 10. Raspodjela potpunih i nepotpunih nalaza strume na SPECT/CT-u

Nalaz	SPECT/CT	Postotak (%)
Potpun	56	93
Nepotpun	4	7
Ukupno	60	100

Grafikon 8. Grafički prikaz potpunih i nepotpunih nalaza strume na SPECT/CT-u

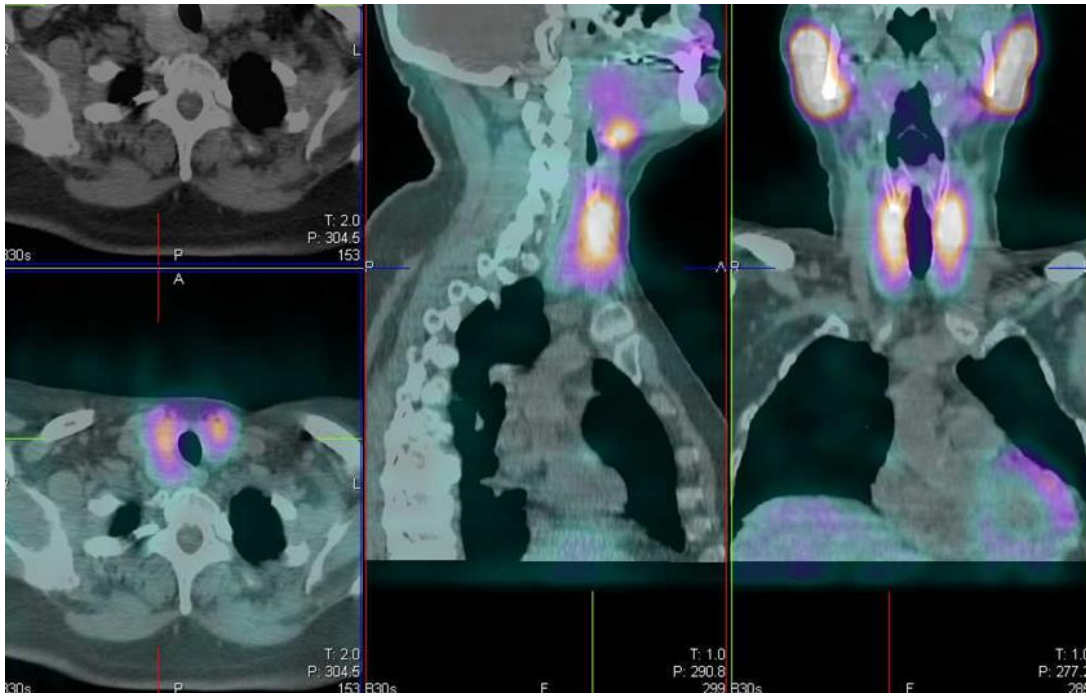


SPECT/CT-om su se kod 93% pacijenata (Tablica 10. Grafikon 8.) jasnije mogle definirati karakteristike strume koje omogućuju lakšu diferencijaciju suspektnih promjena koje zahtijevaju daljnju obradu i onih kod kojih je dovoljno samo praćenje eventualnog rasta. Te karakteristike, koje nije bilo moguće vizualizirati planarnom scintigrafijom su retrosternalni/retroklavikularni smještaj, prisutnost kalcifikata u čvoru, kompresivni učinak čvora na okolne strukture, odnosno pomak dušnika.



Slika 6. Scintigrafija štitnjače s ^{99m}Tc MIBI – prednja projekcija, nakon 15 (lijevo) i nakon 90 minuta (desno). Vide se podjednako difuzno uvećana oba režnja štitnjače koji podjednakim intenzitetom akumuliraju radiofarmak. Nakon 90 minuta prikaz je difuzno značajno bljeđi.

(Izvor: Klinički zavod za nuklearnu medicinu, KBC Rijeka)



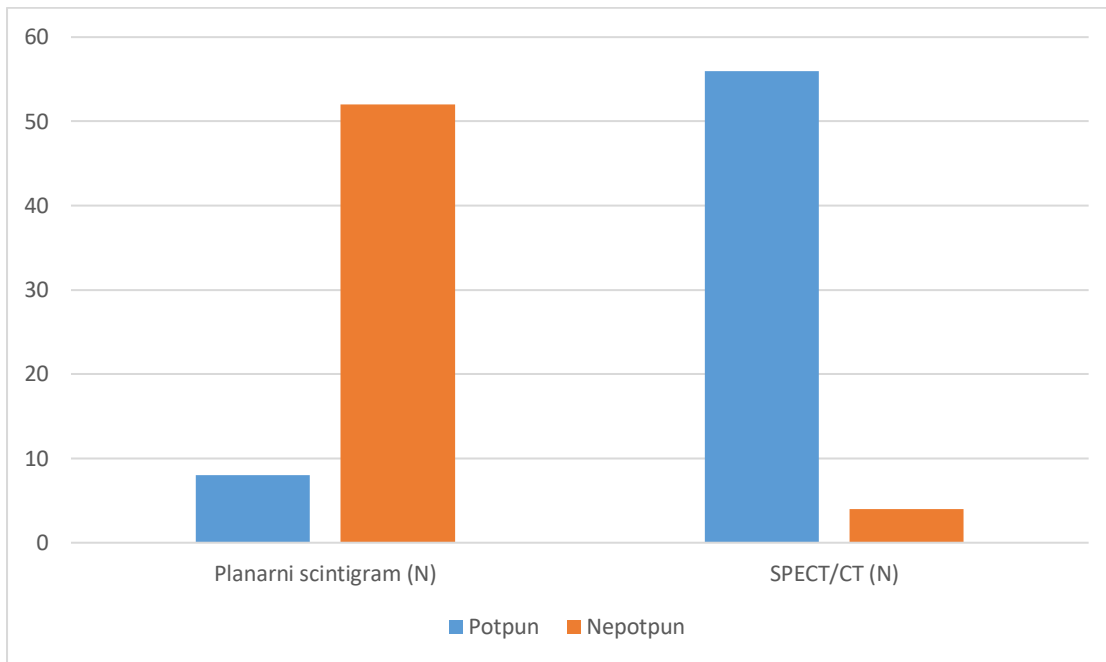
Slika 7. SPECT/CT štitnjače s 99mTc MIBI – transverzalni, sagitalni i frontalni presjek. Na desnoj strani je jasnije vidljivo da dio režnja seže dorzalnije, uz dušnik i blago ga potiskuje.

(Izvor: Klinički zavod za nuklearnu medicinu, KBC Rijeka)

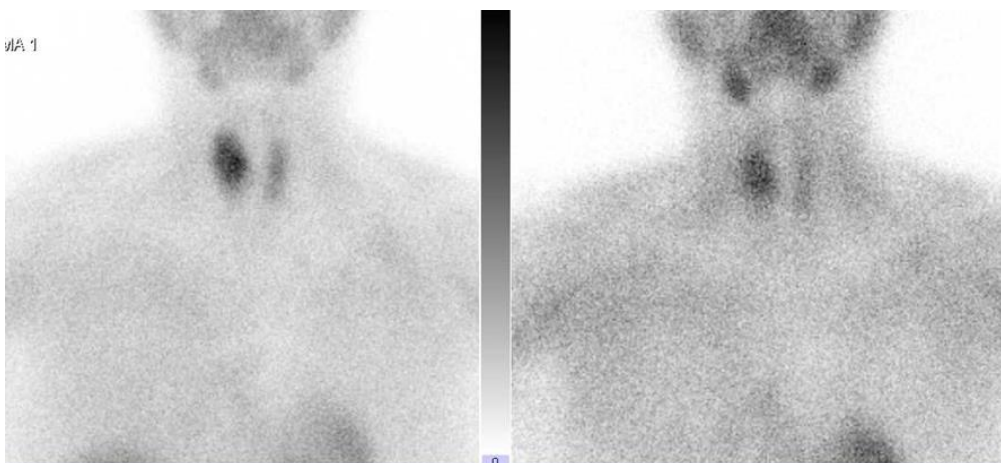
Tablica 11. Usporedba potpunih i nepotpunih nalaza strume na planarnom scintigramu i SPECT/CT-u

Nalaz	Planarni scintigram	(N)	SPECT/CT	(N)
Potpun		8		56
Nepotpun		52		4
Ukupno		60		60

Grafikon 9. Grafički prikaz usporedbe potpunih i nepotpunih nalaza strume na planarnom scintigramu i SPECT/CT-u

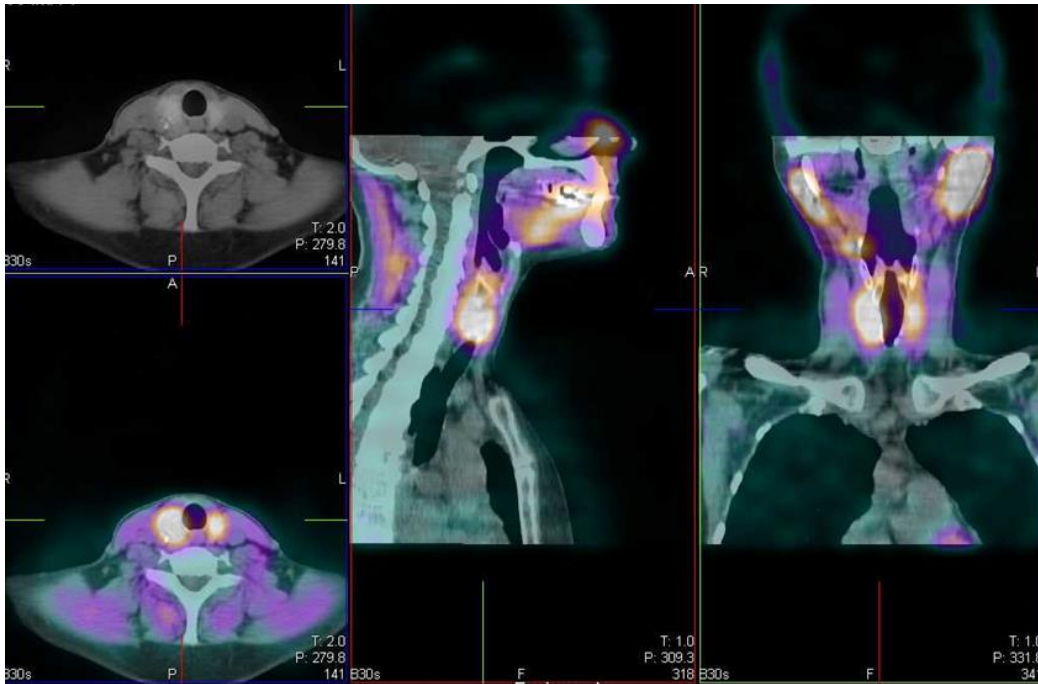


Iz Tablice 11. i Grafikona 9. vidljivo je da su se osobine strume mogle jasnije prikazati SPECT/CT metodom u odnosu na planarno snimanje, čak kod 56/60 pacijenata odnosno postoji statistički značajna razlika u otkrivanju karakteristika strume primjenom planarne scintigrafije i SPECT/CT metode ($X^2=73,98$, $df=1$, $p\leq 0,05$).



Slika 8. Scintigrafija štitnjače s ^{99m}Tc MIBI – prednja projekcija, nakon 15 (lijevo) i nakon 90 minuta (desno). Vidi se intenzivna akumulacija u gornje dvije trećine desnog režnja koji ne izleda uvećan, lijevi je blijed i homogen. Prikaz desnog režnja je intenzivan i nakon 90 min.

(Izvor: Klinički zavod za nuklearnu medicinu, KBC Rijeka)



Slika 9. SPECT/CT štitnjače s ^{99m}Tc MIBI – transverzalni, sagitalni i frontalni presjek. Na desnoj strani je jasnije vidljivo da akumulacija u režnju odgovara nodoznoj tvorbi koja sadrži kalcifikat.

(Izvor: Klinički zavod za nuklearnu medicinu, KBC Rijeka)

6. RASPRAVA

Ovo retrospektivno istraživanje uključilo je 150 ispitanika kojima je ultrazvučnim pregledom dokazana prisutnost suspektnih nodoznih promjena u štitnoj žlijezdi čiji je nalaz citološke punkcije bio nejasan, a na scintigrafiji s ^{99m}Tc -pertehnetatom nisu akumulirale radiofarmak.

Od ukupnog broja uključenih ispitanika izdvojeno je 60 pacijenata kod kojih je dodatno izvedeno snimanje hibridnom tehnikom - SPECT/CT-om. Niti jedan pacijent nije bio isključen iz istraživanja. Većinu ispitanika činile su osobe ženskog spola (88%), a najčešća uputna dijagnoza bila je *Nodus glandulae thyroideae* (37%). Više od polovice pacijenta bilo je dobi od 51 do 70 godina (60%). Navedeni podaci potvrđuju činjenicu da bolesti štitne žlijezde više zahvaćaju osobe ženskog spola, srednju i stariju dob, što je u skladu s podacima iz literature (14).

Radiofarmak ^{99m}Tc -MIBI akumulira se u čvorovima štitnjače koji imaju povećanu metaboličku aktivnost, a obično su to čvorovi s povećanim potencijalom maligne transformacije (13). Prema dobivenim podacima, u oko polovice pacijenata došlo je do vizualizacije MIBI pozitivnih čvorova, na planarnoj scintigrafiji u 29, a SPECT/CT tehnikom u 31 pacijenta, dakle nešto više. Može se stoga zaključiti da SPECT/CT tehnika nije značajnije doprinijela detekciji MIBI pozitivnih čvorova. Tome u prilog govori studija u kojoj je zabilježena 85%-tna akumulacija na planarnim snimkama, no snimke su bile dijagnostički dvosmislene (15). Međutim, dodatni doprinos SPECT/CT snimanja cjelokupnoj procjeni nodozne strume, značajno je veći, jer je broj nalaza u kojima je bilo moguće točnije opisati smještaj čitave strume (retrosternalni, retroklavikularni), potisnuće i/ili suženje dušnika ili prisustvo kalcifikata, čak 93%. Planarnim snimanjem takva je procjena bila moguća u svega 13% pacijenata. Ti su dodatni podaci omogućili točniju procjenu daljnjih postupaka s pacijentom, primjerice potrebu i planiranje opsega operativnog zahvata. Zabilježeno je da je kod 29,4% pacijenta s diferenciranim karcinomom štitnjače SPECT/CT metoda snimanja promijenila strategiju liječenja (16) te kod 14 od 17 pacijenta omogućila preciznu karakterizaciju lezije (17).

Iako je pregled štitnjače ultrazvukom pouzdana tehnika za otkrivanje čvorova u štitnjači, u slučaju retrosternalnog ili retroklavikularnog smještaja strume nije moguće sa sigurnošću procijeniti njene karakteristike i odnose sa susjednim anatomskim strukturama. Njegova osjetljivost je značajno manja u usporedbi sa scintigrafijom (18, 19). U našem radu, takvih je ultrazvučnih nalaza bilo 12% i u svim tim slučajevima je SPECT/CT tehnikom bilo moguće dodatno procijeniti navedene parametre. U svega 7% pacijenata SPECT/CT snimanjem nije

postignuta dodatna informacija koja već nije bila dostupna UZV pregledom ili planarnim scintigramom s MIBI-jem.

7. ZAKLJUČAK

Ovim istraživanjem potvrđena je prva hipoteza da se SPECT/CT snimanje dodatno izvodi kod jedne trećine svih planarnih statičkih scintigrafija štitne žlijezde, čak u nešto većem postotku.

Druga hipoteza, da se SPECT/CT snimanjem otkrio veći broj čvorova nije potvrđena jer taj podatak nije bio precizno naveden u nalazima, a akumulacija radiofarmaka u suspektnim čvorovima podjednako je bila vidljiva na planarnim i na SPECT/CT snimkama.

Dokazano je, međutim, da je značajno više informacija o karakteristikama čvorova odnosno strume dobiveno SPECT/CT-om u odnosu na planarno snimanje čime je pokazana značajna prednost hibridne tehnike snimanja u odnosu na planarnu.

LITERATURA

1. Bajek S, Bobinac D, Jerković R, Malnar D, Marić I. Sustavna anatomija čovjeka. Rijeka: Sveučilište u Rijeci; 2007.
2. Krmpotić Nemanić J, Marušić A. Anatomija čovjeka 2. dio. Zagreb: Medicinska naklada; 2002.
3. Sadler TW. Langmanova medicinska embriologija. Prijevod desetog izdanja. Zagreb: Školska knjiga; 2008.
4. Radojković R. Suvremene tehnologije u kirurgiji štitnjače [diplomski rad]. [Zagreb]: Medicinski fakultet Sveučilišta u Zagrebu; 2016. 26 p.
5. Hall JE, Hall ME. Guyton i Hall: Medicinska fiziologija. 14. izd. Zagreb: Medicinska naklada; 2022.
6. Dodig D, Kusić Z. Klinička nuklearna medicina. 2. obnovljeno i dopunjeno izd. Zagreb: Medicinska naklada; 2012.
7. Giovanella L, Avram AM, Iakovou I, Kwak J, Lawson SA, Lulaj E, et al. EANM practice guideline/SNMMI procedure standard for RAIU and thyroid scintigraphy. *Eur J Nucl Med Mol Imaging*. 2019;46(12):2514-2525.
8. Girotto N, Crnčić Bogović T. Nuklearna medicina za studente preddiplomskih studija. Rijeka: Sveučilište u Rijeci, Medicinski fakultet, Fakultet zdravstvenih studija; 2022.
9. Janković S, Eterović D. Fizikalne osnove i klinički aspekti medicinske dijagnostike. Zagreb: Medicinska naklada; 2002.
10. Janković S, Mihanović F, Punda A, Radović D, Barić A, Hrepić D. Radiološki uređaji i oprema u radiologiji, radioterapiji i nuklearnoj medicini. Split: Sveučilište u Splitu; 2015.
11. Delbeke D, Coleman RE, Guiberteau MJ, Brown ML, Royal HD, Siegel BA, et al. Procedure Guideline for SPECT/CT Imaging 1.0. *J Nucl Med*. 2006;47(7):1227-1234.
12. Buck AK, Nekolla S, Ziegler S, Beer A, Krause BJ, Herrmann K, et al. SPECT/CT. *J Nucl Med*. 2008;49(8):1305-1319.
13. Perić I, Klobučar S, Rahelić D, Vučak Lončar J, Bogović Crnčić T. Čvor u štitnjači – dijagnostički i terapijski izazov. *Medicina Fluminensis*. 2023;59(2):116-128.

14. Fischer L, Ilić Tomaš M, Bogović Crnčić T, Giroto N, Pribanić I, Grbac-Ivanković S. Uloga ^{99m}Tc-MIBI-ja u dijagnostici afunkcionalnih čvorova štitne žlijezde. *Medicina Fluminensis*. 2019;55(1):59-64.
15. Chen L, Luo Q, Shen Y, et al. Incremental value of ¹³¹I SPECT/CT in the management of patients with differentiated thyroid carcinoma. *J Nucl Med*. 2008;49:1952–7
16. Avram AM, Esfandiari NH, Wong KK. Preablation ¹³¹-I scans with SPECT/CT contribute to thyroid cancer risk stratification and ¹³¹-I therapy planning. *J Clin Endocrinol Metab*. 2015;100:1895–1902.
17. Tharp K, Israel O, Hausmann J, Bettman L, Martin WH, Daitzchman M, et al. Impact of ¹³¹I-SPECT/CT images obtained with an integrated system in the follow-up of patients with thyroid carcinoma. *Eur J Nucl Med Mol Imaging*. 2004;31:1435–1442.
18. Hong HS, Lee EH, Jeong SH, Park J, Lee H. Ultrasonography of various thyroid diseases in children and adolescents: a pictorial essay. *Korean J Radiol*. 2015 Mar-Apr;16(2):419-29.
19. Russell MD, Orloff LA. Ultrasonography of the thyroid, parathyroids, and beyond. *HNO*. 2022 May;70(5):333-344.

PRIVITCI

PRIVITAK A: Popis ilustracija

Slike

Slika 1. Arterije i vene štitne žlijezde.....	2
Slika 2. Štitna žlijezda s piramidnim režnjem.....	2
Slika 3. Gama kamera.....	6
Slika 4. Scintigrafija štitnjače s 99mTc MIBI - prednja projekcija, nakon 15 (lijevo) i nakon 90 minuta (desno).....	8
Slika 5. SPECT/CT štitnjače s 99mTc MIBI – transversalni, sagitalni i frontalni presjek	8
Slika 6. Scintigrafija štitnjače s 99mTc MIBI – prednja projekcija, nakon 15 (lijevo) i nakon 90 minuta (desno).....	24
Slika 7. SPECT/CT štitnjače s 99mTc MIBI – transversalni, sagitalni i frontalni presjek	25
Slika 8. Scintigrafija štitnjače s 99mTc MIBI – prednja projekcija, nakon 15 (lijevo) i nakon 90 minuta (desno).....	26
Slika 9. SPECT/CT štitnjače s 99mTc MIBI – transversalni, sagitalni i frontalni presjek	27

Grafikoni

Grafikon 1. Grafički prikaz raspodjele pacijenata po spolu	17
Grafikon 2. Grafički prikaz raspodjele ispitanika po dobnim skupinama - histogram	18
Grafikon 3. Grafički prikaz raspodjele broja pacijenata prema uputnoj dijagnozi.....	19
Grafikon 4. Grafički prikaz raspodjele pozitivnih i negativnih nalaza na planarnoj scintigrafiji	20
Grafikon 5. Grafički prikaz raspodjele pozitivnih i negativnih nalaza na planarnoj scintigrafiji i onih dobivenih SPECT/CT metodom.....	21
Grafikon 6. Grafički prikaz potpunih i nepotpunih nalaza strume primjenom ultrazvuka	22
Grafikon 7. Grafički prikaz potpunih i nepotpunih nalaza strume na planarnom scintigramu	23
Grafikon 8. Grafički prikaz potpunih i nepotpunih nalaza strume na SPECT/CT-u	24
Grafikon 9. Grafički prikaz usporedbe potpunih i nepotpunih nalaza strume na planarnom scintigramu i SPECT/CT-u.....	26

Tablice

Tablica 1. Broj uključenih ispitanika i udio u postotcima	16
Tablica 2. Raspodjela pacijenata po spolu	16
Tablica 3. Raspodjela ispitanika po dobnim skupinama.....	17
Tablica 4. Raspodjela broja pacijenata prema uputnoj dijagnozi.....	18
Tablica 5. Raspodjela pozitivnih i negativnih nalaza na planarnoj scintigrafiji	19
Tablica 6. Usporedba pozitivnih i negativnih nalaza na planarnoj scintigrafiji i SPECT/CT-u	20
Tablica 7. Raspodjela pozitivnih i negativnih nalaza po spolu nakon SPECT/CT snimanja ..	21
Tablica 8. Raspodjela potpunih i nepotpunih nalaza strume primjenom ultrazvuka	22
Tablica 9. Raspodjela potpunih i nepotpunih nalaza strume na planarnom scintigramu	23
Tablica 10. Raspodjela potpunih i nepotpunih nalaza strume na SPECT/CT-u	23
Tablica 11. Usporedba potpunih i nepotpunih nalaza strume na planarnom scintigramu i SPECT/CT-u	25

PRIVITAK B: Upute pacijentu za scintigrafiju štitne žlijezde



Prof. dr. sc. Srećana Orđac-Ivanković, dr. med.
Klinička jedinica za funkcijsku dijagnostiku i zaštitu od zračenja
Pročelnica: doc.dr.sc. Neva Giroto, dr. med.
Tel: +385 (0)51 658-363 • Fax: +385 (0)51 658-365
nuklearna@kbc-rijeka.hr • www.kbc-rijeka.hr



UPUTE ZA PACIJENTE SCINTIGRAFIJA ŠTITNE ŽLIJEZDE

Scintigrafija štitne žlijezda je neinvanzivan i bezbolan postupak i nema nuspojava.

Ozračenje je manje nego kod većine RTG i CT snimanja, a približno odgovara zračenju kojem ste prirodno izloženi iz prirodnih izvora tijekom nekoliko mjeseci života

Pretraga je indicirana kod nekih bolesti štitne žlijezda, najčešće kod čvoraste štitnjače (po palaptornom nalazu), difuzno uvećane štitnjača, naročito ako je suspektan pormećaj funkcije

sumnja na subaktni tireoiditis (De Quervain), i drugo.

Ovaj tip scintigrafije štitnjače radi se na indicaciju specijalista iz naše ambulante za štitnjaču, ali iz iz drugih polikliničkih ambulanti KBC- a, te za ležeće bolesnike s drugih Klinika i Odjela KBC-a.

PRIPREMA ZA PRETRAGU

Nije potrebna posebna priprema.

Uzmite sve lijekove koje inače uzimate. Odjenite se udobno, sa što manje nakita, naročito izbjegavajte nakit oko vrata.

Ponesite medicinsku dokumentaciju, a obavezno nalaz specijaliste koji preporuča scintigrafiju štitne žlijezda. Ukoliko dolazite na kontrolnu scintigrafiju svakako ponesite nalaz prethodne.

Upozorite nas ukoliko mislite da ste u drugom stanju.

POSTUPAK

Snimanje započinje 15 minuta nakon injiciranja radiofarmaka u venu na ruci. Snima se u u ležećem položaju s rukama uz tijelo, a traje 5 minuta. minuta (dva sata) nakon injiciranja.

Tijekom snimanja važno je da se ne pomičete. Nije potrebno biti natašte.

PRIVITAK C: Suglasnost kojim se prihvaća preporučeni dijagnostički postupak



KLINIČKI BOLNIČKI CENTAR RIJEKA
Krešimirova 42, 51000 Rijeka, Republika Hrvatska
Klinički zavod za nuklearnu medicinu
Predstojnica: prof. dr. sc. Sveltana Grbac-Ivanković, dr. med.
Klinička jedinica za funkcijsku dijagnostiku i zaštitu od zračenja
Pročelnica: doc.dr.sc. Neva Girotto, dr. med.
Tel: +385 (0)51 658-363 • Fax: +385 (0)51 658-365
nuklearna@kbc-rijeka.hr • www.kbc-rijeka.hr



SUGLASNOST

kojom se prihvaća preporučeni dijagnostički postupak

Ime i prezime pacijenta _____

Datum i mjesto rođenja _____

Spol M Ž

Adresa stanovanja _____

Matični broj osigurane osobe u obveznom zdravstvenom osiguranju _____

Ime i prezime zakonskog zastupnika, odnosno skrbnika (za pacijenta koji nije pri svijesti, za pacijenta s težom duševnom smetnjom, za poslovno nesposobnog ili maloljetnog pacijenta)

Suglasan/suglasna sam da se podaci dobiveni ovom pretragom mogu koristiti u svrhu kliničkih znanstvenih istraživanja uz potpunu zaštitu privatnosti (bez navođenja osobnih podataka).

DA

NE

Negira trudnoću (za žene u fertilnoj dobi) _____

Pročitao/pročitala sam upute za izvođenje pretrage i suglasan/suglasna sam s postupkom:

Potpis pacijenta/zakonskog zastupnika/skrbnika

Potpis i faksimil liječnika

Datum _____

PRIVITAK D: Radna lista

KBC RIJEKA – KLINIČKI ZAVOD ZA NUKLEARNU MEDICINU

SCINTIGRAFIJA ŠTITNJAČE S ^{99m}Tc – MIBI

Datum pretrage _____ Redni broj _____ Upućen od _____

Prezime i ime _____ Datum rođenja _____

Visina _____ cm Težina _____ kg Spol M / Ž Z.M. _____

Zadana aktivnost: _____ MBq Izmjereno _____ MBq, volumen _____ ml Ostatak _____ MBq

Aplicirano _____ MBq Mjesto injiciranja _____ poteškoće / paravenozno / reinjic

Aplicirao: _____ u _____ h

KAMERA (E.CAM, SYMBIA)

Etape snimanja: 1. rana statika(15-30') u _____ h

2. srednja statika(90') u _____ h

3.SPECT/CT u _____ h (DA/NE) CTDI _____ DLP _____

4. AMIODARON: rana statika (10') u _____ h

srednja statika (60') u _____ h

Snimio: _____

Uputna dijagnoza: _____

Anamnestički podaci _____

UTZ vrata: _____

PTH: _____ mmol/l

Rezultati drugih pretraga: _____

Liječnik: _____

ŽIVOTOPIS

Rođena sam 30.9.2001. godine u Zadru. Pohađala sam Srednju medicinsku školu Ante Kuzmanića u Zadru, smjer medicinska sestra/tehničar opće njege. Po završetku srednje škole upisujem studij Radiološke tehnologije na Fakultetu zdravstvenih studija u Rijeci.

Tijekom osnovnoškolskog obrazovanja dodatno sam pohađala sate talijanskog jezika te redovito sudjelovala na natjecanjima iz matematike. Kroz srednjoškolsko obrazovanje sudjelovala sam na natjecanjima iz latinskog jezika i zdravstvene njege te bila uključena u projekte međusobne suradnje raznih medicinskih škola na području Hrvatske i šire.