

Usporedba doznih indikatora kontrastne mamografije i digitalne tomosinteze

Milinković, Ivana

Undergraduate thesis / Završni rad

2024

Degree Grantor / Ustanova koja je dodijelila akademski / stručni stupanj: **University of Rijeka, Faculty of Health Studies / Sveučilište u Rijeci, Fakultet zdravstvenih studija**

Permanent link / Trajna poveznica: <https://um.nsk.hr/um:nbn:hr:184:207852>

Rights / Prava: [In copyright](#)/[Zaštićeno autorskim pravom.](#)

Download date / Datum preuzimanja: **2024-10-19**

Repository / Repozitorij:

[Repository of the University of Rijeka, Faculty of Health Studies - FHSRI Repository](#)



SVEUČILIŠTE U RIJECI
FAKULTET ZDRAVSTVENIH STUDIJA
PREDDIPLOMSKI STRUČNI STUDIJ RADIOLOŠKE TEHNOLOGIJE

Ivana Milinković

USPOREDBA DOZNIH INDIKATORA KONTRASTNE MAMOGRAFIJE I DIGITALNE
TOMOSINTEZE

Završni rad

Rijeka, 2024.

UNIVERSITY OF RIJEKA
THE FACULTY OF HEALTH STUDIES UNIVERSITY OF RIJEKA
UNDERGRADUATE UNIVERSITY STUDY OF RADIOLOGIC TECHNOLOGY

Ivana Milinković

COMPARISON OF DOSE INDICATORS OF CONTRAST MAMMOGRAPHY AND
DIGITAL TOMOSYNTHESIS:

research

Final thesis

Rijeka, 2024.

ZAHVALA

Ovim putem želim izraziti iskrenu zahvalnost svojoj mentorici izv. prof. dr. sc. Petri Valković Zujčić, dr. med. na stručnoj pomoći i vodstvu pri izboru teme i izradi ovog završnog rada. Njezina podrška, strpljenje i razumijevanje bili su od ključne važnosti za uspješan završetak ovog rada.

Također želim zahvaliti svojoj komentorici Doris Šegota Ritoša, mag. educ. phys. et inf. čiji su konstruktivni komentari i sugestije značajno doprinijeli kvaliteti ovog rada.

Zahvaljujem svim kolegama i kolegicama s fakulteta na njihovim savjetima, pomoći i podršci tijekom cijelog studija.

Posebno se zahvaljujem svojoj obitelji i prijateljima koji su mi bili neizmjerena podrška tijekom studiranja i izrade završnog rada.

Mentorica rada: izv. prof. dr. sc. Petra Valković Zujić, dr. med.

Komentor rada: Doris Šegota Ritoša, mag. educ. phys. et inf.

Završni rad obranjen je dana _____ na Fakultetu zdravstvenih studija
Sveučilišta u Rijeci, pred povjerenstvom u sastavu:

1. Maja Karić, bacc. radiol. techn., mag. admin. sanit.
2. Boris Bezak, dr.med.
3. izv. prof. dr. sc. Petra Valković Zujić, dr. med.

Izvješće o provedenoj provjeri izvornosti studentskog rada

Opći podatci o studentu:

Sastavnica	
Studij	PREDDIPLOMSKI STRUČNI STUDIJ RADIOLOŠKA TEHNOLOGIJA
Vrsta studentskog rada	Istraživački rad
Ime i prezime studenta	Ivana Milinković
JMBAG	0299014308

Podatci o radu studenta:

Naslov rada	
Ime i prezime mentora	izv. prof. dr. sc. Petra Valković Zujić, dr. med.
Datum predaje rada	23.6.2024.
Identifikacijski br. podneska	2407804098
Datum provjere rada	25.6.2024.
Ime datoteke	USPOREDBA DOZNIH INDIKATORA KONTRASTNE MAMOGRAFIJE I DIGITALNE TOMOSINTEZE
Veličina datoteke	4.57M
Broj znakova	101304
Broj riječi	16187
Broj stranica	64

Podudarnost studentskog rada:

Podudarnost (%)	
	8 %

Izjava mentora o izvornosti studentskog rada

Mišljenje mentora	
Datum izdavanja mišljenja	26.6.2024.
Rad zadovoljava uvjete izvornosti	<input checked="" type="checkbox"/> DA
Rad ne zadovoljava uvjete izvornosti	<input type="checkbox"/>
Obrazloženje mentora (po potrebi dodati zasebno)	

Datum
26.6.2024.

Potpis mentora
izv. prof. dr. sc. Petra Valković Zujić, dr.
med.

POPIS KRATICA

CEM - kontrastna mamografija (*engl. Contrast-Enhanced Mammography*)

CEM OP – odgođeni protokol kontrastne mamografije

CEM SP – standardni protokol kontrastne mamografije

CT – kompjutorizirana tomografija

AGD – srednja glandularna doza (*engl. Average Glandular Dose*)

MLO – mediolateralna kosa

CC – kraniokaudalna

DBT - digitalna tomosinteza dojke (*engl. Digital Breast Tomosynthesis*)

DICOM – Digitalna komunikacija i razmjena medicinskih slika (*engl. Digital Imaging and Communications in Medicine*)

FFDM - digitalna mamografija s punim poljem (*engl. Full-Field Digital Mammography*)

MR - magnetska rezonancija (*engl. Magnetic Resonance*)

UZV - ultrazvuk (*engl. Ultrasound*).

DRL – dijagnostičke referentne razine (*engl. Diagnostic Reference Levels*)

BI-RADS – engl. Breast Imaging Reporting and Data System

DZ PGŽ – Dom Zdravlja Primorsko – goranske županije

IR - interkvartilni raspon (*engl. Interquartile Range*)

SADRŽAJ

1.	UVOD	1
1.1.	Anatomija i fiziologija dojke	1
1.2.	Epidemiologija	2
1.3.	Faktori rizika	3
1.4.	Gustoća tkiva dojki	5
1.5.	BI-RADS kategorizacija	8
1.6.	Dijagnostičke metode oslikavanja dojki	8
1.7.	Ultrazvuk dojke	11
1.7.1.	Ultrazvučni uređaj	11
1.7.2.	Doppler	12
1.7.3.	Elastografija dojke	13
1.8.	Povijesni razvoj mamografije	15
1.8.1.	Doze zračenja u mamografiji	16
1.8.2.	Dijagnostičke referentne razine i tipične vrijednosti doznih indikatora	17
1.9.	Digitalna tomosinteza	17
1.9.1.	Indikacije za tomosintezu	19
1.10.	Kontrastna mamografija	20
1.10.1.	Povijest kontrastne mamografije	20
1.10.2.	Principi rada kontrastne mamografije	21
1.10.3.	Indikacije za kontrastnu mamografiju	22
1.10.4.	Standardni protokol oslikavanja kontrastnom mamografijom	23
1.10.4.1.	Tehnički aspekti kontrastne mamografije	25
1.10.4.2.	Dozne karakteristike	26
1.10.4.3.	Dijagnostička učinkovitost	26
1.10.5.	Odgođeni protokol oslikavanja kontrastnom mamografijom	27
1.10.6.	Kontrastna sredstva	27
1.10.7.	Kombinacija kontrastne mamografije sa drugim dijagnostičkim metodama	28
1.10.8.	Usporedba kontrastne mamografije i magnetske rezonancije	29
1.11.	Magnetska rezonancija dojki	31
1.11.1.	T1 – mjereno oslikavanje	32
1.11.2.	T2 – mjereno oslikavanje	33
1.11.3.	Klinička primjena	34
1.11.4.	Indikacije za MR dojke	35
1.12.	Kontrola kvalitete	35

2. CILJEVI I HIPOTEZE	37
3. ISPITANICI I METODE	38
3.1. Ispitanici	38
3.2. Postupak i instrumentarij	38
3.3. Statistička obrada podataka	39
3.4. Etički aspekti istraživanja	39
4. REZULTATI	40
5. RASPRAVA	45
6. ZAKLJUČAK	47
LITERATURA	48
PRIVITCI	55
ŽIVOTOPIS	56

SAŽETAK

Uvod: Rak dojke je najčešća zloćudna bolest žena s visokom stopom smrtnosti u razvijenim zemljama. U Hrvatskoj je učestalost raka dojke veća nego u ostatku Europe i stalno raste. Razvoj novih metoda oslikavanja dojki i organizirani mamografski probir značajno smanjuju smrtnost.

Cilj: Glavni je cilj istraživanja utvrditi vrijednost srednje glandularne doze (AGD) za postupke digitalne tomosinteze (DBT) i kontrastne mamografije (CEM) na uređaju Siemens Revelation u Centru za prevenciju i dijagnostiku kroničnih bolesti Doma zdravlja Primorsko-goranske županije (DZ PGŽ). Također, utvrdit će se postoji li statistički značajna razlika u vrijednostima AGD između DBT i CEM u DZ PGŽ te jesu li ove vrijednosti usporedive s onima objavljenim u recentnim međunarodnim publikacijama.

Metode: Medicinska dokumentacija pacijentica koje su prethodno podvrgnute dijagnostičkim postupcima CEM i DBT dojki analizirana je retrospektivno za svaku pretragu, uključujući dob pacijentica, ekspozicijske parametre pregleda (napon – kV, naboj – mAs), debljinu komprimirane dojke i AGD. Za razliku od standardne mamografije ili DBT, CEM uključuje primjenu intravenskog kontrastnog sredstva.

Rezultati: Pacijentice podvrgnute digitalnoj tomosintezi bile su, u prosjeku, mlađe od onih podvrgnutih kontrastnoj mamografiji, dok su tehnički parametri, poput debljine dojke, bili slični za sve tehnike oslikavanja. AGD za DBT bila je veća nego za standardni CEM protokol (CEM SP), ali nije bila statistički značajna ($p=0,78$). AGD za odgođeni CEM protokol (CEM OP) bila je veća nego kod DBT, a razlika je bila statistički značajna ($p<0,001$). Usporedbom AGD vrijednosti s drugim publikacijama pokazalo se da protokoli oslikavanja dojki koji se koriste u DZ PGŽ ne odstupaju od drugih centara te su usporedivi s vrijednostima objavljenim u recentnim publikacijama.

Zaključak: Rezultati istraživanja pokazali su da nema statistički značajne razlike u AGD za DBT i CEM SP preglede. Međutim, kod CEM OP protokola AGD je značajno veća. Uspostava i periodično praćenje doznih indikatora te usporedba s nacionalnim dijagnostičkim referentnim razinama ključni su za održavanje sigurnosti i kvalitete mamografskih pregleda. AGD vrijednosti u DZ PGŽ u skladu su s međunarodnim preporukama, što potvrđuje visoku kvalitetu mamografske prakse.

Ključne riječi: digitalna tomosinteza dojke, kontrastna mamografija, mamografija, oslikavanje dojki, srednja glandularna doza.

ABSTRACT

Introduction: Breast cancer is the most common malignant disease in women with a high mortality rate in developed countries. In Croatia, the incidence of breast cancer is higher than in the rest of Europe and continues to rise. The development of new breast imaging techniques and organized mammography screening significantly reduce the mortality rate.

Objective: The primary objective of this study is to determine the average glandular dose (AGD) for digital breast tomosynthesis (DBT) and contrast-enhanced mammography (CEM) on the Siemens Revelation mammography unit at the Center for Prevention and Diagnosis of Chronic Diseases of the Primorsko-Goranska County Health Center (DZ PGŽ). In addition, the study aims to determine whether there is a statistically significant difference in AGD values between DBT and CEM at DZ PGŽ and whether these values are comparable to those published in recent international publications.

Methods: The medical records of patients who previously underwent diagnostic procedures of CEM and DBT were retrospectively analyzed for each examination, including the patients' age, exposure parameters (voltage - kV, charge - mAs), compressed breast thickness, and AGD. Unlike standard mammography or DBT, CEM involves the use of an intravenous contrast agent.

Results: Patients who underwent digital breast tomosynthesis were younger than those who underwent contrast-enhanced mammography, while technical parameters, such as breast thickness, were similar for all imaging techniques. AGD for DBT was higher than for the standard CEM protocol (CEM SP), but this difference was not statistically significant ($p=0.78$). AGD for the delayed CEM protocol (CEM OP) was higher than for DBT, and this difference was statistically significant ($p<0.001$). By comparing the AGD values with other publications, it was shown that the breast imaging protocols used in the DZ PGŽ do not deviate from other centers and are comparable to the values published in recent literature.

Conclusion: The results of the research showed no statistically significant difference in AGD for DBT and CEM SP examinations. However, AGD is significantly higher in the CEM OP protocol. Establishing and periodically monitoring dose indicators and comparing them with national diagnostic reference levels are crucial for maintaining the safety and quality of mammographic examinations. AGD values at DZ PGŽ are in line with international recommendations, confirming the high quality of mammographic practice.

Key words: average glandular dose, breast imaging, contrast mammography, digital breast tomosynthesis, mammography.

1. UVOD

Rak dojke najčešća je zloćudna bolest žena u razvijenim zemljama. Otprilike 30 % svih malignih tumora u žena je rak dojke (1). Njegova učestalost u Hrvatskoj veća je nego u Europi te je u neprestanom porastu. S obzirom na to da je rak dojke opći zdravstveni problem konstantno se ulažu napor i sredstva kako bi se dijagnosticirao u što ranijoj fazi (1).

Dijagnostika zloćudnih bolesti dojke znatno se razvila u proteklih nekoliko desetljeća. Uvođenje organiziranog mamografskog probira kod asimptomatskih žena značajno je smanjilo smrtnost od malignih bolesti dojke. Dokazano je da korisnice zdravstvene usluge koje se odazivaju na preventivne mamografske preglede imaju otprilike 30 % manju smrtnost u usporedbi sa ženama koje ne sudjeluju u programima probira (2). Usprkos navedenim prednostima, nedostaci preventivnih mamografskih pregleda koji još uvijek nisu riješeni su niska osjetljivost pretrage u gustim dojkama, veliki broj ponovnih poziva na dodatnu obradu zbog lažno pozitivnih nalaza te pretjerano dijagnosticiranje. Između 20 % i 30 % žena koje se godišnje podvrgnu pregledu mamografije barem će jednom imati lažno pozitivan nalaz koji zahtijeva biopsiju. Na svaki spašen život mamografijom, 2-10 žena je predijagnosticirano (3). U svrhu prevladavanja ovih prepreka, boljeg dijagnosticiranja i ranijeg otkrivanja karcinoma, kontinuirano se razvijaju nove metode oslikavanja dojki.

1.1. Anatomija i fiziologija dojke

Dojka, poznata i kao mliječna žlijezda (lat. *mamma*, grč. *mastos*), nalazi se na prednjoj strani prsnog koša. Prostire se horizontalno od vanjske granice prsne kosti do pazušne jame i vertikalno od druge do šeste međurebrene hrskavice. Smještena je ispred velikog prsnog mišića (lat. *pectoralis major*) te ispod vanjskog kosog trbušnog mišića (lat. *musculus obliquus externus abdominis*). Ova tubulo-alveolarna žlijezda sastoji se od 20 do 25 pojedinačnih žlijezda. Svaka od njih, zajedno s vezivnim i masnim tkivom, formira jedan režanj, dok ih gusto vezivno tkivo odjeljuje. Svaki režanj uključuje jedan glavni odvodni kanal (*ductus lactiferus*), koji završava lijevkom na bradavici (*porus lactiferus*). Režnjevi su sastavljeni od režnjića (*lobuli glandulae mammae*) odvojenih vezivnim tkivom. Bradavicu dojke (*mamilla mammae*) okružuje areola (*areola mammae*), koja je zajedno s bradavicom pigmentiranija od ostatka kože dojke. Dojka se opskrbljuje krvlju preko grana triju arterija: unutarnje torakalne arterije (*a. thoracica*

interna), lateralne torakalne arterije (*a. thoracica lateralis*) i međurebrene arterije (*aa. Intercostales*) (4).

Medijalni dio dojke dobiva krv iz unutarnje torakalne arterije (*a. thoracica interna*) koja se razgranava u perforatore (*rr. perforantes*) dok se lateralni dio opskrbljuje preko lateralne torakalne arterije (*a. thoracica lateralis*), a duboki dio preko grana mamarne arterije (*rr. mammarii*). Venska opskrba započinje oko areole preko Hallerovog prstena, a vene medijalnog dijela ulijevaju se u unutarnje torakalne vene (*vv. thoracicae internae*), dok krv iz lateralnog dijela odvođe *v. thoracica lateralis* i *vv. intercostales*. Limfni sustav sastoji se od povezanog spleta limfnih žila, gdje se površinske limfne žile ulijevaju u pazušne limfne čvorove, iz lateralnih dijelova u međurebrene čvorove, a dio u prsne te supraklavikularne i infraklavikularne limfne čvorove. Inervaciju dojke vrše međurebreni živci (*nn. intercostales*), dok gornji dio inervira dio živaca iz vratnog spleta. Vater-Pacinijeva i Meissnerova osjetna tjelešca nalaze se u najdubljem sloju kože i potkožja (4).

Dojke su podložne hormonalnim utjecajima, čija je primarna funkcija izlučivanje mlijeka za prehranu novorođenčadi. Hormonalne promjene mogu dovesti do patoloških promjena, koje se dijagnosticiraju korištenjem modernih tehnoloških uređaja poput mamografa, ultrazvuka (UZV) ili magnetske rezonancije (MR).

1.2. Epidemiologija

Karcinom dojke čini najveći udio svih slučajeva raka kod žena širom svijeta, s procijenjenom globalnom incidencijom od oko 2,1 milijuna novih slučajeva godišnje, što čini 24,2 % svih novih slučajeva raka kod žena (5). Ova visoka incidencija naglašava potrebu za učinkovitim programima probira, ranim otkrivanjem i poboljšanim terapijskim pristupima. Incidencija raka dojke značajno varira širom svijeta, s višim stopama u razvijenim zemljama poput Sjeverne Amerike, Zapadne Europe i Australije.

Ove razlike u incidenciji mogu se pripisati nekoliko faktora, a jedan od značajnijih su dijagnostičke mogućnosti u razvijenim zemljama koje su značajno bolje zahvaljujući pristupu naprednim dijagnostičkim tehnologijama kao što su mamografija, UZV i MR, što omogućuje

rano otkrivanje raka dojke. Osim toga, viša razina svijesti o raku dojke i redoviti pregledi također doprinose višim stopama otkrivanja u razvijenim zemljama (5).

Stopa mortaliteta od raka dojke također varira širom svijeta, s višim stopama u zemljama s ograničenim pristupom zdravstvenoj skrbi. Smrtnost je veća u zemljama s niskim i srednjim prihodima zbog nekoliko ključnih razloga (5).

U razvijenim zemljama, stope incidencije raka dojke stabilizirale su se ili čak lagano povećale zbog organiziranih programa probira ranog otkrivanja raka dojke. S druge strane, trendovi u mortalitetu pokazuju značajno smanjenje zahvaljujući napretku u liječenju i boljem upravljanju bolesti. Stope mortaliteta u Sjedinjenim Državama pale su za oko 40 % od kasnih 1980-ih, što je rezultat kombinacije ranog otkrivanja i naprednih terapijskih metoda (6). Socioekonomski faktori igraju važnu ulogu u incidenciji i ishodima raka dojke. Žene s višim obrazovnim razinama i prihodima imaju bolji pristup preventivnim uslugama i kvalitetnom zdravstvenom zbrinjavanju, što doprinosi ranijem otkrivanju i boljem preživljenju. S druge strane, žene s nižim socioekonomskim statusom suočavaju se s većim preprekama u pristupu zdravstvenoj skrbi, što rezultira kasnijim dijagnozama i lošijim prognozama (7).

Epidemiološki podaci ističu značajne razlike u incidenciji i mortalitetu raka dojke diljem svijeta, koje su posljedica različitih socioekonomskih, geografskih i kulturnih faktora. Razumijevanje ovih razlika može pomoći u oblikovanju ciljnih intervencija i politika usmjerenih na smanjenje globalnog tereta raka dojke. Poboljšanje pristupa dijagnostičkim i terapijskim uslugama, zajedno s edukacijom i sviješću javnosti, ključni su koraci u smanjenju smrtnosti od raka dojke na globalnoj razini.

1.3. Faktori rizika

Razumijevanje faktora rizika ključ je za prevenciju, rano otkrivanje i strategije liječenja. Genetski čimbenici igraju ključnu ulogu u predispoziciji za karcinom dojke. Najznačajniji genetski čimbenici uključuju mutacije BRCA1 i BRCA2 gena. Žene s mutacijama u ovim genima imaju do 70% veći rizik za razvoj karcinoma dojke tijekom života (8). Mutacije u drugim genima kao što su TP53, PTEN, i PALB2 također su povezane s povećanim rizikom.

Hormonalni i reproduktivni faktori značajno utječu na rizik od razvoja karcinoma dojke. Produljena izloženost endogenim estrogenima povećava rizik. Ključni čimbenici uključuju ranu menarhu i kasnu menopauzu, jer dulje trajanje menstrualnih ciklusa dovodi do dulje izloženosti estrogenima (9). Također dob prve trudnoće i broj trudnoća utječu na rizik jer žene koje rađaju kasnije ili nemaju djece imaju povećan rizik. Dugotrajna upotreba hormonske nadomjesne terapije nakon menopauze također je povezana s povećanim rizikom od razvoja karcinoma dojke (10).

Životni stil i okolišni čimbenici također mogu značajno utjecati na rizik od karcinoma dojke (11). To su čimbenici koji uključuju prehranu, tjelesnu aktivnost, konzumaciju alkohola i pušenje. Visok unos zasićenih masti i nizak unos vlakana povezani su s povećanim rizikom od raka dojke. Redovita tjelesna aktivnost smanjuje rizik, dok sjedilački način života povećava rizik od karcinoma dojke (12). Konzumacija alkohola, čak i umjerena, povezana je s povećanim rizikom za razvoj karcinoma dojke. Dugotrajno i intenzivno pušenje također je povezano s povećanim rizikom.

Povećana tjelesna masa, posebno nakon menopauze, značajno povećava rizik od razvoja karcinoma dojke. Žene s viškom tjelesne mase imaju veću razinu cirkulirajućih estrogena proizvedenih u masnom tkivu, što povećava rizik (13). Povijesna izloženost ionizirajućem zračenju, posebno tijekom mladosti, povezana je s povećanim rizikom za karcinom dojke. Žene koje su bile izložene zračenju zbog terapijskih razloga (npr. liječenje limfoma) imaju veći rizik za razvoj karcinoma dojke kasnije u životu (14). Životni stil također igra značajnu ulogu u razvoju raka dojke. U razvijenim zemljama viši socioekonomski standard povezan je s kasnijim prvim porodom, manjim brojem djece i duljim trajanjem menopauze, što su sve faktori rizika za razvoj karcinoma dojke. Stoga kombinacija boljih dijagnostičkih mogućnosti i specifičnih životnih stilova utječe na različite stope otkrivanja i razvoja raka dojke u razvijenim zemljama.

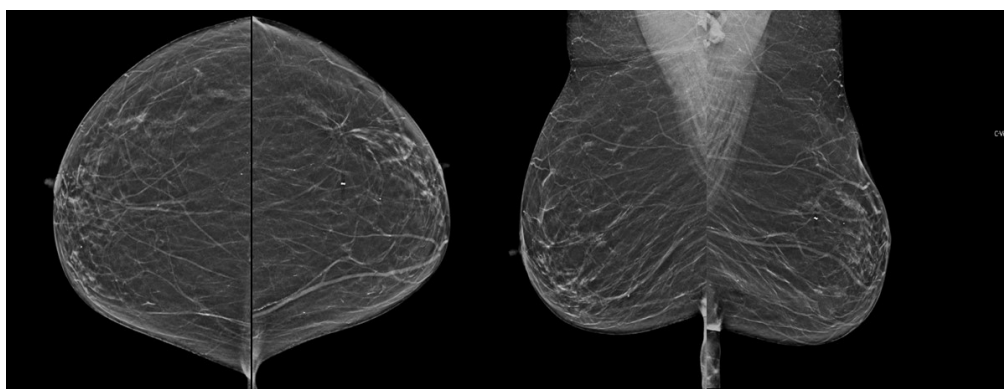
Razumijevanje faktora rizika za karcinom dojke ključno je za razvoj preventivnih mjera i strategija ranog otkrivanja. Genetski, hormonalni, reproduktivni, okolišni čimbenici, životni stil i radijacijska izloženost značajno utječu na rizik razvoja bolesti. Daljnja istraživanja usmjerena na ove faktore omogućit će bolje razumijevanje bolesti i učinkovite strategije za smanjenje incidencije karcinoma dojke.

1.4. Gustoća tkiva dojki

Mamografija je radiološka tehnika koja pokazuje veću osjetljivost u detekciji lezija u dojci niske gustoće, odnosno u dojkama s predominacijom masne supstitucije, dok osjetljivost mamografije značajno opada kod dojki visoke gustoće (15).

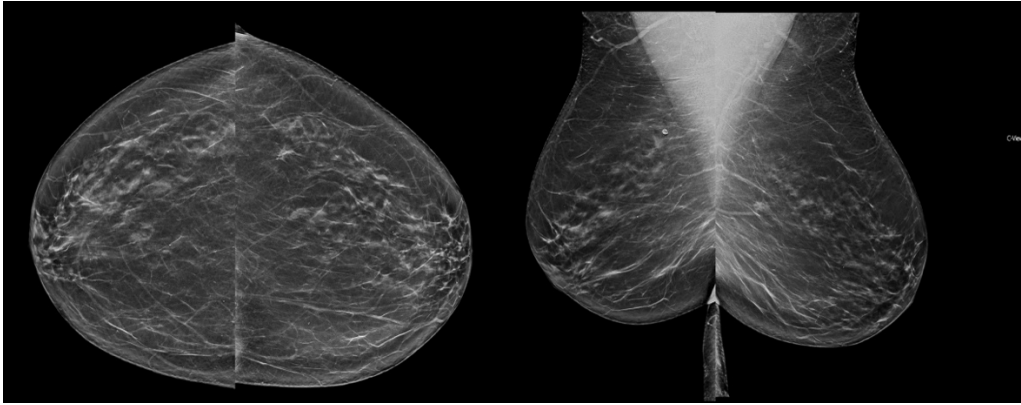
Gustoća dojki odnosi se na omjer fibroglandularnog tkiva i masnog tkiva u dojkama te varira od osobe do osobe. Fibroglandularno tkivo sastoji se od fibrozne strome i žlijezdanog epitela koji oblaže mliječne kanale te je gušće u odnosu na masno tkivo. X-zrake jače atenuiraju prolaskom kroz fibroglandularno tkivo, uzrokujući veću atenuaciju u odnosu na masno tkivo te se na mamogramu prikazuje kao svjetlije područje. Istraživanje je pokazalo da žene gušćih dojki imaju 1,8 do 6,0 puta veći rizik od razvoja raka dojke nego žene s dojkama manje gustoće (16, 17). Dojke veće gustoće ponekad je teško analizirati mamografijom te se stoga nadopunjuju ultrazvukom i MR-om. Mamografska klasifikacija temelji se na ACR BI-RADS (*American College of Radiology, Breast Imaging-Reporting and Data System*) sustavu, koji je posljednji put ažuriran 2015. godine. Prema ACR-u, dojke su podijeljene u četiri kategorije ovisno o gustoći fibroglandularnog tkiva na: ACR A, ACR B, ACR C i ACR D) (15).

Kategorija A označava dojke koje su gotovo potpuno masno supstituirane (Slika 1). Ova kategorija predstavlja vrlo nisku gustoću dojki, gdje je većina tkiva masno. Zbog niske gustoće, X-zrake lakše prolaze kroz tkivo, što omogućava jasniji prikaz mamograma. U ovakvim dojkama, abnormalnosti lakše se uočavaju, čineći mamografski pregled pouzdanijim za postavljanje dijagnoze (18).



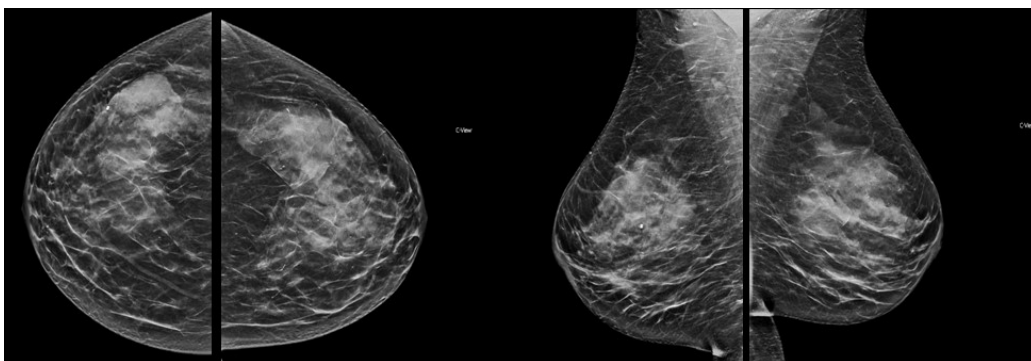
Slika 1 Involutivno promijenjene dojke gustoće parenhima ACR A. Izvor: arhiva Kliničkoga zavoda za dijagnostičku i intervencijsku radiologiju, Klinički bolnički centar Rijeka (preuzeto 22. lipnja 2024.)

Kategorija B predstavlja dojke s raširenom prisutnošću fibroglandularnog tkiva (Slika 2), ali su dojke i dalje pretežno masne. U ovoj kategoriji dojke imaju nešto više fibroglandularnog tkiva nego u kategoriji A, ali masno tkivo i dalje dominira. To znači da se X-zrake jače atenuiraju, omogućujući dobar prikaz mamograma (18). Ovakav nalaz nalazimo u većine populacije.



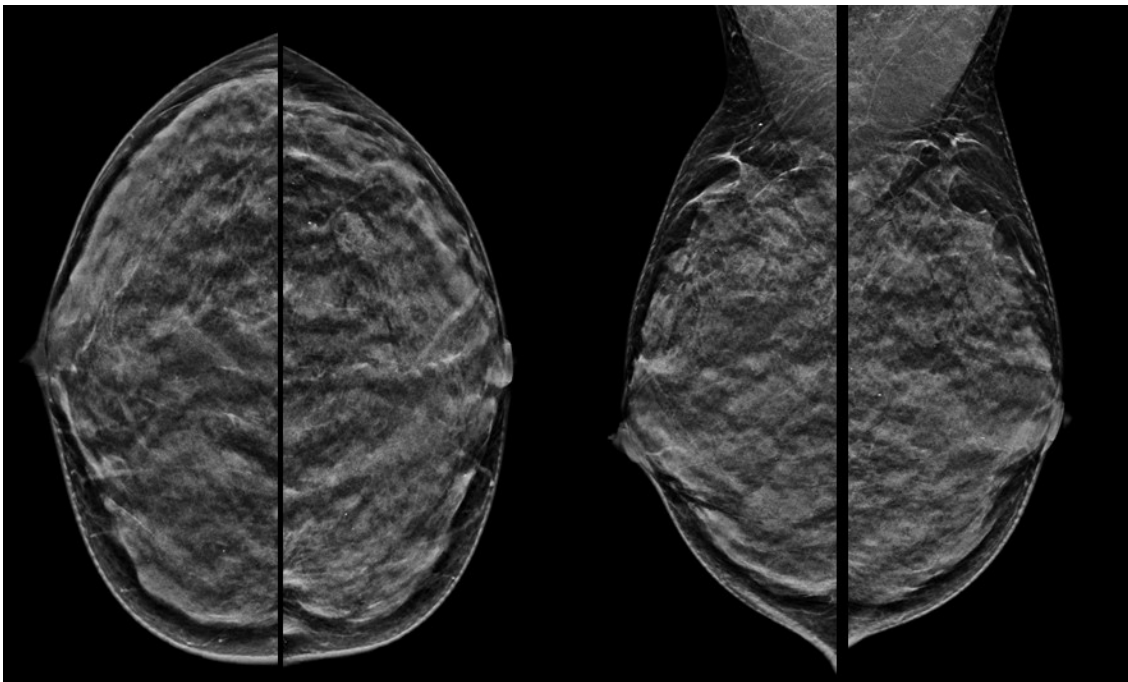
Slika 2 Dojke gustoće ACR B su većinom građene od masnog tkiva, ali postoje područja fibroznog i žljezdanog tkiva gustoće od 25 – 50 %. Ovakav nalaz ima oko 40% populacije. Izvor: arhiva Kliničkoga zavoda za dijagnostičku i intervencijsku radiologiju, Klinički bolnički centar Rijeka (preuzeto 22. lipnja 2024.)

Kategorija C označava heterogeno guste dojke, što može otežati detekciju manjih abnormalnosti (Slika 3). Ova kategorija predstavlja mješavinu gustog fibroglandularnog i masnog tkiva. Zbog većeg udjela fibroglandularnog tkiva, X-zrake teže prolaze kroz dojke, što može otežati interpretaciju mamograma. Manje abnormalnosti mogu biti prikrivene gustom strukturom tkiva, povećavajući potrebu za dodatnim dijagnostičkim metodama, u prvom redu ultrazvuk (18).



Slika 3 Dojke povećane gustoće parenhima ACR C od 51 – 74 %. Ovakvu mamografiju je potrebno nadopuniti ultrazvukom. Izvor: arhiva Kliničkoga zavoda za dijagnostičku i intervencijsku radiologiju, Klinički bolnički centar Rijeka (preuzeto 22. lipnja 2024.)

Kategorija ACR D označava izrazito guste dojke (Slika 4), što značajno povećava rizik od raka dojke i otežava detekciju tumora na mamogramu. U ovoj kategoriji X-zrake najjače se atenuiraju. Kao rezultat, mamografski prikaz može biti izuzetno težak za interpretaciju, a abnormalnosti poput tumora mogu biti prikrivene. Žene s ekstremno gustim dojkama imaju i do šest puta veći rizik od razvoja raka dojke u usporedbi sa ženama s manje gustim dojkama. U ovakvim slučajevima, dodatne dijagnostičke metode postaju ključne za točnu detekciju i dijagnozu (18).



Slika 4 Dojke izrazito povećane gustoće ACR D gdje je osjetljivost mamografije u detekciji lezija ispod 50 %. Ovakvu mamografiju je potrebno nadopuniti ultrazvukom, a prema EUSOBI smjernicama indiciran je i MR dojki. Izvor: arhiva Kliničkoga zavoda za dijagnostičku i intervencijsku radiologiju, Klinički bolnički centar Rijeka (preuzeto 22. lipnja 2024.)

Ova kategorizacija gustoće dojki prema ACR BI-RADS sustavu ima važnu ulogu u modernoj mamografiji, omogućujući radiolozima precizniju procjenu i bolju informiranost pacijentica o njihovom riziku od raka dojke te personalizirani pristup s obzirom na to da se kod gustoće ACR C i ACR D pregled mora nadopuniti ultrazvukom. Od 2022. godine prema EUSOBI smjernicama, kod ACR D dojki preporuča se i preventivni MR dojki svake dvije do četiri godine (19). Kroz razumijevanje razlika između ovih kategorija, možemo unaprijediti metode detekcije i povećati šanse za pravovremenu dijagnozu i liječenje.

Čimbenici koji mogu povećati gustoću tkiva dojke uključuju hormonsku nadomjesnu terapiju, trudnoću, dojenje, gubitak težine, rak dojke i upalna stanja kao što je mastitis. Suprotno tome, čimbenici koji smanjuju gustoću tkiva dojke uključuju dob, postmenopauzu, lijekove, vitamin D, debljanje i akromegaliju. Starije žene općenito imaju više masnog tkiva. Tijekom trudnoće prevladava fibroglandularno tkivo koje se uključuje nakon dojenja. Razine estrogena opadaju s godinama i tijekom menopauze, što dovodi do smanjenja veličine grudi i upotrebe tamoksifena kod trudnica. Viši indeks tjelesne mase (BMI) povezan je s gustoćom grudi zbog više masnog tkiva (20).

1.5. BI-RADS kategorizacija

BI-RADS standardna je i široko prihvaćena metoda za tumačenje mamografskog nalaza dojke. Koristi se u svim radiološkim metodama kao što su ultrazvuk, mamografija i MR. Godine 1992. predstavljena je prva BI-RADS inačica za standardizirano tumačenje nalaza u mamografiji te je nastao jedinstveni pojmovnik koji sadrži slikovne zapise različitih vrsta patologije dojki. Najnovije izdanje BI-RADS-a objavljeno je u veljači 2014. godine te je znatno prošireno i razvijeno (20).

Pojava BI-RADS kategorizacije omogućila je prevladavanje nedostatka dosljednosti u interpretaciji nalaza mamografije i poboljšala komunikaciju među stručnjacima za lezije dojki. Nalazi projekcija dojki podijeljeni su u sedam kategorija, od 0 do 6, gdje kategorija BI-RADS 1 označava odsutnost abnormalnih nalaza, a kategorija BI-RADS 6 predstavlja malignitet potvrđen biopsijom; kako se ide prema višim kategorijama, razina sumnje na malignitet progresivno raste, dok 0 označava nepotpunu mamografiju, odnosno nedostatak dijagnostičkih informacija. Od svog uvođenja, BI-RADS kategorizacija pokazala se učinkovitim načinom za radiologe da ocjenjuju slikovne zapise i odluče jesu li potrebne dodatne procedure (2).

1.6. Dijagnostičke metode oslikavanja dojki

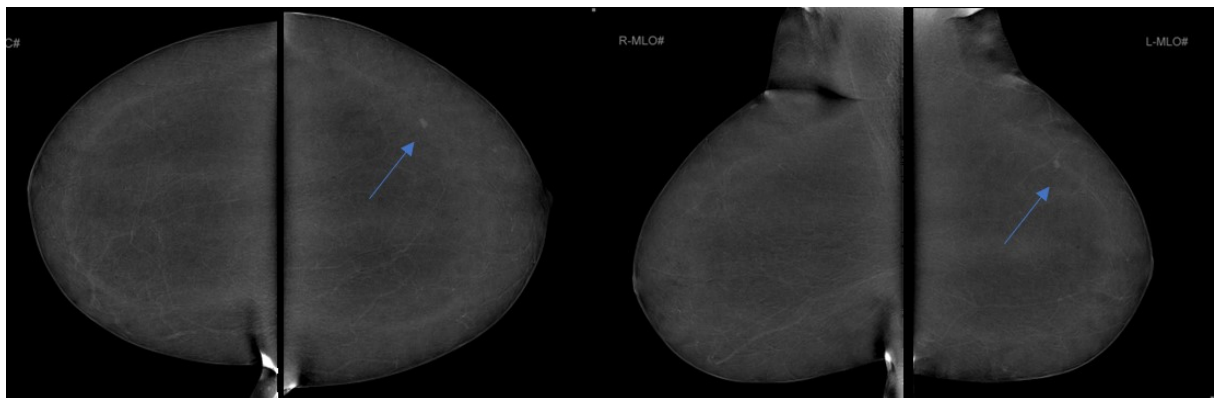
Primarna dijagnostička metoda koja se koristi za dijagnosticiranje malignih lezija u dojci je mamografija (2). Mamografija je osnovna radiološka metoda koja se koristi za oslikavanje dojke, a omogućuje otkrivanje okultnih lezija dojke, prije nego postanu opipljive (2). Ova tehnika koristi X – zrake nižih energija za detaljan prikaz tkiva dojke, čime se postiže veća

kontrastnost. Korištenje niskoenergetskih X-zraka omogućava bolji prikaz kontrasta između tkiva s malim razlikama u gustoći. Digitalna mamografija ima nekoliko prednosti u odnosu na tradicionalnu analognu mamografiju (film – folija sustav). Prvo, omogućava bolju detekciju lezija u gustim dojkama (21). Gusto tkivo dojke može otežati otkrivanje abnormalnosti na analognim mamogramima, ali digitalna tehnologija može poboljšati kontrast i jasnoću slikovnog zapisa, olakšavajući identifikaciju sumnjivih područja. Drugo, digitalna mamografija omogućava manipulaciju slikovnim podacima. Radiolozi mogu prilagoditi kontrast, svjetlinu i uvećati specifična područja na digitalnim zapisima, što može povećati dijagnostičku točnost. Ova sposobnost manipulacije slikovnim zapisima omogućava precizniju analizu i bolje praćenje promjena kroz vrijeme (21).

Preklapanje tkiva, posebno u gustim dojkama, može otežati otkrivanje određenih lezija dojke. Digitalna tomosinteza dojki (engl. *Digital Breast Tomosynthesis*, DBT) neinvazivna je metoda oslikavanja koja omogućuje jasnije definiranje nejasnih i asimetričnih sjena koje se uočavaju na standardnoj mamografiji i lakšu interpretaciju zahvaljujući slojevnom prikazu parenhima dojke (22). Tvoreći trodimenzionalne (3D) prikaze tkiva dojke, ova tehnika smanjuje anatomske šum ili preklapanje žljezdanog tkiva, poboljšavajući vidljivost deformacija žljezdanog parenhima (23). Osim što smanjuje učinak preklapanja tkiva, poboljšava detekciju mikrokalifikacija i omogućuje bolju karakterizaciju lezija u usporedbi s konvencionalnom mamografijom (24). Nedostatak tomosinteze uključuje nešto veću dozu zračenja u usporedbi s digitalnom mamografijom, nešto duže vrijeme trajanja pretrage te duže vrijeme očitavanja nalaza (25).

Mamografija s kontrastom (engl. *Contrast Enhanced Mammography*, CEM) temelji se na oslikavanju dojki niskoenergetskim i visokoenergetskim snopom X-zraka (oko 26–33 kVp i 44–50 kVp) prije i nakon primjene kontrasta te omogućava oslikavanje tumorske neoangiogeneze (Slika 5). CEM kombinira standardnu mamografiju s primjenom kontrastnog sredstva na bazi joda kako bi se poboljšala vizualizacija vaskularnih struktura unutar dojke. CEM omogućuje bolju detekciju tumorskih vaskularnih struktura i razlikovanje benignih od malignih lezija, posebno u gustim dojkama (25). Kod kontrastne mamografije standardno se izvode dvije projekcije za svaku dojku, kosa mediolateralna (- MLO) i kraniokaudalna (- CC) projekcija. Ovim standardnim projekcijama ostvaruju se različite projekcije dojki kojima se zahvaća medijalni i lateralni te kranijalni i kaudalni dio svake dojke čime se dobiva uvid u cjelokupan parenhim i omogućuje detaljni pregled tkiva. Kontrastna sredstva mogu poboljšati

dijagnostičku točnost jer neki tumori nisu jasno vidljivi na standardnoj mamografiji odnosno tomosintezi. Najnovija istraživanja pokazuju da CEM ima veliki dijagnostički potencijal jer kombinira prednosti mamografije s prednostima magnetske rezonancije dojki. CEM, kao i MR, čini se da doprinosi dijagnozi tumora koji su teško vidljivi konvencionalnom mamografijom i digitalnom tomosintezom dojke (posebno u gustim i izuzetno gustim dojkama) s nekim važnim prednostima u usporedbi s MR-om: mamografija s kontrastom tehnički je jednostavnija i brža za izvođenje, ekonomski prihvatljivija te ima lakši psihološki utjecaj na pacijente. Ujedno, CEM rezultira s manje lažno pozitivnih rezultata te je izvediva kod pacijenata kod kojih postoji kontraindikacija ili tehničko ograničenje za MR dojki. Prema dosadašnjim istraživanjima, osjetljivost CEM-a slična je magnetskoj rezonanciji dojki. Kontrastna mamografija jest obećavajuća metoda, a najveći nedostatak je primjena ionizirajućeg zračenja (23).



Slika 5 Kontrastna mamografija obje dojke. U gornjem vanjskom kvadrantu (strijelica) blijedi areal postkontrastne imbibicije. Biopsijom potvrđen invazivni tubularni karcinom, luminalni A. Izvor: arhiva Kliničkoga zavoda za dijagnostičku i intervencijsku radiologiju, Klinički bolnički centar Rijeka (preuzeto 22. lipnja 2024.)

MR dojke postao je nezamjenjiva metoda u procjeni proširenosti malignih lezija u dojci, procjeni odgovora na neoadjuvantno liječenje te probir visokorizičnih pacijenata. MR dojke koristi snažno magnetsko polje i radiofrekvencijske valove za stvaranje detaljnih slikovnih zapisa mekog tkiva dojke. Među najčešćim indikacijama za MR dojki je procjena opsega tumorskog procesa neophodno za adekvatno planiranje kirurškog zahvata kod pošteđnih operacija dojke te detekcija multizarišnih ili multifokalnih lezija. Indikacija za MR dojki je dokaz depozita u pazušnoj jami (patološka limfadenopatija) bez detektabilnog primarnog tumora u dojci na konvencionalnim metodama (mamografiji i ultrazvuku). MR se može koristiti za analizu nejasnih ožiljaka od prethodnih operacija i u detekciji recidiva. MR je posebno koristan za žene s visokim rizikom od karcinoma dojke, uključujući one s nasljednim

mutacijama u genima BRCA1 i BRCA2. Ima visoku osjetljivost za detekciju invazivnih karcinoma dojke i može otkriti lezije koje su nevidljive na mamografiji i ultrazvuku (26).

MR-om se najbolje procjenjuje integritet silikonskih umetaka te je to jedina indikacija kod koje nije neophodna primjena kontrastnog sredstva.

Ultrazvuk visoke razlučivosti koristi zvučne valove za stvaranje detaljnih slikovnih podataka tkiva dojke. Ova tehnika posebno je korisna za razlikovanje cističnih od solidnih tvorbi i za dodatnu procjenu sumnjivih lezija otkrivenih na mamografiji. Dodavanje ultrazvuka mamografiji može poboljšati detekciju karcinoma dojke kod žena s gustim dojkama (27).

Napredne dijagnostičke tehnike značajno su unaprijedile mogućnosti ranog otkrivanja i precizne karakterizacije karcinoma dojke. Digitalna mamografija, digitalna tomosinteza, kontrastna mamografija, MR i ultrazvuk visoke razlučivosti pružaju različite prednosti i mogu se koristiti komplementarno za postizanje najboljih dijagnostičkih ishoda.

1.7. Ultrazvuk dojke

Ultrazvuk visoke frekvencije za proučavanje dojke prvi je opisao dr. John Wild 1951. godine (28). Rano istraživanje nije bilo usmjereno na korištenje ultrazvuka kao metode otkrivanja tumora, već na razlikovanje karakteristika benignih i malignih bolesti dojke (29). Sljedećih 20 godina obilježilo je razvijanje sve preciznijih uređaja. Posebno su se razvijale ultrazvučne sonde s poboljšanim kristalima i sustavi za kolimaciju ultrazvučnih zraka (30). Ovi tehnološki napreci stabilizirani su 1980-ih dolaskom digitalne tehnologije i razvojem kolor Dopplera, tehnike koja omogućuje procjenu prisutnosti vaskularizacije unutar lezije dojke (31).

1.7.1. Ultrazvučni uređaj

Poznato je da ultrazvuk, kao dopuna mamografiji, u dojci s visokim udjelom žljezdanog tkiva, značajno poboljšava otkrivanje tumora. Međutim, neki aspekti čine njegovu upotrebu kao metodu probira kontroverznom: ultrazvuk je vrlo ovisan o operateru, teško ga je standardizirati

te je vremenski zahtjevan. Osim toga, nije pogodan kao metoda probira jer povećava broj lažno pozitivnih rezultata (32).

U posljednjih nekoliko godina, uloga automatskog ultrazvuka dojke (ABUS) postaje sve obećavajuća. Ova nova tehnologija otklanja neke od glavnih nedostataka konvencionalnog ručnog ultrazvuka, iako njezina primjena još uvijek nije u potpunosti uspostavljena u kliničkoj praksi (33). Ultrazvuk dojke omogućuje precizno i detaljno preoperativno anatomske planiranje uz najmodernije radiološke tehnike, poput lobarnog pristupa (34).

Prema tehničkoj izvedbi i obliku slikovnog zapisa koji stvaraju, ultrazvučne sonde dijele se na linearne, konveksne, sektorske i endokavitarnne. Linearne sonde stvaraju slikovni zapis u obliku pravokutnika i koriste se za prikaz površinski smještenih struktura, poput štitnjače, dojke, skrotuma, površinskih krvnih žila (35).

Prijemnik i predajnik ultrazvučnih valova, koji je ujedno i najznačajniji, najosjetljiviji i najskuplji dio ultrazvučnog uređaja, je sonda. Unutar sonde nalaze se piezoelektrični kristali koji pod utjecajem kratkih električnih impulsa stvaraju kratke mehaničke vibracije frekvencija od 2 do 15 MHz te tako stvaraju ultrazvučne valove usmjerene prema tijelu. Dok valovi prolaze kroz različita tkiva i organe, jedan dio njih se reflektira na granicama tkiva različite akustičke impedancije i vraća se natrag prema sondi. Tu reflektirani valovi uzrokuju mehaničke promjene u piezoelektričnim kristalima, koje potom generiraju električni signal. Taj signal se obrađuje i prikazuje na ekranu uređaja, bilo osciloskopa ili monitora (35).

Računalo unutar uređaja, mjereći vrijeme potrebno da se reflektirani ultrazvučni val vrati do sonde, izračunava udaljenost reflektirajuće strukture unutar tijela. Intenzitet reflektiranog signala i njegov prikaz na ekranu proporcionalni su razlici u akustičkoj impedanciji tkiva na čijim se granicama val reflektira. Također intenzitet reflektiranog signala ovisi i o putu kojim valovi prolaze, jer dolazi do njihovog slabljenja ili atenuacije (35).

Kako bi se atenuacija kompenzirala, koristi se elektroničko pojačalo koje prilagođava pojačanje u svakom ciklusu odašiljanja i prijema vala. Na taj način odjeci koji stižu kasnije (iz dubljih i više atenuiranih struktura) pojačavaju se više od onih koji stižu ranije (iz pliće smještenih struktura). Ova tehnika kompenzacije slabljenja signala poznata je kao "kompenzacija pojačanja u vremenu" i ključna je za osiguranje visokokvalitetnog prikaza slikovnih podataka (35).

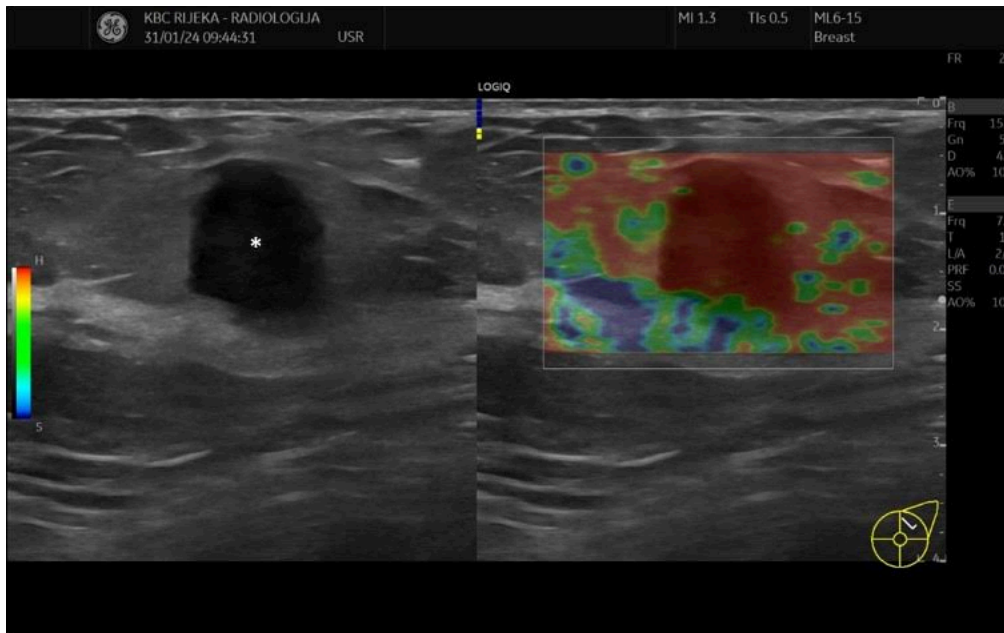
1.7.2. Doppler

Krvni tlak i hemodinamska analiza ultrazvukom temelje se na Dopplerovom efektu, nazvanom po austrijskom fizičaru iz 19. stoljeća Christianu Doppleru. Doppler je proučavao akustiku i otkrio da prijammnik zvuka prima različite frekvencije ovisno o izvoru zvuka ili prijammniku koji se kreće (30). Ako se udaljenost između njih povećava, frekvencija se smanjuje, ako se smanjuje, frekvencija raste. Promjena frekvencije može se izraziti numerički za izračun usporedbom brzine kretanja izvora i prijammnika. U medicinskoj dijagnostici Dopplerov učinak koristi se za mjerenje razlike između propuštenih i reflektiranih ultrazvučnih valova koji ulaze u sondu i vraćaju se u tijelo. Ta se razlika naziva Dopplerov pomak. Zbog svog broja i veličine, eritrociti najviše reflektiraju ultrazvučne valove u krvnim žilama, a brzina njihovog kretanja može se izračunati dopplerom. Doppler tehnikom bilježi se protok krvi u tijelu, uglavnom u krvnim žilama, analizirajući promjene frekvencije valova reflektiranih od eritrocita. Stanice reflektiraju ultrazvučne valove u različitim smjerovima ovisno o njihovoj geometriji, ali snaga valova koji se vraćaju u sondu obično je dovoljna za procjenu brzine. Iako je Dopplerov pomak vrlo mali dio osnovnog spektra ultrazvučnih valova, on je dovoljan za predstavljanje protoka. Budući da je pomak unutar čujnog raspona ljudskog uha, kretanje se može čuti preko zvučnika ultrazvučnog uređaja (35).

Doppler omogućuje kvalitativnu dijagnozu kroz krvne žile pomoću obojenog Dopplera, ali također omogućuje kvantitativnu analizu mjerenjem parametara Doppler strukture koji ukazuju na normalan ili abnormalan protok. Za valjanu analizu protoka ultrazvučni snop mora biti usmjeren pod određenim kutom u krvnu žilu. Najbolje je mjeriti pod kutom od 0° , s ultrazvučnim valovima u smjeru protoka. Budući da je Dopplerov pomak jednak kosinusu kuta između ultrazvučnog vala i krvne žile, nije moguće mjeriti pod kutom od 90° jer uređaj naknadno bilježi izostanak protoka. Pogreška u izmjerenoj brzini raste s povećanjem kuta, pa se u medicinskoj praksi koristi minimalni kut od 60° (35).

1.7.3. Elastografija dojke

Uz morfološke karakteristike lezija koje se otkrivaju ultrazvukom i drugim konvencionalnim radiološkim metodama, potrebno je bolje razumijevanje elastičnosti mekih tkiva kao dodatne dijagnostičke značajke te razvoj sustava za pouzdanu i učinkovitu procjenu (36). Elastičnost je ključna značajka živog tkiva, a za elastičnu deformaciju tkiva potrebna je primjena sile. Elastičnost se definira kao stupanj pomicanja tkiva u prostoru pod utjecajem određenog pritiska (Slika 6).



Slika 6 Elastografski prikaz malignog tumora lijeve dojke. Na lijevom dijelu slike (A) prikazan je standardni B – mod ultrazvučnog oslikavanja, dok je na desnom dijelu slike (B) prikazana elastografija. Crvenom bojom kodirano je tvrdo tkivo koje korelira sa hipohomogenom lobuliranom lezijom (asteriks) na B – modu koje odgovara trostruko negativnom tumoru lijeve dojke. Izvor: arhiva Kliničkoga zavoda za dijagnostičku i intervencijsku radiologiju, Klinički bolnički centar Rijeka (preuzeto 22. lipnja 2024.)

Ultrazvučna elastografija, poznata i kao sonoelastografija, “virtualna palpacija” ili “palpatorno oslikavanje”, koristi se za prikaz relativne tvrdoće tkiva ili njihove kompresibilnosti kao odgovor na primijenjenu silu. Tvrđa tkiva manje se deformiraju i pokazuju manju kompresibilnost u usporedbi s mekšim tkivima pod istim pritiskom (36).

Elastografija procjenjuje tvrdoću tkiva kroz tri ključna koraka: ekscitaciju, akviziciju i analizu, omogućujući detaljno razumijevanje mehaničkih svojstava tkiva, što je presudno za dijagnosticiranje raznih bolesti (36).

Ekscitacija je prvi korak i uključuje primjenu pritiska na tkivo. Taj pritisak može biti mehanički, vibracijski ili smični, a služi za izazivanje stresa unutar tkiva. Ova faza ključna je jer inducirani stres omogućava potrebnu deformaciju tkiva za daljnju analizu (36).

Akvizicija, drugi korak, odnosi se na snimanje signala koji nastaje kao rezultat deformacije tkiva uslijed primijenjenog pritiska. Ovaj signal, poznat kao naprezanje, bilježi promjene unutar tkiva koje se javljaju kao odgovor na stres. Akvizicija pruža ključne podatke za procjenu reakcije tkiva na pritisak, što je važno za razumijevanje njihovih elastičnih svojstava (36).

Treći i završni korak je analiza. Ova faza uključuje procjenu kompresibilnosti tkiva izazvane pritiskom. Analizom se procjenjuje elastičnost tkiva (E), što omogućuje zaključke o njihovoj tvrdoći i sposobnosti deformacije. Kroz analizu se dobivaju ključne informacije o mehaničkim svojstvima tkiva, što pomaže u preciznoj dijagnostici i planiranju terapije.

Sve tri faze elastografije (ekscitacija, akvizicija i analiza) omogućuju detaljan uvid u elastičnost i tvrdoću tkiva. Ova metoda je neinvazivna, ali izuzetno učinkovita, pružajući vrijedne informacije koje mogu značajno unaprijediti dijagnostičke postupke i liječenje pacijenata (36).

1.8. Povijesni razvoj mamografije

Slučajnim otkrićem X-zraka 1895. u Würzburgu, Njemačka, koje je otkrio W. Conrad Rontgen, započela je era radiološkog oslikavanja (37). Prva mamografija izvršena je tek 1913 g., a izvršio ju je njemački kirurg Albert Solomon. U svom radu „Prilozi patologiji u kliničkoj medicini raka dojke”, pokazao je da postoje različiti oblici malignih tumora dojke te je dokazao njihovo širenje putem limfne drenaže u pazušne limfne čvorove. Navedeno je dokazao izvođenjem radioloških istraživanja na 3000 uzoraka dojke nakon mastektomije (38).

Unatoč njegovim otkrićima, izbijanje Prvog svjetskog rata zaustavilo je njegove napore, a prošlo je nekoliko godina prije nego što je mamografija izvršena *in vivo*. Godine 1927. njemački kirurg Otto Kleinschmidt i njegov mentor Erwin Payr opisali su prvu mamografiju i njenu ključnu ulogu u ranom otkrivanju raka dojki (39). Sličan rad koji analizira ulogu radiologije u procjeni tumora dojke objavio je Walter Vogel 1932 godine (40). Ubrzo nakon toga, 1930. godine, Stafford Warren izveo je prvu mamografiju U Sjedinjenim Američkim Državama. Radiolog je analizirao potencijalnu ulogu tehnike u preoperativna procjena tumora dojke. Warren je opisao redovitu pojavu mliječne žlijezde i naglasio potrebu pregleda obje dojke, kao usporedbu između dvije su omogućile bolju identifikaciju abnormalnosti(41). Počevši od kasnih 1930-ih, radiolog Gershon-Cohen objavio je nekoliko studija koje opisuju varijabilnost normalnog radiografskog izgleda dojke (42, 43).

Veliki iskorak ostvarenje u suradnji s patologinjom Helen Ingleby, bacajući novo svjetlo na razumijevanje maligne bolesti dojke, zahvaljujući korelaciji patološkog i radiološkog aspekta bolesti dojke. U svojoj “Komparativnoj anatomiji, patologiji i radiologiji dojke”, također su analizirali kongenitalne anomalije dojke i njezinu normalu varijacije prema dobi, menstrualnom statusu, trudnoći i dojenju, kao saznanje ono što je normalno je preduvjet za razumijevanje onoga što je patološko (44).

Još jedan pionir u evoluciji mamografije bio je Raul Leborgne, radiolog iz Urugvaja. U svojim je radovima iz 1951. godine naglasio važnosti razlikovanja benignih i malignih kalcifikacija, njihovih morfoloških obrazaca i karakteristika. Temeljem detekcije patoloških kalcifikacija identificira se 30-50 % nepalpabilnih karcinoma dojke (45). Razvio je tehniku kompresije za

poboljšanje kvalitete dijagnostičke informacije te smanjenje doze zračenja, a to su temelji današnje standardne kliničke prakse izvođenja mamografije (45).

Javna svijest o raku i potreba za boljom i ranijom dijagnozom javlja se nakon Drugog svjetskog rata, no tek krajem 1960-ih godina javljaju se začeci mamografskog probira.

Prvi mamografski uređaj namijenjen isključivo za mamografiju proizveden je 1965. godine i omogućio je tehnički i znanstveno napredniji prikaz mamografije. Tijekom 1970-ih, mamografija je postala osnovna metoda za dijagnosticiranje raka dojke (46). Do 1970-ih mamografski filmovi obično su se razvijali ručno, ali se 1973. godina smatra prekretnicom jer je nova tehnologija omogućila mamografski sustav sa filmom i kazetom (23).

1.8.1. Doze zračenja u mamografiji

Efektivna doza primljena tijekom mamografskog pregleda u prosjeku je jednaka onoj koju tijelo primi od pozadinskog zračenja u tri mjeseca. X-zrake koje se koriste u mamografiji su niskoenergetske, generirane naponom od 25 do 35 kV. Apsorbirana doza predana dojci ovisi o obujmu dojke (47) te gustoći žljezdanog tkiva. Osim veličine i volumena dojke, doza ovisi i o drugim čimbenicima: materijalu od kojeg su građena anoda i filter, energiji snopa X-zraka) sili kompresije, gustoći i sastavu dojke. Utvrđeno je da se s tehničkim napretkom posljednjih godina ukupna doza na žljezdano tijelo dojke smanjuje (48). Mamografija zahtijeva pravilno pozicioniranje dojke kako bi se dobio dobar slikovni podatak i dijagnoza (48). Izvode se najmanje dvije kompresije na svakom prsnom košu kako bi se dobile različite projekcije: kraniokaudalna i mediolateralna kosa. Iako raspored oslikavanja nije važan, mnogi zdravstveni centri koriste konsenzusni protokol. Za dobivanje kvalitetnih mamografija važno je paziti na visinu postavljenog mamografa, pravilan položaj pacijentice, dobro pozicioniranje te kompresiju dojke. Visoka osjetljivost omogućuje bolje oslikavanje tkiva, poboljšanje dijagnostičke kvalitete i smanjenje izloženosti zračenju (48). Kao i u svakom dijagnostičkom postupku koji koristi X-zrake važno je da pacijent primi što je moguće manju dozu uz dobivanje dijagnostički zadovoljavajuće kvalitete slikovnog zapisa.

Važnu ulogu u pripremi pacijentice za pregled i mamografiju ima radiološki tehnolog, poštujući sva načela dobre prakse. To uključuje pravilno pozicioniranje pacijentice za mamografiju, odabir odgovarajuće ekspozicije, zadovoljavajuću kompresiju te dobivanje točnih i pouzdanih slikovnih podataka za dijagnozu. Za postizanje što točnijih i preciznijih rezultata, vrlo je važno prikazati sve anatomske strukture dojke, uključujući istaknuti pektoralni mišić, bradavicu u čistom profilu i inframamarni nabor (23).

1.8.2. Dijagnostičke referentne razine i tipične vrijednosti doznih indikatora

Pravilnik o uvjetima za primjenu izvora ionizirajućeg zračenja u svrhu medicinskog i nemedicinskog ozračenja propisuje upotrebu dijagnostičkih referentnih razina u svrhu optimizacije (49). Dijagnostičke referentne razine (engl. *Diagnostic Reference Levels*, DRL) predstavljaju razine koje se koriste u medicinskom snimanju kako bi se utvrdilo je li doza koju pacijent prima ili količina primijenjenih radiofarmaceutika u određenom radiološkom postupku neuobičajeno visoka ili niska za taj postupak. Nacionalne dijagnostičke referentne razine u radiologiji određuju se za najčešće radiološke postupke kao treći kvartil srednjih vrijednosti propisanih doznih indikatora koji su definirani za skupinu standardnih pacijenata. Tipične vrijednosti doznih indikatora definiraju se za svaki uređaj unutar ustanove koji koristi X – zračenje kao medijan svih vrijednosti (50). Obaveza uspostave tipičnih vrijednosti doznih indikatora unutar svake ustanove koja koristi ionizirajuće zračenje propisana je zakonom (50). DRL-ovi su jedan od važnih koraka u sustavu osiguranja kvalitete, služe kao smjernice i ne predstavljaju dozno ograničenje za svakog pojedinog pacijenta.

U mamografiji, dozni indikator za koji se određuje tipična vrijednost je srednja glandularna doza (engl. *average glandular dose*, AGD). Prema zakonu (50), DRL u Republici Hrvatskoj je definiran po projekciji samo za standardnu mamografiju i za debljinu dojke od 5-6 cm. DRL vrijednosti za DBT i CEM u Republici Hrvatskoj još uvijek nisu uspostavljene.

1.9. Digitalna tomosinteza

Digitalna tomosinteza je tehnika oslikavanja dojki koja koristi X-zrake iz različitih kutova kako bi rekonstruirala dojku bez superpozicije tkiva i smanjenja kvalitete slike. Riječ je o modificiranoj digitalnoj mamografiji koja koristi tehniku oslikavanja sličnu kompjuteriziranoj tomografiji (CT) , ali s ograničenim kutovima oslikavanja (15 - 60 stupnjeva) i nižom dozom zračenja u odnosu na CT (51).

Tehnika tomosinteze pojavila se tijekom 1980-ih godina, ali je zbog lošije kvalitete slikovnog prikaza bila privremeno obustavljena. Napredak u tehnologiji digitalnih receptora omogućio je da tomosinteza postane učinkovita i pouzdana metoda za dijagnosticiranje. DBT postaje standard skrbi za probir i dijagnostičko snimanje dojki (51).

DBT projekcije često se rade uz standardne digitalne mamograme jer to omogućuje lakšu usporedbu s prethodnim digitalnim mamografskim nalazima. Kombinacija digitalne mamografije i tomosinteze pokazala je veću osjetljivost i specifičnost u detekciji karcinoma nego sama mamografija. Dodavanje tomosinteze konvencionalnoj digitalnoj mamografiji povećava stopu otkrivanja karcinoma (22).

Za razliku od digitalne mamografije, koja koristi oslikavanja dojki iz jednog kuta, tomosinteza koristi CT rekonstrukciju slikovnih podataka dojke pri čemu se cijev kreće u luku oko dojke čime se dobivaju presjeci dojke iz različitih kutova oslikavanja uz smanjenu dozu zračenja. Dok tomografija rotira za 360° oko objekta, tomosinteza koristi ograničeni kut oslikavanja dojke s debljinom presjeka od 1 mm, a broj projekcija varira od 11 do 50, ovisno o proizvođaču uređaja. Prosječno vrijeme oslikavanja tomosintezom je 10 - 15 sekundi. Digitalni detektor prikuplja podatke tijekom ekspozicije te pomoću rekonstrukcijskih algoritama stvara gotovo trodimenzionalan prikaz dojke. Rezultat su slikovni podaci bez superpozicije tkiva, uz bolju kontrastnu osjetljivost i mogućnost pregleda dojke iz različitih kutova, što omogućuje bolje prepoznavanje kalcifikata, lezija i tumora dojke u odnosu na konvencionalnu 2D mamografiju. Noviji uređaji omogućuju funkciju 2D mamograma i 3D projekcije dojke. Kod digitalne mamografije, pacijentice često doživljavaju nelagodu zbog kompresije dojke na detektor, ali nelagoda traje samo nekoliko sekundi. Glavni cilj kompresije u tomosintezi je imobilizacija dojke i smanjenje doze zračenja na tkivo dojke (22).

Tomosinteza nudi nekoliko ključnih prednosti u odnosu na tradicionalne metode mamografije. Prvo, omogućava bolji prikaz karcinomskih promjena u tkivu dojke, povećavajući detekciju raka dojke za čak 30%. Točnost dijagnostike znatno je poboljšana, što smanjuje potrebu za ponovljenim snimanjima i dodatnim slikovnim pretragama. Prednosti digitalne tomosinteze uključuju mogućnost korištenja mamografa za izradu 2D i 3D projekcija dojke. Tomosinteza dijeli sve prednosti digitalne mamografije, kao što su poboljšana kontrastna osjetljivost, smanjen kontrastni šum i manje artefakata u usporedbi s analognom mamografijom, mogućnost digitalne obrade na računalu i stalna kvaliteta slikovnih podataka. Međutim, za razliku od digitalne i analogne mamografije, tomosinteza uklanja superpoziciju tkiva, što omogućuje preciznije pozicioniranje patoloških promjena poput kalcifikata, sjena ili distorzija dojke.

Još jedna prednost je bolji prikaz mikrokalcifikacija, što olakšava identifikaciju karakteristika lezija. Tomosinteza također omogućava prikaz multifokalnosti lezija, čime pruža detaljniji pregled stanja dojke (52). Važno je napomenuti da je doza zračenja usporediva s mamografijom u dvije projekcije, što znači da pacijentice nisu izložene dodatnom riziku od zračenja.

Unatoč brojnim prednostima, tomosinteza ima i neke nedostatke. Proces oslikavanja zahtijeva dulju kompresiju dojke nego kod konvencionalne mamografije, što može biti neugodnije za pacijentice. Također vrijeme akvizicije je dulje, a opterećenje za računalne sustave i radne stanice je veće. Zbog većeg broja slikovnih zapisa, vrijeme potrebno za interpretaciju je također duže, što može predstavljati izazov za radiologe (52).

1.9.1. Indikacije za tomosintezu

Jedna od glavnih indikacija za korištenje digitalne tomosinteze dojki su žene s gustim tkivom dojke. Gusto tkivo može otežati otkrivanje raka na standardnoj digitalnoj mamografiji zbog preklapanja tkiva, što može prikriti lezije. DBT smanjuje ovaj problem pružajući slojevite slike koje poboljšavaju vidljivost lezija i omogućavaju radiolozima precizniju analizu (53).

DBT se također često koristi kao dodatna tehnika za pregled žena koje su imale abnormalne rezultate na standardnoj mamografiji. Ova tehnika omogućava detaljniju evaluaciju sumnjivih područja, pomažući liječnicima u diferencijalnoj dijagnozi i odlučivanju o daljnjim koracima. Osim toga, žene s visokim rizikom od raka dojke, uključujući one s pozitivnom obiteljskom anamnezom ili genetskim mutacijama poput BRCA1 i BRCA2, mogu imati koristi od redovitog pregleda DBT-om. Ova metoda omogućava ranije otkrivanje potencijalnih malignih promjena, što može biti ključno za uspješno liječenje (54). Nadalje, DBT može biti od velike pomoći u rješavanju dijagnostičkih nejasnoća kada standardna mamografija ili ultrazvuk ne mogu pružiti dovoljno informacija za donošenje dijagnoze.

Unatoč mnogim prednostima, digitalna tomosinteza dojki ima i određene kontraindikacije. Kao i kod drugih metoda koje koriste X-zrake, DBT se obično ne preporučuje trudnicama. Iako je doza zračenja niska, preporučuje se oprez i razmatranje alternativnih metoda (55). Pacijentice s ograničenom pokretljivošću ili one koje ne mogu održati potrebni položaj tijekom oslikavanja možda neće moći koristiti DBT, a izuzetno velike dojke mogu predstavljati izazov za pravilno pozicioniranje i kvalitetu slike.

Povećana osjetljivost na zračenje još je jedna kontraindikacija. Žene koje su već podvrgnute značajnom broju slikovnih pretraga koje koriste ionizirajuće zračenje možda će trebati razmotriti alternative kako bi se smanjila kumulativna doza. U tim slučajevima, prednost se

može dati metodama koje ne koriste ionizirajuće zračenje, poput ultrazvuka ili magnetske rezonancije.

DBT predstavlja značajan napredak u slikovnoj dijagnostici raka dojke, s jasnim prednostima u detekciji i diferencijaciji lezija, posebno kod žena s gustim tkivom dojke. Ipak, kao i svaka medicinska procedura, DBT ima svoje indikacije i kontraindikacije koje treba pažljivo razmotriti kako bi se osiguralo optimalno korištenje ove tehnike i zaštita pacijentica. Pažljivo razmatranje indikacija i kontraindikacija omogućuje pružanje najbolje moguće skrbi i doprinosi učinkovitom otkrivanju i liječenju raka dojke.

1.10. Kontrastna mamografija

Kontrastna mamografija predstavlja naprednu dijagnostičku tehniku koja kombinira tradicionalnu mamografiju s upotrebom kontrastnog sredstva (56). Ovaj pristup omogućuje bolju vizualizaciju vaskularnih struktura i patoloških promjena unutar dojke, što može značajno poboljšati dijagnostičku točnost. Mamografija je jedina radiološka metoda za koju je dokazano da smanjuje smrtnost od raka dojke kroz rano otkrivanje. Međutim, mamografija ima nisku osjetljivost kod gustih dojki (57).

1.10.1. Povijest kontrastne mamografije

Tehnika CEM-a evoluirala je tijekom vremena. Prvi put je uvedena 1985. godine s nazivom digitalne subtraksijske angiografije dojke. Cilj je bio razlikovati benigne od malignih lezija dojke kako bi se izbjegla kirurška biopsija. Ova tehnika izvedena je postavljanjem katetera kroz venu u predjelu lakta u gornju šuplju venu, a zatim su napravljene višestruke projekcije dok je kontrast kolao kroz krvne žile dojke. Međutim, zbog invazivne prirode ovog postupka i početnih suboptimalnih rezultata, njegova daljnja upotreba u kliničkoj praksi obustavljena je (58).

Nakon toga, CEM je izveden korištenjem temporalne tehnike. U ovoj tehnici, dojka se komprimira i radi se ekspozicija prije primjene kontrastnog sredstva. Zatim se intravenozno primjenjuje kontrastno sredstvo, nakon čega se u razdoblju od 5 do 7 minuta snimaju višestruke

postkontrastne projekcije. Slikovni zapis prije primjene kontrasta se oduzima od zapisa poslije primjene kontrastnog sredstva te tako ističući područja upijanja kontrasta, odnosno tumora (23).

Prvi objavljeni članak o kliničkom iskustvu korištenja CEM-a objavio je Jong i sur. 2003. godine, ova je studija pokazala dobru sposobnost kontrasta primijenjenog na mamografiji za identifikaciju lezija dojke. Nakon što su neke preliminarnе studije potvrdile ove ohrabrujuće rezultate, General Electric je uložio u proizvodnju prototipa specifično za izvođenje mamografskih pregleda s dvoenergetskom subtrakcijom. Prvi rad koji je koristio ovaj specifični mamograf objavili su Dromain i sur. 2011. godine (59). Performanse CEM-a u identifikaciji lezija dojke bile su značajno bolje od same mamografije (23).

1.10.2. Principi rada kontrastne mamografije

CEM se temelji na oslikavanju dojki niskoenergetskim i visokoenergetskim snopom X-zraka, koju su prvi put opisali 2003. godine Lewin i suradnici i razvijena je kao alternativa temporalnoj tehnici. Oslikavanjem na dvije različite energije dolazi do različite apsorpcije rendgenskih zraka u tkivu dojke i kontrastnom jodnom sredstvu (60).

Kod niskoenergetskih projekcija koristi se napon od 26–33 kVp i prikazuju samo tkivo dojke, slično kao kod digitalne mamografije (FFDM). Istraživanja su pokazala da su slikovni zapisi dobiveni niskoenergetskim snopom X-zraka dijagnostički ekvivalentne FFDM-u unatoč prisutnosti intravenskog kontrasta. Visokoenergetske projekcije izvode se korištenjem napona od 44–50 kVp i prikazuju unos joda u tkivo dojke, ali same po sebi se ne mogu interpretirati (58).

Naknadna obrada podataka generira rekonstruirane slike koje ističu područja sjene joda, odnosno aktivnosti, dok potiskuju signal iz pozadinskog tkiva, slično kao kod subtrakcijskih projekcija najvišeg intenziteta na MR-u. Nakupljanje joda u dojci na CEM-u prikazuje neovaskularizaciju tumora.

Optimalni vremenski period za trajanje projekcije je 2 – 8 minuta nakon injekcije kontrasta. Projekcije ne moraju biti u specifičnom redosljedu jer prakse variraju među ustanovama. Kontrast u dojci ostaje prisutan do 10 minuta, što omogućava dovoljno vremena za dodatne projekcije s pojačanim kontrastom. Od velike je važnosti da se ekspozicije izvrše unutar osam minuta kako ne bi došlo do otpuštanja kontrasta iz parenhima dojke.

1.10.3. Indikacije za kontrastnu mamografiju

CEM postaje sve važnija dijagnostička metoda za različite skupine pacijenata zbog svoje sposobnosti detaljnog prikaza tkiva dojke i visoke osjetljivosti u otkrivanju karcinoma (Slika 7). Ključne indikacije za upotrebu CEM-a su pacijenti sa sumnjom na karcinom dojke, pacijenti s novootkrivenim karcinomom dojke, pozitivna obiteljska anamneza i gusto žljezdano tkivo (velika gustoća dojki) (23).



Slika 7 Uređaj za mamografiju sa mogućnošću tomosinteze i kontrastne mamografije u Centru za prevenciju i dijagnostiku kroničnih bolesti DZPGŽ. Izvor: arhiva Centra za prevenciju i dijagnostiku kroničnih bolesti DZ PGŽ (preuzeto 22. lipnja 2024.)

CEM je izuzetno koristan za pacijente kod kojih postoji sumnja na karcinom dojke. Ova metoda omogućava precizno razlikovanje benignih od malignih lezija, što je ključno za pravovremenu dijagnozu i liječenje. Kontrastno pojačanje pomaže u otkrivanju tumora koji možda nisu vidljivi na standardnim mamografijama, posebno kod žena s gustim tkivom dojke (23).

Kod pacijenata s novootkrivenim karcinomom dojke, CEM se koristi za procjenu opsega bolesti. Ova metoda omogućava detaljan pregled obje dojke, pomažući u identificiranju svih zahvaćenih područja i planiranju odgovarajuće terapije. Precizna lokalizacija tumora može značajno utjecati na kirurški plan i daljnje liječenje.

Žene s pozitivnom obiteljskom anamnezom raka dojke, posebno one s genetskim mutacijama poput BRCA1 i BRCA2, imaju povećan rizik od razvoja bolesti. CEM se preporučuje kao dio redovitog probira za ove visokorizične skupine kako bi se omogućilo rano otkrivanje i liječenje potencijalnih malignih lezija (23).

Žene s gustim žljezdanim tkivom dojke često imaju manju učinkovitost standardnih mamografija zbog veće gustoće tkiva koje može prikriti tumore. CEM je posebno koristan u ovim slučajevima jer kontrastno pojačanje poboljšava vidljivost lezija, omogućujući točniju dijagnozu.

Postoje situacije kada MR nije prikladan zbog različitih kontraindikacija, poput klaustrofobije, prisutnosti metalnih implantata ili elektrostimulatora. U tim slučajevima, CEM pruža pouzdanu alternativu, omogućavajući detaljnu vizualizaciju dojki bez potrebe za MR-om.

1.10.4. Standardni protokol oslikavanja kontrastnom mamografijom

Priprema pacijenata za kontrastnu mamografiju prema standardnom protokolu (CEM SP) temeljni je korak koji osigurava sigurnost pacijenata i visokokvalitetne dijagnostičke rezultate. Ovaj proces uključuje pažljivu procjenu zdravstvenog stanja, primjenu kontrastnog sredstva, te kontinuirano praćenje pacijenata prije, tijekom i nakon postupka kako bi se smanjili rizici i postigla što veća preciznost dijagnoze. Prije izvođenja CEM-a, ključno je provesti temeljitu procjenu pacijentove anamneze kako bi se identificirali potencijalni rizici i kontraindikacije za primjenu kontrastnog sredstva. Takav postupak uključuje procjenu alergija te bubrežne funkcije.

Procjena alergija podrazumijeva identifikaciju pacijenata koji imaju poznatu alergiju na jod (62). Provjera bubrežne funkcije preporučuje se putem testova serumskog kreatinina ili procjene glomerularne filtracije (eGFR). Pacijenti s oštećenom bubrežnom funkcijom imaju povećani rizik od nefropatije izazvane kontrastom, što može dovesti do akutnog zatajenja bubrega. Stoga je važno identificirati i adekvatno upravljati pacijentima s oslabljenom bubrežnom funkcijom.

Za pacijente s poviješću blagih alergijskih reakcija na kontrastna sredstva, premedikacija može biti prepisana kako bi se smanjio rizik od ponovnih reakcija. Standardni protokol uključuje premedikaciju antihistaminicima (npr. difenhidramin) i kortikosteroidima (npr. prednizon) koji

se obično daju nekoliko sati prije primjene kontrastnog sredstva. Ovaj pristup može značajno smanjiti učestalost i ozbiljnost alergijskih reakcija (61).

Nakon što su svi preliminarni koraci dovršeni, pacijentima se intravenski daje kontrast na bazi joda. Proces uključuje nekoliko ključnih koraka. Prvi korak je doziranje kontrastnog sredstva te se obično temelji na tjelesnoj težini pacijenta, krećući se između 1,5 i 2 ml/kg tjelesne mase. Važno je osigurati da se kontrast primjenjuje ravnomjerno i kontrolirano, često pomoću automatskog injektora koji omogućuje preciznu kontrolu brzine i količine ubrizganog kontrasta.

Praćenje tijekom primjene kontrastnog sredstva uključuje pažljivo praćenje pacijenata tijekom i neposredno nakon primjene kako bi se prepoznali bilo kakvi znakovi nuspojava, uključujući urtikariju, otežano disanje ili anafilaktičke reakcije. Medicinsko osoblje mora biti adekvatno opremljeno za brzo reagiranje u slučaju alergijskih reakcija.

Nakon primjene kontrasta, pacijentima se obično preporučuje odmor od nekoliko minuta kako bi se omogućila optimalna distribucija kontrasta u tkivima dojke. Ovaj period omogućuje kontrastu da proдре u sve dijelove tkiva dojke, čime se postiže bolji kontrast na slikovnim podacima. Praćenje uključuje nekoliko ključnih aspekata. Prvo, praćenje vitalnih znakova kao što su krvni tlak, puls i respiratorna frekvencija može pomoći u prepoznavanju bilo kakvih akutnih reakcija na kontrast. Drugo, pacijenti bi trebali biti upućeni da prijave bilo kakve simptome nelagode ili reakcije, poput svrbeža, mučnine ili vrtoglavice. Medicinsko osoblje trebalo bi biti obučeno u prepoznavanju i hitnom zbrinjavanju alergijskih reakcija, uključujući korištenje antihistaminika, kortikosteroida i adrenalina po potrebi.

Jasna i temeljita komunikacija s pacijentima o postupku i mogućim nuspojavama ključna je za smanjenje anksioznosti i osiguranje njihove suradljivosti. Pacijenti bi trebali biti informirani o svrsi postupka, uz objašnjenje kako kontrastna mamografija pomaže u poboljšanju dijagnoze raka dojke. Konačno, pacijentima treba detaljno objasniti korake postupka, uključujući trajanje postupka, način primjene kontrasta i očekivane osjećaje tijekom primjene.

1.10.4.1. Tehnički aspekti kontrastne mamografije

Tehnički aspekti standardnog protokola kod kontrastne mamografije ključni su za postizanje visoke kvalitete dijagnostičkih slikovnih podataka i precizne detekcije tumorskih lezija.

Prvi je korak u standardnom CEM protokolu oslikavanje X-zrakama nižih energija bez primjene kontrastnog sredstva. Ove projekcije služe kao osnovna referentna točka i omogućavaju procjenu anatomske strukture dojke prije aplikacije kontrasta.

Precizno pozicioniranje pacijenta je također ključan faktor postizanja adekvatnih projekcija. Dojka mora biti pravilno postavljena kako bi se osiguralo da su svi dijelovi tkiva pravilno obuhvaćeni. Pacijent se postavlja na način koji minimizira pokrete i osigurava stabilnost tijekom oslikavanja, čime se dodatno osigurava kvaliteta slikovnog zapisa.

Nakon što su niskoenergetske projekcije dovršene, pacijentu se intravenski ubrizgava kontrastno sredstvo. Nakon što se kontrast distribuirao kroz tkivo dojke, izvode se visokoenergetske projekcije. Visokoenergetske projekcije naglašavaju vaskularne strukture i tumorske lezije, pružajući dodatne informacije koje nisu vidljive na niskoenergetskim projekcijama. Tehnike poboljšanja projekcije uključuju napredne metode obrade, kao što je subtrakcija slikovnih podataka. U ovoj tehnici, niskoenergetske projekcije se oduzimaju od visokoenergetskih projekcija kako bi se istakle samo strukture kroz koje je prošao kontrast. Subtrakcija slikovnog zapisa omogućuje bolju detekciju tumorskih vaskularnih struktura u usporedbi s tradicionalnom mamografijom (59). Oprema korištena za CEM mora biti pažljivo kalibrirana i održavana kako bi se osigurala dosljedna kvaliteta snimanja. Ključni aspekti uključuju nekoliko važnih elemenata. Redovita kalibracija obuhvaća provjeru i podešavanje uređaja za snimanje kako bi se osigurala točnost ekspozicije i kvaliteta slike. Kalibracija uključuje ispitivanje rendgenskih cijevi, detektora i automatske kontrole ekspozicije (AEC) sustava.

U DZ PGŽ-a uspostavljen je funkcionalan program osiguranja kvalitete u sklopu kojeg se na mamografskom uređaju provode periodične procedure kontrole kvalitete – dnevne, tjedne, mjesečne i godišnje, kako bi se osiguralo da svi dijelovi sustava rade ispravno te da su sigurni za korištenje za pacijente i za osoblje. Obuka osoblja također je ključna jer medicinsko osoblje mora biti adekvatno obučeno za korištenje opreme za CEM, uključujući postupke snimanja, upravljanje kontrastom i hitne protokole za rješavanje alergijskih reakcija.

1.10.4.2. Dozne karakteristike

Dozne karakteristike standardnog protokola kod kontrastne mamografije igraju ključnu ulogu u osiguravanju sigurnosti pacijenata i učinkovitosti dijagnostičkog postupka. Jedna od glavnih prednosti CEM-a u usporedbi s digitalnom tomosintezom je niža AGD. AGD predstavlja ukupnu apsorbiranu dozu koju dojka prima tijekom mamografskog pregleda. CEM ima nešto nižu AGD u usporedbi s DBT-om, uz zadržavanje visoke dijagnostičke preciznosti (62).

Studija koja je obuhvatila usporedbu CEM-a i DBT-a kod velikog broja pacijenata utvrdila je da CEM poboljšava detekciju mikrovaskularnih promjena i karakterizaciju lezija (62). Smanjenje AGD-a u CEM-u ima značajne kliničke implikacije. Niža izloženost zračenju smanjuje rizik od radijacijski induciranih malignoma, što je posebno važno za pacijente koji zahtijevaju česte preglede, kao što su oni u visokorizičnim skupinama. Dugoročno praćenje pacijenata koji su podvrgnuti redovitim kontrolama zbog prethodnih abnormalnih nalaza ili genetske predispozicije za rak dojke može imati koristi od niže kumulativne doze zračenja bez ugrožavanja dijagnostičke točnosti.

Ove smjernice pomažu u osiguravanju da se CEM koristi na najučinkovitiji način, pružajući precizne dijagnostičke informacije uz minimalnu izloženost zračenju za pacijente.

1.10.4.3. Dijagnostička učinkovitost

Dijagnostička učinkovitost standardnog protokola kod kontrastne mamografije od velike je važnosti za rano otkrivanje i preciznu karakterizaciju raka dojke. Istraživanja su pokazala da CEM ima sličnu ili bolju učinkovitost u usporedbi s digitalnom tomosintezom, osobito kod pacijenata s gustim tkivom dojke. Kontrastna sredstva u CEM-u omogućavaju bolju detekciju mikrovaskularnih promjena i razlikovanje benignih od malignih lezija, što je od presudne važnosti za točnu dijagnozu i učinkovito liječenje (63). To omogućuje kliničarima da bolje razlikuju benigni fibroadenom od malignog karcinoma na temelju vaskularnih karakteristika. Detekcija mikrovaskularnih promjena je kritična za rano otkrivanje raka dojke jer lezije s povećanom vaskularnošću često ukazuju na malignitet (63).

1.10.5. Odgođeni protokol oslikavanja kontrastnom mamografijom

Odgođeni kontrastni mamografski protokol (CEM OP) predstavlja specifičan pristup u kojem se uz standardno oslikavanje niskoenergetskim i visokoenergetskim snopom provodi još jedno dodatno oslikavanje visokoenergetskim snopom u slučajevima kada je potrebno dodatno identificirati promjene u dojci.

1.10.6. Kontrastna sredstva

Sredstva koja se koriste u invazivnim ili neinvazivnim radiološkim metodama za povećanje intenziteta sumnjivih lezija su različita kontrastna sredstva. Zbog svoje sposobnosti apsorpcije X- zraka ostavlja vidljiv trag na tkivima i organima koji se može protumačiti kao zloćudna ili patološka promjena parenhima tkiva. Primjenjuju se na različite načine: oralno, rektalno, intraarterijski te intravenski, ali se tijekom mamografskih pregleda kontrast primjenjuje intravenozno (64).

Jodirana kontrastna sredstva koja se koriste u mamografiji pripadaju skupini pozitivnih kontrastnih sredstava i na rendgenskim slikovnim zapisima prikazuju se kao sjene. Takva kontrastna sredstva sadrže tvari s visokim protonskim brojem i velikom gustoćom, prikazujući veći intenzitet na slikovnom podatku od okolnog tkiva. Jod je element visokog atomskog broja ($Z = 53$). Za razliku od mamografije, kod CEM-a kontrastno sredstvo povećava intenzitet sumnjivih lezija na račun neovaskularizacije koja je karakteristika malignih tumora.

Kontrasti na bazi joda su vodene otopine različite viskoznosti i osmolalnosti (64). Komponente otopine brzo se raspoređuju po tijelu i izlučuju se mokraćom putem bubrega unutar 24 sata. Zbog visoke viskoznosti, kontrastna sredstva na bazi joda primjenjuju se u kombinaciji sa fiziološkom otopinom. Brzina ubrizgavanja medija ovisi o temperaturi medija, veličini, duljini i širini igle te o potisku injektiranja kontrastnog sredstva u žilu. Jodni kontrast ima široku primjenu u radiologiji, posebice u angiografiji.

Nuspojave kontrastnih sredstava mogu se podijeliti u nekoliko kategorija: blage, umjerene i teške. Blage nuspojave su najčešće i obično ne zahtijevaju liječenje. One uključuju osjećaj topline, metalni okus u ustima, mučninu i blage kožne reakcije poput osipa ili svrbeža. Ove reakcije su blage i samolimitirajuće (64).

Umjerene nuspojave zahtijevaju medicinsku intervenciju, ali rijetko predstavljaju opasnost po život. Ove reakcije uključuju teži osip, otežano disanje, oticanje lica ili grla, te povraćanje. Liječenje može uključivati primjenu antihistaminika, kortikosteroida ili bronhodilatatora.

Teške nuspojave su rijetke, ali mogu biti opasne po život. Anafilaktički šok najteža je reakcija na kontrastno sredstvo, koja zahtijeva hitnu medicinsku pomoć. Simptomi uključuju ozbiljno otežano disanje, nagli pad krvnog tlaka, ubrzani ili nepravilni rad srca, i gubitak svijesti. Liječenje uključuje primjenu epinefrina, tekućina za infuziju i drugih lijekova za stabilizaciju pacijenta (64).

1.10.7. Kombinacija kontrastne mamografije sa drugim dijagnostičkim metodama

Kontrastna mamografija može se koristiti u kombinaciji s drugim dijagnostičkim metodama kao što su ultrazvuk i magnetska rezonancija kako bi se postigla preciznija dijagnoza. Ova integracija različitih slikovnih tehnika može značajno poboljšati ukupnu dijagnostičku učinkovitost i pružiti sveobuhvatniji pregled stanja pacijenta.

Ultrazvuk se često koristi kao dodatni alat za daljnju procjenu lezija otkrivenih pomoću CEM-a. Dok CEM pruža detaljan prikaz vaskularizacije i kontrastnog pojačanja, ultrazvuk može ponuditi dodatne informacije o strukturi lezija (2). Na primjer, ultrazvuk može pomoći u razlikovanju solidnih od cističnih masa, što je ključno za daljnje dijagnostičke korake. Osim toga, ultrazvuk je koristan za vođenje biopsija, omogućujući precizno uzimanje uzoraka iz sumnjivih područja identificiranih na CEM-u.

MR pruža detaljan prikaz mekih tkiva i dodatno poboljšava dijagnostičku preciznost, posebno u složenim slučajevima. MR je posebno koristan u identificiranju i procjeni ekstenzivnosti tumora, što može biti presudno za planiranje kirurškog zahvata. Također, MR je vrlo osjetljiv na otkrivanje multifokalnih i bilateralnih lezija, koje možda neće biti vidljive na CEM-u ili ultrazvuku (2). Kombinacija CEM-a i MR-a omogućuje liječnicima da dobiju sveobuhvatan uvid u stanje dojki, procijene prisutnost i opseg malignih promjena te optimiziraju planiranje liječenja.

Integracija kontrastne mamografije s ultrazvukom i magnetskom rezonancijom predstavlja značajan pristup u dijagnostici raka dojke. Korištenjem prednosti svake tehnike, liječnici mogu postići visoku dijagnostičku preciznost i pružiti pacijentima najbolju moguću skrb. Kombinacija ovih metoda omogućuje sveobuhvatniji pregled stanja pacijenta, čime se povećavaju šanse za rano otkrivanje raka dojke i poboljšanje ishoda liječenja.

1.10.8. Usporedba kontrastne mamografije i magnetske rezonancije

Korištenje kontrastnih sredstava u dijagnostici, poput CT-a ili MR-a, radi otkrivanja karcinoma dojke počelo je prije mnogo godina. Angiogeneza, proces stvaranja krvnih žila putem odgovarajućih čimbenika rasta, procjenjivala se praćenjem protoka kontrasta kroz tumorske žile i njegovim uklanjanjem iz ciljanog tkiva. Godine 1974. obilježen je prvi unos radioaktivnog joda u tkivo dojke, a dvije godine kasnije znanstvenik Chang objavio je prvo preliminarno izvješće o primjeni kontrastnog sredstva (u ovom slučaju radioaktivnog joda) u dojci koristeći CT dijagnostiku. Prva subtrakcijska angiografija dojke s kontrastom izvedena je 1985. godine, a nakon toga je uslijedila prva magnetska rezonanca dojke s kontrastom godinu dana kasnije (59).

Kombinacijom niskoenergetskih i visokoenergetskih doza na kontrastnoj mamografiji stvara se tzv. "oduzeta slika", koja pruža slične informacije kao i MR slikovni zapisi na T1 sekvencama. Kao i kod MR tehnike, procjena stanja dojki na CEM-u temelji se na analizi unosa i uklanjanja kontrasta u sumnjivim lezijama.

Unatoč sličnostima, postoji nekoliko značajnih tehničkih razlika između provođenja pregleda magnetskom rezonancijom i kontrastnom mamografijom.

Unatoč zajedničkom cilju, ove dvije tehnike se značajno razlikuju u tehničkim aspektima, upotrebi kontrastnih sredstava, vremenskoj razlučivosti, kompresiji, kinetičkoj analizi i načinu prikaza slikovnog zapisa.

CEM koristi dvodimenzionalnu (2D) tehniku oslikavanja i jod kao kontrastno sredstvo, primjerice Iomeron. Ova metoda omogućuje brzu i relativno jednostavnu akviziciju podataka, fokusirajući se na protok kontrasta između normalnog i abnormalnog tkiva. S druge strane, MR koristi trodimenzionalnu (3D) projekciju koja pruža slojeviti prikaz u tri ravnine. MR koristi gadolinij kao kontrastno sredstvo, što omogućuje detaljniju vizualizaciju strukture dojki i bolje razlikovanje tkiva.

CEM omogućuje prikaz jedne po jedne dojke u različitim vremenskim intervalima, što može rezultirati asimetrijom u slikovnom zapisu. Nasuprot tome, MR omogućuje simultani obostrani prikaz dojki, što olakšava usporedbu i dijagnostiku. Ova sposobnost MR-a da prikaže obje dojke istovremeno može biti ključna u identificiranju bilateralnih lezija ili za usporedbu zdravog i zahvaćenog tkiva.

Kod CEM-a, količina kontrastnog sredstva ovisi o tjelesnoj težini pacijentice, a bolus kontrasta obično se postiže između 2 i 3 minute nakon injekcije. U MR-u, kontrastno sredstvo nakon iniciranja pojavljuje za otprilike minutu i trideset sekundi u tkivu, omogućujući bržu akviziciju snimaka. Ova brzina može biti korisna u kliničkim situacijama gdje je važno brzo dobiti dijagnostičke informacije (59).

Projekcije dojki kod CEM-a nastaju kombiniranjem parenhimskih pozadinskih struktura, koje bi bile jasno vidljive na klasičnoj mamografiji, s kontrastno obojenim strukturama. Ovo preklapanje omogućuje bolji prikaz tumora, jer se tumor razlikuje od okolnih struktura i prikazuje s većim intenzitetom na slici više energije. Intenzitet kontrastnog zasjenjenja na tumorskoj tvorbi ovisi o veličini i prokrvljenosti tumora, pri čemu će veće lezije biti izraženije. Istraživanja su pokazala da kontrastna mamografija ima visoku osjetljivost za otkrivanje tumora (preko 90%), a vrijednosti pozitivnih nalaza usporedive su s onima na magnetskoj rezonanciji, koja je jedna od najspecifičnijih metoda za otkrivanje raka. Međutim, za razliku od kontrastne mamografije, MR često ne otkriva nakupine sitnih kalcifikacija koje mogu biti maligne. Važno je istaknuti da, kada su kalcifikacije vidljive na niskoenergetskim slikovnim zapisima i procijenjene kao sumnjive, CEM se treba smatrati sumnjivim (pozitivnim) čak i ako nema poboljšanja na rekonstruiranom slikovnom podatku (59).

CEM zahtijeva kompresiju dojki tijekom oslikavanja, uz najmanje dvije projekcije za svaku dojku (kraniokaudalna - CC i mediolateralna kosa - MLO). Kompresija može biti neugodna za pacijentice, ali je nužna za dobivanje jasnih projekcija. S druge strane, MR ne zahtijeva kompresiju; pacijentica leži u ležećem položaju na trbuhu tijekom oslikavanja, što može biti udobnije. MR također omogućava kinetičku analizu, što je dodatna prednost u evaluaciji dinamike kontrasta u lezijama (59).

CEM koristi tzv. "twin view" prikaz, koji kombinira niskoenergetski slikovni podatak i rekonstruirani slikovni zapis s jasno prikazanim lezijama i kalcifikatima. Ovaj pristup omogućava jednostavniju interpretaciju slikovnih podataka za radiologe. Nasuprot tome, MR

koristi T1 i T2 sekvence (sa i bez supresije masti) te difuzijsko oslikavanje (DWI), pružajući sveobuhvatan pogled na strukturu i sastav tkiva dojke. Ovaj detaljni prikaz može biti ključan za složenije dijagnostičke slučajeve (59).

CEM i MR imaju svoje prednosti i ograničenja u dijagnostici raka dojke. CEM je brža i jednostavnija metoda koja koristi jodni kontrast i omogućava prikaz u 2D, dok MR pruža detaljniji slojeviti prikaz koristeći gadolinij, omogućujući obostrani prikaz dojki te analizu bez potrebe za kompresijom (59). Odabir metode ovisi o specifičnim potrebama pacijentice, dostupnosti opreme i specifičnostima sumnjivih lezija. Korištenjem obje metode, radiolozi mogu dobiti sveobuhvatnu sliku stanja dojki, što pomaže u pravovremenom i točnom otkrivanju raka dojke te planiranju odgovarajuće terapije.

1.11. Magnetska rezonancija dojki

Magnetna rezonancija dojki nezamjenjiva je metoda uz mamografiju i ultrazvuk. Njene glavne indikacije uključuju određivanje stadija poznatog raka dojke, probir za rak dojke kod žena s povećanim rizikom, te procjenu odgovora na neoadjuvantnu kemoterapiju. Za razliku od mamografije i ultrazvuka, MR je funkcionalna tehnika (19).

Rana istraživanja o primjeni MR-a za dojke započela su 1980-ih godina kada je dr. Heywang pokazao da neoplazme dojke uzimaju kontrast u okolnom parenhimu nakon intravenske injekcije kontrastnog sredstva. Istraživanje Heywang kasnije je nadgradio tim Kaysera i njegovih suradnika, koji su istraživali protokole za postizanje bolje prostorne i vremenske rezolucije u MR oslikavanju dojki. 1990-ih cilj istraživanja bio je daljnje poboljšanje tehnika za dobivanje i tumačenje MR slikovnih podataka. Posebno su važni rezultati istraživačke grupe Kuhl, koji su se uglavnom usredotočili na pronalaženje ravnoteže između prostorne i vremenske rezolucije kako bi se dobile što optimiziranije informacije (65). Danas se rezonancije izvode s 1.5 ili 3 T zavojnicama s visokom prostornom i vremenskom rezolucijom (2).

Danas je MR dojke nezamjenjiv kod pacijenata s lezijama dojke. Među glavnim primjenama čija je korisnost potvrđena, nalazimo procjenu opsega lezija za procjenu konzervativne kirurgije, procjenu odgovora na neoadjuvantnu terapiju, istraživanje kod pacijenata s aksilarnom adenopatijom bez mamografski vidljivih lezija dojke te proučavanje ožiljaka od prethodnih operacija i procjenu integriteta proteza.

Jedna od najzanimljivijih uloga MR-a je njegova potencijalna primjena kao dodatna metoda probira kod pacijenata visokog rizika. Prvo istraživanje probira, koje je proveo tim doktora Kuhla, provedeno je na ženama visokog rizika, na 192 pacijentice, pokazalo je otkriće šest neoplazmi koje nisu bile vidljive ni na ultrazvuku ni na mamografiji. Kasnija istraživanja provedena na velikoj populaciji potvrdila su ohrabrujuće rezultate u usporedbi s probirnom mamografijom. Najnovija objavljena meta-analiza potvrđuje da je MR najbolja dodatna metoda oslikavanja za žene s visokim ili srednjim rizikom od raka dojke s gustim dojka i negativnom mamografijom za rak (66).

MR dojke također ima nedostatke, kao što su dugo vrijeme snimanja, visoki troškovi, veliki broj lažno pozitivnih rezultata i nemogućnost izvođenja kod svih pacijenata (npr. kod klaustrofobije ili pacijenata s elektrostimulatorima). U nekim slučajevima, ovi nedostaci mogu se dobro nadomjestiti obećavajućim svojstvima kontrastno pojačane mamografije, koja još treba biti opsežno testirana u probirnim okruženjima s visokorizičnim pacijentima (67).

MR dojki evoluirao je od primarne tehnike s kontrastnim sredstvom do multiparametrijske tehnike, gdje se rutinski provode T2-naglašeno snimanje i snimanje difuzijsko-naglašenim prikazom. Ipak, osnova svakog MR protokola je dinamička T1-naglašena sekvenca s kontrastnim sredstvom (19).

1.11.1. T1 – mjereno oslikavanje

Za T1-naglašenu seriju potreban je intravenski pristup. T1- mjereno oslikavanje može se izvoditi s ili bez supresije masnog tkiva. Projekcije se obično provode u aksijalnoj ravnini, što je brže od sagitalne ravnine te pruža bolji pregled obje dojke. Prije primjene kontrastnog sredstva potrebno je napraviti nativno T1- mjereno oslikavanje. Kontrastno sredstvo treba se primijeniti u dozi ne većoj od 0,1 mmol po kilogramu tjelesne mase, jer nema dokaza o boljoj izvedbi s većim dozama. Nakon primjene kontrastnog sredstva, bolus kontrasta treba isprati fiziološkom otopinom (19).

Nakon primjene kontrastnog sredstva, T1- mjereno oslikavanje se ponavlja kako bi se prikazale abnormalnosti s pojačanjem. Važno je dobiti slikovni podatak otprilike 60-90 sekundi nakon primjene kontrasta, jer većina karcinoma dojke pokazuje najveću aktivnost u tom vremenu. Otkrivanje lezija prvenstveno se provodi pomoću ovih postkontrastnih snimaka. Za oslikavanje bez supresije masnog tkiva potrebno je stvoriti subtrakcijske slikovne zapise iz pre- i

postkontrastnih projekcija. Subtraksijski slikovni zapisi također su korisni za projekcije sa supresijom masnog tkiva jer pomažu u razlikovanju stvarnih pojačanih struktura od lezija s nativno visokim signalom na T1.

Generiranje maksimalnih projekcija intenziteta iz ovih subtraksijskih slikovnih podataka pomaže u brzom otkrivanju lezija. Međutim, artefakti pokreta, kemijski artefakti i loša supresija masnog tkiva mogu zakloniti male lezije na maksimalnim projekcijama intenziteta (19).

Prema istraživanju, MR dojki treba prikazivati sve karcinome veličine 5 mm ili veće. Stoga debljina presjeka T1- mjenog zapisa ne smije biti veća od 2,5 mm. Budući da morfološka evaluacija zahtijeva mnogo preciznije detalje, veličina piksela u ravnini trebala bi biti 1 x 1 mm ili manja. Korištenjem modernih MR uređaja i zavojnica za dojke, mnogo veće rezolucije (1 mm izotropno i manje) lako su dostupne bez produljenja vremena akvizicije po volumenu iznad 90 sekundi. To omogućava rekonstrukciju u bilo kojoj ravnini, olakšavajući evaluaciju lezija, osobito distribuciju lezija bez mase.

Za otkrivanje lezija, akvizicija dviju T1- mjenih zapisa u specificiranim vremenskim točkama (jedna prije i jedna otprilike 90 sekundi nakon primjene kontrastnog sredstva) obično je dovoljna, što se može zaključiti iz uspjeha skraćenih protokola za MR dojki. Sve ostale sekvence poboljšavaju diferencijaciju lezija dojke s ciljem sprječavanja lažno pozitivnih i lažno negativnih klasifikacija.

1.11.2. T2 – mjereno oslikavanje

T2- mjereno oslikavanje uključeno je u standardni MR protokol. Oslikavanje T2- naglašenim prikazom s potiskivanjem masnoće omogućuje jednostavnu vizualizaciju cista (19). S druge strane, T2- mjereni slikovni zapisi bez potiskivanja masnoće omogućuju bolji prikaz morfologije lezija. Većina masa s visokim intenzitetom signala na T2- mjenim slikovnim zapisima su benigne (npr. apokrina metaplazija, ciste, miksiodni fibroadenom, nekroza masnog tkiva i limfni čvorovi). Većina karcinoma ne pokazuje visok intenzitet signala u usporedbi s parenhimom na T2-mjenim slikovnim zapisima zbog visoke celularnosti i niskog sadržaja vode. Međutim, mucinozni karcinom, nekrotični karcinom i metaplastični karcinom mogu imati visok intenzitet signala na T2-naglašenim slikovnim podacima.

T2- mjereno oslikavanje također omogućuje prikaz perifokalnog ili prepektoralnog edema unutar dojke, što poboljšava klasifikaciju lezija (lezije s edemom su češće maligne) i predstavlja loš prognostički znak kod pacijentica s poznatim rakom dojke. Nekoliko studija izvijestilo je da T2- mjereno oslikavanje povećava specifičnost za razlikovanje benignih i malignih lezija (19).

1.11.3. Klinička primjena

Preoperativna magnetska rezonancija za lokalno određivanje već poznatog stadija karcinoma dojke je uobičajena, ali kontroverzna indikacija. Otkrivanje dodatne bolesti pomoću MR-a nije dovelo do poboljšanja ishoda. Kao posljedica toga, smjernice se znatno razlikuju u preporukama za preoperativni MR dojki kod žena s novom dijagnozom karcinoma dojke. Žene koje su dijagnosticirane u mladoj dobi, rakom koji se manifestira kao intervalni karcinom, u slučajevima hormon-receptor negativnim karcinomom ili gustim dojkama, te one koje su podvrgnute očuvanju dojke bez radioterapije, imaju povećan rizik od invazivnih intervalnih karcinoma u postoperativnom razdoblju. Zbog toga su žene s bilo kojim od ovih čimbenika dobri kandidati za preoperativnu evaluaciju pomoću MR-a (19).

Korištenjem MR-a dojki, otprilike 75% karcinoma mjeri se unutar 1 cm od patološke veličine, sličnim postotcima precjenjivanja i podcjenjivanja. Međutim, prijavljena točnost mjerenja veličine tumora značajno varira, krećući se od manje od 50% karcinoma izmjerenih unutar 1 cm do više od 80% karcinoma izmjerenih unutar 5 mm. Unatoč tome, većina istraživanja zaključuje da su procjene veličine pomoću MR-a pouzdanije od onih kliničkim pregledom, mamografijom ili ultrazvukom. Točnost opada kod većih karcinoma te je lošija kod nemasnih lezija nego kod masnih lezija (19).

Važno je napomenuti da patološki referentni standard ima znatna ograničenja. Na primjer, patološka evaluacija uzoraka dojki mijenja se s obzirom na anatomiju, i savršena korelacija nikada ne može biti postignuta.

Prednost korištenja MR-a za procjenu veličine tumora posebno je izražena kod invazivnih lobularnih karcinoma. Isto tako, prikaz komponenata DCIS-a (duktalnog karcinoma *in situ*) povezanih s invazivnim karcinomima mnogo je bolji nego kod mamografije, pri čemu mamografija propušta više od polovice svih lezija, dok osjetljivost za velike DCIS komponente pomoću MR-a doseže gotovo 100 %. MR dojki je također precizniji u prikazu čistih DCIS

lezija, posebno visokog stupnja. Međutim, male DCIS lezije otkrivene zbog kalcifikacija na mamografiji mogu biti okultne na MR-u (19).

1.11.4. Indikacije za MR dojke

Jedna od glavnih indikacija za MR dojki je procjena sumnjivih nalaza iz mamografije ili ultrazvuka. MR dojki pruža detaljniji prikaz tkiva, što olakšava razlikovanje benignih od malignih lezija. Ova metoda posebno je korisna u situacijama kada su mamografski nalazi nejasni ili kada ultrazvuk ne može pružiti dovoljno informacija o prirodi promjena u dojci. Druga značajna indikacija za MR dojki je probir žena s visokim rizikom za razvoj raka dojke. Ova grupa uključuje osobe s mutacijama BRCA1 ili BRCA2 gena, kao i one s višestrukim slučajevima raka dojke ili jajnika u obiteljskoj anamnezi. Žene koje su u mladosti bile podvrgnute zračenju prsnog koša također pripadaju visokorizičnoj skupini, te je MR dojki posebno koristan u ovoj populaciji zbog svoje visoke osjetljivosti u otkrivanju karcinoma, omogućujući ranije otkrivanje i bolje ishode liječenja (68).

Indikacije za MR dojki postaju sve jasnije. Iako postoji zabrinutost zbog dugoročnog taloženja gadolinija kod pacijenata koji godišnje obavljaju MR preglede, ovi pregledi dovode do ranijeg otkrivanja raka u gotovo svim procijenjenim populacijama s visokom osjetljivošću i vrlo niskim stopama intervalnih karcinoma.

1.12. Kontrola kvalitete

Osiguranje kvalitete u radiologiji uključuje planirane i sveobuhvatne aktivnosti usmjerene na dobivanje kvalitetnih dijagnostičkih informacija potrebnih za postavljanje dijagnoze. Zbog široke primjene rendgenskog zračenja važno je obratiti pozornost na dozu koju pacijent prima tijekom pretrage. Žljezdano tkivo dojke jedno je od osjetljivih tkiva te je praćenje apsorbirane doze tijekom pretrage od velike važnosti (69).

Svjetska zdravstvena organizacija definira osiguranje kvalitete u dijagnostičkoj radiologiji kao zajednički napor osoblja radiološkog odjela da osigura da slikovni podaci budu što bolje kvalitete s obzirom na indikaciju, uz što manju moguću dozu predanu pacijentu.

Uspostava i provedba programa osiguranja kvalitete uporabe ionizirajućeg zračenja u Republici Hrvatskoj uređena je Zakonom o radiološkoj i nuklearnoj sigurnosti, a program je određen Zakonom o radiološkoj i nuklearnoj sigurnosti i zaštitom od ionizirajućeg zračenja za rad s izvorima ionizirajućeg zračenja (70).

2. CILJEVI I HIPOTEZE

Glavni je cilj istraživanja odrediti vrijednost AGD-a za postupke digitalne tomosinteze i kontrastne mamografije na uređaju Siemens Revelation u DZ PGŽ.

Specifični ciljevi su:

C1: Utvrditi postoji li statistički značajna razlika u vrijednostima srednje glandularne doze za digitalnu tomosintezu dojke i kontrastnu mamografiju u DZ PGŽ.

C2: Utvrditi jesu li vrijednosti srednje glandularne doze za digitalnu tomosintezu dojke i kontrastnu mamografiju usporedive s vrijednostima objavljenim u recentnim međunarodnim publikacijama.

Iz postavljenih ciljeva proizlaze hipoteze:

H1: Postoji statistički značajna razlika između vrijednosti srednje glandularne doze za digitalnu tomosintezu dojke i kontrastnu mamografiju na mamografskom uređaju Siemens Revelation koji se koristi u DZ PGŽ.

H2: Vrijednosti srednje glandularne doze za digitalnu tomosintezu dojke i kontrastnu mamografiju u DZ PGŽ usporedive su s vrijednostima objavljenim u međunarodnim publikacijama.

3. ISPITANICI I METODE

3.1. *Ispitanici*

U istraživanje je bilo uključeno 100 ispitanica koje su bile podvrgnute mamografskim pregledima od 3. studenog 2023. do 1. veljače 2024. u DZ PGŽ. Podaci su se retrospektivno prikupljali te analizirali za 50 pacijentica koje su bile podvrgnute DBT-u i 50 pacijentica koje su bile podvrgnute CEM-u, a izvršen im je pregled u dvije standardne projekcije. Iz istraživanja su bili isključeni muškarci, pacijentice koje imaju ugrađene umetke, pacijenti koji su bili podvrgnuti pregledima s više ekspozicija (ponavljana mamografija zbog artefakata ili lošeg pozicioniranja) te pacijenti podvrgnuti oslikavanju u nestandardnim projekcijama poput spot kompresije. Isključni kriterij su žene s voluminoznim dojčkama koje se zbog izrazite veličine ne mogu oslikati u četiri standardne projekcije.

3.2. *Postupak i instrumentarij*

Uz potvrdu Etičkog povjerenstva DZ PGŽ, podaci koji su uključeni u ovo istraživanje pribavili su se u DZ PGŽ, a uključivali su podatke ispitanica koje su u razdoblju od 3. studenog 2023. do 1. veljače 2024. godine u DZ PGŽ-a podvrgle mamografskom oslikavanju dojki na mamografskom uređaju Siemens Revelation (Siemens Healthineers, Forcheim, Njemačka). Retrospektivno se analizirala medicinska dokumentacija pacijentica kod kojih je prethodno izvršena dijagnostička procedura kontrastna mamografija te jednak broj bolesnica kod kojih je učinjena digitalna tomosinteza dojki. Prikupljanje i analiza podataka učinjeni su direktno iz PACS (engl. *Picture Archiving and Communication System*) sustava koristeći podatke pohranjene u DICOM (engl. *Digital Imaging and Communications in Medicine*) zaglavlju pregleda. Iz DICOM zaglavlja retrospektivno su prikupljeni podaci za svaku pretragu: dob pacijentica, ekspozicijski parametri pregleda (napon – kV, naboj – mAs), debljina komprimirane dojke i AGD. Kontrastna mamografija, za razliku od standardne mamografije ili tomosinteze, uključuje primjenu intravenskog kontrastnog sredstva. Cilj istraživanja bio je odrediti tipične vrijednosti AGD-a po projekciji te po dojci za DBT i CEM te utvrditi postoji li statistički značajna razlika u AGD-u između dvije metode oslikavanja.

3.3. Statistička obrada podataka

Za varijable dob pacijentica, debljinu dojke, kV i mAs korišten je Kolmogorov-Smirnovljev test za utvrđivanje slijede li podaci normalnu raspodjelu. Obzirom na dobiveni rezultat izračunale su se mjere centralne tendencije i varijabilnosti podataka koji najbolje opisuju navedene varijable – medijan ili aritmetička sredina i standardna devijacija ili interkvartilni raspon. Vrijednost srednje glandularne doze izračunala se kao medijan raspodjele, kako je propisano u Zakonu (70) za oba protokola mamografskog oslikavanja. Za testiranje prve hipoteze korišten je t-test za nezavisne uzorke na razini značajnosti od 5 %. Za statističku obradu podataka korišten je program Statistica 14.0.0.15 (TIBCO Software Inc.). Druga hipoteza testirana je matematičkom usporedbom dviju vrijednosti.

3.4. Etički aspekti istraživanja

S obzirom na to da se radi o istraživanju visokog rizika zatražena je suglasnost Etičkog povjerenstva. Istraživanje se provelo sukladno svim primjenjivim smjernicama s ciljem osiguranja pravilne provedbe istraživanja i zaštite sigurnosti osoba koje sudjeluju u istraživanju, poštujući Osnove dobre kliničke prakse. Istraživanjem je osigurano poštivanje temeljnih etičkih i bioetičkih principa, uključujući osobni integritet (autonomnost), pravednost, dobročinstvo i neškodljivost, u skladu s Nürnberškim kodeksom i najnovijom revizijom Helsinške deklaracije. Anonimnost pacijenata je ispoštovana te nije javno prezentirana u završnom radu. Statistička tablica sadržava ključ (kod) umjesto imena te MBO broja pacijenata.

4. REZULTATI

Raspon dobi pacijentica koje su podvrgnute pregledu CEM SP-a bio je od 45 godina do 81 godine, a raspon dobi pacijentica koje su podvrgnute pregledu CEM OP-a bio je od 43 godine do 81 godine. Od ukupno 50 pacijentica, kod 31 je korišten protokol CEM SP-u, a njih 19 CEM OP-u.. Broj žena koje su bile podvrgnute pregledima DBT-a u razdoblju od 20. siječnja do 1. veljače 2024., a zadovoljavale su kriterij ovog istraživanja, bio je 50. Raspon dobi tih pacijentica bio je od 40 do 80 godina.

Rezultati Kolmogorov- Smirnovljeva testa pokazali su da podaci o dobi i debljini slijede normalnu raspodjelu te su opisani standardnom devijacijom i aritmetičkom sredinom.

Tablica 1 prikazuje dobne karakteristike pacijentica podvrgnutih trima različitim dijagnostičkim tehnikama za otkrivanje karcinoma dojke: DBT, CEM SP i CEM OP.

Tablica 1 Dobne karakteristike pacijentica podvrgnutih različitim dijagnostičkim tehnikama za karcinom dojke

	Dob (srednja vrijednost i standardna devijacija)	Raspon
DBT	57,8 ±12,1	40-80
CEM SP	63,6 ±11,1	45-81
CEM OP	60,3±11,7	43-81

Rezultati Kolmogorov - Smirnovljeva testa pokazali su da podaci o kV i mAs ne slijede normalnu raspodjelu te su opisani medijanom i rasponom.

Tablica 2 prikazuje srednju vrijednost i standardnu devijaciju debljine dojke za sve tri tehnike oslikavanja te medijane i raspone ekspozicijskih parametara.

Tablica 2 Karakteristike različitih dijagnostičkih tehnika

		Debljina / mm	kV	mAs
		Srednja vrijednost \pm SD	Medijan (raspon)	Medijan (raspon)
DBT		55,7 \pm 12,7	29 (26-32)	138 (78-406)
CEM SP	LE	53,9 \pm 13,1	29 (26-39)	92,5 (49-348)
	HE		49	34 (24-74)
CEM OP	LE	53,9 \pm 9,6	29 (27-32)	97 (62-195)
	HE		49	34 (25-57)

Prikupljeni podaci analizirani su kako bi se odredile vrijednosti AGD-a po projekciji. Za CEM su posebno određene vrijednosti za niskoenergetske (LE) i visokoenergetske (HE) projekcije, te ukupan AGD po dojci.

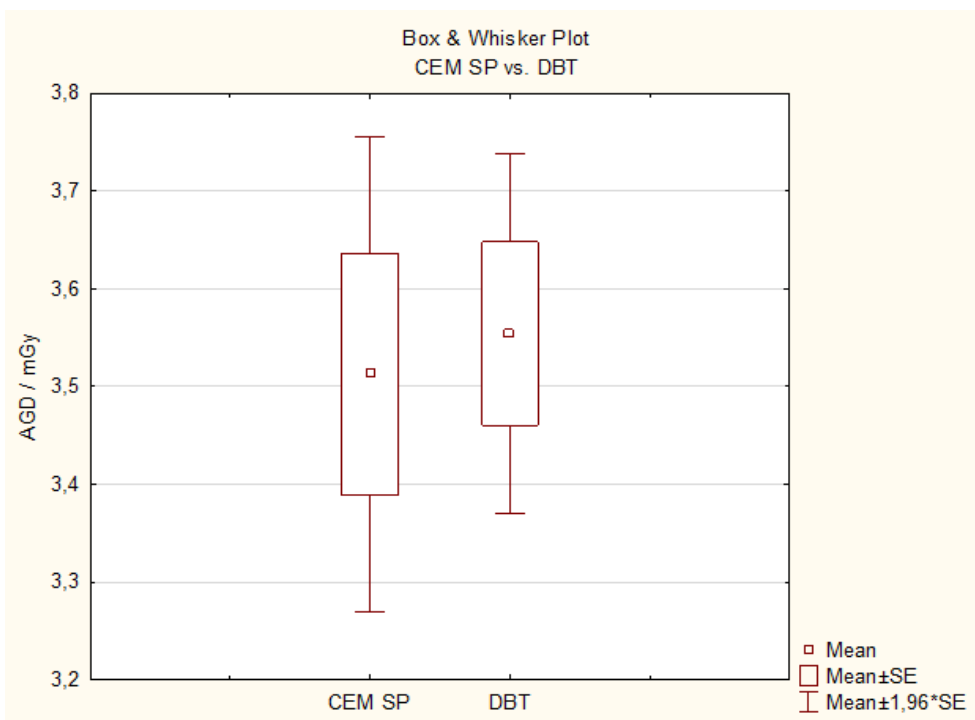
Tipične AGD vrijednosti po projekciji izračunate su kao medijan svih AGD vrijednosti po projekciji za DBT, CEM SP i CEM OP. Tipična vrijednost AGD-a po dojci izračunata je kao srednja vrijednost medijana za CC i MLO projekciju. Vrijednosti za svaku metodu oslikavanja prikazane su u Tablici 3.

Tablica 3 AGD po projekciji za DBT, CEM SP, CEM OP

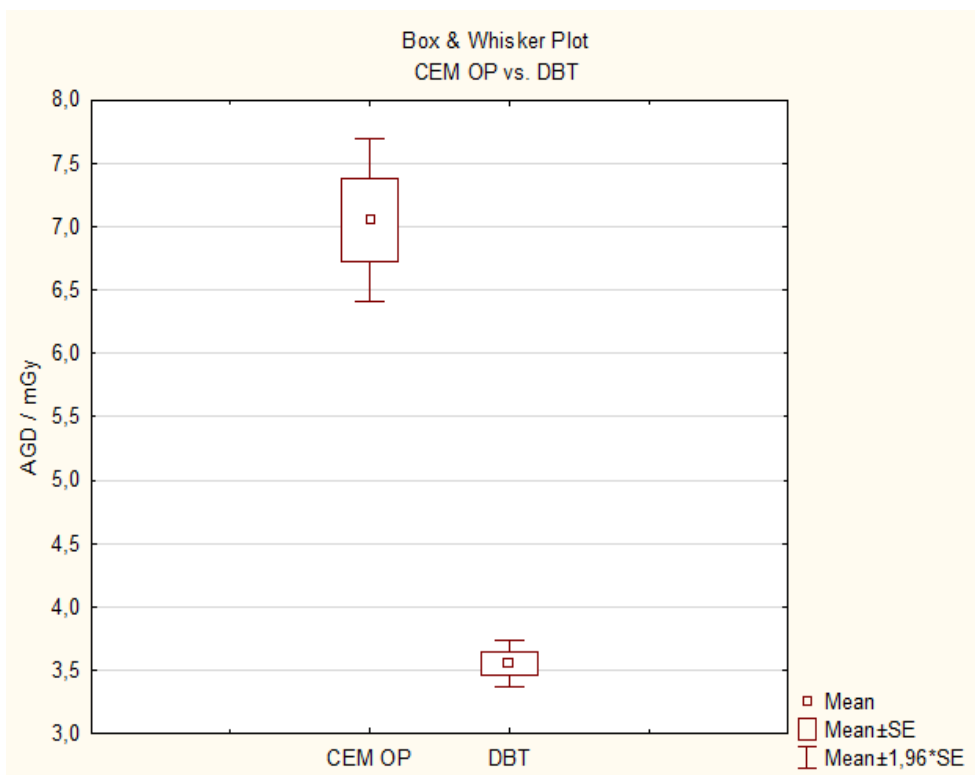
		AGD / mGy
		Medijan (IR)
DBT		1,7 (0,6)
CEM SP	LE	1,0 (0,4)
	HE	0,6 (0,1)
	LE+HE	1,6 (0,5)
CEM OP	LE	1,1 (0,5)
	HE	0,6 (0,1)
	LE+HE+HE	3,3 (1,2)

Rezultati t-testa za nezavisne varijable pokazali su sljedeće:

Nema statistički značajne razlike između AGD vrijednosti po projekciji između DBT i CEM SP ($p=0,78$) te da postoji statistički značajna razlika između AGD vrijednosti po projekciji između DBT i CEM OP ($p<0,001$) (grafikon 1 i 2).



Grafikon 1 usporedba AGD između CEM SP i DBT.



Grafikon 2 usporedba AGD između CEM OP i DBT.

U tablici 4 prikazane su AGD vrijednosti po dojci za DBT, CEM SP i CEM OP. Vrijednosti su prikazane kao medijan i interkvartilni raspon (IR).

Tablica 4 AGD po dojci za DBT, CEM SP, CEM OP

Po dojci	
	AGD / mGy
	medijan (IR)
DBT	3,3 (1,2)
CEM SP	3,2 (0,9)
CEM OP	6,6 (2,4)

S obzirom na to da u Republici Hrvatskoj ne postoje dijagnostičke referentne razine za CEM i DBT, vrijednosti su uspoređene s rezultatima iz drugih publikacija. Analiza pokazuje da su AGD vrijednosti u skladu s vrijednostima iz drugih istraživanja, kao što su Gennaro i James (71, 72).

U tablici 5 prikazane su AGD vrijednosti po projekcijama DBT-a i CEM-a za DZ PGŽ u usporedbi sa podacima iz drugih istraživanja.

Tablica 5 Usporedba AGD vrijednosti DZ PGŽ-a sa podacima iz drugih istraživanja

PO PROJEKCIJI				
	Dom zdravlja PGŽ	Gennaro (center 1) (71)	Gennaro2 (center 2) (71)	James (72)
	AGD / mGy	AGD / mGy	AGD / mGy	AGD / mGy
	Medijan (IR)	Medijan (IR)	Medijan (IR)	Medijan*
DBT	1,7 (0,6)	/	/	2,5
debljina dojke / mm	59	/	/	63
CEM SP	1,6 (0,5)	2,33 (0,32)	2,46 (0,38)	3
debljina dojke / mm	66	47,2	54,2	63

*autori nisu dali podatak o IR

U tablici 6 prikazan je AGD po dojci za DBT, CEM SP i CEM OP DZ PGŽ uspoređene s publikacijama Bicchierai i sur. (2021) (73).

Tablica 6 Srednja glandularna doza po dojci za DBT, CEM SP, CEM OP

PO DOJCI	Dom zdravlja	Bicchierai (73)
	AGD / mGy	AGD / mGy
	Medijan (IR)	Medijan (IR)
DBT	3,3 (1,2)	3,2
debljina dojke / mm	59	53
CEM SP	3,2 (0,9)	4,5
debljina dojke / mm	66	53
CEM OP	6,6 (2,4)	8,4
debljina dojke / mm	53	53

5. RASPRAVA

Analizom dobnih karakteristika pacijentica podvrgnutih različitim dijagnostičkim tehnikama za karcinom dojke, vidljivo je da postoji određena varijacija u srednjim vrijednostima dobi. DBT se češće koristi kod nešto mlađih pacijentica, dok su CEM SP i CEM OP tehnike primijenjene na starije pacijentice. Ove razlike mogu biti rezultat različitih kliničkih indikacija, preporuka liječnika ili preferencija pacijentica.

Dobivene AGD vrijednosti po projekciji nešto su veće za DBT nego za CEM SP, no između njih ne postoji statistički značajna razlika ($p=0,78$). AGD vrijednosti za DBT manje su od vrijednosti za CEM OP i između njih postoji statistički značajna razlika ($p<0,001$) što je očekivano s obzirom na to da se kod CEM OP provode dvije dodatne projekcije po dojci.

Radi bolje usporedbe između dva protokola oslikavanja izračunate su i AGD vrijednosti po dojci za DBT, CEM SP i CEM OP. Analiza pokazuje da su u DZ PGŽ najveće AGD vrijednosti po dojci za CEM OP, zatim za DBT te najmanje za CEM SP. Budući da su vrijednosti za CEM OP statistički značajno veće od DBT i CEM SP vrlo je važno da se taj protokol oslikavanja ne primjenjuje rutinski već samo u slučajevima kada je to nužno te kada je procijenjeno da je dijagnostička informacija dobivena tim protokolom veća od mogućeg rizika uzrokovanog dodatnim izlaganjem ionizirajućem zračenju.

S obzirom na to da u Hrvatskoj ne postoje dijagnostičke referentne razine za CEM i DBT, vrijednosti su uspoređene s rezultatima iz drugih publikacija. Usporedbom je utvrđeno da su AGD vrijednosti po projekciji uspostavljene u DZ PGŽ niže od vrijednosti prijavljenih u radovima autora James i sur. i Gennaro (71, 72). Također, vrijednosti AGD po dojci uspostavljene u DZ PGŽ niže su od prijavljenih rezultata u publikaciji Biccherai i sur. Za CEM SP i CEM OP, ali nešto veće od vrijednosti za DBT (73). Jedan od razloga je svakako i prosječna debljina dojke za koju su AGD vrijednosti izračunate – prosječna debljina dojke kod Biccherai i sur. (73) za DBT je manja nego u DZ PGŽ te je posljedično i AGD manja. Jedan od mogućih razloga zašto su ostale AGD vrijednosti po projekciji i po dojci u DZ PGŽ nešto niže od vrijednosti drugih autora je i u mamografskom uređaju koji se koristi. Naime, u niti jednom od navedenih radova se ne koristi uređaj Siemens Revelation koji se koristi u DZ PGŽ već uređaji drugih proizvođača koji i kod DBT-a i CEM-a koriste različitu tehnologiju, detektore i vrste filtera što posljedično utječe na razlike u vrijednostima doznih parametara.

Usporedba AGD vrijednosti i ekspozicijskih parametara s drugim publikacijama pokazala je da protokoli oslikavanja dojki koji se koriste u DZ PGŽ ne odstupaju značajno od drugih centara te da su dobro optimizirani.

6. ZAKLJUČAK

Na temelju provedenog istraživanja i testiranja postavljenih hipoteza, može se zaključiti sljedeće:

Hipoteza H1 je opovrgnuta gledajući usporedbu DBT-a s CEM SP, a potvrđena ako se uspoređuje DBT i CEM OP. Vrijednosti AGD za DBT značajno su niže u usporedbi s CEM OP-om, što ukazuje na višu izloženost zračenju kod CEM OP protokola. To potvrđuje hipotezu H1. Međutim, za kontrastnu mamografiju prema standardnom protokolu nije utvrđena statistički značajna razlika u odnosu na DBT, čime se ukazuje na slične razine izloženosti zračenju između ovih tehnika.

Hipoteza H2 je potvrđena. Vrijednosti srednje glandularne doze za digitalnu tomosintezu dojke i kontrastnu mamografiju prema standardnom protokolu u DZ PGŽ u skladu su s vrijednostima objavljenim u međunarodnim publikacijama i ne pokazuju značajna odstupanja.

Uspostava doznih indikatora i njihovo periodično praćenje iznimno je važno u mamografiji jer je tkivo dojke vrlo radiosenzitivno. Usporedba tipičnih vrijednosti s nacionalnim dijagnostičkim referentnim razinama može ukazati na potrebe dodatne optimizacije protokola oslikavanja. Ako ne postoje nacionalne dijagnostičke referentne razine za određenu tehniku oslikavanja preporuča se usporedba s drugim publikacijama kako bi se utvrdilo postoji li značajno odstupanje. AGD vrijednosti u DZ PGŽ nešto su niže od vrijednosti prijavljenih u drugim publikacijama što ukazuje na to da je mamografska praksa uspostavljena u DZ PGŽ u skladu s međunarodnim preporukama.

LITERATURA

1. Žužić S, Valković Zujić P, Miletić D, Tkalčić L, Diklić A, Šegota D. Usporedba doznih parametara digitalne sintetske mamografije s tomosintezom i standardne mamografije. *Medicina Fluminensis* [Internet]. 2019 [pristupljeno 13.06.2024.];55(4):361-369. Dostupno na: https://doi.org/10.21860/medflum2019_227131
2. Nicosia L, Gnocchi G, Gorini I, Venturini M, Fontana F, Pesapane F, et al. History of Mammography: Analysis of Breast Imaging Diagnostic Achievements over the Last Century. *Healthcare (Basel)*. [Internet] 2023 May [pristupljeno 10.06.2024.] 30;11(11):1596. doi: 10.3390/healthcare11111596.
3. Woloshin S, Schwartz LM. How a charity oversells mammography. *BMJ* [Internet]. 2012 Aug 2 [pretraženo 2024 Jun 10];345. doi: 10.1136/bmj.e5132. PMID: 22859787.
4. Fanghanel J, Pera F, Anderhuber F, Nitsch, R. *Waldeyerova anatomija čovjeka*. Zagreb: Golden marketing-tehnička knjiga; 2019.
5. Bray F, Ferlay J, Soerjomataram I, Siegel RL, Torre LA, Jemal A. Global cancer statistics 2018: GLOBOCAN estimates of incidence and mortality worldwide for 36 cancers in 185 countries. *CA Cancer J Clin*. 2018 Nov;68(6):394-424. doi:
6. Siegel RL, Miller KD, Jemal A. Cancer statistics, 2019. *CA Cancer J Clin*. 2019 Jan;69(1):7-34.
7. Arık A, Dodd E, Cairns A, Streftaris G. Socioeconomic disparities in cancer incidence and mortality in England and the impact of age-at-diagnosis on cancer mortality. *PLoS One*. 2021 Jul 14;16(7):e0253854.
8. Mavaddat N, Antoniou AC, Easton DF, Garcia-Closas M. Genetic susceptibility to breast cancer. *Mol Oncol*. 2010 Jun;4(3):174-91.
9. Key TJ, Verkasalo PK, Banks E. Epidemiology of breast cancer. *Lancet Oncol*. 2001 Mar;2(3):133-40.
10. Hamajima N, Hirose K, Tajima K, Rohan T, Friedenreich C, Gapstur S, et al. Type and timing of menopausal hormone therapy and breast cancer risk: individual participant meta-analysis of the worldwide epidemiological evidence. *The Lancet* 2019;394(10204):1159-1168.
11. Colditz GA. Epidemiology and prevention of breast cancer. *Cancer Epidemiol Biomarkers Prev*. 2005 Apr;14(4):768-72.

12. Smith-Warner SA, Spiegelman D, Yaun SS, van den Brandt PA, Folsom AR, Goldbohm RA, et al. Alcohol and breast cancer in women: a pooled analysis of cohort studies. *JAMA*. 1998 Feb 18;279(7):535-40.
13. Van den Brandt PA, Spiegelman D, Yaun SS, Adami HO, Beeson L, Folsom AR, et al. Pooled analysis of prospective cohort studies on height, weight, and breast cancer risk. *Am J Epidemiol*. 2000 Sep 15;152(6):514-27.
14. Preston DL, Ron E, Tokuoka S, Funamoto S, Nishi N, Soda M, et al. Solid cancer incidence in atomic bomb survivors: 1958-1998. *Radiat Res*. 2007 Jul;168(1):1-64.
15. Muštra M, Grgić M, Delač K. Breast Density Classification Using Multiple Feature Selection. *Automatika* [Internet]. 2012 [pretraženo 2024 Jun 10];53(4):362-372. Dostupno na: <https://doi.org/10.7305/automatika.53-4.281>
16. McCormack VA, dos Santos SI. Breast density and parenchymal patterns as markers of breast cancer risk: a meta-analysis. *Cancer Epidemiol Biomarkers Prev*. 2006;15(6):1159-1169.
17. Boyd NF. Mammographic density and risk of breast cancer. *Am Soc Clin Oncol Educ Book*. 2013;e57-e62
18. BI-RADS® Atlas – Breast Imaging Reporting and Data System. Reston, VA: American College of Radiology; 2015. [pretraženo 2024 Jun 10].
19. Mann RM, Cho N, Moy L. Breast MRI: State of the Art. *Radiology*. 2019 Sep;292(3):520-536. doi: 10.1148/radiol.2019182947. Epub 2019 Jul 30. PMID: 31361209
20. Kovačević L. Percepcija boli kod žena prilikom mamografije: utjecaj gustoće dojke i sile kompresije [Završni rad]. Rijeka: Sveučilište u Rijeci, Fakultet zdravstvenih studija; 2023 [pristupljeno 19.06.2024.] Dostupno na: <https://urn.nsk.hr/urn:nbn:hr:184:993629>
21. Pisano ED, Gatsonis C, Hendrick E, Yaffe M, Baum JK, Acharyya S, et al. Digital Mammographic Imaging Screening Trial (DMIST) Investigators Group. Diagnostic performance of digital versus film mammography for breast-cancer screening. *N Engl J Med*. 2005 Oct 27;353(17):1773-83.
22. Abičić A. Tomosinteza dojke [Diplomski rad]. [Zagreb]: Sveučilište u Zagrebu, Medicinski fakultet; 2020. 42 p.
23. Matas A. Kontrastna mamografija [Diplomski rad]. [Split]: Sveučilište u Splitu, Sveučilišni odjel zdravstvenih studija; 2022. 47 p.
24. Tagliafico AS, Calabrese M, Mariscotti G, Durando M, Tosto S, Monetti F, et al. Adjunct Screening With Tomosynthesis or Ultrasound in Women With Mammography-Negative

- Dense Breasts: Interim Report of a Prospective Comparative Trial. *J Clin Oncol*. 2016 Jun 1;34(16):1882-1888.
25. Jochelson MS, Dershaw DD, Sung JS, Heerdt AS, Thornton C, Moskowitz CS, et al. Bilateral contrast-enhanced dual-energy digital mammography: feasibility and comparison with conventional digital mammography and MR imaging in women with known breast carcinoma. *Radiology*. 2013 Mar;266(3):743-51.
 26. Kuhl CK, Schrading S, Leutner CC, Morakkabati-Spitz N, Wardelmann E, Fimmers R, et al. Mammography, breast ultrasound, and magnetic resonance imaging for surveillance of women at high familial risk for breast cancer. *J Clin Oncol*. 2005 Nov 20 [pristupljeno 14.06.2024.];23(33):8469-76.
 27. Berg WA, Zhang Z, Lehrer D, Jong RA, Pisano ED, Barr RG, et al. Detection of breast cancer with addition of annual screening ultrasound or a single screening MRI to mammography in women with elevated breast cancer risk. *JAMA*. 2012 Apr 4;307(13):1394-404.
 28. Wild JJ, Neal D. Use of high-frequency ultrasonic waves for detecting changes of texture in living tissue. *Lancet*. [Internet] 1951 [pristupljeno 11.06.2024.];1:655-7. Dostupno na: <https://pubmed.ncbi.nlm.nih.gov/14814827/>
 29. Dempsey PJ. The history of breast ultrasound. *J Ultrasound Med*. [Internet] 2004 [pristupljeno 11.06.2024.];23:887-94. Dostupno na: <https://pubmed.ncbi.nlm.nih.gov/15229100/>
 30. Kossoff G, Jellins J. The physics of breast echography. *Semin Ultrasound*. [Internet] 1982 [pristupljeno 11.06.2024.];3:5-12. Dostupno na: <https://www.sciencedirect.com/science/article/abs/pii/S0140673651924038>
 31. Jellins J, Kossoff G, Boyd J. The complementary role of Doppler to the B-mode examination of the breast. *Ultrasound Med*. [Internet] 1983 [pristupljeno 11.06.2024.];2:10-29. Dostupno na: <https://www.sciencedirect.com/science/article/abs/pii/S0140673651924038>
 32. Geisel J, Raghu M, Hooley R. The Role of Ultrasound in Breast Cancer Screening: The Case for and Against Ultrasound. *Semin Ultrasound CT MR*. [Internet] 2018 [pristupljeno 11.06.2024.];39:25-34. Dostupno na: <https://pubmed.ncbi.nlm.nih.gov/29317037/>

33. Nicosia L, Ferrari F, Bozzini AC, Latronico A, Trentin C, Meneghetti L, et al. Automatic breast ultrasound: State of the art and future perspectives. *Ecancermedicalsecience* 2020, 14, 1062.
34. Amy D, Durante E, Tot T. The lobar approach to breast ultrasound imaging and surgery. *J. Med. Ultrason.* 2015, 42, 331–339.
35. Ivanac G. Konvencionalni ultrazvuk i obojeni dopler u dijagnostici promjena na zglobovima oboljelih od reumatoidnog artritisa [Disertacija]. Zagreb: Sveučilište u Zagrebu, Medicinski fakultet; 2009 [pristupljeno 14.06.2024.] Dostupno na: <https://urn.nsk.hr/urn:nbn:hr:105:062227>
36. Radović MR. Usporedna analiza mamografije, ultrasonografije i ultrazvučne elastografije u razlikovanju lezija u dojčkama [Internet]. Beograd: Univerzitet u Beogradu, Medicinski fakultet; 2016 [pristupljeno 14.06.2024.] Dostupno na: <https://plus.cobiss.net/cobiss/sr/sr/bib/48483855>
37. Tubiana M. Wilhelm Conrad Röntgen et la découverte des rayons X [Wilhelm Conrad Röntgen and the discovery of X-rays]. *Bull Acad Natl Med.* [Internet] 1996 [pristupljeno 11.06.2024.];180:97–108. (In French). Dostupno na: <https://pubmed.ncbi.nlm.nih.gov/8696882/>
38. Salomon A. Betrage zur pathologie und clinic der mammkarzinome. *Arch Klin Chir.* [Internet] 1913 [pristupljeno 11.06.2024.];101:573–668. Dostupno na: <https://www.ncbi.nlm.nih.gov/pmc/articles/PMC10252579/>
39. Kleinschmidt O. Brustdruse. In *Die Klinik der Bosartigen Geschwulste*; Zweife P, Payr E, Hirzel S, Eds.; Von Hirzel: Leipzig, Germany, 1927; pp. 5–90. [Internet] [pristupljeno 11.06.2024.] Dostupno na: [ScienceDirect]<https://www.sciencedirect.com/science/article/pii/S0033350618300735>
40. Vogel W. Die roentgendarstellung der mammatumoren. *Arch Klin Chir.* [Internet] 1932 [pristupljeno 11.06.2024.];171:618–626. Dostupno na: [ScienceDirect]<https://www.sciencedirect.com/science/article/pii/S0033350618300736>
41. Warren SL. A roentgenologic study of the breast. *Am J Roentgenel Radiat Ther.* [Internet] 1930 [pristupljeno 11.06.2024.];24:113–124. Dostupno na: [ScienceDirect]<https://www.sciencedirect.com/science/article/pii/S0033350618300737>
42. Gershon-Cohen J, Colcher AE. Evaluation of roentgen diagnosis of early carcinoma of breast. *J Am Med Assoc.* [Internet] 1937 [pristupljeno 11.06.2024.];108:867–871.

- [CrossRef] Dostupno na:
<https://www.sciencedirect.com/science/article/pii/S0033350618300738>
43. Gershon-Cohen J, Strickler A. Roentgenologic Examination of the Normal Breast: Its Evaluation in Demonstrating Early Neoplastic Changes. *Am J Roentgenol Radium Ther.* [Internet] 1938 [pristupljeno 11.06.2024.];40:189–201. Dostupno na: [ScienceDirect] <https://www.sciencedirect.com/science/article/pii/S0033350618300739>
44. Ingleby H, Gershon-Cohen J. *Comparative Anatomy, Pathology, and Roentgenology of the Breast*; University of Pennsylvania Press: Philadelphia, PA, USA, 1960. [Internet] [pristupljeno 11.06.2024.] Dostupno na: [ScienceDirect] <https://www.sciencedirect.com/science/article/pii/S0033350618300740>
45. Leborgne R. *The Breast in Roentgen Diagnosis*. Montevideo, Uruguay: Impresora; 1953. [Internet] [pristupljeno 11.06.2024.] Dostupno na: <https://www.ncbi.nlm.nih.gov/pmc/articles/PMC3876279/>
46. Kleinschmidt O, Brustdruse. In *Die Klinik der Bosartigen Geschwulste*; Zweife, P., Payr, E., Hirzel, S., Eds.; Von Hirzel: Leipzig, Germany, 1927; pp. 5–90.).
47. Janković S, Mihanović F, Punda A, Radović D, Barić A, Hrepić D. Radiološki uređaji i oprema u radiologiji, radioterapiji i nuklearnoj medicini. 2015;115-118.
48. Thierry-Chef I, Simon LA, Weinstock RM, Kwon D, Linetb MS. Reconstruction of Absorbed Doses to Fibroglandular Tissue of the Breast of Women undergoing Mammography (1960 to the Present), (2012.):177(1): 92–108.
49. Frane N, Bitterman A. Radiation Safety and Protection. 2023 May 22. In: StatPearls [Internet]. Treasure Island (FL): StatPearls Publishing; 2024 Jan–. PMID: 32491431.
50. Državni zavod za radiološku i nuklearnu sigurnost. Pravilnik o uvjetima za primjenu izvora ionizirajućeg zračenja u svrhu medicinskog i nemedicinskog ozračenja, NN 42/18, 8/22
51. Chong A, Weinstein SP, McDonald ES, Conant EF. Digital Breast Tomosynthesis: Concepts and Clinical Practice. *Radiology*. 2019;292(1):1–14.
52. Köveš D, Lukinovič M. Digitalna tomosinteza dojke. *Bulletin: Newsletter of the Society of Radiographers of Slovenia & the Chamber of Radiographers of Slovenia*. 2014;31.
53. Bernardi D, Ciatto S, Pellegrini M, Anesi V, Fanto C, Valentini M, et al. Application of breast tomosynthesis in screening: incremental effect on mammography acquisition and reading time. *Br J Radiol*. 2012 [pristupljeno 14.06.2024.];85(1020):1174–1178.

54. Conant EF, Barlow WE, Herschorn SD, Weaver DL, Beaber EF, Tosteson ANA, et al. Association of digital breast tomosynthesis vs digital mammography with cancer detection and recall rates by age and breast density. *JAMA Oncol.* 2016;2(6):725–732.
55. American College of Radiology. *ACR Practice Parameter for the Performance of Screening and Diagnostic Mammography.* Reston, VA: American College of Radiology; 2018.
56. Polat DS, Evans WP, Dogan BE. Contrast-Enhanced Digital Mammography: Technique, Clinical Applications, and Pitfalls. *AJR Am J Roentgenol.* 2020 Nov;215(5):1267-1278. doi: 10.2214/AJR.19.22412. Epub 2020 Sep 2. PMID: 32877247.
57. International Atomic Energy Agency (IAEA). Diagnostic Reference Levels (DRLs) [Internet]. [pristupljeno 31.05.2024.] Dostupno na: <https://www.iaea.org/resources/rpop/health-professionals/radiology/diagnostic-reference-levels>
58. Sogani J, Mango V L, Keating D, Sung J S, Jochelson M S. Contrast-enhanced mammography: past, present, and future, *Clinical imaging.* (2021.): 69:269-279.
59. Dromain C, Balleyguier C, Adler G, Garbay JR, Delalogue S. Contrast-enhanced digital mammography. *Eur J Radiol.* 2009 Jan [pristupljeno 14.06.2024.];69(1):34-42.
60. Akashi-Tanaka S, Fukutomi T, Miyakawa K, Uchiyama N, Nanasawa T, Tsuda H. Clinical use of contrast-enhanced computed tomography for decision making in breast-conserving surgery. *Breast Cancer* 1997, 4, 280–284.
61. Boyd B, Zamora CA, Castillo M. Managing Adverse Reactions to Contrast Agents. *Magn Reson Imaging Clin N Am.* 2017 [pristupljeno 14.06.2024.] Nov;25(4):737-742.
62. Zanardo M, Cozzi A, Trimboli R, Labaj O, Monti C, Schiaffino S, et al. Technique, protocols and adverse reactions for contrast-enhanced spectral mammography (cesm): a systematic review. *insights Into imaging* 2019;10(1).
63. Siminiak N, Pasiuk-Czepczyńska A, Godlewska A, Wojtyś P, Olejnik M, Michalak J, et al. (2022). Are contrast enhanced mammography and digital breast tomosynthesis equally effective in diagnosing patients recalled from breast cancer screening?. *Frontiers in Oncology*, 12.
64. Kodzwa R. *ACR Manual on Contrast Media: 2018 Updates.* *Radiol Technol* [Internet]. 2019 Sep [pristupljeno 01.06.2024.];91(1):97-100. PMID: 31471485.

65. Kaiser WA, Zeitler E. MR imaging of the breast: Fast imaging sequences with and without Gd-DTPA. Preliminary observations. *Radiology*. [Internet] 1989 [pristupljeno 17.06.2024.];170:681–686. Dostupno na: <https://pubmed.ncbi.nlm.nih.gov/2916021/>
66. Hussein H, Abbas E, Keshavarzi S, Fazelzad R, Bukhanov K, Kulkarni S, et al. Supplemental Breast Cancer Screening in Women with Dense Breasts and Negative Mammography: A Systematic Review and Meta-Analysis. *Radiology* 2023, 306.
67. Millet I, Pages E, Hoa D, Merigeaud S, Curros Doyon F, Prat X, et al. Pearls and pitfalls in breast MRI. *Br J Radiol*. [Internet] 2012 [pristupljeno 17.06.2024.];85:197–207. Dostupno na: <https://www.ncbi.nlm.nih.gov/pmc/articles/PMC9975519/>
68. Morris EA, Liberman L. *Breast MRI Diagnosis and Intervention*. New York: Springer; 2005.
69. Zahtila M. *Određivanje vrijednosti doznih indikatora za postupke planarne mamografije i digitalne tomosinteze dojke [završni rad]*. Rijeka: Sveučilište u Rijeci, Fakultet zdravstvenih studija; 2023 [pristupljeno 20.06.2024.]. Dostupno na: <https://urn.nsk.hr/urn:nbn:hr:184:376968>
70. *Zakon o radiološkoj i nuklearnoj sigurnosti*. NN 141/13, 39/15, 130/17, 118/18, 21/22, 114/22 [Internet]. Pročišćeni tekst zakona. [pristupljeno 20.06.2024.]. Dostupno na: <https://www.zakon.hr/z/289/Zakon-o-radiolo%C5%A1koj-i-nuklearnoj-sigurnosti>
71. Gennaro G, Cozzi A, Schiaffino S, Sardanelli F, Caumo F. Radiation Dose of Contrast-Enhanced Mammography: A Two-Center Prospective Comparison. *Cancers (Basel)*. 2022 Mar 31;14(7):1774.
72. James JR, Pavlicek W, Hanson JA, Boltz TF, Patel BK. Breast Radiation Dose With CESM Compared With 2D FFDM and 3D Tomosynthesis Mammography. *AJR Am J Roentgenol*. 2017 Feb [pristupljeno 14.06.2024.];208(2):362-372. doi: 10.2214/AJR.16.16743. PMID: 28112559.
73. Bicchierai G, Busoni S, Tortoli P, Bettarini S, Naro FD, De Benedetto D, et al. Single Center Evaluation of Comparative Breast Radiation dose of Contrast Enhanced Digital Mammography (CEDM), Digital Mammography (DM) and Digital Breast Tomosynthesis (DBT). *Acad Radiol*. 2022 Sep;29(9):1342-1349.

PRIVITCI

Slike

Slika 1 Involutivno promijenjene dojke gustoće parenhima ACR A.	5
Slika 2 Dojke gustoće ACR B su većinom građene od masnog tkiva, ali postoje područja fibroznog i žljezdanog tkiva gustoće od 25 – 50 %.	6
Slika 3 Dojke povećane gustoće parenhima ACR C od 51 – 74 %.	6
Slika 4 Dojke izrazito povećane gustoće ACR D gdje je osjetljivost mamografije u detekciji lezija ispod 50 %.	7
Slika 5 Kontrastna mamografija obje dojke.	10
Slika 6 Elastografski prikaz malignog tumora lijeve dojke.	14
Slika 7 Uređaj za mamografiju sa mogućnošću tomosinteze i kontrastne mamografije.	22

Tablice

Tablica 1 Dobne karakteristike pacijentica podvrgnutih različitim dijagnostičkim tehnikama za karcinom dojke	40
Tablica 2 Karakteristike različitih dijagnostičkih tehnika	41
Tablica 3 AGD po projekciji za DBT, CEM SP, CEM OP	41
Tablica 4 AGD po dojci za DBT, CEM SP, CEM OP	43
Tablica 5 Usporedba AGD vrijednosti DZ PGŽ-a sa podacima iz drugih istraživanja	43
Tablica 6 Srednja glandularna doza po dojci za DBT, CEM SP, CEM OP	44

Grafikoni

Grafikon 1 usporedba AGD između CEM SP i DBT.	42
Grafikon 2 usporedba AGD između CEM OP i DBT.	42

ŽIVOTOPIS

Rođena sam 17.10.2001. godine u Rijeci. Završila sam Osnovnu školu Andrije Mohorovičića u Matuljima, potom sam pohađala Prvu sušačku hrvatsku gimnaziju, smjer Opća gimnazija. Upisala sam Preddiplomski stručni studij Radiološke tehnologije na Fakultetu zdravstvenih studija Sveučilišta u Rijeci 2021. godine.