

# Endovaskularno liječenje stenoza karotidnih arterija

---

**Dragić, Nela**

**Undergraduate thesis / Završni rad**

**2024**

*Degree Grantor / Ustanova koja je dodijelila akademski / stručni stupanj:* **University of Rijeka, Faculty of Health Studies / Sveučilište u Rijeci, Fakultet zdravstvenih studija**

*Permanent link / Trajna poveznica:* <https://um.nsk.hr/um:nbn:hr:184:968548>

*Rights / Prava:* [In copyright](#)/[Zaštićeno autorskim pravom.](#)

*Download date / Datum preuzimanja:* **2025-03-11**

*Repository / Repozitorij:*

[Repository of the University of Rijeka, Faculty of Health Studies - FHSRI Repository](#)



SVEUČILIŠTE U RIJECI  
FAKULTET ZDRAVSTVENIH STUDIJA  
PREDDIPLOMSKI STRUČNI/SVEUČILIŠNI STUDIJ  
RADIOLOŠKE TEHNOLOGIJE

Nela Dragić

**ENDOVASKULARNO LIJEČENJE STENOZE  
KAROTIDNIH ARTERIJA**

Završni rad

Rijeka, 2024.

UNIVERSITY OF RIJEKA  
FACULTY OF HEALTH STUDIES STUDY  
GRADUATE UNIVERSITY STUDY OF RADIOLOGIC TECHNOLOGY

Nela Dragić

**ENDOVASCULAR TREATMENT OF CAROTID ARTERY  
STENOSIS**

Bachelor thesis

Rijeka, 2024.

Mentor rada: dr.sc. Lovro Tkalčić, dr.med

Završni rad obranjen je dana \_\_\_\_\_ na Fakultetu zdravstvenih studija

Sveučilišta u Rijeci, pred povjerenstvom u sastavu:

1. izv. prof. dr. sc. Melita Kukuljan, dr. med.
2. Ivan Brumini, dr.med
3. dr.sc. Lovro Tkalčić, dr.med

## SADRŽAJ

1. UVOD .....	3
1.1 Anatomija .....	7
1.1.1. Zajednička karotidna arterija – ( <i>arteria carotis communis</i> – ACC).....	7
1.1.2. Vanjska karotidna arterija – ( <i>arteria carotis e xterna</i> – ACE).....	7
1.1.3. Unutarnja karotidna arterija– ( <i>arteria carotis interna</i> – ACI).....	8
1.2. Etiologija – ateroskleroza.....	9
1.3. Dijagnostika .....	10
1.3.1. Color Doppler ultrazvuk.....	11
1.3.2. Angiografija kompjuteriziranom tomografijom.....	12
1.4. Metode liječenja .....	15
1.4.1 Kirurško liječenje (trombenarterektomija – TEA).....	16
1.4.2. Endovaskularno liječenje – ( <i>carotid artery stentning</i> – CAS) .....	17
2. CILJEVI ISTRAŽIVANJA .....	19
2.1. Hipoteze .....	19
4. ISPITANICI I METODE .....	20
5. REZULTATI.....	21
6. RASPRAVA .....	26
7. ZAKLJUČAK .....	28
8. SAŽETAK.....	29
9. SUMMARY .....	30
10. LITERATURA.....	31
11. PRILOZI.....	31
12. ŽIVOTOPIS .....	37

## POPIS OZNAKA I KRATICA

TIA- tranzitorna ishemijska ataka

CT- kompjuterizirana tomografija

DSA- digitalna suptrakcijska angiografija

ACC- *arteria carotis communis*

ACE- *arteria carotis externa*

ACI- *arteria carotis interna*

MR- magnetska rezonanca

ROI- regija interesa (engl.- *region of interest*)

HU- Hounsfieldove jedinice (engl.- *Hounsfield units*)

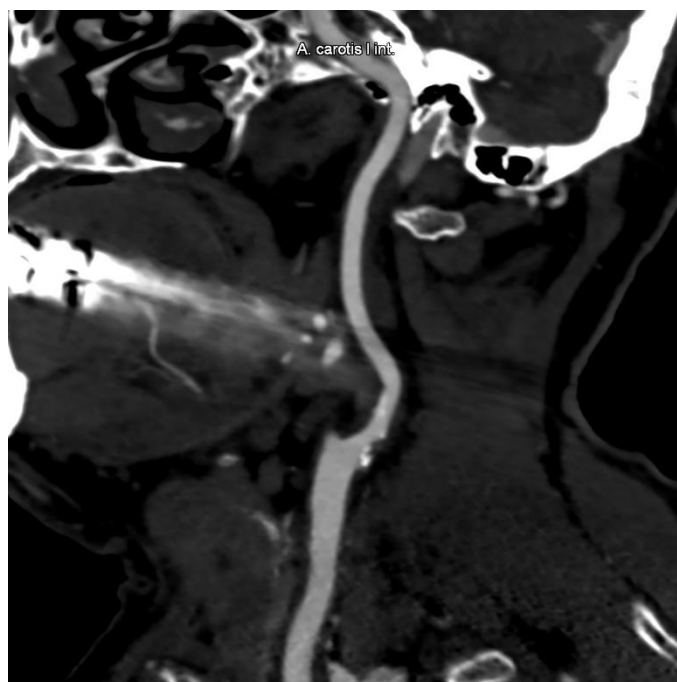
TEA- trombenarterektomija

CAS- stentiranje karotidne arterije (engl.- *carotid artery stenting*)

# 1. UVOD

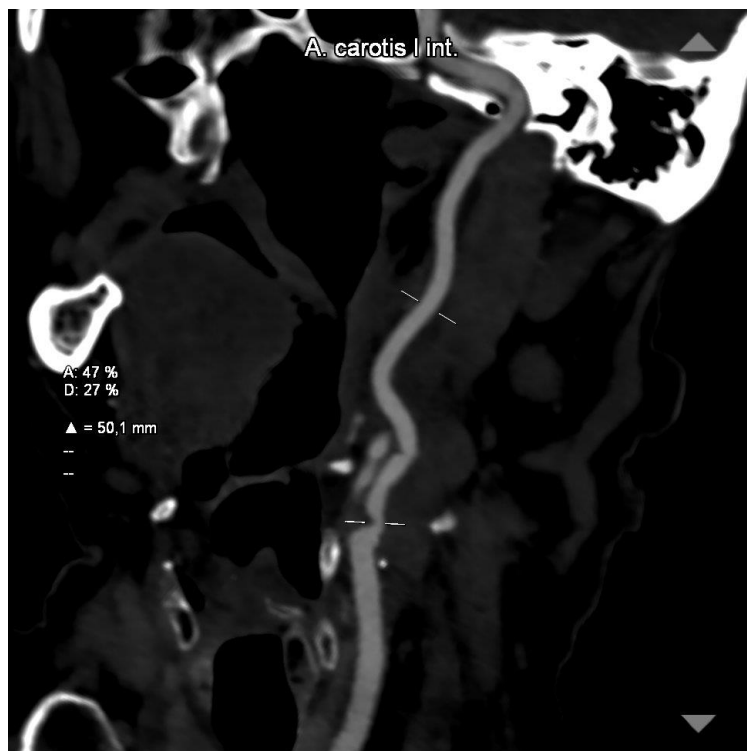
Ateroskleroza je kronični upalni proces stijenki arterija koji rezultira nakupljanjem depozita masti, upalnih stanica i kalcija u unutarnjem sloju arterija, poznatom kao intima. Uznapredovani plakovi su oni koji su akumulirali minerale kalcija i postali fibrozni te na tim područjima postoji povećan rizik od formiranja krvnih ugrušaka odnosno tromba što može dovesti do ishemije mozga (1).

Stenoze karotidnih arterija dijele se na simptomatske i asimptomatske. Simptomatske stenoze karotidnih arterija su suženja lumena arterija koje uzrokuje simptome poput tranzitorne ishemijske atake (TIA) ili moždanog udara. S druge strane, asimptomatska stenoza karotidne arterije ne uzrokuje primjetne simptome ili znakove poremećaja protoka krvi u mozak. Dijagnosticira se kada postoji suženje lumena karotidne arterije bez prethodne pojave moždanog udara ili fokalnog neurološkog deficita u prethodnih 6 mjeseci. Stenoze se dijele na blage ako je suženje lumena oko 25% (slika 1.), umjerene ako je veće od 50% (slika 2.) ili značajne ako je suženje veće od 70% (slika 3.) (2). Prijašnja istraživanja pokazala su da se učestalost stenoze karotidnih arterija povećava s godinama kod muškaraca i žena, no muškarci u svim dobnim skupinama imaju veću zastupljenost (3).



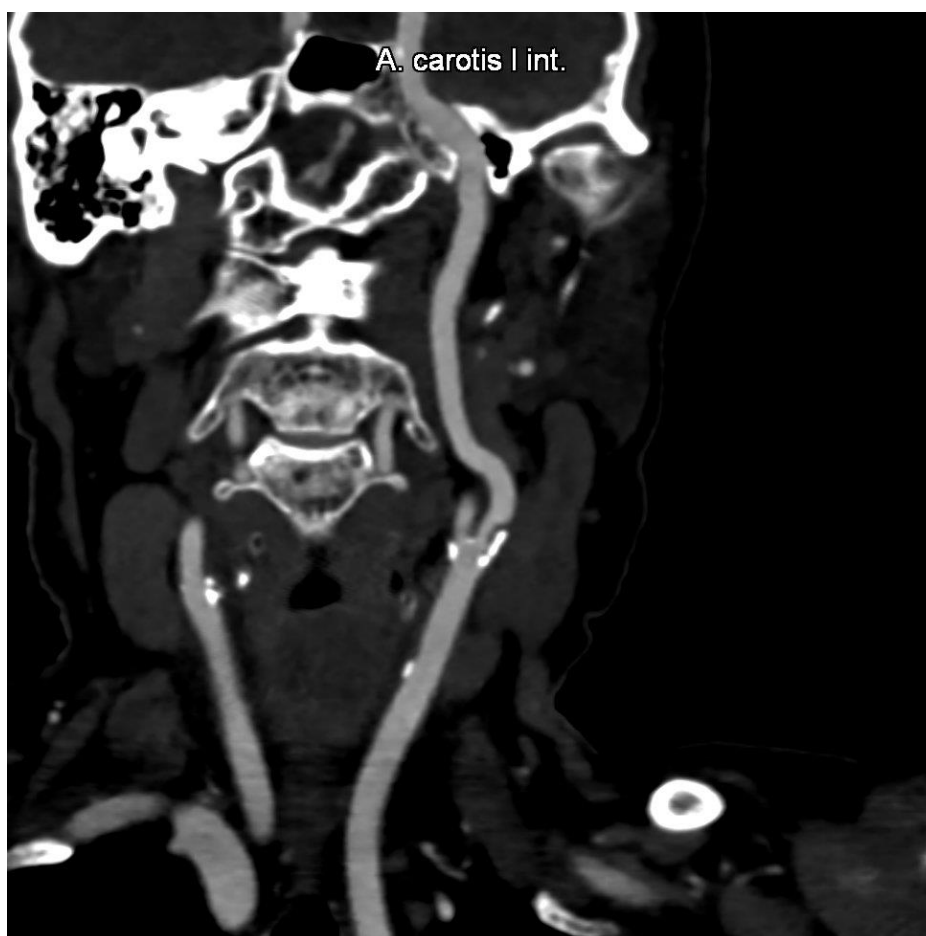Slika 1. MPR rekonstrukcija - nižestupanjska stenozna lijeve unutarnje karotidne arterije.

*Izvor: baza podataka KBC Rijeka*



Slika 2: MPR rekonstrukcija sa izmjerom stenozne unutarnje karotidne arterije - srednjestupanjska stenozna. *Izvor: baza podataka KBC Rijeka*





Slika 3. MPR rekonstrukcija - visokostupanjnska stenoza unutarnje karotidne arterije uzrokovana miješanim plakom. *Izvor: baza podataka KBC Rijeka*

Doppler ultrazvuk ključan je u dijagnostici stenoze karotidnih arterija zbog svoje neinvazivnosti i sposobnosti da pruži jasne informacije o protoku krvi, debljini zidova arterija te prisutnosti aterosklerotskih plakova. Ako ultrazvukom utvrdimo prisutnost stenoze na karotidnim arterijama, važno je provesti dodatne radiološke pretrage, u prvom redu CT angiografiju, te u nekim slučajevima digitalnu suptrakcijsku angiografiju (DSA) (4). Ove dodatne pretrage omogućuju detaljniji prikaz i određivanje stupnja stenoze te procjenu stanja kontralateralne karotidne arterije. Važne su kako bi se mogao odrediti najprikladniji tretman.

Endovaskularno liječenje stenoze karotidnih arterija je brza, minimalno invazivna metoda koja se provodi pod lokalnom anestezijom. Postupak obično uključuje pristup karotidnoj arteriji kroz femoralnu arteriju. Endovaskularni materijal se zatim navodi do mjesta stenoze, a stent se postavlja kako bi proširio suženi dio arterije (5).

Značaj ovog istraživanja je utvrđivanju bioloških i demografskih podataka te prohodnosti kontralateralne strane kod pacijenata koji su podvrgnuti endovaskularnom liječenju stenoze karotidne arterije u Kliničkom bolničkom centru Rijeka. Također, utvrđivanje tehničke uspješnosti i broja komplikacija endovaskularnog zahvata.

## 1.1 Anatomija

### 1.1.1. Zajednička karotidna arterija – (*arteria carotis communis*– ACC)

Karotidna arterijska mreža igra ključnu ulogu u osiguravanju kisika i hranjivih tvari različitim dijelovima glave i vrata. Desna i lijeva zajednička karotidna arterija različitih su ishodišta: desna zajednička karotidna arterija se grana iz brahiocefalnog trupa, dok je lijeva izravni ogranak aortalnog luka i duža je od desne zajedničke karotidne arterije jer njezino izlazište stoji niže, odnosno već u grudnoj šupljini (6, 7). Obje zajedničke karotidne arterije protežu se uzlazno i simetrično lateralnom stranom vrata te se na gornjem rubu grkljana, odnosno u visini C4 cervikalnog kralješka terminalno granaju na vanjsku karotidnu arteriju (*a. carotis externa*) i na unutrašnju karotidnu arteriju (*a. carotis interna*) (8). Unutarnja karotidna arterija prvenstveno opskrbljuje mozak, dok vanjska opskrbljuje lice i vrat. Bifurkacija je klinički značajna, jer je uobičajeno mjesto za razvoj aterosklerotskih plakova, koji mogu dovesti do stenoze i posljedičnih cerebrovaskularnih događaja, poput moždanog udara. Karotidni sinus, smješten na bifurkaciji, sadrži baroreceptore koji igraju ključnu ulogu u regulaciji krvnog tlaka otkrivanjem promjena rastezanja arterijske stijenke (9).

### 1.1.2. Vanjska karotidna arterija – (*arteria carotis externa*– ACE)

Vanjska karotidna arterija jedna je od dviju velikih terminalnih grana zajedničke arterije glave. Odvaja se od zajedničke karotidne arterije u razini C4 cervikalnog kralješka i stoji isprva medijalno i ispred unutarnje karotide. Proteže se uzlazno i djelomično lateralno te se u razini donje čeljusti završno dijeli na: *a. maxillaris* i *a. temporalis superficialis* (6). Postranični ogranci vanjske karotidne arterije dijele se na prednje, medijalne i stražnje grane. Prednje grane su *a. thyroidea superior*, *a. lingualis* i *a. facialis* dok je srednja grana *a. pharyngea ascendens*. Stražnje grane čine *a. occipitalis* i *a. auricularis posterior* i završne grane *a. maxillaris* i *a. temporalis superficialis* (8).

### 1.1.3. Unutarnja karotidna arterija– (*arteria carotis interna*– *ACI*)

Unutrašnja karotidna arterija terminalna je grana zajedničke karotidne arterije i proteže se lateralno, uzlazno uz ždrijelo pa do baze lubanje te dovodi krv velikom dijelu mozga i hrani sadržaj očne šupljine. Sastoji se od ekstrakranijalog i intrakranijalnog dijela. Na početnom djelu *a. carotis interne* nalazi se proširenje koje nazivamo *sinus caroticus*. To je presoreceptor koji sudjeluje u regulaciji krvnog tlaka. U vratu unutarnja karotidna arterija ne daje nikakve grane (6). Ovaj početni segment, poznat kao cervikalni segment (C1), putuje unutar karotidne ovojnice, uz unutarnju jugularnu venu i vagusni živac te ulazi u lubanjsku šupljinu kroz *canalis caroticus*, skupa sa spletom vena i autonomnih simpatičkih vlakana. Nakon ulaska u lubanju, ACI prelazi u petrozni segment (C2), gdje prolazi kroz temporalnu kost unutar karotidnog kanala. Kako se arterija nastavlja, ona prolazi preko *foramena laceruma* u segmentu laceruma (C3). Kavernozi segment (C4) ACI poznat je po svom prolazu kroz kavernozi sinus, gdje je usko povezan s kranijalnim živcima III, IV, V1, V2 i VI. Ovaj segment također daje nekoliko važnih grana, uključujući meningohipofizno deblo i inferolateralno deblo, koji opskrbljuju hipofizu i *duru mater* (8, 10). ACI zatim izlazi iz kavernoznog sinusa i prolazi ispod prednjeg klinoidnog procesa u klinoidnom segmentu (C5), koji je kratki prijelazni segment bez značajnih grana. Arterija se nastavlja kao oftalmološki segment (C6), gdje nastaje očna arterija, glavna žila koja opskrbljuje oko i orbitu, i gornja hipofizna arterija, koja opskrbljuje hipofizu. Posljednji segment, komunikacijski segment (C7), proteže se od distalnog duralnog prstena do bifurkacije ACI u prednju cerebralnu arteriju i srednju cerebralnu arteriju. Iz ovog segmenta nastaju najvažnije arterije, uključujući stražnju komunikacijsku arteriju, koja je dio Willisovog kruga, i prednju koroidnu arteriju, koja opskrbljuje duboke moždane strukture poput koroidnog pleksusa i unutarnje kapsule (10, 11).

## 1.2. Etiologija – ateroskleroza

Ateroskleroza je multifaktorijalna, sistemska bolest koja se manifestira nakupljanjem masnih tvari, kolesterola, raspadnutih stanica i upalnih elemenata te tako dolazi do lokalnog zadebljanja stijenki arterija poznatih kao ateromi ili plakovi. Stijenke arterija postaju otvrdnute i manje elastične, posebno ako se kalcij taloži u plakovima. Formiranje plaka uključuje migraciju glatkih mišićnih stanica iz *tunicae mediae* odnosno srednjeg sloja arterijske stijenke u unutarnji sloj odnosno *tunicam intimam*, gdje sudjeluju u stvaranju fibrozne „kape“ koja prekriva plak. Ova fibrozna kapa obično prekriva lipidnu jezgru plaka koja se sastoji od mrtvih stanica i masnih tvari te može postati uzrok tromboze. Ova bolest često dovodi do suženja arterijskih lumena, ograničavajući protok krvi i ometajući normalnu funkciju pogođenih krvnih žila, što može dovesti do raznih kardiovaskularnih bolesti kao što su koronarna bolest srca, moždani udar ili periferna arterijska bolest (12, 13). Ishemijski moždani udar uzrokovan stenozom unutarnje karotidne arterije pojavljuje se u 8-30 % slučajeva (4).

Rizični čimbenici kod nastanka ateroskleroze dijele se na konstitucijske i okolišne. Konstitucijski čimbenici su oni na koje ne možemo utjecati promjenom načina života ili medikacijom te oni uključuju dob, spol i genetičko naslijeđe. Okolinski čimbenici uključuju hiperlipidemiju, hipertenziju, pušenje duhanskih proizvoda i dijabetes te su oni u fokusu terapijskih i preventivnih postupaka (14, 15).

Ateroskleroza se klinički manifestira na brojne načine te je većina bolesnika asimptomatska. Kod njih se arterijska stenoza otkriva slučajno, obično tijekom sistematskog pregleda ili dijagnostičke obrade započete iz drugog razloga. Tijekom kliničkog pregleda takvih bolesnika može se čuti auskultacijski šum nad karotidnom arterijom, a stenoza se može vizualizirati slikovnim metodama, najčešće Doppler ultrazvukom te CT/MR angiografijom. Pacijenti sa simptomima pokazuju različite kliničke slike, koje mogu biti akutne ili kronične. Najčešći sindromi povezani s aterosklerozom su kardiovaskularna bolest, cerebrovaskularna bolest i periferna arterijska bolest, ali nisu jedini. Pored bolesti krajnjih organa, ateroskleroza može dovesti do slabljenja zidova krvnih žila zbog manjka elastičnih vlakana i viška kolagena, što uzrokuje lokalne defekte poznate kao aneurizme (13, 16, 17).

Prevenција ateroskleroze uključuje brojne promjene načina života poput promjene prehrane, prestanka pušenja, redovite tjelesne aktivnosti, održavanja zdrave tjelesne težine te umjerenog unosa alkohola u organizam. Prehrana ljudi s povećanim rizikom za aterosklerozu

mora sadržavati hranu bogatu voćem, povrćem, cjelovitim žitaricama, nemasnim proteinima i zdravim masnoćama te ograničavati hranu koja sadrži zasićene masti koje se nalaze u crvenom mesu, mliječnim proizvodima i prerađenoj hrani jer one povećavaju razinu LDL kolesterola, potičući stvaranje plaka. Osim promjene životnih navika, prevencija se može vršiti i medikamentno, lijekovima za snižavanje kolesterola (statini, fibrati) koji mogu pomoći u snižavanju razine LDL kolesterola, antihipertenzivima, kao što su ACE inhibitori, beta-blokatori i diuretici koji mogu pomoći u kontroli visokog krvnog tlaka, također značajnog faktora rizika za aterosklerozu. Lijekovi poput aspirina mogu spriječiti stvaranje krvnih ugrušaka, koji mogu blokirati sužene arterije i dovesti do srčanog ili moždanog udara. Također, važno je obavljati rutinske preglede kod pružatelja zdravstvenih usluga radi praćenja razine kolesterola, krvnog tlaka i šećera u krvi mogu pomoći u ranom otkrivanju i upravljanju čimbenicima rizika (15, 18, 19).

### 1.3. Dijagnostika

Pravovremena dijagnoza i pažljivo i pouzdano određivanje stupnja stenozе karotidne arterije, ključan je korak u adekvatnom liječenju i prevenciji moždanog udara. Danas se koriste razne radiološke pretrage kao metode dijagnostike i određivanja stupnja stenozе karotidnih arterija kao što su Doppler ultrazvuk, CT angiografija, MR angiografija i digitalna subtrakcijska angiografija (DSA) (20). Kao prvi korak u radiološkoj obradi bolesnika uzima se metoda ultrazvuka uz color Doppler zbog svoje neinvazivnosti, pristupačnosti i sposobnosti pružanja jasnih informacija o protoku krvi, debljini arterijskih zidova i prisutnosti aterosklerotskih plakova. Ako se ultrazvukom pronađe stenozа na karotidnim arterijama, važno je izvršiti dodatne radiološke pretrage, prvenstveno CT angiografiju, a u nekim slučajevima i digitalnu subtrakcijsku angiografiju (DSA) (4). Te dodatne pretrage omogućuju detaljniji prikaz i određivanje stupnja stenozе te procjenu stanja kontralateralne karotidne arterije, što pomaže u odabiru najprikladnijeg načina liječenja bolesnika.

### 1.3.1. Color Doppler ultrazvuk

Color Doppler predstavlja posebnu vrstu pretrage ultrazvukom koja služi određivanju smjera i brzine protoka krvi. Koristi kombinaciju B-mod ultrazvuka za vizualizaciju struktura krvnih žila i Doppler efekta za mjerenje brzine i smjera protoka krvi. Color Doppler ultrazvuk široko je prihvaćena metoda otkrivanja aterosklerotskih procesa na karotidnim arterijama zbog brzine postupka, niske cijene i pouzdanosti te mu je te raspon osjetljivosti od 85% do 92% i specifičnost od 84% (21, 22). Svrha standardne primjene ultrazvuka na karotidnim arterijama u ekstrakranijskom segmentu je detekcija hemodinamski značajnih stenoza i/ili okluzivnih procesa. Boje na Doppler slici predstavljaju različite brzine i smjerove protoka krvi, što omogućava lakše prepoznavanje smanjenog protoka koji može ukazivati na prisutnost aterosklerotskog procesa odnosno stenozu uzrokovanu plakovima. Karotidne arterije spadaju u skupinu velikih elastičnih arterija koje se nalaze relativno blizu površine kože. Ove dvije karakteristike čine ih pogodnim za upotrebu ultrazvuka u slikovnom prikazu. Ultrazvučni valovi imaju frekvenciju veću od 20 kHz, a u medicinskoj dijagnostici koriste se oni s frekvencijom između 2 i 15 MHz. Primjena ultrazvuka u medicini temelji se na osnovnim principima interakcije ultrazvučnih valova s tkivima različite akustične impedancije, koja je produkt gustoće tkiva i brzine zvuka (23, 24).

Postupak pregleda karotidnih arterija Doppler ultrazvukom obavlja se ležeći na leđima te bolesnik blago nagnje glavu u stranu kako bi se otkrila regija vrata. Ultrazvučna sonda se postavlja na vrat, preko karotidnih arterija, nakon što operater nanese gel kako bi osigurao kontakt i eliminirao zrak između kože i sonde. Prvo se izvodi pregled u B modu koji pruža slike u sivoj skali koje pomažu u prepoznavanju prisutnosti plakova, njihove ehogenosti i morfologije. Nadalje, nakon ostvarenja zadovoljavajućih slika B-moda, aktivira se color Doppler koji superponira informacije kodirane bojama na sliku u B-modu kako bi se prikazao protok unutar krvnih žila. Protok krvi koji se kreće prema sondi obično je prikazan crvenom bojom, dok je protok krvi koji se kreće od sonde prikazan plavom bojom. Brzina protoka je predstavljena svjetlinom ili intenzitetom boje; veće brzine označene su svjetlijim nijansama. Procjena stenoze karotidne arterije vrši se mjerenjem vršne sistoličke brzine na mjestu suženja lumena arterije, kao i turbulencije nakon stenoze. Veća vršna sistolička brzina korelira s većom stenozom. Doppler ultrazvukom se također može karakterizirati plakove unutar karotidnih arterija. Plakovi se mogu klasificirati na temelju njihove ehogenosti (hipoehogeni, izoehogeni, hiperehogeni) i karakteristika površine (glatki, nepravilni, ulcerirani). Hipoehogeni plakovi

često su povezani s većim rizikom od embolizacije i moždanog udara, dok su hiperehogeni plakovi općenito stabilniji (25, 26, 27).

Unatoč svojim prednostima, Doppler ultrazvuk ima i neka ograničenja. Može biti izazovno procijeniti vrlo distalne ili proksimalne segmente karotidnih arterija zbog akustičnog zasjenjenja koštanih struktura ili zadebljalog tkiva koje leži iznad. Osim toga, mogu se pojaviti artefakti kao što je aliasing, gdje brzina prelazi Nyquistovo ograničenje, osobito u područjima stenoze visokog stupnja. Oni se ponekad mogu ublažiti podešavanjem frekvencije ponavljanja pulsa i korištenjem korekcije kuta (25).

### 1.3.2. Angiografija kompjuteriziranom tomografijom

CT angiografija karotidnih arterija je neinvazivna, radiološka dijagnostička metoda koja koristi kompjuteriziranu tomografiju i kontrastno sredstvo na bazi joda za detaljnu vizualizaciju lumena karotidnih arterija i njihovu 3D rekonstrukciju. Ova tehnika je ključna za otkrivanje i procjenu aterosklerotskih procesa, stenoza i drugih vaskularnih abnormalnosti koje mogu povećati rizik od moždanog udara (28). U usporedbi s digitalnom substrakcijskom angiografijom (DSA) pokazuje 85%-tnu osjetljivost i 93%-tnu specifičnost za dijagnosticiranje stenoza većih od 70%. Za preokluzivne stenoze osjetljivost i specifičnost rastu do 97 i 99% (29). Pretraga pruža pouzdane podatke o morfologiji, karakterizaciji i kvantifikaciji plakova, što pomaže liječnicima u donošenju odluka o terapiji. Također, koristi se za precizno planiranje endovaskularnih zahvata, omogućavajući detaljan prikaz anatomske konfiguracije arterija i potencijalnih prepreka za stentiranje što omogućuje liječnicima precizno planiranje intervencije i smanjuje rizik od komplikacija. Nadalje, CT angiografijom se nakon endovaskularnog zahvata ili karotidne endarterektomije može popratiti stanje bolesnika, provjeriti uspješnost zahvata te je korisna za rano otkrivanje mogućih komplikacija ili restenoza arterije (30, 31, 32).

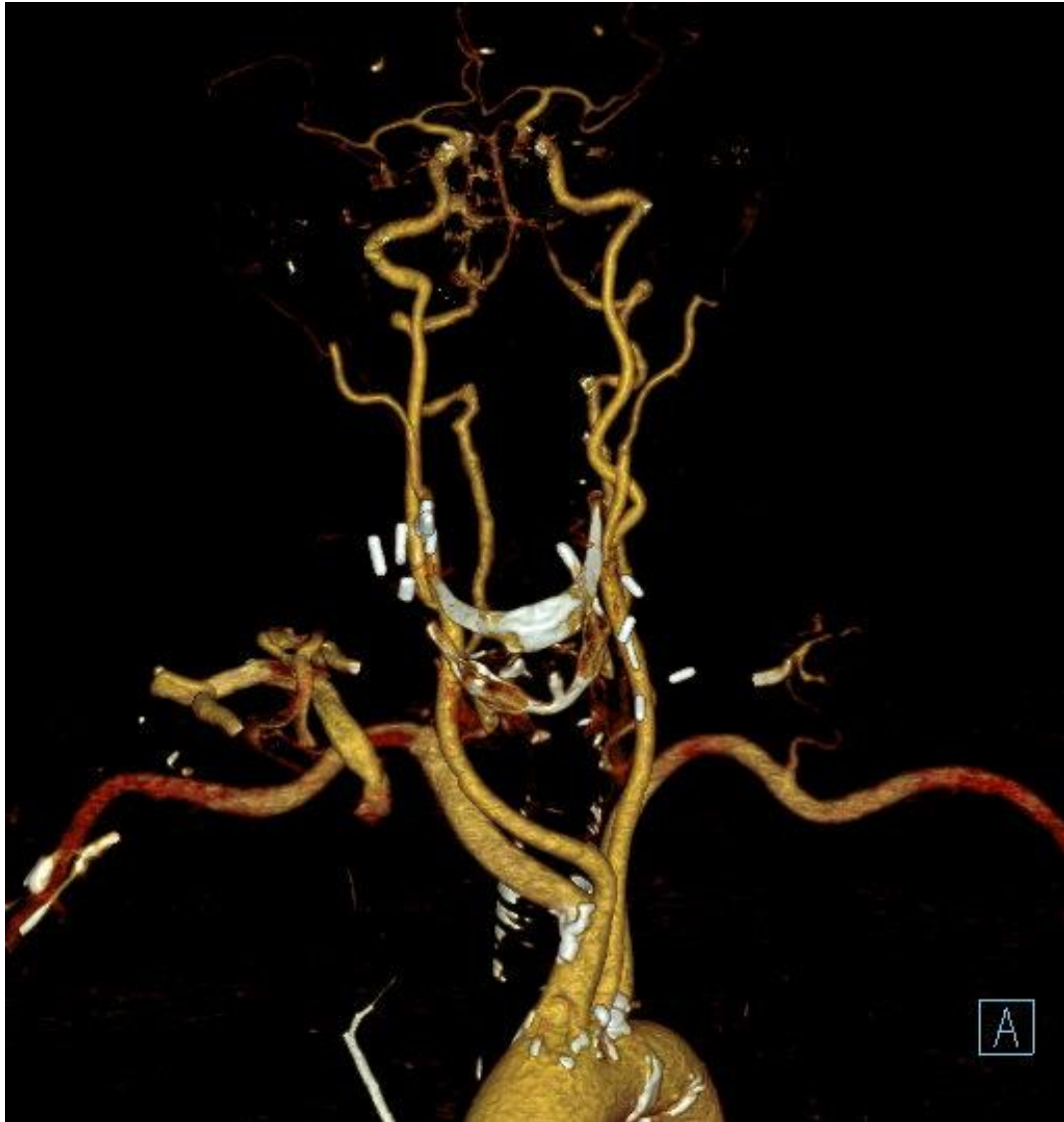Kod angiografije kompjuteriziranom tomografijom kontrastno sredstvo neizostavni je element te je važno razlikovati dvije najčešće korištene tehnike za optimizaciju vremena apliciranja. Metoda praćenja kontrastnog bolusa (bolus tracking) i metoda testnog bolusa (test bolus). Priprema bolesnika za pretragu kod obje metode je jednaka te uključuje pozicioniranje bolesnika na CT stol s imobiliziranom glavom kako bi se minimiziralo kretanje. Pacijentima se postavlja se intravenski kateter veličine 18-20 G, obično u antekubitalnu venu, kako bi se



osiguralo brzo ubrizgavanje kontrastnog sredstva. Pacijentu treba objasniti postupak, uključujući koje upute će dobiti i istaknuti njihovu važnost. Nakon pripreme za dijagnostički postupak, slijedi topogram koji služi planiranju točnog raspona i mjesta za angiografsko snimanje. Nadalje, kod metode praćenja kontrastnog bolusa, slijedeći korak je odabrati regiju interesa (ROI – *region of interest*), gdje će se pratiti kontrastni bolus te se u ovom slučaju ROI obično odnosi na luk aorte ili zajedničku karotidnu arteriju. Nakon odabira ROI-a slijedi apliciranje jednog kontrastnog sredstva pomoću injektora, pri visokoj brzini protoka (4-5 mL/s). Obično se prvo aplicira 50-70 mL kontrastnog sredstva (ovisno o bolesnikovim tjelesnim proporcijama), nakon čega slijedi ispiranje fiziološkom otopinom od 20-30 mL kako bi se osigurao ulazak cijelog bolusa kontrasta u krvotok. CT uređaj je programiran da kontinuirano prati ROI čim započne aplikacija kontrastnog sredstva te njegov softver izračunava prosječne Hounsfieldove jedinice (HU) unutar regije interesa, u stvarnom vremenu. U trenutku kada HU unutar ROI-a dosegnu unaprijed definirani prag, CT uređaj automatski pokreće angiografsko snimanje. (30, 33, 34). Tehnika testnog bolusa razlikuje se od metode praćenja kontrastnog bolusa po tome što se kontrastno sredstvo daje dva puta. Prvobitno se aplicira mali volumen (10-20 mL) kontrastnog sredstva, pri istoj brzini protoka kao i za metodu praćenja bolusa (4-5 mL/s), nakon čega slijedi ispiranje fiziološkom otopinom te praćenje testnog bolusa nizom snimki niske doze i brzih sekvenci, obično na razini luka aorte ili zajedničke karotidne arterije, s početkom odmah nakon aplikacije. Na temelju izračuna vrhunca HU iz ispitnog bolusa izračunava se optimalna odgoda za aplikaciju glavnog kontrastnog sredstva. Puni volumen kontrastnog sredstva (50-70 mL) aplicira se istom brzinom protoka, nakon čega slijedi ispiranje fiziološkom otopinom. Po izračunu pravovremene odgode, kreće skeniranje koje pokriva područje od luka aorte do Willisovog kruga, kao i kod metode praćenja bolusa. Svrha obje metode je smanjenje doze ionizirajućeg zračenja koju bolesnik prima tokom pretrage i ravoremeni prikaz kontrasta u lumenu. Nedostatak metode praćenja bolusa je mogućnost da ROI uopće ne dosegne dogovoreni prag HU te time CT uređaj ne započinje snimanje, što znači da je bolesniku kontrast apliciran, a snimka nije napravljena. S druge strane, nedostatak metode testnog bolusa je davanje kontrastnog sredstva bolesniku dva puta te se samim time produljuje trajanje pretrage. Na radiološkom tehnologu je da procijeni koja je metoda najbolja varijanta za pojedinog bolesnika (30, 32, 35).

Nakon učinjene pretrage, vrši se rekonstrukcija slike (slika 4). Prikupljeni podaci se rekonstruiraju u tanke rezove (0,5-1,5 mm) kako bi se stvorile slike visoke razlučivosti. Za poboljšanje vizualizacije karotidnih arterija koriste se tehnike naknadne obrade kao što je 3D

prikaz volumena i/ili projekcija maksimalnog intenziteta koja bolje prikazuje strukture visoke gustoće, kao što su kosti i arterije ispunjene kontrastom (36).



Slika 4: VRT prikaz karotidnog i vertebralnog stabla. *Izvor: baza podataka KBC Rijeka*

Dok su prednosti ove pretrage njezina brzina, visoka rezolucija i neinvazivnost, postoje i pojedini nedostaci odnosno kontraindikacije. Kao i gotovo svaka radiološka pretraga, CT angiografija koristi ionizirajuće zračenje, što znači da je kontraindicirana za žene u trudnoći zbog štetnog utjecaja zračenja na fetus. Također, iako su doze koje bolesnici primaju relativno niske, treba uzeti u obzir komulativni učinak kod pacijenata koji često odlaze na radiološke preglede. Nadalje, pretraga zahtjeva korištenje jednog kontrastnog sredstva, što kod određenih bolesnika može izazvati alergijske reakcije. Kod bolensika može doći do blagih alergijskih

reakcija poput mučnine ili svrbeža kože, umjerenih poput osipa i povraćanja ili teških alergijskih reakcija koje mogu dovesti bolesnika do anafilaktičkog šoka ili čak smrti. Također, bitno je provjeriti nalaze uree kako bi se utvrdila normalna bubrežna funkcija zbog izlučivanja kontrastnog sredstva iz organizma nakon pretrage. U slučaju da bolesnik ima tešku bubrežnu insufijenciju ova petraga je kontraindicirana i trebaju se razmotriti alternative bez upotrebe jednog kontrastnog sredstva (20, 37, 38).

## 1.4. Metode liječenja

Metode liječenja stenozе karotidne arterije uključuju medikamentno (konzervativno), kirurško ili endovaskularno liječenje. Odluka o načinu liječenja postavlja se na temelju komorbiditeta, neurološke simptomatologije, stupnja stenozе, anatomskih karakteristika karotidne arterije te morfologiju samog plaka (22).

Kako bi se odredila pravilna metoda liječenja te njezin početak, potrebno je jasno razlikovati simptomatsku i asimptomatsku stenozе karotidne arterije. Izbor između konzervativnog liječenja, koje uključuje uklanjanje čimbenika rizika i medikamentnu terapiju ili invazivnog liječenja temelji se na jasnom razlikovanju između značajne simptomatske stenozе karotidne arterije, koja se manifestira prolaznim ili trajnim žarišnim neurološkim simptomima te asimptomatske karotidne stenozе, koja se otkriva slučajnim probirom pacijenata s povećanim rizikom od cerebrovaskularnih bolesti (4).

Konzervativno liječenje obuhvaća neinvazivna postupke poput edukacije bolesnika, promjene životnih navika te medikamentnog liječenja. Važno je regulirati krvni tlak bolesnika i razinu glukoze u krvi iz razloga što je dijabetes usko povezan sa zadebljanjem stijenke karotidne arterije (29).

### 1.4.1 Kirurško liječenje (trombenarterektomija – TEA)

Stenoza unutarnje karotidne arterije kirurški se liječi karotidnom endarterektomijom tijekom koje se uklanja plak kako bi se smanjio rizik od moždanog udara. Za kirurški zahvat se evaluiraju pacijenti s više od 70% stenoze karotidne arterije bez simptoma, kao i oni s više od 50% stenoze uz simptome. Glavni rizici ovog kirurškog zahvata uključuju moždani udar, srčani udar i ozljedu živaca koji upravljaju funkcijom jezika i gutanja (4, 29).

TEA se obično izvodi u lokalnoj anesteziji uz duboki ili površinski cervikalni blok, ali se može izvesti i u općoj anesteziji. Odabir metode ovisi o kirurgu i anesteziologu te njihovoj suradnji. Bolesnik se postavlja na operacijski stol u ležeći položaj na leđima s vratom u ekstenziji i glavom rotiranom na suprotnu stranu (22, 39). Tijekom postupka, rez se pravi uz medijalni rub sternokleidomastoidnog mišića te se odstranjuje masno tkivo. Potom se presijeca platizma ultrasoničnim nožem kako bi se pristupilo karotidnoj arteriji i njenim granama, koje se potom klemaju odnosno zaustavlja se protok krvi kroz njih. Mjerenje krvnog tlak iz arterije pomaže kirurzima kako bi odlučili o potrebi za šantom. Ako je povratni tlak iznad 55 mmHg, TEA se može nastaviti bez upotrebe intraluminalnog šanta. Ako je tlak između 40 i 50 mmHg ili niži, TEA se mora izvesti uz primjenu intraluminalnog šanta. Potom se patološki promjenjen dio arterije otvara i pažljivo se uklanja kalcificirani plak sa stijenke arterije. Obično se zakrpa prišiva oko rubova arterije kako bi se zatvorio otvor bez njegovog sužavanja. Nakon čišćenja i ispiranja arterije, stezaljke se uklanjaju, čime se vraća protok krvi u mozak (22, 40, 41).

Bolesnici koji su podvgnuti kirurškom liječenju stenoze unutarnje karotidne arterije imaju veći rizik od nastajanja stenoze na kontralateralnoj strani (42).

#### 1.4.2. Endovaskularno liječenje – (*carotid artery stenting – CAS*)

Endovaskularno liječenje stenozе karotidne arterije se u užem smislu smatra metodom postavljanja stenta u karotidnu arteriju. CAS je minimalno invazivna tehnika koja se temelji na intraarterijskom kateteriziranju uz fluoroskopsko praćenje položaja katetera. Razvila se kao alternativna metoda karotidnoj endarterektomiji te je manje invazivna, poštenija za bolesnika i skraćuje njegov boravak u bolničkoj ustanovi. Zahvat izvode liječnici različitih specijalnosti poput radiologa, vaskularnih kirurga, općih kirurga, neurokirurga, kardiologa i sl. Najčešće se pristupa kroz femoralnu arteriju, a alternativne opcije su radijalna i brahijalna arterija. Za liječenje stenozе karotidne arterije koriste se različite endovaskularne intervencije, uključujući balonsku angioplastiku i perkutanu transluminalnu angioplastiku sa stentom, pri čemu stent može biti samošireći ili rijeđe postavljen balonom (43, 44).

Priprema bolesnika za endovaskularni zahvat uključuje procjenu bolesnikovog zdravstvenog stanja, radiološko oslikavanje arterija vrata, premedikaciju i potpisivanje informiranog pristanka. U sklopu procjene zdravstvenog stanja, potrebno je utvrditi simptome cerebrovaskularne bolesti, čimbenike rizika (npr. hipertenzija, dijabetes, pušenje) i prethodnu medicinsku ili kiruršku povijest. Radiološke pretrage uključuju, već opisani Color Doppler ultrazvuk i angiografiju kompjuteriziranom tomografijom. Nadalje, bolesniku se obično propisuju antiagregacijski lijekovi kao što su aspirin i klopidogrel najmanje 3-5 dana prije zahvata kako bi se smanjio rizik od tromboembolijskih događaja. Prije samog zahvata važno je bolesniku objasniti postupak, uključujući rizike (npr. moždani udar, krvarenje, disekcija arterije), dobrobiti i alternative (kao što je karotidna endarterektomija) kako bi mogao potpisati obrazac pristanka kojim izražava svoje razumijevanje i suglasnost za izvođenje zahvata (5, 45).

Zahvat započinje namještanjem bolesnika u ležeći položaj na angiografskom stolu te se lokalna anestezija (npr. lidokain) ubrizgava u područje prepone ili tkiva iznad arterije koja će biti korištena za pristup. Potom se napravi mali rez kože i potkožja iznad arterije kako bi se postavila uvodnica. Uvodnica, tipično veličine 6-8 French-a (Fr), postavlja se u femoralnu arteriju koristeći Seldingerovu tehniku, koja uključuje punkciju arterije iglom, postavljanjem žice vodilice, preko koje se postavlja uvodnica. Fleksibilna žica vodilica se pritom pomiče do luka aorte navođenjem pomoću fluoroskopije te se uvodi dijagnostički kateter do ishodišta karotidne arterije na kojoj se vrši zahvat. Ubrizgava se kontrastno sredstvo koje se koristi kako bi se fluoroskopijom prikazalo mjesto i stupanj stenozе te sama anatomije karotidne arterije. Kako bi se preveniralo migriranje krhotina ateroma i krvnih ugrušaka (embolije) do mozga

tijekom postavljanja stenta, koristi se cerebrovaskularna zaštita. Ovaj uređaj se provlači preko žice vodilice i postavlja iznad stenotičnog segmenta. Netom prije postavljanja stenta može se upotrijebiti balon kateter koji se pomakne do mjesta stenozе preko žice vodilice te se zatim širi nekoliko sekundi kako bi se unaprijed dilatirao suženi segment arterije. Po učinjenoj dilataciji, slijedi postavljanje žilne potpornice (stenta). Stent omogućava da lumen arterije ostane otvoren. U nekim slučajevima izvodi se postdilatacijska balonska angioplastika kako bi se osiguralo da je stent u potpunosti proširen i dobro prijanja uz stijenku žile. Uređaj za cerebrovaskularnu zaštitu pažljivo se izvlači, zajedno s balonskim kateterima i žicama vodilicama te se koristi kompresija rukom ili uređaj za zatvaranje za postizanje hemostaze i sprječavanje nastanka hematoma na mjestu punkcije. Bolesnika se potom premješta u sobu za oporavak gdje se vitalni znakovi, mjesto punkcije i neurološki status pažljivo prate. Odmah se pristupa svim znakovima komplikacija, kao što su simptomi moždanog udara (npr. iznenadna slabost, poteškoće s govorom) ili hematoma na mjestu punkcije. Antitrombocitna terapija (aspirin i klopidogrel) nastavlja se nakon zahvata kako bi se smanjio rizik od tromboze stenta te ostali lijekovi, kao što su statini ili antihipertenzivi, mogu se prilagoditi na temelju bolesnikovog ukupnog kardiovaskularnog stanja. Većina pacijenata može biti otpuštena isti, ali najčešće sljedeći dan ako nema komplikacija. Bolesnicima se daju upute o ograničenjima aktivnosti, njezi rana i uzimanju lijekova. Zakazuju se kontrolni pregledi kako bi se pratio oporavak pacijenta i procijenila prohodnost stentirane karotidne arterije. To obično uključuje Doppler ultrazvuk u intervalima koje preporučuje liječnik (4, 46, 47, 48).

Komplikacije endovaskularnog zahvata najčešće uključuju moždani udar, tranzitornu ishemijsku ataku (TIA), komplikacije mjesta punkcije, alergijsku reakciju na jodno kontrastno sredstvo i restenozu. Ako dođe do moždanog udara, potrebna je hitna procjena i liječenje, što može uključivati trombolitičku terapiju ili mehaničku trombektomiju, ovisno o vremenu i prirodi moždanog udara (49, 50).

## 2. CILJEVI ISTRAŽIVANJA

Ciljevi istraživanja u ovom radu bili su utvrditi dob bolesnika i prohodnost kontralateralne strane u bolesnika podvrgnutih endovaskularnom liječenju stenozе karotidne arterije te utvrditi tehničku uspješnost i broj komplikacija samog zahvata. Bolesnici uključeni u istraživanje su podvrgnuti zahvatu na Kliničkom zavodu za dijagnostičku i intervencijsku radiologiju u KBC-u Rijeka, u vremenskom razdoblju od 1. siječnja 2020. do 31. prosinca 2023.

### 2.1. Hipoteze

1. Većina bolesnika koji su podvrgnuti endovaskularnom liječenju stenozе karotidne arterije su stariji od 65 godina.
2. Većina bolesnika koji su podvrgnuti endovaskularnom liječenju stenozе karotidne arterije ima okludiranu kontralateralnu stranu.
3. Komplikacije endovaskularnog zahvata su nastupile u manje od 20% bolesnika.

## 4. ISPITANICI I METODE

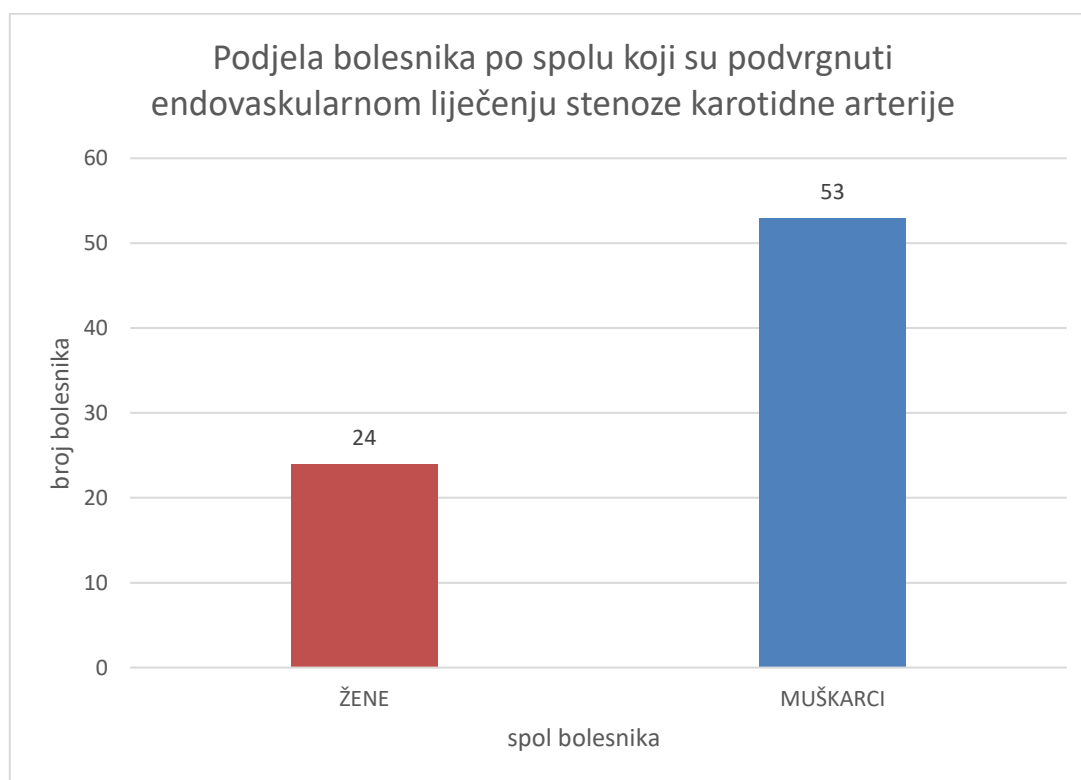
U ovo retrospektivno istraživanje uključeno je 77 ispitanika koji su podvrgnuti endovaskularnom liječenju stenoze karotidnih arterija. Kod ispitanika je zahvat na lijevoj/desnoj karotidnoj arteriji proveden prema protokolu Kliničkog zavoda za dijagnostičku i intervencijsku radiologiju, Kliničkog bolničkog centra Rijeka u razdoblju od 1.1.2020. do 31.12.2023. godine. Uključeni su ispitanici različite dobi oba spola. Isključeni su bolesnici kod kojih je stent postavljen „akutno“, tj. u sklopu zahvata mehaničke trombektomije kod moždanog udara te bolesnici kod kojih je stent postavljen zbog akutne disekcije ili traumatske ozljede, kao i bolesnike s „in-stent“ restenozom.

Podatci potrebni za ovo retrospektivno istraživanje prikupljeni su na Kliničkom zavodu za dijagnostičku i intervencijsku radiologiju, Kliničkog bolničkog centra Rijeka pretraživanjem sustava ISSA od 1.1.2020. do 31.12.2023. Pretraživanje podataka obuhvaćalo je bolesnike koji su bili podvrgnuti endovaskularnom liječenju stenoze karotidnih arterija. Prikupljeni podaci uključuju dob, spol, stupanj stenoze unutarnje karotidne arterije u koju je postavljen stent, stupanj stenoze ili podatak o okluziji kontralateralne unutarnje karotidne arterije te varijabla komplikacije zahvata, koja uključuje infarkt mozga, hiperperfuzijski sindrom, intracerebralno krvarenje, trombozu stenta, krvarenje na mjestu punckije ili ostale, nespecificirane komplikacije.



## 5. REZULTATI

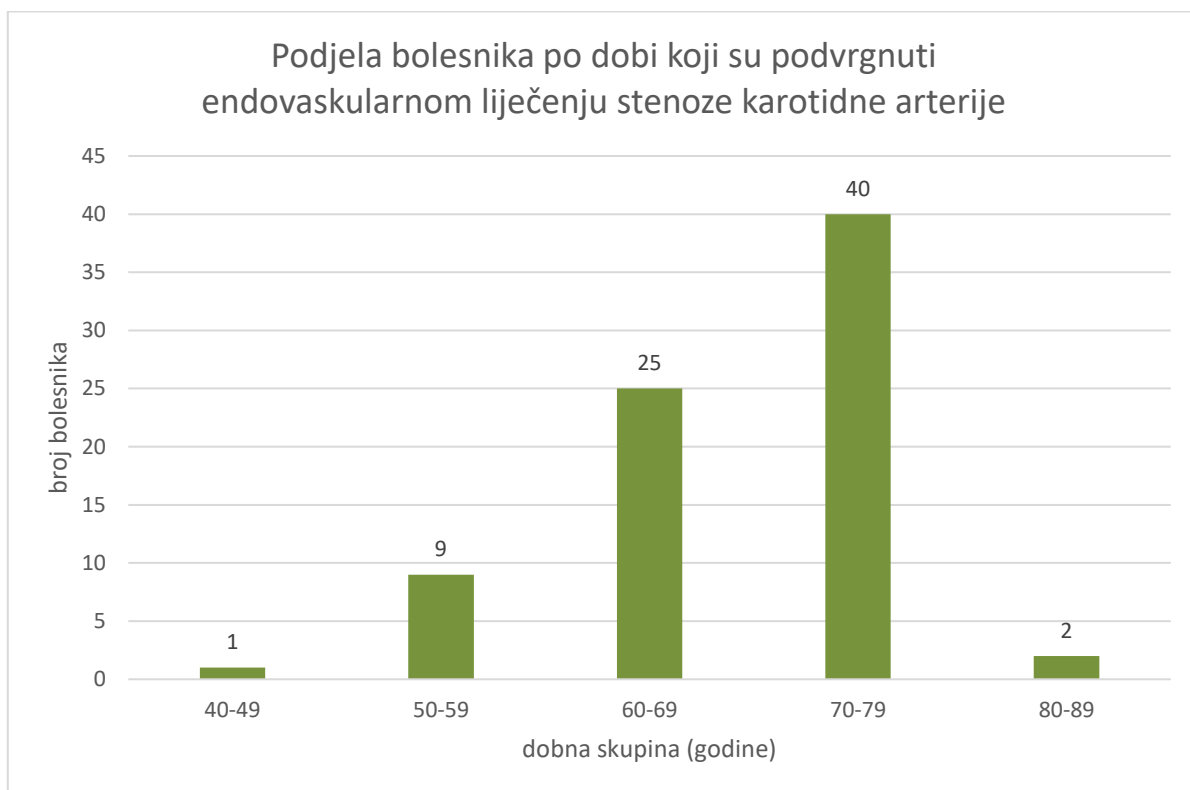
Ovim istraživanjem obuhvaćeno je 77 bolesnika koji su na Kliničkom zavodu za dijagnostičku i intervencijsku radiologiju, Kliničkog bolničkog centra Rijeka, u razdoblju od 1. siječnja 2020. do 31. prosinca 2023. podvrgnuti endovaskularnom liječenju stenoze karotidnih arterija. Od ukupno 77 bolesnika, 24 bolesnika su bile žene, što čini 31% uzorka, a 53 muškarci što čini 66% uzorka.



Graf 1. Spolna zastupljenost bolesnika koji su podvrgnuti endovaskularnom liječenju stenoze karotidnih arterija, u razdoblju od 1. siječnja 2020. do 31. prosinca 2023. godine na Kliničkom zavodu za dijagnostičku i intervencijsku radiologiju, Kliničkog bolničkog centra Rijeka.

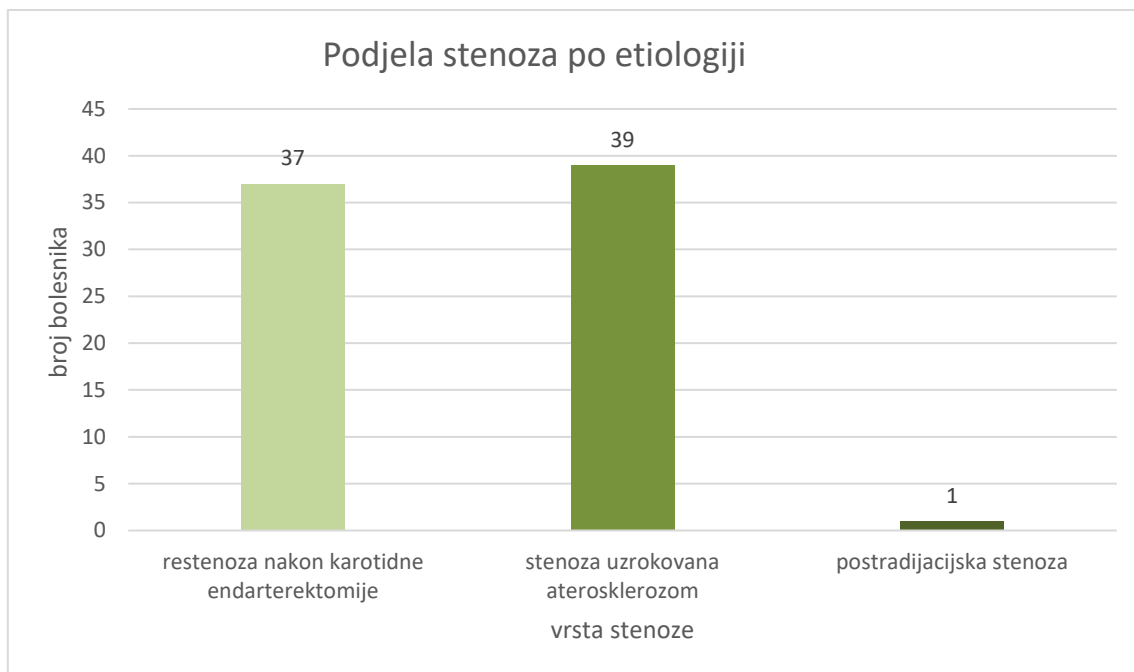
Osim prema spolu, bolesnici obuhvaćeni u ovom istraživanju, podjeljeni su i po dobnim skupinama. Prosječna dob bolesnika je 69 godina, gdje najmađi ima 47 godina, a najstariji 81 godinu. Dobnu skupinu od 70 do 79 godina čini najveći broj bolesnika, njih 40, dok dobnoj skupini od 40 do 49 godina pripada najmanji broj bolesnika, odnosno 1 bolesnik.

Nadalje, dobna skupina od 50 do 59 godina obuhvaća 9 bolesnika, od 60 do 69 obuhvaća 25 bolesnika te 2 bolesnika pripadaju dobnoj skupini od 80 do 89 godina.



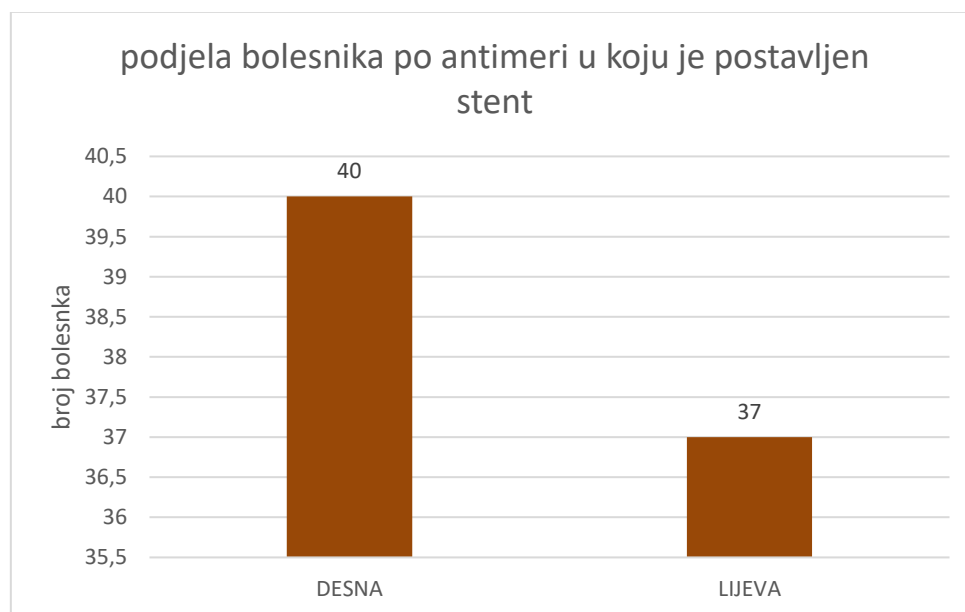
Graf 2. Raspodjela bolesnika po dobnim skupinama, koji su podvrgnuti endovaskularnom liječenju stenozе karotidnih arterija, u razdoblju od 1. siječnja 2020. do 31. prosinca 2023. godine na Kliničkom zavodu za dijagnostičku i intervencijsku radiologiju, Kliničkog bolničkog centra Rijeka.

Od ukupno 77 bolesnika obuhvaćenih istraživanjem, njih 39 imalo je stenozu karotidne arterije uzrokovanu aterosklerozom, dok je 37 bolesnika liječeno zbog restenozе nakon karotidne endarterektomije. Jedan bolesnik imao je postradiacijsku stenozu.



Graf 3. Raspodjela bolesnika po etiologiji stenoz, koji su podvrgnuti endovaskularnom liječenju stenoz karotidnih arterija, u razdoblju od 1. siječnja 2020. do 31. prosinca 2023. godine na Kliničkom zavodu za dijagnostičku i intervencijsku radiologiju, Kliničkog bolničkog centra Rijeka.

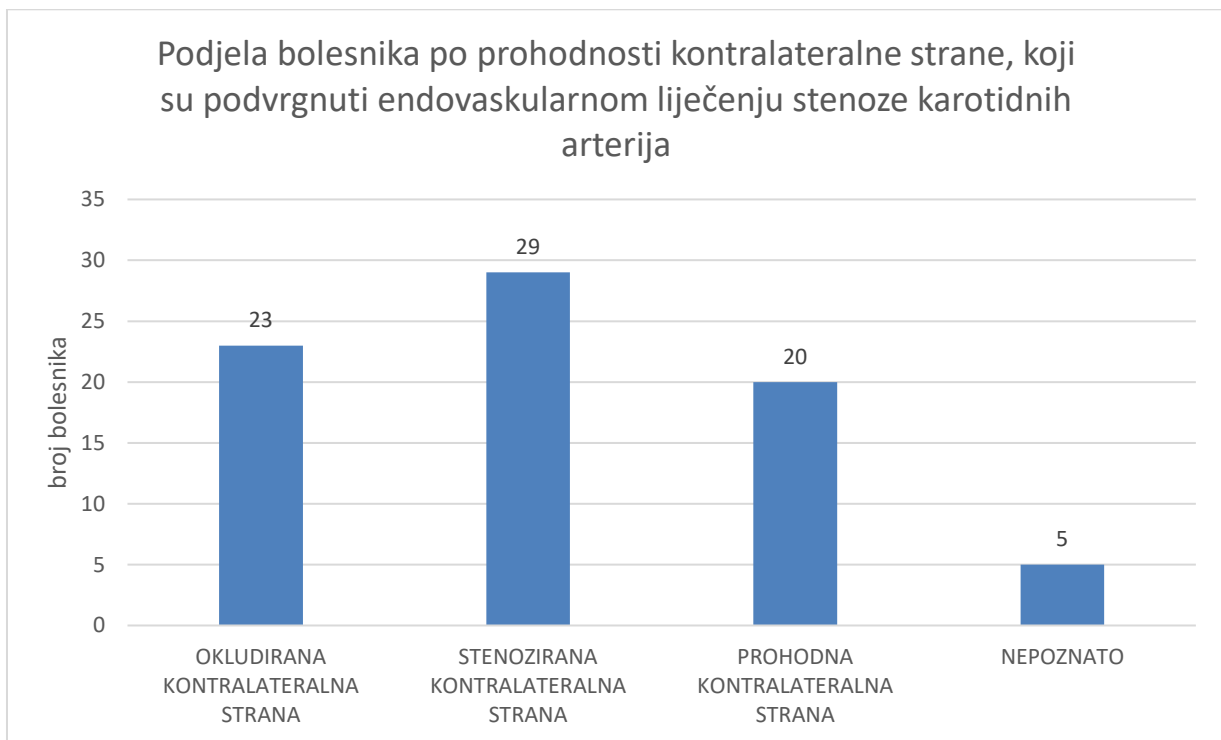
Nadalje, na desnoj karotidnoj arteriji učinjen zahvat kod 40 bolesnika, dok je na lijevoj karotidnoj arteriji učinjen zahvat kod njih 37. Prosječni stupanj stenoz prije zahvata iznosio je 82%.



Graf 4. Raspodjela bolesnika po antimeri u koju je postavljen stent, koji su podvrgnuti endovaskularnom liječenju stenoz karotidnih arterija, u razdoblju od 1. siječnja 2020. do 31.

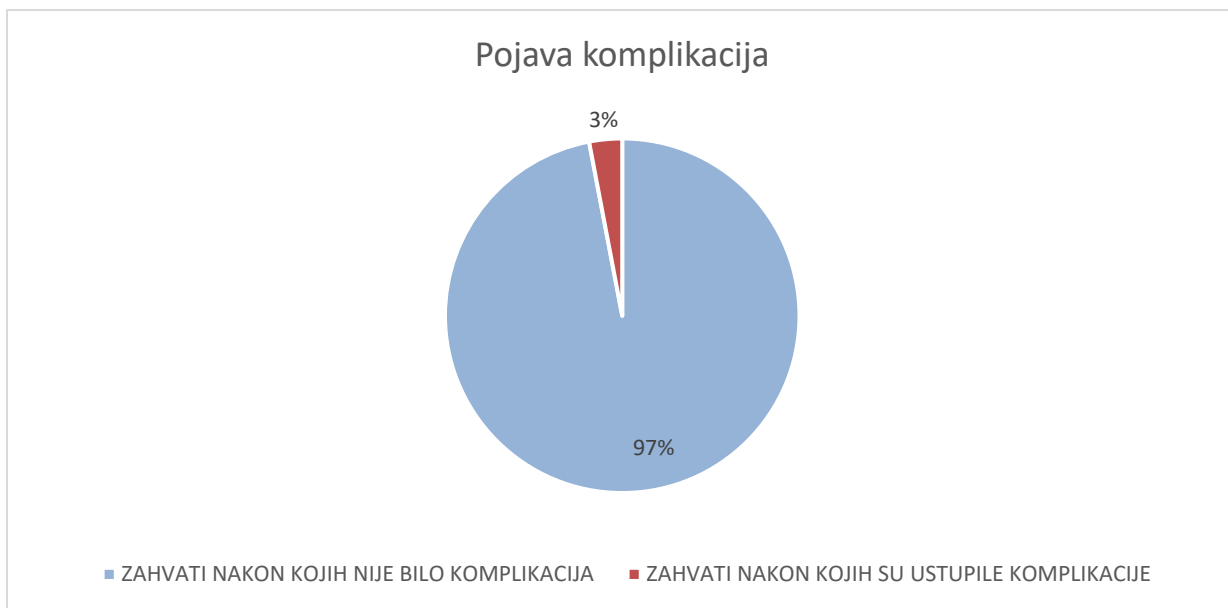
prosinca 2023. godine na Kliničkom zavodu za dijagnostičku i intervencijsku radiologiju, Kliničkog bolničkog centra Rijeka.

Od 77 obrađenih bolesnika, 20 njih je nije imalo stenozu kontralateralne strane, 23 u potpunosti okludirnu, dok je 29 bolesnika imalo određeni stupanj stenozе čiji je prosjek 59%. O 5 bolesnika nemamo podatak zbog dijagnostičkog pregleda obavljenog u vanjskoj ustanovi.



Graf 5. Raspodjela bolesnika po prohodnosti kontralateralne strane, koji su podvrgnuti endovaskularnom liječenju stenozе karotidnih arterija, u razdoblju od 1. siječnja 2020. do 31. prosinca 2023. godine na Kliničkom zavodu za dijagnostičku i intervencijsku radiologiju, Kliničkog bolničkog centra Rijeka.

Komplikacije su ustupile kod svega 2 bolesnika (3%). U ostalih 97% bolesnika, odnosno njih 75 nisu zabilježene komplikacije nakon učinjenog zahvata.



Graf 5. Frekvencija komplikacija kod bolesnika koji su podvrgnuti endovaskularnom liječenju stenoze karotidnih arterija, u razdoblju od 1. siječnja 2020. do 31. prosinca 2023. godine na Kliničkom zavodu za dijagnostičku i intervencijsku radiologiju, Kliničkog bolničkog centra Rijeka.

## 6. RASPRAVA

Provedeno je retrospektivno istraživanje bolesnika koji su podvrgnuti endovaskularnom liječenju stenozе karotidnih arterija u vremenskom razdoblju od 1.1.2020. do 31.12.2023. godine. Podaci o 77 bolesnika prikupljeni su na Kliničkom zavodu za dijagnostičku i intervencijsku radiologiju, Kliničkog bolničkog centra Rijeka.

Rezultati nakon provedene statističke analize dobnih skupina bolesnika koji su podvrgnuti endovaskularnom liječenju stenozе karotidne arterije pokazali su da je 55 bolesnika odnosno 74% starije od 65 godina te je time prihvaćena prva hipoteza koja govori da je većina bolesnika koji su podvrgnuti endovaskularnom liječenju stenozе karotidnih arterija starija od 65 godina. Rezultati istraživanja provedenog 2004. godine od strane Department of Vascular and Endovascular Surgery, Federal University of Sao Francisco Valley, Santa Casa Faculty of Medical Sciences, Sao Paulo, Brazil u sklopu kampanje o prevenciji moždanog udara, pokazali su da je prosječna dob pozitivne skupine ( $70,4 \pm 6,8$  godina) statistički značajno viša od one u negativnoj skupini ( $67,5 \pm 6,3$  godina;  $p=0,01$ ) (51).

Također, rezultati statističke obrade podataka pokazali su do 23 bolesnika, odnosno 29,5% ukupnog uzorka ima okluziju kontralateralne strane. Time je odbačena druga hipoteza koja glasi da većina bolesnika koji su podvrgnuti endovaskularnom liječenju stenozе karotidne arterije ima okludiranu kontralateralnu stranu. Prema istraživanju provedenom u razdoblju između 2010. i 2018. godine, od strane Department of Cardiology, University of Sakarya, Sakarya, Turkey, od 288 bolesnika uključenih u istraživanje, 48 pacijenata (16.67%) je imalo okluziju kontralateralne strane (52). Nadalje, istraživanje objavljeno 2021. godine od strane American College of Cardiology koristeći podatke iz Nacionalnog registra kardiovaskularnih podataka (NCDR) CARE i PVI registara, pokazalo je da je 7,9% bolesnika koji su bili podvrgnuti karotidnoj revaskularizaciji u periodu od 2007. do 2019. godine imalo je okluziju kontralateralne strane (53). Smatramo da su razlike između ustanova uvjetovane organizacijskim uvjetima, tehničkim mogućnostima te iskustvima kirurga i intervencijskih radiologa.

Osim analize s obzirom na dob i stanje kontralateralne strane, provedena je analiza frekvencije pojave komplikacija kod bolesnika koji su podvrgnuti endovaskularnom liječenju stenozе karotidnih arterija. Od ukupno 77 obrađenih bolesnika, komplikacije su se pojavile kod 2 bolesnika, odnosno u 3% sveukupnog uzorka. Komplikacije su uključivale hematome mjesta

punkcije kod jednog bolesnika te „in stent“ trombozu kod drugog. Ovim rezultatom prihvaćena je treća hipoteza koja govori da su komplikacije nastupile u manje od 20% bolesnika. Prema istraživanju provedenom 2019. godine od strane Department of Neurosurgery, Yonsei University Wonju College of Medicine, Wonju Severance Christian Hospital, Wonju, Korea, neurološke komplikacije su zabilježene kod 30 od 97 bolesnika (30,9%) nakon zahvata te su uključivale kontralateralni moždani udar, restenozu i hiperperfuzijski sindrom (49). U randomiziranoj kontroliranoj studiji CREST, također 2019. godine, stopa komplikacija iznosila je 3.8% (50).

## 7. ZAKLJUČAK

Retrospektivna obrada bolesnika koji su bili podvrgnuti endovaskularnom liječenju stenozе karotidne arterije u vremenskom razdoblju od 1.siječnja 2020. godine do 31. prosinca 2023. godine rezultirala je slijedećim zaključcima:

- I. Od 77 bolesnika koji su podvrgnuti endovaskularnom liječenju stenozе karotidnih arterija, u razdoblju od 1.1. 2020. do 31.12. 2023. godine na Kliničkom zavodu za dijagnostičku i intervencijsku radiologiju, Kliničkog bolničkog centra Rijeka, 24 (31%) bolesnika su žene, a 53 (66%) su muškarci.
- II. 55 (74.03%) bolesnika je starije od 65 godina
- III. Prosječna dob bolesnika je 69 godina, najmađi ima 47 godina, a najstariji 81 godinu.
- IV. 39 bolesnika je imalo stenozu karotidne arterije uzrokovanu aterosklerozom, a 37 bolesnika je liječeno zbog restenozе nakon karotidne endarterektomije. 1 bolesnik imao je postradiacijsku stenozu.
- V. Prosječani stupanj stenozе prije zahvata je bio 81,76%.
- VI. 29,5% bolesnika je imalo okluziju kontralateralne strane.
- VII. Komplikacije su se pojavile u 3% bolesnika nakon učinjenog zahvata.



## 8. SAŽETAK

Endovaskularno liječenje stenozе karotidne arterije minimalno je invazivni postupak kod kojeg se pristupa karotidnoj arteriji kroz femoralnu arteriju te se stent postavlja kako bi se proširio suženi lumen arterije, najčešće stenoziran plakom. Plakovi nastaju uslijed ateroskleroze koja se defnira kao proces zadebljanja stijenke krvne žile koji karakterizira upala i proliferacija stanica stijenke istih. Stenoze se dijele na blage, ako je suženje lumena oko 25%, umjerene ako je veće od 50% ili značajne ako je suženje veće od 70%. Aterosklerotske promjene mogu biti uzrok raznih kardiovaskularnih bolesti kao što su koronarna bolest srca, moždani udar ili periferna arterijska bolest. Ishemijski moždani udar uzrokovan stenozom unutarnje karotidne arterije pojavljuje se u 8-30 % slučajeva. U prevenciji važno je kontroliranje okolinskih čimbenika koji utječu na nastanak aterosklerotskih promjena te uključuju hiperlipidemiju, hipertenziju, pušenje duhanskih proizvoda i dijabetes. Dijagnosticiranje stenozе karotidne arterije i planiranje endovaskularnog zahvata zahtijeva pregled Doppler ultrazvukom i/ili CT/MR angiografiju s upotrebom jednog kontrastnog sredstva.

Ovaj rad retrospektivno analizira tri cilja, dob i prohodnost kontralateralne strane u bolesnika podvrgnutih endovaskularnom liječenju stenozе karotidne arterije na Kliničkom zavodu za dijagnostičku i intervencijsku radiologiju u KBC-u Rijeka, u vremenskom razdoblju od 1. siječnja 2020. do 31. prosinca 2023. te tehničku uspješnost i broj komplikacija samog zahvata. U već navedenom vremenskom razdoblju, anonimno su prikupljeni podaci o 77 bolesnika iz njihove medicinske dokumentacije. Ovim istraživanjem, potvrdili smo da je najveći broj bolesnika podvrgnutih zahvatu starije dobi. Utvrdili smo broj bolesnika koji su podvrgnuti endovaskularnom zahvatu liječnenja karotidne arterije s okluzijom kontralateralne strane. Također, utvrdili smo postotak komplikacija endovaskularnog zahvata.

Ključne riječi: ateroskleroza, endovaskularno liječenje, stenozа karotidnih arterija

## 9. SUMMARY

Endovascular treatment of carotid artery stenosis is a minimally invasive procedure in which the carotid artery is accessed through the femoral artery and a stent is placed to widen the narrowed lumen of the artery, most often stenosed by plaque. Plaques are formed due to atherosclerosis, which is defined as a process of thickening of the blood vessel wall characterized by inflammation and proliferation of the cells of the same wall. Stenoses are divided into mild, if the narrowing of the lumen is about 25%, moderate if it is more than 50% or significant if the narrowing is more than 70%. Atherosclerotic changes can be the cause of various cardiovascular diseases such as coronary heart disease, stroke or peripheral arterial disease. Ischemic stroke caused by stenosis of the internal carotid artery occurs in 8-30% of cases. In prevention, it is important to control environmental factors that influence the development of atherosclerotic changes, including hyperlipidemia, hypertension, smoking tobacco products, and diabetes. Diagnosing carotid artery stenosis and planning an endovascular procedure requires a Doppler ultrasound examination and/or CT/MR angiography with the use of an iodine contrast agent.

This paper retrospectively analyzes three goals, age and the patency of the contralateral side in patients undergoing endovascular treatment of carotid artery stenosis at the Clinical Institute for Diagnostic and Interventional Radiology at KBC Rijeka, in the period from January 1, 2020 to December 31, 2020. 2023 and the technical success and number of complications of the procedure itself. In the above-mentioned period of time, data on 77 patients was collected anonymously from their medical records. With this research, we have confirmed that the largest number of patients undergoing the procedure are of an older age. We determined the number of patients who underwent endovascular treatment of the carotid artery with occlusion of the contralateral side. Also, we determined the percentage of complications of endovascular procedures.

Key words: atherosclerosis, endovascular treatment, carotid artery stenosis

## 10. LITERATURA

1. Aleksić Shihabi A. Aterosklerotska karotidna bolest. *Medicus*, 2022 ;31(1 Moždani udar): 49-55.
2. Mortimer R, Nachiappan S, Howlett DC. Carotid artery stenosis screening: where are we now? *Br J Radiol*. 2018 Oct;91(1090)
3. de Weerd M, Greving JP, de Jong AW, Buskens E, Bots ML. Prevalence of asymptomatic carotid artery stenosis according to age and sex: systematic review and meta-regression analysis. *Stroke*. 2009 Apr;40(4):1105-13.
4. Strenja-Linić I, Kovačević M, Kovačić S, Čaljkušić-Mance T, Miljanović I, Hasandić D, Grubešić A, Klinička slika, dijagnostika i smjernice u liječenju bolesnika sa stenozom karotidne arterije, *Medicina Fluminensis* 2013;49(1):17-30.
5. Giudice R, Spataro C. Treatment of carotid stenosis: surgery and stent in comparison. *Eur Heart J Suppl*. 2021 Oct;23(Suppl 8):91-4.
6. Bajek S., Bobinac D., Jerković R., Malnar D., Marić I. Sustavna anatomija čovjeka: žilni sustav. Rijeka: Digital point tiskara d.o.o, 2007.
7. Križan.Z. Kompedij anatomije čovjeka II. dio (Pregled građe glave, vrata i leđa), Zagreb: Školska knjiga; 1989.
8. Krmpotić-Nemanić J., Marušić A. Anatomija čovjeka.: krvožilni sustav. Zagreb: Medicinska naklada ; 2004.
9. Standring S. *Gray's Anatomy: The Anatomical Basis of Clinical Practice*. 41st ed. Elsevier Health Sciences; 2016.
10. Shapiro M, Becske T, Riina HA, Raz E, Zumofen D, Jafar JJ, et al. Toward an endovascular internal carotid artery classification system. *AJNR Am J Neuroradiol*. 2014 Feb;35(2):230-6.
11. Bouthillier A, van Loveren HR, Keller JT. Segments of the internal carotid artery: a new classification. *Neurosurgery*. 1996 Mar;38(3):425-32.
12. Reiner Ž. Ateroskleroza – bolest od koje umire svaki drugi Hrvat. Radovi Zavoda za znanstveni i umjetnički rad u Požegi [Internet]. 2012 [pristupljeno 25.08.2024.];(1.):169-174. Dostupno na: <https://hrcak.srce.hr/97367>
13. Libby P, Ridker PM, Hansson GK. Progress and challenges in translating the biology of atherosclerosis. *Nature*. 2011 May 19;473(7347):317-25.

14. Čupić H, et al. Bolesti krvnih žila. In: Patologija. 5th ed. Zagreb: Medicinska naklada; 2018. p. 227-39.
15. Damjanov I, Jukić S, editors. Specijalna patologija. 1st ed. Zagreb: Medicinska naklada; 2004. p. 3-13.
16. Chatzikonstantinou A, Wolf ME, Schaefer A, Hennerici MG. Asymptomatic and symptomatic carotid stenosis: An obsolete classification? *Stroke Res Treat.* 2012;2012.
17. Barquera S, Pedroza-Tobías A, Medina C, Hernández-Barrera L, Bibbins-Domingo K, Lozano R, et al. Global overview of the epidemiology of atherosclerotic cardiovascular disease. *Arch Med Res.* 2015;46(5):328-38.
18. Thompson PD, Buchner D, Pina IL, Balady GJ, Williams MA, Marcus BH, et al. Exercise and physical activity in the prevention and treatment of atherosclerotic cardiovascular disease: a statement from the American Heart Association Council on Clinical Cardiology (Subcommittee on Exercise, Rehabilitation, and Prevention) and the Council on Nutrition, Physical Activity, and Metabolism (Subcommittee on Physical Activity). *Circulation.* 2003 Jun 24;107(24):3109-16.
19. Wayne TF Jr. Atherosclerosis: current status of prevention and treatment. *Int J Angiol.* 2011 Dec;20(4):213-22.
20. Samaržija K, Milošević P, Jurjević Z, Erdeljac E. Comparison of carotid stenosis grading by ct angiography and doppler ultrasonography: how the statistical methods applied influence the results. *Acta Clin Croat.* 2022 Feb;60(3):457-66
21. Seyman E, Bornstein N, Auriel E, et al. Assessment of carotid artery ultrasonography in the presence of an acoustic shadow artifact. *BMC Neurol.* 2019;19(1):178.
22. Kvesić A i sur. Kirurgija. Zagreb: Medicinska naklada; 2016
23. Hill CR, Bamler JC, ter Haar GR. Physical principles of medical ultrasonics. 2nd ed. Chichester: John Wiley & Sons; 2004.
24. Stein JH, Korcarz CE, Hurst RT, Lonn E, Kendall CB, Mohler ER, et al. Use of carotid ultrasound to identify subclinical vascular disease and evaluate cardiovascular disease risk: a consensus statement from the American Society of Echocardiography Carotid Intima-Media Thickness Task Force. *J Am Soc Echocardiogr.* 2008;21:93-111.

25. Grant EG, Benson CB, Moneta GL, Alexandrov AV, Baker JD, Bluth EI, et al. Carotid artery stenosis: gray-scale and Doppler US diagnosis--Society of Radiologists in Ultrasound Consensus Conference. *Radiology*. 2003 Nov;229(2):340-6.
26. Nicolaides AN, Kakkos SK, Kyriacou E, Griffin M, Sabetai M, Thomas DJ, et al.; Asymptomatic Carotid Stenosis and Risk of Stroke (ACSRS) Study Group. Asymptomatic internal carotid artery stenosis and cerebrovascular risk stratification. *J Vasc Surg*. 2010 Dec;52(6):1486-96.e1-5.
27. Pan Y, Wan W, Xiang M, Guan Y. Transcranial Doppler ultrasonography as a diagnostic tool for cerebrovascular disorders. *Front Hum Neurosci*. 2022 Apr 29;16:841809.
28. Sun, Z., Lin, C. H., & AlQahtani, S. (2014). 'Multislice CT Angiography in the Diagnosis of Carotid Artery Stenosis: A Systematic Review'. *Int J Cardiol*. 2014;172(2):463-8.
29. Cvjetko I, Kovačević M, Penović S, Ajduk M, Palenkić H, Erdelez L i sur. Smjernice za liječenje stenoze karotidne arterije. *Liječnički vjesnik [Internet]*. 2017 [pristupljeno 02.07.2024.];139(3-4). Dostupno na: <https://hrcak.srce.hr/184303>
30. Saba L, Anzidei M, Sanfilippo R, Montisci R, Catalano C. Imaging of the Carotid Artery Vulnerable Plaque. *Cardiovasc Interv*. 2014;11(2):266-73.
31. Cheng SF, Choi KC, Lam W. The role of CT angiography in planning carotid artery stenting. *J Endovasc Ther*. 2017;24(4):567-74.
32. De Weert TT, Ouhlous M, Meijering E, van der Lugt A, van Dijke KP. In Vivo Characterization and Quantification of Atherosclerotic Carotid Plaque Components with Multidetector CT and Histopathological Correlation. *Radiology*. 2006;240(2):464-72.
33. Berg M, Zhang Z, Ikonen A, Sipola P, Kälviäinen R, Manninen H, et al. Multi-detector row CT angiography in the assessment of carotid artery disease in symptomatic patients: comparison with rotational angiography and digital subtraction angiography. *AJNR Am J Neuroradiol*. 2005 May;26(5):1022-34.
34. Rubin GD. Techniques for performing multidetector-row computed tomographic angiography. *Tech Vasc Interv Radiol*. 2001 Mar;4(1):2-14.

35. Schroeder S, Kopp AF, Baumbach A, Meisner C, Kuettner A, Georg C, et al. Noninvasive detection and evaluation of atherosclerotic coronary plaques with multislice computed tomography. *J Am Coll Cardiol*. 2001 Apr;37(5):1430-5.
36. Seeram E. Computed tomography: a technical review. *Radiol Technol*. 2018 Jan;89(3):279CT-302CT
37. van den Wijngaard IR, Holswilder G, van Walderveen MA, et al. Treatment and imaging of intracranial atherosclerotic stenosis: current perspectives and future directions. *Brain Behav*. 2016;6(11)
38. Mair G, Wardlaw JM. Imaging of acute stroke prior to treatment: current practice and evolving techniques. *Br J Radiol*. 2014;87(1040):20140216.
39. Naylor R, Rantner B, Ancetti S, de Borst GJ, De Carlo M, Halliday A, et al. Editor's Choice – European Society for Vascular Surgery (ESVS) 2023 Clinical Practice Guidelines on the Management of Atherosclerotic Carotid and Vertebral Artery Disease. *Eur J Vasc Endovasc Surg*. 2023;65(1):7-111.
40. Baiu I, Stern JR. Carotid Artery Endarterectomy. *JAMA*. 2020 Jul 7;324(1):110.
41. Jeffrey J. Carotid endarterectomy. In: UpToDate, Post TW, editor. UpToDate [Internet]. Waltham, MA; 2023 [cited 2023 Jun 5]. Dostupno na: <https://www.uptodate.com>
42. Lovrenčić-Huzjan A, Strineka M, Ažman D, Štrbe S, Šodec-Šimičević D, Demarin V. Bolest kontralateralne karotide u bolesnika s okluzijom unutarnje karotidne arterije. *Acta Clin Croatica*. 2009.
43. Ricotta JJ, Aburahma A, Ascher E, Eskandari M, Faries P, Lal BK. Updated society for vascular surgery guidelines for management of extracranial carotid disease. *J Vasc Surg*. 2011;54
44. Luo J, Wang T, Gao P, Krings T, Jiao L. Endovascular treatment of intracranial atherosclerotic stenosis: current debates and future prospects. *Front Neurol*. 2018;9:666.
45. Yadav JS, Wholey MH, Kuntz RE, Fayad P, Katzen BT, Mishkel GJ, et al. Protected carotid-artery stenting versus endarterectomy in high-risk patients. *N Engl J Med*. 2004 Oct 7;351(15):1493-501.
46. Bangalore S, Kumar S, Wetterslev J, Bavry AA, Gluud C, Cutlip DE, Bhatt DL. Carotid artery stenting vs carotid endarterectomy: meta-analysis and diversity-adjusted trial sequential analysis of randomized trials. *Arch Neurol*. 2011 Feb;68(2):172-84.

47. Brott TG, Hobson RW, Howard G, Roubin GS, Clark WM, Brooks W, et al. Stenting versus endarterectomy for treatment of carotid-artery stenosis. *N Engl J Med*. 2010 Jul 1;363(1):11-23.
48. Park JH, Lee JH. Carotid artery stenting. *Korean Circ J*. 2018 Feb;48(2):97-113.
49. Kim NY, Choi JW, Whang K, Cho SM, Koo YM, Kim JY. Neurologic complications in patients with carotid artery stenting. *J Cerebrovasc Endovasc Neurosurg*. 2019 Jun;21(2):86-93.
50. Lamanna A, Maingard J, Barras CD, Kok HK, Handelman G, Chandra RV, et al. Carotid artery stenting: Current state of evidence and future directions. *Acta Neurol Scand*. 2019;139(4):318-33
51. Park JH, Razuk A, Saad PF, Telles GJ, Karakhanian WK, Fioranelli A, et al. Carotid stenosis: what is the high-risk population? *Clinics (Sao Paulo)*. 2012 Aug;67(8):865-70.
52. Can Y, Kocayigit I. Does contralateral carotid artery occlusion affect the clinical and long-term outcomes of carotid artery stenting? *Arch Med Sci Atheroscler Dis*. 2020 Jan 31;5
53. Krawisz AK, Rosenfield K, White CJ, Jaff MR, Campbell J, Kennedy K, Tsai T, Hawkins B, Jones S, Secemsky EA. Clinical impact of contralateral carotid occlusion in patients undergoing carotid artery revascularization. *J Am Coll Cardiol*. 2021 Feb 23;77(7):835-44.

# 11.PRILOZI

## Grafovi

1. Graf 1. Spolna zastupljenost bolesnika koji su podvrgnuti endovaskularnom liječenju stenozе karotidnih arterija, u razdoblju od 1. siječnja 2020. do 31. prosinca 2023. godine na Kliničkom zavodu za dijagnostičku i intervencijsku radiologiju, Kliničkog bolničkog centra Rijeka
2. Graf 2. Raspodjela bolesnika po dobnim skupinama, koji su podvrgnuti endovaskularnom liječenju stenozе karotidnih arterija, u razdoblju od 1. siječnja 2020. do 31. prosinca 2023. godine na Kliničkom zavodu za dijagnostičku i intervencijsku radiologiju, Kliničkog bolničkog centra Rijeka.
3. Graf 3. Raspodjela bolesnika po etiologiji stenozе, koji su podvrgnuti endovaskularnom liječenju stenozе karotidnih arterija, u razdoblju od 1. siječnja 2020. do 31. prosinca 2023. godine na Kliničkom zavodu za dijagnostičku i intervencijsku radiologiju, Kliničkog bolničkog centra Rijeka.
4. Graf 4. Raspodjela bolesnika po antimeri u koju je postavljen stent, koji su podvrgnuti endovaskularnom liječenju stenozе karotidnih arterija, u razdoblju od 1. siječnja 2020. do 31. prosinca 2023. godine na Kliničkom zavodu za dijagnostičku i intervencijsku radiologiju, Kliničkog bolničkog centra Rijeka.
5. Graf 5. Raspodjela bolesnika po prohodnosti kontralateralne strane, koji su podvrgnuti endovaskularnom liječenju stenozе karotidnih arterija, u razdoblju od 1. siječnja 2020. do 31. prosinca 2023. godine na Kliničkom zavodu za dijagnostičku i intervencijsku radiologiju, Kliničkog bolničkog centra Rijeka.

## Ilustracije

1. Slika 1: MPR rekonstrukcija - nižestupanjska stenozа lijeve unutarnje karotidne arterije. Izvor: baza podataka KBC Rijeka
2. Slika 2: MPR rekonstrukcija sa izmjerom stenozе unutarne karotidne arterije - srednjestupanjska stenozа. Izvor: baza podataka KBC Rijeka
3. Slika 3: MPR rekonstrukcija - visokostupanjska stenozа unutarnje karotidne arterije uzrokovana miješanim plakom. Izvor: baza podataka KBC Rijeka
4. Slika 4: VRT prikaz karotidnog i vertebralnog stabla. Izvor: baza podataka KBC Rijeka



## 12. ŽIVOTOPIS

Rođena sam u Rijeci, 22.4.2002. godine gdje upisujem Osnovnu školu Srdoči i srednju školu, Prvu riječku hrvatsku gimnaziju. Maturu sam položila 2021. godine i upisala stručni prediplomski studij Radiološke Tehnologije na Fakultetu zdravstvenih studija u Rijeci.