

FIZIOTERAPIJSKA INTERVENCIJA KOD LONGITUDINALNOG REDUKCIJSKOG DEFEKTA RADIJUSA

Zustović, Paola

Undergraduate thesis / Završni rad

2020

Degree Grantor / Ustanova koja je dodijelila akademski / stručni stupanj: **University of Rijeka, Faculty of Health Studies / Sveučilište u Rijeci, Fakultet zdravstvenih studija u Rijeci**

Permanent link / Trajna poveznica: <https://um.nsk.hr/um:nbn:hr:184:037793>

Rights / Prava: [In copyright](#)/[Zaštićeno autorskim pravom.](#)

Download date / Datum preuzimanja: **2024-07-17**

Repository / Repozitorij:

[Repository of the University of Rijeka, Faculty of Health Studies - FHSRI Repository](#)



SVEUČILIŠTE U RIJECI
FAKULTET ZDRAVSTVENIH STUDIJA
PREDDIPLOMSKI STRUČNI STUDIJ FIZIOTERAPIJA

Paola Zustović

FIZIOTERAPIJSKA INTERVENCIJA KOD LONGITUDINALNOG
REDUKCIJSKOG DEFEKTA RADIJUSA

ZAVRŠNI RAD

Rijeka, 2020.

UNIVERSITY OF RIJEKA
FACULTY OF HEALTH STUDIES
UNDERGRADUATE STUDY OF PHYSIOTHERAPY

Paola Zustović

PHYSIOTHERAPY INTERVENTION IN RADIAL LONGITUDINAL
DEFICIENCY (RADIAL CLUBHAND)

Final work

Rijeka, 2020.

Mentor rada: Naslovni predavač Slaven Medjimurec, mag.physioth.

Ko – mentor rada: Viši predavač Mr. sc. ARIANA FUŽINAC-SMOJVER, dr.med.

Završni rad ima _____ stranica, _____ tablica, _____ grafova, _____ literalnih navoda

Završni rad je obranjen dana _____ u/na Katedri za fizioterapiju FZSRI
pred povjerenstvom u sastavu:

1. Predsjednik povjerenstva: Viši predavač VERNER MARIJANČIĆ, prof. reh.
2. Član povjerenstva: Viši predavač Mr. sc. ARIANA FUŽINAC-SMOJVER, dr.med.
3. Član povjerenstva: Naslovni predavač SLAVEN MEDJIMUREC, mag.physioth.

Izvešće o provedenoj provjeri izvornosti studentskog rada

Opći podatci o studentu:

Sastavnica	FAKULTET ZDRAVSTVENIH STUDIJA
Studij	PREDDIPLOMSKI STRUČNI STUDIJ - FIZIOTERAPIJA
Vrsta studentskog rada	ZAVRŠNI RAD
Ime i prezime studenta	PAOLA ZUSTOVIĆ
JMBAG	0351005235

Podatci o radu studenta:

Naslov rada	FIZIOTERAPEUTSKA INTERVENCIJA KOD LONGITUDINALNOG REDUKCIJSKOG DEFEKTA RADIJUSA
Ime i prezime mentora	SLAVEN MEDJIMUREC
Datum predaje rada	30.08.2020.
Identifikacijski br. podneska	1376387129
Datum provjere rada	30.08.2020.
Ime datoteke	PAOLA_ZUSTOVI_ZAVR_NI_ZA_TURNITINdocx
Veličina datoteke	4,06 M
Broj znakova	60.382
Broj riječi	9654
Broj stranica	46

Podudarnost studentskog rada:

Podudarnost (%)	6%
-----------------	----

Izjava mentora o izvornosti studentskog rada

Mišljenje mentora	
Datum izdavanja mišljenja	
Rad zadovoljava uvjete izvornosti	DA
Rad ne zadovoljava uvjete izvornosti	/
Obrazloženje mentora (po potrebi dodati zasebno)	Rad je učinjen sukladno pravilima Etičkog povjerenstva KBC Rijeka i pravilima FZSRI za Završne radove

Datum

30.08.2020.

Potpis mentora

Slaven Medjimurec



SADRŽAJ

1. UVOD	1
2. LONGITUDINALNI REDUKCIJSKI DEFEKT RADIJUSA	2
3.1. DEFINICIJA	2
3. ANATOMIJA I FUNKCIJA	2
4. EPIDEMIOLOGIJA I PREVALENCIJA	4
5. ETIOLOGIJA	5
6. KLASIFIKACIJA LONGITUDINALNOG REDUKCIJSKOG DEFEKTA RADIJUSA	6
7. KLINIČKA I PATOLOŠKO-ANATOMSKA SLIKA	8
8. LIJEČENJE	10
8.1. OPERATIVNO LIJEČENJE	11
8.2. KONZERVATIVNO LIJEČENJE I PREOPERATIVNA PRIPREMA	14
9. FIZIOTERAPIJSKA INTERVENCIJA	15
9.1. CILJEVI FIZIKALNE TERAPIJE	21
10. PRIKAZ SLUČAJA	22
11. ZAKLJUČAK	32
12. LITERATURA	33
13. PRILOZI	37
14. ŽIVOTOPIS	38

SAŽETAK

Longitudinalni redukcijski defekt radijusa odnosno radijalna displazija je naziv koji se koristi za opisivanje skupine kompleksnih prirodnih anomalija na području radijalne strane podlaktice. Ova anomalija sastoji se od spektra stanja koja variraju od hipoplazije palca do odsutne palčane kosti i palca te obuhvaća hipoplaziju povezanih mišića, ligamenata, tetiva, živaca i krvnih žila.(1) Ova se stanja mogu javljati kao izolirani defekti no uglavnom se javljaju u asocijaciji jedni s drugima u nekom stupnju. (2) Liječenje ove anomalije obuhvaća konzervativni pristup te operativnu rekonstrukciju koja obuhvaća razne metode pristupa koji su i dalje u razvoju. U ovom radu uz pregled dosadašnjih saznanja o radijalnoj displaziji prikazana je pacijentica s ovom prirodnom anomalijom te je opisana fizioterapeutska intervencija koja je primijenjena u svrhu njene rehabilitacije.

Ključne riječi: longitudinalni redukcijski defekt radijusa, prirodna anomalija, hipoplazija

SUMMARY

Longitudinal radial deficiency, i.e. radial dysplasia is a term used to describe a group of complex congenital anomalies on the radial side of the forearm. The anomaly consists of a spectrum of conditions which can vary from thumb hypoplasia to absent radius and thumb, and it includes muscles, ligaments, tendons, nerves and blood vessels hypoplasia. These conditions can appear as isolated defects, however they usually occur in association with each other to some degree. Treatment of the anomaly involves conservative approach and operational reconstruction which includes various methods of approach which are still under development. Along with the review of previous findings, the patient with the congenital anomaly has been presented in this thesis and physiotherapeutic intervention has been described which has been used for the purposes of the patient's rehabilitation.

Key Words: longitudinal radial deficiency , congenital anomaly, hypoplasia

ZAHVALA

Posebnu zahvalu upućujem svom mentoru, naslovnom predavaču Slavenu Medjimurecu, mag.physioth., koji mi je pomogao pri odabiru teme i prikupljanju informacija. Zahvaljujem na vremenu koje je odvojio za mene, ustupio mi potrebne podatke te mi omogućio da napišem ovaj rad.

Veliko hvala roditeljima pacijentice, posebice gospođi Heleni. Bez njezine suradnje i velikodušnosti kao i informacija koje mi je pružila rad ne bi bio ostvariv.

Također veliko hvala mojoj majci na podršci kroz obrazovanje.

1. UVOD

Za organiziranje spektra anomalija gornjih udova predloženo je nekoliko klasifikacijskih shema. Najraniji klasifikacijski sustav iz spektra prirođenih anomalija gornjih udova datira iz 1829. godine autora Isidora Saint-Hilairea, koji je opisane anomalije klasificirao u blage ili teške. Mnoge su klasifikacijske sheme predstavljene od tada pri čemu je Swansonova klasifikacija jedna od poznatijih, kao i "OMT" klasifikacija (prema Oberg, Manske, Tonkin) koja je ujedno i posljednja službena klasifikacija prihvaćena 2014.godine. (3,4) Swanson u svojoj klasifikaciji prirođene anomalije gornjih udova dijeli na: poremećaje formacije dijelova/zastoj razvoja (gdje spadaju transverzalne i longitudinalne deficijencije), poremećaje diferencijacije, udvostručenja, pretjeran rast dijelova, zaostajanje u rastu, sindrom konstriksijske vrpce (prstena) te generalizirane skeletne anomalije. (5) "OMT" klasifikacija temelji se na anatomskim i genetskim informacijama i koristi tri glavne odrednice: malformacije, deformacije i displazije, pri čemu pojam displazije označava abnormalnost u razvoju i rastu stanica i/ili tkiva i organa. (3)

Radijalni defekti predstavljaju 25-33% svih prirođenih anomalija gornjih ekstremiteta.(6) Radijalna i ularna displazija su dva najčešća tipa kongenitalnih longitudinalnih defekata ruke, a defekt radijusa je tri do četiri puta češći od ularnog.(7)

Longitudinalni redukcijski defekt radijusa (eng. *Radial Clubhand*) ili displazija radijusa je vrlo rijetka kongenitalna anomalija karakterizirana promjenjivim stupnjem nedostataka duž radijalne strane gornjih udova. Obuhvaća spektar od blage hipoplazije do potpune odsutnosti radijusa, palca, karpalnih kosti te mišića i ostalih struktura. Takvo se odstupanje može javljati kao izolirani defekt radijusa, no može se javiti u sklopu raznih simptoma koji se javljaju na sistemskoj i muskuloskeletnoj razini.(8)

2. LONGITUDINALNI REDUKCIJSKI DEFEKT RADIJUSA

3.1. DEFINICIJA

Longitudinalni redukcijski defekt radijusa (LRDR) predstavlja neuspješnu longitudinalnu formaciju radijusa odnosno palčane kosti koji se očituje djelomičnom ili potpunom odsutnošću radijusa. Ovo stanje može biti povezano i s hipoplazijom ili aplazijom palca, karpalnih kosti kao i muskulature na preaksijalnoj ili radijalnoj strani ekstremiteta.(9) Za opisivanje longitudinalnog redukcijskog defekta radijusa, u stranoj literaturi često se koristi naziv '*radial clubhand*' zbog toga što šaka u radijalnoj devijaciji prema podlaktici podsjeća na golfsku palicu. (10)

3. ANATOMIJA I FUNKCIJA

Podlaktica, *antebrachium*, obuhvaća područje od 2-3 cm ispod lakatnog zgloba sve do korijena šake. Koštanoj joj osnovu čine palčana kost (radijus) i lakatna kost (ulna) koje su po obliku duge, cjevaste kosti. Kada su ruke položene uz tijelo, a dlanovi okrenuti prema naprijed – orijentacijski položaj, one stoje paralelno jedna uz drugu, radijus lateralno, a ulna medijalno. Zadebljali okrajci ovih kostiju nose konkavne zglobne ploštine za spoj s humerusom proksimalno i karpalnim kostima distalno. Osim toga, radijus i ulna se uzglobljavaju i međusobno što omogućuje obrtanje jedne kosti oko druge i to u pravilu radijusa oko ulne. (11)

Radijus ili palčana kost sačinjena je od trupa te proksimalnog i distalnog okrajka. Trup radijusa je trostrano prizmatičnog oblika – ima tri ruba, tri plohe i simetričan je prema trupu ulne. Proksimalni okrajak radijusa naziva se glava, a distalno od nje nalazi se *tuberositas radii* – hrapava ovalna struktura koja je hvatište *bicepsa brachii*. Distalno od hrapavosti radijusa nalazi se područje na koje se hvataju razni mišići, uključujući pronator teres, pronator quadratus, supinator te ekstrinzični mišići šake.(12) Distalni okrajak radijusa ima oblik četverostrane prizme i artikulira s karpalnim kostima. (11)

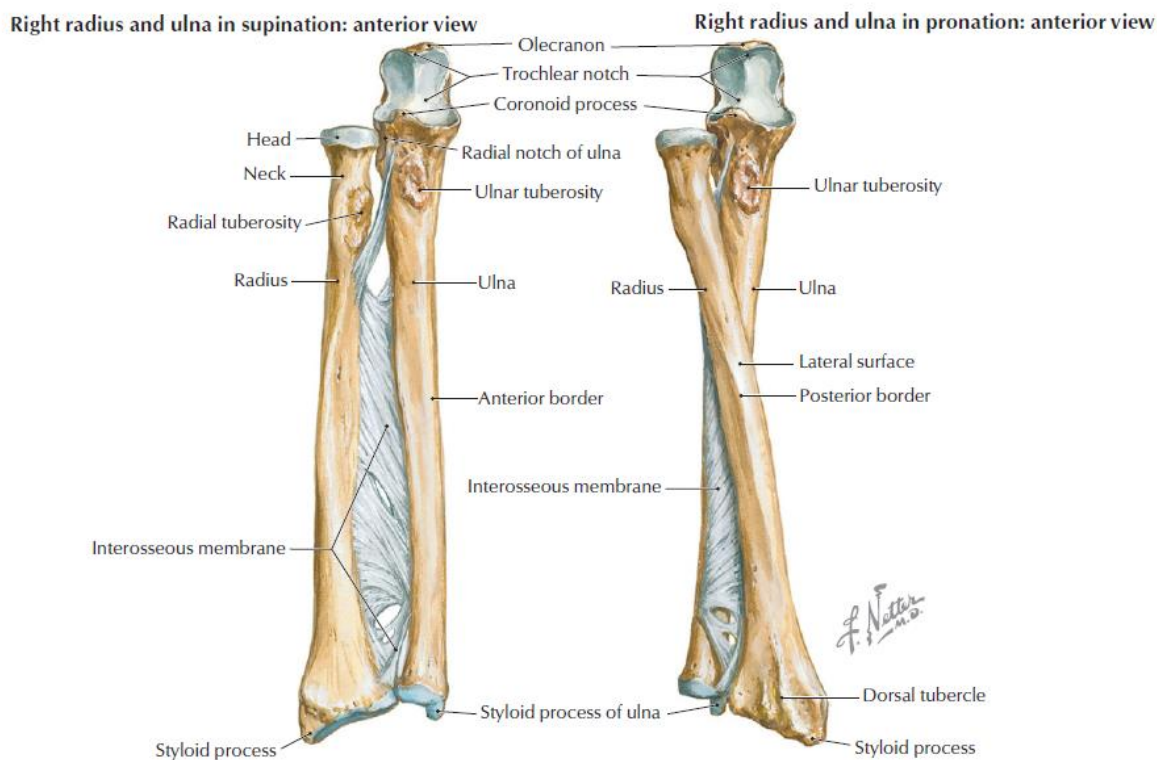


FIGURE 7-16 Radius and Ulna of the Forearm

Slika 1: Desni radijus i ulna u supinaciji / pronaciji: pogled sprijeda

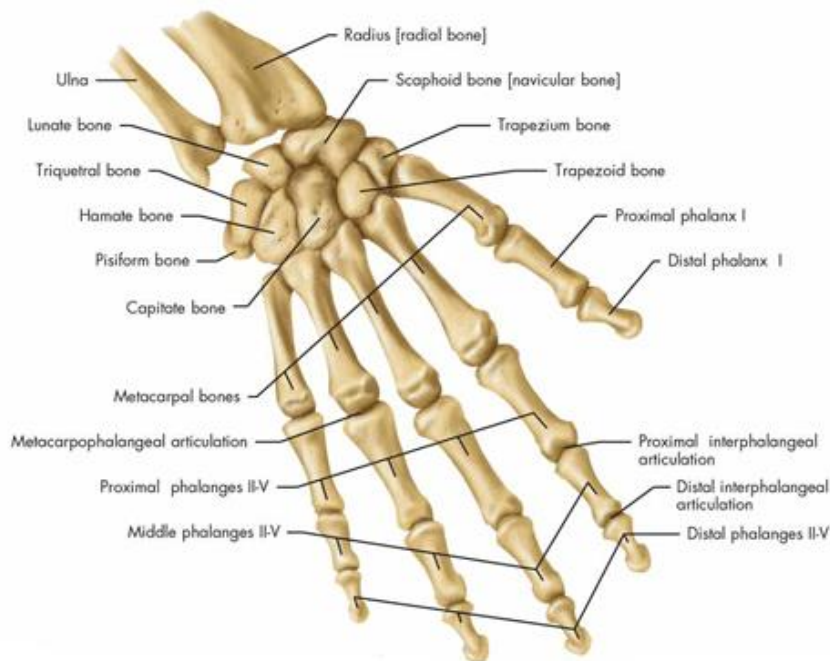
Izvor: <https://valeriewmsk.weebly.com/elbow-anatomy.html>

Karpalne kosti (*ossa carpi*) su kosti koje se priključuju na skelet podlaktice i leže u korijenu šake. Karpus sačinjava osam kratkih kosti: *os scaphoideum*, *os lunatum*, *os triquetrum*, *os pisiforme*, *os trapezium*, *os trapezoideum*, *os capitatum* te *os lunatum*. Karpalne kosti ; *os lunatum* i *os scaphoideum* artikuliraju s radijusom u zglobu koji se naziva *art. radiocarpea* ili radiokarpalni zglob. (11)

Trapezna karpalna kost spaja se s 1.metakarpalnom kosti i tako čini karpometakarpalni zglob palca. (11)

Radijus omogućava podlaktici i šaci pronaciju i supinaciju, fleksiju i ekstenziju u laktu te dorzalnu i palmarnu fleksiju, radijalnu i ulnarnu devijaciju (abdukciju) te cirkumdukciju u ručnom (radiokarpalnom) zglobu.(12) U lakatnom zglobu (odnosno humeroradijalnom dijelu zgloba) radijus zajedno s ulnom izvodi fleksiju i ekstenziju prema humerusu.(11) Ukupni opseg ovog pokreta iznosi oko 150°. U radioulnarnom dijelu lakatnog zgloba izvodi obrtanje odnosno supinaciju ili pronaciju. Opseg tih kretnji iznosi oko 150° - pronacija 70°, a supinacija 90° U

radiokarpalnom zglobu izvode se kretnje palmarne i dorzalne fleksije te radijalne i ulnarne devijacije (abdukcije). Palmarna fleksija doseže 80° , dorzalna fleksija 70° dok su radijalna i ularna manjeg opsega: radijalna devijacija se izvodi do 20° , a ularna do 40° .(13) U prvom karpometakarpalnom zglobu palca izvode se kretnje abdukcije i adukcije palca, opozicije i repozicije te cirkumdukcije i kretnje u međusmjеровima.(11) Zbog iznimne mobilnosti i specijaliziranosti palca moguće je izvođenje navedenih kretnji kao i normalna funkcija šake. (14)



Slika 2: Kosti šake

Izvor: <http://www.anatomystuff.co.uk/news/tutorial-on-the-anatomy-of-the-wrist-bones-and-ligaments/>

4. EPIDEMIOLOGIJA I PREVALENCIJA

Iako je longitudinalni redukcijski defekt radijusa najčešća longitudinalna deformacija, općenito je vrlo rijetka.(7) Učestalost u metodološki ispravnim studijama cijele populacije iznosi 1: 6.000

/ 8.000 živorođene djece. Ovo je češća incidencija nego u klasičnim procjenama koje navode pojavu 1: 30.000 / 100.000 djece gdje postoji mogućnost da nisu dokumentirani pacijenti koji su se liječili negdje drugdje, lokalno ili se nisu liječili uopće. (15) U istraživanju gdje je praćena prevalencija kongenitalnih anomalija gornjih ekstremiteta u razdoblju od 10 godina u području jedne regije, autori navode incidenciju pojavnosti LRDR-a 1.3 : 10.000 živorođene djece. (16) Smatra se da se češće javlja kod muškog spola, kao i sve prirođene anomalije gornjih ekstremiteta, u omjeru od 3:2. (17) Radijalna displazija se javlja bilateralno u otprilike 50% pacijenata, a kada je defekt unilateralan češće zahvaća desnu stranu. (2)

5. ETIOLOGIJA

Formacija gornjih udova započinje oko četvrtog gestacijskog tjedna.(18,19) Uzročni čimbenici za razvoj LRDR, bilo genetski ili okolišni, javljaju se u kritičnom periodu embriogene diferencijacije između četvrtog i petog tjedna embrionalnog razvoja.(9,10) Ako su u pitanju okolišni čimbenici, oni inhibiraju brzinu uredne diferencijacije dijela koji se najbrže mijenja, a stanične su komponente vrlo osjetljive u tom određenom trenutku.(9)

Točan uzrok većine prirođenih anomalija gornjih ekstremiteta nije poznat te isto tako točan uzrok ove anomalije ostaje upitan.(20) Neki od uzroka za koje se smatra da djeluju na razvoj ove anomalije uključuju spontane mutacije, teratogene lijekove te razne sindrome.(15) Smatra se da je pojava ovog defekta češće sporadična mutacija nego naslijeđeno stanje.(7)

Izlaganje antiepileptičkim lijekovima tijekom trudnoće, posebice valporičnoj kiselini, povezano je s pojavom ove anomalije. Ostali lijekovi koji se smatraju rizičnim jesu talidomid, fenobarbital te aminopterin.(21) Lamb i suradnici su temelju pregleda embriologije, genetike i

anatomije radijalne displazije zaključili i sugerirali da je mogući uzrok deformiteta oštećenje apikalnog ektoderma na prednjoj strani pupoljka uda u razvoju.(22)

Iako molekularna baza izoliranog longitudinalnog redukcijuskog defekta radijusa nije otkrivena, pojedinci vrlo često imaju probleme na sistemskoj i mišićno-koštanoj razini.(10) Goldfrab i suradnici su zabilježili da je 67% pacijenata s LRDR imalo povezanu mišićno-koštanu ili sistemsku abnormalnost, što bi značilo da je samo 33% pacijenata imalo izoliranu deformaciju ekstremiteta.(23) S druge strane, u Campbellovoj operativnoj ortopediji autori navode da se povezane srčane, hematopoetičke, gastrointestinalne i bubrežne anomalije javljaju kod približno 25% pacijenata s LRDR-a. Najčešće povezani sindromi jesu Holt-Oram sindrom, Fanconijeva anemija, TAR (trombocitopenija odsutnog radijusa) te VACTERL asocijacija (vertebralni defekti, analna atrezija, malformacija srca, tracheoesophagealna fistula, atrezija jednjaka, abnormalnosti bubrega i udova). (2) Radijalna displazija u asocijaciji s Fanconijevom anemijom i trombocitopenijom je naslijeđena kao autosomno recesivno svojstvo; u asocijaciji s Holat- Oram sindromom naslijeđena je u autosomno dominantom uzorku.(2)

LRDR također je povezan s trisomijom 13 i trisomijom 18; takva djeca imaju višestruke prirodene defekte kao i intelektualne teškoće koje čine operativni zahvat neprimjerenom solucijom bez obzira na težinu deformiteta.(2)

6.KLASIFIKACIJA LONGITUDINALNOG REDUKCIJSKOG DEFEKTA RADIJUSA

Klasifikacija radijalne displazije se prakticira kroz različite modele. Neki autori za klasifikacijske kriterije uzimaju u obzir samo deformacije ili odsutnost radijusa, dok drugi uz to uključuju i abnormalnosti palca i karpalnih kosti. Prvu klasifikaciju radijalne displazije napravili su Bayne i Klug (1987.) te su rasporedili nedostatke radijusa u četiri tipa na osnovu

radioloških značajki radijusa. U ovoj klasifikaciji je izravno povezan stupanj defekta radijusa sa stupnjem kliničkog deformiteta displazije radijusa. (24)

Tip I. Blaga hipoplazija – nerazvijenost ili nepotpun razvoj, radijus koji je kraći distalno – distalna epifiza radijusa je prisutna, ali je njezin rast smanjen što dovodi do normalnog izgleda radijusa kraće duljine. Proksimalna epifiza je normalnog rasta. Radijalna devijacija šake je blaga i gotovo je uvijek prisutna hipoplazija palca.

Tip II. Hipoplastičan radijus – radijus ima i proksimalnu i distalnu epifizu, ali je rast neispravan u obje. Javlja se minijaturna verzija radijusa.

Tip III. Značajna hipoplazija, djelomična odsutnost radijusa – najčešća je odsutnost distalne dvije trećine radijusa. Šaka je u radijalnoj devijaciji, a ulna je kraća nego obično te savijena u smjeru radijusa.

Tip IV. Potpuna odsutnost radijusa – najteži i najčešći oblik radijalne displazije. Šaka nije poduprta s radijalne strane tako da je u izrazitoj radijalnoj devijaciji.

U pregledu koji su napravili Bayne i Klug , tip IV displazije bio je prisutan kod 67 od 101 ekstremiteta.

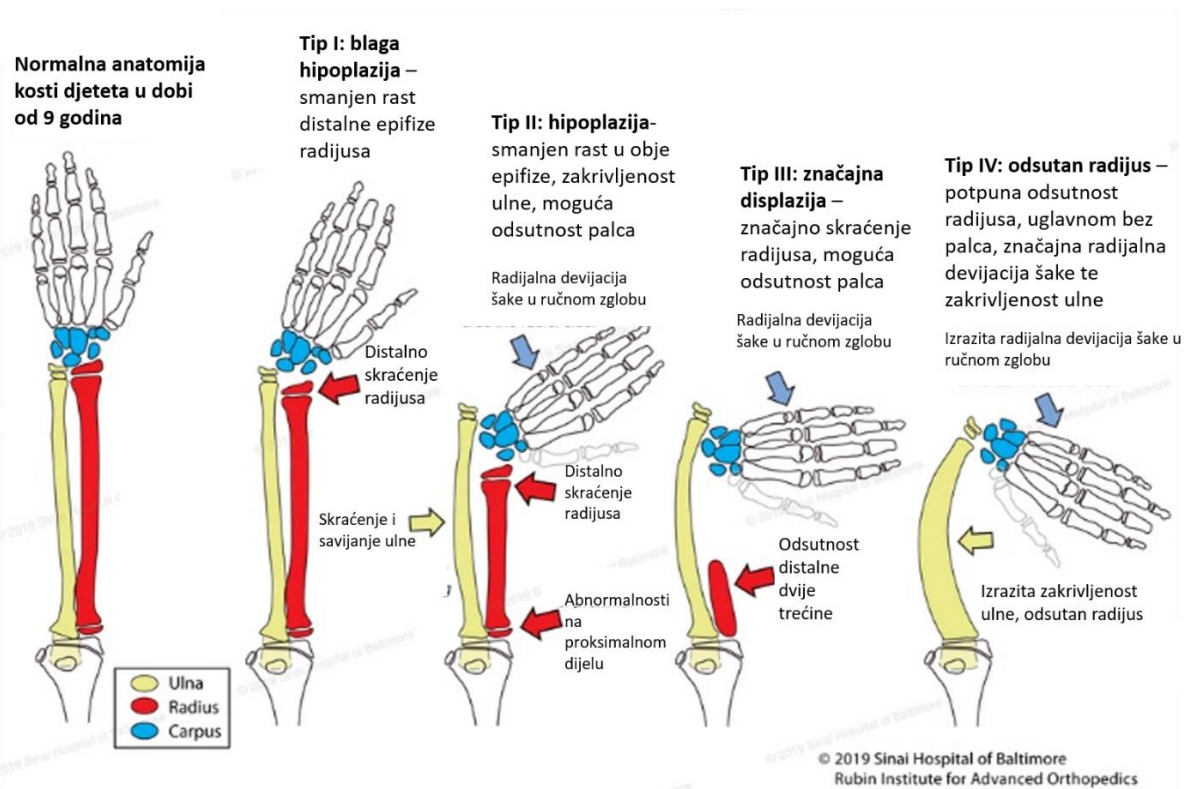
James AM. i suradnici su 1999. godine proširili početnu klasifikaciju i nadodali još dva tipa kako bi obuhvatili sve defekte na radijalnoj strani ruke, potpunije ih objasnili te uključili palac i defekte karpalnih kosti u kriterij. (1)

Tip N. Izolirana anomalija palca – hipoplastičan ili odsutan palac. Radijus i karpus su normalni.

Tip 0. Nedostatak karpalnih kostiju (*os scaphoideum* ili druge radijalne kosti) uz hipoplastičan ili odsutan palac dok je radijus normalne duljine. Radijalna devijacija ne mora biti prisutna kod tipa 0 već se javlja ako su prisutne kontrakture mekog i mišićno-tetivnog tkiva na radijalnoj strani.

Posljednji tip u klasifikaciji su nadodali Goldfarb i sur.(2005.) opisujući radijalnu displaziju sa zahvaćenošću nadlaktice odnosno humerusa. U ovoj se klasifikaciji uzimaju u obzir samo anomalije radijusa i humerusa. (25)

Tip V. Potpuno odsutni radijus i abnormalne manifestacije u proksimalnom humerusu i glenoidu. Odsutan proksimalni dio humerusa. Ulna se svojim proksimalnim djelom uzglobljuje s humerusom.



Slika 3: Klasifikacija radijalne displazije

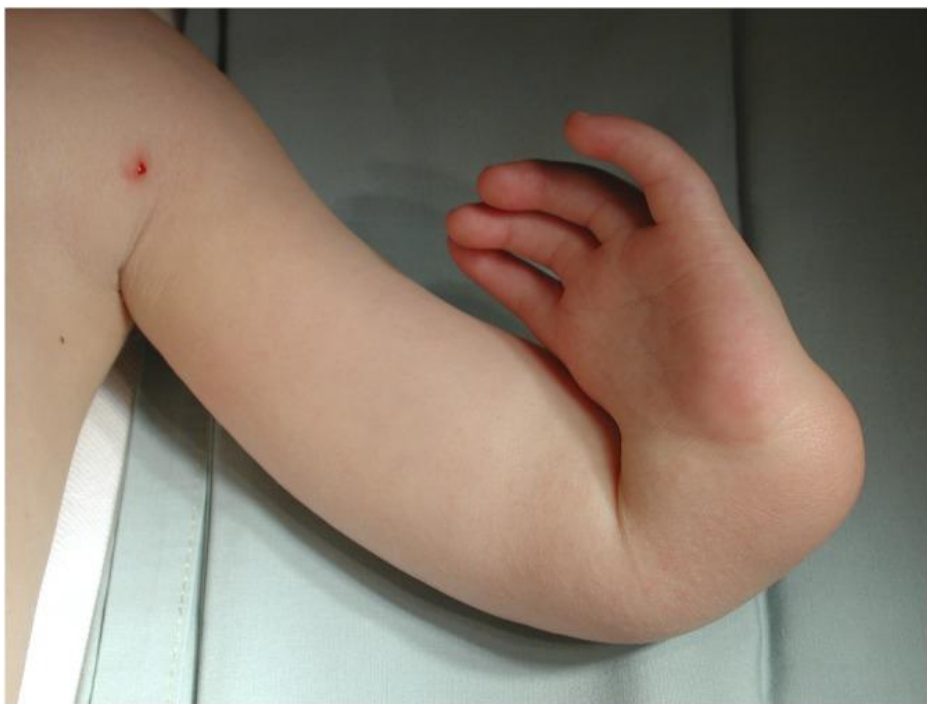Izvor: <https://www.limblength.org/conditions/club-hand/#>

7. KLINIČKA I PATOLOŠKO-ANATOMSKA SLIKA

Pacijenti s longitudinalnim redukcijским defektom radijusa pretežito se prezentiraju s tri osnovna obilježja: kraćom podlakticom, šakom u radijalnoj devijaciji te odsutnim ili hipoplastičnim palcem.(26) Skeletni deformiteti i anatomske abnormalnosti kod longitudinalnog redukcijskog defekta radijusa manifestiraju se na cijeloj ruci. Lopatica, ključna kost i nadlaktična kost su vrlo često manje veličine, a ulna je karakteristično kratka, zadebljala i zaobljena s povremenom sinostozom s ostatkom radijusa. Podlaktica je između 50% i 75% duljine kontralateralne podlaktice s obujmom koji obično ostaje isti kroz period rasta. Potpuna odsutnost radijusa je najčešća, no kod parcijalnih nedostataka uglavnom je prisutan proksimalni dio radijusa. Šaka je u radijalnoj devijaciji zato što mišići podlaktice nisu efikasni te zato što ne postoji potpora na radijalnoj strani karpusa.(27) *Os scaphoideum* i *os trapezium* odsutne u više

od pola ovih pacijenata; *os lunatum*, *trapezoideum* i *pisiforme* su nedostatne u 10%; palac - metakarpalne kosti i falange su odsutne u više od 80% slučajeva iako je zakržljali palac često prisutan. *Os capitatum*, *hamatum*, *triquetrum* i četiri metakarpalne kosti te falange s ulnarne strane su jedine kosti gornjih ekstremiteta koje nemaju nedostataka kod gotovo svih pacijenata.(2)

Mišići su gotovo uvijek nedostatni, iako defekti variraju. Mišići koji polaze s medijalnog epikondila (*m. pronator teres*, *flexor carpi ulnaris*, *flexor carpi radialis*) dobro su razvijeni no imaju abnormalno hvatište te se zbog toga ponašaju kao radijalni devijatori šake. Mišići koji polaze s lateralnog epikondila često su nedostatni.(27) Mišići koji su često fiziološki su *m. triceps brachii*, *extensor carpi ulnaris*, *extensor digiti minimi*, *mm. lumbricales* i *interossei*, te mišići hipotenara. Duga glava bicepsa je gotovo uvijek odsutna, a kratka glava je hipoplastična. *M. brachialis* je također često nedostatan ili odsutan. *M. brachioradialis* je odsutan kod otprilike 50% pacijenata. Gotovo su svi ostali mišići podlaktice također nedostatni, s abnormalnim hvatištima. Živci također imaju neobičan uzorak. Deformacija, kratka podlaktica i šaka u devijaciji su gotovo uvijek prisutne pri rođenju. Palac je karakteristično odsutan ili nedovoljno razvijen, a kontralateralni palac je također nedostatan u unilateralnim i bilateralnim slučajevima. Šaka je obično znatno malena. Metakarpofalangealni zglobovi obično imaju ograničen pokret fleksije i hiperelastični su. Fleksorske kontrakture česte su u proksimalnim interfalangealnim zglobovima te je ukočenost lakatnog zgloba u ekstenziji također česta pojava. Lamb je otkrio da ukoliko je zahvaćenost unilateralna ona ne utječe značajno na aktivnosti svakodnevnog života, no bilaterana zahvaćenost smanjuje ASŽ za jednu trećinu. (2)



Slika 4: Prikaz djeteta s radijalnom displazijom lijeve ruke

Izvor: Murphy GRF, Logan MPO, Smith G, Sivakumar B, Smith P. Correction of "Wrist" Deformity in Radial Dysplasia: A Systematic Review and Meta-Analysis. *J Bone Joint Surg Am.* 2017;99(24):2120-2126. doi:10.2106/JBJS.17.00164

8. LIJEČENJE

Metode i načini liječenja LRDR-a još uvijek su razvoju i nije odlučeno koji je pristup liječenju najbolji i najefikasniji.(28,15) Liječenje prirođene anomalije kod djece, pogotovo operativno, predstavlja veliki izazov zato što je teško predvidjeti kako će dijete psihološki i funkcionalno odgovoriti na deformiranu ili djelomično aplastičnu ruku. Važno je razumjeti da dijete nije »minijaturna verzija odrasle osobe« i da se znatno razlikuje od odraslih u svim aspektima pa tako i u liječenju i rehabilitaciji.(29) S terapijskim intervencijama važno je započeti što je moguće ranije nakon rođenja te nije preporučljivo odgađati operativnu rekonstrukciju deformacija.(10,29) Naime, s devet mjeseci dijete koje se normalno razvija ima obostrani palmarni stisak šake, a u razdoblju od prve do druge godine života počinje se koristiti troprstim hvatom.(30) Do treće godine života dijete usvaja obrasce koordinacije ruka-oko koje je nakon tog razdoblja vrlo teško promijeniti. Nakon četvrte godine života i najuspješnija kirurška

rekonstrukcija deformiranog ekstremiteta možda neće uspjeti promijeniti fiksne obrasce funkcija ruku.(29)

Postupci liječenja koji se trenutno koriste su neoperativno odnosno konzervativno liječenje te operativno liječenje koje obuhvaća postupke centralizacije i radijalizacije (uz pomoć ili bez vanjskog fiksatora tzv. Ilizarova metoda), ulnarizacije, izoliranog otpuštanja mekog tkiva sa ili bez ulnarne osteotomije supstitucije radijusa uvezenim tkivom (kao što je mikrovaskularni transfer epifize fibule) te dorzoradijalni transfer mišića.(31, 32, 33) Najčešći pristup na globalnoj razini uključuje distrakciju mekog tkiva, nakon čega slijedi neki oblik kirurške intervencije, uglavnom centralizacije ili radijalizacije s prijenosom susjednih tetiva kako bi došlo do repozicije i ponovnog uspostavljanja ravnoteže šake.(15) Glavni ciljevi liječenja su stvaranje stabilne, centralizirane i funkcionalne šake, održavanje mobilnosti i stabilnosti ručnog zgloba, očuvanje uzdužnog rasta podlaktice te postizanje prihvatljive kozmetičke korekcije.(28, 34)

8.1. OPERATIVNO LIJEČENJE

Smatra se da je operativno liječenje prikladna intervencija, posebice kod tipa III i IV.(28) Iako danas nema utvrđenih rješenja za blage radijalne defekte kao što su tip I i II uglavnom je moguće operativno pristupiti i tipu II. (10)

Centralizacija je prva operativna metoda koja se počela koristiti za LRDR. Prvi ju je opisao Syre 1894.godine, no ta je procedura bila nezadovoljavajuća te su mnoge modifikacije stvorene na njegovu prvotnu verziju kako bi se poboljšali dugoročni rezultati.(35) Danas se izvodi na način da se pristupa kroz dvije kožne incizije te se izvodi resekcija karpalnih kosti kako bi se stvorio usjek za postavljanje glave ulne. Zatim se šaka centralizira na glavu ulne te se Kirschnerova žica provlači kroz drugu ili treću metakarpalnu kost te retrogradno kroz ulnu.(26,10) Iako je centralizacija bila omiljena metoda liječenja teških oblika displazije radijusa, neka su istraživanja u dugoročnom praćenju pacijenata pokazala povratak radijalne devijacije u ručnom zglobu. Lamb i suradnici su zabilježili vraćanje šake u radijalnu devijaciju kod 7 od 15 pacijenata, u praćenju od 21 do 31 godine nakon operacije.(36) Shariatzdeh H, Najd Mazhar F, Jafari D i Taheri H. su u postoperativnom prosječnom periodu praćenja od 90 mjeseci opazili da je kut podlaktica – šaka iznosio 52 (40-60) stupnja za razliku od 25 (15-35) stupnjeva koliko

je iznosio odmah nakon operacije. Postotak korekcije iznosio je 66%, a gubitak korekcije nakon dužeg vremena iznosio je 54%. (37)

U pokušaju ostvarivanja boljih dugoročnih rezultata operacije, Buck- Gramcko predstavio je novu metodu operacije- radijalizaciju s transferom tetiva. Kod ove operacije se šaka, zajedno sa radijalnim karpalnim kostima, postavlja na glavu ulne u blagoj ularnoj devijaciji odnosno ulna se postavlja u ravninu II.metakarpalne kosti. Također, mišići *extensor carpi radialis* i *flexor carpi radialis* se premještaju kako bi se oslabile sile radijalne devijacije te se postigao mišići balans koji prevenira povratak šake u devijaciju. Operaciji se pristupa kroz veću kožnu S inciziju na dorzalnoj strani šake i podlaktice. Kirschnerova žica se retrogradno provlači kroz ulnu, distalno kroz radijalne kosti karpusa te kroz drugu metakarpalnu kost. (38)

Geck i suradnici su usporedili rezultate centralizacije (14 ekstremiteta) i radijalizacije (15 ekstremiteta) u prosječnom periodu praćenja od 50 mjeseci. Kod šest od 14 ekstremiteta koji su bili podvrgnuti centralizaciji bila je potrebna ponovna operacija. Kod 2 od 15 ekstremiteta koji su bili podvrgnuti radijalizaciji bila je potrebna ponovna operacija. (39)

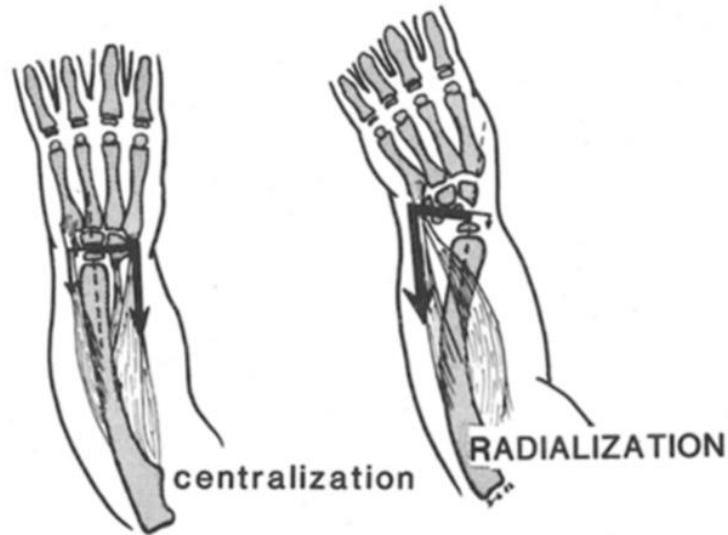
U meta - analizi koju su izradili Murphy G, Logan M, Smith G, Sivakumar B i Smith P rezultati su pokazali kako je radijalizacija očuvala bolji opseg pokreta u "ručnom zglobu" (46°) i duljinu ulne (13.6 cm) za razliku od centralizacije (25° i 11.5 cm).(15)

Ulnarizacija (procedura koju je osmislio Paley 1999.) je prva metoda liječenja koja nije ukazala na povratak radijalne devijacije i zaustavljanja rasta ulne. Glavna razlika u odnosu na ostale operacije jest to što se ovdje pristupa s palmarne strane i cijeli se karpus premješta na ularnu stranu ulne.(40)

Kod pacijenata s odsutnim palcem može se izvesti i tzv. policizacija ili opalčavanje – operacija pri kojoj se na mjesto palca premješta cijeli prst, najčešće drugi (indeks).(41)

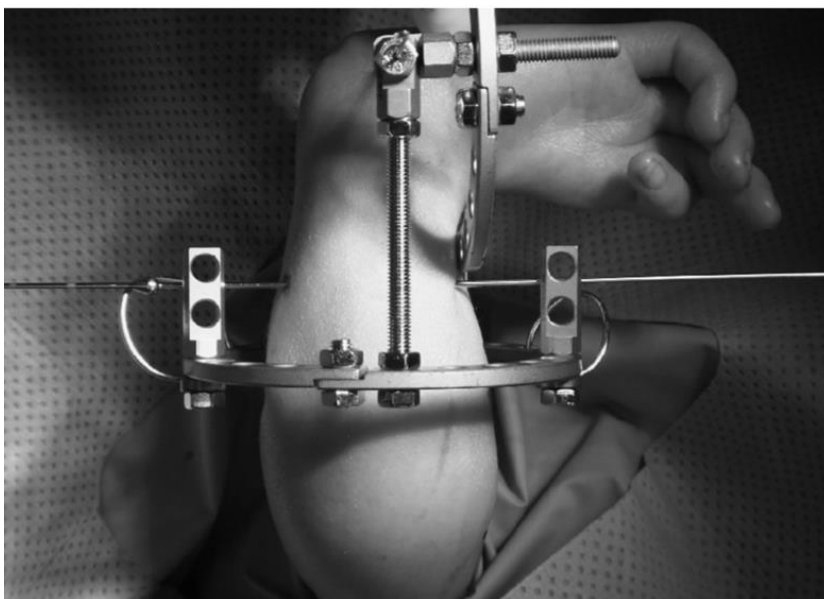
Operativnim postupcima često prethodi produljenje mekog tkiva i distrakcija ulne vanjskim fiksatorom odnosno distraktorom tzv. *soft- tissue distraction*. Produljenje ulne vanjskim fiksatorom u prosjeku traje 2 -3 mjeseca čime se istodobno ekspaniraju i meka tkiva. Tipična duljina produljenja na dan iznosi oko 0.75 mm na radijalnoj strani okvira fiksatora. Okvir mogu podešavati roditelji ili zdravstveni djelatnici.(42) Fiksator se pričvršćuje uz pomoć 2-3 pina proksimalno (proksimalni dio ulne) i 2-3 pina distalno (kroz baze metakarpalnih kosti) i smješta se na ularnu dorzalnu stranu podlaktice i šake.(34) Ova metoda značajno pomaže kod djece s težim oblikom radijalne displazije.(43)

Mnogi autori naglašavaju ekstenzornu kontrakturu laktka kao važnu odrednicu u evaluaciji pacijenta za operativnu rekonstrukciju. Zbog šake položene u radijalnoj devijaciji, dijete obično može doseći usta bez fleksije u laktu te nakon operativnog zahvata i centralizacije šake, aktivnosti ruka-usta mogu predstavljati značajni problem.



Slika 5: Centralizacija VS. radijalizacija

Izvor: Buck-Gramcko D. Radialization as a new treatment for radial club hand. *J Hand Surg Am.* 1985;10(6 Pt 2):964-968. doi:10.1016/s0363-5023(85)80013-7



Slika 6: Vanjski fiksator

Izvor: Thirkannad, S. M., & Burgess, R. C. (2008). A Technique for Using the Ilizarov Fixator for Primary Centralization in Radial Clubhand. Techniques in Hand & Upper Extremity Surgery, 12(2), 71–78.

8.2. KONZERVATIVNO LIJEČENJE I PREOPERATIVNA PRIPREMA

Neoperativno liječenje indicirano je kod djece s minimalnim deformitetom i stabilnim zglobovima. Odnosno, konzervativnim liječenjem mogu se tretirati djeca s tipom I i II LRDR-a te ona djeca kod kojih određeni defekti sprječavaju uspješni operativni zahvat.⁽⁴⁴⁾ Konzervativno liječenje, a ujedno i preoperativna priprema se sastoje od nošenja udlaga, ortoza, serijskih gipseva odnosno imobilizacije te fizioterapije koja se temelji na pasivnom istezanju tkiva na radijalnoj strani podlaktice.⁽⁴⁵⁾ Samo istezanje započinje nekoliko dana nakon rođenja. Ručni zglob djeteta se pasivno isteže u centralni položaj dok se lakat također pasivno ispravlja. Roditelji ili staratelji upućeni su kako to činiti te je poželjno da provode navedene aktivnosti što češće. U vremenu između istezanja djetetu se na ruku uglavnom postavlja udlaga koja seže iznad lakta. Na taj način je lakat u fleksiji od 90°, a ručni zglob je centraliziran. Ako je meko tkivo izrazito kruto, prakticira se nošenje gipsa (eng. *serial casting*) kojim se lakat i šaka postavljaju u istu poziciju kao i udlagama. Serijsko gipsanje označava stavljanje nekoliko gipsa na ekstremitet u određenom vremenu s ciljem povećanja opsega pokreta i istezanjem skraćenih mišića i mekih tkiva. Kada se postigne željeni položaj, nošenje udlaga noću i istezanje danju se provode do adolescencije odnosno do sazrijevanja kostiju.^(46, 47)

Ortoze su ortopedska (mehanička) pomagala koja pomoću vanjskih sila nadomještaju, kontroliraju, poboljšavaju, popravljaju ili obnavljaju funkciju pokreta pojedinih dijelova tijela. Omogućuju odgovarajući stav tijela i pomažu kod oštećene funkcije lokomotornog aparata s širokim spektrom djelovanja: ograničenje i reguliranje smjera i opsega pokreta, ukočenje zgloba, imobilizacija, podupiranje, rasterećenje, provokativno željeno gibanje i usmjerenje rasta prevencija i korekcija deformacija, sprječavanje patoloških pokreta, te poboljšanje ili supstitucija funkcijskog deficita.⁽⁴⁸⁾

Konzervativno liječenje starije djece se određuje po njihovoj funkcionalnoj sposobnosti. Kod blagih devijacija šake dugoročno nošenje udloga može pripomoći u centralizaciji međutim deformacijske sile će i dalje biti prisutne u zglobu te će biti potrebna kirurška intervencija.

Fizioterapijski tretmani, kao i okupaciona terapija nisu invazivne metode te se mogu provoditi istovremeno s terapijom ostalih stanja na sistemskoj razini koji se javljaju u asocijaciji s ovom anomalijom. (49)

9. FIZIOTERAPIJSKA INTERVENCIJA

Fizioterapijska procjena novorođenčadi, ali i djece s prirođenom anomalijom je kompleksan profesionalni izazov poglavito zbog moguće promjenjivosti opće kliničke slike. Funkcionalne sposobnosti pacijenta – djeteta (ukoliko je to moguće) za fizioterapeutsku procjenu najprikladnije je testirati kroz igru, koristeći igračke primjerene dobi djeteta. Pomna procjena fizioterapeutu omogućuje uočavanje kompenzacijskih obrazaca aktivnosti sa ekstremitetom s prirođenom anomalijom, ali i praćenje ekstremiteta uobičajenih anatomskih proporcija.(50)

Kod novorođene djece s prirođenim anomalijama potreba za fizioterapeutskom intervencijom je što ranija, ali je u međuodnosu s kliničkim statusom djeteta i možebitnim medicinskim intervencijama za održavanje djetetovog života.(50)

Kod tipa I i II fizioterapeutska intervencija može djelovati u pravcu poboljšanja funkcionalnog statusa pacijenta – djeteta uz ortotičku potporu, nakon čega multidisciplinarni tim u dogovoru s roditeljima djeteta odlučuje o eventualnom operativnom pristupu.(50)

Kod ostalih tipova koji podliježu operativnoj korekcije, od izuzetne je važnosti što ranija fizioterapeutska intervencija u cilju što adekvatnije preoperativne pripreme, nakon koje će uslijediti operativni zahvat, te u konačnici najoptimalnija postoperativna terapija i rehabilitacija/rehabilitacija. Fizioterapijska intervencija podrazumijeva kontrolirano i dozirano istezanje, očuvanje opsega pokreta barem dva susjedna zgloba, kontroliranu imobilizaciju u funkcionalno najprimjerenijem položaju.

Protokol istezanja sastoji se od postepene longitudinalne distrakcije, ulnarne devijacije šake te ekstenzije sa stabilizacijom ulnokarpalnog zgloba. Ručni zglob se isteže što je moguće bliže neutralnoj poziciji nježnim, ali čvrstim pasivnim istezanjem.(51)

Što je moguće ranije djetetova se ruka postavlja u ortotsku zaštitu u smislu gipsa, udlage ili ortoze, kako bi se istegla skraćena tkiva te kako bi se šaka što pravilnije centrirala u odnosu na podlakticu. Istovremeno, terapija se treba usmjeriti na povećanje i očuvanje opsega pokreta svih zglobova, posebice u lakatnom zglobu odnosno pokretu fleksije u laktu.(51)

Prije operacije, temeljita rehabilitacija/rehabilitacija i evaluacija mišićno-koštanog sustava od velike je važnosti za opisivanje, predikciju i optimalizaciju funkcije šake i gornjih ekstremiteta. Preoperativna fizioterapeutska procjena uključuje status svih proksimalnih i distalnih zglobova te njihovo aktivno korištenje prilikom obavljanja funkcionalnih zadataka.(52)

RAME

Humerus može biti skraćen, subluksiran ili hipoplastičan, kao i miškulatura koja je najčešće također hipoplastična.(2) Potrebna je funkcionalna procjena ili procjena manualnim mišićnim testom (MMT) ramenog pojasa, *m.pectoralis* te deltoidnog kompleksa. Holt- Oram sindrom ukazao je na povećanu povezanost s pojavnošću anomalija ramenog pojasa. Rano iniciran pasivan i aktivan opseg pokreta u ramenom zglobu može povećati opseg pokreta kada integritet zgloba premaši mišićni status. Aktivan opseg pokreta u ramenu može se povećati i potpomognutim jačanjem mišića ranim terapijskim vježbama i pravilnim pozicioniranjem. Vježbe uključuju pasivnu asistenciju kako bi se humerus iz unutarnje rotacije postavio u neutralnu poziciju prilikom aktivacije *m. deltoideusa* i retrakciju te depresiju lopatice u proniranom položaju (npr. na pilates lopti). Ovakve se vježbe izvode uz pomoć liječnika/ fizioterapeuta te uključuju igru kako bi se facilitirao razvoj normalnih motornih obrazaca.(52)

LAKAT

Kod LRDR-a u laktu se mogu javljati ograničena fleksija i ekstenzija u raznim stupnjevima pri čemu ograničena pasivna i aktivna fleksija predstavlja češći problem. Rotacija podlaktice može biti kompromitirana, ali uglavnom nije faktor koji ometa funkciju. Ako je fleksija u laktu manja od 60° tada je kirurška centralizacija šake kontraindicirana jer upravo radijalna devijacija šake u takvom slučaju omogućuje pacijentu da dotakne lice za obavljanje aktivnosti svakodnevnog života i hranjenja. Prema tome, pacijent nakon operacije ne bi bio u mogućnosti obavljati

aktivnosti ruka- usta. Primjena udlaga i ortoza, koje postavljaju šaku u neutralni položaj, može rezultirati ograničenjem kretnji fleksije u zglobu lakta, što će rezultirati smanjenom aktivnosti ruka-usta kod dojenčadi. Iz tog razloga kod pacijenta – djeteta s deficitima u zglobu lakta pri primjeni ortoze i udlage fizioterapeutska evaluacija mora biti temeljita. Ukoliko aplikacija ortoza ili udlaga kompromitira funkciju ručnog zgloba potrebno je maksimalno individualizirati program vježbi koje se izvode i u kućnim uvjetima prilagodbom za poticanje izvođenja normalnih obrazaca pokreta i što raznolikijih senzornih iskustava čime se postiže povećanje opsega kretnji u zglobu lakta. U slučaju kad je kretnja fleksije zadovoljavajuća za funkcionalnu uporabu, tada će se koristiti statična progresivna ekstenzijska udlaga ili ortoza. Takav tip udlage i ortoze može smanjiti ili prevenirati dodatnu fleksijsku kontrakturu u zglobu lakta. (52)

Vježbe se izvode 3 - 5 puta dnevno u trajanju od 5 do 10 minuta. Fizioterapeut mora biti pažljiv u izboru i programu vježbi koje će roditelji izvoditi u kućnim uvjetima s djetetom – previše vježbi može zbuniti roditelja, dok premalo vježbi može rezultirati gubitkom funkcije djetetovog ekstremiteta.

U slučaju prisutnosti ograničenja kretnje ekstenzije, kod pacijenata s unilateralnim LRDR-a ona primarno neće bitno ograničavati funkcionalnost, zbog toga što će dijete- pacijent pojačano koristiti drugi ekstremitet, te na taj način kompenzirati navedeno ograničenje.(52)

No, treba istaći da položajno flektirani lakat naglašava skraćenu podlakticu, pojačavajući vizualnu komponentu prirođene malformacije u vidu estetike, pa se mnogi pacijenti ili njihove obitelji odlučuju na kiruršku intervenciju (ukoliko ona ne utječe na funkciju). Kod pacijenata s bilateralnom zahvaćenošću, kretnja ekstenzije u laktu može otežati održavanje opće higijene (osobito perianalne regije), osobito ukoliko su ekstremiteti značajno antropometrijski smanjenih dimenzija. U lakatnom zglobu može biti prisutna ekstenzijska kontraktura s normalnom funkcijom *m.tricepsa brachii* i anomalnim fleksorima (fleksorima s neuobičajenim polazištima i/ili hvatištima). Suprotno tome, može doći do smanjenog krajnjeg opsega pokreta ekstenzije zbog međusobne povezanosti anomalne muskulature, neurovaskularnih struktura i kože. Ekstrinzična muskulatura koja polazi s lateralnog epikondila humerusa uglavnom je patološki promijenjena ili je u potpunosti nerazvijena, dok ekstrinzična muskulatura s medijalnog epikondila često ima netaknuta polazišta s abnormalnim hvatištima i smanjenu mogućnost biomehaničke funkcije zbog nestabilnosti ručnog zgloba. Kod pacijenata koji mogu postići kretnju ekstenzije bez gubitka kretnje aktivne fleksije ili u slučaju pacijenata s bilateralnom zahvaćenošću koji zahtijevaju relativno produljenje ekstremiteta indicirana je rana, nježna, intremitentna ekstenzijska imobilizacija.(52)

Zahvaćenost lakatnog zgloba kod pacijenata s LRDR-a može kompromitirati tijekom rehabilitacije/rehabilitacije. Imobilizacija i funkcionalna sposobnost trebaju se temeljito procijeniti, te je važno odrediti prioritete rehabilitacije/rehabilitacije. Vježbe za aktivan i pasivan opseg kretanja u kombinaciji s nošenjem udlaga ili ortoza preko dana i noći imaju najbolji učinak na zglob lakta kada je prirođena malformacija izražena na zglobovima lakta, zapešću i šaci. Kod dojenčadi s ovakvim tipom zahvaćenosti primjenjuje se rana razvojna terapija, poticanje razvoja normalnih motornih obrazaca, te povećanje opsega kretanja. To se postiže na način da se dijete postavlja u pronirani položaj s osloncem na zglobove lakta, pri čemu se izvode razvojne tranzicije ili u pronirani položaj s ekstenziranom zglobovima lakta uz pomoć tzv. klina ili raznih oblika mekih podloga.(52)

Lakat pozicionira šaku u prostoru, te je od velike važnosti uključiti zglob lakata u procjenu i rehabilitaciju/rehabilitaciju kod pacijenata s takvim tipom prirođene malformacije. Pažljiva procjena statusa oba ekstremiteta koja se bazira na dužini ekstremiteta, funkcionalnoj uporabi i mišićno-koštanom statusu ukazati će na ciljeve terapije i kiruršku korekciju – ako je potrebna i adekvatna u određenom slučaju. (52)

RUČNI ZGLOB

Zbog mnogih pridruženih defekata i abnormalnih struktura podlaktice, šaka se uglavnom nalazi u izrazitoj radijalnoj devijaciji, te anatomske radiokarpalni zglob kao takav ne postoji, već se govori o ulnokarpalnom zglobovima. Ako se ne provodi kontinuirana i redovita imobilizacija može doći do daljnjeg razvoja kontraktura mekih tkiva, skraćivanja neurovaskularnih struktura, te uvijanja ulne. Imobilizacija i pasivan opseg pokreta su presudni kod poboljšanja statusa mekih tkiva prije operativne rekonstrukcije. Oprezno i dozirano istezanje ručnog zgloba je sastavni dio i vježbanja u kućnim uvjetima, te se kod novorođenčadi izvodi nekoliko puta dnevno (3-5 puta), dok se kod djece iznad dobi od 6 mjeseci provodi barem jednom dnevno u trajanju od 20 minuta. Ako je moguća facilitacija bilo kakve ekstenzije, odnosno dorzalne fleksije u ručnom zglobovima, dok je zglob pasivno položen u neutralan položaj, ta se ekstenzija treba aktivno poticati u programu terapije. Kod djece i odraslih kod kojih se terapija počela primjenjivati u kasnijoj životnoj dobi, veći opseg pokreta postiže se izuzetno teško zbog definiranog skraćivanja svih struktura. (52)

PALAC I PRSTI

Prirođene malformacije i anomalije najčešće se pojavljuju u području od prve do treće metakarpalne kosti i pridruženim falangama, te na povezanim okolnim tkivima i strukturama. Zahvaćenost palca značajno utječe na pacijentovu funkcionalnu sposobnost. Kada se radi o hipoplastičnom palcu kretanje ekstenzije, abdukcije i rotacije palca uglavnom su ograničene. Ako je palac u potpunosti odsutan radi se o najtežem obliku prirođene malformacije/ anomalije, te je policizacija česta metoda pristupa ovakvom tipu deficita. Drugi i treći metakarpofalangealni zglobovi su ukočeni u ekstenziji i ograničeni u fleksiji. Drugi i treći interfalangealni zglobovi su često flektirani i ograničeni u ekstenziji. Četvrti i peti prst su uglavnom normalni. Muskulatura je također vrlo često nedostatna – najčešće uključujući mišić *flexor digitorum superficialis* i *profundus*. Procjena i status mišića prstiju od velike su važnosti te se moraju temeljito odraditi. Čak i kada su prisutni aktivni fleksori prsta, mišićna snaga za izvođenje aktivne fleksije prstiju neće biti dovoljna zbog radijalne devijacije šake koja smanjuje biomehaničku prednost tetiva.(22) Također je važno ustanoviti funkcionalnu sposobnost kako bi se odredio program imobilizacije, te kako bi se predvidio funkcionalni status nakon operativne rekonstrukcije.

Kao što postoji rizik od funkcionalnog gubitka nakon centralizacije kod pacijenata s ograničenom fleksijom u laktu, tako i imobilizacija u ovakvom tipu prirođene malformacije bitno utječe na funkciju prstiju. U nekim slučajevima upotreba funkcionalnijih prstiju na ularnoj strani šake može biti povećana i poboljšana zbog radijalne devijacije šake, zato što su u takvom položaju prsti na ularnoj strani šake usmjereni prema van i prema polju manipulacije i rukovanja. . (22)

Kod odsutnosti palca ili prisutnosti slabosti mišića tenara, imobilizacija se može koristiti kako bi se poticalo širenje otvorenog luka- prostora između palca i drugog prsta (eng. *web space*) za funkcionalni stisak i hvat.(22) Mogućnost hvata (prstohvata) najviše ovisi o postojećoj muskulaturi.

U terapiju je važno uključiti istezanje i vježbe. Kod zglobova u kojima nedostaje opseg pokreta izvode se nježni, pasivni pokreti. Razvoj svih hvatova se potiče kroz funkcionalne igre kao što su igre nizanja predmeta (primjerice perlica na nit ili većih igračkica na konop), grafo-motoričkih zadataka, te igrom s rižom, grahom, bobom koji su izvrsni i za razvoj senzornih osjeta kao i poboljšanje fine motorike i sl. Vježbe snaženja mogu biti u sklopu igra kao što su igranje plastelinom ili glinom, povlačenje konopa te bacanja i hvatanja lopte (različitih veličina

i materijala). Igre za razvoj fine motorike i vježbanje opozicije izvode se kod djece s hipoplastičnim palcem. (52)

Tablica 1: Mišićno-koštani problemi i predložene strategije liječenja

zglob	mišićno koštana ograničenja	funkcionalna ograničenja	strategije liječenja i rehabilitacije
Svi zglobovi	evaluacija mora obuhvaćati detaljnu proksimalnu i distalnu mišićno-koštanu procjenu	svaki zglob koji se repositionira korištenjem udloga/ortoza ili rekonstrukcijom može utjecati na funkciju	Imobilizacija, te pasivan opseg pokreta kako bi se mekta tkiva preoperativno izdužila, procjena obavljanja ASŽ, nošenje ortoza do koštane zrelosti
RAME	smanjen pokret fleksije i abdukcije	smanjen opseg dosega i obrambenih reakcija, otežano oblačenje- stavljanje majice u hlače	aktivno potpomognuti pokreti, aktivni te pasivni pokreti i vježbe, vježbanje ASŽ, potpomognuto snaženje, vježbe za trup
LAKAT	ograničena fleksija ograničena ekstenzija	aktivnosti koje uključuju ruka-usta pokret, zakopčavanje košulja (gumba) i hlača ograničenje dosega, toaletna/ intimna njega	pasivne, aktivno potpomognute te aktivne vježbe, kućni program vježbanja, imobilizacija ručnog zgloba kako bi se potaknula aktivnost lakta, korištenje medicinskih pomagala za ASŽ vježbe pasivnog opsega pokreta, kućni program vježbanja, estetsko zbrinjavanje kod unilateralne zahvaćenosti, funkcionalno zbrinjavanje kod bilateralne zahvaćenosti
RUČNI ZGLOB	radijalna devijacija, nestabilnost karpusa	umanjeno korištenje radijalne strane šake	imobilizacija, vježbe pasivnog, aktivno potpomognutog i aktivnog pokreta, kućni program treninga, nošenje udloga tijekom noći do koštane zrelosti
Prsti	hiperekstenzija metakarpofalangealnog zgloba, fleksija IP zglobova, prsti na ularnoj strani uglavnom funkcionalni, na radijalnoj uglavnom ne (<i>flexor digitorum superf, i profundus nedostaju</i>)	oslabljeni snažni hvat, troprsti, fini te lateralni hvat, otežano zakopčavanje gumba i patentnog zatvarača, nerazvijenost grafomotorike, naglašeno korištenje prstiju na ularnoj strani	vježbe pasivnog, aktivno potpomognutog i aktivnog pokreta, vježbe hvata i snaženja hvata, poticanje korištenja prstiju radijalne strane šake- kasna korekcija ručnog zgloba može smanjiti funkciju prstiju na radijalnoj strani šake

Palac	hipoplastičan, odsutan	usporena fina motorika	imobilizacija, vježbanje obavljanja ASŽ, vježbe hvata i stiska, policizacija (opalčavanje)
Razni zglobovi šake	nemogućnost podnošenja težine dok je dlan otvoren ili izvođenja razvojnih tranzicija koje zahtijevaju nošenje težine na gornjem ekstremitetu	nerazvijenost svodova šake, smanjena lopatica i gornji ekstremitet, smanjena snaga	razvojna terapija šake, modificirane tranzicije i razvojne 'handling' tehnike

Izvor: BROOKS, C. (1998). Rehabilitation of Radial Club Hand. Techniques in Hand & Upper Extremity Surgery, 2(1), 78–85. doi:10.1097/00130911-199803000-00011

9.1.CILJEVI FIZIKALNE TERAPIJE

Proporcionalno s težinom i stupnjem deformiteta kreće se i funkcionalna ograničenost osoba s LRDR-a. Ovisno o stupnju anomalije ona može izrazito nepovoljno utjecati na pacijentovu sposobnost u obavljanju aktivnosti svakodnevnog života kao i u sudjelovanju u željenim aktivnostima. S druge strane, blaži oblici ove anomalije gotovo neznatno utječu na navedene faktore. Upravo zbog toga je važno odrediti klasifikaciju anomalije, te provesti pomnu fizioterapijsku evaluaciju koja uključuje procjenu svih zglobova i test funkcionalnih sposobnosti. Također, nepovoljan utjecaj na funkcionalnu sposobnost značajno ovisi o tome je li zahvaćenost unilateralna ili bilateralna.

Početni cilj fizikalne i okupacione terapije jest istežanje ukočenih i skraćenih tkiva radijalne strane podlaktice, te pasivno pozicioniranje šake u centralni položaj.(53)

Nadalje, cilj je poboljšanje funkcije mišića, koordinacije, osjeta te održavanje mobilnosti svih zglobova kako bi se kasnije što lakše mogle obavljati aktivnosti svakodnevnog života, stekao najveći mogući stupanj nezavisnosti te se minimizirala invalidnost uzrokovana prirođenim defektom.

Terapijski tretman koji provode fizioterapeuti uključuje imobilizaciju, pasivno istežanje, očuvanje i povećanje opsega pokreta, proprioceptijske i stimulacijske vježbe za šaku, kućni

program treninga i edukaciju roditelja o provođenju istog, te edukaciju o zamjenskim tehnikama i/ili uporabi prilagodljive opreme i pomagala kako bi se povećala samostalnost.(54)

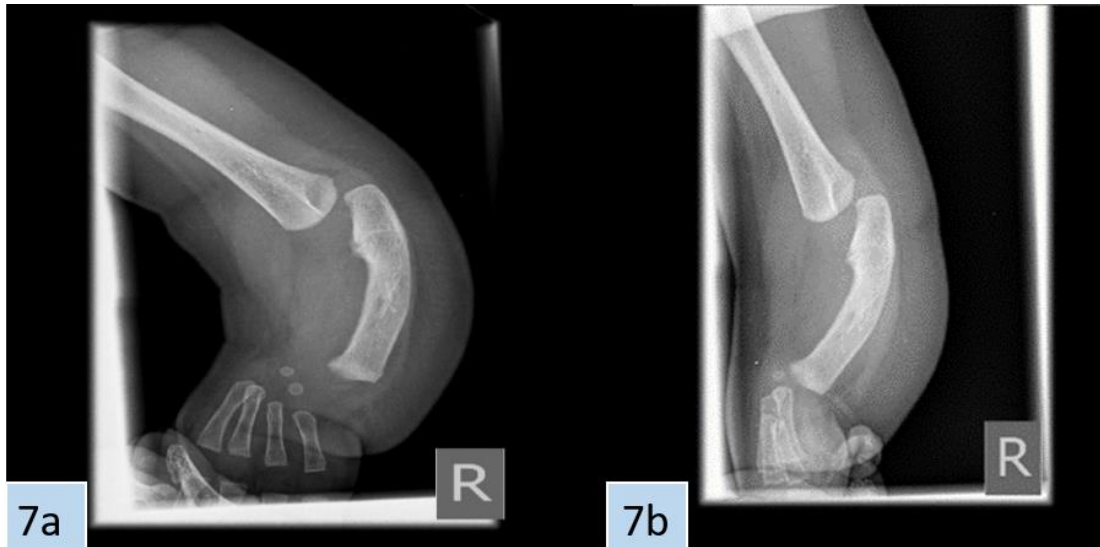
10.PRIKAZ SLUČAJA

Pacijentica N.G. rođena je 20.11.2017. iz normalne i kontrolirane trudnoće. Rođena je carskim rezom, nakon vakuumske ekstrakcije, zbog položaja na zadak. Djevojčica je pri porodu bila vitalna i dobrog općeg stanja. Porođajna masa djevojčice iznosila je 3100 g , a duljina 50 cm. Rezultat Apgar testa iznosio je 10/10.

Fizičkim pregledom djeteta uočen je deformitet desne podlaktice, a rendgenom je potvrđena agenezija podlaktične kosti radijusa s hiperplastičnom ulnom i agenezija i hipoplazija falangi palca, odnosno potvrđena je pojava longitudinalnog redukcijskog defekta radijusa.

Bila je prisutna izrazita radijalna devijacija šake te afunkcionalni palac na tračku kože.

Pregledom srca ustanovljen je defekt atrijalnog septuma, a pregledom koji je slijedio dan nakon rođenja javila se sumnja na Holt Oram sindrom - rijedak autosomno dominantan poremećaj koji obilježavaju koštane abnormalnosti gornjih udova i srčane grješke/smetnje provođenja. Osim toga, ustanovilo se da je srce normalne veličine, uredne segmentalne građe i kontraktilnosti te da je otvoren *ductus arteriosus*. Preporučene su vježbe istezanja u smislu ularnog usmjeravanja šake.



Slika 7: RTG slika desne ruke pacijentice u dobi od 2 dana (7a) i 6 mjeseci (7b) starosti

Izvor: uporabu fotografija odobrio Rok Kralj, dr.med., specijalist dječje kirurgije Klinike za Dječje bolesti Zagreb

U dobi od dva mjeseca djevojčica je opskrbljena longetom te je predviđen pregled plastičnog kirurga. U supinaciji je stabilna i uredne spontane motorike. Kretnje u desnom ramenu i laktu izvodi unutar fizioloških vrijednosti. Izvodi kretnje u malim zglobovima desne šake i zadnja četiri prsta. Nema aktivne kretnje u desnom palcu koji je hipoplastičan. Ostali nalazi primjereni su dobi. Nadalje se indicira ambulantna fizioterapija te se uz ulnarno usmjeravanje i istezanje šake u program uključuju i individualne propriocepcijske i stimulacijske vježbe za desnu ruku. Napomenuto je da se izbjegava oslonac na desnu šaku, kao i puzanje kako bi se izbjeglo opterećenje desne ulne.

FIZIOTERAPEUTSKA INTERVENCJA 07.-20.11.2018.

U dobi od 11,5 mjeseci djevojčica uspostavlja socijalni kontakt; vrlo je „brbljava“ i znatiželjna. Samostalno se posjeda, rotira i postavlja u četveronožni položaj pravilno se oslanjajući na dlan lijeve ruke, dok je desnom rukom oslonjena na podlakticu. Iz četveronožnog položaja samoinicijativno puže, istražujući okolinu.

Po iskazu majke u kućnim uvjetima pacijentica se iz četveronožnog položaja postavlja u klečeći položaj iz kojega samostalno ustaje. Koristi se s obje šake, te prebacuje predmet iz jedne u

drugu uz prisutan smanjen opseg pokreta u desnom laktu i RC zglobu, te palcu bez pokretljivosti. Kratkoročno tijekom dana majka aplicira indiciranu ortožu.



Slika 8: Ortoze pacijentice



Slika 9 : Ortoze pacijentice.

Ortoze su nošene uglavnom tijekom noći te po danu što je moguće više, skidaju se za vrijeme fizioterapeutskih tretmana.

Tablica 2 : Mjere i testiranja za vrijeme fizioterapeutske intervencije u vremenskom periodu od 07.11.2018. – 20.11.2018.

	FIZIOTERAPEUTSKA INTERVENCIJA 07.11.2018.		FIZIOTERAPEUTSKA INTERVENCIJA 20.11.2018.	
TESTIRANJA	LIJEVA RUKA	DESNA RUKA	LIJEVA RUKA	DESNA RUKA
MANUALNI MIŠIĆNI TEST	Muskulatura vrata ocjena 5	Muskulatura vrata ocjena 5	Muskulatura vrata ocjena 5	Muskulatura vrata ocjena 5

MANUALNI MIŠIĆNI TEST	Muskulatura ramenog pojasa ocjena 5	Muskulatura ramenog pojasa ocjena 5	Muskulatura ramenog pojasa ocjena 5	Muskulatura ramenog pojasa ocjena 5
DUŽINA NADLAKTICE	14 cm	13,2 cm	14 cm	13,2 cm
OBUJAM NADLAKTICE	4 cm od Acromiona: 11 cm 8 cm od Acromiona: 10 cm	4 cm od Acromiona: 10,7 cm 8 cm od Acromiona: 9,5 cm	4 cm od Acromiona: 11 cm 8 cm od Acromiona: 10 cm	4 cm od Acromiona: 10,7 cm 8 cm od Acromiona: 9,5 cm
OP U ZGLOBU LAKTA				
EKSTENZIJA	140 - 0° potpuna kretnja	140 - 55° K= 55°	140 - 0° potpuna kretnja	140 - 45° K= 45°
SUPINACIJA	90° - 0° potpuna kretnja	90° - 75° K= 75°	90° - 0° potpuna kretnja	90° - 75° K= 75°

Roditeljima date upute za rad u kućnim uvjetima.

Potrebno daljnje fizioterapeutsko praćenje.

FIZIOTERAPEUTSKA INTERVENCIJA 04. - 15.02. 2019.

Pacijentica je u dobi od 14 mjeseci, opetovano dolazi na fizioterapeutsku intervenciju. Primjerenog socijalnog kontakta za dob: vrlo „pričljiva“ i znatiželjna. Motorički spretnija i brža u odnosu na prethodnu intervenciju. Samostalno se pravilno postavlja u sjedeći položaj, rotira se oko uzdužne osi, postavlja se u četveronožni položaj pravilno se oslanjajući na dlan lijeve ruke, dok je desnom rukom oslonjena na podlakticu. Iz četveronožnog položaja samoinicijativno puže, istražujući okolinu. Iz četveronožnog položaja samostalno se postavlja u klečeći položaj iz kojega samostalno ustaje. Hod gegav na široj osnovi.

Koristi obje šake, te prebacuje predmet iz jedne u drugu uz prisutan smanjen opseg pokreta u desnom laktu i RC zglobu, te palcu bez pokretljivosti.

Klinički mjerni parametri u dijelu dužine i obima testiranog dijela ekstremiteta podudaraju se s prethodnim mjerenjem što govori u prilog razvoja desne ruke s funkcionalnim i antropometrijskim odstupanjima u odnosu na lijevi ekstremitet.

Educirani roditelji (majka) provodili intenzivan rad u kućnim uvjetima što se iskazuje poboljšanjem testova obima kretnji u zglobu lakta desne ruke. Indicirana ortoza višekratno se koristila tijekom noći dana.

Tablica 3: Mjere i testiranja za vrijeme fizioterapeutske intervencije u vremenskom periodu 04.02.2019. – 15.02.2019.

	FIZIOTERAPEUTSKA INTERVENCIJA 04.02.2019.		FIZIOTERAPEUTSKA INTERVENCIJA 15.02. 2019.	
TESTIRANJA	LIJEVA RUKA	DESNA RUKA	LIJEVA RUKA	DESNA RUKA
MANUALNI MIŠIĆNI TEST	Muskulatura vrata ocjena 5	Muskulatura vrata ocjena 5	Muskulatura vrata ocjena 5	Muskulatura vrata ocjena 5
MANUALNI MIŠIĆNI TEST	Muskulatura ramenog pojasa ocjena 5	Muskulatura ramenog pojasa ocjena 5	Muskulatura ramenog pojasa ocjena 5	Muskulatura ramenog pojasa ocjena 5
DUŽINA NADLAKTICE	15 cm	14,2 cm	15 cm	14,2 cm
OBUJAM NADLAKTICE	4 cm od Acromiona: 12 cm	4 cm od Acromiona: 11,7 cm	4 cm od Acromiona: 12 cm	4 cm od Acromiona: 11,7 cm
	8 cm od Acromiona: 11 cm	8 cm od Acromiona: 10,5 cm	8 cm od Acromiona: 11 cm	8 cm od Acromiona: 10,5 cm
OP U ZGLOBU LAKTA				
EKSTENZIJA	140 - 0° potpuna kretanja	140 - 45° K= 45°	140 - 0° potpuna kretanja	140 - 35° K= 35°

SUPINACIJA	90° - 0° potpuna kretnja	90° - 65° K= 65°	90° - 0° potpuna kretnja	90° - 50° K= 50°
-------------------	---	-----------------------------	---	-----------------------------

Roditeljima date upute za rad u kućnim uvjetima.

Potrebno daljnje fizioterapeutsko praćenje.

FIZIOTERAPEUTSKA INTERVENCIJA 06. – 17.05 2019.

Pacijentica je u dobi od 18 mjeseci, opetovano dolazi na fizioterapeutsku intervenciju. Primjerenog socijalnog kontakta za dob: i dalje vrlo „pričljiva“ i znatiželjna. Motorički znatno spretnija i brža u odnosu na prethodnu intervenciju. Samostalna u izvođenju motoričkih kretnji karakterističnih za dob.

Dominantno ljevakinja, ali se koristi sa obje šake, te prebacuje predmet iz jedne u drugu uz prisutan smanjen opseg pokreta u desnom laktu i RC zglobu, te palcu bez pokretljivosti.

Klinički mjerni parametri u dijelu dužine i obima testiranog dijela ekstremiteta podudaraju se s prethodnim mjerenjem što govori u prilog razvoja desne ruke s funkcionalnim i antropometrijskim odstupanjima u odnosu na lijevi ekstremitet.

Educirani roditelji (majka) provodili intenzivan rad u kućnim uvjetima, no pacijentica nevoljko pristaje na suradnju.

Testovi obima kretnji u zglobu lakta desne ruke zadržani u okvirima prethodne fizioterapeutske intervencije.

Tablica 4: Mjere i testiranja za vrijeme fizioterapeutske intervencije u vremenskom periodu 06.05.2019. – 17.05.2019.

	FIZIOTERAPEUTSKA INTERVENCIJA 06.05.2019.	FIZIOTERAPEUTSKA INTERVENCIJA
--	--	--

	17.05.2019.			
TESTIRANJA	LIJEVA RUKA	DESNA RUKA	LIJEVA RUKA	DESNA RUKA
MANUALNI MIŠIĆNI TEST	Muskulatura vrata ocjena 5	Muskulatura vrata ocjena 5	Muskulatura vrata ocjena 5	Muskulatura vrata ocjena 5
MANUALNI MIŠIĆNI TEST	Muskulatura ramenog pojasa ocjena 5	Muskulatura ramenog pojasa ocjena 5	Muskulatura ramenog pojasa ocjena 5	Muskulatura ramenog pojasa ocjena 5
DUŽINA NADLAKTICE	15 cm	14,2 cm	15 cm	14,2 cm
OBUJAM NADLAKTICE	4 cm od Acromiona: 12 cm	4 cm od Acromiona 11,7 cm	4 cm od Acromiona 12 cm	4 cm od Acromiona 11,7 cm
	8 cm od Acromiona 11 cm	8 cm od Acromiona 10,5 cm	8 cm od Acromiona 11 cm	8 cm od Acromiona 10,5 cm
OP U ZGLOBU LAKTA				
EKSTENZIJA	140 - 0° potpuna kretnja	140 - 40° K= 40°	140 - 0° potpuna kretnja	140 - 35° K= 35°
SUPINACIJA	90° - 0° potpuna kretnja	90° - 65° K= 65°	90° - 0° potpuna kretnja	90° - 50° K= 50°

Roditeljima date upute za rad u kućnim uvjetima.

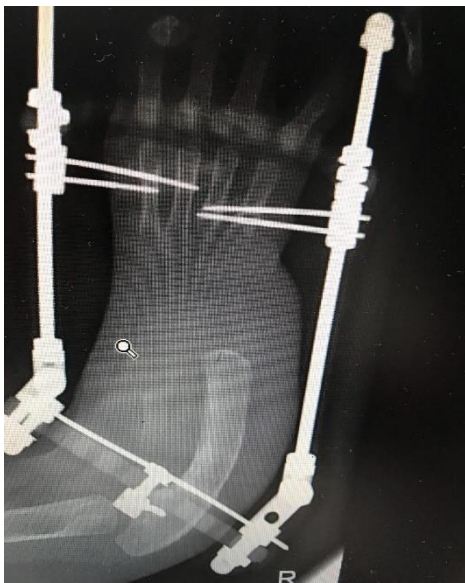Potrebno daljnje fizioterapeutsko praćenje.

OPERATIVNI ZAHVAT

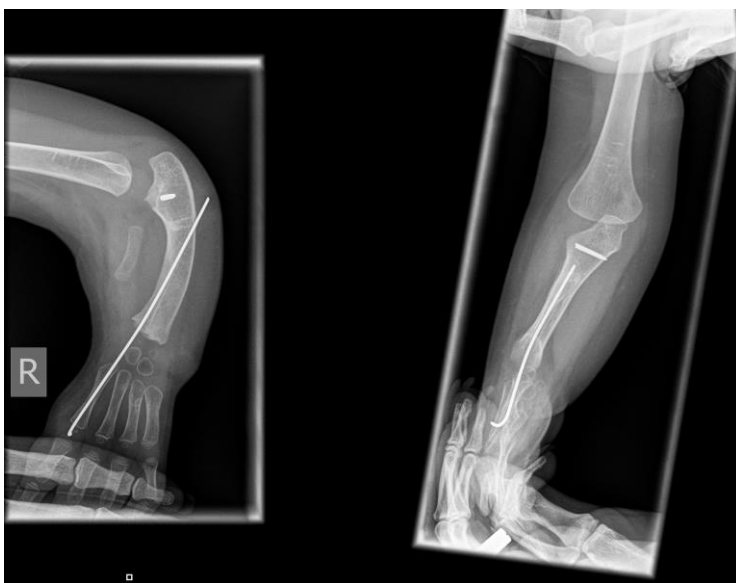Pacijentici je 18.10.2019. postavljen vanjski fiksator kojim se u periodu od dva mjeseca vršilo produljenje mekih tkiva te distrakcija i usmjeravanje ulne. Okvir fiksatora se dnevno u prosjeku pomicao oko 1 mm, te kada je ulna postigla adekvatan položaj za operativni zahvat, fiksator je uklonjen u općoj anesteziji. Pri uklanjanju fiksatora je utvrđeno da je ranije puknuo pin koji

onemogućava rotaciju ulne, no kako se radilo o titanskom implantatu nije indicirano vađenje pina.

Operativni zahvat radijalizacije desne šake obavljen je 6.01.2020. u Klinici za dječje bolesti Zagreb te je ovakav zahvat prvi put učinjen u Hrvatskoj. Zahvat je učinjen kroz longitudinalnu inciziju od srednjeg djela dorzuma šake do srednje trećine podlaktice. Nakon raspoznavanja živaca i tetiva te otvaranja zglobne kapsule uslijedilo je plasiranje K žice anterogradno kroz *os scaphoideum* u drugu metakarpalnu kost. Nakon toga žica se provlači i retrogradno kroz ulnu. Pri operaciji je odstranjen nefunkcionalni palac – bataljak (bez koštanih ulomaka). Postavljena je nadlaktična longeta s podlakticom u srednjem položaju.



Slika 10: RTG snimka 1 mjesec postoperativno

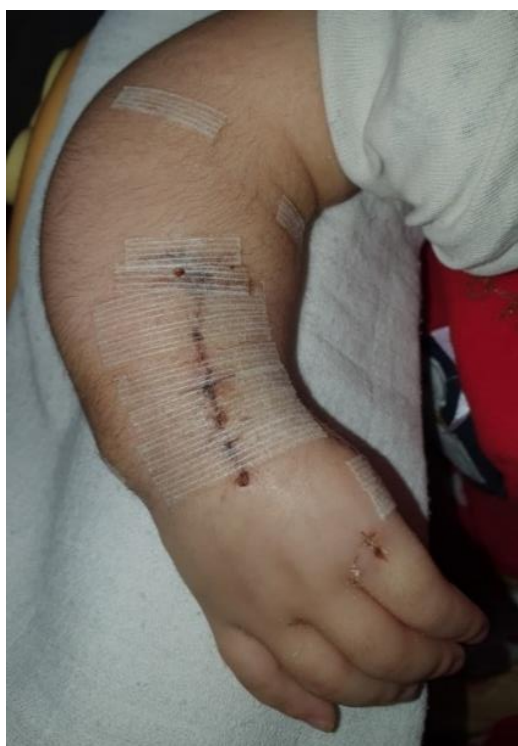

Slika 11 : RTG snimka 3 mjeseca postoperativno

FIZIOTERAPEUTSKA INTERVENCIJA 17. – 28..02. 2020.

Pacijentica je u dobi od 27 mjeseci, postoperativno izvodi kretnje prstiju u desnoj šaci, postoperativni rez uredno cijeli.

Klinički mjerni parametri u dijelu dužine i obima testiranog dijela ekstremiteta podudaraju se s prethodnim mjerenjem što govori u prilog razvoja desne ruke s funkcionalnim i antropometrijskim odstupanjima u odnosu na lijevi ekstremitet, bez obzira na provedeni operativni zahvat. Testovi obima kretnji u zglobu lakta desne ruke zadržani u okvirima prethodne fizioterapeutske intervencije.



Slika 12: Desna ruka 17.02.2020.

Tablica 5: Mjere i testiranja za vrijeme fizioterapeutske intervencije u vremenskom periodu 17.02.2020. – 28.02.2020.

	FIZIOTERAPEUTSKA INTERVENCIJA 17.02. 2020.	FIZIOTERAPEUTSKA INTERVENCIJA 28..02. 2020.
--	---	--

TESTIRANJA	LIJEVA RUKA	DESNA RUKA	LIJEVA RUKA	DESNA RUKA
MANUALNI MIŠIĆNI TEST	Muskulatura vrata ocjena 5	Muskulatura vrata ocjena 5	Muskulatura vrata ocjena 5	Muskulatura vrata ocjena 5
MANUALNI MIŠIĆNI TEST	Muskulatura ramenog pojasa ocjena 5	Muskulatura ramenog pojasa ocjena 5	Muskulatura ramenog pojasa ocjena 5	Muskulatura ramenog pojasa ocjena 5
DUŽINA NADLAKTICE	15,5 cm	14,7 cm	15,5 cm	14,7 cm
OBUJAM NADLAKTICE	4 cm od Acromiona: 12,5 cm	4 cm od Acromiona: 12,2 cm	4 cm od Acromiona: 12,5 cm	4 cm od Acromiona: 12,2 cm
	8 cm od Acromiona: 11,5 cm	8 cm od Acromiona: 11 cm	8 cm od Acromiona: 11,5 cm	8 cm od Acromiona: 11 cm
OP U ZGLOBU LAKTA EKSTENZIJA	140 - 0° potpuna kretnja	140 - 40° K= 40°	140 - 0° potpuna kretnja	140 - 35° K= 35°
SUPINACIJA	90° - 0° potpuna kretnja	90° - 65° K= 65°	90° - 0° potpuna kretnja	90° - 50° K= 50°

Roditeljima date upute za rad u kućnim uvjetima.

Potrebno daljnje fizioterapeutsko praćenje.

11. ZAKLJUČAK

Longitudinalni redukcijski defekt radijusa rijetka je prirođena anomalija čiji uzrok nije u potpunosti jasan.

Metode liječenja ovog defekta i dalje su u razvoju, a obuhvaćaju operativnu rekonstrukciju i konzervativno liječenje.

Fizioterapijska intervencija koja se sastoji od imobilizacije i pasivnog istezanja je osnova konzervativnog liječenja i preoperativne pripreme te je s njom važno započeti čim ranije. Fizioterapijska intervencija opisana u radu prati tijek rehabilitacije pacijentice u vremenskom periodu od 26 mjeseci. Parametri koji su bili praćeni i mjereni jesu mišićna snaga muskulature vrata i ramena, dužina i obujam nadlaktice te opseg pokreta ekstenzije i supinacije u zglobu lakta.

Kao preoperativna priprema navedena intervencija utjecala je na povećanje opsega pokreta odnosno smanjenja kontrakture u zglobu lakta desne ruke.

Nakon operativne rekonstrukcije došlo je do blagog smanjenja opsega pokreta, no daljnjom i ustrajnom rehabilitacijom predviđeno je ponovno povećanje opsega pokreta u zglobu lakta.

12. LITERATURA

1. James MA, McCarroll HR Jr, Manske PR. The spectrum of radial longitudinal deficiency: a modified classification. *J Hand Surg Am.* 1999;24(6):1145-1155. doi:10.1053/jhsu.1999.1145
2. Campbell, W. and Canale, S., 2013. *Campbell's Operative Orthopaedics*. St. Louis: Mosby.
3. Laub, D., 2016. *Congenital Anomalies Of The Upper Extremity*. Springer-Verlag New York.
4. Oberg, K. C., Feenstra, J. M., Manske, P. R., & Tonkin, M. A. (2010). Developmental Biology and Classification of Congenital Anomalies of the Hand and Upper Extremity. *The Journal of Hand Surgery*, 35(12), 2066–2076. doi:10.1016/j.jhsa.2010.09.031
5. Bisneto EN. CONGENITAL DEFORMITIES OF THE UPPER LIMBS.: PART I: FAILURE OF FORMATION. *Rev Bras Ortop.* 2015;47(5):545-552. Published 2015 Nov 4. doi:10.1016/S2255-4971(15)30002-1
6. Elmakky A, Stanghellini I, Landi A, Percesepe A. Role of Genetic Factors in the Pathogenesis of Radial Deficiencies in Humans. *Curr Genomics* 2015;16(4):264-78. PMID: 26962299
7. Bednar M, James M et al. Congenital Longitudinal Deficiency. *Journal of Hand Surgery*, (2009), 1739-1747, 39 (4)
8. Khalid, Saifullah et al. "Congenital Longitudinal Radial Deficiency in Infants: Spectrum of Isolated Cases to VACTERL Syndrome." *Journal of clinical neonatology* vol. 2,4 (2013): 193-5. doi:10.4103/2249-4847.123104
9. Swanson AB. A classification for congenital limb malformations. *J Hand Surg Am.* 1976;1(1):8-22. doi:10.1016/s0363-5023(76)80021-4
10. Takagi, Takehiko et al. "Current Concepts in Radial Club Hand." *The open orthopaedics journal* vol. 11 369-377. 28 Apr. 2017, doi:10.2174/1874325001711010369
11. Križan Z.1997., Pregled građe grudi, trbuha, zdjelice, noge i ruke, Zagreb, Školska knjiga
12. Bair MM, Zafar Gondal A. Anatomy, Shoulder and Upper Limb, Forearm Radius. In: *StatPearls*. Treasure Island (FL): StatPearls Publishing; July 14, 2019.
13. Zulle M, Fužinac-Smojver A, Lulić-Drenjak J.2012., Mjerenje opsega pokreta i antropometrijsko mjerenje. Medicinski fakultet, Rijeka
14. Palastagna N.Soames R. 2019. Anatomy and Human Movement, Structure and Function, 7th edition,
15. Murphy, George R F et al. "Correction of "Wrist" Deformity in Radial Dysplasia: A Systematic Review and Meta-Analysis." *The Journal of bone and joint surgery. American volume* vol. 99,24 (2017): 2120-2126. doi:10.2106/JBJS.17.00164
16. Ekblom AG, Laurell T, Arner M. Epidemiology of congenital upper limb anomalies in 562 children born in 1997 to 2007: a total population study from stockholm, sweden. *J Hand Surg Am.* 2010;35(11):1742-1754. doi:10.1016/j.jhsa.2010.07.007
17. Giele H, Giele C, Bower C, Allison M. The incidence and epidemiology of congenital upper limb anomalies: a total population study. *J Hand Surg Am.* 2001;26(4):628-634. doi:10.1053/jhsu.2001.26121

18. Limb Development [Internet] Embryology . Pristupljeno: lipanj 2020. Dostupno na: https://embryology.med.unsw.edu.au/embryology/index.php/Lecture_-_Limb_Development#Limb_Buds
19. Oberg, K. C., Feenstra, J. M., Manske, P. R., & Tonkin, M. A. (2010). *Developmental Biology and Classification of Congenital Anomalies of the Hand and Upper Extremity. The Journal of Hand Surgery, 35(12), 2066–2076.* doi:10.1016/j.jhsa.2010.09.031
20. Entin, M. A. (1960). *Congenital Anomalies of the Upper Extremity. Surgical Clinics of North America, 40(2), 497–515.* doi:10.1016/s0039-6109(16)36057-1
21. Rodríguez-Pinilla E., Arroyo I., Fondevilla J., García M.J., Martínez-Frías M.L. Prenatal exposure to valproic acid during pregnancy and limb deficiencies: a case-control study. *Am. J. Med. Genet.* 2000;90(5):376–381. doi: 10.1002/(SICI)1096-8628(20000228)90:5<376::AID-AJMG6>3.0.CO;2-V.
22. Lamb DW. Radial club hand. A continuing study of sixty-eight patients with one hundred and seventeen club hands. *J Bone Joint Surg Am.* 1977;59(1):1-13.
23. Goldfarb CA, Wall L, Manske PR. Radial longitudinal deficiency: the incidence of associated medical and musculoskeletal conditions. *J Hand Surg Am.* 2006;31(7):1176-1182. doi:10.1016/j.jhsa.2006.05.012
24. Bayne LG, Klug MS. Long-term review of the surgical treatment of radial deficiencies. *J Hand Surg Am.* 1987;12(2):169-179. doi:10.1016/s0363-5023(87)80267-8
25. Goldfarb CA, Manske PR, Busa R, Mills J, Carter P, Ezaki M. Upper-extremity phocomelia reexamined: a longitudinal dysplasia. *J Bone Joint Surg Am.* 2005;87(12):2639-2648. doi:10.2106/JBJS.D.02011
26. Watson, H. K., Beebe, R. D., & Cruz, N. I. (1984). *A centralization procedure for radial clubhand. The Journal of Hand Surgery, 9(4), 541–547.* doi:10.1016/s0363-5023(84)80107-0
27. Netscher, D. T., & Baumholtz, M. A. (2007). Treatment of Congenital Upper Extremity Problems. *Plastic and Reconstructive Surgery, 119(5), 101e–129e.* doi:10.1097/01.prs.0000258535.31613.43
28. Kotwal PP, Varshney MK, Soral A. Comparison of surgical treatment and nonoperative management for radial longitudinal deficiency. *J Hand Surg Eur Vol.* 2012;37(2):161-169. doi:10.1177/1753193411413070
29. Smith, R. J., & Lipke, R. W. (1979). *Treatment of Congenital Deformities of the Hand and Forearm. New England Journal of Medicine, 300(7), 344–349.* doi:10.1056/nejm197902153000705
30. Gesell, A., n.d. *The First Five Years Of Life.*1940. A Guide to the Study of the Pre-school Child, from the Yale Clinic of Child Development. Henry Marc Halverson. Harper&Brothers
31. Saini N, Patni P, Gupta S, Chaudhary L, Sharma V. Management of radial clubhand with gradual distraction followed by centralization. *Indian J Orthop.* 2009;43(3):292-300. doi:10.4103/0019-5413.53461
32. Thirkannad, S. M., & Burgess, R. C. (2008). A Technique for Using the Ilizarov Fixator for Primary Centralization in Radial Clubhand. *Techniques in Hand & Upper Extremity Surgery, 12(2), 71–78.* doi:10.1097/bth.0b013e31815a3f34

33. Romana C, Ciais G, Fitoussi F. Treatment of severe radial club hand by distraction using an articulated mini-rail fixator and transfixing pins. *Orthop Traumatol Surg Res* 2015;101(4):495-500. PMID: 25907512
34. Johanna P. de Jong, MD, Steven L. Moran, MD, Simo K. Vilkki Changing Paradigms in the Treatment of Radial Club Hand: Microvascular Joint Transfer for Correction of Radial Deviation and Preservation of Long-term Growth.
35. SAYRE, REGINALD H. A CONTRIBUTION TO THE STUDY OF CLUB-HAND, *JBJS*: September 1894 - Volume s1-6 - Issue 1 - p 208-216
36. LAMB, D. W., SCOTT, H., LAM, W. L., GILLESPIE, W. J., & HOOPER, G. (1997). Operative Correction of Radial Club Hand: A long-term follow-up of centralization of the hand on the ulna. *Journal of Hand Surgery*, 22(4), 533–536. [https://doi.org/10.1016/S0266-7681\(97\)80284-7](https://doi.org/10.1016/S0266-7681(97)80284-7)
37. Shariatzadeh H, Jafari D, Taheri H, Mazhar FN. Recurrence rate after radial club hand surgery in long term follow up. *Journal of Research in Medical Sciences : the Official Journal of Isfahan University of Medical Sciences*. 2009 May;14(3):179-186.
38. Buck-Gramcko D. Radialization as a new treatment for radial club hand. *J Hand Surg Am*. 1985;10(6 Pt 2):964-968. doi:10.1016/s0363-5023(85)80013-7
39. Geck MJ, Dorey F, Lawrence JF, Johnson MK. Congenital radius deficiency: radiographic outcome and survivorship analysis. *J Hand Surg Am*. 1999;24(6):1132-1144. doi:10.1053/jhsu.1999.1132
40. Paley D., Robbins C.A. (2015) Ulnarization as Treatment for Radial Clubhand (RCH). In: Rozbruch S., Hamdy R. (eds) *Limb Lengthening and Reconstruction Surgery Case Atlas*. Springer, Cham. https://doi.org/10.1007/978-3-319-02767-8_250-1
41. Andrović Knežević T. Današnje mogućnosti rekonstrukcije palca. 2015. Diplomski rad. Sveučilište u Zagrebu, Medicinski fakultet
42. GP Notebook [Internet] Soft tissue distraction. Pristupljeno: lipanj 2020. Dostupno na: <https://gpnotebook.com/simplepage.cfm?ID=x20081207104331504348>
43. Nanchahal J, Tonkin MA. Pre-operative distraction lengthening for radial longitudinal deficiency. *J Hand Surg Br*. 1996;21(1):103-107. doi:10.1016/s0266-7681(96)80022-2
44. Olson N, Hosseinzadeh S. Radial Dysplasia (Clubhand). In: *StatPearls*. Treasure Island (FL): StatPearls Publishing; May 31, 2020.
45. Hand Surgery Resource [Internet] Radial Deficiencies. Pristupljeno: srpanj 2020. Dostupno na: <https://www.handsurgeryresource.org/radial-club-hand>
46. Victorian Pediatric Rehabilitation Service (VPRS) [Internet] Serial Casting . Information for Families
47. Henderson A, Pehoski C.2006. Hand function in the Child. *Foundations of Remediation*. 2nd edition.
48. Vukorepa A. 2015. Primjena ortoza u rehabilitaciji. Sveučilište u Splitu, Sveučilišni odjel zdravstvenih studija, Preddiplomski sveučilišni studij fizioterapija. Završni rad.
49. Watson S. The principles of management of congenital anomalies of the upper limb. *Arch Dis Child*. 2000;83(1):10-17. doi:10.1136/adc.83.1.10
50. Musculoskeletal Key. Fastest Musculoskeletal Insight Engine [Internet] Management of Congenital Hand Anomalies. Pristupljeno: srpanj 2020. Dostupno na: <https://musculoskeletalkey.com/management-of-congenital-hand-anomalies/>
51. Tecklin, J., 2015. *Pediatric Physical Therapy*. Philadelphia: Lippincott Williams & Wilkins.

52. BROOKS, C. (1998). *Rehabilitation of Radial Club Hand. Techniques in Hand & Upper Extremity Surgery*, 2(1), 78–85. doi:10.1097/00130911-199803000-00011
53. AAOS Atlas of Orthoses and Assistive Devices . John D. Hsu, John W. Michael, John R. Fisk, American Academy of Orthopaedic Surgeons
54. Lake, A. (2010). Hand Therapy for Children With Congenital Hand Differences. *Techniques in Hand & Upper Extremity Surgery*, 14(2), 78–84. doi:10.1097/bth.0b013e3181d79f2e

13.PRILOZI

Prilog A: Popis ilustracija

Tablice

Tablica 1: Mišićno-koštani problemi i predložene strategije liječenja	20
Tablica 2 : Mjere i testiranja za vrijeme fizioterapeutske intervencije u vremenskom periodu od 07.11.2018. – 20.11.2018.....	24
Tablica 3: <i>Mjere i testiranja za vrijeme fizioterapeutske intervencije u vremenskom periodu 04.02.2019. – 15.02.2019.</i>	26
Tablica 4: Mjere i testiranja za vrijeme fizioterapeutske intervencije u vremenskom periodu 06.05.2019. – 17.05.2019.....	27
Tablica 5: <i>Mjere i testiranja za vrijeme fizioterapeutske intervencije u vremenskom periodu 17.02.2020. – 28.02.2020.</i>	30

Slike

Slika 1: Desni radijus i ulna u supinaciji / pronaciji: pogled sprijeda	3
Slika 2: Kost šake	4
Slika 3: Klasifikacija radijalne displazije	8
Slika 4: Prikaz djeteta s radijalnom displazijom lijeve ruke.....	10
Slika 5: Centralizacija VS. radijalizacija	13
Slika 6: Vanjski fiksator	13
Slika 7: RTG slika desne ruke pacijentice u dobi od 2 dana (7a) i 6 mjeseci (7b) starosti	23
Slika 8: Ortoze pacijentice	24
Slika 9 : Ortoze pacijentice. Nošene uglavnom tijekom noći te preko dana ukoliko je to bilo moguće, između fizioterapijskih tretmana.	24
Slika 10: RTG snimka 1 mjesec postoperativno	29
Slika 11 : RTG snimka 3 mjeseca postoperativno	29
Slika 12: Desna ruka 17.02.2020.	30

14. ŽIVOTOPIS

Osnovne informacije:

Ime i prezime: Paola Zustović

Datum i mjesto rođenja: 28.06.1998., Pula

Državljanstvo: Hrvatica

Adresa stanovanja: Labin

Obrazovanje:

2005.-2013. – Osnovna škola Ivo Lola Ribar Labin

2013.-2017.- Pazinski kolegij-klasična gimnazija Pazin s pravom javnosti

2017.-2020.- Fakultet zdravstvenih studija Rijeka, Preddiplomski stručni studij fizioterapije

Znanja i vještine

Materinski jezik: hrvatski

Strani jezici: engleski, talijanski

Računalne vještine: poznavanje rada u Microsoft Office programima.

Volontiranje: sudjelovanje u projektu student- mentor, vođenje vježbi osobama treće životne dobi, priprema i oporavak sportaša i tim za medicinsku djelatnost u plivačkom klubu osoba s invaliditetom – Plivački klub Forca