

PREDNJA NESTABILNOST RAMENA - KONZERVATIVNO LIJEČENJE

Kovačić, Iva

Undergraduate thesis / Završni rad

2020

Degree Grantor / Ustanova koja je dodijelila akademski / stručni stupanj: **University of Rijeka, Faculty of Health Studies / Sveučilište u Rijeci, Fakultet zdravstvenih studija u Rijeci**

Permanent link / Trajna poveznica: <https://um.nsk.hr/um:nbn:hr:184:308165>

Rights / Prava: [In copyright](#)/[Zaštićeno autorskim pravom.](#)

Download date / Datum preuzimanja: **2025-02-03**

Repository / Repozitorij:

[Repository of the University of Rijeka, Faculty of Health Studies - FHSRI Repository](#)



SVEUČILIŠTE U RIJECI
FAKULTET ZDRAVSTVENIH STUDIJA
PREDDIPLOMSKI STRUČNI STUDIJ FIZIOTERAPIJA

Iva Kovačić

PREDNJA NESTABILNOST RAMENA-KONZERVATIVNO LIJEČENJE

Završni rad

Rijeka, 2020.

UNIVERSITY OF RIJEKA
FACULTY OF HEALTH STUDIES
UNDERGRADUATE STUDY OF PHYSIOTHERAPY

Iva Kovačić
ANTERIOR SHOULDER INSTABILITY-CONSERVATIVE TREATMENT
Final work/Final thesis

Rijeka, 2020

Mentor rada: Ivana Kotri Mihajić, prof.reh.

Završni rad obranjen je dana _____ u/na _____,

pred povjerenstvom u sastavu:

1. _____

2. _____

3. _____

Sadržaj

1. UVOD.....	1
2. METODE	6
3. RASPRAVA.....	9
3.1. PROCJENA	14
3.2. KONZERVATIVNO LIJEČENJE	16
3.2.1. PRVA FAZA	16
3.2.2. DRUGA I TREĆA FAZA.....	18
3.3. PRIKAZ DVA PROGRAMA REHABILITACIJE ZA PREDNJU NESTABILNOST RAMENOG ZGLOBA....	19
4. ZAKLJUČAK.....	23
LITERATURA.....	24
PRILOZI	27
Prilog A: Popis ilustracija	27

SAŽETAK I KLJUČNE RIJEČI

Rameni zglob je najpokretljiviji zglob ljudskog tijela i najčešće iščašen zglob upravo zbog njegove građe koja mu omogućava trodimenzionalan pokret, ali i povećava mogućnost ozljede. Potrebna je ravnoteža između stabilnosti i mobilnosti zgloba i one su značajne za potpunu funkciju ramenog zgloba. Nestabilnost ramenog zgloba je klasificirana po tome postoje li traumatski uzrokovana strukturalna oštećenja zgloba, je li uzrok nestabilnosti atraumatski ili se nestabilnost pojavljuje zbog nedostatka mišićne kontrole. Nestabilnost ramena prema naprijed je najčešća kod akutnih traumatskih iščašenja. Za traumatska oštećenja je najčešće indicirano operativno liječenje kako bi se iščašenje uzrokovano poticajnim događajem smanjilo. Ligamentarna labavost ili ponavljajući pokreti mogu dovesti do atraumatske nestabilnosti kod koje je liječenje izbora upitno. Prilikom nedostatka mišićne kontrole bez prisutnih oštećenja strukture zgloba metoda izbora je konzervativno liječenje. Za vraćanje stabilnosti ramenom zglobu potrebno je snažiti mišiće čija je funkcija osiguravanje dinamičke stabilnosti zglobu. Radi se o mišićima rotatorima lopatice i mišićima rotatorne manšete, a kod njih se želi postići optimalna funkcija i ravnoteža u snazi. Uspjeh rehabilitacijskog programa ovisi o ispravnoj procjeni pacijenta, pravovremenom početku i individualiziranom pristupu. Cilj je smanjenje boli i vraćanje motoričke kontrole kako dugoročno pacijent ne bi imao ponovna iščašenja, veća oštećenja i smanjenu funkcionalnost, a posljedično dugotrajnu nestabilnost zgloba.

Pretraživanjem PubMeda i PEDra pomoću MeSh termina *joint instability, shoulder dislocation, exercise therapy, physical therapy modalities, rehabilitation, conservative treatment i conservative management* uz dodatno prikupljanje literature pronađeni su radovi koji su pomoću svojih rezultata i informacija približili temu nestabilnosti ramenog zgloba i postupak rehabilitacije.

Ključne riječi: rameni zglob, prednja nestabilnost ramenog zgloba, prednje iščašenje ramenog zgloba, konzervativno liječenje, neoperativno liječenje

ABSTRACT AND KEYWORDS

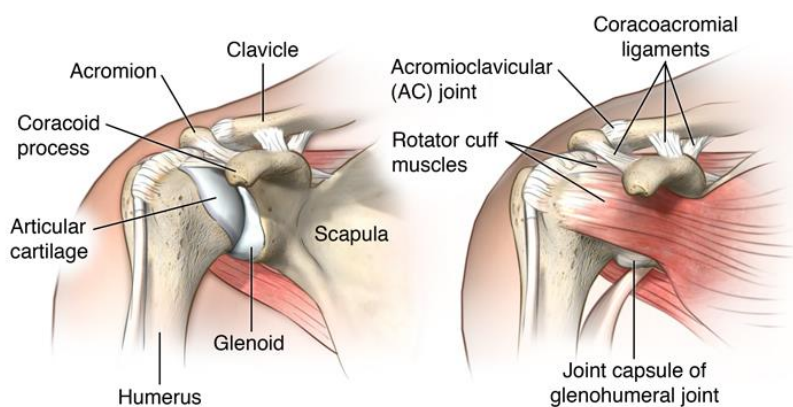
The shoulder joint is the most mobile joint of the human body and the most commonly dislocated joint precisely because of its structure, which allows it to move in three dimensions, but also increases the possibility of injury. A balance is needed between stability and mobility of the joint, and stability itself is key to the full function of the shoulder joint. Shoulder joint instability is classified according to whether there is traumatic structural damage to the joint, whether the cause of the instability is atraumatic, or whether the instability occurs due to a lack of muscle control. Anterior shoulder instability is most common in acute traumatic dislocations. For traumatic injuries, surgical treatment is most often indicated to reduce the dislocation caused by the stimulus event. Ligament looseness or repetitive movements can lead to atraumatic instability in which the treatment of choice is questionable. In the absence of muscle control without the presence of damage to the joint structure, the method of choice is conservative treatment. To restore stability of the shoulder joint, it is necessary to strengthen the muscles whose function is to ensure dynamic stability of the joint. These are the rotator scapular muscles and the rotator cuff muscles, and the goal for them is to achieve their optimal function and balance in strength. The success of a rehabilitation program depends on proper patient assessment, appropriate initiation, and an individualized approach. The goal is to reduce pain and restore motor control so that in the long run the patient would not have recurrent dislocations, greater damage of the joint and reduced functionality, and consequently long-term joint instability.

By searching PubMed and PEDro using MeSh terms *joint instability, shoulder dislocation, exercise therapy, physical therapy modalities, rehabilitation, conservative treatment and conservative management* with additional literature search, found papers gave results and information for the topic of shoulder instability and rehabilitation procedures.

Key words: shoulder joint, anterior shoulder instability, anterior shoulder dislocation, conservative treatment, nonsurgical treatment

1. UVOD

Zglobna tijela ramena su glava nadlaktične kosti koja čini konveksni dio zgloba i konkavna površina lopatice *cavitas glenoidalis* (1). Zglobna usna, *labrum glenoidale* se proteže rubom konkavne zglobne površine s funkcijom povećavanja konkaviteta. Usmjerenje konkavne zglobne površine je prema lateralno i naprijed, a konveksne zglobne površine prema medijalno i gore. Zglobna čahura je pojačana glenohumeralnim ligamentima s prednje strane zgloba i korakohumeralnim ligamentom s gornje strane zgloba koji ima dodatnu funkciju držanja ruke kada ona visi uz tijelo (Slika 1.). Najčešće područje iščašenja glave humerusa je donji dio zglobne čahure zato što je to područje najtanje. Obilatost zglobne čahure uz veliku razliku u veličini zglobnih ploha uzrokuju velik opseg kretnji ramenog zgloba (1).



Slika 1. Anatomija ramenog zgloba

Izvor: <https://www.uhhospitals.org/sitecore/content/UHHospitals/Demo/Home/health-and-wellness/health-and-wellness-library/article/adult-diseases-and-conditions-v0/facts-about-the-spine-shoulder-and-pelvis>

Pregledni tablični prikaz (Tablica 1.) pokazuje koje su sve kretnje moguće u ramenom zglobu i koji su mišići za njih zaslužni.

Tabela 1. Prikaz mišića agonista i sinergista za kretnje nadlaktice

Kretnje	Mišići
antefleksija	m. pectoralis major, m. deltoideus-prednji i srednji dio, m. biceps brachii-caput breve, m. coracobrahialis
retrofleksija	m. latissimus dorsi, m. deltoideus-stražnji dio, m. teres major, m. triceps brachii-caput longum
abdukcija	m. deltoideus, m. supraspinatus, m. biceps brachii-caput longum
adukcija	m. latissimus dorsi, m. pectoralis major, m. teres major, m. coracobrahialis, m. biceps brachii-caput breve, m. triceps brachii- caput longum
unutarnja rotacija	m. latissimus dorsi, m. pectoralis major, m. deltoideus-prednji dio, m. subscapularis, m. teres major
vanjska rotacija	m. deltoideus-stražnji dio, m. infraspinatus, m. teres minor

Prilagođeno prema: 1. Križan Z. Kompendij anatomije čovjeka 3. Dio. Pregled građe grudi, trbuha, zdjelice, noge i ruke. Treće izdanje. Zagreb: Školska knjiga; 1997.p.275-278.

2. Bobinac D. Osnove kineziologije. Analiza pokreta i stavova ljudskog tijela. Rijeka: Fintrade & tours; 2010.p.20-26.

Rameni zglob je sferoidni zglob (1). Pokreti koji se izvode oko transverzalne osi su antefleksija i retrofleksija, oko sagitalne osi se izvode abdukcija i adukcija te se oko uzdužne osi izvodi rotacija nadlaktične kosti prema unutra i prema van, a moguće su i kombinirane kretnje. Za nastavak kretnje abdukcije nakon 90° potrebna je rotacija u sternoklavikularnome zglobu (1). Osim sternoklavikularnoga zgloba, akromioklavikularni zglob i skapulotorakalni zglob uz glenohumeralni zglob omogućuju sve kretnje u punom opsegu (2).

Stabilnost ramenog zgloba se osigurava statičkim strukturama i dinamičkim stabilizatorima (3). Statički stabilizatori uključuju koštanu anatomiju, labrum, zglobnu čahuru i glenohumeralne ligamente. Zglobna hrskavica je deblja prema periferiji glenoida čime se povećava dubina konkavnosti. Uz to je glenoid konkavniji u superoinferiornom smjeru u usporedbi s anteroposteriornim smjerom. Dinamički stabilizatori uključuju rotatornu manšetu, skapularne mišiće, deltoidni mišić (3) i dugu glavu bicepsa koja funkcionalno pripada mišićima rotatorne manšete (2). Zadatak mišića rotatora lopatice je glenoid lopatice postaviti u povoljnu poziciju, a zadatak rotatorne manšete je centriranje glave nadlaktične kosti u glenoid. Mišići rotatorne manšete su subscapularis, teres minor, supraspinatus i infraspinatus i mišići rotatori lopatice su trapezius, romboideus i serratus anterior (2).

Negativni pritisak unutar zgloba također doprinosi stabilnosti jer pomaže centriranju glave nadlaktične kosti neovisno o mišićnim silama (3).

Zglob ramena konstantno uravnotežuje potrebu za stabilnošću istovremeno osiguravajući potrebnu trodimenzionalnu pokretljivost (4). Rameni zglob ima najveći opseg pokreta od ostalih zglobova u ljudskom tijelu, a očuvanje njegove stabilnosti je presudno za njegovu funkciju (3). Građa ramenog zgloba omogućuje veliku fleksibilnost po cijenu unutarnje stabilnosti (5) i sam nesklad između glenoida i glave nadlaktične kosti povećava vjerojatnost od ozljeda (6). To doprinosi činjenici da je rame najčešće iščašen zglob (5). U posljednja dva do tri desetljeća uočen je porast broja dijagnosticiranih i liječenih iščašenja ramena zbog povećanja kvalitete u načinu života, slikovnim dijagnostičkim pretragama i kirurga s boljim razumijevanjem artroskopije i otvorenih postupaka stabilizacije (4).

Podgrupe nestabilnosti ramenog zgloba su opisane Stanmoreovim trokutom (7). Razlikujemo nestabilnost povezanu s traumom s postojećim strukturalnim oštećenjima zgloba, atraumatska nestabilnost sa strukturalnim oštećenjima i skupina koju karakterizira nedostatak strukturalnih oštećenja i nenormalna mišićna kontrola (8). Definicija traumatske nestabilnosti je subluksacija ili iščašenje odnosno dislokacija koja je rezultat poticajnog događaja, a smanjuje se spontano ili pomoću zdravstvenog radnika. Atraumatska nestabilnost je posljedica ligamentarne labavosti ili ponavljajućih pokreta (3). Iščašenje ramenog zgloba se godišnje na 100 000 osoba pojavi kod oko 24 osobe (9). Godišnje, između 11,2 i 26,2 osoba na 100 000 osoba imaju primarna traumatska prednja iščašenja (10). Prednja nestabilnost ramena čini 95% akutnih traumatskih iščašenja (3).

Nestabilnost ramena uzrokuje bol i smanjenje ili gubitak funkcije i to ponajviše kod mladih i aktivnih bolesnika (4). Često se javlja kod kontaktnih sportova kao što su nogomet, hokej, hrvanje (11), rukomet (6) te kod padova, biciklističkih nesreća i sličnih trauma (9). Simptomatska hiperlabavost i nekontrolirana epilepsija mogu biti uzroci iščašenja ramenog zgloba (4). Prednja iščašenja ramenog zgloba često nastaju kod kontaktnih sportova na način da se ruka abducira i rotira prema van jer se tako glava nadlaktične kosti zbog velike i nagle sile može iščašiti prema naprijed i dolje (11). Prilikom prednjih iščašenja mogu se dogoditi dodatne ozljede i komplikacije poput Bankartove i Hill-Sachsove lezije te popratni lomovi gornje trećine nadlaktične kosti (12). Prevalencija Bankartove lezije iznosi 73% kod prednjih iščašenja, a Hill-Sachsove lezije iznosi 54% (5).

Bankartovu leziju karakterizira odvajanje čahure od prednjeg ruba glenoida i lezija prednjeg ruba labruma, dok Hill-Sachsovu leziju defekt posterolateralnog dijela nadlaktične kosti prilikom nabijanja nadlaktične kosti na prednji rub glenoida (12). Sama lezija labruma koja često prati traumatsko iščašenje ramena može dovesti do razvoja kronične nestabilnosti ramena (13).

Nestabilnost ramena nakon traumatičnog iščašenja može se ponovno pojaviti i to u prve dvije godine nakon primarnog iščašenja (5) i uzokovati će je puno manja trauma nego što je bila kod primarnog iščašenja (6). Ne mora se nužno javiti kod svih pacijenata, ali kod većine će se ponovno pojaviti i smanjiti funkcionalnost u sportskim aktivnostima i aktivnostima svakodnevnog života (3). Ponovna nestabilnosti će se javiti češće kod muškog spola i osoba mlađih od 40 godina. Osobe s hiperlabavošću imaju 2,7 puta veću mogućnost pojave ponovne nestabilnosti (14). Uzrok ponovne nestabilnosti može biti neravnoteža dinamičkih stabilizatora u što se ubraja slabost nekih mišića kao što su mišići rotatorne manšete. Idući uzrok može biti poremećaj senzomotoričkog sustava (15). Svi uzroci se mogu pripisati kao rezultat primarnog iščašenja koje je posljedično ostavilo oštećenje (14). Rizične čimbenike za pojavu ponovne nestabilnosti čine dvije skupine. Intrizična skupina uključuje dob i hipermobilnost, a ekstrizična skupina su zanimanja ili aktivnosti koje uključuju korištenje ruke iznad visine prsnog koša uz kontaktne sportove i površine na kojoj se igra (14). Neki sportovi također imaju veći rizik od kronične nestabilnosti zbog ponavljanih trauma i prirodene labavosti ramena. To su plivači, dizači utega, bacači uz ragbi igrače i sportove s reketom (4). Sportaši se vraćaju sportu kada imaju simetričan opseg pokreta i podjednaku snagu neozlijeđene i ozlijeđene strane uz bezbolno izvođenje sportskih aktivnosti (11). Od 37% do 90% sportaša s prednjom nestabilnošću koji su se vratili sportskim aktivnostima bez rehabilitacije doživjeli su ponovnu nestabilnost (6). Rehabilitacija i prevencija nestabilnosti ramena su nužne iz razloga što zanemarivanje ozljede može dovesti do pojave ponovnih iščašenja, a cilj rehabilitacije je prevencija dugotrajne nestabilnosti ramenog zgloba (6).

Početna procjena nakon iščašenja ramena započinje temeljitom anamnezom i fizičkim pregledom (11). Anamneza treba sadržavati povijest bolesti pacijenta, vrstu sporta ako se radi o sportašu, mehanizam iščašenja, broj epizoda nestabilnosti ako nije riječ o primarnom traumatskom iščašenju (4). Uz određivanje etioloških čimbenika koji doprinose nestabilnosti nužno je procijeniti postoje li dodatna oštećenja ili ozljede (3).

Parametri za procjenu su prisustvo ili odsustvo traume, dugotrajnost simptoma, kontrola muskulature koja stabilizira i pokreće rameni zglob i prisutna oštećenja anatomskih struktura ramena (8).

Za traumatska iščašenja sa strukturalnim oštećenjima preporučuje se operativno liječenje (8). Za skupinu koju karakterizira nedostatak strukturalnih oštećenja i nenormalna mišićna kontrola potrebno je primijeniti konzervativno liječenje za ispravak neravnoteže muskulature. Nema opredjeljenja između konzervativnog i operativnog načina za liječenje skupine koju karakterizira atraumatsko iščašenje bez strukturalnog oštećenja (8). Kod sportaša mlađe životne dobi i muškog spola s traumatskom prednjom nestabilnošću ramena preporučuje se operacija stabilizacije. Za pacijente između 25 i 40 godina i neprofesionalne sportaše potrebno je pronaći optimalno operativno ili neoperativno liječenje (16).

Optimiziranje dinamičkih stabilizatora ramenog zgloba vraća stabilnost nakon prednje nestabilnosti ramenog zgloba. Rehabilitacija, koja će svesti na minimum ponovnu nestabilnost zgloba, se sastoji od ponovnog snaženja mišića ramenog zgloba i senzomotoričke funkcije (15). Cilj fizioterapijskog liječenja nestabilnosti ramena je vraćanje motoričke kontrole i smanjenje boli (8). Uspješno liječenje karakterizira individualna prilagođenost pacijentu i pravovremeni početak. Uspjeh rehabilitacijskih programa ovisi o ispravnoj dijagnozi i točnoj procjeni nenormalnih obrazaca pokreta i oštećenja struktura ramenog zgloba (8). Drugim riječima, klinički pregled, specijalni testovi i procjena slikovnih dijagnostičkih metoda su nužni za uspješno liječenje pacijenta (4). Specijalni testovi za nestabilnost ramenog zgloba i unutarnja oštećenja zgloba su *Apprehension test* i testovi za procjenu labruma. Dodatno se za procjenu mišića rotatorne manšete koriste *Belly-off test* i *Infraspinatus scapular retraction test* te dinamometar za procjenu snage mišića rotatorne manšete (8). Najčešća dijagnostička slikovna metoda je radiografija kojom se mogu vidjeti potencijalna koštana oštećenja i koristi se za potvrdu iščašenja (5). Magnetska rezonancija može biti korisna za dijagnostiku patoloških promjena mekih tkiva kao što su labrum, aksilarni živac ili zglobna čahura. Kompjuterizirana tomografija se također može koristiti, ali prednost kod procjene imaju anamneza i klinički pregled pacijenta (5).

2. METODE

Za pretraživanje podataka pomoću PubMed baze podataka korišteni su MeSH termini: *joint instability, shoulder dislocation, exercise therapy, physical therapy modalities, conservative treatment i conservative management*. Pronađeno je 118 radova. Korišteni su filteri *free full text* i starost pet godina te je pronađen 31 rad. Cilju istraživanja paše samo jedan rad. Daljnim pretraživanjem istih termina s MeSH terminom *rehabilitation* umjesto MeSH termina *physical therapy modalities* dobiveno je 197 radova. S primjenom istih filtera dobiveno je 63 rada i odabrano je pet radova koji odgovaraju cilju istraživanja (Slika 2.).

MeSH (*Medical Subject Headings*) termini:

joint instability: "joint instability"[MeSH Terms] OR ("joint"[All Fields] AND "instability"[All Fields]) OR "joint instability"[All Fields]

shoulder dislocation: "shoulder dislocation"[MeSH Terms] OR ("shoulder"[All Fields] AND "dislocation"[All Fields]) OR "shoulder dislocation"[All Fields]

exercise therapy: "exercise therapy"[MeSH Terms] OR ("exercise"[All Fields] AND "therapy"[All Fields]) OR "exercise therapy"[All Fields]

physical therapy modalities: "physical therapy modalities"[MeSH Terms] OR ("physical"[All Fields] AND "therapy"[All Fields] AND "modalities"[All Fields]) OR "physical therapy modalities"[All Fields]

conservative treatment: "conservative treatment"[MeSH Terms] OR ("conservative"[All Fields] AND "treatment"[All Fields]) OR "conservative treatment"[All Fields]

conservative management: "conservative treatment"[MeSH Terms] OR ("conservative"[All Fields] AND "treatment"[All Fields]) OR "conservative treatment"[All Fields] OR ("conservative"[All Fields] AND "management"[All Fields]) OR "conservative management"[All Fields]

rehabilitation: "rehabilitant"[All Fields] OR "rehabilitant's"[All Fields] OR "rehabilitants"[All Fields] OR "rehabilitate"[All Fields] OR "rehabilitated"[All Fields] OR "rehabilitates"[All Fields] OR "rehabilitating"[All Fields] OR "rehabilitation"[MeSH Terms] OR "rehabilitation"[All Fields] OR "rehabilitations"[All Fields] OR "rehabilitative"[All Fields] OR "rehabilitation"[Subheading] OR "rehabilitation's"[All Fields] OR "rehabilitational"[All Fields] OR "rehabilitator"[All Fields] OR "rehabilitators"[All Fields]

Za vrstu članka: kliničko istraživanje, kontrolirano kliničko istraživanje, meta-analiza, randomizirano kontrolirano istraživanje, sistematski pregledi i pregledni članci

Pretraživanje detalja: Meta-Analysis[ptyp] OR systematic[sb] OR Controlled Clinical Trial[ptyp] OR Randomized Controlled Trial[ptyp] OR Review[ptyp] OR Clinical Trial[ptyp]

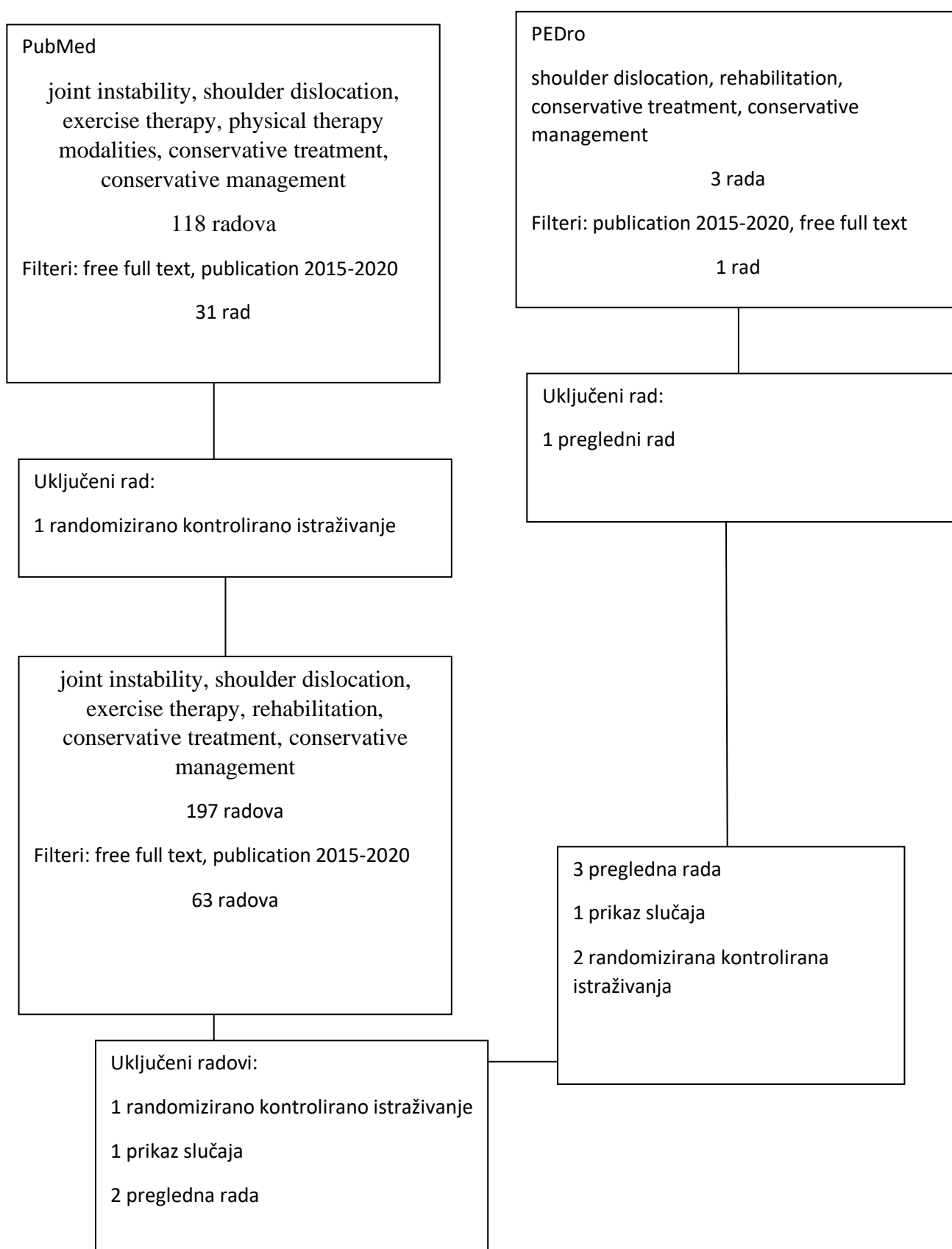
Za dostupnost članka: besplatan cjeloviti tekst

Pretraživanje detalja: loatfree full text[subset]

Za datum objave: "last 5 years"[dp]

Za pretraživanje radova u bazi PEDro upotrijebljene su riječi *shoulder dislocation, rehabilitation, conservative treatment, conservative management*. Dobiveno je 3 rezultata od kojih je samo jedan pregledni rad otvorenog pristupa i objavljen u rasponu od 2015. do 2020. godine (Slika 2.).

Cilj ovog rada je pomoću postojeće literature istražiti temu rada predstaviti glavne ideje i rezultate radova koji odgovaraju cilju istraživanja. Pretraživanjem baza podataka pomoću MeSh termina se pregledavala dostupna literatura. Radovi koji se tiču tema prednje nestabilnosti ramenog zgloba i konzervativnog liječenja su se uvrstili u raspravu rada s dodatnim radovima pronađenim daljnjim pretraživanjem.



Slika 2. Prikaz pretraživanja literature

3. RASPRAVA

Prikaz slučaja autora Kitagawe i sur. pronađen na PubMeđu govori o kombinaciji terapijskih vježbi i psihološkog pristupa kod jednog slučaja traumatskog iščašenja ramenog zgloba (17). Rad je objavljen 2019. godine. Radi se o osobi ženskog spola u dobi od 24 godine. Prilikom pada je iščašila lijevo rame i dijagnosticirana joj je traumatska nestabilnost ramenog zgloba. Nema povijest iščašenja ramenog zgloba. Konzervativno je liječena uz preporuku operativnog liječenja ukoliko se pojavi ponovno iščašenje. Rehabilitacija se sastojala od pet faza, a za procjenu je korišten modificirani Rowe test. U trećoj fazi rehabilitacije korišten je Watsonov program u kojemu je cilj unaprijediti motoričku kontrolu lopatice i koji se koristi za višesmjerna iščašenja ramenog zgloba. U trećoj fazi se fizikalna terapija provodila četiri puta tjedno, u četvrtoj fazi tri puta tjedno i u posljednjoj fazi dva puta tjedno. Nadalje se fizikalna terapija provodila jedanput mjesečno. U prvoj fazi provedena je masaža mekih tkiva uz vježbe snaženja muskulature podlaktice i šake ozlijeđene ruke i faza je trajala od prvog do trećeg tjedna. Pasivne vježbe opsega pokreta i pendularne vježbe su dodane vježbama prve faze u drugoj fazi. Njeno trajanje je od četvrtog do sedmog tjedna. Treća faza je trajala od osmog do desetog tjedna i aktivno su provedene vježbe opsega pokreta. Vježbe su se napretkom izvodile i iznad glave, a uvele su se i vježbe za skapulotorakalne mišiće. U četvrtoj fazi provedene su izotoničke vježbe i pliometričke vježbe manjeg opterećenja. Zbog primijećene krutosti stražnjeg dijela zglobne čahure primijenjeno je istežanje. Faza je trajala od 11. do 14. tjedna. U petoj fazi provodilo se samo-istežanje za latissimus dorsi i teres minor uz nastavak snaženja skapulotorakalnih mišića s ciljem stabilizacije ramenog zgloba. Prvi dio pete faze trajao je od 15 tjedana do osam mjeseci. Drugi dio pete faze označava period od devet mjeseci nakon ozljede. Postupno se povećavao opseg pokreta tijekom svih faza a 12 mjeseci nakon ozljede vraćen je puni opseg pokreta te su se poboljšali rezultati modificiranog Rowe testa (17). Nešto što se može iz ovog rada primijeniti je kombinacija psihološkog pristupa uz konzervativno liječenje. U radu se može iščitati individualiziran pristup pacijentici. Potrebno je još primjera s točnim vježbama koje su primijenjene i to po mogućnosti na više ispitanika. U radu je rečeno da se radi o traumatskoj nestabilnosti, ali nije specifično naglašeno radi li se o prednjoj, stražnjoj, donjoj ili višesmjernoj nestabilnosti. Korišten je i program vježbanja za višesmjernu nestabilnost te bi u budućim istraživanjima trebalo dodatno ispitati učinkovitost tog programa kod prednje nestabilnosti ramenog zgloba jer je u radu Kitagawe i sur. pokazao učinkovitost u kombinaciji s fizikalnom terapijom.

Randomizirano kontrolirano istraživanje autora Eshoja i sur. iz 2017. godine uspoređuje učinkovitost neuromuskularnog programa vježbanja sa standardnim programom za traumatsku prednju nestabilnost ramenog zgloba (16). Za procjenu je korišten Western Ontario Shoulder Instability Indeks. Ukupno vrijeme istraživanja je trajalo 12 tjedana. Kriteriji uključivanja su prednja nestabilnost ramenog zgloba potvrđena rendgenom, dob između 18 i 39 godina i fizičke ili emocionalne poteškoće koje su se javile u zadnjih tjedan dana. Poteškoće su vezane uz patologiju ramenog zgloba koje ispitanika ograničavaju u pokretanju i različitim aktivnostima kao što su sportske, okupacijske ili aktivnosti svakodnevnog života. Ispitanici sa dodatnim oštećenjima ramenog zgloba kao što su Bankartova lezija ili fraktura nadlaktične kosti, broj iščašenja koji prelazi pet i motorička ili osjetna oštećenja područja vrata i ramena su kriterij isključenja. Dodatni kriteriji isključenja su trudnoća, nemogućnost pohađanja programa u cijelosti, prethodno operativno liječenje ili sumnja na diferencijalnu dijagnozu. Tri do šest tjedna nakon ozljede ispitanici su pristupili procjeni funkcije ramenog zgloba i zatim je njih 80 uključeno u istraživanje jer zadovoljavaju kriterije. Podijeljeni su po pola u grupu koja je provodila standardni program i grupu koja je provodila neuromuskularni program. Procjena je odrađena nakon 12 tjedana, nakon godine dana i nakon dvije godine. Ispitanici su educirani o posturi te o vježbama za povećanje opsega pokreta, vježbama jačanja ili istežanja. Skupina koja je provodila standardni program vježbanja radila je program kod kuće tri puta tjedno. Prije programa ispitanici su imali uvodnu edukaciju s fizioterapeutom i dobili su ilustracije i objašnjenja vježbi. Vježbe su ciljale mišiće lopatice i rotatornu manšetu i stabilizatore trupa te se svaka vježba ponavljala po 10 puta i tako dvije serije. Primjeri vježbi su unutarnja i vanjska rotacija te abdukcija u skapularnoj ravnini uz vježbu podizanja ruke i suprotne noge u četveronožnom stavu. Nakon šest tjedana provođenja programa ispitanici su imali telefonski poziv s fizioterapeutom. Grupa koja je provodila neuromuskularni program imala je individualno prilagođenu fizioterapijsku intervenciju uz korekcije izvođenja vježbi. Susreti s fizioterapeutom su provedeni u trajanju od 45 minuta. Prva dva tjedna programa su se izvodili dva puta tjedno, a nakon toga se izvođenje smanjilo na jednom tjedno. Funkcionalne vježbe za cijeli kinetički lanac i snaženje mišića lopatice i ramenog zgloba su odrađivani u sklopu programa. Sam program je kombinacija vježbi kontrole lopatice, vježbe kontrole ramenog zgloba prilikom vanjske i unutarnje rotacije, vježbe rotacije, vježbe za dinamičku stabilnost zgloba i vježbe propriocepcije. Sve skupine vježbi su podijeljene na početni i napredni dio te se razlikuju u opterećenju i broju ponavljanja (16).

PubMed je ponudio još jedno randomizirano kontrolirano istraživanje. Rad je objavljen 2020. od autora Eshoja i sur (10). Radi se o ista dva programa korištena u radu Eshoja i sur. iz 2017. godine. Rad Eshoja i sur. iz 2020. godine je imao manji broj ispitanika u usporedbi s radom iz 2017. godine. Kriteriji uključenja i isključenja ispitanika su ista. Ponovno su ispitanici bili podijeljeni na pola za jedan i drugi program. Prva procjena je ponovno odrađena nakon 12 tjedana. Za procjenu je ponovno korišten Western Ontario Shoulder Instability Indeks. Različito u ovom radu su ispitanici i činjenica da se uspoređuje funkcija ramenog zgloba kod ispitanika koji su provodili standardni program i ispitanika koji su provodili program neuromuskularnih vježbi. Od 130 ispitanika 56 ih je zadovoljilo kriterije. Većina ispitanika je muškog roda te su ispitanici prosječne dobi 26.2 ± 6.4 godina. 12 od 28 osoba je završilo program neuromuskularnih vježbi, a 15 od 28 osoba je završilo standardni program vježbanja. Što se tiče funkcije ramenog zgloba neuromuskularni program je u manjoj prednosti u odnosu na standardni program. Gledajući zadovoljstvo ispitanika oba programa su zadovoljila. Blagu prednost ponovno dobiva neuromuskularni program jer su operativnom liječenju nakon 12 tjedana pristupila 3 ispitanika iz neuromuskularnog programa i 6 ispitanika iz standardnog programa (10). Ta mala prednost neuromuskularnog programa se može pripisati i činjenici da su ispitanici te skupine imali individualne tretmane s fizioterapeutom za razliku od skupine standardnog programa koja je imala samo jedan susret s fizioterapeutom i daljnje nejasnoće su pojašnjavane preko telefona.

PEDro je ponudio samo jedan pregledan rad. To je rad iz 2019. godine autora Cordule i Clione koji ima cilj istražiti pozitivne i negativne učinke konzervativnog pristupa nakon neoperativnog reponiranja traumatskog prednjeg iščašenja ramena (18). Cilj pretraživanja literature je bio usporedba konzervativnih intervencija, u što su ubrojili imobilizaciju i rehabilitaciju, s drugim konzervativnim intervencijama ili nedostatkom intervencije. Ovaj pregledni rad je druga nadopuna rada iz 2006. godine. Pretraživanjem literature u 2019. godini autori su uključili sedam radova. Šest radova su randomizirana kontrolirana istraživanja, a jedan rad je kvazi-randomizirano kontrolirano istraživanje. Ukupno je uključeno 704 ispitanika s traumatskim prednjim iščašenjem ramena i obavljenim reponiranjem. Većina ispitanika, njih 82%, je bila muškog roda s prosječnom dobi od 29 godina. Svi radovi su uspoređivali imobilizaciju u vanjskoj rotaciji s imobilizacijom u unutarnjoj rotaciji. Trajanje imobilizacije je bilo tri ili četiri tjedna, a početak imobilizacije je bio na dan iščašenja, dva dana nakon iščašenja ili pet dana nakon iščašenja. Trajanje praćenja ispitanika je različito u radovima, a prosjek iznosi dvije godine ili više (18).

Za procjenu su praćena ponovna išćašenja, vraćanje aktivnostima nakon išćašenja, kvaliteta života ispitanika te zadovoljstvo ispitanika provedenim konzervativnim postupcima (18). Moguće je išćitati u rezultatima rada da se kod dva rada o sportašima čije je prednje išćašenje traumatsko blaga prednost dala imobilizaciji u vanjskoj rotaciji. Razlog je brže vraćanje sportskim aktivnostima, ali je broj ispitanika tih radova bio mali. U radu su spomenuta tri neželjena događaja odnosno komplikacije. Riječ je o ograničenom opsegu pokreta, osjetljivosti i boli u ruci te trnjenju u području lakta sve do malog prsta. Autori nisu mogli dati jasan zaključak o načinu imobilizacije veće učinkovitosti. Razlog je nepostojanje statistički značajnih dokaza o većoj učinkovitosti jednog načina imobilizacije ili više informacija o mogućim komplikacijama oba načina. (18). Rad je vrlo detaljan i razrađen što je moguće zbog provedenih dopuna kroz godine, no pruža mnogo informacija o načinu provođenja istraživanja. Pristup istraživanju s točno određenim ciljevima, otkrivanje nedostataka samog rada i korištenje različitih izvora informacija su razlozi koji ovom radu podižu kvalitetu. Jedini je to rad koji je spomenuo komplikacije imobilizacije nakon prednjeg išćašenja ramenog zgloba. Cilj samog rada je djelomično ispunjen jer se u uključenim radovima ne nalaze dodatne informacije o rehabilitaciji koja bi uslijedila nakon imobilizacije.

Rad Pogorzelskog i sur. s PubMeda iz 2018. godine je predstavio indikacije za konzervativno lijećenje najčešćih ozljeda ramenog zgloba, a dio koji je izabran za raspravu je konzervativno lijećenje prednje nestabilnosti ramenog zgloba (19). U radu se išćitava opcija konzervativnog lijećenja kod išćašenja ramena bez strukturalnih oštećenja zgloba, a sa rastom dobi raste i mogućnost konzervativnog lijećenja nakon kojega je manja vjerojatnost za ponovna išćašenja. Konzervativno lijećenje su autori preporučili za pacijente koji mogu voljno išćašiti zglob zbog toga što uzrok takve nestabilnost nije strukturalni, već funkcionalni. I ovaj rad spominje imobilizaciju i fizikalnu terapiju kao sastavnice konzervativnog lijećenja, ali za razliku od prethodnih radova daje i informaciju o početku fizikalne terapije bez imobilizacije. Ovaj rad ima iste podatke o trajanju imobilizacije i načinu imobilizacije kao rad Cordule i Clione. Zaključak autora pomoću pronađene literature ipak daje prednost imobilizaciji u unutarnjoj rotaciji ako se pacijent liječi konzervativno (19).

Posljednji pregledni rad s PubMeda iz 2017. godine autora Suresha i Radhakanta je stavljen na kraj jer se u svom pretraživanju bazirao na operativno lijećenje traumatske nestabilnosti ramenog zgloba, ali daje neke informacije i o konzervativnom lijećenju. Pretraživanjem literature od 1980. do 2017. godine u rad je uvršteno 20 tekstova, a cilj rada je pronalazak dodatnih informacija za lijećenje nestabilnosti ramenog zgloba s naglaskom na sportaše (4).

Rad preporuča konzervativno liječenje za sva prva iščašenja ramenog zgloba te za tip tri nestabilnosti po Stanmoreovom trokutu. Ovaj rad je za pretraživanje literature koristio vrlo velik vremenski raspon, ali se ciljem udaljio od cilja rasprave ovog rada. Informacije rada Pogorzelskog i sur. i rada Suresha i Radhakanta su u skladu s informacijama pronađenim u ostalim izvorima literature i potvrđuju teorijski dio uvoda rada (4).

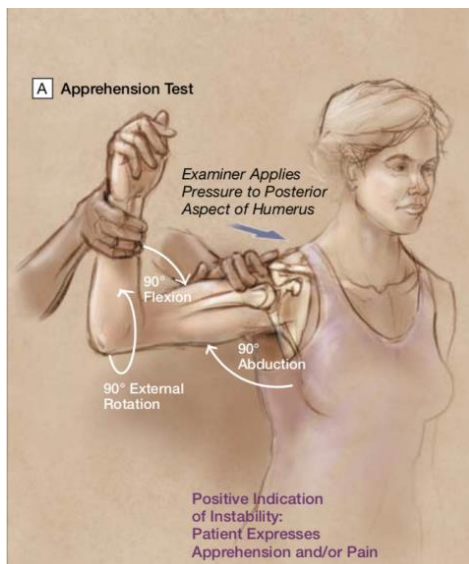
Tijekom preglednog istraživanja istaknule su se teme koje će se dodatno razraditi, a to su teme procjene i konzervativnog liječenja za prednju nestabilnost ramenog zgloba. Pažljiva procjena i interpretacija anamneze i fizičkog pregleda pacijenta je početak tretmana kod nestabilnog ramena (3). Naglasak kod procjene i tretmana je na individualnom pristupu pacijentu i praćenje uz uspoređivanje snage, opsega pokreta i funkcionalnosti (5), a također je bitan oprezan pristup kod tretmana koji uključuje rad na opsegu pokreta, poziciji lopatice i kontroli kinetičkog lanca (8). U radu su prikazana dva programa kao primjeri konzervativnog liječenja za traumatsko iščašenje i atraumatsko iščašenje. Četiri rada iz rasprave su se bazirali na traumatsko iščašenje ramenog zgloba. Rad koji je dodatnim pretraživanjem pružio primjere vježbi za atraumatsko iščašenje je dodan programu za traumatsko iščašenje kako bi se dobio potpuniji i detaljniji prikaz programa za praktičnu primjenu.

3.1. PROCJENA

Za uspješno liječenje pacijenta potrebna je klinička procjena uz specijalne testove (4). Prilikom pregleda pacijenti s prednjim iščašenjem ramenog zgloba drže ruku u adukciji i unutarnjoj rotaciji pridržavajući je zdravom rukom. Simptomi su bol prilikom kretanja i smanjen opseg kretanja ramenog zgloba. Normalan izgled m. deltoideusa nedostaje te je ponekad moguće palpirati glavu nadlaktične kosti s prednje strane (5,9).

Potrebna je procjena neurovaskularnog sustava (5). Aksilarna arterija može ponekad biti oštećena prilikom iščašenja ramenog zgloba. Preporuča se primjena angiograma za pacijente sa sniženom tjelesnom temperaturom ili smanjenim pulsom. Aksilarni živac može biti oštećen i tada je izgubljen osjet na lateralnom dijelu ramena uz gubitak mogućnosti kontrakcije m. deltoideusa. U još rjeđim slučajevima moguće su ozljede brahijalnog plexusa zbog trakcije ruke u lateralnom smjeru. Dodatno potrebno je procijeniti moguća oštećenja koštanih struktura (5) i moguće udružene ozljede rotatorne manšete (9). Glavni elementi za procjenu su mišići rotatorne manšete, mišići lopatice te sama postura i stabilnost trupa (8). Labavost samog zgloba uz psihološku procjenu mogućih simptoma straha i anksioznosti su također parametri vrijedni procjene. Procjena pozicije same lopatice i procjena kinetičkog lanca su također poželjne kao i izolirani testovi za m. trapezius i m. serratus anterior. Za procjenu same pokretljivosti pacijent izvodi nekoliko ponavljanja podizanja i spuštanja ruke, najmanje tri puta (8).

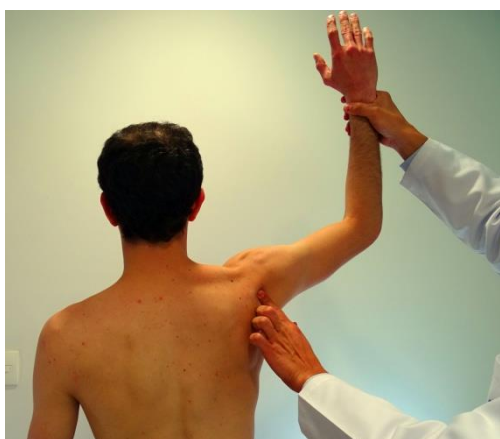
Za procjenu prednje nestabilnosti ramena poznata su dva testa. Prvi test (Slika 3.) se može provesti u sjedećem ili ležećem položaju. Ruka je postavljena u položaj abdukcije i vanjske rotacije. Pojavi li se bol test je pozitivan (20).



Slika 3. Apprehension test

Izvor: <https://stanfordmedicine25.stanford.edu/the25/shoulder.html>

U *Antero-inferior apprehension sulcus* testu pacijent se sagnije prema naprijed 30° i ruke vise opuštene (20). Prilikom trakcije prema dolje javljaju se simptomi straha i neugode i tada je test pozitivan. Za procjenu popratnih lezija labruma primjenjuje se *Modified dynamic labral shear test* (Slika 4.) u kojemu se ruka abducira i optereti preko flektiranog lakta. Prilikom kruženja ramenom čuje se zvuk ili klik i pojavi se bol te je tada test pozitivan. Za procjenu generalizirane labavosti ramenog zgloba koristi se *The Beighton score* (20).



Slika 4. Modified dynamic labral shear test

Izvor: <http://guidofierro.com/academico/examen-fisico-de-hombro/pruebas-especificas/patologia-del-labrum-superior/>

Oxford Instability Shoulder Score je upitnik od 12 pitanja koji se koristi za evaluaciju liječenja nestabilnog ramena (21). *Western Ontario Shoulder Instability Index* je upitnik za procjenu kvalitete života kod ljudi s nestabilnošću ramenog zgloba (22). Osim takvih različitih upitnika funkcionalni testovi su isto značajni za procjenu stanja pacijenta jer daju podatke o funkcionalni sposobnostima pojedinih dijelova tijela, u ovom slučaju ramena (23). *Closed Kinetic Chain Upper Extremity Stability Test* procjenjuje rame u zatvorenom kinetičkom lancu. Ispitanik stoji u položaju za sklek i iz tog položaja treba dotaknuti slobodnom rukom ruku na kojoj stoji. Test traje 15 sekundi i broji ponavljanja. Nedostaci ovog testa su nemogućnost njegove primjene kod osoba s teškim stanjem ili osoba lošije fizičke kondicije (23) te činjenica da se testom ne može mjeriti samo jedna strana. Zato se primjenjuje i *Upper quarter Y-balance test* (Slika 5.) u kojem je jedna ruka oslonac, a druga ruka se pomiče u tri smjera (24).



Slika 5. Upper quarter Y-balance test

Izvor: Westrick R B, Miller J M, Carow S D, Gerber J P. Exploration of the y-balance test for assessment of upper quarter closed kinetic chain performance. *International journal of sports physical therapy*, 2012; 7(2): 139. Dostupno na: <https://www.ncbi.nlm.nih.gov/pmc/articles/PMC3325634/>

3.2. KONZERVATIVNO LIJEČENJE

3.2.1. PRVA FAZA

U prvoj fazi rehabilitacije pacijent se suočava sa strahom, anksioznošću, boli i izbjegava pokretanja (8). Nakon iščašenja se radi zatvoreno reponiranje što je neoperativan postupak vraćanja ramenog zgloba na mjesto. Taj postupak prethodi imobilizaciji i primjeni vježbi (18). Rad autora Monica i sur. iz 2016. govori o periodu imobilizacije nakon traumatskog prednjeg iščašenja u trajanju od tjedan dana (9).

Rad nije pronašao značajnu razliku ako se ruka imobilizira u vanjskoj ili unutarnjoj rotaciji. Pasivne vježbe opsega pokreta i postupno snaženje mišićne mase slijedi otprilike nakon dva do četiri tjedna (9). Rad Cordule i Clione iz 2019. godine daje informacije o novim trendovima kod primjene imobilizacije, odnosno informacije o trajanju i položaju imobilizacije (18). Trajanje imobilizacije može biti tjedan dana jer se dužom imobilizacijom ne smanjuje rizik od ponovnog iščašenja. Kraće trajanje imobilizacije i nedostatak imobilizacije pogoduje osobama srednje i starije životne dobi zbog toga što osobe te dobi osjetljivije na razvoj adhezivnog kapsulitisa. Položaju imobilizacije u vanjskoj rotaciji ide u prilog činjenica da samo odvajanje labruma karakteristično za Bankartovu leziju može biti smanjeno u tom položaju. Položaj imobilizacije u unutarnjoj rotaciji je tradicionalan položaj te rad nije pronašao informacije o imobilizaciji u vanjskoj rotaciji u kliničkoj praksi (18). Autori Ma i sur. su u radu objavljenom 2017. godine prikazali imobilizaciju kao opciju za traumatsko prednje iščašenje ramenog zgloba i to malo dužeg trajanja između jedan do dva tjedna (15). Iste godine autori Waterman i sur. zaključuju da se imobilizacijom ruka može postaviti u više od jednog položaja, ali da se najčešće koristi položaj unutarnje rotacije. Trajanje same imobilizacije može trajati kratko, ali i dulje i to čak dva do tri tjedna. U radu se spomenula i krioterapija za ranu fazu rehabilitacije uz pasivne vježbe opsega pokreta (25).

S vježbama opsega pokreta i krioterapijom se slažu autori Watson i sur. u radu iz 2016. godine, ali naglašavaju da se to provodi u prvom tjednu te se već u drugom tjednu nastavlja s jačanjem mišićne mase rotatorne manšete i skapularnih mišića (11). Informacija o trajanju prve faze tijekom dva tjedna pronađena je u radu iz 2017. godine autora Gaballaha i sur. Tu se otkriva i način snaženja mišićne mase u prvoj fazi, a to je izometričko snaženje (6). Rad iz 2020. godine autora Eshoja i sur. polazeći od činjenice da nedostaje mehanička stabilnost zglobu naglašava korištenje neuromuskularnih vježbi za snaženje mišića rotatorne manšete uz vježbe propriocepcije (10). Rad je stavio naglasak na korištenje elastične trake za snaženje mišićne mase (6). Rad autora Jaggi i Alexander iz 2017. godine spominje važnost snaženja mišića stabilizatora trupa jer postura treba biti održana prilikom vježbi snaženja rotatorne manšete i m. deltoideusa. Rad spominje vježbe zatvorenog i otvorenog kinetičkog lanca i početno izometričko snaženje (8). Rad iz iste godine autora Ma i sur., kao neki prethodni radovi spominje korištenje leda u ranoj fazi i izometričko snaženje mišićne mase, ali tome dodaje i mogućnost upotrebe elektrostimulacije (15). Vježbe aktivacije lopatice i vježbe zatvorenog kinetičkog lanca su i u ovom radu spomenute. Različitost ovog rada u usporedbi s drugim radovima je kod primjene pasivnih vježbi opsega pokreta (15).

Preporuča se te vježbe izvoditi u skapularnoj ravnini ili u dijagonalnom smjeru. Sami pokreti unutarnje i vanjske rotacije se provode s nadlakticom u manjem stupnju abdukcije. Treba uzeti u obzir da je rad pisan za rehabilitaciju traumatske prednje nestabilnosti ramenog zgloba pa se time želi poštivati bol, cijeljenje tkiva i spriječiti stvaranje dodatnih oštećenja (15).

3.2.2. DRUGA I TREĆA FAZA

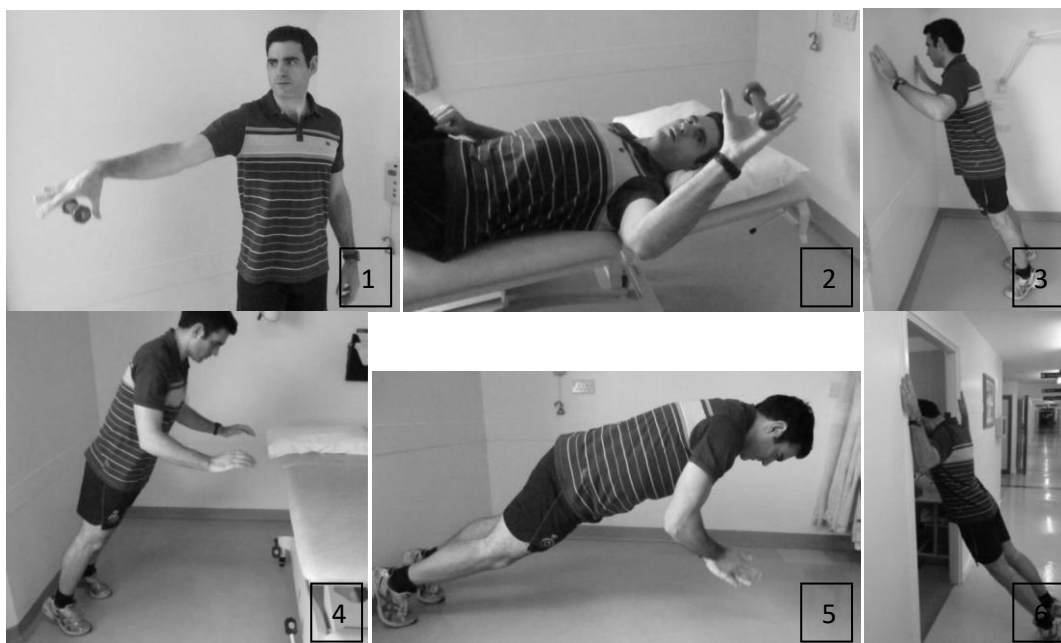
Drugu fazu karakterizira smanjenje boli i zadovoljavajuća stabilnost i motorička kontrola zgloba ramena. Autori Ma i sur. kao glavni cilj ove faze smatraju dobivanje potpunog pasivnog i aktivnog opsega pokreta uz zaostajanje vanjske rotacije (15). Za autore Gaballaha i sur. glavni cilj je poboljšavanje mišićne snage iako se spominje i poboljšavanje opsega pokreta. Dodatno su spomenuti m. deltoideus, m. trapezius i m. serratus anterior (6). Autori Jaggi i Alexander naglašavaju da je snaženje mišića lopatice, točnije m. trapeziusa i m. serratus anteriora, nužno ako postoji neravnoteža snage mišića. To se rješava selektivnim aktiviranjem slabijih mišića s minimalnom aktivacijom preopterećenih mišića (8). Ma i sur. osim o snaženju mišića lopatice govore o snaženju mišića rotatorne manšete i uvođenju izotoničkih vježbi u ovu fazu rehabilitacije (15). Jaggi i Alexander uz Ma i sur. spominju vježbe za donje ekstremitete jer će doprinijeti stabilnosti i posturi prilikom izvođenja vježbi (8,15).

Autori Gaballah i sur. treću fazu nazivaju kombinacijom snage, izdržljivosti i pliometrije (6). U ovoj fazi bol može biti minimalna, ali i može nedostajati. Opseg pokreta je potpun i osim dobre snage postoji i dinamička stabilnost ramenog zgloba. Autori Ma i sur. za snaženje uključuju progresiju izotoničkih vježbi i također pliometriju (15).

3.3. PRIKAZ DVA PROGRAMA REHABILITACIJE ZA PREDNJU NESTABILNOST RAMENOG ZGLOBA

Pretraživanjem literature uočen je nedostatak protokola za prednju nestabilnost ramenog zgloba. Derby Shoulder Instability program autora Batemana i sur. iz 2015. godine je spoj snage, proprioceptije i pliometrije (26). 20 ispitanika je uključeno u program, a 18 ispitanika je odradilo program u cijelosti. Od toga 7 muškaraca i 11 žena dobi oko 20 godina ili mlađi. Od ukupnog broja ispitanika 14 ih je s prednjom nestabilnošću ramenog zgloba. U program su uključeni ispitanici s višebrojn timeričašenjima ramenog zgloba i ispitanici s atraumatskim tipom iščašenja. Za početak programa ispitanici trebaju biti u mogućnosti izvesti pokret u skapularnoj ravnini do 90° što nije moguće kod svih ispitanika i ta činjenica otežava primjenu programa. Tome doprinosi i činjenica da u ovom programu nisu uključeni ispitanici s jednom epizodom iščašenja i ispitanici s traumatskim iščašenjima (26).

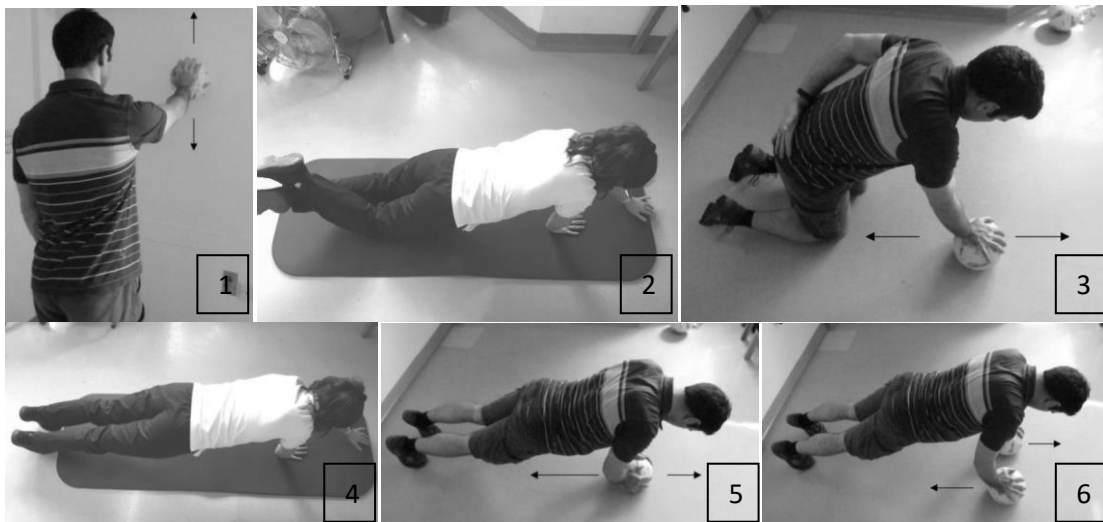
Odjednom se odrađuje po jedna vježba iz svake skupine dva puta dnevno. Prva skupina vježbi (Slika 6.) koristi pliometriju i želi postići brzinu mišićne aktivacije (26).



Slika 6. Prva skupina vježbi

Izvor: Bateman M, Smith B E, Osborne S E, Wilkes S R. Physiotherapy treatment for atraumatic recurrent shoulder instability: early results of a specific exercise protocol using pathology-specific outcome measures. *Shoulder & elbow*, 2015; 7(4): 282-288. Dostupno na: <https://www.ncbi.nlm.nih.gov/pmc/articles/PMC4935133/>

Prva i druga vježba predstavljaju bacanje i hvatanje utega od jednog kilograma i cilj je napraviti 100 ponavljanja (26). Početna pozicija prve vježbe je 90° pokreta u skapularnoj ravnini, a početna pozicija druge vježbe je abdukcija i vanjska rotacija nadlaktice. Treća, četvrta, peta i šesta vježba su istog principa osim što se površina na koju se ispitanik dočekuje različita te se u petoj vježbi dodaje pljesak. Različit je i broj ponavljanja pa se treća i četvrta vježba izvode 50 puta, a posljednje dvije 20. Druga skupina vježbi (Slika 7.) kombinira propriocepciju, mišićnu uravnoteženost i vježbe za stabilizaciju trupa (26).



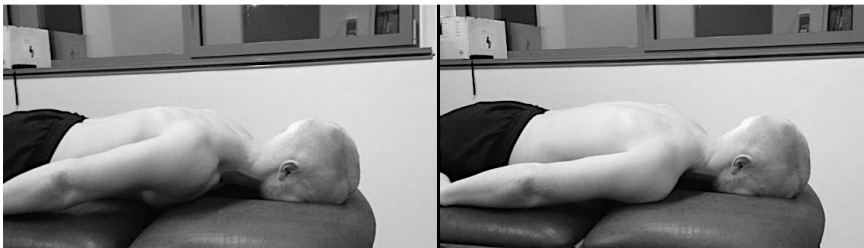
Slika 7. Druga skupina vježbi

Izvor: Bateman M, Smith B E, Osborne S E, Wilkes S R. Physiotherapy treatment for atraumatic recurrent shoulder instability: early results of a specific exercise protocol using pathology-specific outcome measures. *Shoulder & elbow*, 2015; 7(4): 282-288. Dostupno na: <https://www.ncbi.nlm.nih.gov/pmc/articles/PMC4935133/>

U drugoj i četvrtoj slici ispitanik se oslanja na zahvaćenu ruku i zdravom rukom treba dotaknuti prema gore, dolje, lijevo pa desno (26). Na prvoj, trećoj, petoj i šestoj slici ispitanik rola loptu u smjeru strelice. Sve vježbe se izvode minutu. Učestalost procjene tijekom programa dogovoreno je između fizioterapeuta i ispitanika. Autori rada Bateman i sur. ističu kratko vrijeme praćenja ispitanika, nedostatak kontrolne skupine i mali uzorak pacijenta (26). Veliki broj ponavljanja dvije vježbe dok se ne ispuni traženi broj ponavljanja ili dugo trajanje vježbe može biti demotivirajuće za pacijenta.

Idući program pod nazivom SINEX autora Eshoja i sur. iz 2020. godine predstavlja program za nestabilno rame točnije traumatsku prednju nestabilnost ramenog zgloba (16) koja je bila isključena iz prethodnog programa. Ciljevi su ponovna edukacija mišića i poboljšavanje stabilnosti ramenog zgloba. Vježbe programa različite težine pogađaju mišiće ramenog zgloba i mišiće lopatice. Podijeljene su u dvije skupine. Vježbe prve skupine se izvode svaki dan i manjeg su opterećenja za razliku od vježbi druge skupine koje su većeg opterećenja i koje se provode tri puta tjedno. Svaka skupina sadrži podskupine vježbi (16).

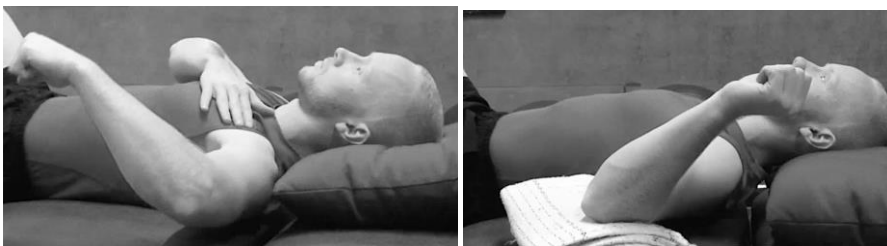Prva podskupina cilja na optimalni položaj i pokretanje lopatice. Prikazana vježba (Slika 8.) u trajanju od pet sekundi aktivira srednji i donji dio m. trapeziusa (16).



Slika 8. Vježba za m. trapezius-srednji i donji dio

Izvor: Eshoj H, Rasmussen S, Frich L H, Hvass I i sur. A neuromuscular exercise programme versus standard care for patients with traumatic anterior shoulder instability: study protocol for a randomised controlled trial (the SINEX study). *Trials*, 2017; 18(1): 90. Dostupno na: <https://www.ncbi.nlm.nih.gov/pmc/articles/PMC5331774/>

Iduća podskupina cilja na optimalan položaj ramenog zgloba (Slika 9.) prilikom unutarnje i vanjske rotacije (16).



Slika 9. Unutarnja i vanjska rotacija ramenog zgloba

Izvor: Eshoj H, Rasmussen S, Frich L H, Hvass I i sur. A neuromuscular exercise programme versus standard care for patients with traumatic anterior shoulder instability: study protocol for a randomised controlled trial (the SINEX study). *Trials*, 2017; 18(1): 90. Dostupno na: <https://www.ncbi.nlm.nih.gov/pmc/articles/PMC5331774/>

Posljednja podskupina cilja na uravnoteženo djelovanje agonista i antagonista ramenog zgloba uz aktivaciju stabilizatora trupa i razvoj propriocepcije. Tijekom vježbe (Slika 10.) lopta je postavljena ispod natkoljenica i ispitanik je oslonjen na dlanove te izvodi protrakciju lopatice (16).



Slika 10. Vježba kombinacije

Izvor: Eshoj H, Rasmussen S, Frich L H, Hvass I i sur. A neuromuscular exercise programme versus standard care for patients with traumatic anterior shoulder instability: study protocol for a randomised controlled trial (the SINEX study). *Trials*, 2017; 18(1): 90. Dostupno na: <https://www.ncbi.nlm.nih.gov/pmc/articles/PMC5331774/>

Drugi program je prikazao veći izbor vježbi što je uvijek osobama koje pristupaju programu zanimljivo. Drugi program nema dio pliometrije, a prvom programu nedostaje podjela skupina vježbi na početne i napredne vježbe.

Sama učinkovitost rehabilitacijskih protokola koji su dostupni i činjenica da je malo programa dostupno otežavaju prilikom zaključka o učinkovitosti rehabilitacijskih postupaka (18). Nedostaje mogućnost veće količine programa s ispitanicima sličnih dijagnoza za usporedbu učinkovitosti pojedinih dijelova programa i za zaključak o programu u cjelini (18).

4. ZAKLJUČAK

Pretraživanjem literature pronađen je mali broj rehabilitacijskih protokola za prednju nestabilnost ramenog zgloba. Dva programa uključena u rad su prikazala postupak rehabilitacije i primjere vježbi za traumatski i atrumatski tip iščašenja. Za donošenje zaključka o učinkovitosti programa rehabilitacije potrebna su dodatna istraživanja. U prvu fazu rehabilitacije uključene su vježbe opsega pokreta, izometričkog snaženja rotatorne manšete i mišića lopatice uz vježbe snaženja stabilizatora trupa, mišića donjih ekstremiteta te vježbe propriocepcije. Drugu i treću fazu karakterizira povećavanje snage i opsega pokreta uz pravilno doziranje opterećenja. Imobilizacija u unutarnjoj rotaciji je najčešći primijenjeni položaj i potrebno je više istraživanja za učinkovitost položaja imobilizacije u vanjskoj rotaciji i neželjenih posljedica oba načina imobilizacije. Konzervativno liječenje se primjenjuje kod iščašenja bez oštećenja struktura zgloba, starijih pacijenata i kod osoba kod kojih je nedostatak mišićne kontrole uzrok nestabilnosti. Prilikom određivanja pacijenta za konzervativno liječenje potrebna je kvalitetna klinička procjena jer upoznaje o stanju pacijenta odnosno funkcionalnim sposobnostima, snazi i opsegu pokreta. Za uspješno liječenje pacijenta nužan je ciljan i individualiziran tretman.

LITERATURA

1. Križan Z. Kompendij anatomije čovjeka 3. Dio. Pregled građe grudi, trbuha, zdjelice, noge i ruke. Treće izdanje. Zagreb: Školska knjiga; 1997.p.275-278.
2. Pećina M i sur. Ortopedija. 3. Izmijenjeno i dopunjeno izdanje. Zagreb: Naklada Ljevak;2004.p.232.
3. Hantes M i Raoulis, V. Arthroscopic Findings in Anterior Shoulder Instability. The Open Orthopaedics Journal, 2017;119–32. Dostupno na: <https://www.ncbi.nlm.nih.gov/pmc/articles/PMC5366393/>
4. Srinivasan S, Pandey R. Current concepts in the management of shoulder instability. Indian journal of orthopaedics, 2017; 51(5): 524. Dostupno na: <https://www.ncbi.nlm.nih.gov/pmc/articles/PMC5609373/>
5. Hasebroock A W, Brinkman J, Foster L, Bowens J P. Management of primary anterior shoulder dislocations: a narrative review. Sports medicine-open, 2019; 5(1): 1-8. Dostupno na: <https://www.ncbi.nlm.nih.gov/pmc/articles/PMC6624218/>
6. Gaballah A, Zeyada M, Elgeidi A, Bressel E. Six-week physical rehabilitation protocol for anterior shoulder dislocation in athletes. Journal of exercise rehabilitation, 2017; 13(3): 353. Dostupno na: <https://www.ncbi.nlm.nih.gov/pmc/articles/PMC5498094/>
7. Lewis A, Kitamura T, Bayley J I L. (ii) The classification of shoulder instability: new light through old windows!. Current Orthopaedics, 2004; 18(2): 97-108. Dostupno na: <https://www.sciencedirect.com/science/article/abs/pii/S0268089004000374>
8. Jaggi A, Alexander S. Rehabilitation for Shoulder Instability–Current Approaches. The open orthopaedics journal, 2017; 11: 957. Dostupno na: <https://www.ncbi.nlm.nih.gov/pmc/articles/PMC5611703/>
9. Monica J, Vredenburgh Z, Korsh J, Gatt C. Acute shoulder injuries in adults. American family physician, 2016; 94(2): 119-127. Dostupno na: <https://www.aafp.org/afp/2016/0715/p119.html#sec-3>

10. Eshoj H R, Rasmussen S, Frich L H, Hvass I, Christensen R i sur. Neuromuscular Exercises Improve Shoulder Function More Than Standard Care Exercises in Patients With a Traumatic Anterior Shoulder Dislocation: A Randomized Controlled Trial. *Orthopaedic Journal of Sports Medicine*, 2020;8(1). Dostupno na: <https://www.ncbi.nlm.nih.gov/pmc/articles/PMC6993151/>
11. Watson S, Allen B, Grant J A. A clinical review of return-to-play considerations after anterior shoulder dislocation. *Sports Health*, 2016; 8(4): 336-341. Dostupno na: <https://www.ncbi.nlm.nih.gov/pmc/articles/PMC4922522/>
12. Hančević J i sur. Lomovi i iščašenja. Jastrebarsko: Naklada Slap;1998.p.354.
13. Kavaja L, Lähdeoja T, Malmivaara A, Paavola M. Treatment after traumatic shoulder dislocation: a systematic review with a network meta-analysis. *British journal of sports medicine*, 2018;52(23): 1498-1506. Dostupno na: <https://www.ncbi.nlm.nih.gov/pmc/articles/PMC6241619/>
14. Olds M, Ellis R, Donaldson K, Parmar P, Kersten P. Risk factors which predispose first-time traumatic anterior shoulder dislocations to recurrent instability in adults: a systematic review and meta-analysis. *Br J Sports Med*, 2015; 49(14): 913-922. Dostupno na: <https://bjsm.bmj.com/content/49/14/913>
15. Ma R, Brimmo O A, Li X, Colbert L. Current concepts in rehabilitation for traumatic anterior shoulder instability. *Current reviews in musculoskeletal medicine*,2017; 10(4): 499-506. Dostupno na: <https://www.ncbi.nlm.nih.gov/pmc/articles/PMC5685970/>
16. Eshoj H, Rasmussen S, Frich L H, Hvass I i sur. A neuromuscular exercise programme versus standard care for patients with traumatic anterior shoulder instability: study protocol for a randomised controlled trial (the SINEX study). *Trials*, 2017; 18(1): 90. Dostupno na: <https://www.ncbi.nlm.nih.gov/pmc/articles/PMC5331774/>
17. Kitagawa T, Matsui N, Nakaizumi D. Impact of combination of therapeutic exercise and psychological intervention for a patient with first-time traumatic shoulder dislocation. *Journal of physical therapy science*, 2019; 31(10): 850-854. Dostupno na: <https://www.ncbi.nlm.nih.gov/pmc/articles/PMC6801349/>
18. Braun C, McRobert C J. Conservative management following closed reduction of traumatic anterior dislocation of the shoulder. *Cochrane Database of Systematic Reviews*, 2019; (5). Dostupno na: <https://www.ncbi.nlm.nih.gov/pmc/articles/PMC6510174/>

19. Pogorzelski J, Fritz E M, Godin J A, Imhoff A B, Millett P J. Nonoperative treatment of five common shoulder injuries. *Obere Extremität*, 2018;13(2): 89-97. Dostupno na: https://www.ncbi.nlm.nih.gov/pmc/articles/PMC5976697/pdf/11678_2018_Article_449.pdf
20. Funk L. Treatment of glenohumeral instability in rugby players. *Knee Surgery, Sports Traumatology, Arthroscopy*, 2016; 24(2): 430-439. Dostupno na: <https://www.ncbi.nlm.nih.gov/pmc/articles/PMC4740514/>
21. van der Linde J A, van Kampen D A, van Beers L W, van Deurzen D F, Terwee C B, Willems W J. The Oxford Shoulder Instability Score; validation in Dutch and first-time assessment of its smallest detectable change. *Journal of orthopaedic surgery and research*, 2015; 10(1): 146. Dostupno na: <https://jorsonline.biomedcentral.com/articles/10.1186/s13018-015-0286-5>
22. Olds M, McNair P, Nordez A, Cornu C. Active stiffness and strength in people with unilateral anterior shoulder instability: a bilateral comparison. 2011. Dostupno na: <https://www.ncbi.nlm.nih.gov/pmc/articles/PMC3418942/>
23. Tucci H T, Martins J, de Carvalho Sposito G, Camarini P M F, de Oliveira A S. Closed Kinetic Chain Upper Extremity Stability test (CKCUES test): a reliability study in persons with and without shoulder impingement syndrome. *BMC musculoskeletal disorders*, 2014;15(1): 1. Dostupno na: <https://link.springer.com/article/10.1186/1471-2474-15-1>
24. Westrick R B, Miller J M, Carow S D, Gerber J P. Exploration of the y-balance test for assessment of upper quarter closed kinetic chain performance. *International journal of sports physical therapy*, 2012; 7(2): 139. Dostupno na: <https://www.ncbi.nlm.nih.gov/pmc/articles/PMC3325634/>
25. Waterman B R, Kilcoyne K G, Parada S A, Eichinger J K. Prevention and management of post-instability glenohumeral arthropathy. *World journal of orthopedics*, 2017; 8(3): 229. Dostupno na: <https://www.ncbi.nlm.nih.gov/pmc/articles/PMC5359759/>
26. Bateman M, Smith B E, Osborne S E, Wilkes S R. Physiotherapy treatment for atraumatic recurrent shoulder instability: early results of a specific exercise protocol using pathology-specific outcome measures. *Shoulder & elbow*, 2015; 7(4): 282-288. Dostupno na: <https://www.ncbi.nlm.nih.gov/pmc/articles/PMC4935133/>

PRILOZI

Prilog A: Popis ilustracija

Tablice

Tabela 1. Prikaz mišića agonista i sinergista za kretnje nadlaktice	2
---	---

Slike

Slika 1. Anatomija ramenog zgloba.....	1
Slika 2. Prikaz pretraživanja literature	8
Slika 3. Apprehension test.....	15
Slika 4. Modified dynamic labral shear test	15
Slika 5. Upper quarter Y-balance test	16
Slika 6. Prva skupina vježbi	19
Slika 7. Druga skupina vježbi.....	20
Slika 8. Vježba za m. trapezius-srednji i donji dio	21
Slika 9. Unutarnja i vanjska rotacija ramenog zgloba.....	21
Slika 10. Vježba kombinacije.....	22

ŽIVOTOPIS

Zovem se Kovačić Iva. Rođena sam 27.9.1998. u Puli. Završila sam osnovnu školu Jože Šurana u Višnjanu i opću gimnaziju u Poreču. Godine 2017./2018. upisala sam studij fizioterapije na Fakultetu zdravstvenih studija u Rijeci. Odradila sam praksu na tri različita lokaliteta, a to su FizioCentar Deković u Poreču, Thalassotherapia Opatija i Klinika za ortopediju Lovran. Tijekom prve i druge godine studija volontirala sam u UHCE projektu Medicinskog fakulteta u Rijeci. 2018. i 2019. godine sam pasivno sudjelovala na simpozijima InHealth na Fakultetu zdravstvenih studija. Aktivno sam sudjelovala na edukaciji Mix tape za gležanj 2019. godine.