

KONZERVATIVNO I OPERATIVNO LIJEČENJE ATRAUMATSKE I TRAUMATSKE NESTABILNOSTI RAMENA

Nežić, Karen

Undergraduate thesis / Završni rad

2020

Degree Grantor / Ustanova koja je dodijelila akademski / stručni stupanj: **University of Rijeka, Faculty of Health Studies / Sveučilište u Rijeci, Fakultet zdravstvenih studija u Rijeci**

Permanent link / Trajna poveznica: <https://um.nsk.hr/um:nbn:hr:184:517056>

Rights / Prava: [In copyright](#)/[Zaštićeno autorskim pravom.](#)

Download date / Datum preuzimanja: **2025-02-09**

Repository / Repozitorij:

[Repository of the University of Rijeka, Faculty of Health Studies - FHSRI Repository](#)



SVEUČILIŠTE U RIJECI
FAKULTET ZDRAVSTVENIH STUDIJA
PREDDIPLOMSKI STUDIJ FIZIOTERAPIJE

Karen Nežić

KONZERVATIVNO I OPERATIVNO LIJEČENJE ATRAUMATSKE I TRAUMATSKE
NESTABILNOSTI RAMENA

Završni rad

Rijeka, 2020.

UNIVERSITY OF RIJEKA
FACULTY OF HEALTH STUDIES
UNDERGRADUATE STUDY OF PHYSIOTHERAPY

Karen Nežić

CONSERVATIVE AND OPERATIVE TREATMENT OF ATRAUMATIC AND
TRAUMATIC SHOULDER INSTABILITY

Final work

Rijeka, 2020.

Mentor rada: Ivana Kotri Mihajić, prof. reh.

Komentor rada: Doc. dr. sc. Andrica Lekić, prof. mat.i fiz.

Završni rad obranjen je dana _____ u/na _____ pred
povjerenstvom u sastavu:

1. _____

2. _____

3. _____

SADRŽAJ

1. UVOD I PREGLED PODRUČJA ISTRAŽIVANJA	1
1.1. Anatomija ramenog obruča.....	1
1.2. Biomehanika ramenog zgloba	2
1.3. Nestabilnost ramenog zgloba.....	4
1.3.1. Klasifikacija nestabilnosti	4
1.3.2. Klinička slika nestabilnosti	5
1.3.3. Dijagnostika	6
1.4. Liječenje nestabilnosti ramena.....	6
1.4.1. Konzervativno liječenje.....	7
1.4.2. Operativno liječenje.....	9
1.4.3. Postoperativna rehabilitacija.....	10
2. CILJ ISTRAŽIVANJA.....	12
3. ISPITANICI I METODE ISTRAŽIVANJA.....	13
3.1. Opis istraživanja	13
3.2. Obrada podataka	13
4. REZULTATI.....	14
5. RASPRAVA	27
6. ZAKLJUČAK	29
7. SAŽETAK	30
8. ABSTRACT	31
9. LITERATURA.....	32
10. PRILOZI	36
Prilog A: Tablice	36
Prilog B: Slike	37
11. KRATKI ŽIVOTOPIS PRISTUPNIKA.....	38

1. UVOD I PREGLED PODRUČJA ISTRAŽIVANJA

Nestabilnost ramena predstavlja djelomično ili potpuno napuštanje glave nadlaktične kosti iz glenoida lopatice, može biti prirođena atraumatska ili stečena traumatska nestabilnost. Rameni zglob je jedan od najčešće iščašenih zglobova, a prednja nestabilnost ramena je najčešće stanje koje se susreće. (1) Atraumatska i traumatska nestabilnost ramena mogu se liječiti konzervativnim i operativnim postupcima. Fizioterapija je neizostavna u rehabilitaciji bilo da se radi o konzervativnom ili postoperativnom tretmanu.

1.1. Anatomija ramenog obruča

Rameni obruč čine ključna kost, lopatica i nadlaktična kost te sastavljen je od četiri zglobova koji su međusobno povezani i usklađeni: rameni zglob (glenohumeralni), akromioklavikularni, skapulotorakalni i sternoklavikularni. Navedeni zglobovi moraju usklađeno sudjelovati pri izvođenju pokreta jer oštećenjem jednog od njih dolazi do smanjenja funkcije ramena. Zglob okružuju tetive mišića ramenog zgloba koje pojačavaju zglobnu čahuru i održavaju kontakt među zglobnim tijelima. (1, 2)

Rameni zglob (glenohumeralni zglob) je najpokretljiviji zglob u ljudskom tijelu. U ramenom zglobu uzglobljavaju se *caput humeri* na nadlaktičnoj kosti i *cavitas glenoidalis* na lopatici. Konkavnu zglobnu ploštinu, *cavitas glenoidalis* povećava i produbljuje zglobna usna lat. *labrum glenoidale* građena od vezivnohrskavičnog tkiva koja stabilizira i štiti zglob ramena. Obilata čahura i značajna razlika u veličini zglobnih ploština omogućuje izvođenje kretnji velikog opsega pokreta. (2) U akromioklavikularnom zglobu uzglobljavaju se *facies articularis acromialis* na ključnoj kosti i *facies articularis acromii* na lopatici. Među njima je uložena *discus articularis*. Uz gornji dio zglobne čahure nalazi se *ligamentum acromioclaviculare*, a *ligamentum coracoclaviculare* nalazi se izvan čahure. (2) U sternoklavikularnom zglobu uzglobljavaju se konkavna ploha *incisura clavicularis* na prsnoj kosti i *facies articularis sternalis* na ključnoj kosti. Između ploha je umetnut *discus articularis*. S prednje i stražnje strane nalaze se *ligamentum sternoclavicularis anterior* i *posterior*, a medijalne krajeve ključnih kostiju povezuje *ligamentum interclaviculare*. (2) Skapulotorakalni zglob se nalazi na stražnjoj strani prsnog koša s kojim je povezan putem okolnih mišića.

1.2. Biomehanika ramenog zgloba

Zbog obilate čahure i malene konkavne ploštine potrebno je osigurati normalan položaj glave nadlaktične kosti prema konkavnoj zglobnoj plohi na lopatici. Biomehaničku statičku stabilnost zgloba čine pasivni stabilizatori: kosti, ligamenti i zglobna čahura, a dinamičku stabilnost zgloba čine mišići s pripadajućim tetivama. Aktivne stabilizatore čine mišići rotatorne manšete te mišići rotatori lopatice (*m.trapezius*, *mm.rhomboideii*, *m.serratus anterior*). Po kretnjama koje dopušta, *art.sternoclavicularis* odgovara sferoidnom zglobo. Kretnje izvodi ključna kost i lopatica priključena akromioklavikularnim zglobo. Kretnje koje se izvode su: elevacija i depresija oko sagitalne osi, protrakcija i retrakcija oko vertikalne osi, kruženje ramenom ili cirkumdukcija te rotacija pri kojoj ključna kost rotira oko svoje uzdužne osi. Pri izvođenju navedenih kretnji važan je akromioklavikularni zglob koji omogućava kompenzatorno gibanje lopatice kako bi mogla ostati skladno prslonjena uz torakalnu stijenu. Kretnje koje se izvode u ramenom zglobo su: antefleksija i retrofleksija oko transverzalne osi, abdukcija i adukcija oko sagitalne osi, cirkumdukcija te rotacije oko uzdužne osi. (2) Izvođenje pokreta u ramenom zglobo zahtijeva usklađene pokrete i drugih zglobova ramenog obruča. Koordinirani pokreti svih zglobova nazivaju se skapulo-humeralnim ritmom. Skapulo-humeralni ritam opisuje pokret koji se odvija u ramenom zglobo usporedno s pokretima koji se odvijaju u zglobovima ramenog obruča. Loša postura, mišićna slabost ili ligamentarna ozljeda uzroci su abnormalne biomehanike ramena, što može rezultirati ozljedama mekog tkiva. (3)

Tablica 1. Prikaz funkcije mišića ramenog zgloba

Prilagođeno iz: Kompendij anatomije čovjeka. Pregled građe grudī, trbuha, zdjelice, noge i ruke. Križan Z.

MIŠIĆI	KRETNJE			
	PROTRAKCIJA	RETRAKCIJA	ELEVACIJA	DEPRESIJA
m.pectoralis minor	+			+
m.serratus anterior	+			
m.trapezius-silazna vlakna			+	
m.trapezius-srednja vlakna		+		
m.trapezius-uzlazna vlakna				+
m.levator scapulae			+	
m.rhomboideus		+		

Tablica 2. Prikaz funkcije mišića ramenog zgloba

MIŠIĆI	KRETNJE					
	antefleksija	retrofleksija	abdukcija	adukcija	pronacija	supinacija
m.latissimus dorsi		+		+	+	
m.pectoralis major	+			+	+	
m.deltoideus-srednji dio			+			
m.deltoideus-prednji dio	+				+	
m.deltoideus-stražnji dio		+				+
m.subscapularis					+	
m.supraspinatus			+			
m.infraspinatus						+
m.teres minor						+
m.teres major		+		+	+	
m.biceps brachi-caput longum			+			
m.biceps brachi-caput breve	+			+		
m.coracobrachialis	+			+		
m.triceps brachi-caput longum		+		+		

1.3. Nestabilnost ramenog zgloba

Nestabilnost ramena nastaje od posljedica oštećenja statičkih ili dinamičkih stabilizatora zgloba te poremećaja njihove funkcije. Najčešće zahvaća mlade sportaše u kontaktnim sportovima te može dovesti do trajnog oštećenja funkcije ramena i rane degeneracije zgloba ukoliko se na vrijeme ne započne s liječenjem. (4) Nužno je poznavanje vrste nestabilnosti kako bi se na odgovarajući način pristupilo i liječilo nestabilno rame.

1.3.1. Klasifikacija nestabilnosti

Prema stupnju kontakta između zglobnih ploha nestabilnost dijelimo na subluksacije i luksacije. Subluksacija ramena podrazumijeva postojeći djelomičan kontakt zglobnih tijela. Moguća je česta pojava spontane repozicije prilikom koje se glava nadlaktične kosti nakon što se pomakla izvan glenoidne udubine, sama spontano vratila u početni položaj. Kada je riječ o luksaciji onda ne postoji kontakt između zglobne plohe glave nadlaktične kosti i glenoidne udubine. Ovisno o smjeru iščašenja glave nadlaktične kosti u odnosu na glenoid lopatice razlikujemo prednju koja je ujedno i najčešća, stražnju, donju i višesmjernu nestabilnost. (5) Višesmjerna nestabilnost je stanje kada uz donju postoji prednja ili stražnja nestabilnost. Prema mehanizmu nastanka razlikuju se traumatska i atraumatska nestabilnost. Najčešći uzroci nestabilnosti su traume. Traumatske luksacije mogu biti svježije, zastarjele ili recidivirajuće te najčešće su jednosmjerne. Pojava atraumatske nestabilnosti može biti prisutna pri svakodnevnim uobičajenim aktivnostima. Po učestalosti dijelimo nestabilnost na akutnu, kroničnu, habitualnu ili zastarjelu. (5, 6)

Nasljedne bolesti vezivnog tkiva poput Ehlers-Danlos sindroma ili Marfanovog sindroma također utječu na pojavu nestabilnosti ramenog zgloba. Takvo stanje oštećenog tkiva utječe nepogodno na elastičnost i prilagodbu ligamenata koji zbog toga gube svoju primarnu funkciju u održavanju zglobnih tijela u prirodnom položaju. (7)

1.3.2. Klinička slika nestabilnosti

Prednja nestabilnost je najčešće stanje koje se susreće kod traumatskog tipa nestabilnosti. Uzrok koji dovodi do toga je najčešće pad na ispruženu ruku u ekstenziji i vanjskoj rotaciji ili izravan pad na rame ili lakat. Uz traumatsku nestabilnost često se vežu pripadajuće ozljede kapsulolabralnog kompleksa. (4) Uslijed prednje traumatske luksacije ramena česta je pojava Bankartove lezije koja označava puknuće prednjeg ruba labruma i odvajanje čahure od prednjeg ruba glenoida. Postoje četiri stupnja Bankart lezije bazirana na veličini i stupnju oštećenja tkiva. Kada se prilikom prednje luksacije ramena glava humerusa nabija na prednji rub glenoida nastaje defekt posterolateralnog dijela glave humerusa pod nazivom Hill-Sachova lezija. (1) Obje lezije mogu značajno usporiti program rehabilitacije u cilju da bi se zaštitilo cijeljenje tkiva.

Stražnja nestabilnost javlja se rjeđe u odnosu na prednju te čini manje od 5% traumatskih dislokacija. (5) Uzrok je usmjerena sila sa stražnje strane na flektiranu ruku, pad s motora te može nastati kod epileptičnog napada ili elektrošoka. Ruka se pritom nalazi u poziciji unutarnje rotacije te je nemoguće izvesti vanjsku rotaciju ramena. Stražnju nestabilnost često je teško dokazati. (6) Pacijenti s značajnom atraumatskom labavošću zgloba mogu se žaliti na osjećaj stražnje nestabilnosti posebno prilikom podizanja ramena, horizontalne adukcije i pretjerane unutarnje rotacije zbog naprežanja stražnjeg dijela kapsule u tim položajima. (6)

Pacijenti u kojih je prisutna višesmjerna nestabilnost imaju prirođenu predispoziciju i izloženu labavost ligamenata zbog prekomjerne elastičnosti kolagena u zglobnoj čahuri. Za atraumatsku nestabilnost karakteristične su kronične sublaksacije te višesmjerna nestabilnost. Preduvjet za nastanak atraumatske luksacije ramenog zgloba jest postojanje primarnih luksacijskih čimbenika. Oni su prirođeni, a uzrokuju habitualnu nestabilnost. Najčešće je riječ o poremećajima veličine i nagiba glenoidne udubine, promjeni dimenzija glave nadlaktične kosti, insuficijentnoj građi zglobne čahure i ligamenata te raznim neuromuskularnim poremećajima. (5) Diskinezija lopatice, promjena njenog normalnog statičkog položaja ili komponenti dinamičkog pokreta najčešće se otkriva u bolesnika s mikrotraumatskom ili traumatskom nestabilnošću ramena. (8)

1.3.3. Dijagnostika

Osim kliničke dijagnostike kao što su uzimanje detaljne anamneze, palpacija, specifični testovi koriste se i pomoćne metode kao što su radiološka dijagnostika, kompjutorizirana tomografija, ultrazvučna dijagnostika, artroskopija i magnetna rezonanca. (1) Nakon što se utvrdilo o kojoj vrsti nestabilnosti je riječ te pravilne dijagnostike, pacijent pristupa liječenju koje može biti operativno i konzervativno.

1.4. Liječenje nestabilnosti ramena

Atraumatska i traumatska nestabilnost ramena mogu se liječiti konzervativnim i operativnim postupcima. Akutnu luksaciju ramenog zgloba potrebno je čim prije reponirati jer što se duže čeka, teža je repozicija i postoji veći rizik od mogućih komplikacija. (9) Prije repozicije nužno je učiniti RTG snimak kako bi se uočili mogući prijelomi kosti. Nakon repozicije, ruka se najčešće imobilizira Desaultovim zavojem te postavlja u položaj unutarnje rotacije i adukcije. Za početni stadij bitno je mirovanje, smanjenje boli i upale primjenom fizikalnih agensa. Aktivna rehabilitacija ramena započinje se najčešće nakon tri tjedna imobilizacije. Ukoliko konzervativan način liječenja ne daje dobre rezultate, preporučuje se kirurško liječenje. (10)

Potrebno je razmotriti operativan način liječenja kod mladih sportaša s akutnom dislokacijom ramena zbog visoke stope recidiva kod ovih bolesnika. Neoperativni to jest konzervativni tretman preferira se kao početni oblik liječenja atraumatske nestabilnosti koji uključuje rehabilitaciju u trajanju od šest mjeseci. (10)

Richard Ma (11) provodi meta-analizu od šest kontroliranih ispitivanja koja su uspoređivala imobilizaciju u položaju unutarnje rotacije s imobilizacijom u položaju vanjske rotacije te nije se utvrdila značajna razlika između dvije skupine u stopi recidiva nestabilnosti ramena.

1.4.1. Konzervativno liječenje

Prije početka konzervativnog liječenja potrebno je napraviti detaljan fizioterapijski pregled i procjenu. Ispituje se prisutnost otekline, mišićnog spazma, atrofije, osjetljivosti i promjene kože. (11) Mjerenja koja se provode su utvrđivanje opsega pokreta (goniometrija), manualni mišićni test te procjena boli putem vizualne analogne skale. Provjera se i pokret lopatice sa *scapular assistance* testom (SAT) i *scapular retraction* testom (SRT). Testovi koji se izvode su *Apprehension* test, *Jobe relocation* test i *Load and shift* test. (11) Primjenjuju se i funkcionalni testovi koji su specifični za rameni zglob poput ROWE indeksa, UCLA indeksa, Constantovog indeksa, Indeksa boli i onesposobljenosti ramena. Navedeni testovi služe za procjenu kvalitete funkcije zgloba bitne za izvršavanje svakodnevnih aktivnosti. (12) Jedan od testova koji pruža uvid u stanje mišićne jakosti je test stiska šake dinamometrom. Koristi se i izokinetička dijagnostika (većinom kod sportaša) pomoću koje se putem izokinetičkog dinamometra za svaku skupinu mišića koju se promatra odredi snaga, brzina, rad i opseg pokreta. (13)

Cilj fizioterapije u liječenju nestabilnosti ramena je omogućiti pokret bez boli i normalnu motoričku kontrolu pokreta. Ključni elementi u procjeni nestabilnosti trebali bi uključivati posturu i stabilnost trupa, kontrolu lopatice uključujući funkciju periskapularnih mišića i mišića rotatorne manšete, labavost zgloba, neurološki i bolni status, psihosocijalne čimbenike uključujući strah i anksioznost pacijenta prilikom pokretanja ramena. Fizioterapijske vježbe za rameni zglob koriste obrasce pokreta koji obuhvaćaju cijeli kinetički lanac ili one koji posebno ciljaju određenu motoričku kontrolu rotatorne manšete. (14) Rana aktivacija mišića rotatorne manšete i jačanje posturalnih mišića pomaže pri ublažavanju boli kao i u sprečavanju kompenzacijskih strategija i prekomjernom aktiviranju abnormalne mišićne aktivnosti. (14, 15) Kibler B.W. zaključuje da se rehabilitacijske vježbe za kontrolu lopatice mogu podijeliti u tri skupine: vježbe proksimalnog kinetičkog lanca za facilitaciju snage mišića lopatice, vježbe fleksibilnosti i vježbe specifične za periskapularnu aktivaciju. (8)

Prilikom provođenja rehabilitacije fizioterapeut treba nadzirati program i fokusirati se na specifične elemente kao što su mobilnost ramenog zgloba, snaga i koordinacija rotatorne manšete te kontrola lopatice. (16) Studije su pokazale da su slabost unutarnje i vanjske rotacije povezane s habitualnom prednjom nestabilnošću ramena. (17)

Normalizacija kinematike ramena provodi se među prvim fazama rehabilitacije koja se postiže mobilizacijom zgloba složenijim shemama pokreta, kao što su propriocepcijske vježbe i ritmička stabilizacija. Cilj je prvenstveno štititi oštećene strukture te postepeno povećavati opterećenje i opseg pokreta, jačanje mišića rotatorne manžete, m.deltoideusa i stabilizatora lopatice. (18, 19) Kod pacijenta koji se želi vratiti sportu, u završnoj fazi uključuju se funkcionalne sportske aktivnosti te pliometrijske vježbe. Sportski programi postavljeni su kako bi se smanjila mogućnost ponovne ozljede tijekom treninga. Svaki program treba individualizirati na temelju pacijentove ozljede, razine vještina i postavljenih ciljeva. (19)

1.4.2. Operativno liječenje

Postoji više načina i metoda kojima se operacijski može liječiti nestabilnost ramenog zgloba. Većinom sve metode uključuju učvršćivanje labavih ligamenata koji su smješteni s prednje ili donje strane zglobne čahure.

Artroskopska metoda po Bankartu trenutno je najčešće korištena tehnika za kirurško liječenje simptomatske nestabilnosti ramena. U bolesnika s visokim rizikom od habitualne nestabilnosti ili kojima konzervativno liječenje nije dalo dobre rezultate, Bankartova je tehnika stabilizacije najčešći odabir. (20) Cilj je vratiti ligamente u stanje prije ozljede na način da se s prednje strane zgloba zašiju ili pričvrste staplerima za kost. (20)

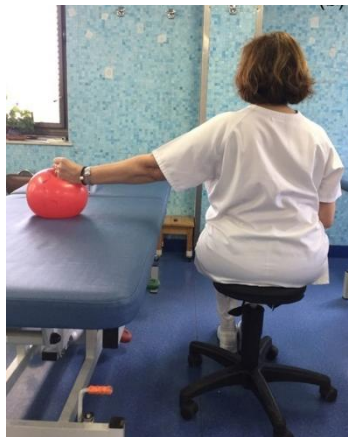Capsular shift je druga najčešća metoda koja se koristi za učvršćenje labavih ligamenata. Izvodi se tako što se donji dio zglobne čahure potpuno odvoji od nadlaktične kosti i pomakne superiorno kako bi se uklonilo suvišno tkivo čahure te osigurala jednaka napetost mekih tkiva unutar prednjeg, stražnjeg i donjeg dijela čahure. (21)

Stabilizacijska metoda po Boytchevu izvodi se s pristupom izvan zglobne čahure. Cilj je preusmjeriti korakoidni nastavak s pridruženom spojenom tetivom kratke glave m.bicepsa i m.coracobrachialis kroz put između zglobne čahure i duboko do m.subscapularisa te ponovnim vezanjem vijkom za njegovo anatomske mjesto. (22)

Operacija za sprječavanje ponovnih iščašenja ramenog zgloba naziva se Latarjet metoda. Provodi se osteotomija vodoravnog dijela korakoidnog nastavka. Odstranjeni dio korakoidnog nastavka se prenosi i interno fiksira na rub glenoida. Korakoidni graft pričvršćuje se na rub glenoida s dva bikortikalna vijka. (23)

1.4.3. Postoperativna rehabilitacija

Duljina i kvaliteta rehabilitacije nakon operacije igra važnu ulogu u postizanju funkcionalne stabilnosti ramenog zgloba i povratku u aktivnost. Nakon operacije, ruka se imobilizira ramenim povezom u trajanju od dva do četiri tjedna, ovisno o vrsti operacije. (24) U početnoj fazi bitno je smanjiti bol i upalu. Bitna je uporaba vježbi zatvorenog kinetičkog lanca koje facilitiraju ko-kontrakciju mišića rotatorne manžete i pripomažu koordiniranu rotaciju lopatice što pospješuje dinamičku stabilizaciju i stvaranje normalnih propioceptivnih podražaja. (25) Također započinje se s izometričkim vježbama stabilizatora lopatice poput vježbe *Scapular pinches* koja se izvodi tako što se stisnu lopatice i zadrži taj položaj 3 sekunde te vježbe *Inferior glide* (slika 1.) koja se izvodi sjedeći uza stol sa abduciranom rukom i ispruženim laktom te se šakom potiskuje loptu koja se nalazi na stolu, položaj se zadrži 5 sekundi. Od iznimne je važnosti prilagodba posture prije i za vrijeme izvođenja vježbi.



Slika 1. Prikaz vježbe
Inferior glide

Preuzeto sa: <https://www.researchgate.net/figure/fig4-319647842>

Datum preuzimanja: 25.6.2020.

Bitno je educirati pravilno izvođenje aktivnog pokreta. Educira se pacijenta da pokret bude kontroliran te jasnog smjera. Provode se vježbe za povećanje opsega pokreta uz pomoć pomagala (npr. štapa) ili kada su zahtjevnije vježbe uz pomoć fizioterapeuta. Poseban naglasak stavlja se na jačanje mišića rotatorne manžete izolirano ili tijekom kombiniranih pokreta uz pravilno poravnanje segmenta. Nakon savladavanja vježbi iz prethodne faze prelazi se na progresiju vježbi u smislu postupnog povećanja opterećenja te vježbi s otporom. (25) Primjenjuje se ekscentrično jačanje mišića rotatorne manžete npr. jačanje vanjke rotacije uz pomoć utega male težine (slika 2.) Također, uključuju se aktivnosti koje zahtijevaju koordinaciju više mišića npr. aktivnosti hvatanja i bacanja lopte.



Slika 2. Jačanje vanjske rotacije

Preuzeto sa: <https://www.raynersmale.com/blog/2015/12/2/scapula-rehabilitation-which-exercise-to-choose>

Datum preuzimanja: 25.6.2020.

U sljedećoj fazi provode se specifične vježbe u svrhu pripreme sportaša za povratak treniranju. Sportašima se preporučuje postupan povratak sportu, iako se u literaturi navodi tri do četiri mjeseca nakon operativnog zahvata, on treba biti vrlo individualiziran u dogovoru s operaterom, sportašem i trenerom na osnovi rezultata specifičnih testova. (26)

2. CILJ ISTRAŽIVANJA

Cilj ovog restrospektivnog istraživanja je istražiti ishod liječenja pacijenata nakon atraumatske i traumatske nestabilnosti ramena koji su operativno liječeni u Klinici za ortopediju i traumatologiju Lovran. 45 nasumično izabranih pacijenata operirani su u periodu od 2011. do 2013. godine s uputnom dijagnozom Instabilitas art. humeroscapularis. Vrste operativnih zahvata kojima su pacijenti bili podvrgnuti su: artroskopska stabilizacija po Bankartu, *Capsular shift*, stabilizacijska metoda po Boytchevu i Latarjet metoda.

Dodatni cilj je detaljnim pregledom novije literature prema MeSH terminima eng. shoulder injury, shoulder dislocation, orthopedic procedures, physical therapy modalities, rehabilitation, ustvrditi najnovije smjernice u konzervativnoj fizioterapijskoj intervenciji.

3. ISPITANICI I METODE ISTRAŽIVANJA

3.1. Opis istraživanja

Ispitanici su pacijenti s uputnom dijagnozom Instabilitas art. humeroscapularis koji su operirani u Klinici za ortopediju i traumatologiju Lovran u periodu od 2011. do 2013. godine. Većina je podvrgnuta artroskopskoj stabilizaciji po Bankartu te im je učinjen *Capsular shift*. Podaci su prikupljeni retrogradnim pretraživanjem KIBIS-a (Klinički informatički bolnički sustav) te su statistički obrađeni, prikazani grafički i tabelarno. Istraživanje je provedeno tako da su putem ortopedskih nalaza i operacijskih listova prikupljeni dostupni podatci koji su se statistički obradili.

3.2. Obrada podataka

Korištene su metode deskriptivne statistike za prikaz podataka u tablicama. Podaci su izraženi u frekvencijama i postotcima. Za grafičke prikaze korišteni su stubičasti i kružni dijagrami koji su nacrtani u Ms Excel-u. U obradi podataka korišten je aplikacijski program Statistica verzija 13.3 (Stat.Soft Inc. , Tulsa OK, USA). Statistička značajnost podataka procjenjivana je na razini statističke značajnosti $P \leq 0,05$, tj. uz 95%-tne granice pouzdanosti.

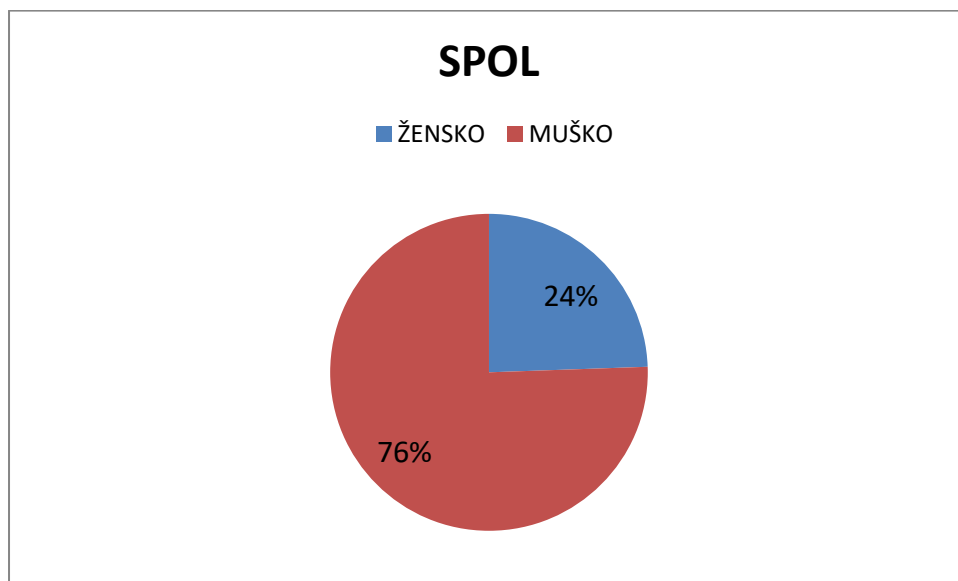
4. REZULTATI

U provedenom istraživanju sudjelovalo je ukupno 45 ispitanika od kojih je 34 muških osoba i 11 ženskih osoba.

Tablica 3. Spol

SPOL	BROJ SUDIONIKA	POSTOTAK
ŽENSKO	11	24,44
MUŠKO	34	75,56
UKUPNO	45	100

Slika 3. Raspodjela prema spolu

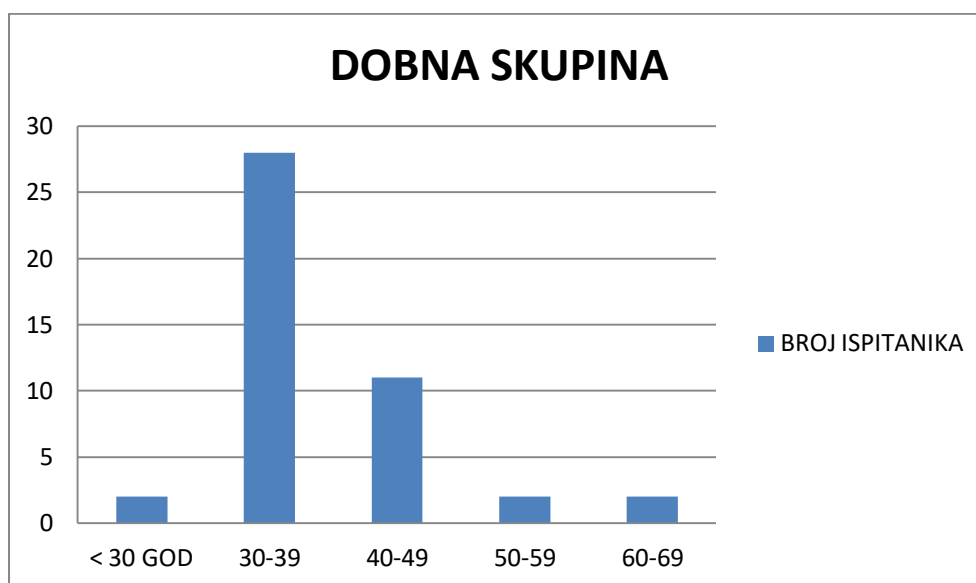


Najviše ispitanika je bilo u dobi između 30 i 39 godina. Prosječna dob ukupnog broja ispitanika je 38,69 godina.

Tablica 4. Dobna skupina

DOB	BROJ ISPITANIKA	POSTOTAK
< 30 GOD	2	4,44
30-39	28	62,23
40-49	11	24,45
50-59	2	4,44
60-69	2	4,44

Slika 4. Raspodjela prema dobnoj skupini

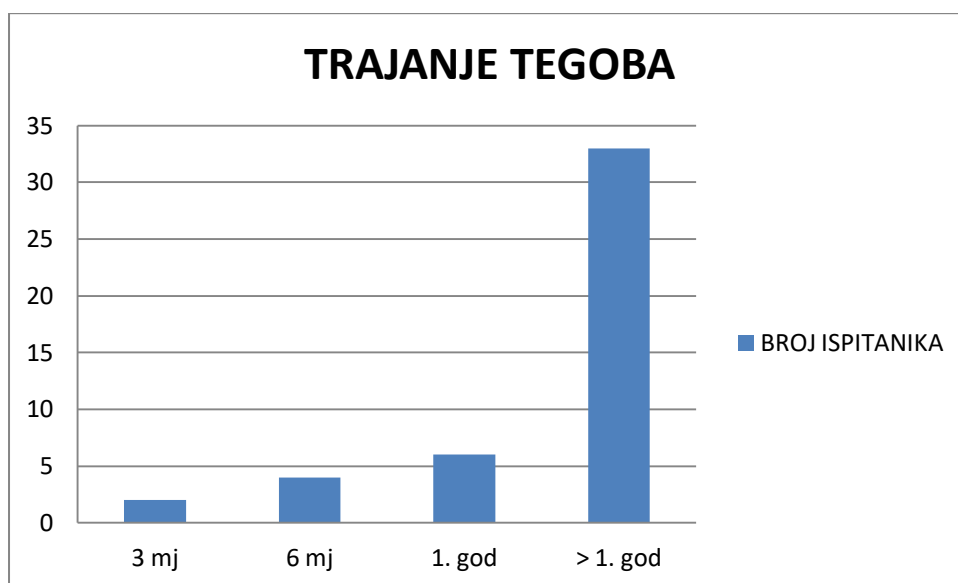


Trajanje tegoba podijeljeno je u 4 kategorije od kojih je najviše ispitanika imalo tegobe više od godinu dana.

Tablica 5. Trajanje tegoba

TRAJANJE TEGOBA	BROJ ISPITANIKA	POSTOTAK
3 mj	2	4,45
6 mj	4	8,89
1. god	6	13,33
> 1. god	33	73,33

Slika 5. Trajanje tegoba

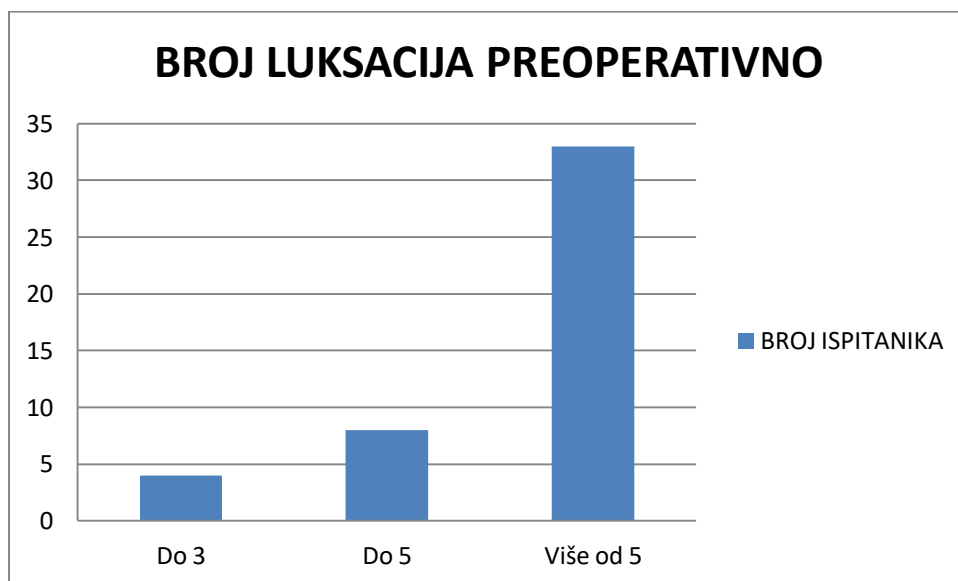


Broj luksacija preoperativno podijeljen je u 3 skupine. Najveći broj ispitanika imalo je više od 5 luksacija.

Tablica 6. Broj luksacija preoperativno

BROJ LUKSACIJA	BROJ ISPITANIKA	POSTOTAK
Do 3	4	8,89
Do 5	8	17,78
Više od 5	33	73,33

Slika 6. Broj luksacija preoperativno

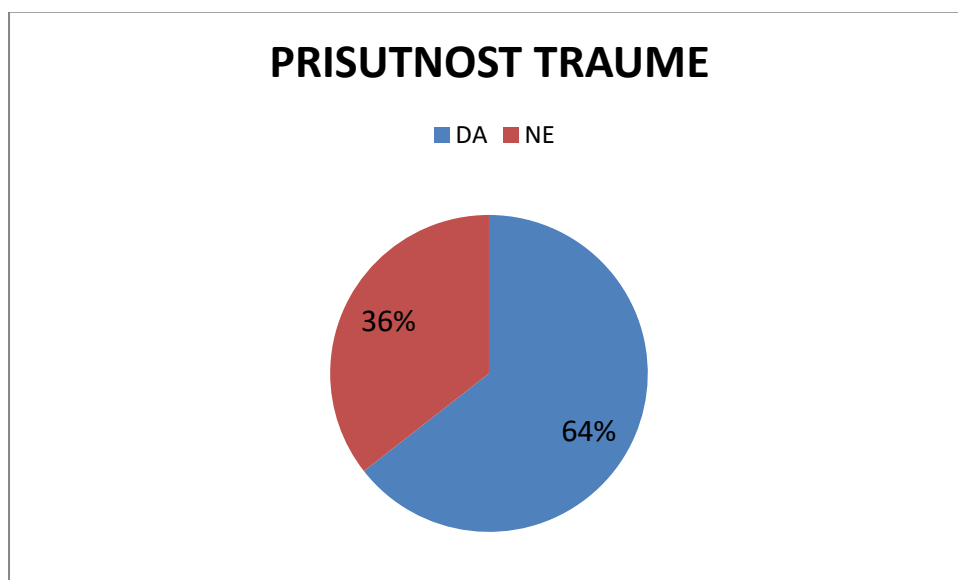


Kao uzrok nestabilnosti ramena od ukupnog broja ispitanika njih 29 doživjelo je određeni oblik traume.

Tablica 7. Prisutnost prethodne traume

PRISUTNOST TRAUME	BROJ ISPITANIKA	POSTOTAK
DA	29	64,44
NE	16	35,56

Slika 7. Prisutnost prethodne traume

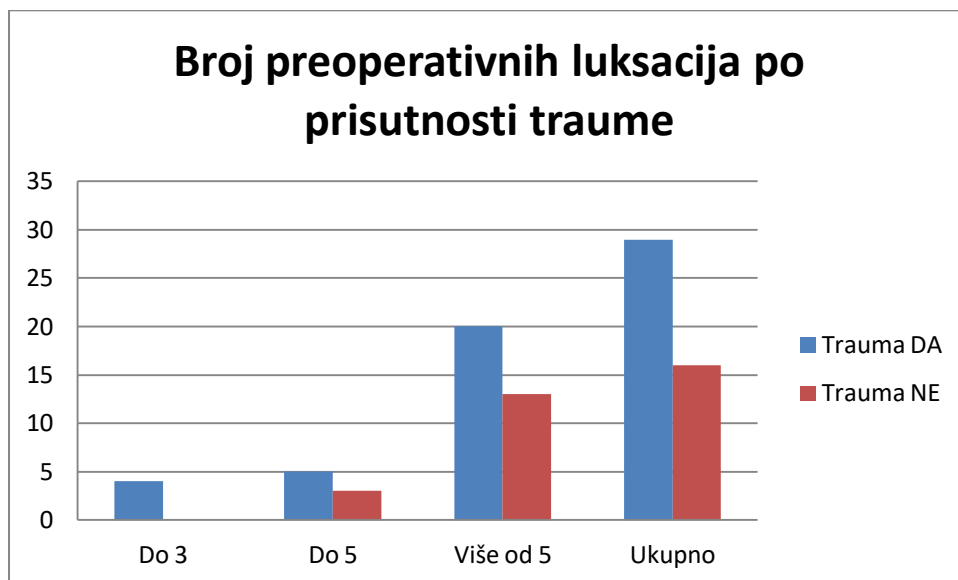


Od ukupnog broja ispitanika njih 29 je doživjelo određeni oblik traume od kojih je njih 20 imalo više od 5 preoperativnih luksacija. Također i od ukupnog broja atraumatskih ispitanika njih 13 je imalo više od 5 preoperativnih luksacija.

Tablica 8. Prikaz broja preoperativnih luksacija po prisutnosti prethodne traume

Broj preoperativnih luksacija	Trauma		UKUPNO	POSTOTAK
	DA	NE		
Do 3	4	0	4	8,89
Do 5	5	3	8	17,78
Više od 5	20	13	33	73,33
Ukupno	29	16	45	100

Slika 8. Broj preoperativnih luksacija

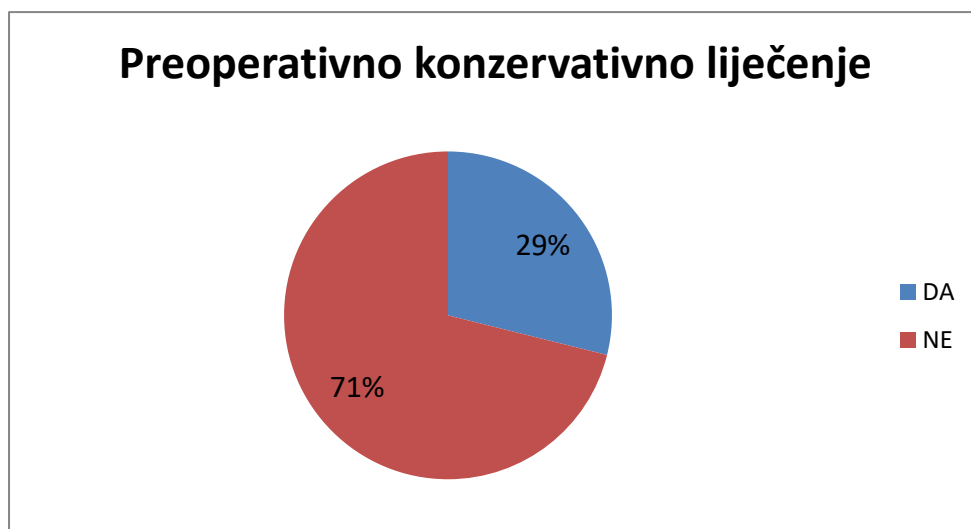


Iz tablice 9. vidi se da od ukupnog broja ispitanika, njih čak 71,11 % nije bilo na preoperativnom konzervativnom liječenju. Bez obzira na to da li je ili nije bila prisutna preoperativna trauma, veći broj bolesnika nije imalo preoperativno konzervativno liječenje.

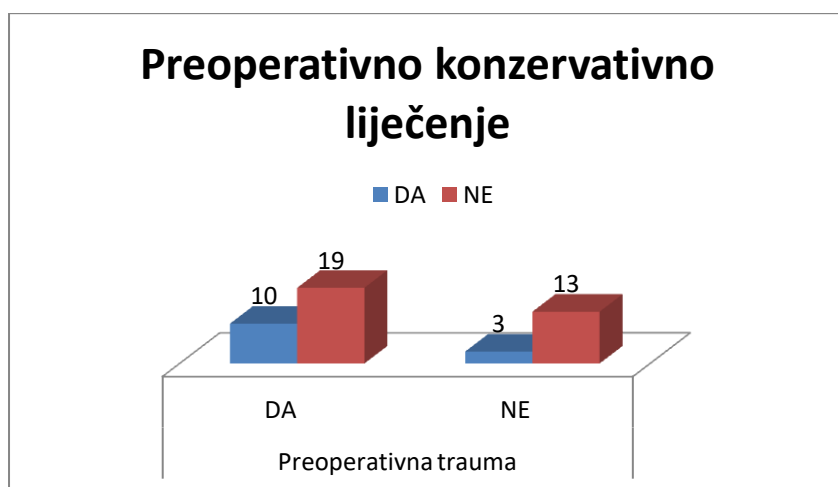
Tablica 9. Podjela ispitanika prema preoperativnom konzervativnom liječenju po prisutnosti preoperativne traume

Preoperativna trauma	Preoperativno konzervativno liječenje		UKUPNO
	DA	NE	
DA	10	19	29
NE	3	13	16
Ukupno	13	32	45
Postotak	28,89	71,11	100

Slika 9. Ukupan broj bolesnika prema preoperativnom konzervativnom liječenju



Slika 10. Podjela ispitanika prema preoperativnom konzervativnom liječenju po prisutnosti preoperativne traume

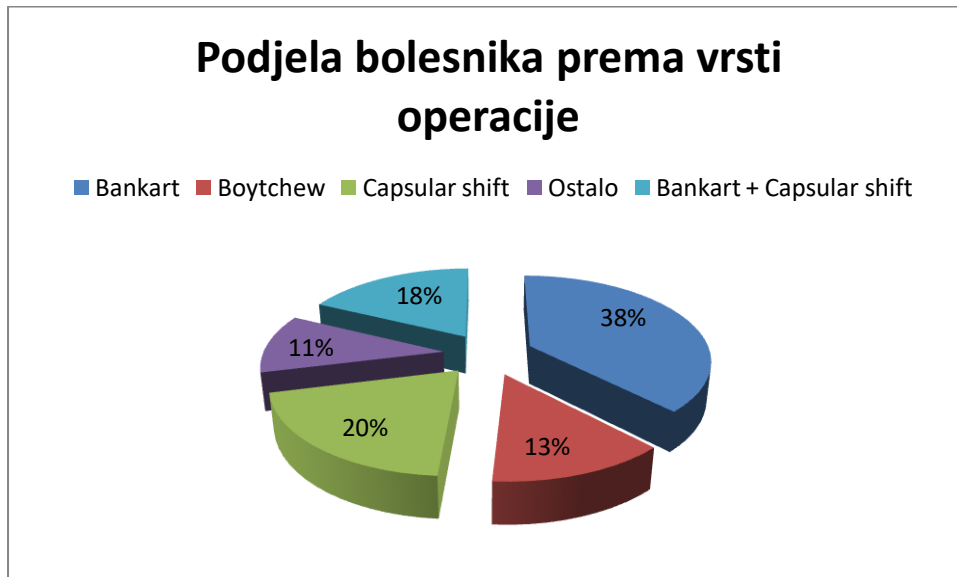


Iz tablice 10. vidi se podjela bolesnika prema vrsti operacije. Od ukupno 45 bolesnika s nestabilnim ramenom, najveći dio bolesnika 37,78 % bio je podvrgnut operaciji po Bankartu. Kod pojedine operacije jedino kod operativnog zahvata po Boytchewu je podjednak broj onih koji su imali i nisu imali preoperativno konzervativno liječenje. Ostale operacije imaju veći broj ispitanika koji nisu bili na preoperativnom konzervativnom liječenju.

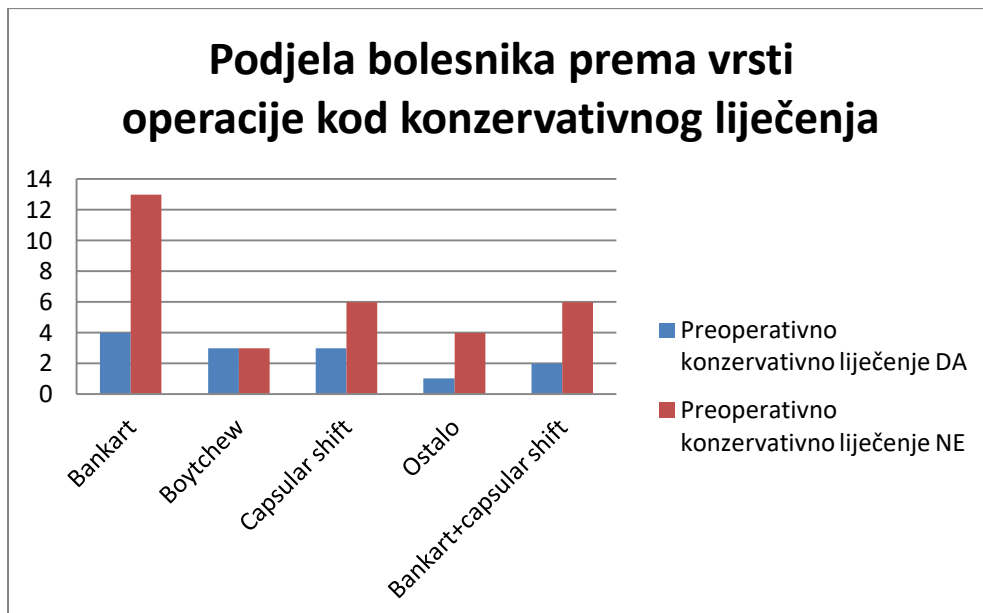
Tablica 10. Podjela bolesnika prema konzervativnom liječenju kod pojedine operacije

Podjela bolesnika prema operaciji	Preoperativno konzervativno liječenje		UKUPNO	POSTOTAK
	DA	NE		
Bankart	4	13	17	37,78
Boytchew	3	3	6	13,33
Capsular shift	3	6	9	20,00
Ostalo	1	4	5	11,11
Bankart+capsular shift	2	6	8	17,78
Ukupno	13	32	45	100

Slika 11. Podjela bolesnika prema vrsti operacije



Slika 12. Podjela bolesnika prema vrsti operacije po prisutnosti preoperativnog konzervativnog liječenja

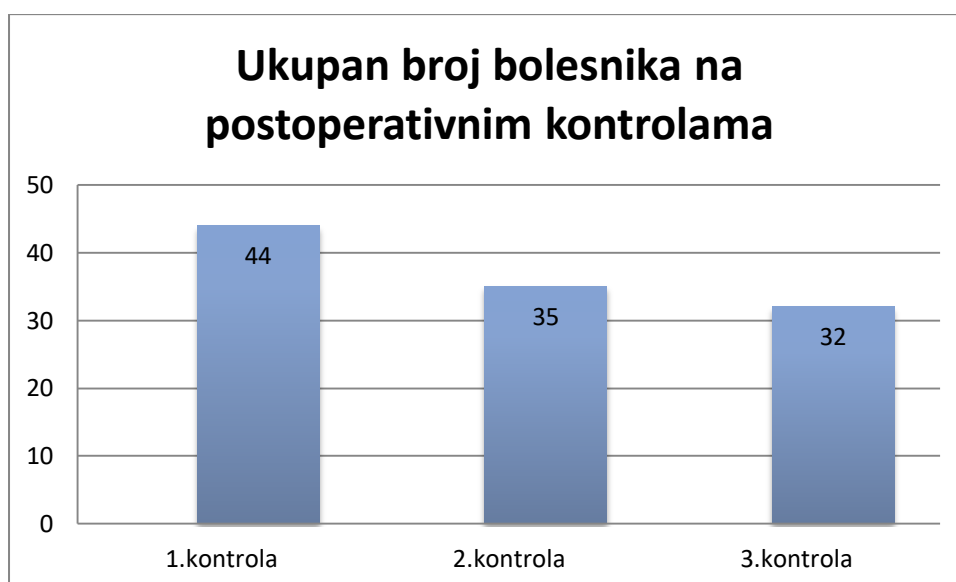


Na prvu postoperativnu kontrolu došlo je 97,78 % ispitanika, većinom su dolazili na kontrolu 3. tjedan nakon operacije te imali su 1/3 opsega pokreta. Na drugu kontrolu došlo je 77,78 % ispitanika od ukupno 45 bolesnika, u prosjeku su dolazili oko 8. tjedna nakon operacije i imali su 2/3 opsega pokreta. Na treću kontrolu od ukupnog broja ispitanika došlo je njih 71,11 % kojima je zabilježen potpuni opseg pokreta.

Tablica 11. Podjela bolesnika prema dolasku na postoperativne kontrole

Kontrola	Najčešći dolazak na kontrolu	Prosječan opseg pokreta	Ukupan broj bolesnika	Postotak
1.kontrola	3. tjedan	1/3	44	97,78
2.kontrola	8. tjedan	2/3	35	77,78
3.kontrola	12. tjedan	3/3	32	71,11

Slika 13. Ukupan broj bolesnika prema dolasku na kontrole

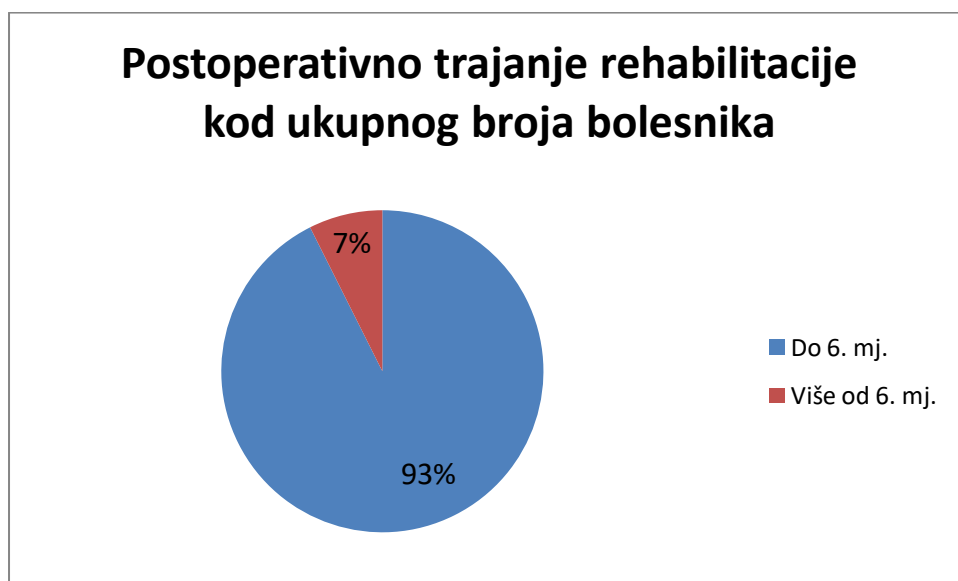


Iz tablice 12. vidi se podjela bolesnika prema postoperativnom trajanju rehabilitacije. Prikupljeni su podatci od 27 bolesnika od ukupno 45 bolesnika. Većini je trajala postoperativna rehabilitacija do 6 mjeseci i kod ukupnog broja bolesnika i kod pojedinog operativnog zahvata.

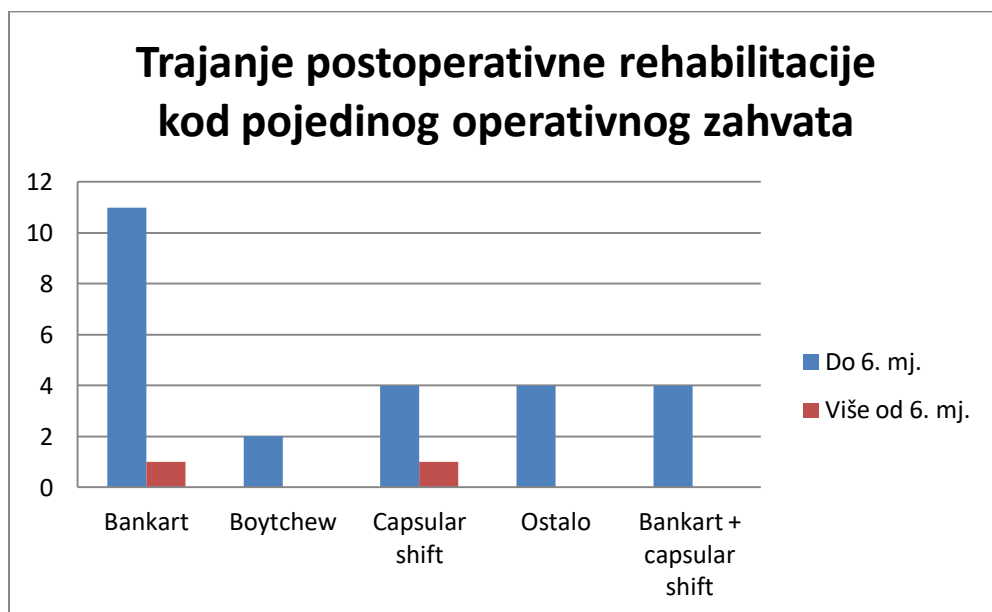
Tablica 12. Postoperativno trajanje rehabilitacije

Podjela bolesnika prema operaciji	Postoperativno trajanje rehabilitacije		UKUPNO
	Do 6. mj.	Više od 6. mj.	
Bankart	11	1	12
Boytchew	2	0	2
Capsular shift	4	1	5
Ostalo	4	0	4
Bankart+capsular shift	4	0	4
Ukupno	25	2	27
Postotak	92,6	7,4	100

Slika 14. Postoperativno trajanje rehabilitacije



Slika 15. Trajanje postoperativne rehabilitacije kod pojedinog operativnog zahvata



Iz tablice 13. i 14. vidi se da je od ukupnog broja ispitanika 11,11% ozljudilo ponovno isto rame, te skoro podjednak broj onih koji su ozljudili drugo rame.

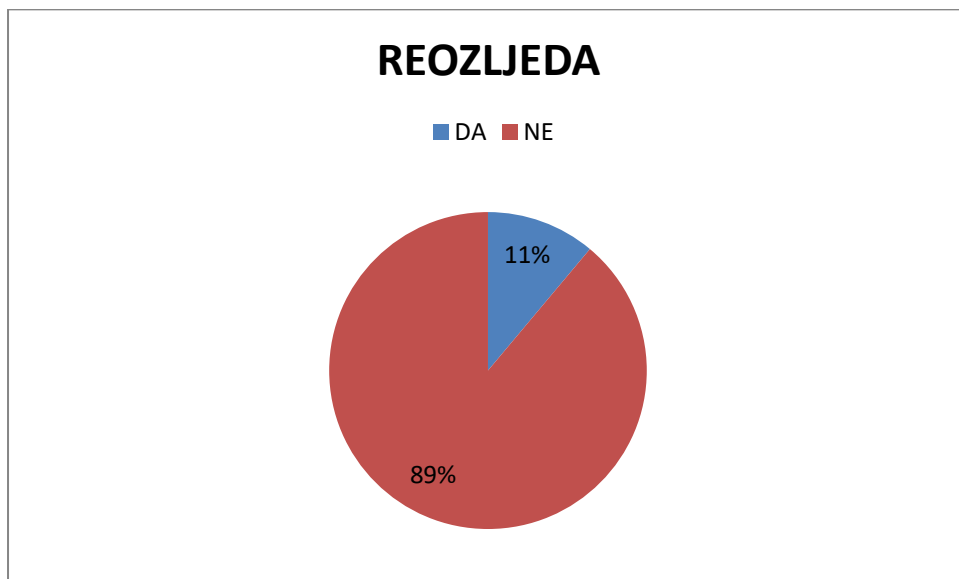
Tablica 13. Reozljeda

REOZLJEDA	BROJ ISPITANIKA	POSTOTAK
DA	5	11,11
NE	40	88,89
UKUPNO	45	100

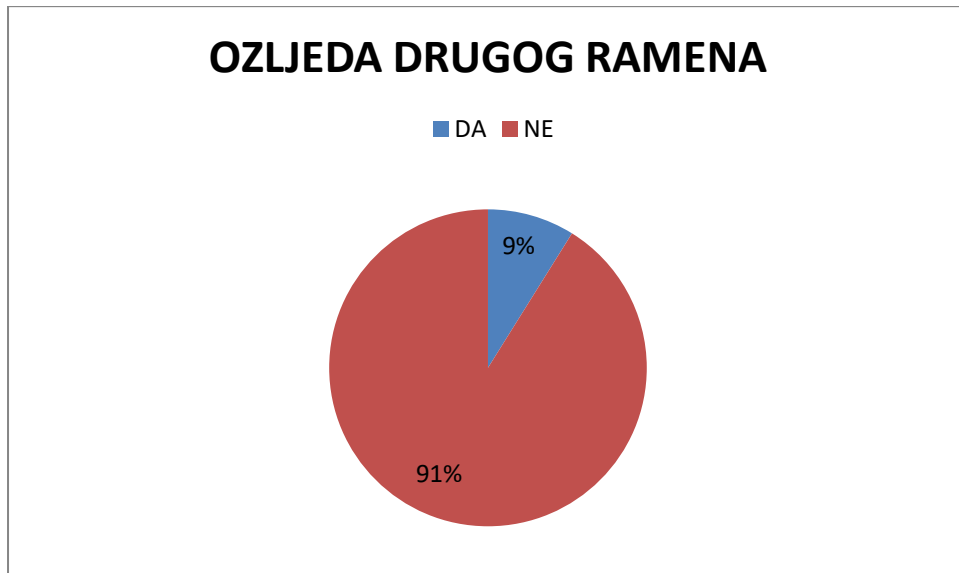
Tablica 14. Ozljeda drugog ramena

OZLJEDA DRUGOG RAMENA	BROJ ISPITANIKA	POSTOTAK
DA	4	8,89
NE	41	91,11
UKUPNO	45	100

Slika 16. Reozljeda



Slika 17. Ozljeda drugog ramena



5. RASPRAVA

U ovom istraživanju obuhvaćen je uzorak od 45 bolesnika s uputnom dijagnozom Instabilitas art. humeroscapularis ramena koji su operativno liječeni u Klinici za ortopediju i traumatologiju Lovran te čiji su podaci prikupljeni retrogradnim pretraživanjem KIBIS-a, operacijskih listova i fizioterapeutskih kartona.

U provedenom istraživanju sudjelovalo je ukupno 45 ispitanika od kojih je 34 muških osoba i 11 ženskih osoba. Najviše ispitanika je bilo u dobi između 30 i 39 godina te prosječna dob ukupnog broja ispitanika je 38,69 godina. Dobiveni rezultati se podudaraju sa rezultatima rada Robinson i sur. (27) koji su promatrali skupinu pacijenata u dobi između 15 i 35 godina s dijagnozom prednje nestabilnosti ramenog zgloba. Zabilježili su da su pacijenti s najvišim rizikom muškarci, u dobi od 20 do 25 godina, sa stopom recidiva nestabilnosti ramena od 72% do 86%. (27) Najviše ispitanika njih 73,33% imalo je tegobe koje su trajale više od godinu dana prije nego su imali operativni zahvat. Broj luksacija preoperativno podijeljen je u 3 skupine. Od ukupnog broja ispitanika, 33 ispitanika je imalo više od 5 luksacija prije operacije što je dovelo do nestabilnosti ramenog zgloba. Može se zaključiti da je najviše zastupljena habitualna kronična nestabilnost jer se radi o trajanju tegoba više od godinu dana koje se ponavljaju sa više od 5 luksacija preoperativno. Kao uzrok nestabilnosti ramena od ukupnog broja ispitanika njih 29 doživjelo je određeni oblik traume koji je rezultirao luksacijom ramenog zgloba. Od ukupnog broja ispitanika njih 29 je doživjelo određeni oblik traume od kojih je njih 20 imalo više od 5 preoperativnih luksacija. Također i od ukupnog broja atraumatskih ispitanika njih 13 je imalo više od 5 preoperativnih luksacija.

Iz tablice 9. vidi se da od ukupnog broja ispitanika, njih čak 71,11% nije bila na preoperativnom konzervativnom liječenju. Bez obzira na to da li je ili nije bila prisutna preoperativna trauma, veći broj bolesnika nije imalo preoperativno konzervativno liječenje. Poželjno je najprije započeti s konzervativnim liječenjem pogotovo kada se radi o atraumatskoj nestabilnosti ramena te ukoliko konzervativan način liječenja ne daje dobre rezultate, podvrgnuti se operativnom zahvatu. Ioannis Gigis i sur. (28) proveli su kliničko ispitivanje s pacijentima u dobi od 15 do 18 godina koji su pretrpjeli prvu traumatsku prednju dislokaciju ramena. 38 pacijenata liječeno je artroskopskom stabilizacijom, a 27 pacijenata liječeno je konzervativno. Iz konzervativne skupine, 19 pacijenata (70,3%) doživjelo je ponovnu nestabilnost, a iz artroskopske skupine samo 5 pacijenata (13,1%) je doživjelo ponovni recidiv nestabilnosti ramenog zgloba. (28)

Iz tablice 10. vidi se podjela bolesnika prema vrsti operacije. Od ukupno 45 bolesnika s nestabilnim ramenom, najveći dio bolesnika 37,78% bio je podvrgnut operaciji po Bankartu. Kod pojedine operacije jedino kod operativnog zahvata po Boytchewu je podjednak broj onih koji su imali i nisu imali preoperativno konzervativno liječenje. Ostale operacije imaju veći broj ispitanika koji nisu bili na preoperativnom konzervativnom liječenju. Na prvoj postoperativnoj kontroli bilo je prisutno 97,78% ispitanika, većinom su dolazili na kontrolu 3. tjedan nakon operacije i zabilježena je mogućnost 1/3 opsega pokreta. Na drugu kontrolu došlo je 77,78% ispitanika od ukupno 45 bolesnika, u prosjeku su dolazili oko 8. tjedna nakon operacije i imali su 2/3 opsega pokreta. Na treću kontrolu od ukupnog broja ispitanika došlo je njih 71,11% kojima je zabilježen potpuni opseg pokreta. Iz tablice 12. vidi se podjela bolesnika prema postoperativnom trajanju rehabilitacije. Prikupljeni su podatci od 27 bolesnika od ukupno 45 bolesnika. Većini je trajala postoperativna rehabilitacija do 6 mjeseci i kod ukupnog broja bolesnika i kod pojedinog operativnog zahvata. Iz prikupljenih podataka o dolasku na postoperativne kontrole i postoperativnu rehabilitaciju može se zaključiti kako su operativni zahvat i rehabilitacija uvelike pomogli pacijentu ostvariti ciljeve poput izvođenja pokreta bez boli i normalnu motoričku kontrolu pokreta.

Iz tablice 13. i 14. vidi se da je od ukupnog broja ispitanika 11,11% ozljedilo ponovno isto rame tojest da je došlo do ponovne luksacije što je rezultiralo nestabilnošću ramenog zgloba, te skoro podjednak broj onih koji su ozljedili drugo rame. Olds M. i sur. (29) iznose rezultate u svom radu sustavnog pregleda literature i meta-analiza o rizičnim čimbenicima koji dovode do habitualne nestabilnosti ramena nakon prve traumatične prednje dislokacije ramenog zgloba. Navode kako je veća vjerojatnost da će se pojaviti habitualna nestabilnost kod pacijenata mlađim od 40 godina nego kod starijih pacijenata, veća je vjerojatnost kod onih pacijenata s hiperlaksitetom ramenog zgloba te manja je vjerojatnost da će doći do ponovne dislokacije kod pacijenata koji su imali frakturu velikog tuberkula nadlaktične kosti. (29)

6. ZAKLJUČAK

Konzervativno liječenje zahtjeva strogo individualiziran program na temelju ozljede, razine aktivnosti i želja pacijenta. Studije su pokazale da su slabost unutarnje i vanjske rotacije povezane s habitualnom prednjom nestabilnošću ramena.

U ovom radu zaključujemo da su operativni zahvat i postoperativna rehabilitacija dali dobre rezultate, u smislu poboljšanja stabilnosti ramenog zgloba, subjektivnog stava o smanjenju boli i povećanja opsega pokreta.

Od ukupnog broja ispitanika, bez obzira na to da li je ili nije bila prisutna preoperativna trauma, njih čak 71,11% nije bilo na preoperativnom konzervativnom liječenju. Ispitanici su podvrgnuti operativnom zahvatu te je nakon slijedila postoperativna rehabilitacija u prosječnom trajanju do šest mjeseci.

Na treću kontrolu od ukupnog broja ispitanika došlo je 71,11% koji su imali potpuni opseg pokreta.

Postavljena hipoteza o pojavi reozljede nakon operativnog zahvata i rehabilitacije nestabilnog ramena se odbacuje jer od ukupnog broja ispitanika 11,11% ih je ozljedilo ponovno isto rame.

Druga postavljena hipoteza o pojavnosti ozljede drugog ramena se također odbacuje jer je 9% ispitanika od ukupnog broja ozljedilo drugo rame.

Postavlja se pitanje: »Koliko dugo su pacijenti čekali na operativni zahvat?« i »Je li potrebno provoditi preoperativnu fizioterapiju jer su u literaturi podjeljena mišljenja?«

Ovim istraživanjem zaključujemo da operativni zahvati i rehabilitacijski protokoli bilježe veliki napredak s godinama te time pridonose smanjenju trajanja tegoba i pojave reozljede ramenog zgloba.

7. SAŽETAK

Zbog svoje anatomske građe i funkcionalnosti, zglob ramena je podložan mnogim ozljedama i oštećenjima. Obilata čahura i značajna razlika u veličini zglobnih ploština omogućuje izvođenje kretnji velikog opsega pokreta što pogoduje nastanku nestabilnosti ramena. Nestabilnost ramena može biti u bilo kojem smjeru te je najčešće riječ o prednjoj nestabilnosti, u sportaša se nalazi i višesmjerna, a kod trauma moguća je i stražnja nestabilnost.

Cilj ovog restrospektivnog istraživanja je istražiti ishod liječenja pacijenata nakon atraumatske i traumatske nestabilnosti ramena koji su operativno liječeni u Klinici za ortopediju i traumatologiju Lovran u periodu od 2011. do 2013. godine.

Iz prikupljenih podataka o dolasku na postoperativne kontrole i postoperativnu rehabilitaciju može se zaključiti kako su operativni zahvat i rehabilitacija uvelike pomogli i ponovno omogućili pacijentu izvođenje pokreta bez boli i normalnu motoričku kontrolu pokreta. Uzimajući u obzir hipoteze može se zaključiti da postoji mogućnost reozljede istog ramena ili ozljede drugog ramena. Pravovremena edukacija pacijenata o pravilnom izvođenju vježbi te uspješna rehabilitacija uvelike mogu prevenirati moguće reozljede ili razvitak kompenzatornih strategija.

Ključne riječi: nestabilnost ramena, konzervativno liječenje, rehabilitacija

8. ABSTRACT

Due to its anatomical structure and functionality, the shoulder joint is subject to many injuries and damage. Abundant capsule and a significant difference in the size of the articular surfaces allows the performance of movements of a large range of motion, which favors the emergence of shoulder instability. Shoulder instability can be in any direction, and it is most often an anterior instability, in an athlete there is a multidirectional instability and in case of trauma, posterior instability is also possible.

The aim of this retrospective study is to investigate the outcome of treatment of patients after atraumatic and traumatic shoulder instability who were surgically treated in *Klinika za ortopediju i traumatologiju Lovran* in the period from 2011. to 2013.

From the collected data on the arrival of postoperative controls and postoperative rehabilitation, it can be concluded that surgery and rehabilitation greatly helped and re-enabled the patient to perform painless movements and normal motor movement control. Taking into account the hypotheses, it can be concluded that there is a possibility of re-injury of the same shoulder or injury of the other shoulder. Timely education of patients on the proper performance of exercise and successful rehabilitation can greatly prevent possible re-injuries or the development of compensatory strategies.

Key words: shoulder instability, conservative treatment, rehabilitation

9. LITERATURA

1. Pećina M. i suradnici, *Ortopedija*, 3.izmijenjeno i dopunjeno izdanje, Zagreb, 2004.
2. Križan Z. *Pregled građe grudi, trbuha, zdjelice, noge i ruke*. Treći dio, treće izdanje. Školska knjiga. Zagreb. 1997.
3. Bobinac D. *Osnove kineziologije. Analiza pokreta i stavova ljudskog tijela*. 1. izdanje. 2010. Fintrade and tours d.o.o. Rijeka.
4. Matthew Varacallo; Matthew A. Musto; Scott D. Mair. *Anterior Shoulder Instability*. 2020. StatPearls [Internet]. Dostupno na: <https://www.ncbi.nlm.nih.gov/books/NBK538234/>
5. Hančević J. i suradnici, *Lomovi i iščašenja*, Naklada Slap, Jastrebarsko, 1998.
6. Kevin E. Wilk., Leonard C. Macrina., Michael M. Reinold. *Non-operative rehabilitation for traumatic and atraumatic glenohumeral instability*. North American Journal of sports Physical therapy. 2006. Feb; 1(1): 16–31. Dostupno na: <https://www.ncbi.nlm.nih.gov/pmc/articles/PMC2953282/>
7. Nourissat G., Vigan M., Hamonet C., Doursounian L., Deranlot J. (2018). *Diagnosis of Ehlers-Danlos syndrome after a first shoulder dislocation*. Journal of Shoulder and Elbow Surgery. 27(1), 65–69. Dostupno na: <https://pubmed.ncbi.nlm.nih.gov/28918999/>
8. W Ben Kibler, Sciascia A. *The Role of the Scapula in Preventing and Treating Shoulder Instability*. Knee Surg Sports Traumatol Arthrosc. 2016. Feb; 24(2): 390-7. Dostupno na: <https://pubmed.ncbi.nlm.nih.gov/26231154/>
9. James M., Vrendenburgh Z., Korsh J., Gatt C. *Acute shoulder injuries in adults*. Rutgers University Robert Wood Johnson Medical School. New Brunswick. New Jersey. Am Fam Physician. 2016. Jul; 94(2): 119-127. Dostupno na: <https://www.aafp.org/afp/2016/0715/p119.html>
10. Jaggi A., Alexander S., Herbert R., Funk L., Ginn K. A. *Does surgery followed by physiotherapy improve short and long term outcome for patients with atraumatic shoulder instability compared with physiotherapy alone? - protocol for a randomized controlled clinical trial*. BMC Musculoskelet Disord. 2014; 15: 439. Dostupno na: <https://www.ncbi.nlm.nih.gov/pmc/articles/PMC4300830/>

11. Ma R., Brimmo O. A., Li X., Colbert L. (2017). *Current Concepts in Rehabilitation for Traumatic Anterior Shoulder Instability*. *Current Reviews in Musculoskeletal Medicine*, 10(4), 499–506. Dostupno na:
<https://www.ncbi.nlm.nih.gov/pmc/articles/PMC5685970/>
12. Lizzio V. A., Meta F., Fidai M., Makhni E. C. (2017). *Clinical Evaluation and Physical Exam Findings in Patients with Anterior Shoulder Instability*. *Current Reviews in Musculoskeletal Medicine*. 10(4), 434–441. Dostupno na:
<https://www.ncbi.nlm.nih.gov/pmc/articles/PMC5685956/>
13. Roy J.-S., MacDermid J. C., Orton B., Tran T., Faber K. J., Drosdoweck D., Athwal G. S. (2009). *The Concurrent Validity of a Hand-held versus a Stationary Dynamometer in Testing Isometric Shoulder Strength*. *Journal of Hand Therapy*. 22(4), 320–327. Dostupno na:
<https://www.sciencedirect.com/science/article/abs/pii/S0894113009000453>
14. Jaggi A., Alexander S. *Rehabilitation for Shoulder Instability – Current Approaches*. *The Open Orthopaedics Journal*. 2017. 11(Suppl-6, M13), 957–971. Dostupno na:
<https://www.ncbi.nlm.nih.gov/pmc/articles/PMC5611703/>
15. Edouard, P., Degache, F., Beguin, L., Samozino, P., Gresta, G., Fayolle-Minon, I., Calmels, P. (2011). *Rotator Cuff Strength in Recurrent Anterior Shoulder Instability*. *The Journal of Bone & Joint Surgery*, 93(8), 759–765. Dostupno na:
<https://pubmed.ncbi.nlm.nih.gov/21508283/>
16. Riccio, I., de Sire, A., Latte, C., Pascarella, F., & Gimigliano, F. (2015). *Conservative treatment of traumatic shoulder instability: a case series study*. *MUSCULOSKELETAL SURGERY*, 99(2), 133–137. Dostupno na:
<https://pubmed.ncbi.nlm.nih.gov/25982089/>
17. Jaggi A., Noorani A., Malone A., Cowan J., Lambert S., Bayley I. *Muscle activation patterns in patients with recurrent shoulder instability*. *Int J Shoulder Surg*. 2012 Oct-Dec; 6(4): 101–107. Dostupno na:
<https://www.ncbi.nlm.nih.gov/pmc/articles/PMC3590699/>
18. Hovelius, L., Olofsson, A., Sandström, B., Augustini, B.-G., Krantz, L., Fredin, H., Sennerby, U. (2008). *Nonoperative Treatment of Primary Anterior Shoulder Dislocation in Patients Forty Years of Age and Younger*. *The Journal of Bone and Joint Surgery-American Volume*, 90(5), 945–952. Dostupno na:
<https://pubmed.ncbi.nlm.nih.gov/18451384/>

19. Eljabu, W., Klinger, H. M., & von Knoch, M. (2016). *The natural course of shoulder instability and treatment trends: a systematic review*. *Journal of Orthopaedics and Traumatology*, 18(1), 1–8. Dostupno na:
<https://link.springer.com/article/10.1007/s10195-016-0424-9>
20. DeFroda, S., Bokshan, S., Stern, E., Sullivan, K., & Owens, B. D. *Arthroscopic Bankart Repair for the Management of Anterior Shoulder Instability: Indications and Outcomes*. *Current Reviews in Musculoskeletal Medicine*. 2017. 10(4), 442–451.
Dostupno na: <https://www.ncbi.nlm.nih.gov/pmc/articles/PMC5685957/>
21. Vincent M. Wang, Matthew T. Sugalski, William N. Levine, Robert J. Pawluk, Van C. Mow, Louis U. Bigliani. *Comparison of Glenohumeral Mechanics Following a Capsular Shift and Anterior Tightening*. 2005. *The journal of bone and joint surgery*. JBJS.ORG. Vol. 87.-A. No. 6. Dostupno na:
<https://pubmed.ncbi.nlm.nih.gov/15930542/>
22. Chandra, R., Sharma, V., Mahajan, S., Bansal, M., & Arora, S. (2014). *Modified Boytchev Procedure for Recurrent Anterior Dislocation of Shoulder*. *Journal of Orthopaedic Surgery*, 22(2), 204–208. Dostupno na:
<https://pubmed.ncbi.nlm.nih.gov/25163956/>
23. Castricini, Longo, Petrillo, Candela, De Benedetto, Maffulli, & Denaro. (2019). *Arthroscopic Latarjet for Recurrent Shoulder Instability*. *Medicina*, 55(9), 582.
Dostupno na: <https://pubmed.ncbi.nlm.nih.gov/31514425/>
24. DeFroda, S. F., Mehta, N., & Owens, B. D. (2018). *Physical Therapy Protocols for Arthroscopic Bankart Repair*. *Sports Health: A Multidisciplinary Approach*, 10(3), 250–258. Dostupno na: <https://www.ncbi.nlm.nih.gov/pmc/articles/PMC5958453/>
25. Gibson, J. (2004). *Rehabilitation after shoulder instability surgery*. *Current Orthopaedics*, 18(3), 197–209. Dostupno na:
<https://www.sciencedirect.com/science/article/abs/pii/S0268089004000180>
26. Hayes, K., Callanan, M., Walton, J., Paxinos, A., & Murrell, G. A. C. (2002). *Shoulder Instability: Management and Rehabilitation*. *Journal of Orthopaedic & Sports Physical Therapy*, 32(10), 497–509. Dostupno na:
<https://www.jospt.org/doi/pdf/10.2519/jospt.2002.32.10.497>
27. Grumet R. C., Bach B. R., Provencher M. T. (2010). *Arthroscopic Stabilization for First-Time Versus Recurrent Shoulder Instability*. *Arthroscopy: The Journal of Arthroscopic & Related Surgery*, 26(2), 239–248. Dostupno na:
<https://www.sciencedirect.com/science/article/abs/pii/S0749806309005180>

28. Gigis I., Heikenfeld R., Kapinas A., Listringhaus R., Godolias G. (2014). *Arthroscopic Versus Conservative Treatment of First Anterior Dislocation of the Shoulder in Adolescents*. *Journal of Pediatric Orthopaedics*, 34(4), 421–425. Dostupno na: <https://pubmed.ncbi.nlm.nih.gov/24172677/#affiliation-1>
29. Olds, M., Ellis, R., Donaldson, K., Parmar, P., & Kersten, P. (2015). *Risk factors which predispose first-time traumatic anterior shoulder dislocations to recurrent instability in adults: a systematic review and meta-analysis*. *British Journal of Sports Medicine*, 49(14), 913–922. Dostupno na: <https://pubmed.ncbi.nlm.nih.gov/25900943/>

10. PRILOZI

Prilog A: Tablice

Tablica 1. Prikaz funkcije mišića ramenog zgloba	3
Tablica 2. Prikaz funkcije mišića ramenog zgloba	3
Tablica 3. Spol	14
Tablica 4. Dobna skupina	15
Tablica 5. Trajanje tegoba	16
Tablica 6. Broj luksacija preoperativno	17
Tablica 7. Prisutnost prethodne traume	18
Tablica 8. Prikaz broja preoperativnih luksacija po prisutnosti prethodne traume	19
Tablica 9. Podjela ispitanika prema preoperativnom konzervativnom liječenju po prisutnosti preoperativne traume	20
Tablica 10. Podjela bolesnika prema konzervativnom liječenju kod pojedine operacije	21
Tablica 11. Podjela bolesnika prema dolasku na postoperativne kontrole	23
Tablica 12. Postoperativno trajanje rehabilitacije	24
Tablica 13. Reozljeda	25
Tablica 14. Ozljeda drugog ramena	25

Prilog B: Slike

Slika 1. Prikaz vježbe <i>Inferior glide</i>	10
Slika 2. Jačanje vanjske rotacije.....	11
Slika 3. Raspodjela prema spolu	14
Slika 4. Raspodjela prema dobnoj skupini.....	15
Slika 5. Trajanje tegoba	16
Slika 6. Broj luksacija preoperativno	17
Slika 7. Prisutnost prethodne traume	18
Slika 8. Broj preoperativnih luksacija	19
Slika 9. Ukupan broj bolesnika prema preoperativnom konzervativnom liječenju	20
Slika 10. Podjela ispitanika prema preoperativnom konzervativnom liječenju po prisutnosti preoperativne traume	21
Slika 11. Podjela bolesnika prema vrsti operacije.....	22
Slika 12. Podjela bolesnika prema vrsti operacije po prisutnosti preoperativnog konzervativnog liječenja	22
Slika 13. Ukupan broj bolesnika prema dolasku na kontrole	23
Slika 14. Postoperativno trajanje rehabilitacije.....	24
Slika 15. Trajanje postoperativne rehabilitacije kod pojedinog operativnog zahvata.....	25
Slika 16. Reozljeda	26
Slika 17. Ozljeda drugog ramena	26

11. KRATKI ŽIVOTOPIS PRISTUPNIKA

Rođena sam 7. prosinca 1998. u Rijeci. Nakon završene osnovne škole Vazmoslava Gržalje u Buzetu, upisala sam Opću gimnaziju Buzet. Maturirala sam 2017. godine te iste godine upisala smjer fizioterapije na Fakultetu zdravstvenih studija u Rijeci.

Na prvoj i drugoj godini fakulteta odrađivala sam Kliničku praksu u Istarskim toplicama, a na trećoj godini u Ortopedskoj bolnici u Lovranu. Volonter sam u Udruzi Crvenog Križa u Buzetu. Aktivno sam sudjelovala u aktivnostima vođenja vježbi za osobe starije životne dobi tijekom akademske godine 2018. / 2019. u sklopu dvaju europskih projekata UHCE (Urban Health Centre Europe) i SEFAC (Social Engagement Framework for Adressing Chronic Disease Challenge) projekta.