

UGRADNJA ENDOPROTEZE KUKA I USPOREDBA ISHODA REHABILITACIJE PROVEDENE SA I BEZ NADZORA FIZIOTERAPEUTA

Ružić, Sebastian

Undergraduate thesis / Završni rad

2020

Degree Grantor / Ustanova koja je dodijelila akademski / stručni stupanj: **University of Rijeka, Faculty of Health Studies / Sveučilište u Rijeci, Fakultet zdravstvenih studija u Rijeci**

Permanent link / Trajna poveznica: <https://um.nsk.hr/um:nbn:hr:184:611681>

Rights / Prava: [In copyright](#)/[Zaštićeno autorskim pravom.](#)

Download date / Datum preuzimanja: **2025-03-11**

Repository / Repozitorij:

[Repository of the University of Rijeka, Faculty of Health Studies - FHSRI Repository](#)



SVEUČILIŠTE U RIJECI
FAKULTET ZDRAVSTVENIH STUDIJA
PREDDIPLOMSKI STRUČNI STUDIJ FIZIOTERAPIJE

Sebastian Ružić

UGRADNJA ENDOPROTEZE KUKA TE USPOREDBA ISHODA
REHABILITACIJE PROVEDENE UZ NADZOR I BEZ NADZORA
FIZIOTERAPEUTA

Završni rad

Rijeka, 2020.

UNIVERSITY OF RIJEKA
FACULTY OF HEALTH STUDIES
UNDERGRADUATE STUDY OF PHYSIOTHERAPY

Sebastian Ružić

HIP ARTHROPLASTY AND COMPARISON OF SUPERVISED AND
UNSUPERVISED REHABILITATION OUTCOMES

Final work

Rijeka, 2020.

Mentor rada:

Završni rad ima ____ stranica, ____ tablica, ____ literalnih navoda.

Završni rad je obranjen dana _____ u/na Katedri za fizioterapiju FZSRI,

pred povjerenstvom u sastavu:

1. _____

2. _____

3. _____

4. _____

Izvješće o provedenoj provjeri izvornosti studentskog rada

Opći podatci o studentu:

Sastavnica	Sveučilište u Rijeci
Studij	Fakultet zdravstvenih studija
Vrsta studentskog rada	Završni rad
Ime i prezime studenta	Sebastian Ružić
JMBAG	0351005326

Podatci o radu studenta:

Naslov rada	UGRADNJA ENDOPROTEZE KUKA I USPOREDBA ISHODA REHABILITACIJE PROVEDENE S I BEZ NADZORA FIZIOTERAPEUTA
Ime i prezime mentora	Doc.dr.sc. Hari Jurdana dr.med
Datum predaje rada	29.06.2020.
Identifikacijski br. podneska	1351248664
Datum provjere rada	29.06.2020.
Ime datoteke	ZAVR_NI_RAD_Sebastian_Ru_i.docx
Veličina datoteke	568.24M
Broj znakova	65,283
Broj riječi	10,300
Broj stranica	52

Podudarnost studentskog rada:

Podudarnost (%)	7%
------------------------	----

Izjava mentora o izvornosti studentskog rada

Mišljenje mentora	
Datum izdavanja mišljenja	29.06.2020.
Rad zadovoljava uvjete izvornosti	DA
Rad ne zadovoljava uvjete izvornosti	DA
Obrazloženje mentora (po potrebi dodati zasebno)	Završni rad sačinjen u skladu sa uputama o izradi završnih radova Fakulteta zdravstvenih studija.

Datum
29.06.2020.

Potpis mentora
Doc.dr.sc. Hari Jurdana dr.med

SADRŽAJ

1. UVOD.....	1
2. RAZRADA	2
2.1. Anatomija i biomehanika	2
2.1.1. Anatomija zgloba kuka.....	2
2.1.2. Anatomija bedrene kosti.....	2
2.1.3. Anatomija zdjelične kosti	3
2.1.4. Ligamenti zgloba kuka	4
2.1.5. Mišići koji okružuju zglob kuka	6
2.1.6. Kretnje i opseg pokreta u zglobu kuka	7
2.1.7. Biomehanika zgloba kuka.....	7
2.2. Bolesti mišićno-koštanog sustava.....	10
2.3. Osteoartritis kuka.....	11
2.3.1. Prevalencija.....	12
2.3.2. Uzroci	12
2.3.3. Rizični čimbenici.....	13
2.3.4. Klinička slika	14
2.3.5. Dijagnostika	15
2.3.6. Konzervativno liječenje OA kuka	17
2.4. Kirurško liječenje - ugradnja endoproteze kuka.....	20
2.4.1. Povijesni pregled endoproteze kuka.....	20
2.4.2. Vrste endoproteza.....	21
2.4.3. Materijali endoproteze.....	23
2.4.4. Indikacije za ugradnju endoproteze kuka	24
2.4.5. Vrste endoproteza kuka s obzirom na dob i indikaciju	25
2.4.5. Komplikacije pri i nakon ugradnje endoproteze	26
2.4.6. Kirurški zahvati.....	26
2.5. Rehabilitacija kod ugradnje endoproteze kuka.....	30
2.5.1. Preoperativna rehabilitacija	30
2.5.2. Postoperativna rehabilitacija	31
2.6. Usporedba ishoda rehabilitacije provedene uz nadzor i bez nadzora fizioterapeuta.....	35
3. ZAKLJUČAK.....	37
4. LITERATURA	38

SAŽETAK

Zglob kuka je jedan od najvećih zglobova u ljudskom tijelu. Sastoji se od glave bedrene kosti te acetabuluma na zdjelici. Prilikom pokretanja tijela i održavanja ravnoteže, zglob kuka služi kao potpora cijelom tijelu. Ako zbog loše biomehanike, starosti, inaktiviteta ili ozljede dođe do oštećenja zglobne hrskavice, dolazi također do degenerativnih promjena u samom zglobu. Jedna od najčešćih degenerativnih promjena u zglobu kuka je osteoartritis. Osteoartritis oštećuje zglobnu hrskavicu te posljedično dolazi do pojave boli i smanjene funkcije zgloba. Ako simptomi utječu na kvalitetu života, a konzervativna terapija nije dovela do smanjenja simptoma, bolesnik se podvrgava operaciji, odnosno ugradnji endoproteze. Postoje više vrsta endoproteze. Po broju dijelova postoje djelomične (parcijalne) te potpune (totalne). Djelomične zamjenjuju jedno zglobno tijelo, a potpune oba. Također, proteze mogu biti monolitne, odnosno izrađene iz jednog dijela te modularne izrađene od više dijelova koji se sklapaju tijekom operacije. Prema načinu fiksacije postoje cementne, bescementne i hibridne. Uz sve nabrojane, postoje još i revizijske i tumorske endoproteze. Za ugradnju endoproteze, postoje više operativnih pristupa zglobu. U prošlosti su operativni zahvati bili veći i složeniji, što je posljedično dovodilo do dužeg oporavka bolesnika. Danas se sve više provode minimalno invazivni zahvati koje maksimalno smanjuju oštećenja okolnih mekih tkiva. Rehabilitacija se može provesti u rehabilitacijskom centru, ali novija istraživanja prikazuju da ako nema komplikacija, vježbanje u vlastitom domu po programu bez nadzora fizioterapeuta ima slične ishode rehabilitacije.

Ključne riječi: zglob kuka, osteoartritis, endoproteza, minimalno invazivni zahvati, rehabilitacija

ABSTRACT

The hip joint is one of the largest joints in the human body. It consists of the head of the femur and the acetabulum on the pelvis. During the movement of the body and maintaining balance, the hip joint serves as support for the whole body. If, due to poor biomechanics, age, inactivity or injury, joint cartilage is damaged and occur degenerative changes in the joint. One of the most common degenerative changes in the hip joint is osteoarthritis. Osteoarthritis damages the articular cartilage and consequently causes pain and reduce joint function. If the symptoms affect the quality of life and conservative therapy has not led to a reduction in symptoms, the patient undergoes surgery or total hip arthroplasty. There are several types of endoprostheses. According to the number of parts, there are partial and complete (total) endoprotheses. Partial ones replace one articular body and complete replace both. Also, prostheses can be monolithic, made of one part and modular, made of several parts that are assembled during the operation. According to the method of fixation, there are cement, cementless and hybrid endoprotheses. In addition to all of the above, there are also revision and tumor endoprotheses. For endoprosthesis implantation, there are multiple surgical approaches to the joint. In the past, surgical procedures were larger and more complex, which in turn led to a longer recovery of patients. Today, minimally invasive procedures are being performed that minimize damage to the surrounding soft tissues. Rehabilitation can be performed in a rehabilitation center, but recent research shows that if there are no complications, exercising in your own home according to a program without the supervision of a physiotherapist has similar rehabilitation outcomes.

Key words: hip joint, osteoarthritis, endoprosthesis, minimally invasive procedures, rehabilitation

1. UVOD

Smanjena mišićna aktivnost, nepravilna prehrana, prekomjerna tjelesna težina i ubrzani način života dugoročno uzrokuju oštećenja svih zglobova. Starost kao jedan od glavnih uzroka te poremećaji biomehanike u zglobu kuka, dovode do degenerativnih promjena zglobne hrskavice koje zatim uzrokuju daljnje patološke promjene. Kako se oštećuje zglob, dolazi do boli te smanjene funkcije zgloba koji progresa u degenerativnu artrozu ili osteoartritis. Ako bolest toliko progresa da smeta u obavljanju aktivnosti svakodnevnog života, bolesnik je primoran na promjenu zgloba, odnosno ugradnju endoproteze. Ugradnja endoproteze kuka je jedan od najčešćih ortopedskih zahvata u ortopediji. U prošlosti, zbog velikih operativnih oštećenja mekih tkiva, bolesnici su se duže oporavljali, ali danas primjenom minimalno invazivnih zahvata, oštećenja su svedena na minimum te se postoperativni oporavak značajno skratio (1).

Cilj ovog preglednog rada je prikazati uzroke za ugradnju, vrste endoproteze kuka kao i operacijske pristupe te usporediti ishod rehabilitacije provedene uz nadzor i bez nadzora fizioterapeuta.

2. RAZRADA

2.1. Anatomija i biomehanika

2.1.1. Anatomija zgloba kuka

Kuk (lat. *articulatio coxae*) je jedan od najvećih zglobova u ljudskom tijelu te podnosi izrazito velika opterećenja, osobito prilikom oslonca samo na jednu nogu kao prilikom hoda ili trčanja. Zglob kuka je kuglastog oblika te su moguće sve kretnje, ali zbog veličine konkavnog zglobnog tijela naspram konveksnog, te kretnje su ograničene. Stoga se zglob kuka naziva enarthrosis sphaerodea. U zglobu kuka je uzgobljavaju *acetabulum* i glava bedrene kosti. Konkavno zglobno tijelo, *acetabulum* se nalazi s vanjske strane zdjelice te ima oblik šuplje kugle. Orijentacija *acetabuluma* je prema lateralno, naprijed i dolje. Zglobna hrskavica prekriva samo *facies lunata*. Rubni dio *acetabuluma* dopunjuje usna građena od vezivne hrskavice, *labrum acetabulare* te tako povećava zglobnu površinu. Uz površinu kosti ta se usna drži širokom bazom, a prema slobodnom rubu se stanjuje. Presjek joj je stoga trokutast. Ona nije prekinuta incinzurom na donjoj periferiji *acetabuluma*, nego se nastavlja preko nje kao *lig. transversum acetabuli*. Ovaj premošćuje urez i pretvara ga u otvor, kroz koji u zglob ulazi *r. acetabularis* iz *a. obturatorie*. Središnji dio *fosse acetabuli* je tankom stijenkom odvojen od zdjelične šupljine. Na tom se mjestu mogu patološki procesi iz zgloba širiti u zdjelicu, a može se jakim pritiskom kod ozljede i glava femura probiti unutra (2).

Konveksno zglobno tijelo, *caput femoris* odgovara dvjema trećinama kugle, a koso postavljeni vrat, *collum femoris* ga spaja s trupom kosti. Vrat je orijentiran prema gore i medijalno tako da je i zglobna površina glave femura isto usmjerena (2).

2.1.2. Anatomija bedrene kosti

Bedrena kosti (lat. *femur*) je najveća kost u ljudskom tijelu. Cjevastog je oblika i kao takva je na krajevima zadebljala, dok joj je trup izduljen i tanji. Na proksimalnom kraju se nalazi glava, *caput femoris* te dvije kvрге, *trochanter major* i *trochanter minor*. Glava femura s trupom kosti povezuje vrat femura, *collum femoris* koji je nešto spljošten od sprijeda prema natrag. Os vrata s osi trupa

zatvara tupi kut od prosječno 125° koji se otvara na medijalnu stranu, a naziva se kolodijafizalnim kutom. Zbog veće širine male zdjelice kod žena on ima manju kutnu mjeru nego kod muškaraca.

Velika kvrga, *trochanter major* je snažna izbočina koja se nalazi s lateralne strane te je orijentirana prema gore u produženju trupa. Mala kvrga, *trochanter minor* ima oblik tupog stošca te se nalazi niže nego *trochanter major* na medijalnoj strani i straga. Obje kvрге služe za inserciju mišića. Također, pozadi se nalazi greben, *crista intertrochanterica*, a s prednje strane se nalazi *linea intertrochanterica*. Oba trohantera, kao i *fossa trochanterica* i *crista intertrochanterica* služe mišićima za inserciju (2).

Srednji dio ili trup femura, *corpus femoris* cjevastog je oblika te je u uzdužnom smjeru blago savijen s konveksitetom prema naprijed. Sa stražnje strane se ističe hrapavi greben, *linea aspera*. Taj greben sastoji se od dvije usne, *labium mediale et laterale* te se na njih hvata veći broj mišića.

Na donjem kraju femura se nalaze dva čvora, *condylus medialis* i *condylus lateralis*. Ta dva kondila artikuliraju s proksimalnim djelom potkoljenice te zajedno čine zglob koljena (2).

2.1.3. Anatomija zdjelične kosti

Zdjelica, *pelvis* sastoji se od dvije zdjelične kosti koje su straga povezane s križnom kosti i trtičnom kosti a sprijeda sa *simfizom pubis*. Sve kosti zajedno čine zdjelični obruč. Zdjelična kost, *os coxae* je parna kost nastala sraštavanjem triju prvobitno samostalnih kosti: bočne, sjedne i preponske ili stidne. Ima oblik nepravilne ploče. Bočna kost, *os ilium* je gornji dio zdjelične kosti, sjedna kost, *os ischii* je dorzokaudalni, a preponska ili stidna kost, *os pubis* je ventrokaudalni dio. Sve tri kosti se sastaju približno u sredini gdje se na vanjskoj strani zdjelične kosti nalazi *acetabulum*. Kod djeteta do puberteta, kosti su povezane hrskavicom u obliku slova Y. Kasnije kod odraslih taj hrskavični spoj prelazi u koštani spoj te među kostima nema jasnih granica (2)

Dijelovi triju kosti koji sudjeluju u formiranju *acetabuluma* nazivaju se trupovi. Tako postoje: *corpus ossis ilium*, *corpus ossis ischii* i *corpus ossis pubis*. Na sjednoj i stidnoj kosti uz trup nalaze se grane: *ramus ossis ischii* i *ramus ossis pubis*. Njihovi krajevi su srasli međusobno te omeđuju velike okrugle otvore, *foramene obturatorum* koji se nalaze ispod *acetabuluma*. Gornji rub krila bočne kosti naziva se *crista iliaca* te služi za inserciju mišića trbušne stijenke. Trup sjedne kosti

se pruža od acetabuluma prema kaudalno do jakog i hrapavog zadebljanja koj se naziva sjedna kvrga, *tuber ishiadicum*. Također, tuberi služe za inserciju mišića stražnje lože natkoljenice (2).

2.1.4. Ligamenti zgloba kuka

Zglobna čahura, *capsula articularis* je čvrste građe te inserira na strani konveksnog i konkavnog zglobnog tijela. Njezina vanjska ovojnica, *membrana fibrosa* se hvata na zdjeličnoj kosti uz zglobnu usnu, *labrum acetabulare* tako da se zglobna usna nalazi unutar zglobne šupljine. Na bedrenoj se kosti hvata malo dalje od ruba hrskavice. S prednje strane se veže na *lineu intertrohantericu*, tako da prednja strana vrata pripada zglobu. Sa stražnje strane se pruža tako da dvije trećine medijalnog dijela vrata pripadaju zglobu, a lateralna trećina ne. *Membrana synovialis* također polazi s vanjskog ruba zglobne usne te na femuru oblaže dio vrata koji leži unutar čahure sve do ruba hrskavice (2).

Fibrozni (vanjski) sloj zglobne čahure ima tri zadebljanja u obliku ligamenata i jednog prstenastog oblika:

1. *Lig. iliofemorale*: nalazi se s prednje strane zgloba te je najjači ligamenti u ljudskom tijelu. Doseže debljinu oko 1,5 cm. Polazi od *spine iliace anterior inferior* te se pruža divergentnim vlaknima u obliku lepeze prema dolje i hvata se na *lineu intertrohantericu*. Ovaj ligament sastoji se od tri dijela. Deblji medijalni i lateralni dio te srednji koji je ponešto tanji. Medijalni dio se hvata na donjem djelu *linee intertrohanterice* te njegova funkcija je sprečavanje retrofleksije bedrene kosti. Lateralni dio ligamenta pruža se prema dolje i koso te se hvata na gornji dio iste linije te on ograničava adukciju te vanjsku rotaciju natkoljenice.
2. *Lig. pubofemorale*: nalazi se s donje strane zgloba. Polazi s gornje grane preponske kosti, pruža se prema dolje i lateralno te se spaja s medijalnom djelom *lig. iliofemorale*. On ograničava abdukciju natkoljenice.
3. *Lig. ischiofemorale*: nalazi se sa stražnje strane zgloba. Trokutastog je oblika. Polazi sa sjedne kosti te se pruža koso i hvata se na lateralni dio *lig. iliofemorale*. On ograničava unutarnju rotaciju.

4. *Zona orbicularis*: cirkularnim vlaknima okružuje vrat bedrene kosti. Nalazi se dublje od navedenih ligamenata te sukladno s njima pridržava glavu bedrene kosti u *acetabulumu*.
5. *Lig. capitis femoris*: nalazi se u dubini zgloba. Polazi od *incisure acetabuli* te *fosse acetabuli*. Hvata se na glavu femura, točnije na jamicu u sredini zglobne površine, *fovea capitis femoris*. Obavijen je sinovijalnom membranom te se u njemu nalazi *ramus acetabularis arterie obturatorie*. Po novim saznanjima, njegova uloga je raspodjela sinovije u zglobnoj šupljini (2).

2.1.5. Mišići koji okružuju zglob kuka

Tablica 1. Mišići koji okružuju zglob kuka. Preuzeto iz: Križan Z, Kompendij anatomije čovjeka, III. dio

Mišići	Kretnje					
	fleksija	ekstenzija	abdukcija	addukcija	pronacija	supinacija
<i>m. iliopsoas</i>	+					+
<i>m. gluteus maximus</i>		+				+
<i>m. gluteus medius</i> – <i>prednji dio</i> – <i>stražnji dio</i>			+		+	+
<i>m. gluteus minimus</i> – <i>prednji dio</i> – <i>stražnji dio</i>			+		+	+
<i>m. tensor fasciae latae</i>	+		+		+	
<i>m. piriformis</i>						+
<i>m. obturatorius int.</i>						+
<i>mm. gemelli</i>						+
<i>m. quadratus femoris</i>						+
<i>m. rectus femoris</i>	+					
<i>m. sartorius</i>	+					+
<i>m. obturatorius ext.</i>	+			+		+
<i>m. pectineus</i>	+			+		+
<i>m. adductor longus</i>	+			+		+
<i>m. adductor brevis</i>	+			+		+
<i>m. adductor magnus</i>				+		
<i>m. gracilis</i>				+		
<i>m. semitendinosus</i>		+				
<i>m. semimembranosus</i>		+				
<i>m. biceps femoris</i> <i>-caput longum</i>		+				

2.1.6. *Kretnje i opseg pokreta u zglobu kuka*

Zglob kuka je kuglasti zglob te su omogućene sve kretnje. Fleksija, ekstenzija, abdukcija, addukcija, vanjska i unutarnja rotacija te cirkumdukcija.

Kretnje oko poprečne osi: fleksija sa savijenim koljenom do 130° , a s ispruženim koljenom do 80° . Ekstenzija do 13° .

Kretnje oko sagitalne osi: abdukcija do 40° te adukcija do 10° .

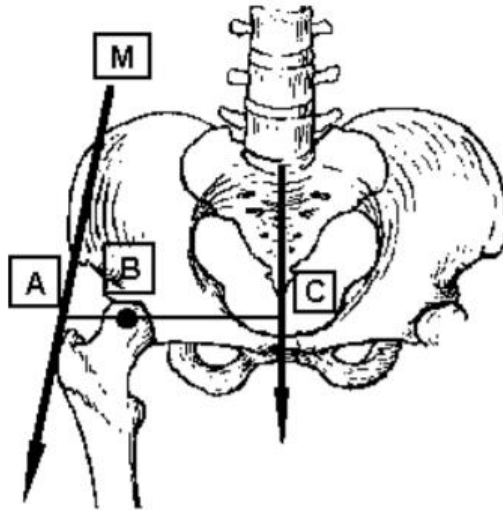
Kretnje oko uzdužne osi: unutarnja rotacija do 30° te vanjska rotacija do 13° (2).

2.1.7. *Biomehanika zgloba kuka*

Kolodijafizalni kut je kut između uzdužne osi vrata bedrene kosti i uzdužne osi trupa bedrene kosti u frontalnoj ravnini. Antetorzijski kut je kut između poprečne transkondilarne koljenske osi i osi vrata bedrene kosti. Kolodijafizarni kut se starenjem smanjuje. Kod novorođenčeta u prosjeku iznosi 148° , a kod odraslih ljudi se kreće od 120° do 136° (prosječno 125°). Ovaj kut je veći kod muškaraca nego kod žena te veličina kuta utječe na funkciju zgloba te raspodjelu sila u zglobu. Antetorzijski kut ima veliki raspon i nije toliko funkcijski uvjetovan. Kreće se od 5° do 20° pa čak i do 38° (prosječno 12°). *Acetabulum* je bitan je u primijenjenoj biomehanici te je u sagitalnoj ravnini usmjeren prema naprijed, a varira o položaju zdjelice. Za radiološki prikaz zgloba kuka se koristi mediolateralna i anteroposteriorna rendgenska snimka. Prikaz acetabuluma te njegov položaj je jako bitan u primijenjenoj biomehanici. Bitno je obratiti pažnju na krov acetabuluma (3).

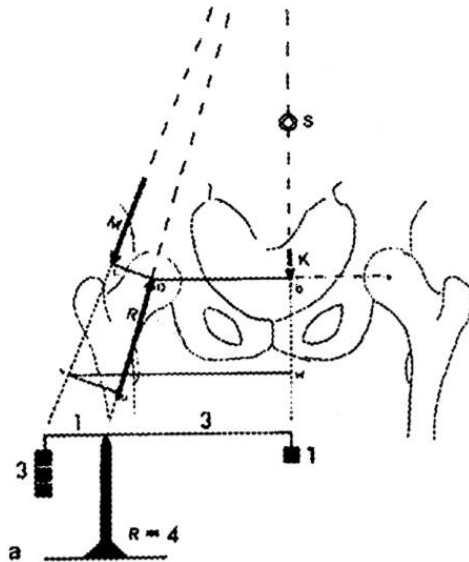
Kada čovjek u mirnom stavu stoji horizontalno postavljenim ramenima i zdjelicom, smjer djelovanja sile zgloba kuka je okomit na glavu bedrene kosti. Oba kuka su jednako opterećena te svaki nosi polovicu mase tijela čovjeka. Težište (T) je okomito na sredini između središta glava bedrenih kosti. Težišnica prolazi sredinom lumbalne kralježnice i okomita je na podlogu. Za razliku od stajanja, prilikom kretanja, sile koje djeluju na zglobove kuka su značajno složenije. Za prikaz se može koristiti model vage. Kod stajanja na obje noge raspodjela sila je drukčija nego kod

stajanja na jednoj nozi (3). Sila koju zglob kuka može podnijeti je od tri do šest puta veća od tjelesne mase (4).



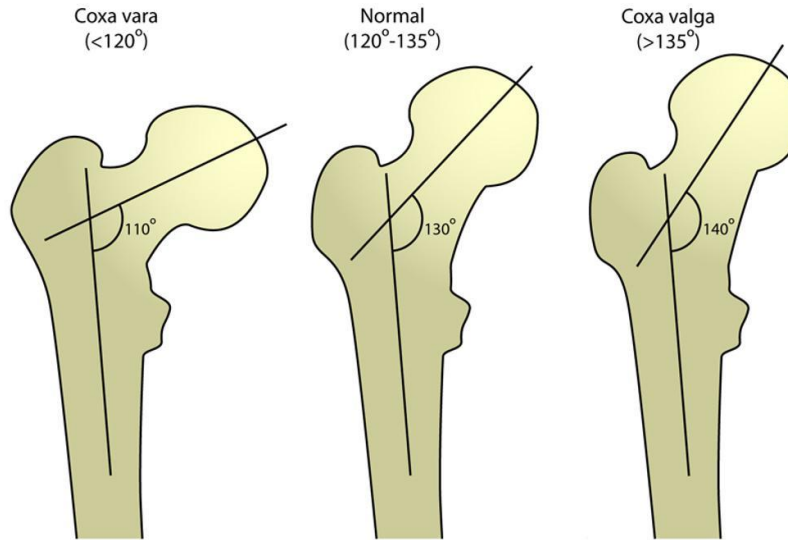
Slika 1. Smjer sila koje djeluju na zglob kuka. Preuzeto s: https://www.researchgate.net/figure/Static-and-dynamic-models-of-hip-abductor-force-production-a-The-standard-static_fig2_273445768

Prilikom stajanja na obje noge težišnica prolazi kroz sredinu zdjelice. Ali kod stajanja na jednoj nozi ili kod hoda se ona pomaknuta na stranu opterećene noge. Da bi održao stabilitet zdjelice, aktiviraju se abduktorni glutealni mišići (3). Poluga djelovanja tjelesne težine i poluga mišićne sile kod hoda je 3:1 u korist tjelesne težine, što znači da mišićna sila mora biti tri puta jača da bi tijelo ostalo u ravnotežnom položaju odnosno, momenti sila bili jednaki kao što prikazuje slika 2. (3).



Slika 2. Odnosi sila poluga u kuku prilikom hoda. Preuzeto s: https://www.researchgate.net/figure/a-Pelvis-free-body-diagram-due-to-gravity-Trunk-weight-F-g-and-hip-joint-forces-F_fig1_338263315

Da bi se tijelo održalo u ravnotežnom položaju mišićna snaga se mijenja ovisno o potrebi, dok poluga kojom mišići djeluju na zglob kuka je konstantna, i ona je jednaka udaljenosti sredine zgloba kuka i hvatišta mišića. Poluga djelovanja sile teže je jednaka udaljenosti između sredine zgloba kuka i težišnice. Ta poluga je promjenjiva i uvjetuje jačinu opterećenja zgloba (3). Dužina lateralne poluge je konstantna kod ljudi, ali se razlikuje od osobe do osobe. Kod *coxae valge* je ta poluga kraća nego kod *coxae varae*, što se rezultira manjim opterećenjem zgloba kod *coxae valge.*, koja djeluje na lateralnu polugu. Da bi se tijelo održalo u ravnotežnom položaju kod *coxae valge*, zbog relativno male dužine poluge, mišićna sila mora biti veća i posljedično je veće opterećenje zgloba kuka. Opterećenje zgloba kuka je zbroj sila koje djeluju na obje poluge, dakle mišićne sile i težine tijela (3).



Slika 3. Kolodijafizalni kut, *coxa vara* et *valga*. Preuzeto s: <https://radiopaedia.org/cases/coxa-vara-and-coxa-valga-diagram-1>

2.2. Bolesti mišićno-koštanog sustava

Mišićno-koštane bolesti obuhvaćaju više od 150 dijagnoza koje utječu na lokomotorni sustav tj. na mišiće, kosti, zglobove i vezivna tkiva poput tetiva i ligamenata, kako je navedeno u Međunarodnoj klasifikaciji bolesti. Bolesti se kreću u rasponu od onih koji nastaju iznenada i koji su kratkotrajni, poput prijeloma, uganuća i napreznja te do cjeloživotnih stanja povezanih s neprekidnom boli i invalidnošću (5).

Mišićno-koštane bolesti obično karakteriziraju bol (često trajna) i ograničenja u pokretljivosti, spretnosti i funkcionalnim sposobnostima smanjujući sposobnost ljudi da rade i sudjeluju u društvenim ulogama s povezanim utjecajima na mentalno blagostanje, a na široj razini utjecajima na prosperitet zajednice. Najčešća onesposobljavajuća mišićno-koštana stanja su osteoartritis, bol u leđima i vratu, prijelomi povezani s krhkošću kostiju, ozljede i sistemska upalna stanja poput reumatoidnog artritisa (5).

Bolesti koštanog sustava uključuju stanja koja utječu na:

- zglobove - osteoartritis, reumatoidni artritis, psorijatični artritis, giht, ankilozantni spondilitis;
- kosti - osteoporoza, osteopenija i pridruženi lomovi krhkosti, traumatični lomovi;
- mišiće - sarkopenija;
- kralježnicu - bolovi u leđima i vratu;
- više područja tijela ili sustava - regionalni bolni poremećaj i upalne bolesti poput bolesti vezivnog tkiva i vaskulitisa koji imaju mišićno-koštane manifestacije, npr. sistemski eritematozni lupus (5).

Mišićno-koštane bolesti pogađaju ljude od adolescencije do starije dobi. Predviđa se da će prevalencija i utjecaj mišićno-koštanih bolesti rasti s porastom globalne populacije osobito u sredinama niskog i srednjeg imovinskog stanja. Također, javljaju se obično kod drugih nezaraznih bolesti u zdravstvenim stanjima s multimorbiditetom.

Analiza podataka iz studije Svjetske zdravstvene organizacije o globalnom starenju i zdravlju odraslih (SAGE) ukazuju na visoku prevalenciju artritisa u sredinama niskog i srednjeg imovinskog stanja, posebno među onima u nižem socioekonomskom položaju (5).

2.3. Osteoartritis kuka

Osteoartritis (OA) je degenerativno stanje kao rezultat mehaničkog preopterećenja u zglobu koji nosi težinu (6). Trenutačna misao je da osteoartritis kuka proizlazi iz brojnih različitih stanja, a svaki je povezan s jedinstvenim etiološkim čimbenicima koji imaju zajednički završni put. Najčešći simptom OA kuka je bol oko zgloba kuka (obično u području prepona). Većinu vremena bol se razvija sporo i pogoršava se s vremenom. Također, bol može imati nagli početak. Starenje i genetski čimbenici važni su čimbenici koji uzrokuju OA kuka (7).

Osteoartritis kuka prvenstveno utječe na zglobnu hrskavicu, ali izaziva promjene na subhondralnoj kosti, sinoviji, ligamentima i zglobnoj čahuri. Ova degeneracija dovodi do gubitka zglobnog prostora što može potencijalno dovesti do prvih simptoma (8). OA kuka je jedan od 15 najvećih

svjetskih uzročnika invalidnosti (9). Također, prevladava kod 10% ljudi iznad 65 godina, gdje je 50% svih slučajeva simptomatsko (10). Prema talijanskom istraživanju, kuk je definiran kao drugi zglob koji najviše boli (nakon koljena) kao rezultat osteoartritisa (11).

2.3.1. Prevalencija

Razlika između kliničke i radiografske prevalencije OA kuka ostaje nejasna; međutim, većina epidemioloških studija OA kuka uključuje radiografske parametre za utvrđivanje prevalencije bolesti. Istraživanja pokazuju da se OA kuka epidemiološki razlikuje od OA koji utječu na ostale zglobove. Na primjer, samo mali postotak pacijenata koji su bili podvrgnuti ugradnji totalne endoproteze kuka (TEP) za rješavanje primarne OA kuka bila je potrebna totalna endoproteza koljena (3% -7%) i obrnuto. U istaknutoj studiji utemeljenoj u SAD-u zabilježena je prevalencija simptomatskog OA kuka kod 9,2% među odraslim osobama u dobi od 45 godina i starijim, a 27% pokazuje radiološke znakove bolesti, također, prevalencija je bila nešto veća kod žena. Sustavni pregled radiografske prevalencije OA kuka pokazao je porast srednje prevalencije s napredovanjem dobi i za muškarce i za žene. Muškarci imaju veću prevalenciju kuka OA prije 50 godina života, dok žene nakon toga imaju veću prevalenciju. Prema podacima Centra za kontrolu i prevenciju bolesti, doživotni rizik od simptomatskog OA kuka iznosi 18,5% za muškarce te 28,6% za žene (7).

2.3.2. Uzroci

Zglobovi imaju iznimno nisku razinu trenja da je njihovo trošenje vrlo malo osim u slučajevima pretjerane upotrebe ili traume. Osteoartritis (OA) započinje s nenormalnim promjenama u stanicama koje stvaraju sastojke hrskavice, primjerice kolagen i proteoglikani. Kolagen služi za čvrstoću, a proteoglikani za elastičnost. Kod OA se hrskavica stanjuje, a na površini se stvaraju pukotine. Posljedično dolazi do stvaranja malih šupljina u kosti ispod oslabjele hrskavice koje oštećuju kost. Na krajevima kosti, mogu se oblikovati koštani izdanci (osteofiti), koji su vidljivi te ih je moguće opipati te oni često ometaju normalnu funkciju zgloba i uzrokuju bol (12).

Za razliku od normalne glatke površine hrskavice, promijenjena hrskavica postaje izbrazdana i gruba. Svi dijelovi zgloba; kosti, hrskavica, zglobna čahura i tetive te propadaju mijenjajući strukturu zgloba pa se kretanje u zglobu ne mogu više izvoditi glatko (12).

Postoje dva uzroka osteoartritisa. Primarni (idiopatski) čiji je uzrok nepoznat te sekundarni koji se javlja zbog neke druge bolesti kao Pagetova bolest, acetabularna displazija, deformiteti, infekcije, ozljede ili čak zbog pretjeranog korištenja zgloba (12).

2.3.3. Rizični čimbenici

- Prethodna trauma kuka (uzrokuje ozljede ili prijelome) - uglavnom rezultira jednostranim osteoartritisom kuka
- Primarni upalni artritis (npr. Reumatoidni artritis, ankilozirajući spondilitis)
- Morfologija zglobova
- Genetika
- Kongenitalna i razvojna bolest kuka (npr. Kongenitalna dislokacija kuka, Pertheova bolest, skliznuta gornja bedrena epifiza, razvojna displazija kuka)
- Subhondralni defekti kostiju
- Pretilost - uglavnom rezultira bilateralnim osteoartritisom kuka
- Zanimanje koje uzrokuje prekomjerno naprezanje kukova
- Starija dob
- Spol (ženski > muški)
- Sport (sport s većim utjecajem u mlađoj dobi može uzrokovati povećanje snage zglobnih hrskavica, gdje sport slabog utjecaja ne mijenja sastav hrskavice)
- Menopauza
- Metaboličke bolesti i akromegalija
- Sjedilački način života
- Femoroacetabularni impingement
- Avaskularna nekroza

- Etnička pripadnost - 80-90% manje je prevladava u azijskom stanovništvu u odnosu na stanovništvo u SAD-u
- Dijeta - niska razina vitamina D, C i K (13).

2.3.4. Klinička slika

- Bol:
 - Postupno se pojačava
 - Otežano kretanje; kada se kuk preoptereti
 - Smanjuje se laganim kretnjama
 - Obično u preponama / bedrima, širi se prema straga ili u koljeno
 - Krajnji stadij: stalna bol i noćna bol (13).
- Ukočenost:
 - Jutarnja ukočenost s osteoartritisom u krajnjem stadiju, obično olakšanje laganim pokretima (<1 sat)
 - Zakočenost pokreta zgloba kuka
 - Smanjeni opseg pokreta - što dovodi do kontraktura zglobova i atrofije mišića
 - Krepitacije pri pokretu
 - Poremećaji u hodu - hodanje kratkim korakom, antalgično hodanje, trendelenburgov hod, ukočeni hod u kuku
 - Odstupanje od duljine nogu
 - Lokalna upala (13).

2.3.5. Dijagnostika

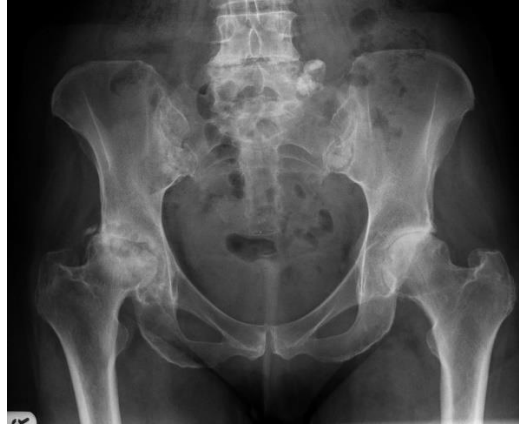Svi bolesnici s OA kuka (ili ostalih zglobova) mogu se svrstati u dvije skupine: 1) bolesnici s radiografskim OA koji su asimptomatski i otkriveni su slučajno i 2) bolesnici sa simptomatskim OA, koji imaju simptome kao što su bol, ograničena pokretljivost, smanjenje ili gubitak funkcije zahvaćenog zgloba. Simptomatski OA općenito je definiran s prisutnošću boli i ograničenom pokretljivošću zgloba s određenim radiološkim karakteristikama (npr. osteofiti, subhondralna cista i skleroza subhondralne kosti), ovisno o stupnju OA (14).

OA kuka može se dijagnosticirati kombinacijom nalaza iz anamneze i fizikalnog pregleda. Kriteriji za dijagnozu osteoartritisa kuka su najčešće korišteni oni iz American College of Rheumatology:

- Klinički kriteriji 1
 - Bol u kukovima
 - Unutarnja rotacija natkoljenice $<15^\circ$
 - Brzina sedimentacije eritrocita (SE) ≤ 45 mm / h ili fleksija natkoljenice $\leq 115^\circ$ ako SE nije dostupan

- Klinički kriteriji 2
 - Bol u kukovima
 - Bol pri unutarnjoj rotaciji natkoljenice
 - Jutarnja ukočenost ≤ 1 sat
 - >50 godina

- Klinički + radiografski kriteriji:
 - Bol u kukovima
 - Dvije od sljedećih:
 - Sedimentacija eritrocita <20 mm/h
 - Osteofiti na rendgenu
 - Zglobni prostor sužen na rendgenu (13).



Slika 4. Radiološki prikaz osteoartritisa kuka. Preuzeto s: <https://radiopaedia.org/cases/hip-osteoarthritis>

Sutlive i sur. su objavili popis varijabli za otkrivanje osteoartritisa kuka u pacijenata s jednostranim bolom u kuku. Ako postoje 3/5 varijabli, vjerojatnost nastanka OA iznosi 68%. S 4-5/5 šansa se povećava na 91%. Varijable su pozitivne kada u testovima postoji bol ili ograničen opseg pokreta.

Pet varijabli su:

- Fleksija
- Unutarnja rotacija natkoljenice
- Vanjska i unutarnja rotacija u abdukciji i addukciji natkoljenice
- FABER test: fleksija, abdukcija i vanjska rotacija natkoljenice
- Test fleksije kuka (15).

Međunarodna klasifikacija funkcioniranja, bolesti i zdravlja (International Classification of Functioning Disability and Health, ICF) je najsveobuhvatnija klasifikacija za procjenu stanja bolesnika s OA (16). ICF se sastoji od 3 djela koje čine „funkcioniranje i nesposobnost“, a to su: aktivnosti, sudjelovanja i tjelesne funkcije. Sastavnica „aktivnost“ procjenjuje izvršavanje zadataka, „sudjelovanje“ procjenjuje uključivanje u životne situacije, a „tjelesne funkcije i strukture“ se odnose na anatomske dijelove o fiziološke funkcije (17). ICF se koristi za procjenu učinka osteoartritisa na bolesnika pa se koristi u kliničkoj praksi, rehabilitaciji, ali i istraživanjima, edukaciji itd. Potrebno je paziti jer se ICF klasifikacija često istražuje i mijenja (18).

2.3.6. Konzervativno liječenje OA kuka

Za liječenje osteoartritisa, provodi se nekirurško (nefarmakološko i farmakološko) ili kirurško liječenje ali to ne liječi uzrok, nego smanjuju posljedice OA (poput boli i gubitka funkcije) (19).

Liječenje bolesnika s OA kuka ovisi o intenzitetu simptoma, ograničenju pokretljivosti kuka, stupnju nesposobnosti u svakodnevnim aktivnostima te smetnjama spavanja. Primjena nekirurškog (nefarmakološkog i farmakološkog) liječenja uvijek je naznačena u početnoj fazi bolesti. U naprednim fazama bolesti, kada primijenjeno nekirurško liječenje nije dalo zadovoljavajuće rezultate, provodi se kirurško liječenje. Operacija ugradnje totalne endoproteze kuka trebala bi se primijeniti kao posljednja metoda liječenja u bolesnika s OA kuka, tj. nakon neuspjeha ili nemogućnosti korištenja (zbog ozbiljnost bolesti) sve preostale metode liječenja (14).

2.3.6.1. Farmakološko liječenje

- Lijekovi za ublažavanje simptoma:
- Paracetamol
- NSAR:
 - Male doze i trajanje zbog nuspojava
 - Da se koristi za bolesnike koji ne reagiraju dobro na paracetamol
 - Bolesnici s visokim rizikom od razvoja gastrointestinalnih nuspojava: Neselektivni NSAID zajedno s gastroprotektivnim sredstvom ILI selektivnim inhibitorom COX-2
- Duloksetin - djeluje na središnji živčani sustav kako bi spriječio bol
- opiodi:
 - Tramadol (netoksični opioid)
 - Može se koristiti u kombinaciji s paracetamolom
 - Alternativno, ako nisu NSAIDs i inhibitori COX-2, nisu učinkoviti ili kontraindicirani
- Intraartikularne injekcije:
 - kortikosteroidi
 - Razmislite o tome kada se pacijenti pokažu i ne reagiraju na paracetamol i NSAID.
 - Plazma bogata trombocitima (još uvijek nedostaju dokazi)

- Hijaluronska kiselina (još uvijek nedostaju dokazi za učinkovitost u liječenju osteoartritisa kuka)
- Bolest modificirajući lijekovi (istraživanje na ovu temu još uvijek traje) (20).

2.3.6.2. Nefarmakološko liječenje

Kod nefarmakološkog liječenja, najbitnije je načelo da je bolesnik u centru liječenja, da se pristupi individualno te holistički sagledavaju problem (npr. komorbiditeti). Baza nefarmakoloških metoda liječenja su edukacija, smanjenje tjelesne mase (osobe s prekomjernom tjelesnom masom) te provođenje vježbi. Ovisno potrebi bolesnika, provode se i drugi oblici konzervativnog liječenja. To su fizikalna terapija, radna terapija, primjena ortopedskih pomagala kao i biomehaničke intervencije (17).

2.3.6.2.1. Vježba i pravilna prehrana

Smatra se da je vježbanje jedna od najboljih nefarmakoloških metoda liječenja osteoartritisa. Kod starijih osoba te osoba s kroničnim bolestima uz OA, progresivni trening snage i aerobni trening srednjeg intenziteta daje najbolje rezultate u cilju smanjenja boli i poboljšanja funkcije. Kombinacija pravilne prehrane, aerobnog treninga te vježbi daje puno bolje rezultate u svrhu smanjenja boli i poboljšanja funkcije, nego samo vježba. Istraživanja navode postojanje proupalnih citokina u serumu kod bolesnika s OA te je dokazano da se vježbanjem djeluje na medijatore upale smanjujući upalu. Prekomjerna tjelesna masa i pretilost su rizični čimbenici za razvoj OA te je dokazano da je progresivni trening snage praćen pravilnom prehranom najučinkovitija konzervativna metoda u liječenju debljine i metaboličkog sindroma. Takvim isplaniranim programom se postižu najbolji analgetski, protuupalni i funkcijski učinci (21).

2.3.6.2.2. Fizikalna terapija

Fizikalna terapija se prvenstveno koristi za smanjivanje boli, ali također se koristi i za popuštanje mišićnog spazma, za bolju cirkulaciju te bolju provodljivost živčanih vlakana. Od fizikalnih agenasa najčešće se koriste: led, voda, struja, parafin, magnet te ultrazvuk (22).

Krioterapija je korištenje hladnoće u svrhu smanjenja boli, a provodi se u obliku kriomasaže, kriobloga, kriokupke, hladan zrak i sprej. Izvor hlađenja ovisi o dijelu tijela koji se tretira. Liječenje traje od 10-20 minuta dok hladnoća ne postane nepodnošljiva. Kod osteoartritisa kuka, najčešće se provodi kriomasaža ledom te hladnim zrakom. To traje od 7-10 minuta (22).

Hidroterapija je korištenje vode u terapijske svrhe. Glavni razlog za primjenu jest primjena fizioloških i terapijskih učinaka topline i hladnoće. Također, voda se koristi kao hidrogimnastika. To je vježbanje u vodi, jer voda zbog uzgona može biti kao rasterećenje, ali i opterećenje. Koriste se još i kupke, gdje je pacijent cijeli uronjen ili drži određene dijelove tijela u kadama s promjenjivom temperaturom. Također, provodi se podvodna masaža s mlazom koji u isto vrijeme ima učinke masaže i hidroterapije. Od hidroterapije koriste se još i vrtložne kupke, saune, parne kupelji, a ako se koristi mineralna voda, to se naziva balneoterapija (22).

Elektroterapija je korištenje električne energije različitih frekvencija u terapijske svrhe. Postoje dva oblika elektroterapije: direktna i indirektna. Direktna je kada se električna energija bez pretvorbe koristi u svrhu liječenja, a indirektna je kada se električna energija pretvara u drugi oblik energije također u svrhu liječenja. Dijele se na: galvanske struje, dijadinamske struje, ultrapodražajne struje, interferentne struje, visokofrekventne struje, elektrostimulaciju te elektromagnetnu energiju (22).

Termoterapija je korištenje topline ili hladnoće u terapijske svrhe. Najčešći medij koji se koristi je topla kupka, parafin, infracrvene zrake te kratkovalna i mikrovalna diatermija. Parafin se primjenjuje u tri oblika: uranjanje dijela tijela, umakanje okrajaka udova i premazivanje parafina na dio tijela (22).

Ultrazvuk je primjena ultrazvučnih zraka u terapijske svrhe. Glavni učinak ultrazvuka je zagrijavanje tkiva. Postoji dvije vrste: površinski i dubinski (22).

2.4. Kirurško liječenje - ugradnja endoproteze kuka

Ukoliko provedena konzervativna terapija ne daje zadovoljavajuće rezultate kao što su smanjenje boli i poboljšanje funkcije, bolesnik je primoran na operaciju, odnosno ugradnju proteze zgloba kuka. Ugradnja endoproteze kuka je postala jedan od najčešćih zahvata ugradnji proteza te se smatra najkvalitetnijim ortopedskim zahvatom uopće (23).

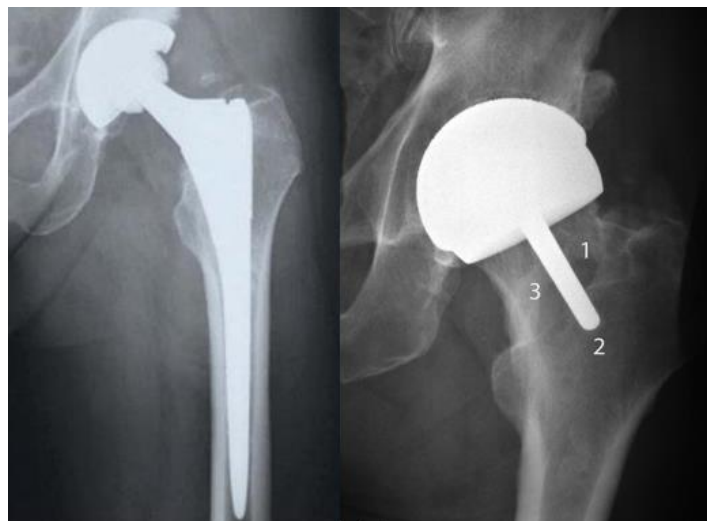
2.4.1. Povijesni pregled endoproteze kuka

Davne 1891. godine zabilježeni su prvi pokušaji ugradnje endoproteze kuka gdje se upotrijebila slonovača za zamjenu glave bedrene kosti. Kasnije, 1925. godine proizvedena je parcijalna endoproteza koja je bila od stakla te se postavljala na glavu bedrene kosti. Ta endoproteza nije podnosila velika opterećenja koja se javljaju u zglobu te je dolazilo do loma (23).

Smatra se da je prvu operaciju ugradnje totalne endoproteze kuka izveo engleski ortoped i kirurg dr. Wiles 1938. godine u Londonu u bolnici Middle-sex Hospital. Metalni *acetabulum* je bio fiksiran za zdjelicu, a femoralni dio endoproteze je bio fiksiran vijcima što je izgledalo kao ekstramedularno pozicionirani stem. Iako je ovakav oblik endoproteze predstavljao idejno napredak kod endoproteza, metalne komponente su se zbog velikog trenja rasklimala i postale su bolne za bolesnika. U Europi su najznačajniji nositelji ovog razvoja endoproteze bili J. Watston-Farrar, P. Ring, G. K. McKee u Engleskoj. Oni su također primjenjivali metal – metal endoproteze, ali nisu bile dugotrajne zbog prevelikog trenja i trošenja. Kasnije, značajnu promjenu uveo je ortopedski kirurg John Charlney koji je sam dizajnirao i izveo značajan broj implantacija endoproteza kuka. Njegove proteze ostale su i dan danas standard, a to su cementne totalne endoproteze kuka. Charlneyeva endoproteza je izgledala tako da je femoralna komponentna sa zakrivljenim stemom građena od nehrđajućeg čelika, acetabularna komponenta je polietilenska čašica visoke gustoće i metalna glavica promjera 22.5 mm. (24)

2.4.2. Vrste endoproteza

Podjela endoproteza po broju dijelova može biti djelomična (parcijalna) te potpuna (totalna). Kod parcijalne, kako sam naziv navodi zamjenjuje se samo jedan dio zglobnog tijela, uglavnom je to glava bedrene kosti zbog frakture. Prilikom ugradnje totalne endoproteze kuka zamjenjuju se oba zglobna tijela, acetabularni i femoralni dio. Također, proteze mogu biti monolitne, odnosno izrađene iz jednog dijela te modularne izrađene od više dijelova koji se sklapaju tijekom operacije. Monolitne proteze su jeftinije i manje su sklone rastavljanju, dok modularne omogućavaju podešavanje implantata u toku zahvata (25).



Slika 5. Totalna i parcijalna endoproteza kuka. Preuzeto s:
https://medapparatus.com/Ortho/Joint_Arthroplasty_Hip_Page1.html

Prema načinu fiksacije endoproteze postoje cementne, bescementne i hibridne. Razlika između cementnih i bescementnih je u njihovom obliku i površini. Cementna ima glatke površine, a bescementna mora biti na površini hrapava s mikro i makroporama u koju kasnije sraštava kost. Bescementne femoralne komponente su građene da se mogu ukliniti u trup bedrene kosti te tako primarno fiksirati. Takav način fiksacije se naziva „press-fit“ fiksacija. Mnoge studije pokazuju vrlo dobre rezultate kod fiksiranja endoproteza po principu „press-fit“, ali se razlikuju po obliku distalnog tijela tako što su cilindričnog ili koničnog oblika s četiri ili više krilaca u presjeku (26).

Kod fiksacije bescementne acetabularne komponente postoje dva tipa. Jedno je da komponenta ima navoj koji se uvrće u koštano ležište, a druga se, kao i femoralna komponenta, fiksira po principu „press-fit“. Kod bescementnih endoproteza s navojem ili po „press-fit“ principu, vrlo je važna primarna fiksacija u koštano ležište kako bi kasnije kost dobro srasla u protezu. To urastanje kosti nazivamo sekundarna fiksacija. Generalno, bescementne endoproteze se ugrađuju mladim pacijentima s kvalitetnijom kosti koja će urasti u endoprotezu te osigurati čvrstoću (26).

Nadalje, cementne endoproteze su dobile naziv po sredstvu fiksacije, odnosno koštanom cementu (*metilmetakrilat*). Glavna zadaća cementa je da povećava dodirnu površinu između endoproteze i koštanog ležišta za čak do 200 puta. S time se smanjuje opterećenje po jedinici površine u kontaktu (26).

Koštani cement je masa koja se dobije miješanjem tekućine i praha te onda započinje brzi proces polimerizacije. U toku operacije, ta masa se utisne u dijafizu bedrene kosti te naknadno se namjesti i femoralna komponenta endoproteze. Tako isto vrijedi i za acetabularni dio. Ovakav način fiksacije se upotrebljava kod manje aktivnih i starijih ljudi zbog opasnosti od prijeloma tijekom ugradnje endoproteze (26).

Ako postoje kombinacije jedne cementne komponente, a druge bescementne, takva se endoproteza naziva hibridnom endoprotezom. Uglavnom se postavlja cementna femoralna komponenta i bescementna acetabularna komponenta, ali i obrnuto (26).

Endoproteze se mogu podjela po konstrukciji na: anatomske kratke endoproteze, pokrovne endoproteze te standardne anatomske koje se najviše upotrebljavaju i imaju najširu medicinsku indikaciju (26).

Uz sve nabrojane, postoje još i revizijske i tumorske endoproteze. Revizijske endoproteze se upotrebljavaju za rješavanje kasnih komplikacija zbog nestabilnosti standardnih endoproteza, a rabe se najčešće bescementni dijelovi (26).

Tumorske endoproteze su posebno oblikovane (modularne) endoproteze koje se koriste u rekonstruktivnoj tumorskoj kirurgiji ili kod destrukcija kosti kao što su stanja nakon periprotetičkih prijeloma kosti, infekcije kosti itd. (26).

2.4.3. Materijali endoproteze

Tablica 2. Materijali endoproteze.

PROTEZA	POZITIVNE STRANE	NEGATIVNE STRANE
Metal - polietilen	<ul style="list-style-type: none">• Puno dokaza u prilog korištenja• Predvidljivi vijek trajanja• Financijski isplativa	<ul style="list-style-type: none">• Polietilenska oštećenja koja vode do aseptičnog labavljenja
Metal - metal	<ul style="list-style-type: none">• Potencijalno duži vijek trajanja od polietilena zbog smanjenog trošenja• Veća glava femura- niža stopa dislokacije	<ul style="list-style-type: none">• Potencijalni kancerogeni učinak metalnih iona
Keramika - keramika	<ul style="list-style-type: none">• Slabo trenje• Malo oštećenja• Inertna tvar	<ul style="list-style-type: none">• Visoka cijena• Zahtijeva stručno umetanje zbog sprečavanja ranog oštećenja• Može proizvoditi zvukove pri pokretu

Preuzeto s: Knight, S. R., Aujla, R., & Biswas, S. P. Total Hip Arthroplasty – over 100 years of operative history. Orthopedic Reviews, 3(2), 16. 2011. Dostupno na: <https://www.ncbi.nlm.nih.gov/pmc/articles/PMC3257425/>

2.4.4. Indikacije za ugradnju endoproteze kuka

Tablica 3. Indikacije za ugradnju endoproteze kuka (26).

INDIKACIJE ZA UGRADNJU ENDOPROTEZE KUKA	
Primarne degenerativne promjene kuka	Idiopatske
Sekunarne degenerativne promjene kuka	Razvojni poremećaj kuka
	Epifizioliza glave bedrene kosti
	Avaskularna nekroza glave bedrene kosti
	Posttraumatska stanja
	Reumatoidni artritis
	Metabolički poremećaji
	Neuropatski poremećaji
	Hemofilija
	Endokrini poremećaji
	Drugi artritisi
Trauma	
Posljedica neprikladno obavljenih kirurških zahvata	
Razvojni poremećaj kuka u mladoj dobi	
Reumatski upalni procesi u mladoj dobi	
Tumori	

Preuzeto iz: Kolundžić R, Orlić D. Četrdeset godina ugradnje totalne endoproteze zgloba kuka u hrvatskoj, u klinici za ortopediju Zagreb – ortopedska operacija 20. Stoljeća. Liječnički vjesnik, Vol. 133 No. 9-10, 2011. Dostupno na: <https://hrcak.srce.hr/171859>

2.4.5. Vrste endoproteza kuka s obzirom na dob i indikaciju

Tablica 4. Vrste endoproteza kuka s obzirom na dob i indikaciju.

Dob	Indikacija	Endoproteza
< 40 god.	Razvojni poremećaj kuka	TEP bescementni
	Reumatoidni upalni proces	TEP bescementni ili cementni
	Tumori	Tumorska endoproteza
40 – 50 god.	Razvojni poremećaj kuka	TEP bescementni
50 – 60 god.	Osteoartritis	TEP bescementni ili hibridna endoproteza
	Prijelomi	PEP ili TEP bescementni ili TEP hibridni
	Tumori	Tumorska endoproteza
60 – 75 god.	Osteoartritis	TEP bescementni ili cementni ili TEP hibridna
	Prijelomi	PEP ili TEP bescementni ili cementni
>75 god.	Osteoartritis	TEP bescementni ili cementni

Preuzeto iz: Kolundžić R, Orlić D. Četrdeset godina ugradnje totalne endoproteze zgloba kuka u hrvatskoj, u klinici za ortopediju Zagreb – ortopedska operacija 20. Stoljeća. Liječnički vjesnik, Vol. 133 No. 9-10, 2011. Dostupno na: <https://hrcak.srce.hr/171859>

2.4.5. Komplikacije pri i nakon ugradnje endoproteze

Tablica 5. Komplikacije pri i nakon ugradnje endoproteze.

Intraoperacijske	Rane postoperacijske	Kasne postoperacijske
anesteziološke i metaboličke	opće	infekcija
neurovaskularne	<ul style="list-style-type: none">tromboza	prijelomi femura s ugrađenom endoprotezom
na femuru	<ul style="list-style-type: none">alergične reakcije	prijelomi endoproteze
na zdjelici	lokalne	nestabilnost i migracija endoproteze
štetno djelovanje koštanog cementa	<ul style="list-style-type: none">hematom	sistemske i različite dugotrajne komplikacije
prekomjerno krvarenje tijekom zahvata	<ul style="list-style-type: none">infekcija	bolest stranih čestica
	<ul style="list-style-type: none">luksacija endoproteze	
	<ul style="list-style-type: none">komplikacije osteotomije velikog trohantera	
	<ul style="list-style-type: none">ektopične kalcifikacije ili periartikularne osifikacije	

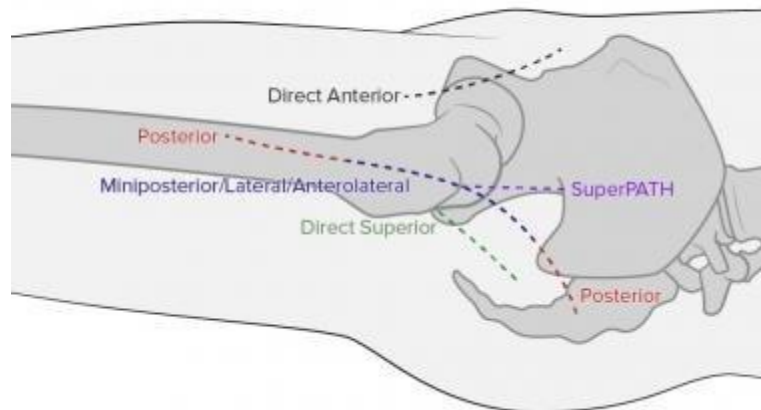
Preuzeto iz: Karachalios, T., Komnos, G., & Koutalos, A. Total hip arthroplasty. EFORT Open Reviews, 3(5), 232–239. 2018. Dostupno na: <https://www.ncbi.nlm.nih.gov/pmc/articles/PMC5994632/>

2.4.6. Kirurški zahvati

Prilikom kirurškog zahvata, zglobu kuka se može pristupiti s prednje, lateralne i stražnje strane u standardnim operacijskim tehnikama, ali i minimalno invazivnim tehnikama. Najčešće se u praksi primjenjuju pristupi kao: anterolateralni pristup prema Watson-Jonesu koji je poznat kao prednji pristup, zatim stražnji pristup prema Gibson-Mooreu ili tzv. „južni pristup“, prednji ili femoralni pristup prema Smith-Petersenu, lateralni pristup prema Ollieru s modifikacijama kao npr.

Charnleyeva modifikacija te pristup prema Baueru. Od prethodno navedenih konvencionalnih pristupa, razvili su se minimalno invazivni pristupi koji se sve češće koriste (26).

Za ugradnju endoproteze kuka danas se koriste uglavnom stražnji i prednji pristup. Stražnji pristup je postao vrlo popularan zbog jednostavne izvedbe koja ne oštećuje abduktorni mehanizam kuka što smanjuje šepanje poslije ugradnje endoproteze. Međutim, ima veliku manu: značajno povećava rizik od luksacije endoproteze (28), a neki autori navode da se rizik od luksacije ugrađene stražnjim pristupom procjenjuje na 9% (29). Neki autori tvrde da nema razlike u funkcionalnom oporavku, šepanju ili luksaciji kod bolesnika kojima je ugrađena endoproteza anterolateralnim ili stražnjim pristupom (30). Mogućnost luksacije se više povezuje s neodgovarajućom veličinom glave endoproteze, nego kirurškim pristupom, stoga endoproteze s većom glavom se teže iščaše (31).



Slika 6. Kirurški pristupi. Preuzeto s: <https://emedicine.medscape.com/article/2000333-overview>

2.4.6.1. Minimalno invazivni antero-lateralni pristup

Posljednjih nekoliko godina, minimalno invazivni pristupi (MIP) stekli su veliku popularnost. Kako su s vremenom endoproteze postajale sve kvalitetnije i stabilnije, ortopedi su počeli provoditi minimalno invazivne tehnike s ciljem očuvanja muskulature te ubrzanja postoperativnog oporavka. Provođenjem takvih tehnika značajno je smanjen gubitak krvi, smanjena poslijeoperativna bol, manji rez na koži, skraćen boravak u bolnici te postignut bolji oporavak i povratak aktivnostima svakodnevnog života. Rezovi manji od 10 cm se nazivaju „mini invazivni“. Također, da bi zahvat bio mini invazivan, nije nužno da rez na koži bude čim manji, nego da oštećenje potkožnog tkiva bude s čim manje trauma te da insercije mišića ostanu očuvane (32).

Minimalno invazivni antero-lateralni pristup (MIALP) prati intermuskularnu ravninu između *m. tensora fasciae late* (TLF) i *m. gluteus mediusa* (GM). Ovaj pristup je stekao najveću popularnost zbog relativnog očuvanja abduktora, stražnjeg dijela zglobne kapsule te vanjskih rotatora što omogućuje brži oporavak, smanjen je rizik od dislokacije te pristup ne zahtijeva poseban operacijski stol zbog pacijentovog položaja na leđima. Zahvat se odvija pod općom ili spinalnom anestezijom (32).

Kirurški zahvat započinje tako da se označe *spina iliaca anterior superior* (SIAS) i veliki trohanter. Rez veličine 6-10 cm, ovisno o građi pacijenta ide od SIAS-a prema vrhu velikog trohantera. Nakon toga se potkožno tkivo reže kao po prethodnoj liniji. *Fascia lata* se reže 1-1.5 cm od hvatišta TFL-a. Operater bez rezanja prstima razdvoji TFL i GM te dođe do zglobne kapsule. Zglobna kapsula se reže u obliku slova T ili Z te se zglob dislocira. Nakon dislokacije, uklanjaju se osteofiti te se izvodi osteotomija glave bedrene kosti. Kad se odstrani glava bedrene kosti i uklone osteofiti na acetabulumu, brusilicom se oblikuje acetabulum te se implantira acetabularna komponenta. Veličina joj ovisi o vrsti proteze, kvaliteti kosti te operaterovoj preferenci (32).

Prilikom pripreme bedrene kosti, obje noge su na stolu blago spuštene te se operativna noga postavlja u adukciju ispod suprotne noge te se maksimalno rotira u vanjsku rotaciju. Okolna zglobna čahura se odstrani, ali se ne smiju oštetiti insercije vanjskih rotatora nogu. Ova pozicija omogućuje pristup kanalu bedrene kosti. Zatim se ugradi femoralna komponenta te je vrlo važno provjeriti pokretljivost u kuku te dužina noge (32).

2.4.6.2. Minimalno invazivni prednji pristup

Prilikom ugradnje endoproteze metodom prednjeg pristupa po Smith-Personu, pacijent je na leđima ili na boku, a rez je postavljen naprijed te je mišićni interval također prema naprijed sljedeći: međumišićni prostor između *m. sartorius* i *m. tensor fasciae latae* na površini, odnosno *m. rectus femoris* i *m. tensor fasciae latae* u dubini. Ostali postupak zahvata je kao kod antero-lateralnog minimalno invazivnog pristupa. Komplikacije koje se mogu javiti su: lom bedrene kosti te ozljeda *n. cutaneous femoris lateralis* (24).

2.4.6.3. Minimalno invazivni stražnji pristup

Makar se naziva, ovaj pristup nije minimalno invazivan, jer to je klasičan Mooreov stražnji pristup samo s kraćim kožnim rezom. Pacijent leži na boku. Rez započinje od posterolateralne strane velikog trohantera te se za 6 cm proteže distalno duž uzdužne osovine bedrene kosti. Ovim pristupom je pošteđen *m. quadratus femoris* koji se presijeca u konvencionalnom stražnjem pristupu te je smanjen rez *m. gluteus maximus* (33). Nedostatak ovog pristupa je veća mogućnost luksacije endoproteze (29).

2.4.6.4. Direktni lateralni pristup

Ovaj pristup se sve manje koristi kod standardnih zahvata ugradnje endoproteze. Postoji i minimalno invazivan direktan lateralni pristup, ali se ne koristi baš često upravo zbog presijecanja *m. gluteus medius*, što posljedično uzrokuje slabost abduktora. Ovaj pristup je dobar zbog manje mogućnosti rane luksacije i ozljede *n. ischiadicus*. Pacijent je u bočnom položaju. Kožni rez započinje 5 cm lateralno i distalno od velikog trohantera te se pruža 5 cm duž paralelne linije uzdužne osovine bedrene kosti završavajući u razini SIAS-a (24).

2.5. Rehabilitacija kod ugradnje endoproteze kuka

Neposredna rehabilitacija prije i poslije ugradnje endoproteze važna je za postizanje željene funkcionalnosti, a postupci koji se provode moraju biti individualni. Uz dobar angažman pacijenta i stručnog tima, poštivanja mjera opreza te uklanjanje svih faktora koji bi negativno djelovali na ishod, rehabilitacija dovodi do funkcionalnijeg zgloba te posljedično do bolje kvalitete života bolesnika. Prije svake rehabilitacije, potrebno je odrediti individualne ciljeve koji imaju fokus na edukaciji, povratku svakodnevnim životnim aktivnostima te radnom mjestu.

2.5.1. Preoperativna rehabilitacija

Preoperativna rehabilitacija se provodi s ciljem pripreme bolesnika za operacijski zahvat, ali i pripreme i edukacije za novonastalu postoperativnu rehabilitaciju, jer ako se kvalitetno provede preoperativna rehabilitacija, znatno se smanjuje postoperativna rehabilitacija, smanjuje se anksioznost bolesnika te jača mišićna snaga pridonosi bržem oporavku. Preoperativna rehabilitacija započinje jedan do dva tjedna prije operacije, a najčešće se provodi kroz postupke jačanja svih mišića, kardio-respiratornog treninga, fizikalne terapije te edukacije o hodu sa štakama. Važno je educirati pojedinca, ali i njegovu obitelj vježbama jačanja mišića, educirati o sprječavanju padova, pravilnim korištenjem pomagala koje će koristiti nakon operacije, kao i upoznavanje s postoperativnim ograničenjima i mjerama opreza. Svi navedeni čimbenici utječu na funkcionalnost nakon operativnog zahvata (34).

Također, vrlo je bitno educirati pacijenta o protokolima te mjerama opreza usmjerenima k sprečavanju luksacije endoproteze nakon ugradnje.

Mjere opreza:

- sjedenje na niskoj stolici (koristiti povišenje za stolicu ili wc školjku) - trajno
- sjedenje s prekrštenim nogama (addukcija do neutralnog položaja) – trajno
- nošenje teškog tereta - trajno
- izbjegavati unutarnju rotacije noge više od neutralnog položaja – trajno
- postaviti jastuk između koljena ako pacijent leži na boku – trajno
- izbjegavati ekstenziju u kuku nakon neutralnog položaja – trajno
- izbjegavati vanjsku rotaciju noge nakon neutralnog položaja – trajno

- kupanje u kadi – 3 mjeseca
- vezivanje cipela – 3 mjeseca
- spavanje na operiranom boku – 3 mjeseca (35)

Pacijenti kojima je indicirana ugradnja endoproteze kuka, vrlo vjerojatno imaju bolove te se manje kreću. Posljedično dolazi do slabljenja mišića nogu i cijelog tijela. Ovisno o stanju pacijenta, terapeut bi trebao sastaviti preoperativni program koji se sastoji uglavnom od vježbi cirkulacije te snaženja nogu i trupa. Ako je bolnost u kuku jaka, provode se statičke vježbe za glutealne mišiće i m. quadriceps femoris. Ostali zglobovi ako nisu bolni, trebaju se vježbati kroz pun opseg pokreta (35).

Moyer i suradnici su 2017. godine napravili pregledni rad koji obuhvaća 35 studija na 2956 ljudi. Autori su uspoređivali bol, funkcionalnost, snagu, anksioznost te vrijeme ostanka u bolnici nakon operacije i pokazalo se da rehabilitacija prije ugradnje endoproteze kuka značajno djeluje na smanjenje boli nakon operacije. Uspoređujući s kontrolnom grupom, pacijenti su imali značajno manje postoperativne boli, bolju funkcionalnost ali sličan oporavak. Također, kod anksioznosti nije bilo značajne razlike, ali je ostanak u bolnici bio značajno kraći (36).

2.5.2. Postoperativna rehabilitacija

Glavni cilj postoperativne rehabilitacije je čim brži i bezbolniji povratak pacijenta u aktivnosti svakodnevnog života. U proces rehabilitacije uključuje se sprečavanje i uklanjanje mogućih psiholoških, socijalnih i emocionalnih nedostataka. Također, uključuje se i kontrola boli, komorbiditeta, nuspojava, komplikacija te sprečavanje tromboembolije i iščašenja proteze. U prosjeku, pacijenti se već peti postoperativni dan otpuštaju kući iz bolnice (34).

-1. postoperativni tjedan

Postoperativna rehabilitacija počinje istog dana nakon operacije ako je pacijent budan i dobro se osjeća. U prvom tjednu najvažniji cilj je postići samostalnost u posjedanju i transferima, težiti

pravilnom obrascu pokreta te hod po stepenicama. Provode se vježbe disanja, vježbe cirkulacije i za sprečavanje duboke venske tromboze, statičke vježbe *m. quadricepsa femorisa* i *m. gluteus maximusa* u ležećem položaju na leđima.

Uz navedene vježbe primjenjuju se i fizikalni agensi: analgezija krioterapijom na zglobu kuka, manualna drenaža, bandažiranje noge te elektrostimulacija natkoljenice i potkoljenice.

Operirana noga mora biti na povišenom te u srednjem položaju, bez addukcije. Kako pacijent ne bi slučajno nogu pomaknuo u addukciju, odnosno prekrižio, između koljena se postavlja jastuk koji služi još i kao otklon operirane noge od srednje linije prilikom okretanja na neoperirani kuk (34).

- 2. – 4. postoperativni tjedan

U ovom periodu postoperativne rehabilitacije cilj je povećati opseg pokreta u kuku te naučiti pacijenta pravilan obrazac hoda uz dvije podlakatne štake. Cilj je postići fleksiju do 90° te abdukciju do 20°

Nastavak provođenja vježbi za povećanje opsega pokreta i statičke vježbe snaženja operiranog kuka s naglaskom na progresivno povećanje opterećenja. Kako bi se koža i potkožno tkivo vratilo u prvobitno stanje, provodi se mobilizacija ožiljka (34).

- 4. – 6. postoperativni tjedan

U periodu rehabilitacije od četvrtog do šestog tjedna cilj je nastaviti s učenjem hoda, ali uz jednu podlakatnu štaku. Također, povećati snagu okolne muskulature i opseg pokreta. Može se nastaviti s elektrostimulacijom mišića. Preporuka je po kući hodati s jednom štakom, a izvan kuće s dvije podlakatne štake. Nastaviti s vježbama snaženja svih mišića nogu te uvesti sobni bicikl (34).

- 6. – 8. Postoperativni tjedna

Nakon šestog tjedna cilj je maksimalno ostvariti pravilan obrazac hoda, postići potpuni opseg pokreta, povratiti snagu okolne muskulature, normalizirati ravnotežu te vratiti se normalnim životnim aktivnostima. Preporučuje se uvesti statičke i dinamičke vježbe ravnoteže proprioceptije (34).

Doziranje opterećenja operirane noge

Prilikom doziranja opterećenja na operiranu nogu, vrlo je važno pacijentu napomenuti da se opterećenje povećava postepeno kako bi se koštano ležište endoproteze prilagodilo na promjene. U prosjeku, kosti treba oko dva do tri mjeseca da uraste u endoprotezu. Opterećenje se mjeri pomoću sobne vage, tako da pacijent stavi operiranu nogu na vagu. Prvih šest tjedana se opterećuje s 10-15 kg i to se naziva podražajno opterećenje. Kasnije, od šestog do osmog tjedna, pacijent je i dalje s dvije štake, ali opterećenje se povećava od 15-30 kg. Nakon osmog tjedna, kreće se s opterećenjem od polovine tjelesne mase, odnosno 30-50 kg. Tek nakon 12. postoperativnog tjedna dozvoljeno je upravljanje automobilom i spavanje na operiranom boku. Lagano se kreće sa sportskim aktivnostima, ali se preporučuje izbjegavati aktivnosti kod kojih ima naglih promjena smjera (34).

Snaga mišića prosječno opada 3-4% svakodnevno tijekom prvog tjedna imobilizacije (37). Upravo zato, što se ranije započne s vježbanjem, to će postoperativna slabost mišića biti manje izražena (38). Iako postoji velik broj različitih protokola vježbanja, ne postoji zlatni standard nego protokol ovisi o instituciji te o individualnom stanju pacijenta (35).

Primjer postoperativne rehabilitacije:

- Postoperativno 1. dan:
 - procjena zgloba
 - statičke vježbe u krevetu ležeći na leđima (*m.gluteus maximus*, *m.quadriceps femoris*, *m.gastrocnemius*)
 - dinamičke vježbe ostalih zglobova

- vježbe disanja
 - transfer iz kreveta na stolicu i obrnuto (35)
- Postoperativno 2. dan:
- nastavak istih vježbi u krevetu – povećanje opsega pokreta do granice boli
 - vježbe hoda uz pomoć pomagala (razboj, štake ili hodalica) (35)
- Postoperativno 3.- 5. dan (do otpusta iz bolnice):
- nastavak povećanja opsega pokreta i snage do granice boli
 - nastavak vježbi hoda (hod po stepenicama)
 - osposobljavanje bolesnika za izvođenje aktivnosti svakodnevnog života (35)
- Postoperativno 5. dan – 4. tjedan (kod kuće):
- nastavak vježbi za aktivnosti svakodnevnog života
 - nastavak vježbi hoda sa sve većim opterećenjem
 - vježbe jačanja mišića oko zgloba kuka
 - vježbe istezanja mišića oko zgloba kuka – povećanje fleksibilnosti (35)

Svaki rehabilitacijski protokol je individualno namijenjen te je podložan promjenama.

Mađarević i suradnici su 2013. godine proveli istraživanje na dvije skupine od po 64 pacijenta, kod kojih se uspoređivao rani oporavak nakon operacije po standardnom lateralnom pristupu te minimalno invazivnim antero-lateralnim pristupom. Analizirana je vizualno-analogni skala (VAS) boli, fleksibilnost operiranog kuka, jakost abdukcije te brzina hoda na 50 metara udaljenosti. Mjerenja su provedena nakon sedam dana od operacije te 30 dana nakon. Rezultati su pokazali da rani oporavak bolesnika operiranih minimalno invazivnim antero-lateralnim pristupom je značajno brži nego kod bolesnika operiranih klasičnim pristupom (39).

2.6. Usporedba ishoda rehabilitacije provedene uz nadzor i bez nadzora fizioterapeuta.

Sve više novijih istraživanja koja uspoređuju ishod rehabilitacije provedene uz nadzor fizioterapeuta i bez nadzora fizioterapeuta, pokazuju da krajnji ishod oporavka nema značajne razlike. Postavlja se pitanje, je li uopće potrebna postoperativna rehabilitacija u rehabilitacijskom centru za pacijente bez postoperativnih komplikacija nakon ugradnje endoproteze kuka?

Hansen i suradnici su 2018. godine u sustavnom pregledu i meta-analizi kontrolnih ispitivanja prikazali učinkovitost vježbi uz nadzor fizioterapeuta te vježbi bez nadzora provedenih kod kuće uz program vježbi nakon ugradnje totalne endoproteze kuka. Uspoređivali su funkciju zgloba, bol u zglobovima, kvalitetu života te performanse pacijenta. U pregledu je prikazano sedam studija s ukupno 389 pacijenata koji su bili praćeni 6-12 mjeseci. Rezultati su pokazali da vježbe s nadzorom nisu značajno učinkovitije od vježbi bez nadzora po pitanju boli, kvaliteti života, funkciji i performansama (40).

Coulter i suradnici su 2017. godine u svom radu koji je obuhvaćao 98 pacijenata (54-88 godina) koji su podvrgnuti unilateralnoj ugradnji totalne endoproteze kuka nasumično podijeljeni u dvije skupine. Obje skupine su provele ranu postoperativnu rehabilitaciju te prosječno petog dana otpušteni kući iz bolnice. Ispitanici su bili u 8 postoperativnom tjednu, a ispitivanje je trajalo četiri tjedna. Jedna skupina je jednom tjednom provodila vježbe u rehabilitacijskom centru uz nadzor te ostatak kod kuće, a druga skupina samo kod kuće bez nadzora uz pisani te ilustrirani program vježbanja. Provedeni testovi su: Western Ontario and McMaster Universities Osteoarthritis Index, University of California, Los Angeles activity scale, Short Form-36 Health Survey (SF-36), upitnici vezani za fizičko i mentalno zdravlje te test ustajanja i hoda. Rezultati su pokazali da je ishod rehabilitacije sličan bilo da je s ili bez nadzora fizioterapeuta. Također, rezultati sugeriraju da se programi rane rehabilitacije mogu učinkovito provesti bez nadzora ako je pacijent bez komplikacija. Učinak u kasnijoj fazi nije testiran (41).

Mikkelsen i suradnici su 2014. godine u svom radu ispitivali hoće li dvotjedni nadzirani trening s opterećenjem u kombinaciji s petotjednim vježbanjem bez nadzora kod kuće biti superiorniji od isprogramiranog sedmotjednog vježbanja kod kuće. Ispitivano je 73 pacijenata (prosječno: 65 godina) bez postoperativnih komplikacija koji su podijeljeni u dvije grupe. Autori su primarno

pratili poboljšanje ekstenzije zgloba kuka 10 tjedana nakon ugradnje totalne endoproteze kuka kod bolesnika koji su preoperativno imali lošiju funkciju. Sekundarno, praćena je statička snaga mišića oko zgloba kuka, sjedi-ustani test, test hoda po stepenicama, brzina hoda na 20 metara te subjektivni osjećaj pacijenta. Rezultati su pokazali da skupina koja je bila prvobitno pod nadzorom, nema bolje rezultate od druge grupe (42).

Austin i suradnici su 2017. godine u svom radu uspoređivali dvije skupine od sveukupno 120 pacijenata (prosjeak: 61.5 godina) koji su prvi put ugradili totalnu endoprotezu kuka. Eksperimentalna skupina je 10 tjedana pratila program vježbanja kod kuće bez nadzora, a kontrolna skupina je imala standardni fizioterapijski protokol koji je prva dva tjedna uključivao kućne posjete fizioterapeuta, nakon čega je slijedila ambulantna fizikalna terapija narednih 8 tjedana. Funkcionalni ishodi koji su mjereni: Western Ontario and McMaster Universities Osteoarthritis Index (WOMAC), Harris hip score (HHS) i Short Form-36 Health Survey (SF-36) preoperativno, 1 mjesec postoperativno te nakon 6 i 12 mjeseci. Od ukupno 120 pacijenata, 108 ih je uključeno u završnu analizu. Rezultati su pokazali da nema statistički značajne razlike između skupina. Također, istraživanje pokazuje da su oba tipa rehabilitacije učinkovita te da fizikalna terapija nakon ugradnje totalne endoproteze kuka nije neophodna (43).

3. ZAKLJUČAK

Novija istraživanja prikazuju kako postoperativna rehabilitacija s nadzorom terapeuta u rehabilitacijskom centru nema statistički značajnih benefita od planske rehabilitacije provedene kod kuće bez nadzora te se postavlja pitanje je li takva rehabilitacija uopće potrebna za pacijente bez komorbiditeta i koliko bi se ekonomski rasteretio zdravstveni sustav. Napretkom medicine, može se očekivati sve više zahtjeva za ugradnju endoproteze zgloba kuka. Upravo kako bi se rasteretio zdravstveni sustav te smanjio postoperativni boravak u bolnici, primjenjuju se minimalno invazivni zahvati koji ne čine velika oštećenja na mekim tkivima. Također, proteze su sve kvalitetnijeg materijala, a posljedično tome pacijent je u boljem psihofizičkom stanju.

4. LITERATURA

1. Siopack JS, Jergesen HE: Total hip arthroplasty. West J Med 1995; 162:243-249. Dostupno na: <https://www.ncbi.nlm.nih.gov/pmc/articles/PMC1022709/pdf/westjmed00055-0049.pdf>
2. Križan Z, Kompendij anatomije čovjeka, III. dio, Pregled građe grudi, trbuha, zdjelice, noge i ruke; za studente opće medicine i stomatologije, Treće izdanje, Školska knjiga, Zagreb, 1997.
3. Ruszkowski I, Osnove primijenjene biomehanike zgloba kuka, Zagreb, Biblioteka, Udžbenici i priručnici Medicinskog fakulteta Sveučilišta u Zagrebu, 1989.
4. Miller D. Mark, Thompson R. Stephen, Hart A. Jennifer. Review of orthopaedics, Philadelphia, Saunders, an imprint of Elsevier Inc. 2012.
5. World Health Organization, Musculoskeletal conditions. 2019. Dostupno na: <https://www.who.int/news-room/fact-sheets/detail/musculoskeletal-conditions>. Pristupljeno: 02.06.2020.
6. Murphy NJ, Eyles JP, Hunter DJ. Hip osteoarthritis: Etiopathogenesis and implications for management. Advances in therapy 2016;33(11):1921-46. Dostupno na: <https://pubmed.ncbi.nlm.nih.gov/27671326/>
7. Lespasio MJ, Sultan AA, PiuZZi NS, i sur. Hip osteoarthritis: a primer. The Permanente Journal. 2018;22. Dostupno na: <https://www.ncbi.nlm.nih.gov/pmc/articles/PMC5760056/>
8. Cooper C, Javaid MK, Arden N. Epidemiology of osteoarthritis. In: Atlas of Osteoarthritis. Tarporley: Springer Healthcare, 2014. p22. Dostupno na: <https://www.springer.com/gp/book/9781910315156>
9. Cross M, Smith E, Hoy, Nolte S, i sur. The global burden of hip and knee osteoarthritis: estimates from the Global Burden of Disease 2010 study. Annals of the Rheumatic Diseases 2014;73:1323-1330. Dostupno na: <https://pubmed.ncbi.nlm.nih.gov/24553908/>
10. Nüesch E, Dieppe P, Reichenbach S, Williams S, Iff S, Jüni P. All cause and disease specific mortality in patients with knee or hip osteoarthritis: population based cohort study. Bmj 2011;342:1165. Dostupno na: <https://pubmed.ncbi.nlm.nih.gov/21385807/>
11. Cimmino MA, Sarzi-Puttini P, Scarpa R, i sur. Clinical presentation of osteoarthritis in general practice: determinants of pain in Italian patients in the AMICA study. Seminars in arthritis and rheumatism 2005;35(1):17-23. Dostupno na: <https://pubmed.ncbi.nlm.nih.gov/16084229/>

12. Medicinski priručnik za pacijente, MSD. Osteoarthritis. 2014. Dostupno na: <http://www.msd-prirucnici.placebo.hr/msd-za-pacijente/bolesti-kostiju-zglobova-i-misica/osteoarthritis>
13. Physiopedia. Hip Osteoarthritis. Dostupno na: https://www.physio-pedia.com/Hip_Osteoarthritis#cite_note-:7-5
14. Jotanović Z, Mihelić R, Gulan G i sur. Osteoarthritis of the hip: An overview. *Periodicum biologorum*, 117 (1), 2015. Dostupno na: <https://hrcak.srce.hr/139528>
15. Sutlive TG, Lopez HP, Schnitker DE, i sur. Development of a clinical prediction rule for diagnosing hip osteoarthritis in individuals with unilateral hip pain. *J Orthop Sports Phys Ther*. 2008;38(9):542-50. Dostupno na: <https://pubmed.ncbi.nlm.nih.gov/18758047/>
16. International Classification of Functioning, Disability and Health: ICF. WHO, Geneva, 2001. Dostupno na: <https://www.who.int/classifications/icf/en/>
17. Grazio S, Schnurrer-Luke-Vrbanić T, Grubišić F i sur. Smjernice za liječenje bolesnika s osteoartritisom kuka i/ili koljena. Pregledni rad. *KBC Sestre milosrdnice. Fizikalna i rehabilitacijska medicina*, 27 (3-4), 2015. Dostupno na: <https://hrcak.srce.hr/163314>
18. Grazio S. Međunarodna klasifikacija funkcioniranja, nesposobnosti i zdravlja (ICF) u najznačajnijim bolestima i stanjima reumatološke prakse. *Klinika za reumatologiju, fizikalnu medicinu i rehabilitaciju, Klinički bolnički centar "Sestre milosrdnice", Zagreb, Hrvatska. Reumatizam*, 58 (1), 2011. Dostupno na: <https://hrcak.srce.hr/124560>
19. Hunter, D. J., & Felson, D. T. Osteoarthritis. *BMJ*, 332(7542), 639–642. 2006. Dostupno na: <https://www.bmj.com/content/332/7542/639/rapid-responses>
20. Zhang W, Doherty M, Arden N. EULAR evidence based recommendations for the management of hip osteoarthritis: Report of a task force of the EULAR Standing Committee for International Clinical Studies Including Therapeutics (ESCISIT). *Annals of the rheumatic diseases*; 64(5):669-81. 2005. Dostupno na: <https://pubmed.ncbi.nlm.nih.gov/15471891/>
21. Schnurrer-Luke-Vrbanić. Osteoarthritis – i vježbe djeluju kao lijekovi koji modificiraju tijek bolesti?. Pregledni rad. *Zavod za fizikalnu i rehabilitacijsku medicinu, KBC Rijeka, Rijeka. Reumatizam*, 62(1), 2015. Dostupno na: <https://hrcak.srce.hr/182729>
22. Jajić I., Jajić Z.: *Fizikalna i rehabilitacijska medicina*, Medicinska naklada, 2008.

23. Knight, S. R., Aujla, R., & Biswas, S. P. Total Hip Arthroplasty – over 100 years of operative history. *Orthopedic Reviews*, 3(2), 16. 2011. Dostupno na: <https://www.ncbi.nlm.nih.gov/pmc/articles/PMC3257425/>
24. Tudor A, Jurković H, Mađarević T i sur. Razvoj minimalno invazivne endoprotetike kuka kroz povijest. Pregledni članak. *Klinika za ortopediju Lovran. Medicina Fluminensis : Medicina Fluminensis*, 49 (3), 2013. Dostupno na: <https://hrcak.srce.hr/106929>
25. Mccarthy J. C. Custom and Modular Components in Primary Total Hip Replacement. *Clinical Orthopaedics and Related Research* 344(344):162-71. 1997. Dostupno na: https://www.researchgate.net/publication/13856716_Custom_and_Modular_Components_in_Primary_Total_Hip_Replacement
26. Kolundžić R, Orlić D. Četrdeset godina ugradnje totalne endoproteze zgloba kuka u hrvatskoj, u klinici za ortopediju Zagreb – ortopedska operacija 20. Stoljeća. *Liječnički vjesnik*, Vol. 133 No. 9-10, 2011. Dostupno na: <https://hrcak.srce.hr/171859>
27. Karachalios, T., Komnos, G., & Koutalos, A. Total hip arthroplasty. *EFORT Open Reviews*, 3(5), 232–239. 2018. Dostupno na: <https://www.ncbi.nlm.nih.gov/pmc/articles/PMC5994632/>
28. Ritter MA, Harty LD, Keating ME, Faris PM, Meding JB. A clinical comparison of the anterolateral and posterolateral approaches to the hip. *Clin Orthop Relat Res*; 385:95-9. 2001. Dostupno na: <https://pubmed.ncbi.nlm.nih.gov/11302333/>
29. Vicar AJ, Coleman CR. A comparison of the anterolateral, transtrochanteric, and posterior surgical approaches in primary total hip arthroplasty. *Clin Orthop*; 188:152-9. 1984. Dostupno na: <https://pubmed.ncbi.nlm.nih.gov/6467710/>
30. Palan J, Beard DJ, Murray DW, Andrew JG, Nolan J. Which Approach for Total Hip Arthroplasty: Anterolateral or Posterior? *Clin Orthop Relat Res*; 467(2):473-7. 2009. Dostupno na: <https://www.ncbi.nlm.nih.gov/pmc/articles/PMC2628526/>
31. Berry DJ, Von Knoch M, Schleck CD, Harmsen WS. Effect of femoral head diameter and operative approach on risk of dislocation after primary total hip arthroplasty. *J Bone Joint Surg Am.*; 87:2456-63. 2005. Dostupno na: <https://pubmed.ncbi.nlm.nih.gov/16264121/>
32. Gulan G, Jurdana H, Mikačević M i sur. Anterolateral minimally invasive approach in hip arthroplasty with the patient in the supine position – a surgical technique. *Klinika za ortopediju*

- Lovran. *Medicina Fluminensis : Medicina Fluminensis*, 51(1), 2015. Dostupno na: <https://hrcak.srce.hr/135680>
33. Wright JM., Crockett HC., Sculco TP: Mini-incision for total hip arthroplasty. *Orthopedics*, Special Edition.7:18-20. 2001. Dostupno na: <https://pubmed.ncbi.nlm.nih.gov/15284972/>
34. Bodybalance. Rehabilitacija nakon totalne endoproteze kuka. 2016. Dostupno na: <https://bodybalance.hr/rehabilitacija-nakon-totalne-endoproteze-kuka/>. Pristupljeno: 04.06.2020.
35. Medscape: Total Joint Replacement Rehabilitation. Total Hip Replacement Exercise Protocol. Dostupno na: <https://emedicine.medscape.com/article/320061-overview>. Pristupljeno: 04.06.2020.
36. Moyer, R., Ikert, K., Long, K., & Marsh, J. The Value of Preoperative Exercise and Education for Patients Undergoing Total Hip and Knee Arthroplasty. *JBJS Reviews*, 1. 2017. Dostupno na: <https://pubmed.ncbi.nlm.nih.gov/29232265/>
37. Appell HJ. Muscular atrophy following immobilisation. *Sports Med*.10(1):42-58.1990. Dostupno na: <https://pubmed.ncbi.nlm.nih.gov/2197699/>
38. Suetta C, Magnusson SP, Rosted A, i sur. Resistance training in the early postoperative phase reduces hospitalization and leads to muscle hypertrophy in elderly hip surgery patients—a controlled, randomized study. *J Am Geriatr Soc*. 52(12):2016-22. 2004. Dostupno na: <https://pubmed.ncbi.nlm.nih.gov/15571536/>
39. Tudor A, Vučković M, Ružić L i sur. Rani oporavak bolesnika nakon ugradnje totalne endoproteze kuka minimalno invazivnim i klasičnim kirurškim pristupom; preliminarni rezultati. *Klinika za ortopediju Lovran. Medicina Fluminensis : Medicina Fluminensis*, 49 (3), 2013. Dostupno na: <https://hrcak.srce.hr/106938>
40. Hansen, S., Aaboe, J., Mechlenburg, I., Overgaard, S., & Mikkelsen, L. R.. Effects of supervised exercise compared to non-supervised exercise early after total hip replacement on patient-reported function, pain, health-related quality of life and performance-based function – a systematic review and meta-analysis of randomized controlled trials. *Clinical Rehabilitation*, 33(1):13-23. 2018. Dostupno na: <https://pubmed.ncbi.nlm.nih.gov/30073856/>
41. Coulter, C., Perriman, D. M., Neeman, T. M., Smith, P. N., & Scarvell, J. M.. Supervised or Unsupervised Rehabilitation After Total Hip Replacement Provides Similar Improvements

- for Patients: A Randomized Controlled Trial. *Archives of Physical Medicine and Rehabilitation*, 98(11), 2253–2264. 2017. Dostupno na: <https://pubmed.ncbi.nlm.nih.gov/28506775/>
42. Mikkelsen, L. R., Mechlenburg, I., Søballe, K., Jørgensen, L. B., Mikkelsen, S., Bandholm, T., & Petersen, A. K. Effect of early supervised progressive resistance training compared to unsupervised home-based exercise after fast-track total hip replacement applied to patients with preoperative functional limitations. A single-blinded randomised controlled trial. *Osteoarthritis and Cartilage*, 22(12), 2051–2058. 2014. Dostupno na: <https://pubmed.ncbi.nlm.nih.gov/25305374/>
43. Austin, M. S., Urbani, B. T., Fleischman, A. N., Fernando, N. D., Purtill, J. J., Hozack, W. J., ... Rothman, R. H. Formal Physical Therapy After Total Hip Arthroplasty Is Not Required. *The Journal of Bone and Joint Surgery*, 99(8), 648–655. 2017. Dostupno na: <https://pubmed.ncbi.nlm.nih.gov/28419032/>

PRILOG: POPIS ILUSTRACIJA

Tablice:

Tablica 1. Mišići koji okružuju zglob kuka.....	6
Tablica 2. Materijali endoproteze.....	24
Tablica 3. Indikacije za ugradnju endoproteze kuka.....	25
Tablica 4. Vrste endoproteza zgloba kuka s obzirom na dob i indikaciju.....	26
Tablica 5. Komplikacije pri i nakon ugradnje endoproteze.....	27

Slike:

Slika 1. Smjer sila koje djeluju na zglob kuka.....	8
Slika 2. Odnosi sila poluga u kuku prilikom hoda.....	9
Slika 3. Kolodijafizalni kut, coxa vara i valga.....	10
Slika 4. Radiološki prikaz osteoartritisa kuka.....	17
Slika 5. Totalna i parcijalna endoproteza kuka.....	22
Slika 6. Kirurški pristupi.....	28

KRATKI ŽIVOTOPIS PRISTUPNIKA

OSOBNNE INFORMACIJE

Ružić Sebastian

Ružići 12, 51213 Jurdani (Hrvatska)

sebastian.ruzic98@gmail.com

RADNO ISKUSTVO

01. srpnja 2019.–30. rujna 2019. Prodavač

Promo Tours, Opatija (Hrvatska)

- prodaja brodskih izleta

- iznajmljivanje glisera i brodova

01. lipnja 2018.–30. rujna 2018. Skiper

Promo Tours, Opatija (Hrvatska)

- skiper na gliseru i brodu

01. lipnja 2017.–30. rujna 2017. Skiper

Promo Tours, Opatija (Hrvatska)

- skiper na gliseru i brodu

01. veljače 2017.–12. travnja 2017. Kuhar

"Tennis" Opatija, Opatija (Hrvatska)

- kuhar u fast foodu i pizzeriji

- pomoćni kuhar

OBRAZOVANJE I

01/09/2012–16/06/2016 Fizioterapeutski tehničar

OSPOSOBLJAVANJE

Medicinska škola u Rijeci, Rijeka (Hrvatska)

OSOBNNE VJEŠTINE

Materinski jezik: hrvatski

Strani jezici: engleski, njemački

Vozačka dozvola: A2, B

