

# EPIDURALNA ANALGEZIJA NAKON VELIKIH KIRURŠKIH ZAHVATA DIGESTIVNE KIRURGIJE

---

Jurjević, Ivana

Undergraduate thesis / Završni rad

2021

*Degree Grantor / Ustanova koja je dodijelila akademski / stručni stupanj:* **University of Rijeka, Faculty of Health Studies / Sveučilište u Rijeci, Fakultet zdravstvenih studija u Rijeci**

*Permanent link / Trajna poveznica:* <https://um.nsk.hr/um:nbn:hr:184:879292>

*Rights / Prava:* [In copyright](#)/[Zaštićeno autorskim pravom.](#)

*Download date / Datum preuzimanja:* **2024-07-22**

*Repository / Repozitorij:*

[Repository of the University of Rijeka, Faculty of Health Studies - FHSRI Repository](#)



SVEUČILIŠTE U RIJECI  
FAKULTET ZDRAVSTVENIH STUDIJA  
PREDDIPLOMSKI STRUČNI STUDIJ SESTRINSTVA

Ivana Jurjević

EPIDURALNA ANALGEZIJA NAKON VELIKIH KIRURŠKIH ZAHVATA  
DIGESTIVNE KIRURGIJE

Završni rad

Rijeka, srpanj 2021.

UNIVERSITY OF RIJEKA  
FACULTY OF HEALTH STUDIES  
UNDERGRADUATE STUDY OF NURSING

Ivana Jurjević

EPIDURAL ANALGESIA ROLE AFTER MAJOR DIGESTIVE SURGERY  
INTERVENTIONS

Undergraduate thesis

Rijeka, July 2021.

Mentor rada: Vesna Čačić, bacc.med.techn.; Mag.educ.rehab.

Završni rad obranjen je dana: \_\_\_\_\_ u/na \_\_\_\_\_, pred  
povjerenstvom u sastavu:

1. \_\_\_\_\_

2. \_\_\_\_\_

3. \_\_\_\_\_

Rad ima \_\_\_\_\_ stranica, \_\_\_\_\_ grafikona, \_\_\_\_\_ slika.

## Izvješće o provedenoj provjeri izvornosti studentskog rada

### Opći podatci o studentu:

Sastavnica	SVEUČILIŠTE U RIJECI-FAKULTET ZDRAVSTVENIH STUDIJA
Studij	SESTRINSTVO
Vrsta studentskog rada	ZAVRŠNI RAD
Ime i prezime studenta	IVANA JURJEVIĆ
JMBAG	

### Podatci o radu studenta:

Naslov rada	HOLISTIČKI PRISTUP ZDRAVSTVENOJ SKRBI DJECE NA KLINICI ZA PEDIJATRIJU KLINIČKOG BOLNIČKOG CENTRA RIJEKA
Ime i prezime mentora	VESNA ČAČIĆ
Datum zadavanja rada	
Datum predaje rada	26.04.2021.
Identifikacijski br. podneska	ID1577679878
Datum provjere rada	03.09.2015
Ime datoteke	
Veličina datoteke	54,28 K
Broj znakova	
Broj riječi	10 654
Broj stranica	51

### Podudarnost studentskog rada:

<b>PODUDARNOST</b>	
Ukupno	5 %
Izvori s interneta	
Publikacije	2%
Studentski radovi	3%

### Izjava mentora o izvornosti studentskog rada


<b>Mišljenje mentora</b>	
Datum izdavanja mišljenja	04.05.2021.
Rad zadovoljava uvjete izvornosti	<input checked="" type="checkbox"/>
Rad ne zadovoljava uvjete izvornosti	<input type="checkbox"/>
Obrazloženje mentora (po potrebi dodati zasebno)	

Datum

05.05.2021.

Potpis mentora

Vesna Čačić, prof.



## SAŽETAK

Jedan od najsloženijih organskih sustava našeg tijela je upravo probavni sustav. Njegova složenost krije se upravo u nizu fizioloških procesa koji se odvijaju tijekom cijelog života svakog čovjeka. Zdravi probavni sustav preduvjet je za normalno funkcioniranje ljudskog tijela. Razlog tome je što sva energija koju organizam ima dolazi upravo iz nutrijenata unesenih u hrani koju je potrebno razgraditi na manje složene komponente. U slučajevima u kojima se razvija bilo kakva patologija probavnog sustava, zdravstveno stanje pojedinca može biti značajno narušeno. Ponekad je u takvim situacijama potrebna kirurška intervencija. Prije operacije potrebno je pacijentu osigurati anesteziju. Danas se često u abdominalnim operacijama koristi regionalna umjesto opće anestezije. Medicinska sestra je ta koja će pacijenta pripremiti na primanje anestezije, najčešće epiduralne. Ona mu objašnjava gdje će biti postavljen dren i upućuje na važnost istog. Na taj način dodatno utječe i na osjećaje i stavove koje pacijent razvija. U komunikaciji s pacijentom pokušava otkloniti sve ili barem većinu strahova koji se javljaju u pacijentima na pomisao o anesteziji, ali i o operaciji generalno. Prilikom izvođenja epiduralne anestezije te odlaska pacijenta u operacijsku salu, preporuča se da bude prisutna ona sestra koja je s pacijentom razgovarala prije svih ovih postupaka. To stvara osjećaj sigurnosti i olakšanja u pacijenta. Nakon operacije, njezina je uloga praćenje vitalnih parametara, ali i usmjeravanje pažnje na bol koju pacijent može osjećati. Vrlo je važno otkloniti što je više moguće boli kako bi čitav proces prošao što lakše i za pacijenta i za zdravstvene djelatnike oko njega. Kada se radi o operacijama probavnog trakta kod kojih se na stijenku trbušne šupljine izvodi stoma, medicinska sestra educira pacijenta o tome što je stoma, kako se ona izrađuje, koja je njezina uloga i kako točno funkcionira. Ona uči pacijenta kako se brinuti o stomi i kako se prilagoditi novom načinu života. S obzirom na to da pacijenti jako često imaju mnoštvo strahova i pitanja u vezi stome, medicinska sestra mora osigurati dovoljno informacija koje će pacijenta opustiti. Ona mu mora objasniti da će se s vremenom priviknuti na stomu i da može živjeti gotovo kao da je u potpunosti zdrav. Sve psihološke i emotivne barijere koje se razvijaju ne smiju predstavljati uzrok nedovoljnoj brizi pacijenta o stomi. Što ranije odirivanje, gledanje, proučavanje stome i samostalno obavljanje higijene dovode do ranijeg prihvaćanja cijele situacije i psihološkog olakšanja.

**Ključne riječi:** digestivni trakt, kirurgija, epiduralna analgezija, medicinska sestra, prijeoperacijska i poslijeoperacijska skrb, stoma

## ABSTRACT

One of the most complex organic systems of our body is the digestive system. Its complexity lies precisely in a series of physiological processes that take place throughout the life of every human being. A healthy digestive system is a prerequisite for normal functioning of the human body. That's because all the energy that the body has, comes from the nutrients ingested in food that need to be broken down into less complex components. In cases where any pathology of the digestive system develops, the health condition of the individual can be significantly impaired. Sometimes, surgical intervention is needed in such situations. Prior to surgery, the patient should be provided with anesthesia. Today, regional instead of general anesthesia is often used in abdominal surgeries. It is the nurse who will prepare the patient to receive anesthesia, most often epidural. She explains to him where the drain will be placed and points out the importance of it. That's how she additionally affects the feelings and attitudes that the patient develops. In communication with the patient, she tries to eliminate as much as possible fears that arise while thinking of anesthesia, but also about surgery in general. During performing epidural anesthesia and going to the operating room, it is recommended that the nurse who spoke to the patient before all these procedures is present. This creates a sense of security and relief in the patient. After surgery, her role is to monitor vital parameters, but also to direct attention to the pain that the patient may feel. It is very important to eliminate as much pain as possible so the entire procedure could be comfortable for both, the patient and the healthcare professionals around him. When it comes to gastrointestinal operations in which a stoma is performed on the wall of the abdominal cavity, the nurse educates the patient about what a stoma is, how is it made, what is its role and how exactly it works. It teaches the patient how to take care of the stoma and how to adapt to a new lifestyle. Considering that patients very often have a multitude of fears and questions about the stoma, the nurse must provide enough information to relax the patient. She has to explain to him that he will eventually get used to the stoma and that he can live almost as if he is completely healthy. All the psychological and emotional barriers that develop must not be the cause of insufficient patient care for the stoma. Early touching, watching, studying the stoma and self-hygiene lead to earlier acceptance of the whole situation and psychological relief.

**Key words:** digestive system, surgery, epidural analgesia, nurse, preoperative and postoperative care, stoma

## SADRŽAJ

1. UVOD.....	1
2. ANATOMIJA I FIZIOLOGIJA PROBAVNOG SUSTAVA .....	2
3. DIGESTIVNA KIRURGIJA .....	6
3.1. Kirurgija tankog crijeva.....	6
3.1.1. Upalne bolesti tankog crijeva .....	6
3.1.2. Akutna mezenterička ishemija .....	7
3.1.3. Tumori tankog crijeva.....	7
3.1.4. Fistule tankog crijeva.....	8
3.1.5. Akutni appendicitis.....	8
3.2. Kirurgija kolona i rektuma .....	9
3.2.1. Vrste operacija na debelom crijevu.....	9
3.2.2. Upalne bolesti debelog crijeva .....	12
3.2.3. Ishemijski colitis.....	13
3.2.4. Divertikularna bolest .....	13
3.2.5. Volvulus .....	15
3.2.6. Tumori debelog crijeva.....	15
4. STOME PROBAVNOG SUSTAVA.....	18
5. REGIONALNA ANESTEZIJA .....	21
5.1. Vrste regionalne anestezije .....	21
5.1.1. Epiduralna anestezija .....	22
6. PRIJEOPERACIJSKA I POSLIJEOPERACIJSKA SKRB.....	30
6.1. Prijeoperacijska skrb.....	30
6.1.1. Priprema pacijenta za epiduralnu anesteziju .....	32
6.1.2. Prijeoperacijska priprema pacijenta na operaciju postavljanja crijevne stome .....	32
6.2. Poslijeoperacijska skrb .....	33
6.2.1. Poteškoće nakon operacije .....	34
6.2.2. Edukacija pacijenta s crijevnom stomom .....	34
7. ZAKLJUČAK.....	39
8. LITERATURA.....	40



## 1.UVOD

Digestivni odnosno probavni sustav organski je sustav koji ima poprilično složenu fiziologiju. Uloga ovog organskog sustava je višestruka i vrlo važna. Nemoguće je uopće zamisliti organizam koji može uspješno funkcionirati bez potpuno ili bar djelomično zdravog probavnog trakta. Hrana koju unosimo i koja se obrađuje u probavnom sustavu predstavlja izvor energije za svakodnevno funkcioniranje živih bića. Za to nam je potreban zdravi “put” kojim se hrana kreće kako bi došla do krvi koja će sastojke hrane dovoditi do svih dijelova naših organizama. Međutim, iako su nam potrebni zdrava usna šupljina, jednjak, želudac, tanko i debelo crijevo, rektum i anus, odnosno “put”, vrlo su važne i probavne žlijezde. U slučajevima kod kojih probavne žlijezde ne funkcioniraju nemoguće je ostalim organskim sustavima dostaviti sastojke hrane. Patologija probavnog sustava može biti vrlo raznolike etiologije te se može dogoditi u bilo kojem dijelu probavnog trakta. Neke patološke promjene koje se razvijaju zahtijevaju i kiruršku obradu. To mogu biti, benigni i maligni tumori, upalne bolesti i ishemijske bolesti, ali i različite komplikacije ovih bolesti. Kirurg je taj koji će s obzirom na bolest odrediti terapiju. Postoje različite vrste operacija i resekcija koje se izvode u svrhu najboljeg konačnog rezultata za pacijenta. Svi dogovori oko operacije, ali i perioda oporavka i svega što on nosi, trebaju se odvijati u komunikaciji s pacijentom. Prije i nakon svake operacije svaki bolesnik treba posebnu skrb. Glavnu ulogu tu uzima medicinska sestra. Njezin je značaj vidljiv u svim fazama. Medicinska sestra je ta koja priprema pacijenta za anesteziju i operaciju. Ona ga ne priprema samo fizički, što je isto neizostavno, već i psihički i emotivno. Ona mu objašnjava sve što slijedi, umiruje ga i motivira na hrabrost i smirenost. Nakon operacije ona je uz pacijenta dok se ne probudi u potpunosti iz anestezije, prati njegove vitalne parametre, a na kraju i uči pacijenta kako se postaviti u odnosu na dugotrajne ili kratkotrajne posljedice operacije. One mogu biti vezane samo uz ožiljak, ali vrlo često u digestivnoj kirurgiji ishod operacije bude postavljanje ileostome ili kolostome. Tada je upravo sestra ta koja će još prije operacije, ali značajno nakon operacije provesti edukaciju pacijenta, ali i njegovih bližnjih. Osim edukativne uloge, nezaobilazna je upravo ta psihološka komponenta njezina djelovanja. Na njoj je da pacijent što prije i što bolje prihvati novonastalu situaciju.

## 2. ANATOMIJA I FIZIOLOGIJA PROBAVNOG SUSTAVA

Probavni sustav organski je sustav koji za svoju glavnu ulogu ima probavljanje. Probava je proces koji uključuje različite dijelove našeg tijela (slika 1.) sa zadaćom unosa hranjivih tvari iz okoline u naš organizam i odstranjivanje nepoželjnih sastojaka tih istih tvari. Sve te tvari koje unosimo služe kako bismo dobili potrebnu energiju za obavljanje svih zadataka, ali i kako bi naše stanice dobivale energiju za osnovne stranične procese koji nas održavaju na životu.

Početak probavnog trakta nalazi se u ustima. U ustima se hrana usitnjava mehanički pomoću zubiju i jezika, a pomoću sline se dodatno rastvara na jednostavnije komponente.

Nakon usta hrana odlazi u ždrijelo koje je zajednički organ probavnom i dišnom sustavu. Vrlo je važno funkcioniranje epiglotisa kao poklopca koji onemogućava da hrana završi u dišnom sustavu.

Kada je zalogaj hrane progutan, odlazi u jednjak, dugu mišićnu cijev koja spaja usnu šupljinu, odnosno ždrijelo, za želudac. Nizom kontrakcija stvara se peristaltika koja potiskuje zalogaj hrane prema želudcu. Na dnu jednjaka nalazi se sfinkter koji onemogućava povratak hrane iz želudca natrag u jednjak.

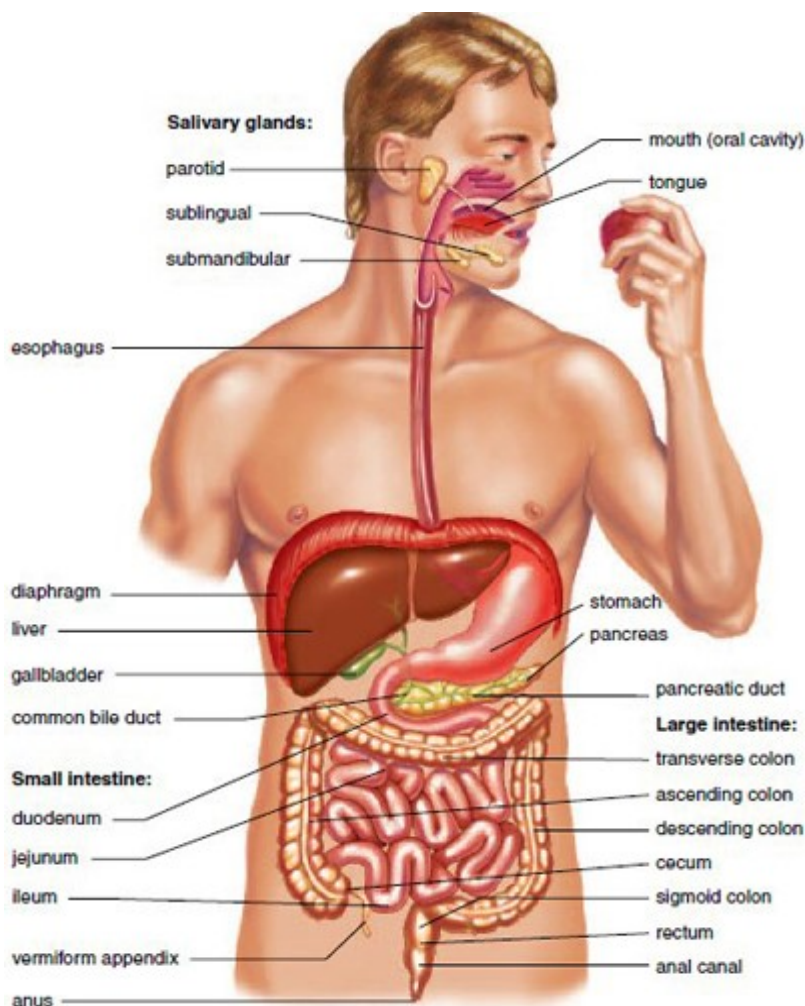
Iz jednjaka hrana dolazi u želudac. Želudac je šuplji organ koji svojim izgledom podsjeća na vreću. Njegova tri glavna dijela su fundus, corpus i pilorus. Želudac ima vrlo važnu ulogu u probavi hrane te je zato obložen različitim vrstama stanica koje obnašaju vrlo važne funkcije. U želudcu se hrana dodatno melje i razgrađuje te se u formi nalik na pastu prenosi dalje.

Zalogaj hrane koji je prošao želudac sada dolazi u prvi dio tankog crijeva. Tanko crijevo je podijeljeno na tri dijela a to su duodenum koji se nalazi najoralnije, jejunum kao središnji dio i ileum koji se nastavlja na debelo crijevo. Tanko je crijevo u principu jedna cijev dugačka oko 20 metara koja je zaduženo za daljnju razgradnju hrane. Generalno rečeno, u duodenumu se nastavlja proces razgradnje dok se u jejunumu i ileumu apsorbiraju korisne tvari iz hrane i pića.

Ono što se nije apsorbiraju u tankom crijevu preko ileocekalnog ušća dolazi u debelo crijevo, cijev koja se proteže od cekuma do rektuma. Sastoji se od uzlaznog, transverznog i silaznog kolona te sigmoidnog kolona koji spaja debelo crijevo s rektumom. Glavni događaj u debelom

crijevu je apsorpcija tekućine i formiranje čvrstog sadržaja crijeva. U sigmoidnom crijevu hrana se zadržava dok ne dođe do nagona za eliminaciju kada se formirana stolica preko rektuma izbacuje izvan tijela.

Osim same probavne cijevi, za urednu probavu hrane nužne su nam i žlijezde koje se nalaze uz probavni trakt. U usnoj šupljini to su žlijezde slinovnice koje luče slinu s enzimima, zatim je tu jetra odnosno žučnjak sa žučnim kiselinama i pankreas čiji su enzimi nezaobilazni u razgradnji sastojaka hrane.



**Slika 1.** Digestive system. Trace the path of food from the mouth to the anus.

**Izvor:** <http://encyclopedia.lubopitko-bg.com/>

Pristupila 8.2.2021.

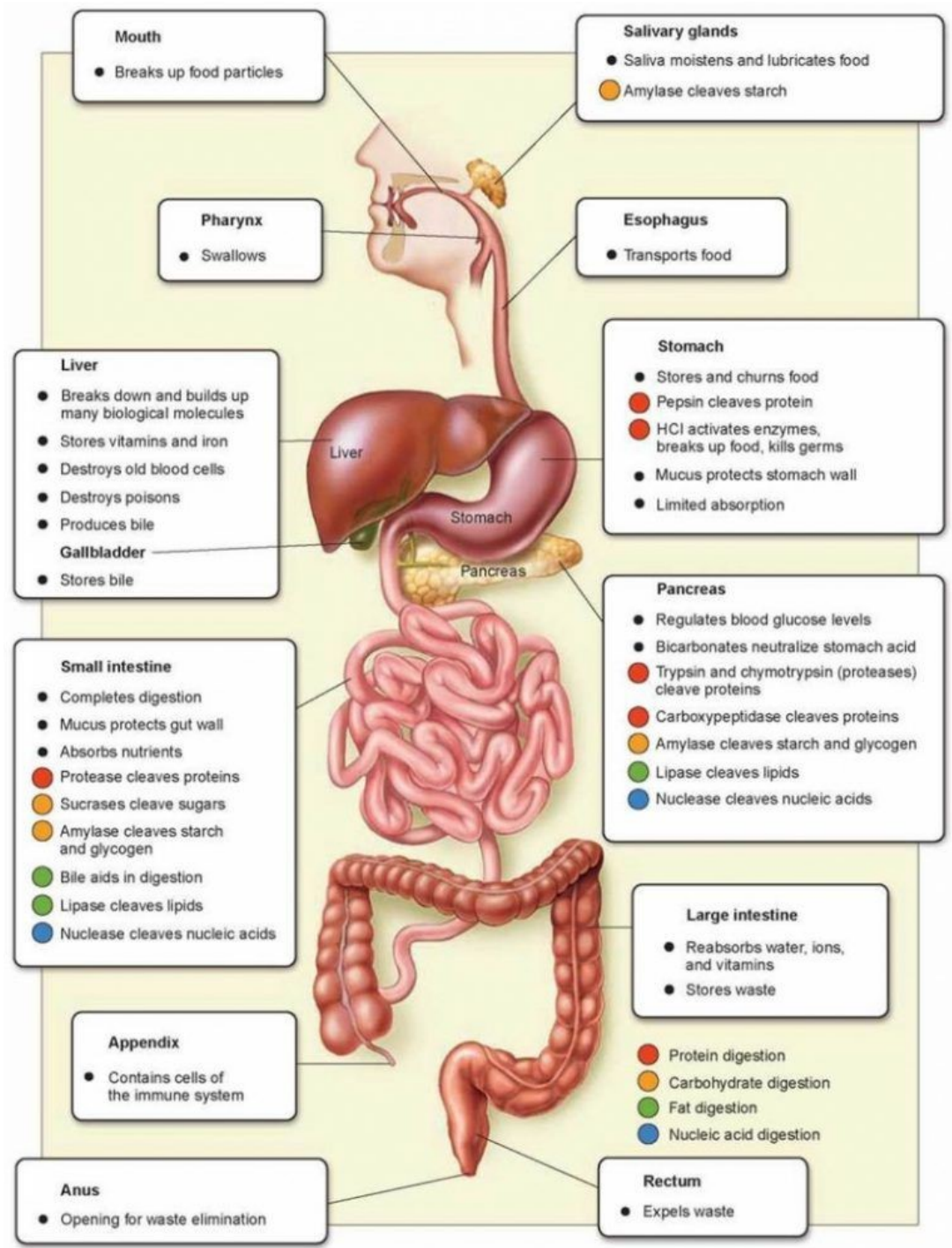
Fiziologija probavnog sustava je vrlo složena (slika 2.). Obiluje mnoštvom enzima, spojeva, reakcija i promjena. Međutim, unatoč tome, ona je vrlo logična i postoji jasan slijed događaja koji ju obilježavaju.

Kako smo već spomenuli, u usnoj šupljini se hrana mehanički obrađuje zubima, pokretima jezika i nepcem, ali osim toga, u slini postoje enzimi, na prvom mjestu amilaze koje sudjeluju u razgradnji škroba u hrani. U želudcu postoje različite vrste stanice.

U korpusu želuca nalaze se parijetalne stanice koje izlučuju kiselinu i na taj način omogućavaju odgovarajući pH kako bi pepsin i lipaza mogli djelovati, a osim toga aktivira je i gušterača koja luči bikarbonate. Ono što je još karakteristično je da su G stanice koje luče gastrin u donjem dijelu želuca potaknute na lučenje još prilikom samog mirisanja hrane ili zamišljanja iste. Kada proteini dođu u želudac G stanice se dodatno aktiviraju i luče gastrin. Gastrin pak stimulira histamin, a histamin već navedene parijetalne stanice. Kada parijetalne stanice izluče kiselinu, niski pH potiče D stanice na lučenje somatostatin koji inhibira gastrin.

U duodenum se preko papile Vateri izlučuju sokovi pankreasa sa svojim enzimima i žuč iz žučnjaka. Žuč i pankreatični sokovi koji su puni bikarbonata neutraliziraju kiselinu koja dolazi iz želuca. Žuč također omogućava razgradnju masnoća te apsorpciju vitamina k koji je ključan u sintezi određenih faktora koagulacije. Gušteračini enzimi cijepaju i vitamin B12 koji se onda pomoću intrinzičnog faktora iz želuca apsorbira u terminalnom ileumu. U duodenumu i gornjem jejunumu se također apsorbira željezo. Gušteračini enzimi cijepaju složene polisaharide na jednostavnije disaharide i monosaharide kako bi se omogućila njihova daljnja apsorpcija. Osim u razgradnji ugljikohidrata sudjeluje u razgradnji proteina i masti. S obzirom da je tanko crijevo, pogotovo u području jejunuma i ileuma zaduženo za veliku većinu resorpcije hranjivih tvari, sluznica tankog crijeva ima specifičnu građu. Ona je obložena resicama tzv. Mikrovilima koji povećavaju površinu ovog dijela probavnog sustava i omogućavaju mu obavljanje svih zadataka

. Najveći dio fiziologije debelog crijeva zauzima apsorpcija minerala i vode iz crijeva u organizam. Međutim tu se nalaze i razne "dobre" bakterije koje potpomažu dodatnu resorpciju preostalih hranjivih tvari.



**Slika2.** Digestive System Function

**Izvor:** Online Microbiology and Biology Study Notes, Microbe Notes

Pristupila 8.2.2021.

### 3.DIGESTIVNA KIRURGIJA

Digestivna kirurgija je pojam koji obuhvaća kirurško tretiranje dijelova probavnog sustava. S obzirom na velik broj različitih struktura, područje djelovanja digestivnog kirurga je vrlo raznoliko. i najmanji dio može uzrokovati određenu vrstu patologije koju je potrebno kirurški obraditi. Bolesti koje uzrokuju kliničku sliku akutnog abdomena su vrlo često indikacija za operativno liječenje. Akutni abdomen je hitno stanje obilježeno nizom kliničkih obilježja od kojih je glavno obilježje bol.(1) Bolesti koje mogu uzrokovati ovakvu kliničku sliku su podijeljene na bolesti probavnog sustava, bolesti jetre i žučnih puteva, bolesti gušterače, bolesti mokraćnog sustava, ginekološke bolesti, vaskularne bolesti , bolesti peritoneuma i retroperitoneuma. Od patologije probavnog sustava ističu se akutni apendicitis, opstrukcije tankog i debelog crijeva, želudca i duodenuma, inkarcerirana kila, perforacija peptičkog ulkusa, perforacija bilo gdje u probavnom sustavu, divertikulitisi, upalne bolesti crijeva i mezenterijalni limfadenitis. Osim akutnog abdomena postoji niz drugih patoloških stanja koje zahtijevaju kiruršku obradu. Primjeri za to su benigni i maligni tumori, upalne bolesti crijeva, ali bez kliničke slike akutnog abdomena, ozljede, hernije, krvarenja, endometrioze, angiodisplazije, fistule i sl.

#### 3.1. Kirurgija tankog crijeva

##### 3.1.1.Upalne bolesti tankog crijeva

Upalne bolesti u tankom crijevu mogu biti uzrokovane infekcijama, ali i kroničnom, nezaraznom, granulomatoznom bolesti tj. Chronovom bolesti. Chronova bolest ima sposobnost zahvaćanja bilo kojeg dijela probavne cijevi, međutim, najčešće se ipak pojavljuje na jednom vrlo tipičnom mjestu tj. na terminalnom ileumu. Iz tog se razloga ponekad još i danas naziva terminalnim ileitisom. Granulomatозна upala zahvaća cijelu debljinu sluznice na kojoj kolonoskopiji možemo vidjeti promjene u obliku afti, ulceracija i točkastih krvarenja. Klinička slika je obilježena kroničnim proljevom, abdominalnom boli i gubitkom težine. Također, često se mogu vidjeti i promjene anorektalnog područja poput fisura, apscesa i fistula. Ako pacijent razvije apscese vrlo često će biti kahektičan i blijed s povišenom tjelesnom temperaturom. Liječenje ove bolesti ovisi o stadiju i težini kliničke slike. U prvoj fazi uvijek se kreće s konzervativnim pristupom. Od medikamentne terapije tu su aminosalicilati, glukokortikoidi, imunosupresivi, infliksimab i

antibiotici. Kirurško liječenje je sljedeći korak. Važno je znati da se ova bolest zasada ne može izliječiti pa čak ni kirurški. Upravo to navodi na zaključak da operaciju treba odgađati što je duže moguće. Najčešće se obavlja poštedna resekcija oboljelog crijeva s rezom koji je obostrano udaljen 2 cm od promjena. U nekih se pacijenata postavlja i ileostoma. U slučaju apscesa indicirane su incizija i drenaža, a kod stenoza preporučljiva je strikturoplastika

### 3.1.2. Akutna mezenterička ishemija

Akutna mezenterička ishemija (AMI) je sindrom koji se javlja zbog iznenadnog prestanka krvne opskrbe crijeva. Najčešće je zahvaćena gornja mezenterička arterija. AMI može biti uzrokovan embolijom gornje mezenteričke arterije, trombozom gornje mezenteričke arterije, neokluzivnom mezenteričkom ishemijom, mezenteričkom venskom trombozom. U kliničkoj slici prevladava jaka bol u umbilikalnom dijelu abdomena s čestom mučninom i povraćanjem, gubitkom teka i proljevom. Kirurška eksploracija indicirana je u slučaju znakova nekroze ili perforacije crijeva. Nekrotično promijenjeno crijevo zahtijeva žurnu resekciju. Aortomezenterički bypass je najbolja moguća opcija za pozitivan ishod ove patologije.

### 3.1.3. Tumori tankog crijeva

Kao i u drugim organima i organskim sustavima, i u tankom crijevu tumori mogu biti benigni i maligni. Od benignih tumora ističu se hiperplastični polipi, adenomi, crijevni stromalni tumori, lipomi, hemangiomi i Peutz-Jeghersov sindrom. Kada pacijent zbog tumora osjeća bolove, razvije anemiju i sve ono što obilježava anemiju, a osim toga pati i od crijevne opstrukcije, ima indicaciju za kiruršku intervenciju. U slučaju da se radi o intraluminalnoj leziji moguće je odstraniti samo tumor, ipak, često će se morati odstraniti odsječak crijeva. Kao komplikacije operacije mogu se kao i uvijek javiti krvarenja, popuštanje anastomoze, poslijeoperacijski ileus, infekcije i hernije. Maligni tumori se u tankom crijevu javljaju poprilično rijetko u odnosu na ostale malignome probavnog sustava. Najvjerojatnije uzrok leži u relativno brzom prolasku tvari kroz ovaj dio. Od malignih tumora tu možemo naći adenokarcinom, maligni stromalni tumor, sarkom, limfom i metastaze. Kod pacijenata koji boluju od malignih tumora operacija je nužna opcija. Problem nastaje kada se zbog prisutstva metastaza ne može izvršiti potrebna resekcija. U slučaju da se radi o tumoru duodenuma radi se pankreatoduodenektomija, a kod jejunuma i

ileuma osim resekcije crijeva indicirana je i resekcija mezenterija. Kod neuroendokrinog tumora tj. karcinoida ovisno veličini tumora radimo i limfadenektomiju uz resekciju zahvaćenog crijeva.

#### 3.1.4. Fistule tankog crijeva

Fistula je komunikacija između dvije površine koje su prekrivene epitelom, a može se razviti između dijelova probavnog sustava, ali i probavnog sustava i kože. Često su povezane s Chronovom bolesti, ali ne moraju se nužno javiti u sklopu iste. Operativno liječenje fistula je indicirano u slučaju da fistula ne prođe sama od sebe unutar mjesec dana. Tada se radi resekcija dijela crijeva i termino-terminalna anastomoza.

#### 3.1.5. Akutni appendicitis

Akutni je apendicitis upala crvuljka koja se javlja najčešće nakon opstrukcije lumena. Opstrukcija može biti uzrokovana različitim čimbenicima poput fecesa, parazita, uvećanih limfnih čvorova ili tumorom. Zbog opstrukcije dolazi do promjene tlaka u crvuljku u smislu povišenja s posljedičnim poremećajem limfne i krvne cirkulacije. Razvijaju se edem i ishemija. Takva je sredina savršena podloga za nakupljanje bakterija i razvoj infekcije. Nakon toga dolazi do razvoja peritonitisa lokalno, a onda i difuzno. Prvi stadij je kataralni stadij, zatim timamo supurativni ili flegmonozni stadij, a na kraju gangrenozni stadij. Klinička slika obilježena je razvojem boli prvo epigastrično i umbilikalno, a onda u desnom donjem kvadrantu trbuha. Razlog takvoj distribuciji leži upravo u vrstama boli koje se razvijaju. Prvo se javlja visceralna bol koja je uvijek nejasne lokalizacija, često difuzna. Kada se bol počinje spuštati u desni donji kvadrant abdomena to znači da sada prevladava nadražaj peritoneum i ta ja bol sada lokalizirana parijetalna bol. U tom trenutku pacijenta boli najjače u Mc Burneyevoj toči. Međutim, postoje i različiti drugi znakovi u procjeni apendicitisa, a to su Blumbergov znak, Rovsingov znak, Grassmanov znak, Hornov znak, Krugerov znak, znak psoasa i znak opturator (tablica 1.). Također pacijet može povraćati, biti opstipiran, imati povišenu tjelesnu temperaturu i izgubiti tek. Ne postoji niti jedan drugi primjereni način rješavanja ove patologije osim apendektomije. Preporuča se što ranije obaviti operaciju kako ne bi došlo do rupture jer je onda puno veća mogućnost komplikacija pa i smrtnosti. Apendektomija se može obaviti laparoskopski, ali i klasičnom otvorenom operacijom s rezom u Mc Burneyevoj točki. Od komplikacija može se vidjeti intraabdominalni apscev,



infekcija rane, paralitički ileus, krvarenje, hematoma i fistule. U laparoskopskoj apendektomiji puno su rjeđe infekcije, pacijent ranije odlazi kući, prije se vraća svojim aktivnostima, a i estetski je prihvatljivije.

**Tablica 1.** Klinički znakovi u apendicitisu

<b>BLUMBERGOV ZNAK</b>	Naglo otpuštanje ruke u Mc Burneyevoj točki pojačava bol
<b>ROVSINGOV ZNAK</b>	Palpacijom lijeve strane trbuha pojača se bol u desnoj strani trbuha
<b>GRASSMANOV ZNAK</b>	Perkusija trbuha pojačava boli
<b>HORNOV ZNAK</b>	Povlačenjem testisa prema dolje pojačava se bol
<b>KRUGEROV ZNAK</b>	Pojačavanje boli kada liječnik drži pritisnutu ruku u iliocekalnom području dok pacijent podiže ispruženu desnu nogu
<b>ZNAK PSOASA</b>	Pasivna ekstenzija desne natkoljenice pojačava bol kod retrocekalnog crvuljka
<b>ZNAK OPTURATORA</b>	Bol na unutarnju rotaciju flektirane natkoljenice kod pelvičnog apendicitisa

**Izvor:** Tomislav Šoša i suradnici, Abdominalna kirurgija, str.495., *Kirurgija*, Zagreb 2007.

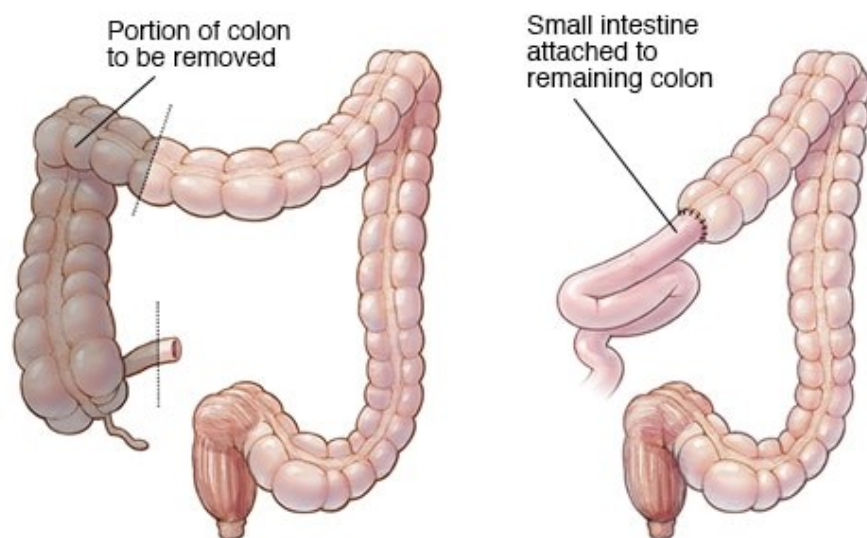
## 3.2. Kirurgija kolona i rektuma

### 3.2.1. Vrste operacija na debelom crijevu

Operacije na debelom crijevu smo podijelili na tipične i atipične. U tipične nam spadaju desna ili lijeva hemikolektomija, a segmentalne resekcije su atipične operacije. Kod tipičnih se vrši i

podvezivanje krvnih žila, dok kod atipičnih to nije slučaj.

Desna hemikolektomija (slika 3.) je zahvat kod kojeg se odstranjuje cekum, kolon ascendens i desna fleksura. Nakon toga se uspostavlja ileotransverzoanastomoza. Indikacija za ovu operaciju jeu karcinomi cekuma i kolona ascendensa



© MAYO FOUNDATION FOR MEDICAL EDUCATION AND RESEARCH. ALL RIGHTS RESERVED

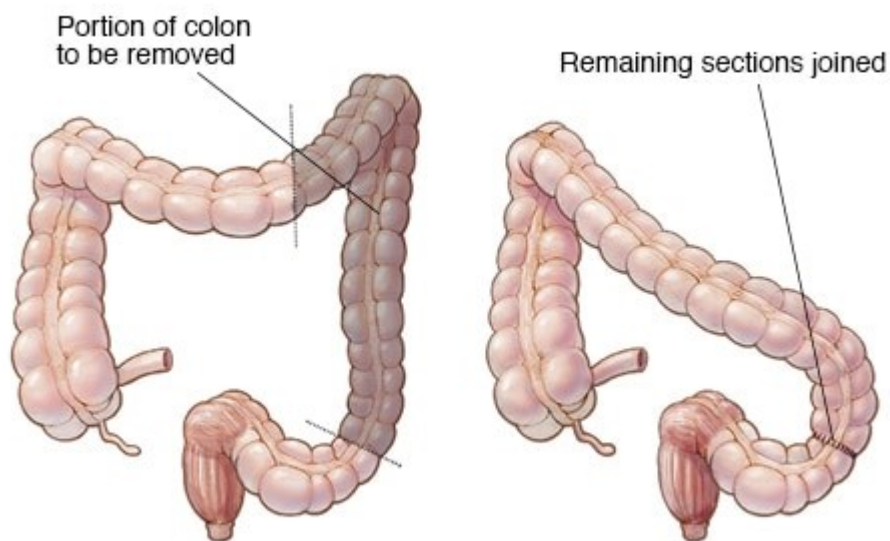
**Slika 3.** Right hemicolectomy

**Izvor:** Mayo foundation for medical education and research

Pristupila 9.2.2021.

Resekcija kolona transverzuma se vrši kada je karcinom na sredini istoga, a nakon toga spajaju se terminalni dijelovi kolona transverzuma u području lijeve i desne fleksure.

Lijeva hemikolektomija (slika 4.) označava odstranjenje lijevu polovicu kolona transverzuma i kolon descendens. Nakon toga se učini transverzo-sigmoidna anastomoza. Indicirana je u karcinoma lijeve fleksure i kolona descendensa



© MAYO FOUNDATION FOR MEDICAL EDUCATION AND RESEARCH. ALL RIGHTS RESERVED

**Slika 4.** Left hemicolectomy

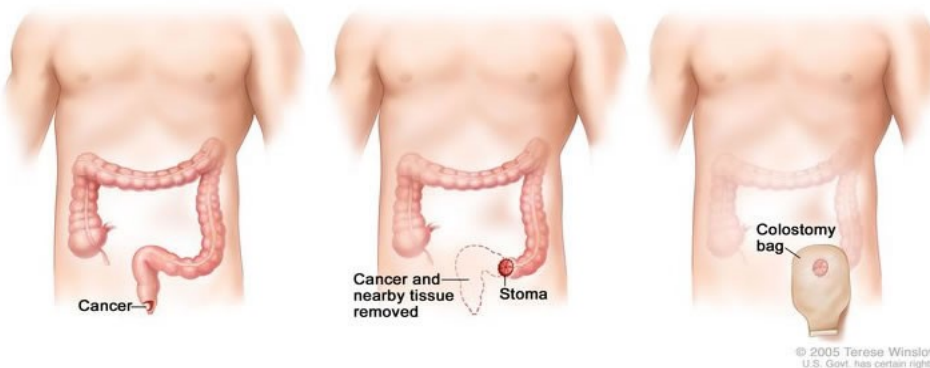
**Izvor:** Mayo foundation for medical education and research

Pristupila 9.2.2021.

Resekcija sigmoidnog kolona je resekcija koja se vrši kako joj i samo ime kaže u slučaju postojanja karcinoma na sigmoidnom crijevu i to njegovom centralnom dijelu pogotovo jer će se kod karcinoma gornjeg dijela sigme izvoditi lijeva hemikolektomija.

Queen-Miles operacija (slika 5.) je operacija koja se obavlja kod niskih karcinoma i uključuje odstranjivanje aboralnog dijela sigme i čitavog rektuma s postavljanjem kolostome.

**Resection of Rectum and Anus with Colostomy**



© 2005 Terese Winslow  
U.S. Govt. has certain rights

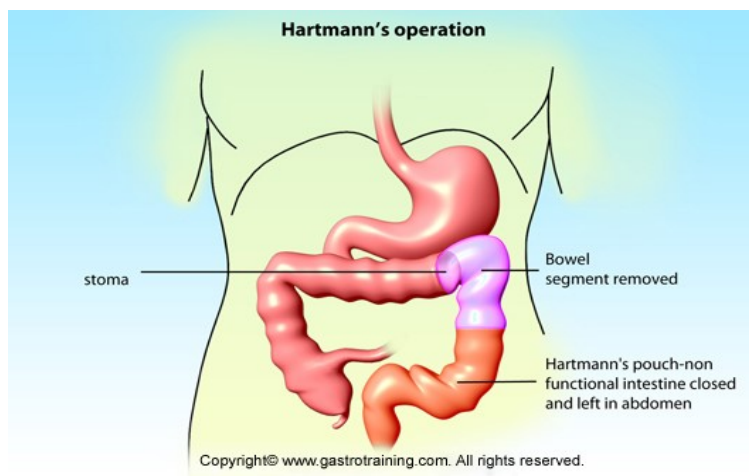**Slika 5.** Intersphincteric abdominoperineal resection (APR)

**Izvor:** Shahab Siddiqi, Intersphincteric APR, surgeoncolorectal.co.uk

Pristupila 9.2.2021.

Prednja resekcija rektuma po Dixonu znači uklanjanje sigmoidnog kolona s dijelom rektuma te postavljanje koloanalne anastomoze.

Hartmannova operacija (slika 6.) je praktički ista operacija kao i Dixonova samo SE umjesto koloanalne anastomoze postavi anus preter, a preostali dio rektuma se na kraju zatvori.



**Slika 6.** Hartmann's operation

**Izvor:** Gastrotraining, gastrotraining.com

Pristupila 9.2.2021.

### 3.2.2. Upalne bolesti debelog crijeva

Kao i u patologiji tankog crijeva i u debelom crijevu se mogu razviti upalne bolesti. Ono što razlikuje debelo i tanko crijevo jesu vrste upala. Kao što je prethodno rečeno Chronova se bolest može razviti u bilo kojem dijelu probavne crijevi pa tako i u debelom crijevu. Sve patohistološke karakteristike kao i obilježja kliničke slike su poprilično slične. Chronova bolest koja zahvaća debelo crijevo će još imati i češće prisutnu krv u stolici. Osim Chronove bolesti u debelom se

crijevu može pronaći i ulcerozni kolitis. To je bolest nepoznatog uzorka, obilježena stvaranjem brojnih ulceracija, pseudopolipa, upalih polipa. Ono što ga dodatno razlikuje od Chronove bolesti je to što ne zahvaća cijelu debljinu stijenke, a krvarenje je puno češće kao i sve posljedice kronične anemije. Od ekstraintestinalnih manifestacija ističu se artritis, primarnis sklerozirajući kolangitis, eritem, iridociklitis i slične reumatološke bolesti. Kada se konzervativnim pristupom više ne može ostvariti dobrobit za pacijenta liječnici se odlučuju za kirurški zahvat. Najčešće se radi proktokolektomija s pouchom i analnom anastomozom ili proktokolektomija s običnom ili kontinentom ileostomijom.

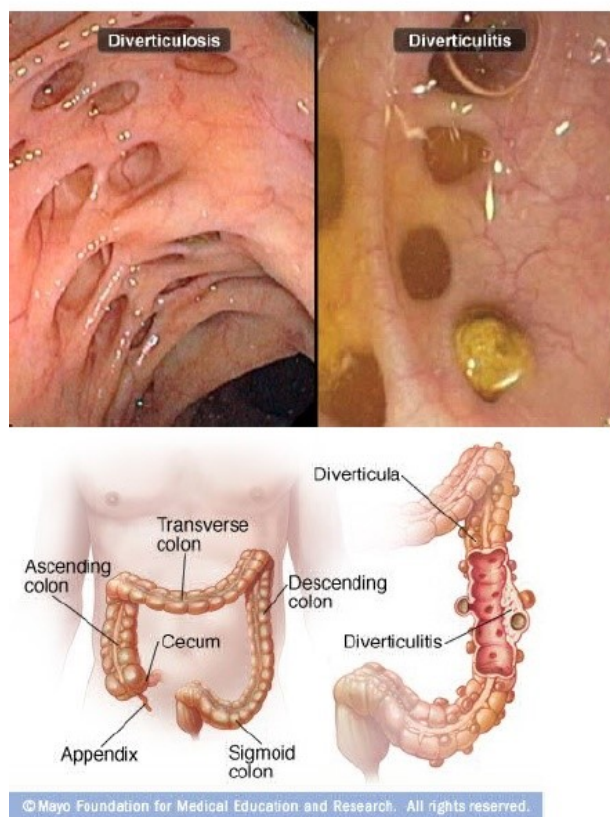
### 3.2.3. Ishemijski colitis

Ishemijski kolitis je pojam koji označava sve one promjene kolona koje su se javile kao posljedica nedovoljne opskrbljenosti. Patofiziološki radi se o upalnim promjenama. Uzrok je relativno nepoznat, ali uglavnom se radi o okluziji donje mezenteričke arterije. Pacijent može razviti blagu upalu, ali i težak gulminantni colitis i gangrenu. Osim bolova donjeg abdomena i proljeva, u stolici se može vidjeti tamna krv. Ako dođe do razvoja gangrene i perforacija radi se resekcija zahvaćenog kolona

### 3.2.4. Divertikularna bolest

Divertikuli su izbočenja lumena crijeva koja se najčešće javljaju u sigmoidnom kolonu. Postoje pravi i lažni divertikuli, a razlika je u tome što kod pravog divertikula nalazimo izbočenje svih dijelova stijenke crjeva, a kod lažnog postoji samo izbočenje suznice crijeva kroz mišićnicu. Divertikularna bolest obuhvaća divertikulozu koja je uglavnom asimptomatska i diverticulitis (slika 7.) koji može biti praćen jakim bolovima i to uglavnom u lijevom donjem kvadrantu abdomena. Kada kod osobe koja boluje od divertikuloze dođe do razdora stijenke tj. perforacije koja može biti bilo koje veličine (mikro i makro perforacija) uz djelovanje crijevnih bakterija koje se u tom slušaju oslobađaju, razvija se diverticulitis (2). Osim boli, pacijent s divertikulitisom je opstipiran i ima povišenu tjelesnu temperaturu. U velikoj većini slučajeva taj će se proces ograničiti na to mjesto gdje je i nastao međutim u ostalih pacijenata razvija se teža klinička slika s komplikacijama, Tada se razvijaju apscesi, crijevne opstrukcije, fistule i

peritonitisi. Nekomplicirani divertikulitisi se liječe konzervativnom terapijom. U slučaju javljanja divertikulitisa na istom mjestu više puta, indicirana je resekcija tog dijela crijeva. Kod pojave apscesa radi se perkutana drenaža, međutim kod multiplih apsceca kao i kod fistula i peritonitisa potrebno je kirurški tretirati pacijenta. Dodatni problem nastaje ako su zahvaćeni organi urogenitalnog sustava i stijenka trbuha. U tom slučaju se većinom radi Hartmannova operacija što znači resekciju sigmoidnog kolona, uspostavljanja privremene terminalne stome na descendentnom kolonu i zatvaranje rektalnog bataljka.



**Slika 7.**Diverticulosis and Diverticulitis

**Izvor:** Mayo foundation for medical education and research

Pristupila 18.2.2021.

### 3.2.5. Volvulus

Volvulus je patološko stanje koje nastaje kada se svi oni dijelovi kolona koji su pomični uvrnu oko mezenterija. Kod volvulusa je problem u tome što dolazi do znažnog pritiska i na sama crijeva i na mezenterij u kojem se nalaze sve potrebne krvne žile. Najčešće se volvulus dešava u području sigmoidnog kolona ili cekuma. U kliničkoj slici nalazimo bol, opstipaciju i distenziju trbuha. Kod nekomplikiranog volvulusa kod kojeg se nije razvila gangrena, terapija se vrši pomoću sigmoidoskopa. Kod opetovanog javljanja, perforacije, gangrene, neučinkovitosti konzervativnog liječenja, indicirana je resekcija.

### 3.2.6. Tumori debelog crijeva

Benigni tumori debelog crijeva su adenomatozni polipi, upalni polipi u sklopu ulceroznog kolitisa, benigni mezenhimalni tumori te nasljedne polipoze poput obiteljske adenomatozne polipoze. U najvećem broju slučajeva se benigni tumori mogu odstraniti endoskopski. U slučaju da je polip prevelik, mora se izvršiti klasična operacija pogotovo ako taj polip obilno krvari i opstruira prolazak feseca. Svaki polip se mora odstraniti u potpunosti. Polipi koji su sesilni treba tretirati gotovo isto kao maligne tumore tj. potrebno je uvijek odrezati do u zdravo. Obavezno je i patohistološki analizirati svaku promjenu. Ako nalaz patohistologije upućuje na zloćudnu promjenu radi se resekcija ili abdominoperinealna ekstirpacija. Sve osobe u kojih su pronađene benigne promjene trebaju se redovito kontrolirati, pogotovo u slučaju nasljednih polipoza.

Među zloćudnim tumorima u debelom crijevu najčešći su ipak karcinomi. Osim toga može se razviti sarkom, gastrointestinalni stromalni tumor i karcinoid. Kolorektalni karcinom je najčešći maligni tumor abdominalne šupljine, a spada i u najčešće tumore uopće. Kod pacijenata koji imaju vilozne polipe učestalost razvoja karcinoma je puno veća pa se kod takvih polipa mora posebno obratiti pažnja na mogućnosti maligniteta. Čak 80% posto svih kolorektanih karcinoma započne svoj rast unutar adenomatoznog polipa. Nakon što se razvije polip epitelne stanice crijeva proživljavaju displaziju i postepeno kao takve ulaze sve dublje u slojeve crijeva. Od svih dijelova crijeva najučestalija lokacija je ipak rectum, čak 45% svih slučajeva Kolorektalni karcinom se klasificira po Dukesova (tablica 2.), Astler-Collrovoj (tablica 3.) i TNM (slika 8.) klasifikaciji. Za kliničku sliku pacijenata s kolorektalnim karcinomom treba naglasiti da ona zaista ovisi o tome

gdje se karcinom nalazi. Ako se radi o karcinomu desnog kolona uglavnom promjene u stolici neće biti izražene. Mogu biti prisutni blagi bolovi, moguća palpabilna masa i okultno krvarenje. Karcinom lijevog kolona može uzrokovati i opstipaciju i proljev i krvarenje. Stolica obložena krvlju, probadajući bolovi rektalno i uska stolica poput olovke su obilježja sigmorektalnog carcinoma. Terapija se određuje prema stadiju tumora. Uz kiruršku terapiju veliku ulogu imaju i adjuvantna kemoterapija i radioterapija. Kod svake operacije treba odstraniti dovoljno crijeva, limfnih čvorova, a potom napraviti i odgovarajuću anastomozu. Resekcijski rub mora biti 5 cm udaljen od samog karcinoma na kolonu, a 2 cm na rektumu. Veličinom, lokalizacijom i invazivnošću tumora određena je i vrsta kirurškog zahvata. Kod tumore cekuma i ascendentnog kolona izvodi se desna hemikolektomija. Kod karcinoma središnjeg dijela transverzuma indicirana je resekcija transverzuma, a u tumora lijenalne fleksure, kolona descendensa i oralnog dijela sigma lijeva hemikolektomija. Sve vrste kirurških zahvata opisane su u poglavlju 3.2.1.

Kod karcinoma kod kojeg preživljenje nije vjerojatna opcija, fokus je na palijativnim metodama. Resekcija se svejedno radi kako bismo pacijentu olakšali simptome uznapredovalog karcinoma. Komplikacije istoga vrlo često traže kiruršku intervenciju. U te komplikacije spada opstrukcija kod koje se radi resekcija zahvaćenog crijeva i privremena anastomoza. Kod perforacije cekuma učini se desna hemikolektomija, a perforacije lijevog kolona i sigme Hartmannova operacija bez primarne anastomoze.

#### **Tablica 2.** Dukesova klasifikacija karcinoma kolona i rektuma

**A** (karcinom unutar stijenke crijeva)

**B** (karcinom prožima čitavu stijenku)

**C** (zahvaćeni parakolični i perirektalni limfni čvorovi)

**D** (postoje udaljene metastaze)

**Izvor:** Tomislav Šoša i suradnici, Abdominalna kirurgija, str.495., *Kirurgija*, Zagreb 2007,

#### **Tablica 3.** Astler-Collerova klasifikacija

**A** ( tumor ograničen na submukozu)



**B1** (tumor ulazi u muskularis propriju, ali je ne zahvaća cijelu, limfni čvorovi nisu zahvaćeni)

**B2** (tumor zahvaća cijelu muskularis propriju, limfni čvorovi nisu zahvaćeni)

**B3** (tumor izravno invadira druge organe)

**C1** (zahvaćeni regionalni limfni čvorovi)

**C2** (metastaze postoje u limfnim čvorovima kod mezenterijske arterije)

**C3** (tumor je distalno proširen)

**Izvor:** Tomislav Šoša i suradnici, Abdominalna kirurgija, str.495., *Kirurgija*, Zagreb 2007.

before surgery	subsequent		ngnt bilateral	subsequent surgery	
<b>PRIMARY TUMOR (T)</b>					
<input type="checkbox"/>	TX	Primary tumor cannot be assessed		<input type="checkbox"/>	
<input type="checkbox"/>	T0	No evidence of primary tumor		<input type="checkbox"/>	
<input type="checkbox"/>	Tis	Carcinoma <i>in situ</i> : intraepithelial or invasion of lamina propria		<input type="checkbox"/>	
<input type="checkbox"/>	T1	Tumor invades submucosa		<input type="checkbox"/>	
<input type="checkbox"/>	T2	Tumor invades muscularis propria		<input type="checkbox"/>	
<input type="checkbox"/>	T3	Tumor invades through the muscularis propria into pericolorectal tissues		<input type="checkbox"/>	
<input type="checkbox"/>	T4a	Tumor penetrates to the surface of the visceral peritoneum		<input type="checkbox"/>	
<input type="checkbox"/>	T4b	Tumor directly invades or is adherent to other organs or structures		<input type="checkbox"/>	
<b>REGIONAL LYMPH NODES (N)</b>					
<input type="checkbox"/>	NX	Regional lymph nodes cannot be assessed		<input type="checkbox"/>	
<input type="checkbox"/>	N0	No regional lymph node metastasis		<input type="checkbox"/>	
<input type="checkbox"/>	N1	Metastasis in 1 to 3 regional lymph nodes		<input type="checkbox"/>	
<input type="checkbox"/>	N1a	Metastasis in 1 regional lymph node		<input type="checkbox"/>	
<input type="checkbox"/>	N1b	Metastasis in 2-3 regional lymph nodes		<input type="checkbox"/>	
<input type="checkbox"/>	N1c	Tumor deposit(s) in the subserosa, mesentery, or non-peritonealized pericolic or perirectal tissues without regional nodal metastasis		<input type="checkbox"/>	
<input type="checkbox"/>	N2	Metastasis in 4 or more regional lymph nodes		<input type="checkbox"/>	
<input type="checkbox"/>	N2a	Metastasis in 4 to 6 regional lymph nodes		<input type="checkbox"/>	
<input type="checkbox"/>	N2b	Metastasis in 7 or more regional lymph nodes		<input type="checkbox"/>	
<b>DISTANT METASTASIS (M)</b>					
<input type="checkbox"/>	M0	No distant metastasis (no pathologic M0; use clinical M to complete stage group).		<input type="checkbox"/>	
<input type="checkbox"/>	M1	Distant metastasis.		<input type="checkbox"/>	
<input type="checkbox"/>	M1a	Metastasis confined to one organ or site (e.g., liver, lung, ovary, non-regional node).		<input type="checkbox"/>	
<input type="checkbox"/>	M1b	Metastases in more than one organ/site or the peritoneum.		<input type="checkbox"/>	
<b>ANATOMIC STAGE – PROGNOSTIC GROUPS</b>					
<b>CLINICAL</b>					
<b>GROUP</b>	<b>T</b>	<b>N</b>	<b>M</b>	<b>Dukes</b>	<b>MAC</b>
<input type="checkbox"/>	0	Tis	N0	M0	- -
<b>PATHOLOGICAL</b>					
<b>GROUP</b>	<b>T</b>	<b>N</b>	<b>M</b>	<b>Dukes</b>	<b>MAC</b>
<input type="checkbox"/>	0	Tis	N0	M0	- -

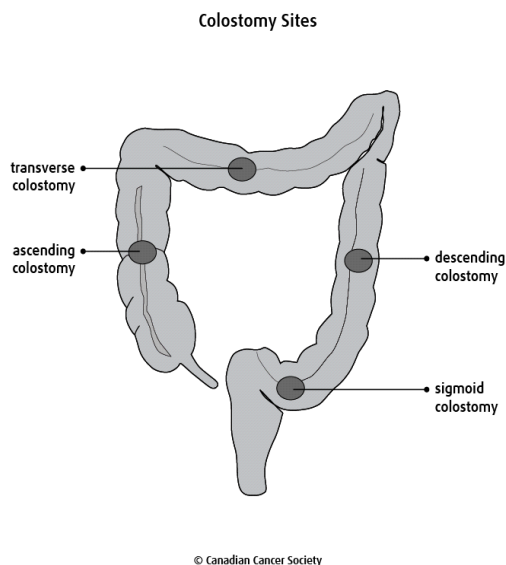
**Slika 8.** – Colorectal cancer staging form: sample

**Izvor:** AJCC Cancer Staging Manual, 7 th edition, Springer, 2010.

Pristupila 20.2.2021

## 4.STOME PROBAVNOG SUSTAVA

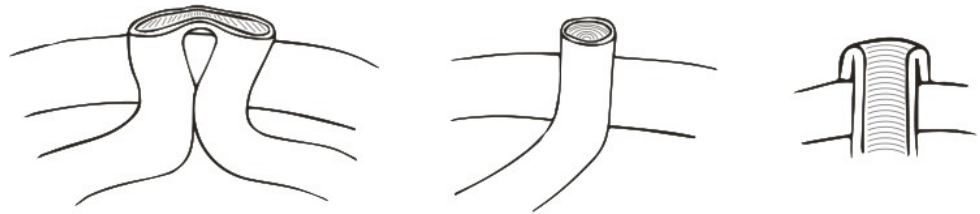
Stoma je riječ koja u doslovnom prijevodu znači "otvor" (3). U probavnom sustavu postoje ileostome i kolostome. To praktički znači izvođenje dijela crijeva na prednju stijeku trbušne šupljine gdje se stvara otvor. Na taj otvor postavlja se vrećica u koju odlazi sadržaj crijeva. Stome se mogu postaviti kao privremeno ili trajno rješenje pacijentove problematike. Sve to ovisi o tome služe li samo trenutnoj zaštiti novostvorene anastomose ili se kontinuitet crijeva više neće uspostavljati. Stoma se može postaviti na različitim dijelovima crijeva ovisno o patologiji koja se tretira. (slika 9.). Privremene stome su uglavnom tzv loop stome, a trajne stome su terminalne stome (slika 10.) Loop stoma znači da se dio crijeva izvede kroz otvor na koži, zarez, a onda se krajevi izvnu prema koži i zašiju za kožu. U početku se postavlja i jedna mala šipka koja pruža podršku novostvorenoj stomi da se ne uvuče u abdominalnu šupljinu. Kada rana zacijeli i ta šipka se može maknuti. Kao što je već rečeno, trajne stome su terminalne stome.



**Slika 9.** Prikaz mogućih pozicija postavljanja stome

**Izvor:** Canadian cancer society, Colostomy and ileostomy

Pristupila 21.2.2021



**Slika 10.** Schematic diagram illustrating loop stoma (left), end stoma (centre) and matured end stoma (right)

**Izvor:** Ben Finlay Hannah Sexton Christopher McDonald, Care of patients with stomas in general practice, Australian journal of general practice, Volume 47, Issue 6, June 2018

Pristupila 21.2.2021.

Indikacije za postavljanje stome su razne. Možemo ih podijeliti na hitne indikacije i elektivne. U hitne indikacije nam spadaju na prvom mjestu opstrukcije i perforacije crijeva s razvojem peritonitisa. Cilj stome je omogućiti odstranjivanje sadržaja iz crijeva i osigurati uredno zacjeljivanje uspostavljene anastomoze. Također, u male djece hitne stome se postavljaju kod rektalnih atrezija, Hirschprungove bolesti i imperforiranog anusa. Elektivne indikacija je na prvom mjestu izrada terminalne stome kod niskog sijela tumora. Cilj svakog kirurga koji oblikuje stomu je postaviti zdrav i dobro prokrvljen dio crijeva. Važno je postići nisku napetost same stome i trbušne stijenke oko nje. Na koži se učini kružni rez od 2 cm bez zahvaćanja potkožnog masnog tkiva. Na taj način stoma ima dobru potporu što ujedno smanjuje i pojavu hernija parastomalno. Također može se učiniti i križni rez u prednjoj ovojnici rektusa koji se onda širi i u sam mišić i u peritoneum. Vrlo je bitno da kirurg koji postavlja stomu može sa svoja dva prsta proći kroz stomu. Istovremeno dužan je paziti na crijeva i krvne žile mezenterija. Prilikom fiksacije stome, moguće je privezati crijeva na peritoneum ili stražnju fasciju. To nije obavezno, međutim, značajno umanjuje pojavu hernija i prolapsa. Fiksiranjem mezenterija na bočni zid trbuha postiže se dodatna sigurnost po pitanju razvoja volvuusa. Od komplikacija moguća je pojava iritacija kože, nekroze stome, stenozе stome, retrakcije, prolapsa i parastomalne hernije.

U svrhu što boljeg konačnog rezultata, vrlo je važno pacijenta uputiti o svemu što može očekivati po pitanju svoje kolostome ili ileostome. Glavnu ulogu tu preuzima medicinska sestra koja s pacijentom razgovara prije operacije, pomaže mu u ranoj poslijeoperacijskoj skrbi i pruža mu mogućnost informiranja u bilo kojem trenutku. Na taj se način smanjuje anksioznost pacijenta koja se javlja u gotovo svih kod kojih će se postaviti stoma. Pacijent uvijek može pitati sestru što ga zanima o samom kirurškom dijelu, o mogućim budućim situacijama koje ga mogu zadesiti, o društvenom životu, seksualnoj funkciji i ono što je izrazito bitno, o samoj njezi stome. Prije operacije sestra pacijentu objašnjava gdje će se stoma nalaziti i upućuje ga na cijeli onaj praktični dio s kojim će se susresti poslije operacije.

U poslijeoperacijskom period zadatak medicinske sestre je briga o stomi, ali i o pacijentu generalno. Ona mora pratiti temperature stome koja bi trebala biti otprilike ista kao ostatak trbuha. Boja stome bi trebala biti slična boji usne šupljine. Tamna boja stome može značiti ishemiju. Također, ponekad iz stome može curiti krv. Medicinska sestra bi trebala procijeniti kada je ta količina prevelika i kod bilo kakvih većih promjena obavijestiti kirurga. Pacijentu je bitno dobro objasniti da netom nakon operacije ne smije popiti više od gutljaja vode odjednom kako ne bi došlo do povraćanja. Osim toga treba izbjegavati voće na početku, a neke namirnica poput graha, općenito. Razlog tome je što značajno povećavaju peristaltiku crijeva i na taj način povećavaju šansu za nepovoljno cijeljenje stome. Kada prođe jedno određeno vrijeme, prehrana se mijenja. Najviše se to odražava po pitanju vlaknastih proizvoda koje treba unositi u dovoljnim količinama kako se ne bi razvila opstipacija. Iz stome pojačano izlazi natrij tako da se pacijentu preporuča da unosi dovoljnu količinu soli. Kada je pacijent otpušten kući, medicinska sestra za njegu stome ili patronažna sestra odlaze u kućne posjete i pomažu pacijentu u prvim danim da se snađe u novonastaloj situaciji. Nakon same operacije stoma je oteknuta do otprilike 8 tjedana, za to vrijeme pacijent treba mjeriti veličinu svoje stome. Tu je opet vidljiva uloga sestre koja pacijenta uči kako mjeriti stomu i naglašava koliko je važno da to zaista i radi barem jednom tjedno. Iako je već jednom rečeno, neobično je važno naglasiti koliko je bitna i velika uloga medicinske sestre u psihološkom zdravlju pacijenta. Ona mu omogućava sve potrebne informacije, uči ga kako da se ponaša, kako da se ponovno vrati u zajednicu i nastavi sa svim svojim starim navikama samo na neki malo drukčiji način.

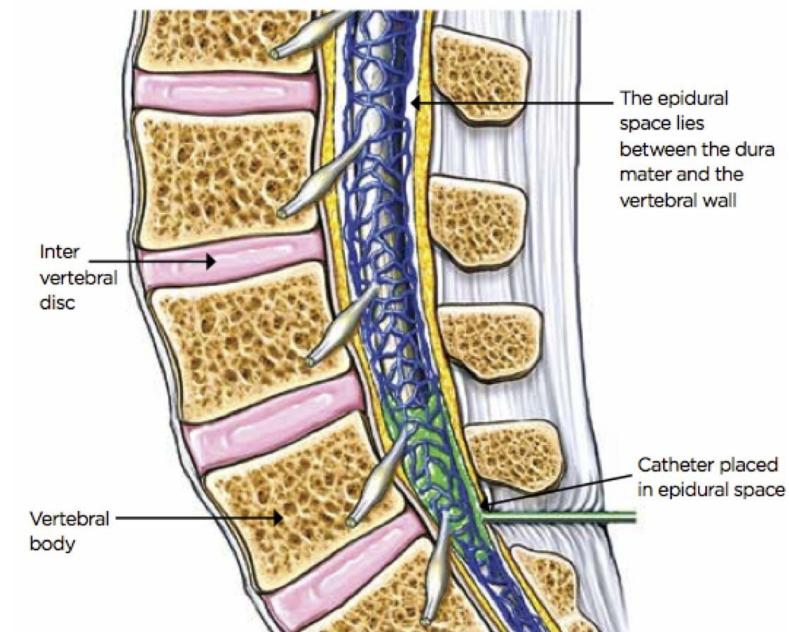
## 5. REGIONALNA ANESTEZIJA

Regionalna anestezija je pojam koji objedinjuje različite anesteziološke tehnike u svrhu olakšavanja kirurških zahvata. Regionalna se anestezija koristi i tijekom poroda, kod kronično bolesnih pacijenata s bolovima te u svrhu poslijeoperacijske analgezije. Anestetik korišten u regionalnoj anesteziji ima zadaću doprijeti do natrijevih kanala somatosenzoričkih živaca i tako uzrokovati njihov blok. Oporavak pacijenta kod kojeg je korištena regionalna, a ne opća anestezija, puno je brži i jednosravniji. Također, smanjena je mogućnost kronične boli nakon operativnog zahvata, smanjena je i mogućnost pojave dubokih venskih tromboza, a regionalna anestezija omogućuje održanje motiliteta crijeva. Najveći nedostatak ove tehnike je što njena učinkovitost ovisi o vještini anesteziologa koji je izvodi.

### 5.1. Vrste regionalne anestezije

Sve se regionalne anestezije mogu primijeniti jednokratno ili postavljanjem katetera (slika 11.) Osim toga možemo ih podijeliti na metode periferne regionalne anestezije i neuraksijalne metode (4). Metode periferne regionalne anestezije jesu pleksus blokovi, blokovi pojedinačnog živca te intervenska regionalna anestezija. U neuraksijalne metode svrstavamo epiduralnu anesteziju, subarahnoidnu ili spinalnu anesteziju i kombiniralnu spinalno-epiduralnu anesteziju. Kod epiduralne analgezije anestetik se zadržava iznad tvrde moždane ovojnice za razliku od spinalne gdje anestetik ulazi u cerebrospinalni likvor. Može se koristiti i kombinacija ovih dviju metoda kada se postavlja kateter epiduralno kako bi se osigurao kontinuirani učinak analgezije. Epiduralna se anestezija koristi kod torakalnih i abdominálnih kirurških zahvata, tijekom poroda i u liječenju kronične boli.

FIG 1. POSITION OF THE EPIDURAL CANNULA



**Slika 11.** Position of epidural cannula

**Izvor:** Nursing Times, Australian and New Zealand College of Anaesthetists and Faculty of Pain Medicine (2010)

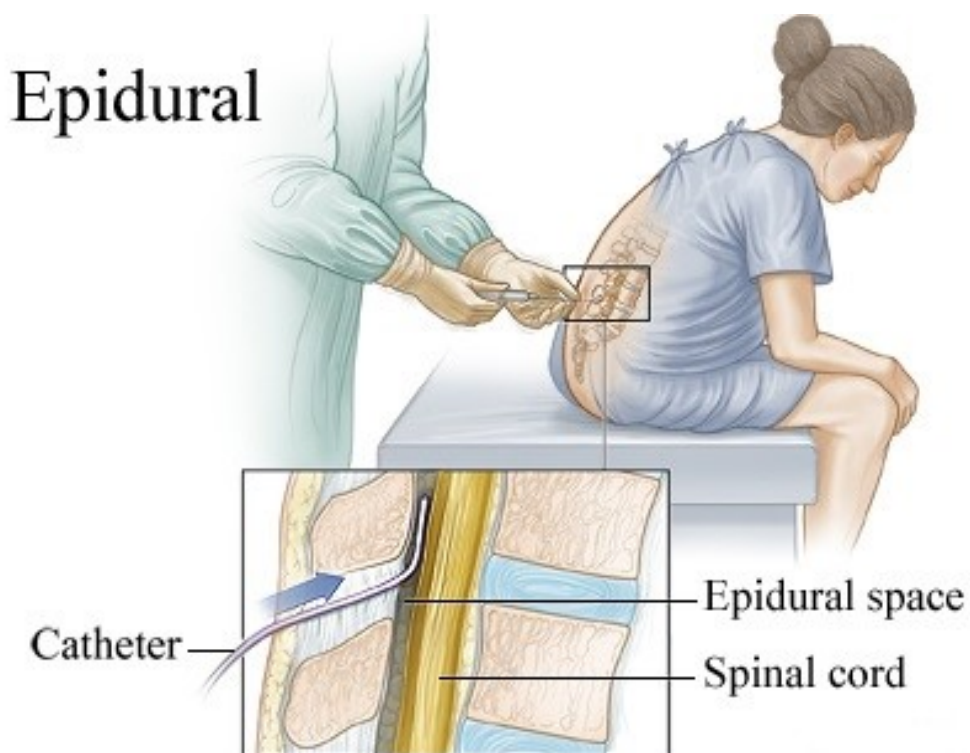
Pristupila 10.2.2021.

### 5.1.1. Epiduralna anestezija

#### 5.1.1.1. Tehnika izvođenja epiduralne anestezije

Kao što je već rečeno u prethodnom dijelu testa, učinkovitost analgezije odnosno anestezija najviše ovisi o vještini anesteziologa koji je izvodi. Postoje dvije tehnike, a to su tehnika “gubitka otpora” i tehnika “viseće kapi” (6). Većina kliničara prakticira prvu metodu. Pacijent mora sjediti ili ležati (slika 12.). Anesteziolog tada vrši pritisak na špricu u kojoj je zrak ili tekućina, a kada se dosegne žuti ligament otpor će nestati. U tom trenutku anesteziolog dobiva osjećaj “propadanja”. Osim toga, prilikom izvođenja druge metode važno je znati da se na samom vrhu epiduralne igre nalazi se tzv. viseća kap tekućine. Kada igla uđe u željeni epiduralni prostor, ta će

se kap uvući u iglu. Standardna epiduralna igla je uglavnom dugačka 7,5 do 9 cm i zavijena za 15 do 30 stupnja na vršku. Ta zakrivljenost pomaže u pomicanju dure mater nakon prolaska kroz žuti ligament. Zato ravne igle imaju češće incidente u smislu rupture dure što vodi različitim komplikacijama. S druge strane, ravna igla olakšava prolazak epiduralnog katetera koji se uglavnom postavlja ako postoji namjera poslijeoperacijskog liječenja boli. Postavljanje katetera ima višestruke koristi. S obzirom da kateter omogućava kontinuiranu primjenu određenog lijeka, na taj se način omogućava da ukupna doza terapije bude niža. Kateter se uvodi pomoću igle uvodnice koja se izvadi kada je kateter postavljen.



**Slika 12.** Epidural anesthesia

**Izvor:** Prepare for medical exams

Pristupila 1.3.2021.

#### *5.1.1.2. Lijekovi u epiduralnoj anesteziji*

Anesteziolog koji će izvesti epiduralnu anesteziju tj. analgeziju odabire anesteziološko sredstvo s obzirom na učinke koje želi postići. Ovisno o tome o kakvoj se operaciji radi treba u suranji s kirurzima procijeniti trajanje samog zahvata i u skladu s time se odlučiti. Sredstva kratkog to srednje dugog djelovanja koja se koriste u kirurškim zahvatima jesu kloroprokain, lidokain i mepivakain. Dugodjelujući agensi su bupivakain, levobupivakain i ropivakain. Nadopuna anestestetika se vrši u trenutku kada anesteziolog to vremenski procijeni s obzirom na prijašnja iskustva ili kada se počnu pokazivati znakovi slabijeg učinka. Kloroprokain, kratko do srednje-djelujući anestetik nerijetko interferira s opioidnim lijekovima i njihovim analgestiskim djelovanjem. Osim toga bisulfitni dijelovi ovog anestetika se povezuju s neurotoksičnosti, a EDTA dijelovi s ozbiljnom boli u leđima. Danas postoje novi oblici ovog lijeka koji nemaju takve komplikacije. Kada govorimo o već spoenutom bupivakainu, anestetiku dugog djelovanja, treba spomenuti da se upravo on u kombinaciji s fentanilom daje u razrjeđenoj dozi od 0,0625% za tretiranje poslijeoperacijske boli. Ropivakain će u jednakoj koncentraciji imati značajno manji učinak na motoričku inervaciju sa vrlo dobrim djelovanjem na senzorički dio.

#### *5.1.1.3. Kontraindikacije i komplikacije regionalne anestezije*

Situacije u kojima se metode neuroakcijalne anestezije ne smiju provoditi jesu infekcije (lokalne i sistemske), problemi u sustavu koagulacije, ozbiljna hipotenzija, povišeni intrakranijski tlak, ali i odbijanje pacijenta. Neuspjeli blok predstavlja najčešću komplikaciju korištenja regionalne anestezije. Ispadi neurološkog sustva i kardiovaskularna simptomatologija češći su kod intravenske primjene anestetika. Neurološki će simptomi uglavnom proći sami od sebe bez dodatnih i dugotrajnih posljedica za pacijenta i to unutar najviše 2 mjeseca od zahvata. U slučaju da prilikom izvođenja regionalne anestezije dođe do oštećenja tvrde moždane ovojnice, cerebrospinalni likvor može proći kroz to oštećenje i dovesti do poremećaja u hidrostatskom tlaku. Ovakav scenarij će uzrokovati postpunkcijsku glavobolju koja će uglavnom proći sama od sebe. Ponekad će trebati aplicirati pacijentova krv kako bi se na mjestu oštećenja stvorio ugrušak. U današnje vrijeme sve su rjeđe ovakve situacije zbog raširene primjene ultrazvuka.



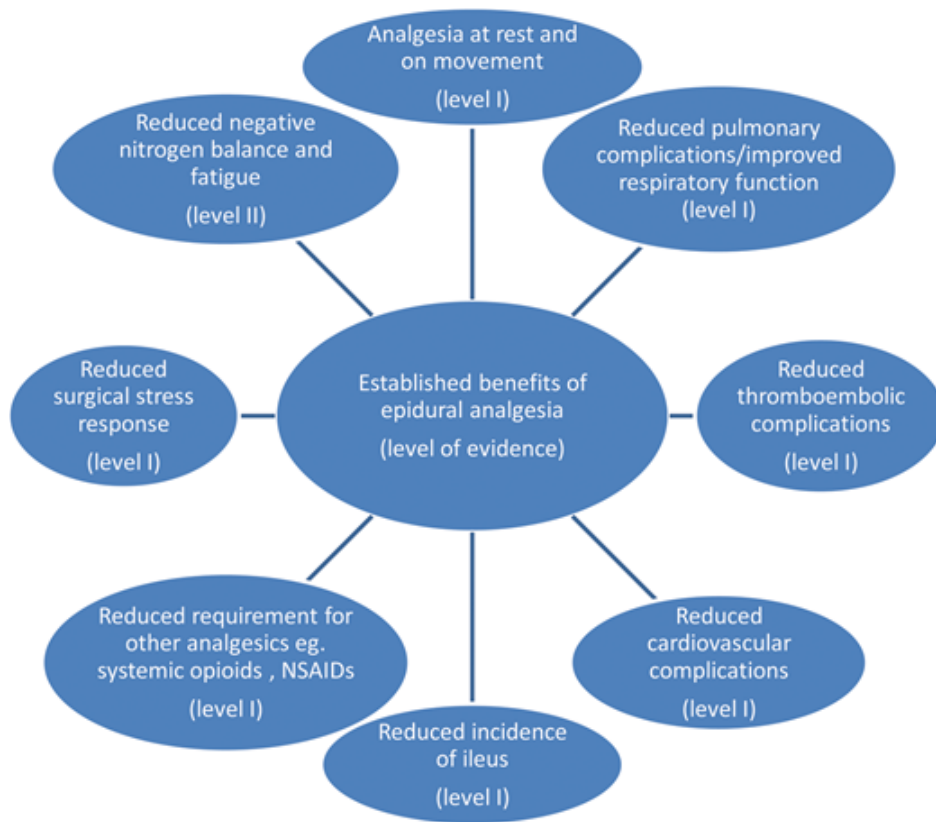
#### *5.1.1.4. Epiduralna analgezija u digestivnoj kirurgiji*

Upotreba epiduralne analgezije u digestivnoj kirurgiji temelji se na mnoštvu dokazanih prednosti (7). Vješti anesteziolog injiciranjem anestetsko-analgetske terapije ne djeluje samo na uspješnost operacije već i na poslijeoperacijski slijed događaja. U poslijeoperacijskom tijeku bolesti koristi se uglavnom razrijeđena koncentracija lokalnog anesteika s opioidom. Epiduralna anestezija osigurava analgeziju bez motoričkog bloka. U periodu nakon kirurškog zahvata epiduralna analgezija omogućava pacijentu kvalitetan odmor bez boli. Osim toga, svaka je operacija stresni događaj za ljudski organizam. Učinkovitost primjene ove metode leži i u blokiranju akutnog poslijeoperacijskog stresa. Kardiovaskularni, gastrointestinalni i respiratorni popratni simptomi koji se mogu javiti su svedeni na puno nižu razinu.

#### *5.1.1.5. Prednosti epiduralne anestezije*

Epiduralna se anestezija može primjeniti jednokratno ali se može i postaviti kateter. Na taj se način širi izbor načina primjene željene terapije koja se može dati kao kontinuirana infuzija ili u bolusu ovisno o potrebama

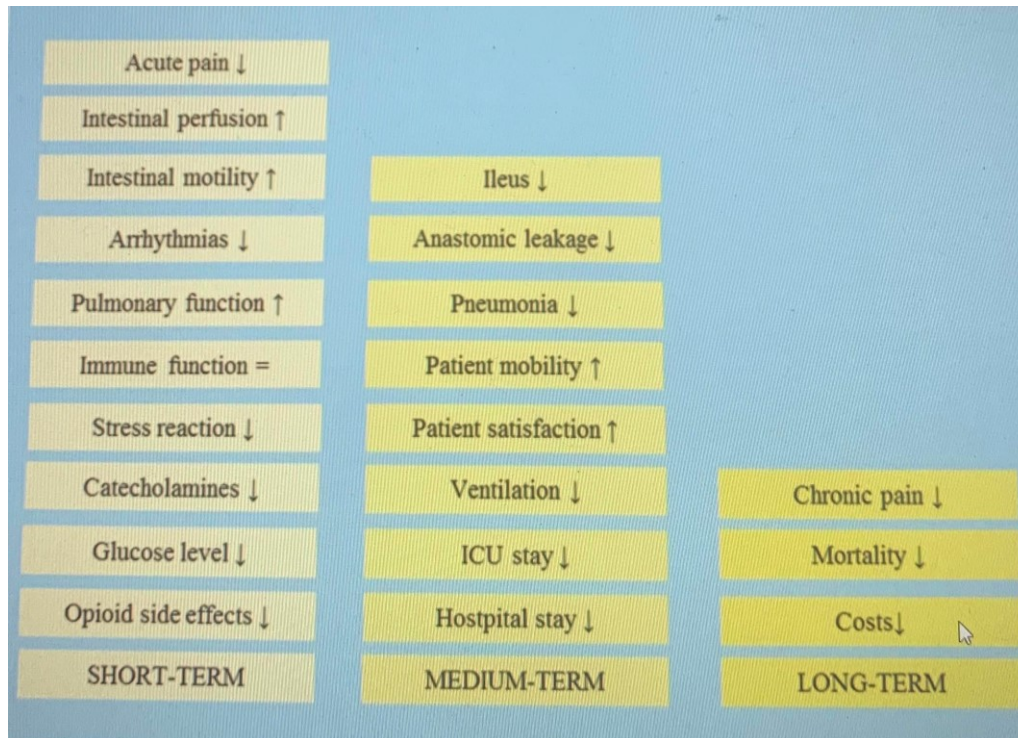
Uloga epiduralne analgezije je na prvom mjestu sama analgezija. U današnje je vrijeme apsolutno nezamislivo pacijentu ne omogućiti sva potrebna sredstva koja bi osigurala siguran, bezbolan i što kraći mogući operativni zahvat. Osobito je važno naglasiti da uz sve vrste regionalne anestezije uključujući epiduralnu ostavljaju pacijenta budnim što je neizmjerljivo važno u samom tijeku operacije, saniranju dišnog puta te oporavku od iste. Osim toga, pacijent na ovaj način postiže i raniju mobilizaciju. Pozitivne strane epiduralne analgezije su brojne (slika 13.) i možemo ih pratiti u vremenskim periodima (slika 14.)



**slika 13.** Benefits of effective epidural analgesia (level of evidence in support of these from a range of surgical specialities)

**Izvor:** S.M. Nimmo, L.S.Harrington, What is the role of epidural analgesia in abdominal surgery?

Pristupila 4.3.2021.



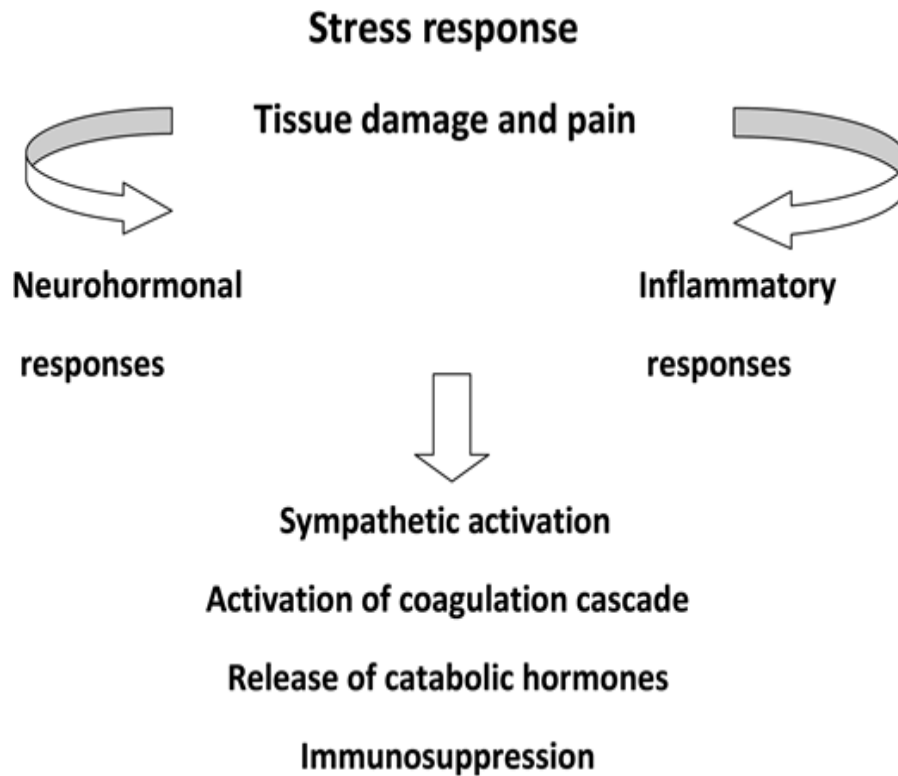
**Slika14.** Possible effects and consequences of thoracic epidural analgesia.

**Izvor:** 2018 Wolters Kluwer Health, Inc, [www.co-anesthesiology.com](http://www.co-anesthesiology.com)

Pristupila 4.3.2021.

Uobičajena je pojava da će se nakon svakog zahvata aktivirati neurohumoralni čimbenici s ciljem popravka oštećenog tkiva. Međutim, svi ti čimbenici, pogotovo u starijih osoba, mogu prouzročiti dodatne komplikacije (slika 15.). Upravo epiduralna analgezija ima mogućnost djelovati inhibitorno na neurohormonske promjene. Na taj se način reducira rizik za respiratorne, tromboembolijske i kardiovaskularne događaje.

Epiduralna anestezija se može dati u torakalnom ili u lumbalnom području. TEA (Thoracic epidural analgesia) ima puno više pozitivnih učinaka u poslijeoperacijskom periodu u gastrointestinalnom sustavu nego LEA (Lumbal epidural analgesia). Mnoga istraživanja su pokazala da bol generalno može imati vrlo loše učinke na homeostazu crijeva. To onda dovodi do poremećaja motiliteta crijeva, a u konačnici i do ileusa.



**Slika 15.** Components of the stress response to surgery

**Izvor:** S.M. Nimmo, L.S.Harrington, What is the role of epidural analgesia in abdominal surgery?

Pristupila 4.3.2021.

Pojavnost ileusa koji se javlja nakon abdominalnih operacija može biti značajno smanjena u slučaju primjene torakalne epiduralne anestezije. To je posljedica simpatičkog bloka kojeg uzrokuju lokalni anestetici, ali i izbjegavanja opioida. Peristaltika crijeva se puno brže uspostavlja kod primjene TEA-e nego LEA-e. Svim pacijentima kod kojih se primjenjuje TEA dovoljna je samo polovična doza opioida pa se na taj način smanjuju i njihove nuspojave. Od nuspojava opioida ističu se mučnina, povraćanje, vrtoglavica, sedacija respiratorna depresija i ileus. Dodatak svemu tome je i puno rjeđe pucanje anastomoza nakon resekcija crijeva unatoč potpuno suprotnoj pretpostavci utemeljenoj na mogućoj hipotenziji uzrokovanoj epiduralnom analgezijom. Pretpostavka je bila da hipotenzija koja se javlja kao nuspojava epiduralne analgezije dovodi do curenja u području anastomoze. Kao što je već rečeno, ta je hipoteza odbačena.

#### *5.1.1.6. Učinak epiduralne analgezije na povrat maligne bolesti*

Učinak koji se epiduralnom analgezijom ostvaruje na području malignih bolesti je višestruk. Na prvome mjestu ove metode imaju značajan imunomodulatorni učinak. Mnoge retrospektivne studije su pokazale da je preživljenje bolesnika kod kojih je uspješno odstranjen čitav malignom i korištena epiduralna značajno povišeno. Razlog tome svemu donekle leži i u snižavanju odgovora tijela na stres što onemogućava širenje mikrometastaza. Na ovaj se način izbjegavaju opiodi koji inhibiraju NK stanice pa se i tako reducira moguće širenje metastaza

#### *5.1.1.7. Komplikacije epiduralne analgezije*

Kao i većina bilo koje medisinske intervencije, primjena epiduralne analgezija ima svojih nedostataka. Kao najveći nedostatak navode se teške komplikacije (8). Na prvom mjestu tu su teški trajni neurološki defeciti. Osim toga, spominju se hematomi kralježničkog kanala, ishemija leđne moždine i apscesi kralježničkog kanala. U istraživanju koje je provedeno u Ujedinjenom Kraljevstvu rezultati koji su dobiveni su pokazali da je epiduralna uzrokovala trajnu ozljedu ili smrt u 1 od 12 200 slučajeva. Također, otkriveno je da klorheksidin u kontaktu sa živčanim tkivom može uzrokovati značajna oštećenja pa se koža uvijek treba dobro osušiti. Isto tako igla i kateter ne bi smjeli biti u kontaktu sa klorheksidinom. Nerijetko događa da se analgezija ne aplicirira kako bi trebala pa se ne dosegne maximum analgetskog potencijala terapije. Ostale komplikacije i nuspojave opisane su u poglavlju 5.1.1.3.

## 6. PRIJEOPERACIJSKA I POSLIJEOPERACIJSKA SKRB

### 6.1. Prijeoperacijska skrb

Prijeoperacijska skrb za pacijenta ima za cilj psihički, fizički, emocionalno i socijalno pripremiti pacijenta na operativni zahvat, ali i na ono što će uslijediti nakon njega. Svaki zdravstveni djelatnik uvijek mora imati na umu važnost pripreme i djelovati u skladu s time. Unatoč tome što je kirurg taj koji pacijentu objašnjava zahvat koji će se izvoditi i vodi s njim razgovore o onome što pacijenta interesira, medicinska sestra je ta koja ima značajnu ulogu s obzirom na vrijeme koje provede u kontaktu s pacijentom. Bolesnik može imati različite nepoželjne misli i emocije povezane sa zahvatom koji ga čeka. Vrlo često je to upravo sam osjećaj neizvjesnosti i zabrinutosti. Neki pacijenti imaju negativna očekivanja s razlogom ili bez pa se osjećaju potišteni. Naravno tu su i strahovi povezani s anesteziološkom skrbi Pacijent se može bojati samog čina primanja anestezije, nuspojava ili čak nedjelovanja anestezije, osjeta boli u slučaju da se radi o regionalnoj ili strah od buđenja ako se radi o općoj anesteziji. Također određen broj bolesnika razmišlja o tome što će biti nakon operacije i koliko će ih to boljeti.

Samu preoperacijsku pripremu pacijenta možemo podijeliti na psihološku i fizičku (9). Psihološku pripremu bi uvijek trebao započeti kirurg. Ne treba zanemariti važnost ovog dijela prijeoperacijske skrbi jer pozitivni stavovi pacijenta, potpuno ili djelomično oslobađanje od straha i osjećaj sigurnosti u kirurga i cijeli tim, imaju povoljan učinak i na operaciju i na tijek oporavka. Postoji metoda "Inokulacije stresom" u kojoj je cilj pacijenta uputiti u prirodu operacije, naučiti ga o uobičajenim reakcijama na stres i kako se boriti s njima, pokazati mu kako da smanji stres te ga podupirati u kontroli emocija koje mu donosi stres. Drugim riječima rečeno, bolesnika treba informirati o problemu kojeg ima tj. o bolesti i o operaciji te svim koracima koji će se provesti tijekom iste. Postoji nekoliko kategorija pacijenata s obzirom na to kolika je uopće njihova sposobnost da prime informacije. Tu se podrazumijeva i intelektualna sposobnost, sposobnost povezana s razinom znanja o bolestima i operacijama, ali i psihoemotivna spremnost na informacije. Svaki pacijent koji je ispravno pravodobno informiran uvijek se manje boli, zadovoljniji je i razvija načine nošenja sa predstojećom situacijom. Pacijenti navode (9) da im je jako važno da su informirani o svojoj bolesti, metodama liječenja, redoslijedu radnji prije, tijekom i nakon operacije, mogućnostima nakon operacije, estetskim promjenama koje će im

donijeti zahvat. Također, vrlo im je važno znati kada će moći imati posjete i hoće li uopće netko obavijestiti obitelj. Prilikom iznošenja svih ovih informacija medicinska sestra mora biti jasna, pričati jednostavnim jezikom koji će pacijent razumijeti, korisna i dovoljno detaljna. Višestruke su dobrobiti pravilnog informiranja pacijenta. Kada pacijent zna sve što ga čeka onda ima želju aktivirati se u pogledu svog liječenja. Osim toga, pacijent na taj način ima osjećaj da razumije sve što se događa i da ima kontrolu nad situacijom. Kada se sve to postigne pacijenti puno češće bolje podnose zahvat i bolove, oporavak je puno lakši i bez komplikacija, a svime time puno kraće vrijeme provedu u bolnici. Kao što je već spomenuto, osim psihološkog dijela, vrlo je važna i fizička priprema pacijenta na operaciju. Prije svake operacije važno je obaviti sve potrebne pretrage, paziti na prehranu, pripremiti probavni sustav i provesti potrebnu prijeoperacijsku edukaciju. Medicinska sestra ima vrlo važnu ulogu u svakom navedenom dijelu fizičke pripreme. Nakon što liječnik ordinira, medicinska sestra je ta koja će izvaditi krv, objasniti kako dati uzorak mokraće, objasniti što će se raditi na EKG-u, radiološkim pretragama i sl. Medicinska sestra mora dobiti informacije o prehrambenim navikama pacijenta, o eventualnim alergijama ili bilo kakvim zabranama. Važno je pacijentu omogućiti uzimanje točno određenu vrstu i količinu hrane koje je odredio liječnik. Neki pacijenti se ne mogu hraniti samostalno, a neki uopće ne mogu dobivati hranu na usta tako da će se upravo za te pacijente sestra trebati dodatno pobrinuti i njima osigurati dovoljan unos nutrijenata. Možda i najvažnija uloga sestre u preoperacijskoj skrbi je ona edukativna. Cilj toga svega je umanjiti mogućnost komplikacija koje se mogu javiti kao posljedica operacija, ali i dugotrajnog ležanja, Pacijenta se uči vježbama kako bi se spriječile posljedice potpune ili djelomične imobilizacije, ali i vježbama disanja. Uvijek se treba analizirati intelektualna sposobnost pacijenta, njegova razina obrazovanja, obratiti pozornost na sposobnost pažnje i koncentracije te raditi na motiviranosti pacijenta. Medicinska sestra uvijek mora biti strpljiva i ponoviti sve što pacijent zahtijeva. Na sam dan operacije analizira se emotivno, psihičko i fizičko stanje pacijenta. Ponavljaju se pretrage koje liječnik ordinira, provodi se sva potrebna higijena. Pacijenta se upućuje na kupanje u antiseptičnoj otopini, a ako se ne može sam okupati sestra je tu da mu pomogne. Ako se radi o ženskoj osobi provjerava se ima li menstruaciju. Uvijek treba pitati je li pacijent natašte. Ništa se ne podrazumijeva. Obavezno je očistiti ležaj i staviti čiste plahte. Pacijentu treba reći da se mora izmokriti ili mu se postavi kateter ako liječnik tako ordinira. Uvijek treba upozoriti na naočale, proteze, leće i slično. To ne smije biti na pacijentu tijekom operacije. Postavlja se narukvica koja

služi identifikaciji. Ona sestra koja je prije operacije brinula za pacijenta bi trebala biti s pacijentom do same operacije i odvesti ga u salu kako bi sve ono što je cilj prijeoperacijske psihološke pripreme imalo smisla.

#### 6.1.1. Priprema pacijenta za epiduralnu anesteziju

Kao što je već prethodno rečeno, u pripremi pacijenta za kirurški zahvat glavnu ulogu preuzima medicinska sestra (5). Isto tako, prije samog zahvata, pacijent treba dobiti anesteziju. Medicinska sestra prije toga mora pacijentu objasniti sve ono što ga interesira i što bi ga moglo smiriti ako je potrebno. Vrlo je važno promijeniti stavove pacijenta ako ga ti stavovi uznemiruju.. Prije nego li anesteziolog dođe do pacijenta, pacijent bi već trebao biti upoznat s protokolom davanja epiduralne anestezije. Pacijent bi trebao znati da će morati sjediti ili ležati i pritom biti potpuno miran. Kako bi pacijent zaista bio u potpunosti miran on mora znati zašto je to uopće potrebno. Zato mu sestra mora objasniti da se u području kralježnice nalaze vrlo osjetljive strukture koje se ne smiju oštetiti jer može doći do značajni ugroza zdravlja. Medicinska sestra mu mora pokazati mjesto gdje će primiti anesteziju, reći da će se mjesto uboda prvo dobro očistiti i dezinficirati, onda će liječnik palpacijom pronaći mjesto gdje će ubosti, a na kraju i ubosti. Uvijek treba objasniti kako će možda nakratko zaboljeti ali da će brzo proći, objasniti što uopće anestezija je, čemu služi i kolika je njena važnost. Ako će se pacijentu postaviti epiduralni kateter, pacijentu također treba objasniti da je to samo jedna cjevčica preko koje će dobivati sve potrebne lijekove kako bi ga se moglo operirati bez osjeta boli, ali i da bi mu bilo lakše oporaviti se od zahvata. Medicinska sestra ga također mora upozoriti da se to ne smije pokušavati izvaditi van, da treba paziti i ne ugrožavati kateter ni na koji način. Generalno, pacijenta se treba maksimalno opustiti koliko je to moguće- Sestra treba razumijeti svako pitanje pacijenta, a njezin odgovor mora biti jasan i sadržavati dovoljno informacija. Međutim, koliko god da je bitno pacijenta ispravno upoznati sa svim postupcima, još je važnije u pacijenta stvoriti osjećaj sigurnosti i povjerenja.

#### 6.1.2. Prijeoperacijska priprema pacijenta na operaciju postavljanja crijevne stome

Prije operacije medicinska sestra u suradnji s kirurgom i pacijentom sudjeluje u određivanju mjesta gdje će se stoma postaviti. Uvijek treba paziti da je mjesto na kojem će biti stoma pacijentu dobro vidljivo i lako dohvatljivo. Cilj prijeoperacijskog određivanja lokalizacije stome



je upravo što uspješnija njega stome poslije operacije. Ako se radi o pacijentu koji već ima stomu (10) onda bi se nova stoma trebala postaviti 2 do 3 cm iznad ili ispod stare stome. Bilo kakvi ožiljci kože trbuha, nabori ili blizina pupka ne bi trebali biti mjesto gdje će se postaviti stoma. U slučaju pretilih pacijenata s povećanim abdomenom stoma se postavlja na mjesto koje je najizbočenije, a ujedno i najdostupnije. Kada se u konačnici odredi mjesto na koje će se stoma postaviti, medicinska sestra zalijepi vrećicu i pacijent treba iskušati različite pozicije tijela i vidjeti smeta li mu u ijednoj poziciji stoma tj. vrećica. Cijeli ovaj postupak je vrlo važan kako bi se osigurao što manji broj bilo kakvih komplikacija te kako bi se pacijent što lakše i što prije naviknuo na novu situaciju.

U prijašnjim dijelovima ovog rada već je navedeno kako je medicinska sestra je dužna pripremiti i probavni sustav pacijenta. Način prijeoperacijske prehrane određuje liječnik, a sestra je ta koja pomaže pacijentu u tome. Priprema probavnog sustava se odvije u dva dana. Prvi dan pacijent dobiva doručak i kreće s konzumiranjem laksativa, kroz dan mora popiti 3 do 4 L tekućine, za ručak i večeru smije pojesti juhu. Sljedeći dan mora 2 puta popiti laksativ, ponovno 3 do 4 L tekućine, a kasnije se radi i klizma u svrhu odstranjivanja sadržaja iz donjeg dijela probavnog sustava.

## 6.2. Poslijeoperacijska skrb

Unatoč brojnim zadacima koje medicinska sestra mora obaviti prije operacije pacijenta, njezina uloga u poslijeoperacijskoj njezi pacijenta nije nimalo laka. Nakon što je operacija završena sestra mora pratiti pacijenta tijekom postepenog buđenja. Važno je pratiti vitalne znakove, tlak, funkciju dišnog sustava, tjelesnu temperaturu, osjećaj mučnine i eventualno povraćanje, ali i intenzitet boli. U slučaju potrebe pacijenta treba spojiti na kisik preko nosnih katetera. Potrebno je i odrediti stanje svijesti po GSC ljestivici, pratiti unos tekućine i diurezu, paziti na moguće širenje infekcije te vršiti kontrolu drena i mogućeg krvarenja kirurške rane. Upravo skrb oko drena zauzima veliki dio posla medicinske sestre u poslijeoperacijskoj skrbi. Iako je liječnik taj koji će izvaditi dren kada za to bude vrijeme, sestra i u ovom slučaju mora pacijenta psihološki pripremiti na sam taj čin, dati mu analgetik i pomoći kirurgu u uklanjanju drena prvenstveno na način da pripremi radno polje.

Medicinska sestra brine i za prehranu i higijenu pacijenta poslijeoperacijski, ako je potrebno radi i masažu tijela kod dugotrajnog ležanja, mijenja položaj tijela pacijenta.

### 6.2.1. Poteškoće nakon operacije

Pacijenti mogu imati različite poteškoće nakon operacija (11). U tim trenucima sestra je prva osoba kojoj se obraćaju i koja primjećuje da se nešto događa. Bol predstavlja najčešći problem pacijenata nakon operacije. Uloga sestre je prepoznati da pacijenta boli, ispitati ga o njegovoj boli i saznati sve potrebne informacije u smislu jačine, tipa i lokalizacije boli. Osim toga ona treba olakšati pacijentu bol razgovorom, razumijevanjem i strpljenjem. Ni u kojem slučaju sestra ne smije pokazati ili reći pacijentu da ga ne boli ili da pretjeruje. Neki su pacijenti osjetljiviji od drugih i to uvijek mora biti na umu. Ako je pacijent sa sestrom prijeoperacijski prošao potrebne razgovore onda će mu sada vrlo vjerojatno biti lakše otkloniti misli od boli.

Osim boli pacijenti mogu patiti od mučnine i povraćanja. Sestra mora obratiti pozornost na pacijenta i pomoći mu da zauzme položaj u kojem mu je najugodnije, odmaknuti sve ono što pacijenta može potaknuti na povraćanje. Također mora pratiti količinu i izgled eventualnog povraćanog sadržaja i prema uputstvima liječnika dati antiemetik te nadoknaditi tekućinu i elektrolite.

Žeđ je također jedan od poslijeoperacijskih problema pacijenata koji se događa zbog zabrane unosa tekućine prijeoperacijski, gubitka tekućine tijekom operacije, lijekova koji isušuju usta i zabrana uzimanja tekućine peroralno nakon operacije. Medicinska sestra bi svoje pacijente prije operacije trebala upozoriti na mogućnost ove situacije te pacijentu olakšati tako što će mu vlažiti usta mokrom vaticom ili krpom. Također, dužnost sestre je pratiti stvarne znakove dehidracije i po potrebi po uputama liječnika dati intravensku nadoknadu tekućine.

### 6.2.2. Edukacija pacijenta s crijevnom stomom

Kod pacijenata kod kojih je postavljena crijevna stoma krajnji je cilj pacijentu što više olakšati život i pripremiti ga na sve ono što ga čeka. Pacijent nakon odlaska iz bolnice uvijek ima mogućnost posavjetovati se s stručnim medicinskim osobljem međutim, većinu svoga života će provesti u svom domu, okružen obitelji, prijateljima i ostalim bliskim ljudima. Zato je jako važno i pacijenta i njegove najbliže educirati o životu sa stomom.

Vrlo često pacijent ne prihvaća svoj fizički izgled On ga opterećuje i na nekin način može dovesti

do unazađivanja socijalnog života pacijenta. Zato je važno pacijenta ohrabrivati, savjetovati mu da dodiruje svoju stomu, da ju gleda i u konačnici i njeguje kako je potrebno bez da osjeća nelagodu. Isto to treba učiniti i obitelj pacijenta. Kada ima podršku obitelji pacijent olakšano prihvaća stomu. Ponekad pacijent pati i od problema u seksualnom životu zbog stome što svakako treba riješiti. Ako je potrebno u cijeli ovaj proces može se uključiti i psihoterapeut. Kada pacijent shvati da mora sam brinuti o svojoj stomi i kada odluči saznati što više informacija o njezi stome, puno brže i prihvati njezino postojanje. Pacijent i njegova obitelj će morati naučiti brinuti o području oko stome, primjenjivati različita pomoćna sredstva za stomu te održavati čistoću. Sestra je dužna obavijestiti bolesnika o tome kako se treba hraniti. I u ovom je slučaju puno bolje ako čitava obitelj sudjeluje u razgovoru kako bi se svi skupa lakše prilagodili na novi način života. Također, sestra bi trebala savjetovati o tome gdje se mogu pronaći sva pomagala te informirati pacijenta o radu “Stoma kluba”. “Stoma klub” može biti vrlo važan dio prilagodbe pacijenta na stomu. U susretu s ljudima koji pate od istog problema pacijenti puno lakše prihvaćaju stomu. Puno je lakše nositi se s bilo čime kada postoji spoznaja da osoba nije jedina koja se nosi s problemom. Osim toga, u klubu se mogu izmjenjivati različita iskustva i eventualne komplikacije te sanacije istih što ujedno olakšava i pacijentu i medicinskim sestrama. Na taj se način smanjuje potreba za dolascima u bolnicu u slučaju komplikacija koje pacijent može riješiti sam bez zdravstvenog osoblja.

Kao što je već spomenuto, pacijentu na raspolaganju stoje brojna pomagala za stomu koja imaju zadaću olakšati život svakom bolesniku. Ona su tu kako bi se pacijent lakše bavio sportom, kako bi se manje vidjelo pod odjećom, kako bi bolje prijanjalo i ne bi imalo neugodne mirise. Za izravnavanje mogućih nabora oko stome služi pasta (slika 16.), za uklanjanje neugodnih mirisa tu su deolubrikanti, remen (slika 17.) pomaže pridržavanju stome prilikom fizičke aktivnosti, a puder (slika 18.) i vlažne maramice brinu o okolnoj koži.



**Slika 16.** Pasta za stomu

**Izvor:** Coloplast proizvodi/vrećice i dodatni pribor za kolostomu

Pristupila 10.3.2021.



**Slika 17.** Remen za stomu

**Izvor:** Coloplast proizvodi/vrećice i dodatni pribor za kolostomu

Pristupila 10.3.2021.



**Slika 18.** Puder za stomu

**Izvor:** Coloplast proizvodi/vrećice i dodatni pribor za kolostomu

Pristupila 10.3.2021.

Kod primjene vrećice za stomu, sestra mora uputiti pacijenta na najbolji način za promjenu stome. Uvijek prije zamjene vrećice, pacijent ili član obitelji koji će to obavljati treba oprati ruke, Nakon toga stavljaju se rukavice, makne se stara vrećica te se vrši higijena stome i kože oko nje. To se radi vodom i nekim neutralnim sapunom. Postoje različite vrste vrećica za stomu, a jedna od podjela je na one vrećice koje su jednokratne i koje se mijenjaju prilikom svakog pražnjenja te na višekratne vrećice.

Pacijentu uvijek treba naglasiti da će se neugodni miris osjetiti isključivo kod promjene vrećice tj. kod pražnjenja iste i u niti jednom drugom slučaju. Pacijenti su vrlo često opterećeni upravo time.

Nakon postavljanja stome pacijent može imati različite poteškoće. Najčešće su to nekroza stome, parastomalna kila, prolaps stome i oštećenje kože. Prve tri su indikacija za ponovno operativno liječenje dok u posljednjoj ključnu ulogu igraju pacijent i medicinska sestra. Prilikom

edukacije pacijenta sestra uvijek mora dovoljno dobro naglasiti koliko je važna higijena stome. To nikada ne smije biti zapostavljeno. Pacijent koji je prošao edukaciju mora slijediti pravila i vrlo pažljivo tretirati područje oko stome i kod svake zamjene vrećice dodatno obratiti pažnju na higijenu. Upravo je nedovoljno dobra higijena najčešći razlog oštećenja kože oko stome koje se ona na različite načine ovisno o stupnju oštećenja treba tretirati. Takva koža je najčešće upaljena, crvena i bolna, a može biti prisutno i seceniranje gnojnog sadržaja.

## 7. ZAKLJUČAK

U novije vrijeme raste potreba za kirurškim intervencijama kao terapijskim pristupom bolestima probavnog trakta. Na pitanje zašto je to tako pružaju se mnogi odgovori. Unatoč različitosti etiologije bolesti, a onda i različitosti terapijskih pristupa, jedna stvar ostaje ista; visoka razina potrebe pacijenta za medicinskom sestrom koja skrbi za njega u svakom koraku procesa ozdravljenja. Njezina je uloga važna na nekoliko razina. Medicinska sestra je ta koja će fizički pripremiti pacijenta na sve ono što ga očekuje. Ona mora voditi računa o svim pretragama koje liječnik ordinira, svoj terapiji koja je pacijentu potrebna, o njegovoj higijeni, ali i o njegovom psihoemotivnom stanju. Iako se ponekad čini teško izvedivim, svaki pacijent mora primiti jednaku razinu podrške. Važnost pristupa medicinske sestre je mnogostruka. Ona osigurava kirurgu pacijenta koji je najbolje moguće pripremljen za operaciju. Na taj način kirurg i njegove vještine nisu ugrožene manjkavostima onoga na što on ne može direktno utjecati. Kirurg koji ima zadovoljene preduvjete za kvalitetnu operaciju puno uspješnije obavlja svoj posao. Osim toga, medicinska sestra razgovorom s pacijentom djeluje umirujuće na pacijenta i umanjuje strahove. Upravo je to put ka dodatnom olakšanju čitavog oporavka. Kada pacijent i medicinska sestra razviju odnos koji se temelji na povjerenju pacijent puno brže prihvaća sve ono što on mora činiti tijekom svog ozdravljenja. Zaključno, mogli bismo reći da je uloga medicinske sestre ključna u uspješnoj pripremi, terapiji i oporavku pacijenta od bilo kakve bolesti. Upravo je zato neizmjenljivo važno da svaka sestra ima osigurano sve ono što joj je potrebno za kvalitetan rad. Taj rad ne uključuje samo fizičke pripreme pacijenta nego i psihoemotivnu potporu i motivaciju..

## 8. LITERATURA

1. Tomislav Šoša i suradnici, Abdominalna kirurgija, str.495., Kirurgija, Zagreb 2007
2. Ivančević, Željko; Rumboldt, Zvonko; Bergovec, Mijo; Silobrčić, Vlatko, MSD priručnik dijagnostike i terapije, Split: Placebo 2000 Dostupno na:  
<http://www.msd-prirucnici.placebo.hr/msd-prirucnik/bolesti-probave/divertikuli-probavnog-sustava/diverticulitis>
3. Tometi G., Jurt L., Trivi M., Bača M, Vrdoljak D. V., Ostomies, Libri Oncol., Vol. 41 (2013), No 1-3, 33 – 39 Dostupno na:  
[https://hrcak.srce.hr/search/?show=results&stype=1&c%5B0%5D=article\\_search&t%5B0%5D=ostomies](https://hrcak.srce.hr/search/?show=results&stype=1&c%5B0%5D=article_search&t%5B0%5D=ostomies)
4. Alan Šustić, Vlatka Sotošek Tokmadžić i sur., Priručnik iz anesteziologije, reanimatologije i intenzivne medicine za studente preddiplomskih, diplomskih i stručnih studija
5. Klobučar Ž. Važnost sestrinskih intervencija pri liječenju boli u perioperacijskom razdoblju traumatoloških bolesnika, Repozitorij Medicinskog fakulteta u Zagrebu, 2018., Dostupno na:  
<https://repozitorij.mef.unizg.hr/islandora/object/mef%3A2031>
6. John F. Butterworth, David C. Mackey, John D. Wasnick, Morgan & Mikhail's Clinical Anesthesiology 5th edition, 1876., Dostupno na:  
<https://www.amazon.com/Morgan-Mikhails-Clinical-Anesthesiology-5th-ebook/dp/B00BPO7922>
7. Susan M Nimmo, Lorraine S Harrington, What is the role of epidural analgesia in abdominal surgery? Continuing Education in Anaesthesia Critical Care & Pain, Volume 14, Issue 5, October 2014, Pages 224–229, Dostupno na: <https://doi.org/10.1093/bjaceaccp/mkt062>
8. Gayle B. Lourens, Complications associated with epidural catheter analgesia, Nurse Pract. 2016 Oct 20;41(10):12-6, Dostupno na: <https://pubmed.ncbi.nlm.nih.gov/27285963/>
9. Šteko Biserka, Preoperativna priprema bolesnika za kolorektalnu operaciju, Repozitorij Medicinskog fakulteta u Zagrebu, 2016.,



Dostupno na: <https://repozitorij.mef.unizg.hr/islandora/object/mef%3A1035>

10. Crljenica Suzana, Kontinuirana zdravstvena skrb bolesnika sa crijevnom stomom, Digitalni repozitorij Sveučilišta Sjever, Varaždin, srpanj 2018.,

Dostupno na: <https://repozitorij.unin.hr/stats/object/unin%3A1956>

11. Humek Višnja, Uloga medicinske sestre u zdravstvenoj njezi operiranih ginekoloških pacijentica, Digitalni repozitorij Sveučilišta Sjever Varaždin, prosinac 2017. Dostupno na: <https://repozitorij.unin.hr/islandora/object/unin:1739>

## PRILOZI

### Tablice

<b>Tablica 1. Klinički znakovi u apendicitisu .....</b>	<b>21</b>
<b>Tablica 2. Dukesova klasifikacija carcinoma kolona i rektuma .....</b>	<b>31</b>
<b>Tablica 3. Astler Colleroca klasifikacija carcinoma kolona i rektuma.....</b>	<b>31</b>

### Slike

<b>Slika 1. Digestive system. Trace the path of food from the mouth to the anus.....</b>	<b>14</b>
<b>Slika 2. Digestive System Function .....</b>	<b>17</b>
<b>Slika 3. Right hemicolectomy .....</b>	<b>23</b>
<b>Slika 4. Left hemicolectomy.....</b>	<b>24</b>
<b>Slika 5. Intersphincteric abdominoperineal resection (APR) .....</b>	<b>25</b>
<b>Slika 6. Hartmann's operation.....</b>	<b>25</b>
<b>Slika 7. Diverticulosis and diverticulitis.....</b>	<b>28</b>
<b>Slika 8. Colorectal cancer staging form: sample .....</b>	<b>32</b>
<b>Slika 9. Prikaz mogućih pozicija postavljanja stome .....</b>	<b>34</b>
<b>Slika 10. Schematic diagram iustrating loop stoma (left), end stoma (centre) and matured end stoma (right) .....</b>	<b>34</b>
<b>Slika 11. Position of epidural cannula.....</b>	<b>38</b>
<b>Slika 12. Epidural anesthesia.....</b>	<b>40</b>
<b>Slika 13. Benefits of effective epidural analgesia (level of evidence in support of these from a range of surgical specialities) .....</b>	<b>43</b>
<b>Slika 14. Possible effects and consequences of thoracic epidural analgesia .....</b>	<b>44</b>
<b>Slika 15. Components of the stress response to surgery.....</b>	<b>45</b>
<b>Slika 16. Pasta za stomu.....</b>	<b>55</b>
<b>Slika 17. Remen za stomu .....</b>	<b>56</b>
<b>Slika 18. Puder za stomu .....</b>	<b>56</b>