

# SUVREMENO LIJEČENJE TROSTRUKO NEGATIVNOG RANOG RAKA DOJKE

---

**Varaklić, Lea**

**Undergraduate thesis / Završni rad**

**2021**

*Degree Grantor / Ustanova koja je dodijelila akademski / stručni stupanj:* **University of Rijeka, Faculty of Health Studies / Sveučilište u Rijeci, Fakultet zdravstvenih studija u Rijeci**

*Permanent link / Trajna poveznica:* <https://um.nsk.hr/um:nbn:hr:184:096832>

*Rights / Prava:* [In copyright](#)/[Zaštićeno autorskim pravom.](#)

*Download date / Datum preuzimanja:* **2024-06-30**

*Repository / Repozitorij:*

[Repository of the University of Rijeka, Faculty of Health Studies - FHSRI Repository](#)



SVEUČILIŠTE U RIJECI  
FAKULTET ZDRAVSTVENIH STUDIJA  
PREDDIPLOMSKI STRUČNI STUDIJ RADIOLOŠKE TEHNOLOGIJE

Lea Varaklić  
SUVREMENO LIJEČENJE TROSTRUKO NEGATIVNOG RANOG RAKA DOJKE  
Završni rad

Rijeka, 2021.

UNIVERSITY OF RIJEKA  
FACULTY OF HEALTH STUDIES  
UNDERGRADUATE STUDY OF RADIOLOGIC TECHNOLOGY

Lea Varaklić  
CONTEMPORARY TREATMENT OF TRIPLE-NEGATIVE EARLY-STAGE BREAST  
CANCER  
Final work

Rijeka, 2021.

Mentor rada: izv.prof.dr.sc. Ingrid Belac Lovasić, dr.med

Završni rad obranjen je dana \_\_\_\_\_ u/na \_\_\_\_\_,

pred povjerenstvom u sastavu:

1. \_\_\_\_\_

2. \_\_\_\_\_

3. \_\_\_\_\_

## Izvešće o provedenoj provjeri izvornosti studentskog rada

### Opći podatci o studentu:

Sastavnica	FAKULTET ZDRAVSTVENIH STUDIJA
Studij	PREDDIPLOMSKI STRUČNI STUDIJ RADIOLošKE TEHNOLOGIJE
Vrsta studentskog rada	PREGLASNI RAD
Ime i prezime studenta	LEA VARAKLIĆ
JMBAG	0351007042

### Podatci o radu studenta:

Naslov rada	SUVREMENO LIJEČENJE TROSTRUKO NEGATIVNOG RANOG RAKA DOJKE
Ime i prezime mentora	Izv.prof.dr.sc.INGRID BELAC-LOVASIĆ,dr.med.
Datum zadavanja rada	
Datum predaje rada	13.07.2021.
Identifikacijski br. podneska	<del>1207.2021.</del>
Datum provjere rada	12.07.2021.
Ime datoteke	LEA VARAKLIĆ - Suvremeno liječenje trostruko negativnog raka dojke - Završni rad.docx
Veličina datoteke	2.32M
Broj znakova	42852
Broj riječi	7189
Broj stranica	41

### Podudarnost studentskog rada:

PODUDARNOST	
Ukupno	15%
Izvori s interneta	<1%
Publikacije	<1%
Studentski radovi	1%

### Izjava mentora o izvornosti studentskog rada


Mišljenje mentora	
Datum izdavanja mišljenja	
Rad zadovoljava uvjete izvornosti	<input checked="" type="checkbox"/>
Rad ne zadovoljava uvjete izvornosti	<input type="checkbox"/>
Obrazloženje mentora (po potrebi dodati zasebno)	

Datum

Rijeka, 13.07.2021.

Potpis mentora

Prof.dr.sc. Ingrid Belac-Lovasić, dr.med.  
Specijalistka radiologije i onkologije  
0132821



## ZAHVALA

Zahvaljujem se Fakultetu zdravstvenih studija, Sveučilištu u Rijeci te zdravstvenim djelatnicima KBC-a Rijeka, Sušak i Kantrida na prenesenom znanju, vještinama i obrazovanju pruženom tijekom studiranja.

Posebno se zahvaljujem svojoj mentorici prof.dr.sc. Ingrid Belac Lovasić, dr.med. na nesebičnoj pomoći, prenesenom znanju, savjetima i mentorstvu pruženom tijekom izrade ovoga rada, ali i tijekom mog fakultetskog obrazovanja.

Zahvaljujem se svojoj obitelji i bližnjima na iskazanom razumijevanju, podršci, ljubavi i riječima ohrabrenja tijekom mog akademskog obrazovanja.

## SADRŽAJ

1. UVOD.....	11
2. ANATOMIJA DOJKE.....	12
3. RAK DOJKE .....	16
3.1. Etiologija.....	16
3.2. Epidemiologija.....	16
3.3. Rizični čimbenici.....	16
3.3.1. Spol.....	17
3.3.2. Dob .....	17
3.3.3. Pozitivna obiteljska anamneza .....	17
3.3.4. Starija životna dob pri prvom porođaju.....	17
3.3.5. Nerotkinje.....	17
3.3.6. Rana menarha i kasna menopauza .....	17
3.3.7. Zračenje .....	18
3.3.8. Debljina .....	18
3.3.9. Oralni kontraceptivi i hormonska nadomjesna terapija.....	18
3.4. Klinička slika.....	18
3.5. Nastanak tumora, vrste tumora i patohistologija .....	19
3.6. TNM klasifikacija tumora dojke i određivanje stadija bolesti.....	21
3.7. Rani rak dojke .....	22
3.8. Lokalno i regionalno širenje tumora.....	23
4. DIJAGNOSTIČKI POSTUPAK .....	25
4.1. Fizikalni pregled .....	25
4.2. Samopregled dojke .....	25
4.3. Mamografija .....	27
4.4. Ultrazvučni pregled.....	28

5.	PROGNOSTIČKI I PREDIKTIVNI ČIMBENICI .....	30
5.1.	Prognostički čimbenici.....	30
5.2.	Prediktivni čimbenici.....	30
6.	TROSTRUKO NEGATIVNI RAK DOJKE .....	31
6.1.	Glavne značajke trostruko negativnog raka dojke .....	31
6.2.	Podtipovi trostruko negativnog raka dojke.....	31
6.3.	Histološka i molekularna klasifikacija trostruko negativnog raka dojke.....	32
7.	TERAPIJSKI POSTUPCI RANOG TROSTRUKO NEGATIVNOG RAKA DOJKE	
	33	
7.1.	Antraciklini .....	34
7.2.	Taksani.....	35
7.3.	Kemoterapija temeljena na platini .....	35
8.	SUVREMENE TERAPIJSKE MOGUĆNOSTI .....	36
8.1.	Ciljana terapija PARP inhibitorima.....	36
8.2.	Imunoterapija za rani trostruko negativni rak dojke .....	37
9.	ZAKLJUČAK.....	38
10.	LITERATURA .....	39
11.	PRILOZI.....	41



## **POPIS KRATICA**

ligg. – ligamenta

m. – musculus

TCBC – triple-negative breast cancer

BRCA 1, 2 – breast cancer gene 1, 2

HER2 – human epidermal growth factor receptor 2

tj. – to jest

a. – arteria

l.č. – limfni čvor

tzv. – takozvani

OS – overall survival

NACT – neoadjuvant chemotherapy

pCR – pathological complete response

DFS – disease free survival

EFS – event free survival

PARP - poly adenosine diphosphate-ribose polymerase

## SAŽETAK

Već desetljećima se provode brojna istraživanja, analize i ispitivanja u svrhu pronalaska lijeka i odgovarajuće terapije za rak. Rak predstavlja jedan od globalnih problema u javnom zdravstvu zbog visoke incidencije i mortaliteta. Od svih vrsta karcinoma, izdvaja se rak dojke čija je stopa učestalosti u porastu.

Rak dojke vodeći je uzrok smrti u žena te je drugi po učestalosti u svijetu. Može se pojaviti i u muškoga spola, no statistike su pokazale da na svakog muškarca prosječno oboli sto žena.

Trostruko negativni rak dojke jedan je od mnogih podtipova raka dojke. Naziv „trostruko negativan“ potječe od činjenice da je negativan na estrogenske receptore, progesteronske receptore te HER2 receptore. Specifičnog je fenotipa sa izuzetno lošim ishodom liječenja i terapijskim odgovorom. Češće se pojavljuje u žena mlađih od 40 godina te je veoma agresivne prirode. Pri postavljanju dijagnoze, bolest je većinski u uznapredovalom stadiju, a česta je i pojava povrata bolesti u petogodišnjem razdoblju.

Trostruko negativan rak dojke zbog svojih je karakteristika teško izlječiva bolest. Trenutačno se liječi standardnom citotoksičnom kemoterapijom, dok su imunoterapija i ciljana terapija još uvijek predmet istraživanja.

**Ključne riječi:** rak dojke, trostruko negativni, TNBC, suvremeno liječenje, imunoterapija, ciljana terapija

## **SUMMARY**

Numerous studies, analyses and trials have been conducted for decades to find a cure and appropriate treatment for cancer. Cancer is one of the global problems in public health due to its high incidence and mortality rate. Of all types of cancer, breast cancer stands out, due to its increased rate of frequency.

Breast cancer is the leading cause of death in women and is the second most common cancer worldwide. It can also occur in the male sex, but statistics have shown that the ratio of occurrence between male and female sex is 1:100.

Triple negative breast cancer is one of the many subtypes of breast cancer. The name "triple negative" comes from the fact that it lacks estrogen receptors, progesterone receptors and HER2 receptors. It has a specific phenotype with an extremely poor treatment outcome and therapeutic response. It occurs more often in women under the age of 40 and is very aggressive in nature. When making a diagnosis, the disease is often at an advanced stage, and the occurrence of disease recovery in the five-year period is common.

Triple negative breast cancer is a complicated disease to treat, due to its characteristics. It is currently being treated with standard cytotoxic chemotherapy, while immunotherapy and targeted therapy are still the subject of research.

**Key words:** breast cancer, triple negative, TNBC, contemporary treatment, immunotherapy, targeted therapy

## 1. UVOD

Rak je jedan od vodećih javnozdravstvenih problema u svijetu. U visoko razvijenim državama incidencija raka je visoka, a mortalitet nizak. Nisko razvijene države karakteriziraju visoka incidencija i mortalitet. (1)

Najučestaliji rak u oba spola je rak pluća, nakon kojeg slijede rak dojke, rak debelog crijeva, rak prostate, rak želuca i rak jetre. (1)

Rak dojke drugi je po učestalosti zloćudnih tumora u svijetu, a najčešći je rak i vodeći uzrok smrti u ženskoga spola. Izuzetno je važan globalni zdravstveni problem te je u prosjeku dijagnosticiran svakoj osmoj ženi tijekom cijeloga života. Rijetka je pojava raka dojke u mlađoj životnoj dobi, no u posljednje vrijeme zabilježen je rast u odnosu na prethodne godine. Incidencija raka dojke raste s navršениh 35 do 40 godina, dok je prosječna dob za postavljanje dijagnoze 64 godine. (1)

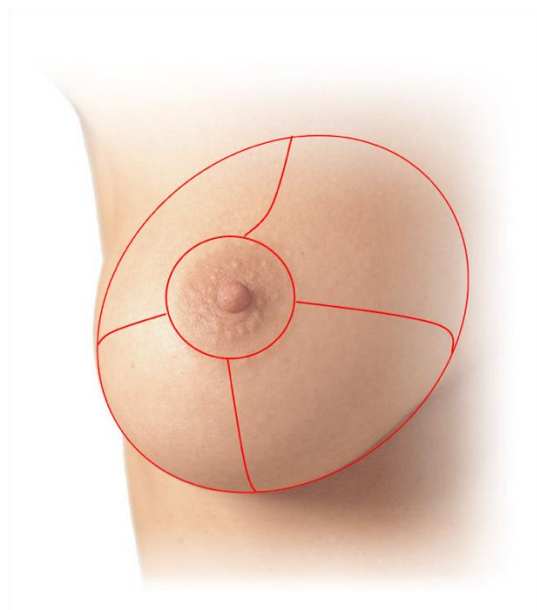
Rak dojke podijeljen je u četiri različita podtipa temeljenih na ekspresiji estrogenskih receptora (ER), progesteronskih receptora (PgR) i human epidermal growth factor receptor 2 (HER2) receptora. Trostruko negativni rak dojke karakterizira odsustvo svih navedenih receptora. Trostruko negativni rak dojke jedan je od najagresivnijih podtipova raka dojke te je odgovoran za otprilike 15% svih tumora dojke. Povezan je s afro-američkom i hispano-američkom rasom, mlađom životnom dobi, uznapredovalim stadijem pri postavljanju dijagnoze, visokim indeksom mitoze i mutacijama breast cancer gene 1 i 2 (BRCA 1/2). (2)

Za razliku od ostalih podtipova raka dojke, trostruko negativni rak dojke (engl. Triple Negative Breast Cancer, TNBC) ima relativno visoku stopu recidiva i loš ishod standardnog liječenja. Potrebne su učinkovite strategije liječenja bolesti kako bi se smanjio rizik od recidiva ili smrti. (2)

## 2. ANATOMIJA DOJKE

Dojka je parna simetrična mliječna žlijezda (lat. glandula mammaria), koja se nalazi na prednjoj strani prsnoga koša. Obično se proteže između drugog i sedmog rebra te se širi prema regiji pazuha. Razvoj dojke u djevojaka započinje u pubertetu, u dobi između 12 i 15 godina. Završetak razvoja dojke je između 18. i 20. godine, kada ista doseže svoju normalnu veličinu i izgled. (3, 4)

Gledajući sprijeda, dojka se može podijeliti na ukupno pet važnih područja, to jest (tj.) četiri kvadranta i područje bradavice i areole. Kvadranti su podijeljeni s obzirom na lokaciju te se tako razlikuju gornji i donji te vanjski i unutarnji. Stoga slijedi da su kvadranti gledajući desnu dojku slijeva na desno - gornji vanjski, gornji unutarnji, donji vanjski i donji unutarnji kvadrant, kao što slika 1 prikazuje. Ova je podjela važna za lokalizaciju novotvorina i ostalih bolesti dojke. (Slika 1.)



Slika 1. Podjela dojke po kvadrantima (5)

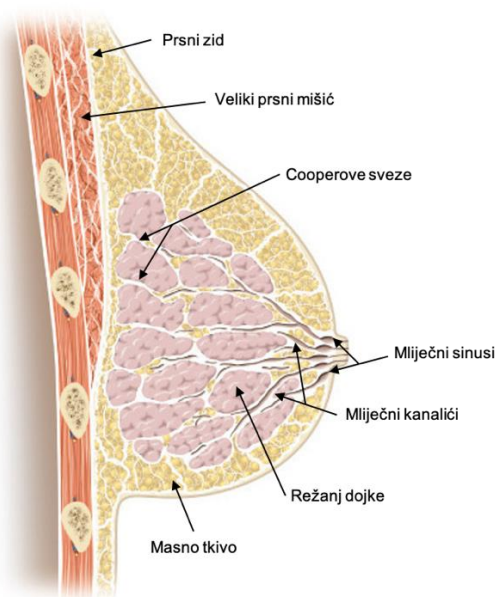
Nadalje, dojku čini 15 do 20 međusobno odijeljenih režnjeva s različitim brojem kanalića (lat. ductus) i režnjića (lat. lobulus) oko kojih se nalazi vezivno ili stromalno te masno tkivo. Dojka je čvrsta pri opipu upravo zahvaljujući vezivnom, potpornom tkivu okruženom masnim tkivom, unutar kojeg se nalazi žljezdano tkivo. Količina

masnog tkiva odredit će oblik i veličinu dojke koja ostaje takva sve do trudnoće, kada se žljezdano tkivo građom prilagođava i postaje pogodno za dojenje. (4, 5)

Režnjic, odnosno lobulus, sačinjava trideset završnih ogranaka koji se nazivaju acinusi. Upravo u tim terminalnim ograncima stvara se mlijeko tijekom dojenja, koje prolazi posebnim odvodnim mliječnim kanalićima (lat. ductus lactiferi) i dolazi do bradavice. Svaki mliječni kanalić širine je otprilike 1,7 do 2,3 milimetra, dok je sinus (lat. sinus lactiferus) za skladištenje mlijeka širine do 9 milimetara. Na vrhu bradavice mliječni se kanalići otvaraju i omogućavaju slobodan protok mlijeka. Građa dojke prikazana je na slici 2. (Slika 2.) (3, 4, 5)

S prednje strane, na vrhu dojke, nalazi se bradavica dojke (lat. papilla mammaria); izbočina koja se izdiže prosječno jedan centimetar u visinu te je istoga promjera. U neposrednoj okolini bradavice, smješteno je kružno hiperpigmentirano područje naziva areola (lat. aerola mammae). U žena prije trudnoće to je područje ružičaste boje, a tijekom trudnoće ono se proširuje i postaje tamnije. Bradavica i areola prilagođene su svojom građom kako bi ispunjavale potrebne zahtjeve dojenja. To je područje ispunjeno Montgomeryjevim žljezdama, čija je svrha zaštita bradavice, areole i okolne kože masnim sekretom. (4)

Potporni sustav dojke čine jake ligamentarne sveze (lat. ligg. suspensoria mammaria), kliničkog naziva Cooperove sveze, nastale iz velikog prsnog mišića (lat. m. pectoralis major). One su odgovorne za očuvanje položaja i potporu dojke, a slika 2 ih prikazuje. (Slika 2.) (5)



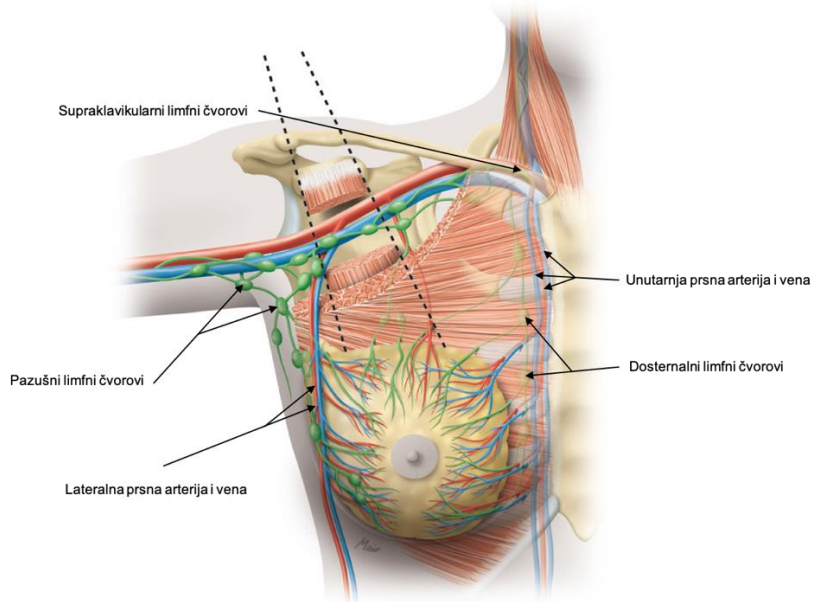
Slika 2. Sagitalni rez dojke s prikazom mliječnih kanalića i potpornog sustava (5)

Za krvnu opskrbu gornjeg vanjskog kvadranta dojke zaduženi su ogranci pazušne arterije (lat. arteria axillaris), dok unutarnja grudna arterija (lat. a. mammaria interna) opskrbljuje središnje i unutarnje područje dojke. Ogranci međurebrene arterije (lat. a. intercostales), podlopatične arterije (lat. a. subscapularis) te stražnje prsne arterije (lat. a. thoracica dorsalis ) opskrbljuju vanjsko područje dojke, kao što je prikazano na slici 3. (Slika 3.) (3)

Osim krvnih žila, unutar žljezdanog tkiva nalazi se i mreža limfnih žila čija je uloga drenaža tkivne tekućine. Tkivna tekućina nastaje u dojci, a drenira se u nakupine limfnih žila koje se nazivaju limfni čvorovi. (4) Cijeli gornji ud filtrira otprilike 40 limfnih čvorova. Upravo su ti limfni čvorovi zaduženi za sakupljanje gotovo dvije trećine limfe iz dojke i preostale limfe nastale u prsnom i gornjem trbušnom zidu. (5)

Glavni limfni čvorovi nalaze se u području pazuha (lat. nodi lymphoidei axillares), iznad ključne kosti (lat. nodi lymphoidei supraclaviculares) te iza rebara (lat. nodi lymphoidei parasternales), tj. iza sternokostalnih zglobova (lat. articulationes sternocostales), gdje se limfa filtrira. (Slika 3.) Limfni su čvorovi od iznimne važnosti kod tumorske bolesti dojke, budući da se stanice raka tijekom metastaziranja zaustavljaju upravo na tim mjestima, dok limfni putovi čine putove širenja stanicama raka dojke u udaljene

dijelove tijela. Limfni su čvorovi u tom slučaju povećani i opipljivi. Putevi limfnih žila prikazani su na slici 3. (4)



Slika 3. Krvna opskrba i putevi limfnih žila dojke (5)



### 3. RAK DOJKE

Rak dojke najučestaliji je zloćudni tumor u žena razvijenog svijeta i vodeći je uzrok smrti među istima. Godišnje je prosječno zabilježeno 2,1 milijuna slučajeva raka dojke, dok ih je 2018. godine preminulo otprilike 627 000. Muškarci, iako vrlo rijetko, također mogu oboljeti od ove bolesti. Recidiv i metastatska bolest glavni su uzroci smrti od raka dojke. (6)

#### 3.1. *Etiologija*

Najčešći tumor u žena u razvijenim državama upravo je rak dojke te je i u Republici Hrvatskoj na vodećem mjestu, s godišnje zabilježenih oko 2 600 novih slučajeva. Važno je napomenuti da rak dojke čini ukupno 25% malignoma u žena te je odgovoran za oko 15% smrti. Za razliku od visoko razvijenih država, Republika Hrvatska spada među države s visokom stopom incidencije te ima trend rasta. Na pojavnost same bolesti izravno utječe stupanj ekonomske razvijenosti. (1)

#### 3.2. *Epidemiologija*

Epidemiološki čimbenici koji utječu na pojavnost i nastanak bolesti uključuju spol i dob bolesnika, pozitivnu obiteljsku anamnezu, stariju životnu dob pri prvom porođaju i nerotkinje, ranu menarhu, kasnu menopauzu, zračenje, debljinu te uzimanje oralnih kontraceptiva i hormonsku nadomjesnu terapiju (HNTh). (1)

#### 3.3. *Rizični čimbenici*

Pod rizične čimbenike raka dojke podrazumijevaju se spol i dob bolesnice, postojanje raka dojke u obitelji, starija životna dob pri prvom porođaju, nuliparitet, rana menarha i kasna menopauza, izloženost ionizirajućem zračenju, adipozitet te uzimanje oralnih kontraceptiva i hormonska nadomjesna terapija. (1)

### 3.3.1. *Spol*

Rak dojke učestaliji je u ženskoga spola, negoli u muškoga. Na jednog muškarca prosječno oboli sto žena. (1)

### 3.3.2. *Dob*

Nastanak raka dojke češći je u starijoj životnoj dobi kod perimenopauzalnih žena i kasnije te se rjeđe pojavljuje u žena reproduktivne dobi, mlađih od 40 godina. Žene s navršenih 35 do 65 godina imaju do šest puta veći rizik za nastanak bolesti. (1)

### 3.3.3. *Pozitivna obiteljska anamneza*

Ako postoje zabilježeni slučajevi oboljenja od raka dojke u obitelji kod prve rodbine, rizik za razvoj tumora dojke je veći, negoli kod žena bez zabilježene pozitivne obiteljske anamneze. (1)

### 3.3.4. *Starija životna dob pri prvom porođaju*

Prvi porod u starijoj životnoj dobi, između 30. i 35. godine, povećava rizik za nastanak raka dojke. Rani porod, u dobi između 20. i 25. godine, kao i veći broj porođaja, djeluje kao zaštitni čimbenik. (1)

### 3.3.5. *Nerotkinje*

Žene koje nikada nisu rađale imaju veći rizik pojavnosti raka dojke od žena rodilja. Dojenje, također, djeluje kao protektivni čimbenik. (1)

### 3.3.6. *Rana menarha i kasna menopauza*

Izloženost djelovanju estrogena važan je čimbenik za nastanak raka dojke. Dulja izloženost estrogenu, znači veću mogućnost razvoja raka dojke. Slijedi da su rana

menarha i kasna menopauza rizični čimbenici za nastanak tumora dojke s povećanim rizikom do tri puta. (1)

### 3.3.7. *Zračenje*

Izloženost ionizirajućem zračenju, osobito u mlađoj dobi (ispod 40 godina), povećava rizik za razvoj raka dojke. Mogućnost nastanka bolesti direktno je povezan s dozom zračenja i reproduktivnom dobi. (1)

### 3.3.8. *Debljina*

Adipozitet je jedan od važnih čimbenika za nastanak raka dojke, budući da je masno tkivo u starijih žena izvor estrogena. Stoga su pretilе žene postmenopauzalne dobi sklonije razvitku raka dojke od mlađih žena uredne tjelesne težine. (1)

### 3.3.9. *Oralni kontraceptivi i hormonska nadomjesna terapija*

Iako nedovoljno istraženo, smatra se da kontinuirano uzimanje oralnih kontraceptiva u mlađoj životnoj dobi povećava mogućnost nastanka raka dojke. (1)

Hormonska nadomjesna terapija, prema brojnim istraživanjima, povećava mogućnost oboljenja od raka dojke. (1)

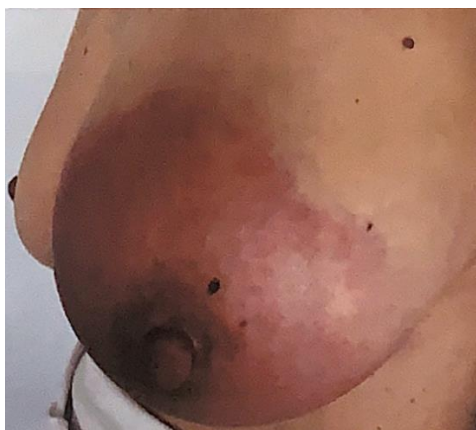## 3.4. *Klinička slika*

Bezbolan palpabilan čvor u području dojke karakterističan je za rak dojke. Ostali znakovi pojave bolesti nerijetko uključuju asimetričnu dojku, iscjedak iz bradavica smeđe boje popraćen krvlju, otekline, promjene na bradavici i promjene kože. (1)

Posebnu je pažnju potrebno obratiti kod zahvaćanja regionalnih limfnih čvorova, budući da je iste moguće palpirati u aksili i supraklavikularnoj regiji. (1)

U slučaju proširene bolesti, očekuje se ulceracija tumora s ekspanzijom u regionalne limfne čvorove, a nerijetko i edem ruke. (1)

Upalni ili inflamatorni rak dojke razlikuje se od ostalih po svojim karakteristikama. Kod ovoga tipa raka, dojka je crvena, topla, upaljena i otečena, dok okolno površinsko tkivo nalikuje kori naranče, kao što je prikazano na slici 4. (Slika 4.) (1)



Slika 4. Uznapredovali, upalni rak dojke (1)

### 3.5. *Nastanak tumora, vrste tumora i patohistologija*

Svaki je organizam građen od stanica. Stanica je osnovna građevna jedinica organizma te se stanice međusobno mogu razlikovati prema obliku i funkciji. Novotvorine nastaju izmjenom i pretvorbom stanica, ili više njih, jednog organa, a za tu su pretvorbu ključni pogodni uvjeti i čimbenici. Za tumore je karakterističan nekontrolirani rast i dioba stanica koji uzrokuju onkogeni, dok kancerogeni izazivaju nastanak malignoma pod posebnim okolnostima, kao što su pesticidi, ionizirajuće zračenje i onkogeni virusi. (4, 7)

Rak dojke najčešće se razvija iz epitela završnih duktulo-lobularnih jedinica žljezdanog parenhima dojke. Razlikuju se duktalni i lobularni karcinom dojke, s obzirom na to nastaju li iz izvodnih mliječnih kanalića (lat. ductus) – duktalni karcinom, odnosno žljezdanih režnjeva (lat. lobulus) – lobularni karcinom. (1) Ove su dvije vrste karcinoma dojke najčešći, a samim time i najvažniji, oblici zloćudnih tumora dojke. (4)

Duktalni karcinom dojke najčešća je vrsta karcinoma dojke s pojavnošću od čak 90% slučajeva kod nepalpabilnih tumora. Karakterizira ga agresivnost, čest prijelaz u

infiltrirajući oblik i multicentričnost u invazivnom stadiju. Podtipovi ove vrste karcinoma uključuju komedo, kribriformni, apokrini, papilarni, mikropapilarni te solidni tip. (4)

Lobularni karcinom dojke pojavljuje se rjeđe od dukalnog te čini otprilike 11% slučajeva svih tumora dojke. Često ga karakterizira pojavnost u obje dojke te multicentričnost. (4)

Nadalje, moguća je podjela karcinoma dojke s obzirom na razinu prodora bazalne membrane pa se tako razlikuju karcinom in situ (lat. carcinoma in situ, CIS) te invazivni ili infiltrativni karcinom. Karcinom in situ ne prodire bazalnu membranu te se smatra najranijim oblikom raka, ali i pokazateljem visokog rizika za razvoj invazivnog raka u budućnosti. Za invazivne je karcinome karakterističan prodor bazalne membrane. (1, 8)

Pod ostale histološke podtipove rjeđe pojavnosti spadaju tubularni, metaplastični, mucinozni i medularni karcinomi. (1)

Tumori se mogu podijeliti i s obzirom na imunohistokemijska i genska obilježja te među njih spadaju luminalni tumori tipa A i tipa B, HER2 pozitivni te trostruko negativni tumori. Luminalne tumore tipa A karakteriziraju visoki postotci estrogenskih i progesteronskih receptora te mitotički indeks ispod 20% uz negativne HER2 receptore, dok su za luminalne tumore tipa B značajni progesteronski receptori razine ispod 20%, mitotički indeks viši od 20% te HER2 pozitivni tumori sa HER2 pozitivnim receptorima. Trostruko negativne tumore karakterizira izostanak estrogenskih, progesteronskih i HER2 receptora te spadaju u najagresivnije tumore s najlošijom prognozom bolesti. (1)

Patohistološka analiza iznimno je bitna za određivanje dijagnoze, prognoze i predikcije tijeka bolesti. Patohistološki opis podrazumijeva opis tumora, odnosno njegovu veličinu, stupanj malignosti, mitotički indeks (Ki-67), proliferaciju, status hormonskih receptora, stanje limfnih čvorova i krvnih žila. (1, 8).

### 3.6. TNM klasifikacija tumora dojke i određivanje stadija bolesti

TNM klasifikacija predstavlja standard za klasifikaciju proširenosti tumorske bolesti. Odnosi se na ukupno tri kategorije – primarni tumor (lat. tumor, T), područni limfni čvorovi (lat. nodus, N) i udaljene metastaze (lat. metastasis, M). TNM klasifikacija tumora dojke prikazana je u tablici 1. (8, 9)

Tablica 1. TNM klasifikacija tumora dojke (8)

<b>T – Primarni tumor</b>	
Tx	primarni tumor se ne može odrediti
T0	nema znakova primarnog tumora
Tis	carcinoma in situ: intraduktalni karcinom, lobularni karcinom ili Pagetova bolest bez očitog tumora
T1	tumor veličine do 2 cm ili manji
	T1a 0,5 cm i manji T1b veći od 0,5 cm, ali ne veći od 1cm T1c veći od 1 cm, ali ne veći od 2 cm
T2	tumor veći od 2 cm, ali ne veći od 5 cm
T3	tumor veći od 5 cm
T4	tumor bilo koje veličine koji zahvaća kožu, ili dublje strukture prsišta
	T4a širenje u prsnu stijenku T4b edem, ulceracije kože dojke ili satelitski čvorovi na dojci T4c zajedno T4a i T4b T4d inflamatorni karcinom
<b>N – Područni limfni čvorovi</b>	
Nx	područni limfni čvorovi (l.č.) ne mogu se dokazati
N0	limfni čvorovi bez metastaza
N1	metastaze u pomičnim ipsilateralnim l.č.
N2	metastaze u fiksiranim ipsilateralnim l.č.
N3	metastaze u ipsilateralnim mamarnim l.č.
<b>M – Udaljene metastaze</b>	
M0	nema znakova udaljenih metastaza
M1	udaljene metastaze, uključujući i ipsilateralne supraklavikularne l.č.

Izvor: Šamija M, Krajina Z, Purišić A. Radioterapija. Nakladni zavod Globus, Zagreb. 1996; 133.

Stadiji karcinoma dojke određuju se prema stupnju proširenosti. Potpuno lokalizirani tumori koji nisu prodrli kroz bazalnu membranu spadaju u ranije stadije, dok su kasniji stadiji bolesti karakteristični za metastatski proširene tumore. Stadij bolesti izrazito je važan čimbenik u planiranju liječenja.

Stadiji karcinoma dojke prikazani su u tablici 2. (4)

Tablica 2. Stadij karcinoma dojke (8)

<b>Stadij karcinoma dojke</b>	<b>5-godišnje preživljenje</b>	
Stadij 0	Tis, N0, M0	>95%
Stadij I	T1, N0, M0	85%
Stadij IIA	T0, N1, M0;	
	T1, N1, M0;	
	T2, N0, M0	66% (St. II)
Stadij IIB	T2, N1, M0;	
	T3, N0, M0	
Stadij IIIA	T0, N2, M0;	
	T1, N2, M0;	
	T2, N2, M0;	
	T3, N1, N2, M0	41% (St. III)
Stadij IIIB	T4, svaki N, M0;	
	svaki T, N3, M0	
Stadij IV	svaki T, svaki N, M1	10%

Izvor: Šamija M, Krajina Z, Purišić A. Radioterapija. Nakladni zavod Globus, Zagreb. 1996; 134.

### 3.7. Rani rak dojke

Tumori veličine do 3 mm se zbog svoje veličine nazivaju skrivenim ili okultnim tumorima. Razlog tome je što se ne mogu detektirati niti jednom od današnjih uobičajenih metoda pretrage. Budući da su tumori veličine između 3 i 5 mm vidljivi (isključivo) mamografskim pregledom, definiraju se kao rano otkriveni tumori. (4)

Ranim se rakom dojke smatra svaki tumor koji se prilikom otkrivanja nije proširio u okolno, susjedno tkivo dojke. Ostale karakteristike ranog raka dojke uključuju smještaj u ishodišnom području, najčešće mliječnom kanaliću, zatim spori rast, veličina do 5 mm, ne postojanje proširenih tumorskih stanica u regionalnim limfnim čvorovima i udaljenim organima. Pod rani rak dojke podrazumijeva se i svaki tumor kod kojega nisu pronađeni znakovi prodora kroz bazalnu membranu u okolicu mliječnih kanalića. (4)

Opisani se rak u 90% slučajeva nije proširio u limfne čvorove te su stoga izgledi za preživljenje gotovo 90% sigurni, no isključivo ako se liječenje započne odmah po otkrivanju. Budući da nije palpabilan, rani je rak dojke moguće detektirati samo mamografijom. (4)

Važnost otkrivanja ranog raka dojke su rana dijagnoza, veće mogućnosti potpunog izlječenja, bolja prognoza bolesti. Ne smije se zanemariti saznanje da je isključivo rani rak dojke potpuno izlječiv, dok se za poodmaklu, metastatsku bolest govori o mogućnostima produljivanja života. (4)

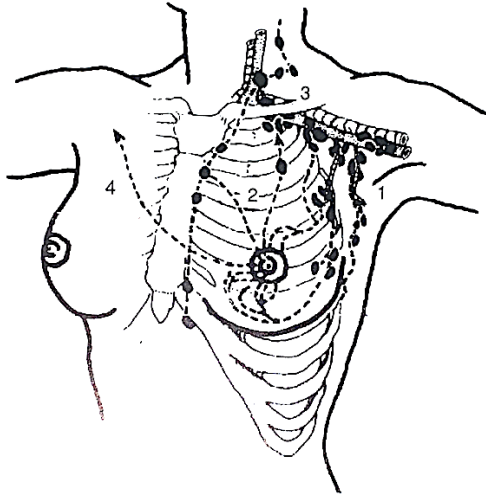
### *3.8. Lokalno i regionalno širenje tumora*

Tumori se razlikuju s obzirom na način širenja, brzinu širenja te sklonost širenja. Mogu se širiti i limfogenim i hematogenim putem, odnosno limfnim i krvnim žilama. Jednom kada tumor prođe do limfe ili krvi, giba se dalje njihovim tokom i širi u regionalne limfne čvorove i udaljene organe. Zaustavljaju se u sitnim limfnim i krvnim žilama te ondje kreiraju novo ishodište tumora i nastavljaju rasti i razvijati se. (4)

Najčešće područje nastanka raka dojke je gornji vanjski kvadrant, gdje otprilike nastaje više od polovice tumora. Učestalost nastanka raka u gornjem unutarnjem kvadrantu je 15%, donjem vanjskom kvadrantu 11% te donjem unutarnjem kvadrantu 6%. U području bradavice i areole nastaje otprilike 17% tumora dojke. (8)

Rak dojke većinski se rasprostranjuje direktnom infiltracijom kroz mliječne kanaliće i limfne žile dojke. Za rak dojke karakteristična su mjesta širenja pazušni limfni čvorovi (l.č.) te limfni čvorovi uz prsnu kost i iznad ključne kosti. Prisutnost tumorskih stanica u pazušnim limfnim čvorovima potvrđena je u otprilike 40% slučajeva te je u izravnoj korelaciji s veličinom tumora. U slučaju zahvaćenih l.č. u području iznad ključne kosti prognoza je loša, a tumorske se stanice šire u navedeno područje putem pazušnih l.č. Širenje tumora putem glavnih limfnih putova prikazano je na slici 5. (8)





Slika 5. Širenje tumora putem glavnih limfnih putova dojke (8)

Pozitivni limfni čvorovi, kao i broj zahvaćenih l.č., od izuzetne su važnosti za procjenu prognoze, vjerojatnosti povrata bolesti i mogućnosti preživljenja. Najbolja prognoza bolesti je kada nisu pronađene udaljene metastaze u l.č. ili kada su oni u što je moguće manjem broju u slučaju pozitivnih l.č.

## 4. DIJAGNOSTIČKI POSTUPAK

Najvažnije i najčešće metode dijagnostike raka dojke su fizikalni pregled te samopregled dojke, mamografija i ultrazvučni pregled. (8)

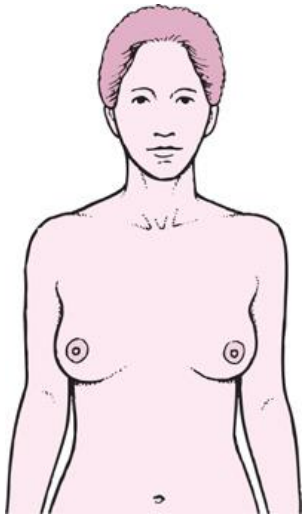
### 4.1. *Fizikalni pregled*

Fizikalni pregled dojke uključuje opreznu inspekciju i palpaciju dojke u nekoliko položaja. Bolesnica se stavlja u sjedeći, a potom i u ležeći položaj tijekom izvršavanja pregleda. Prvi dio pregleda, inspekcija, daje uvid u veličinu i promjene u pigmentaciji, simetriju, odnosno asimetriju, postojanje iscjetka, edema ili proširenja vena dojke. Palpacija, drugi dio fizikalnog pregleda, omogućuje obilježavanje postojanja tumorskog čvora. Ovim je putem moguće odrediti i sjelo u odnosu na kvadrante dojke, kao i stanje limfnih čvorova pazušne i supraklavikularne regije. (8)

### 4.2. *Samopregled dojke*

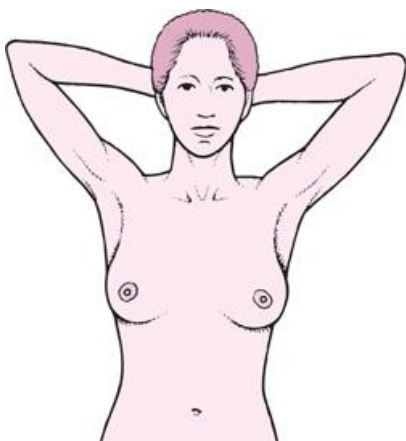
Samopregled dojke neinvazivna je metoda pregleda dojki koju izvodi žena sama kod kuće. Samopregled bi se trebao izvoditi redovito, u prosjeku svaki mjesec, između osmog i dvanaestog dana od početka mjesečnice. U tom su razdoblju dojke najpogodnije opipavanju, meke su i opuštene te nisu pretjerano osjetljive. Cilj samopregleda je poznavanje vlastitih dojki i opažanje eventualnih promjena na njima. Vrlo je važno obratiti pozornost kod opipavanja novih kvržica, promjene boja kože ili bradavice, iscjetka ili edema dojke te ostalih promjena koje do tada nisu bile opažene.

Samopregled dojki izvodi se u nekoliko jednostavnih koraka, a prvi od njih je inspekcija dojki u ogledalu u stojećem stavu na način prikazan na slici 6. Pogledom se traže razlike u veličini i boji kože i bradavice dojke te promjene kao što su uvlačenje, nabiranje ili iscjedak. (Slika 6.) (10)



Slika 6. Prvi korak samopregleda dojki (10)

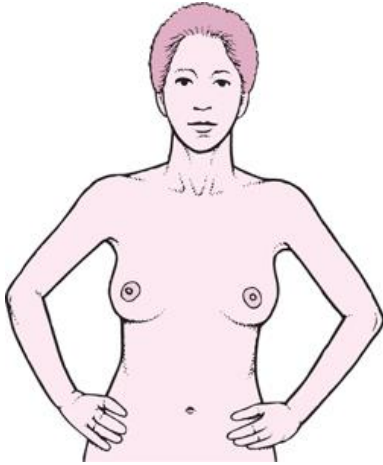
Za idući je korak potrebno podignuti obje ruke iznad glave i staviti ih na potiljak, kao što je prikazano na slici 7. Ovakav položaj omogućuje jednostavnije uočavanje promjena oblika dojki u donjem dijelu. Isto se može postići i naizmjeničnim stavljanjem ruku iza glave, što se često izvodi kod manjih dojki. U tom se položaju dojka suprotnom rukom lagano opipava vršcima prstiju u smjeru kazaljke na satu. Kod većih dojki važno je zahvatiti cijelu dojku i pritisnuti je rukom u smjeru rebara kako bi se mogući čvorovi lakše palpirali. (Slika 7.) (4, 10)



Slika 7. Drugi korak samopregleda dojki (10)

Za treći, ujedno i zadnji korak samopregleda dojki, potrebno je staviti obje ruke na bokove uz blagi nagib ka ogledalu. Pri tome je važno lagano pogurati ramena i laktove

prema naprijed. U ovoj se poziciji također promatraju promjene u obliku i obrisu dojke. Položaj tijela za treći korak samopregleda dojki prikazan je na slici 8. (Slika 8.) (10)



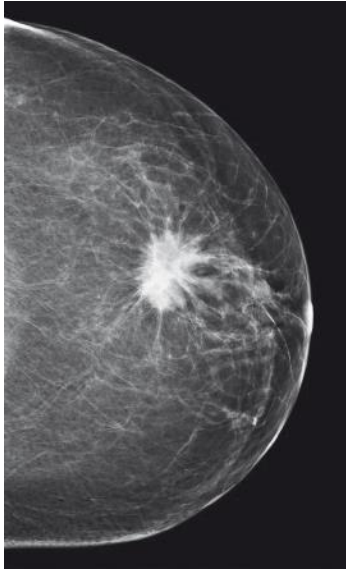
Slika 8. Treći korak samopregleda dojki (10)

Osim dojki, važno je prilikom svakog pregleda opipati bradavice te obje pazušne jame. To su područja sklona nastanku čvorova i otekline te neke regije mogu biti bolne na dodir. (4)

#### 4.3. Mamografija

Mamografija je neinvazivna radiološka dijagnostička metoda te je neizostavna u dijagnostici bolesti dojki. Cilj ove slikovne metode je prikazati tkivo dojke visokom rezolucijom i kontrastom, uz primjenu što je manje moguće doze zračenja. Koristi se kod simptomatskih bolesnica, ali i kao metoda probira kod asimptomatskih žena u dobi od 40 godina i starijih. (3)

Mamografija nudi podatke o veličini i sijelu tumora, ali i informaciju radi li se o benignoj ili malignoj novotvorini. S današnjim mamografskim uređajima moguće je detektirati tumor manji od jednog centimetra. Mikrokalifikati i trakaste ili zvjezdaste strukture glavni su znakovi malignih tumora pri mamografskom pregledu, a prikazane su na slici 9, koja prikazuje mamografiju zloćudnog tumora dojke. (Slika 9.) (8)



Slika 9. Mamografija zloćudnog tumora dojke (5)

Ako mamografija ne daje dovoljno jasan nalaz, potrebno je napraviti ultrazvučni pregled. (8)

#### *4.4. Ultrazvučni pregled*

Ultrazvuk dojke neinvazivna je metoda pregleda strukture tkiva dojke i razlika u istoj. Velika prednost ultrazvuka je što ne koristi ionizirajuće zračenje te ga to čini ugodnijim i sigurnijim za bolesnicu, a tkivo dojke prikazuje u visokoj rezoluciji. Osim što se ultrazvučni pregled radi nakon nejasnog nalaza mamografije, većinski se koristi i kod mlađih žena i trudnica, čije su dojke većim dijelom građene od žljezdanog tkiva; za razliku od starijih žena u kojih prevladava masno tkivo. (3)

Još jedna od prednosti ultrazvuka kao metode pregleda je, što se osim svoje standardne uporabe, može koristiti kao nadzor pri punkciji lezija. Ovakav način rada omogućuje praćenje prolaska igle kroz tkivo u stvarnom vremenu i osigurava preciznost. (8)

U dijagnostičkoj medicinskoj primjeni ultrazvučnih valova koriste se valne frekvencije od 2 do 18 mHz, a pregled se vrši ultrazvučnom sondom, koja stvara valove i prima reflektirane valove. Primjenom različitih frekvencija određujemo jačinu rezolucije i

prodornosti pa se tako za veću rezoluciju, a manju prodornost koriste više frekvencije, dok je za niže frekvencije slučaj obrnut. Ultrazvučne se sonde mogu razlikovati u veličini, obliku i jačini frekvencije, a za pregled dojke upotrebljavaju se linearne visokofrekventne sonde, koje rade u području između 7 i 15 mHz. (3)

Glavni nedostatak ultrazvučnog pregleda je njegova izrazita subjektivnost. Ovisan je o osobi koja izvršava pregled te se temelji na iskustvu, izoštrenom vidu i samoj kvaliteti uređaja u upotrebi. Još jedna velika mana ultrazvuka je nemogućnost preciziranja mikrokalcifikata, koji mogu uputiti na maligni tumor dojke. Iako mamografija ostaje najobjektivnija i superiorna metoda pregleda pri sumnji na rak dojke, ultrazvuk nije zanemariv kao dodatna, sigurnija metoda bez korištenja ionizirajućeg zračenja. Svakako je pri suspektnom raku dojke potrebno kombinirati ove dvije tehnike te dijagnozu potvrditi ciljanom biopsijom. (3)

## 5. PROGNOŠTIČKI I PREDIKTIVNI ČIMBENICI

Prognoštički se čimbenici odnose na prognozu bolesti, odnosno duljinu i vjerojatnost preživljenja i izlječenja. Nasuprot prognoštičkim čimbenicima, prediktivni čimbenici označavaju odgovor na terapiju kojoj se bolesnik podvrgao. (1)

### 5.1. Prognoštički čimbenici

Pod prognoštičke čimbenike raka dojke podrazumijevaju se:

- 1) Veličina tumora – što je tumor veći, prognoza je lošija
- 2) Stupanj malignosti tumora – što je stupanj tumora viši, prognoza je lošija
- 3) Ki-67 mitotički indeks – što je stupanj tumora viši, prognoza je lošija
- 4) Zahvaćenost pazušnih limfnih čvorova – zahvaćeni limfni čvorovi i veći broj zahvaćenih limfnih čvorova označava lošiju prognozu
- 5) Status hormonskih receptora – negativan status hormonskih receptora označava lošiju prognozu
- 6) Dob bolesnika – mlađa životna dob označava lošiju prognozu
- 7) HER2 status – pozitivan HER2 status označava lošiju prognozu (1)

### 5.2. Prediktivni čimbenici

Pod prediktivne čimbenike raka dojke podrazumijevaju se:

- 1) Status hormonskih receptora – označava vjerojatnost učinkovitosti hormonske terapije, kod negativnog nalaza hormonskih receptora hormonska terapija nije uspješna
- 2) HER2 status – ako se radi o pozitivnom HER2 statusu, anti HER2 terapija bit će uspješna (1)

## 6. TROSTRUKO NEGATIVNI RAK DOJKE

Svi karcinomi dojke uglavnom se mogu svrstati u jednu od tri skupine:

- 1) Estrogen receptor pozitivni (ER+) – čine ukupno 65 do 75%
- 2) HER2 pozitivni (HER2+) – 15 do 20%
- 3) Trostruko negativni (ER-, PgR-, HER2-) – 15-20%

Trostruko negativni rak dojke (engl. Triple-Negative Breast Cancer, TNBC) karakterizira odsustvo svih hormonskih receptora – estrogenskih (ER-), progesteronskih (PgR-) i HER2 receptora (HER2-). Čini ukupno 15 do 20% svih tumora dojke, a dijagnosticira se upravo promatrajući hormonske biomarkere. (11)

### 6.1. *Glavne značajke trostruko negativnog raka dojke*

U usporedbi s estrogen receptor i HER2 pozitivnim rakom dojke, TNBC značajan je za mlađu životnu dob, uglavnom ispod 40 godina, te za žene prekomjerne tjelesne težine. Često se definira kao rak niske diferencijacije koji zahvaća mliječne kanaliće te spada u invazivne duktalne tumore. Područna se nekroza često pojavljuje uz TNBC, a karakteristična je agresivnost i pomicanje granica invazije te stromalni limfocitni odgovor. (12)

U kliničkom pogledu, TNBC agresivnije je prirode i lošije prognoze od ostalih tipova raka dojke. Obilježava ga visok rizik od povrata bolesti, kratak period u kojem nema progresije bolesti i loše cjelokupno preživljenje (engl. overall survival, OS). Gotovo polovica bolesnica s dijagnosticiranim ranim TNBC, stadija I do III, doživi recidiv bolesti, dok čak 37% oboljelih umire u razdoblju od 5 godina nakon operacije. (12) TNBC snažno je povezan s BRCA 1 i BRCA 2 mutacijama te će gotovo 20% žena oboljelih od ove maligne bolesti biti nosioci navedenih mutacija. (11)

### 6.2. *Podtipovi trostruko negativnog raka dojke*

TNBC klinički je heterogena bolest s odstupanjima u morfologiji i mutacijskim fenotipom u usporedbi s ostalim vrstama tumora. Dijagnostički kriterij za razlikovanje



različitih bioloških podtipova raka dojke, takozvani (tzv.) trostruko negativni fenotip, još uvijek nije razvijen. (12)

Podtipove TNBC kategorizira se prema osnovama genske ontologije i profiliranjima genske ekspresije u ukupno šest podtipova:

- 1) Bazalni tip tumora 1 (engl. basal-like 1, BL1)
  - 2) Bazalni tip tumora 2 (engl. basal-like 2, BL2)
  - 3) Imunomodulatorni tumor (engl. immune modulator, IM)
  - 4) Mezenhimalni tumor (engl. mesenchymal, M)
  - 5) Menzenhimalni stabljikasti tumor (engl. mesenchymal stem-like, MSL)
  - 6) Luminalni androgeni receptorski tumor (engl. luminal androgen receptor, LAR)
- (12)

BL1 obilježava visoka ekspresija staničnog ciklusa, popravak DNA molekule i proliferacijski geni te čini oko 17% svih TNBC. BL2 pojavljuje se u 7% slučajeva, a karakterizira ga regulacija gena u signalnim putevima faktora rasta. IM, koji je prisutan u 18% slučajeva, prati procese imunoloških stanica, dok M (17%) i MSL (14%) ubrzavaju tranziciju između epitela i mezenhima. (2)

### 6.3. *Histološka i molekularna klasifikacija trostruko negativnog raka dojke*

Znanje o podtipovima i klasifikaciji tumora važno je za daljnji pristup liječenju i eliminaciji terapije koja ne bi dala željeni rezultat. Stoga su dvije glavne klasifikacije od izuzetne važnosti za planiranje liječenja, a to su histološka i molekularna klasifikacija. (13)

## 7. TERAPIJSKI POSTUPCI RANOG TROSTRUKO NEGATIVNOG RAKA DOJKE

Liječenje raka dojke može biti lokalno i sistemsko. Pod lokalno liječenje raka dojke podrazumijeva se kiruško liječenje i radioterapija, dok bi sistemsko liječenje obuhvaćalo kemoterapiju, hormonsku terapiju, imunoterapiju te ciljanu terapiju malim molekulama. (8)

Kemoterapija podrazumijeva korištenje kemijskih tvari, odnosno lijekova, u terapiji zloćudnih bolesti. (14) Sistemska kemoterapija je standardna preporučena terapija u liječenju bolesnica od TNBC, čiji tumor premašuje veličinu od 1 cm, sa ili bez proširenih tumorskih stanica u pazušne limfne čvorove. Standardni kemoterapijski protokol za TNBC temelji se na kombinaciji uporabe antraciklina (engl. anthracyclines) i taksana (engl. taxanes) – lijekova koji su poboljšali ishod ove izrazito agresivne, maligne bolesti. (15)

Kemoterapiji se mogu podvrgnuti bolesnici s visokorizičnim, ranim TNBC. Budući da nema razlika u stopi preživljenja između adjuvantne i neoadjuvantne kemoterapije (engl. neoadjuvant chemotherapy, NACT), NACT smatra se standardnim pristupom za liječenje visokorizičnog TNBC. Na ovaj je način omogućena procjena učinkovitosti kemoterapije prije kiruške resekcije. (15)

NACT pruža niz različitih prednosti uključujući potencijal smanjenja opsega kiruške resekcije za primarne tumore dojke, gdje se izvodi pošteđna kirurgija umjesto totalne mastektomije. Osim toga, omogućuje se smanjenje opsega resekcije pazušnih limfnih čvorova – izvodi se biopsija sentinelnog čvora umjesto kompletne disekcije pazušnih l.č. Posljednje i najvažnije, stvorila se prilika za procjenu odgovora na tumor, prognozu i potencijalnu potrebu za dodatnim ili adjuvantnim tretmanima. (15)

Iako se radiološke slikovne tehnike često koriste pri praćenju tumorskog odgovora na terapiju, određivanju stadija (tzv. staging) i proširenosti bolesti te praćenju bolesnika podvrgnutih neoadjuvantnoj kemoterapiji, radiološke su procjene ipak pokazatelji odgovora pred operaciju. Ukupni patološki odgovor (engl. pathological complete response, pCR) najvažniji je prognostički klinički parametar za TNBC te se definira kao

izostanak rezidualnog invazivnog raka. Nakon pružanja NACT-a, zabilježen je potpuni nestanak invazivnog karcinoma i povezan je s povoljnim ishodom. Primjerice, bolesnice koje su postigle pCR na mjestu primarnog tumora i u pazušnim limfnim čvorovima (kada nema invazivnog karcinoma u dojci i regionalnim l.č.), nakon NACT-a imaju najduži period preživljenja bez bolesti (engl. disease-free survival, DFS) i značajno poboljšano cjelokupno preživljenje (engl. overall survival, OS). Iako je pCR generalno povezan s najboljim ishodom bolesti, neke bolesnice s prisutnim pCR-om i TNBC mogu razviti recidiv bolesti nakon nekog vremena, ali u usporedbi s drugim vrstama raka dojke, TNBC postiže više stope pCR-a nakon kemoterapije. (15, 16)

### *7.1. Antraciklini*

Antraciklini su skupina lijekova koja se koristi u kemoterapiji zloćudnih bolesti kao što su leukemije, limfomi, rak dojke, rak želuca, rak pluća i ostalo, a izolirani su iz bakterije *Streptomyces* – Gram-pozitivne bakterije koja raste u različitim okruženjima. (16)

U skupinu antraciklina spadaju doksorubicin, daunorubicin i epirubicin. (17)

Posljednjih 30 godina, antraciklini predstavljaju standard (neo)adjuvantne terapije ranog raka dojke. (16)

Ispitivanja su pokazala da terapija s antraciklinima pospješuje četverogodišnje preživljenje bez progresije bolesti. U daljnjim analizama došlo se do zaključka da bolesnici s TNBC i zahvaćenim regionalnim l.č. imaju veće izgleda za preživljenje od taksana i doksorubicina ili ciklofosdamida. (16)

Temeljem dobivenih rezultata smatra se da je terapija antraciklinima valjana alternativna opcija za liječenje bolesnica s niskorizičnim TNBC – tumora koji se nije proširio u regionalne l.č. i tumora manjeg od 1 cm, a u obzir se uzela i dugotrajna kardiotsičnost koju prouzrokuje kemoterapija antraciklinima. (16)

Neoadjuvantna i adjuvantna kemoterapija do današnjeg su dana ostale bitne terapije za bolesnice s visokorizičnim TNBC. (16)

## 7.2. Taksani

Taksani su vrsta lijekova koja blokira rast stanica zaustavljajući njihovo dijeljenje, tj. mitozu. Dolaze u interakciju s mikrotubulima, staničnim strukturama koje pomiču kromosome tijekom mitoze. Najčešće se koriste u kemoterapiji raka dojke. (16)

U skupinu taksana spadaju paklitaksel, docetaksel i kabazitaksel. (18)

Brojna su istraživanja i analize ukazala na dobrobiti paklitaksela i docetaksela pri adjuvantnoj terapiji visokorizičnih bolesnika s TNBC, HER2 pozitivnim tumorom te luminalnim tumorom dojke visokog stupnja ili pozitivnih I.č. Prednosti terapije s taksanom očituju se u značajnom smanjenju rizika od povrata bolesti i cjelokupnoj smrtnosti u usporedbi s kemoterapijom bez uporabe taksana. (16)

Od uobičajenih taksana u liječenju visokorizične bolesti preporučuje se paklitaksel. (16)

## 7.3. Kemoterapija temeljena na platini

Lijekovi temeljeni na platini – cisplatina, karboplatina i oksaliplatina, redovno se koriste u svrhu liječenja različitih vrsta karcinoma.

TNBC obično su osjetljiviji na spojeve, poput agensa platine, koji oštećuju DNA molekulu. Istraživanja su pokazala da dodavanjem karboplatine u neoadjuvantnu terapiju antraciklinom i kemoterapiju na bazi taksana bolesnici imaju znatno poboljšanje stope pCR-a. Međutim, još uvijek nije dokazano i utvrđeno bi li isti učinak ostvario nižu stopu povrata bolesti. (16)

Ostala ispitivanja pokazala su da dodavanje karboplatine u standardnu neoadjuvantnu kemoterapiju uz bevacizumab (zaštićeno ime Avastin, lijek koji se koristi u kombinaciji s karboplatinom za liječenje nekih vrsta tumora (19)) ostvaruje korist od oko 10% u trogodišnjem preživljenju bez progresije (engl. event free survival, EFS). (16)

Iako uloga BRCA statusa još uvijek nije sasvim utvrđena, isti je proučavan kao prediktivni biomarker odgovora na agense platine. Provedena istraživanja pokazuju da postoje slične stope pCR-a u BRCA mutiranim proučavanim skupinama, bez obzira na prisutnost platine u terapiji. (16)

## **8. SUVREMENE TERAPIJSKE MOGUĆNOSTI**

### *8.1. Ciljana terapija PARP inhibitorima*

Poli adenzin difosfat-riboza polimeraza (engl. poly adenosine diphosphate-ribose polymerase), ili kraće PARP, enzim je koji pomaže obnoviti oštećenje DNA molekule. PARP inhibitori vrsta su lijekova koji se koriste u borbi protiv raka u ciljanoj terapiji. Njihov se rad temelji na onemogućavanju popravka tumorskih stanica, što vodi u staničnu smrt. (20)

BRCA 1 i BRCA 2 mutacije su tumor supersorski geni. Njihov gubitak funkcije povezuje se s povećanim obiteljskim nasljeđem, ranim početkom, lošim ishodom i agresijom tumora dojke. Trenutno se BRCA 1 i 2 mutirani tumori, među koje spadaju i TNBC sa približno 19,5%, liječe anti-PARP ciljanom terapijom. (15)

Normalni proteini BRCA 1 i 2, bez mutacija, odgovorni su za popravak dvolančane DNA molekule uz pomoć ostalih proteina, uključujući i PARP enzime. Inhibicija najzastupljenijih PARP enzima, PARP1 i PARP2, dovodi do nakupljanja nepopravljivih prekida jednolančane i dvolančane DNA molekule. Upravo su zbog toga TNBC s BRCA mutacijama posebno osjetljivi na terapiju PARP inhibitorima. (15)

U liječenju metastatskog TNBC s BRCA mutacijama koriste olaparib, talazoparib i rukaparib, među kojima je potonji pokazao najbolje i najizglednije rezultate, no i dalje se raspravlja o pitanjima vezanih uz optimalnu dozu te se čekaju rezultati ostalih ispitivanja. (16)

## 8.2. *Imunoterapija za rani trostruko negativni rak dojke*

Imunoterapija je vrsta biološke terapije koja koristi tvari živih organizama u cilju liječenja tumorske bolesti na način da poboljša rad imunskog sustava. (21)

Rak dojke općenito se smatra neimunogenim tumorom, no podtip TNBC pokazuje značajke, poput najvećeg broja mutacija, koje ga čine imunogenim. Posljednjih nekoliko godina imunoterapija, sama ili u kombinaciji s kemoterapijom, pokazala se povoljnom terapijskom metodom, budući da se postigla povećana ukupna stopa odgovora na terapiju i preživljenje metastatski proširenog TNBC. (16)

Lijek koji se većinski koristi u imunoterapiji je pembrolizumab, a dodavanjem istog standardnoj neoadjuvantnoj kemoterapiji postiglo se poboljšanje vjerojatnosti pCR-a za 40%. Ostala istraživanja, koja su se bavila procjenom sigurnosti i djelotvornosti pembrolizumaba u kombinaciji s različitim dozama i vrstama platine i taksana, pokazala su najbolji terapijski odgovor u podskupini bolesnika liječenih pembrolizumabom sa nab-paklitakselom i karboplatinom. (16)

## 9. ZAKLJUČAK

Rak dojke i dalje je jedan od vodećih, ne samo nacionalnih, već i globalnih javnozdravstvenih problema. Tijekom svojega života prosječno će svaka osma žena oboljeti od raka dojke.

Trostruko negativan rak dojke jedan je od podvrsta raka dojke te se pojavljuje u 15 do 20% slučajeva. Za razliku od ostalih tipova, trostruko negativni rak dojke karakterizira odsustvo hormonskih receptora – estrogenskih, progesteronskih te HER2 receptora. Povezan je s izuzetnom agresivnošću, lošom prognozom, ranim metastazama i velikom stopom recidiva te je tipičan za mlađu populaciju.

Podvrste ovog tumora još se istražuju, a uglavnom se dijele na bazalni tip tumora 1, bazalni tip tumora 2, imunomodulatorni tumor, mezenhimalni tumor, menzenhimalni stabljikasti tumor i luminalni androgeni receptorski tumor.

Trostruko negativni rak dojke karakterizira i loš ishod liječenja te nedostatak terapija. Standardna je kemoterapija s antraciklinima i taksanima do današnjeg dana osnova sistemskog liječenja u ranom stadiju ove bolesti. Kemoterapija koja bi dala optimalan terapijski odgovor u liječenju trostruko negativnog raka dojke još uvijek nije uspostavljena.

Suvremene terapijske mogućnosti za trostruko negativni rak dojke su ciljana terapija PARP inhibitorima i imunoterapija. Uloga imunoterapije u liječenju ove bolesti nije u potpunosti definirana zbog specifičnih značajki TNBC, ali se pembrolizumab pokazao kao učinkoviti lijek. S obzirom na nedostatak ciljane terapije, imunoterapiji se daje velika prednost u budućnosti liječenja.

Ciljana terapija PARP inhibitorima i imunoterapija još su uvijek u razvoju u nadi za učinkovitijom terapijom i boljim, pozitivnijim ishodom za oboljele od trostruko negativnog raka dojke.

## Literatura

1. Vrdoljak E, i suradnici. Klinička onkologija, 3. obnovljeno i dopunjeno izdanje. Zagreb: Medicinska naklada. 2018; 19-29, 203-213.
2. Rampurwala M, Wisinski B. K, O'Regan R. Role of the Androgen Receptor in Triple-Negative Breast Cancer. Clin Adv Hematol Oncol. 2016; 14(3): 186-193.
3. Hebrang A, Klarić-Čustović R. Radiologija, 3. obnovljeno i dopunjeno izdanje. Medicinska naklada, Zagreb. 2007; 349-361.
4. Margaritoni M. Rak dojke. Školska knjiga, Zagreb. 1993.
5. Paulsen F, Waschke J. Sobotta, Atlas anatomije čovjeka, Opća anatomija i lokomotorni sustav, 3. hrvatsko izdanje, prijevod 23. njemačkog izdanja. Naklada Slap. 2013; 114-117.
6. Lee K, et al. Triple-Negative Breast Cancer: Current Understanding and Future Therapeutic Breakthrough Targeting Cancer Stemness. Cancers 2019.
7. Kancerogene tvari. Hrvatska enciklopedija, mrežno izdanje. Leksikografski zavod Miroslav Krleža, 2021. Pristupljeno 14. 6. 2021. Dostupno na: <https://www.enciklopedija.hr/Natuknica.aspx?ID=30171>
8. Šamija M, Krajina Z, Purišić A. Radioterapija. Nakladni zavod Globus, Zagreb. 1996; 129-153.
9. The TNM Classification of Malignant Tumors. Union for International Cancer Control. Pristupljeno 14. 6. 2021. Dostupno na: <https://www.uicc.org/resources/tnm>
10. MSD medicinski priručnik za rak dojke. Merck Sharp & Dohme (MSD), Hrvatski liječnički zbor. Pristupljeno 14. 6. 2021. Dostupno na: <http://www.msd-prirucnici.placebo.hr/msd-za-pacijente/specificne-bolesti-zena/bolesti-dojke/rak-dojke>
11. Lebert JM, Lester R, Powell E, Seal M, McCarthy J. Advances in the systemic treatment of triple-negative breast cancer. Current Oncology, Vol 25, Supp 1. 2018; S142-S150.
12. Lee K, Kuo Y, Ho Y, Huang Y. Triple-Negative Breast Cancer; Current Understanding and Future Therapeutic Breakthrough Targeting Cancer Stemness. Cancers 2019, 11, 1334.
13. Bianchini G, Balko MJ, Mayer AI, Sanders EM, Gianni L. Triple-negative breast cancer: challenges and opportunities of a heterogeneous disease. Nat Rev Clin Oncol. 2016; 13(11): 674-690.



14. Kemoterapija. Hrvatska enciklopedija, mrežno izdanje. Leksikografski zavod Miroslav Krleža, 2021. Pristupljeno 16. 6. 2021. Dostupno na: <https://www.enciklopedija.hr/natuknica.aspx?ID=31177>
15. Gupta KG, et al. Perspectives on Triple-Negative Breast Cancer: Current Treatment Strategies, Unmet Needs, and Potential Targets for Future Therapies. *Cancers* 2020, 12, 2392.
16. Diana A, Carlino F, Franzese E, Oikonomidou O, Criscitiello C, De Vita F, Ciardiello F, Orditura M. Triple Negative Breast Cancer: Conventional Treatment and Emerging Therapeutic Landscapes. *Cancers* 2020, 12, 819.
17. Antraciklini, ATK Klasifikacija. Mediatelly. Pristupljeno 16. 6. 2021. Dostupno na: <https://mediately.co/hr/atcs/L01DB/antraciklini>
18. Taksani, ATK Klasifikacija. Mediatelly. Pristupljeno 16. 6. 2021. Dostupno na: <https://mediately.co/hr/atcs/L01CD/taksani>
19. Avastin, bevacizumab. Mediatelly. Pristupljeno 16. 6. 2021. Dostupno na: <https://mediately.co/hr/drugs/iXnkcc5elywAbffUx63jY3iwtD/avastin-25-mg-ml-koncentrat-za-otopinu-za-infuziju#top>
20. PARP inhibitors. National Cancer Institute. Pristupljeno 17. 6. 2021. Dostupno na: <https://www.cancer.gov/publications/dictionaries/cancer-terms/def/parp-inhibitor>
21. Immunotherapy to Treat Cancer. National Cancer Institute. Pristupljeno 17. 6. 2021. Dostupno na: <https://www.cancer.gov/about-cancer/treatment/types/immunotherapy>

## 11. PRILOZI

### Prilog A: Popis ilustracija

#### Tablice

Tablica 1. TNM klasifikacija tumora dojke (8) .....	21
Tablica 2. Stadij karcinoma dojke (8).....	22

#### Slike

Slika 1. Podjela dojke po kvadrantima (5) .....	12
Slika 2. Sagitalni rez dojke s prikazom mliječnih kanalića i potpornog sustava (5)...	14
Slika 3. Krvna opskrba i putevi limfnih žila dojke (5).....	15
Slika 4. Uznapređovali, upalni rak dojke (1).....	19
Slika 5. Širenje tumora putem glavnih limfnih putova dojke (8) .....	24
Slika 6. Prvi korak samopregleda dojki (10).....	26
Slika 7. Drugi korak samopregleda dojki (10) .....	26
Slika 8. Treći korak samopregleda dojki (10).....	27
Slika 9. Mamografija zloćudnog tumora dojke (5).....	28

## **ŽIVOTOPIS**

Rođena sam 15. svibnja 1999. godine u gradu Rijeci. Pohađala sam Osnovnu školu Kozala koju sam završila 2014. godine s odličnim uspjehom. Iste godine upisala sam Prvu riječku hrvatsku gimnaziju. Srednjoškolsko obrazovanje također sam završila s odličnim uspjehom 2018. godine. Daljnje obrazovanje nastavila sam na Fakultetu zdravstvenih studija u Rijeci, gdje sam upisala preddiplomski stručni studij radiološke tehnologije.