

# ULOGA TCD MONITORIRANJA EMBOLUSA U PREVENCIJI MOŽDANOG UDARA

---

Pera, Jadranka

Undergraduate thesis / Završni rad

2021

*Degree Grantor / Ustanova koja je dodijelila akademski / stručni stupanj:* **University of Rijeka, Faculty of Health Studies / Sveučilište u Rijeci, Fakultet zdravstvenih studija u Rijeci**

*Permanent link / Trajna poveznica:* <https://um.nsk.hr/um:nbn:hr:184:167282>

*Rights / Prava:* [In copyright](#)/[Zaštićeno autorskim pravom.](#)

*Download date / Datum preuzimanja:* **2025-04-02**

*Repository / Repozitorij:*

[Repository of the University of Rijeka, Faculty of Health Studies - FHSRI Repository](#)



SVEUČILIŠTE U RIJECI  
FAKULTET ZDRAVSTVENIH STUDIJA  
PREDDIPLOMSKI STRUČNI STUDIJ SESTRINSTVA

Jadranka Pera

Klinika za neurologiju, KBC Rijeka  
Uloga TCD monitoriranja embolusa u prevenciji moždanog udara

Završni rad

Rijeka, 2021.

UNIVERSITY OF RIJEKA  
FACULTY OF HEALTH STUDIES  
UNDERGRADUATE STUDY OF NURSING

Jadranka Pera

The importance of TCD embolism monitoring in stroke prevention

Final thesis

Rijeka, 2021.

Mentor rada: Doc.dr.sc.David Bonifačić,dr.med.

Završni rad obranjen je dana \_\_\_\_\_ u/na \_\_\_\_\_, pred  
povjerenstvom u sastavu:

1. \_\_\_\_\_

2. \_\_\_\_\_

3. \_\_\_\_\_

## **SADRŽAJ**

<b>I. SAŽETAK</b>	<b>1</b>
<b>II. SUMMARY</b>	<b>2</b>
<b>3. UVOD</b>	<b>3</b>
3.1. Moždani udar	3
3.2. Etiologija moždanog udara	4
3.2.1. Kardioembolizacija	4
3.3. Prevencija moždanog udara	5
<b>4. Transkranijски dopler (TCD)</b>	<b>6</b>
4.1 TEE test s mjehurićima (eng. "Bubble test")	6
4.2. Detakcija embolusa	10
<b>ZAKLJUČAK</b>	<b>18</b>
<b>LITERATURA</b>	<b>19</b>

## **I. SAŽETAK**

Moždani udar je odumiranje moždanog tkiva nastalo zbog prekida krvotoka i nedostatne dopreme kisika u mozak. Moždani udar može biti ishemični, hemoragični ili subduralno krvarenje. Prevencijom označavamo postupke koji se poduzimaju kod bolesnika s ciljem sprečavanja nastanka moždanog udara, od kojih kardioembolizacija je jedan od uzroka moždanog udara koji se adekvatnom dijagnostikom može prevenirati.

Upotrebom transkranijalnog doplera u monitoriranju protoka središnje moždane arterije može detektirati eventualne emboluse te primjeniti adekvatnu terapiju s ciljem preveniranja moždanog udara.

Ključne riječi:; prevencija moždanog udara, kardioembolizacija, TCD monitoriranje embolusa

## **II. SUMMARY**

Stroke is the death of brain tissue caused by interruption of blood flow and insufficient oxygen supply to the brain. A stroke can be ischemic, hemorrhagic, or subdural bleeding. Prevention refers to procedures that are taken in patients with the aim of preventing the occurrence of stroke, of which cardioembolization is one of the causes of stroke that can be prevented by adequate diagnosis.

The use of transcranial Doppler in monitoring the flow of the central cerebral artery can detect possible emboli and apply adequate therapy to prevent stroke.

Keywords:; stroke prevention, cardioembolization, TCD embolism monitoring

### 3. UVOD

#### Moždani udar

Prema Svjetskoj zdravstvenoj organizaciji, moždani udar (MU) je klinički sindrom definiran kao naglo nastali žarišni ili, rjeđe, globalni neurološki deficit koji traje dulje od 24 sata ili dovodi do smrti, a može se objasniti samo cerebrovaskularnim poremećajem. U današnje vrijeme napredkom dijagnostike (MR) i razvoja fibrinolitičke terapije IMU doveo je do potrebe za promjenom ove tradicionalne definicije. Dvadesetčetiri sata postali su predugi vremenski okvir koji je trebao proći za postavljanje dijagnoze MU-a te je danas prihvaćena nova definicija infarkta SŽS, kao odumiranja stanica mozga, retine ili kralježnične moždine u određenom vaskularnom opskrbnom području koju, bez obzira na trajanje, dokazujemo patohistološki, neuroradiološki, ili drugom objektivnom metodom ili kliničkom slikom u trajanju najmanje 24 sata. Kratkotrajni gubitak cerebralne ili monookularne funkcije koji je uzrokovan žarišnim poremećajem cirkulacije, a ne uzrokuje akutni infarkt naziva se **tranzitornom ishemijskom atakom** (TIA), čiji simptomi tipično traju manje od 1 sat, a najčešće do desetak minuta. Tzv. **tihim MU-ima** nazivamo, slučajne nalaze infarkta ili krvarenja u neuroradiološkim pretragama SŽS-a koji nisu uzrokovali jasne neurološke ispade.

Prema mehanizmu nastanka oštećenja mozga, MU-e dijelimo na **infarkt mozga** ( **ishemijski moždani udar**– IMU), **intracerebralno krvarenje** (ICH) (**hemoragijski moždani udar**) i **subarahnoidalno krvarenje** (SAH). **Subduralni i epiduralni hematomi** te intracerebralna krvarenja uzrokovana traumom dogovorno su isključeni iz definicije te ih opisujemo pod traumama glave.

MU-e možemo podijeliti i prema trajanju, simptomi većine MU-a ili TIA-e postižu maksimalni intenzitet već nekoliko sekunda do nekoliko minuta od nastupa, iako od početka razvoja tromba do kompletne arterijske okluzije može proći nekoliko sati ili dana. Suženjem promjera arterije dolazi do postupnog razvoja ishemije i progresije neuroloških simptoma što označujemo kao **MU u razvoju** ili **progresivni MU**. Nakon stabilizacije hemodinamičkih poremećaja dolazi do definiranja neuroloških ispada što označujemo stadijem **dovršenog moždanog udara** (1).

### 3.2. ETIOLOGIJA MOŽDANOG UDARA



MZ za razliku od infarkta miokarda, koji je uvijek uzrokovan aterosklerotičnih promjenama koronarnih arterijama, IMU ili TIA mogu biti uzrokovani velikim brojem različitih etiopatogenetskih mehanizama. Točnim otkrivanjem mehanizma nastanka možemo bolje predvidjeti ishod i odrediti terapiju akutne i kronične faze udara. Potvrđivanjem jednog od osnovnih mehanizama nastanka ishemijskog MU-a ili TIA-e: makroangiopatije (aterotromboembolije), kardioembolije i mikroangiopatije (bolest malih krvnih) otkrivamo uzrok 65 % IMU-a ili TIA a. Sigurno nećemo moći definirati etiologiju IMU-a. u oko 30 % bolesnika i tada govorimo o kriptogenim MU-ima ili po novome embolijskim MU-ima nepoznatog izvora ( ESUS od engl. embolic stroke of unknown source). Rijetki uzroci, poput tromboze venskih sinusa i disekcija uzrok su oko 5% IMU (2).

### 3.2.1. Kardioembolizacija

Nevalvularna **fibrilacija atriya (FA)** smatra se najčešćim uzrokom kardioembolijskog MU-a. Pojava FA povećava oko 5 puta rizik za nastup MU, a pri njegovom njegovom nastupu, ovakav MU ima veću vjerojatnost trajnog i težeg hendikepa u odnosu na MU drugih etiologija. Nastupom fibrilacija atriya dolazi do neučinkovite kontrakcije atriya koja uzrokuje usporavanje protoka krvi te posljedično nastanak intraluminalnog tromba. Visoka učestalost FA, posebno u starijoj životnoj dobi, ne dovodi do proporcionalno većeg broja MU-a. Epidemiološkim studijama pokazano je da rizik razvoja kardioembolijskog MU-a raste s trajanjem FA uz istodobno postojanjem hipertenzije i zatajivanja srca. Perzistentnu FA jednostavno je prepoznati u EKG-u dok je značajno zahtjevnija potvrda postojanja jednako opasne paroksizmalne FA. Rizik MU-a, posebno njegova recidiva, uz bilo koji oblik FA-e je vrlo visok, a kvalitetno se može smanjiti uvođenjem antikoagulantne terapije. Dokazivanje paroksizmalne FA treba uključivati analizu CT ili MR-prikaza (perzistiranje MU-a u više različitih vaskularnih teritorija), višednevni EKG monitoring i ehokardiografiju (uvećanje lijevog atriya).

U oko 10 % bolesnika s **infarktom miokarda** dolazi do razvoja ishemijskog MU. Muralni trombi uzrok su kardioembolijskog MU-a najčešće prvih 30 dana, a trombi u aneurizmama nastaju i nekoliko mjeseci nakon infarkta. **Umjetni zalistci** poznati su kao mogući izvor srčane embolije te se rutinski nakon implantacije mehaničke valvule započinje uvođenjem trajna peroralne antikoagulantne terapije.

Prisutnost **perzistentnog foramena ovale** (PFO) omogućuje prolazak tromba nastalih iz vena nogu ili zdjelice u arterijsku cirkulaciju uzrokujući nastanak paradoksalne venske embolije u arterijama mozga. PFO je čest u zdravih osoba (prisutan je u 25 % populacije), ali se rutinski ne zatvara jer bi implantirani materijal mogao provocirati nastanak FA. Indikacija endovaskularne okluzije PFO-a može biti recidiv MU-a prilikom uzimanja antitrombotičke terapije te povećana sklonost razvoju venskih tromboza (npr. koagulopatije, neki oblici malignih bolesti) (3).

### 3.3 Prevencija moždanog udara

Prevencijom označavamo postupke koji se poduzimaju kod bolesnika s ciljem sprečavanja nastanka moždanog udara. Tradicionalno prevenciju dijelimo na primarnu i sekundarnu. Primarnom prevencijom obuhvaćamo prevenciju zdravih osoba koje još nisu oboljele, tj. koje još nisu zadobile moždani udar. Sekundarna prevencija predstavlja obuhvaća identificiranje i liječenje osoba s vrlo visokim rizikom nastanka moždanog udara, kako bi se spriječio nastanak moždanog udara, te liječenje i rehabilitaciju bolesnika s preboljelim moždanim udarom u cilju spriječavanja nastanka novog moždanog udara. Primarnom i sekundarnom prevencijom moždanog udara možemo produžiti ukupno preživljavanje, poboljšati kvalitetu života, smanjiti potrebu za kirurškim zahvatima i smanjiti učestalost budućih moždanih udara. Postupci i strategije primarne i sekundarne prevencije moždanog udara uvelike se preklapaju te ih je važno identificirati. Čimbenike rizika za nastanak moždanog udara dijelimo na:

- nepromjenjive tj. na one koje se ne može utjecati: dob, spol, rasa, niska porođajna masa, nasljeđe, moždani udar u obiteljskoj anamnezi, prethodni moždani udar i/ili TIA
- promjenjive tj. na koje se može utjecati, akoji su povezani s načinom života: pušenje, nezdrava prehrana, stres, uporaba oralnih kontraceptiva, tjelesna neaktivnost i pretilost, hormonska nadomjesna terapija, bolesti i bolesna stanja: hipertenzija, srčane bolesti (fibrilacija atrijska, ostale srčane aritmije, bolesti srčanih zalistaka, opsežni infarkti srca, kardiomiopatija...), znatna stenoza karotidnih arterija (stenoza >75% lumena), povišen kolesterol, diabetes mellitus, vaskulitisi, anemija srpastih stanica (4).

## 4. TCD dopler

**CDFI** (od. engl Color Doppler Flow Imaging) je dijagnostička metoda koja omogućuje neinvazivnu analizu stijenke krvnih žila vrata te procjenu hemodinamike u stvarnom vremenu. Color doplerom prikazujemo aterosklerotične plakove, njihovu strukturu, trombe i druge promjene u stijenke krvne žile poput disekcije ili arteritisa. TCD možemo prikazati intrakranijalnu okluziju ili stenozu. Pored toga, zbog jake refleksije ultrazvučnih valova od čestica poput mjehurića zraka ili sitnih embola u struji krvi stvaraju se karakteristični signali u TCD zapisu te ga rabimo i za dokazivanje desno lijevih pretoka (PFO) te procjene emboličke aktivnosti plaka (5).

### 4.1 Transkranijalna doplerska sonografija (TCD)

Kako prolaskom kroz kost dolazi do slabljenja ultrazvučnih valova koji se prikazuju protok krvi intrakranijalnih segmenata moždanih arterija, kod upotrebe **TCD-a** rabe se fiziološki »tanja« mjesta, (»prozori«) opne temporalnih kostiju, otvori orbita te foramen occipitale magnum. Sonde koje rabimo pri ispitivanju imaju nižu frekvenciju (2 MHz) koja omogućuje penetraciju ultrazvučnih valova kroz kost ali njome nije moguće prikazati stijenku intrakranijalnih arterija već omogućuje samo detekciju smjera i brzine strujanja krvi. Na taj način vršimo detekciju protoka u segmentima karotidnoga sifona, odsječcima Willisijeva kruga, tj. srednje, prednje i stražnje moždane arterije, te u intrakranijalnim segmentima vertebralnih arterija i bazilarne arterije.

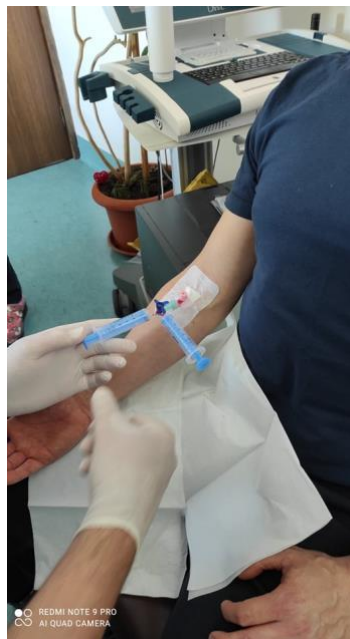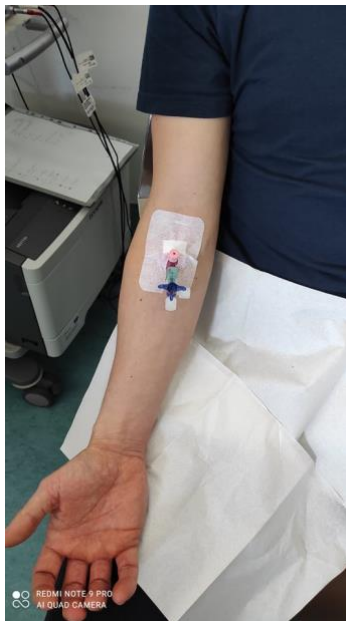Kako tvorbe u struji krvi koje su krupnije od eritrocita raspršuju više ultrazvučne energije koju u TCD-sustavu detektiramo kao tranzitorni hiperintenzivni signal (HITS). HITS-e mogu generirati manji ili veći krvni ugrušci i ijtrogeno ili namjerno u krvnu struju uneseni mjehurići zraka.

U kliničkoj uporabi TCD primjenjujemo prilikom procjene adekvatnosti kolateralne cirkulacije kod stenoza ekstrakranijalnih arterija, detekciji intrakranijalnih stenoza, prilikom praćenje učinka trombolitičke terapije, procjene vazospazma pri subarahnoidalnom krvarenju te kod dokaza cerebralnoga cirkulatornog zastoja. Detekcijom HITS-a omogućujemo procjenu emboličke aktivnosti plaka, učinkovitosti antiagregacijske terapije ili prisutnosti desno-lijevoga pretoka (shunt) (PFO) (5).

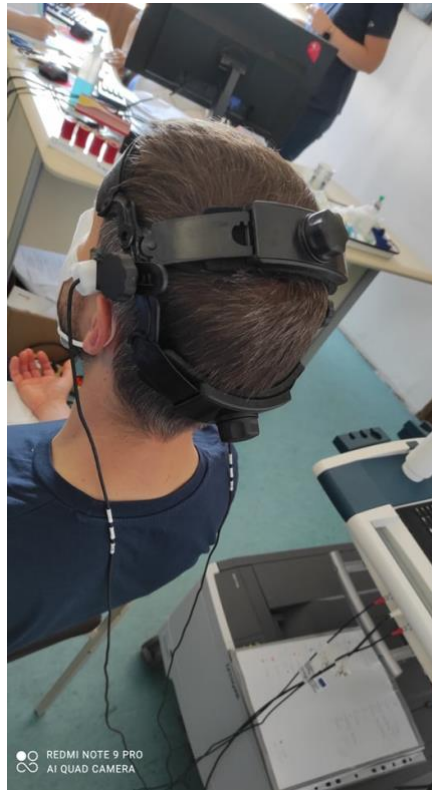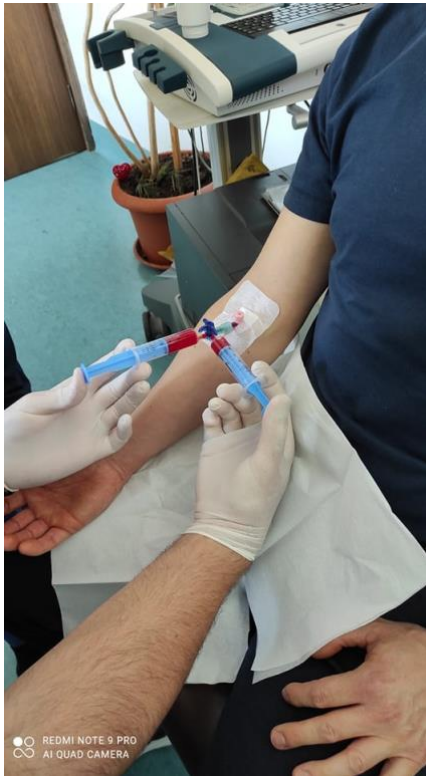#### 4.1.1 TEE test s mjehurićima (eng. "Bubble test")

TEE testa s mjehurićima ili „Bubble test“ je praćenje brze pojave mjehurića u srednjoj moždanoj arteriji (ACM od lat. arteria cerebri media) transkranijalnim doplerom.

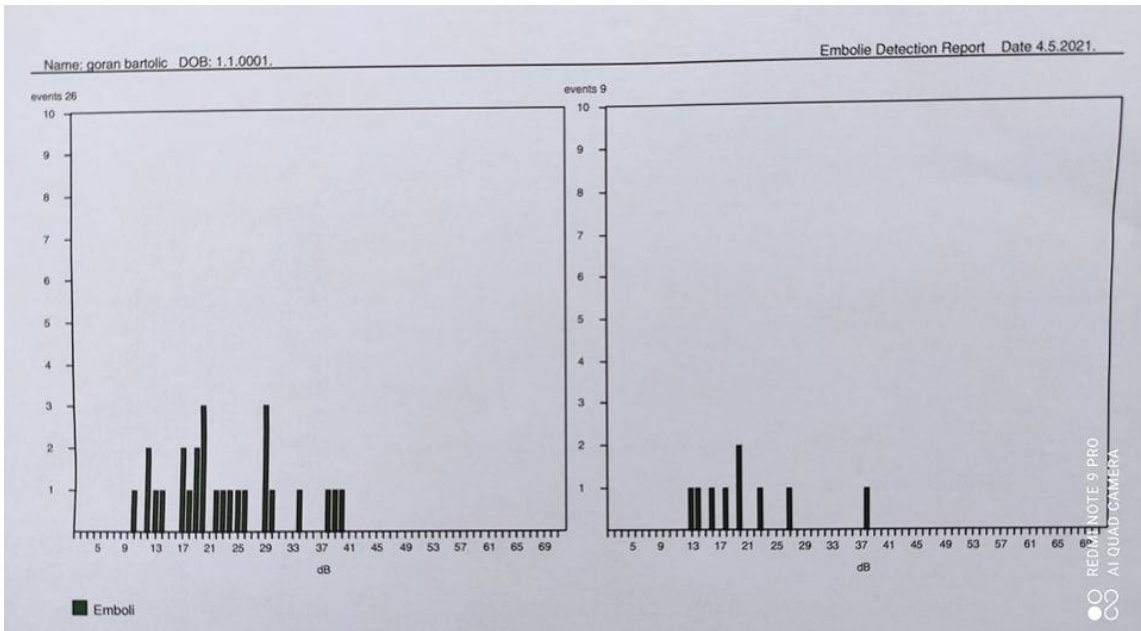
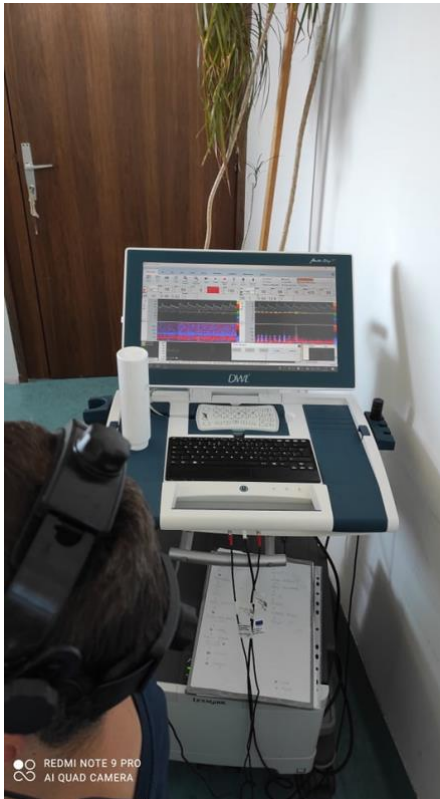TEE test s mjehurićima izvodi se aplikacijom kontrastnog sredstva (fiziološke otopine ispunjene mjehurićima zraka) u kubitalnu venu te se nakon izvođenja Valsavinog manevra kontinuiranim monitoriranjem transkranijalnim doplerom prati njihova eventualna pojava u središnjoj moždanoj arteriji. „Bubble test“ indiciran je kod bolesnika mlađe životne dobi s infarktom mozga ili TIA-om. U slučaju pozitivnog rezultata, indikacija je za transezofagealnu ehokardiografiju (TEE), kojom se utvrđuje postojanje različitih anatomskih varijanti, ali i patoloških stanja srca koja mogu biti povezana sa sistemskom embolizacijom (aneurizma interatrijalnog septuma (IAS), otvoreni foramen ovale (PFO) i atrijalni septalni defekt (ASD)). Ovom metodom vrši se preciznija i brža selekcija neuroloških bolesnika za TEE s ciljem kvalitetnije obrade i primjene terapije pri sekundarnoj prevenciji moždanog udara (7).



Slika 1 i 2. Postavljanje intravenske kanile u kubitalnu venu i priprema kontrastnog sredstva



Slika 3,4 i 5. Aplikacija kontrastnog sredstva u kubitalnu venu te se nakon izvođenja Valsavinog manevra kontinuiranim monitoriranjem transkranijalnim doplerom detekcija embolusa u središnjoj moždanoj arteriji.




Name: goran bartolic DOB: 1.1.0001				Embolia Detection Report Date 4.5.2021.							
Markers	Time	Channels	Description								
Artifact	11:11:35:94	1	10,12dB	Artifact	11:12:02:99	2	10,29dB	Artifact	11:12:17:69	2	10,29dB
Artifact	11:11:36:19	2	9,03dB	Artifact	11:12:03:07	2	12,23dB	Artifact	11:12:18:11	1	9,56dB
Artifact	11:11:36:37	2	15,68dB	Artifact	11:12:03:08	2	12,53dB	Artifact	11:12:18:12	2	11,57dB
Artifact	11:11:36:39	2	10,10dB	Artifact	11:12:03:18	2	14,05dB	Artifact	11:12:18:13	2	10,71dB
Artifact	11:11:36:92	2	10,22dB	Artifact	11:12:03:44	2	9,57dB	Artifact	11:12:18:17	2	12,99dB
Embolus	11:11:37:12	1	17,76dB	Artifact	11:12:03:50	2	9,23dB	Artifact	11:12:18:28	1	9,19dB
Artifact	11:11:37:68	2	9,51dB	Artifact	11:12:04:32	2	14,03dB	Embolus	11:12:18:31	1	18,61dB
Artifact	11:11:39:01	2	10,37dB	Artifact	11:12:04:46	2	13,15dB	Artifact	11:12:18:71	2	10,50dB
Artifact	11:11:40:39	2	9,19dB	Artifact	11:12:04:82	2	12,21dB	Artifact	11:12:19:02	2	14,78dB
Artifact	11:11:42:92	2	9,93dB	Artifact	11:12:05:15	2	10,51dB	Artifact	11:12:19:18	2	12,35dB
Artifact	11:11:45:03	2	11,66dB	Artifact	11:12:05:24	2	9,74dB	Artifact	11:12:19:49	2	9,84dB
Artifact	11:11:49:74	2	10,27dB	Artifact	11:12:05:26	2	9,07dB	Artifact	11:12:20:30	2	9,84dB
Artifact	11:11:49:76	2	9,65dB	Artifact	11:12:05:35	2	9,73dB	Artifact	11:12:20:34	2	10,25dB
Artifact	11:11:51:75	2	10,72dB	Artifact	11:12:05:35	2	10,49dB	Artifact	11:12:20:54	1	11,23dB
Artifact	11:11:52:69	2	12,08dB	Artifact	11:12:05:61	2	9,52dB	Embolus	11:12:20:56	1	13,98dB
Artifact	11:11:52:71	2	12,98dB	Artifact	11:12:05:89	2	10,08dB	Artifact	11:12:20:58	2	12,63dB
Artifact	11:11:52:85	2	10,75dB	Artifact	11:12:06:15	2	12,69dB	Artifact	11:12:20:62	1	12,70dB
Artifact	11:11:52:86	2	9,05dB	Artifact	11:12:06:26	2	9,54dB	Embolus	11:12:20:64	1	38,97dB
Artifact	11:11:55:56	2	10,66dB	Artifact	11:12:06:65	2	9,81dB	Artifact	11:12:20:67	1	15,13dB
Artifact	11:11:56:71	2	10,21dB	Artifact	11:12:06:82	2	11,30dB	Artifact	11:12:20:70	2	9,28dB
Artifact	11:11:56:86	2	10,00dB	Artifact	11:12:06:84	2	9,23dB	Artifact	11:12:20:81	1	42,50dB
Artifact	11:11:57:11	2	9,08dB	Artifact	11:12:08:09	2	9,23dB	Embolus	11:12:20:82	2	20,00dB
Artifact	11:11:57:17	2	11,60dB	Artifact	11:12:08:51	2	11,03dB	Embolus	11:12:20:84	1	25,84dB
Artifact	11:11:57:47	2	13,99dB	Artifact	11:12:08:71	2	10,88dB	Artifact	11:12:20:86	2	12,37dB
Artifact	11:11:58:03	2	11,92dB	Artifact	11:12:08:81	2	9,52dB	Artifact	11:12:20:90	1	12,26dB
Artifact	11:11:58:15	2	11,62dB	Artifact	11:12:09:72	2	10,25dB	Embolus	11:12:20:91	2	13,88dB
Artifact	11:11:58:49	2	10,22dB	Artifact	11:12:10:53	1	10,13dB	Artifact	11:12:20:92	2	9,89dB
Artifact	11:11:58:54	2	11,58dB	Artifact	11:12:10:76	2	10,32dB	Embolus	11:12:21:03	1	33,06dB
Artifact	11:11:58:77	2	11,31dB	Artifact	11:12:11:47	2	9,08dB	Artifact	11:12:21:06	1	12,00dB
Artifact	11:11:59:00	2	15,48dB	Artifact	11:12:11:58	2	9,70dB	Artifact	11:12:21:09	2	10,56dB
Artifact	11:11:59:02	2	10,84dB	Artifact	11:12:11:75	2	10,78dB	Artifact	11:12:21:15	1	9,23dB
Artifact	11:11:59:14	2	12,18dB	Artifact	11:12:11:99	2	12,03dB	Embolus	11:12:21:18	1	37,62dB
Artifact	11:11:59:67	1	10,19dB	Artifact	11:12:12:14	2	9,87dB	Embolus	11:12:21:21	1	22,90dB
Artifact	11:12:00:18	2	11,97dB	Artifact	11:12:13:86	2	9,96dB	Embolus	11:12:21:22	2	17,84dB
Artifact	11:12:00:20	2	9,66dB	Artifact	11:12:14:12	2	9,85dB	Embolus	11:12:21:29	1	28,77dB
Artifact	11:12:00:23	2	11,00dB	Artifact	11:12:14:84	2	10,98dB	Embolus	11:12:21:30	1	12,60dB
Artifact	11:12:00:32	2	12,79dB	Artifact	11:12:15:36	2	9,02dB	Embolus	11:12:21:55	1	29,44dB
Artifact	11:12:01:11	2	13,28dB	Artifact	11:12:15:38	2	9,71dB	Embolus	11:12:21:57	1	19,05dB
Artifact	11:12:01:16	2	11,60dB	Artifact	11:12:16:48	2	10,03dB	Embolus	11:12:21:60	2	22,61dB
Artifact	11:12:01:75	2	11,42dB	Artifact	11:12:16:59	2	10,55dB	Artifact	11:12:21:62	2	10,25dB
Artifact	11:12:02:40	2	10,84dB	Artifact	11:12:17:29	2	9,14dB	Artifact	11:12:21:63	2	19,94dB
Artifact	11:12:02:88	2	10,51dB	Artifact	11:12:17:30	2	10,00dB	Embolus	11:12:21:68	1	24,06dB
Artifact	11:12:02:76	2	9,25dB	Artifact	11:12:17:58	2	10,69dB	Embolus	11:12:21:83	2	15,23dB
Artifact	11:12:02:91	2	13,26dB	Artifact			9,86dB	Artifact	11:12:21:86	1	9,93dB

Slika 6 i 7. Grafički i numerički zapis embolusa

#### 4.1.2. Detekcija embolusa

Detekciju embolusa provodimo fiksiranjem ultrazvučne sonde putem kape na koštani prozor s ciljem kontinuirane detekcije protoka središnje moždane arterije Optimalno vrijeme praćenja ovisi o kliničkom entitetu. U bolesnika s ugrađenim umjetnim srčanim zaliscima u kojih se mikro embolički signali mogu otkriti u velikom omjeru, nadzor tijekom 30 minuta bit će dovoljan. U bolesnika sa stenozom karotidne arterije, fibrilacijom atrijske ili nekom drugom srčanom bolešću, učestalost mikro emboličkih signala obično je niska ( 1-2 tijekom 60 minuta) te stoga treba prilagoditi vrijeme monitoriranja. Embolička aktivnost je najviša u prvih nekoliko sati nakon moždanog udara; međutim mikro embolički signali mogu se otkriti danima i tjednima nakon cerebrovaskularnih incidenata, što znači da su ti pacijenti pod većim rizikom od moždanog udara. (8).

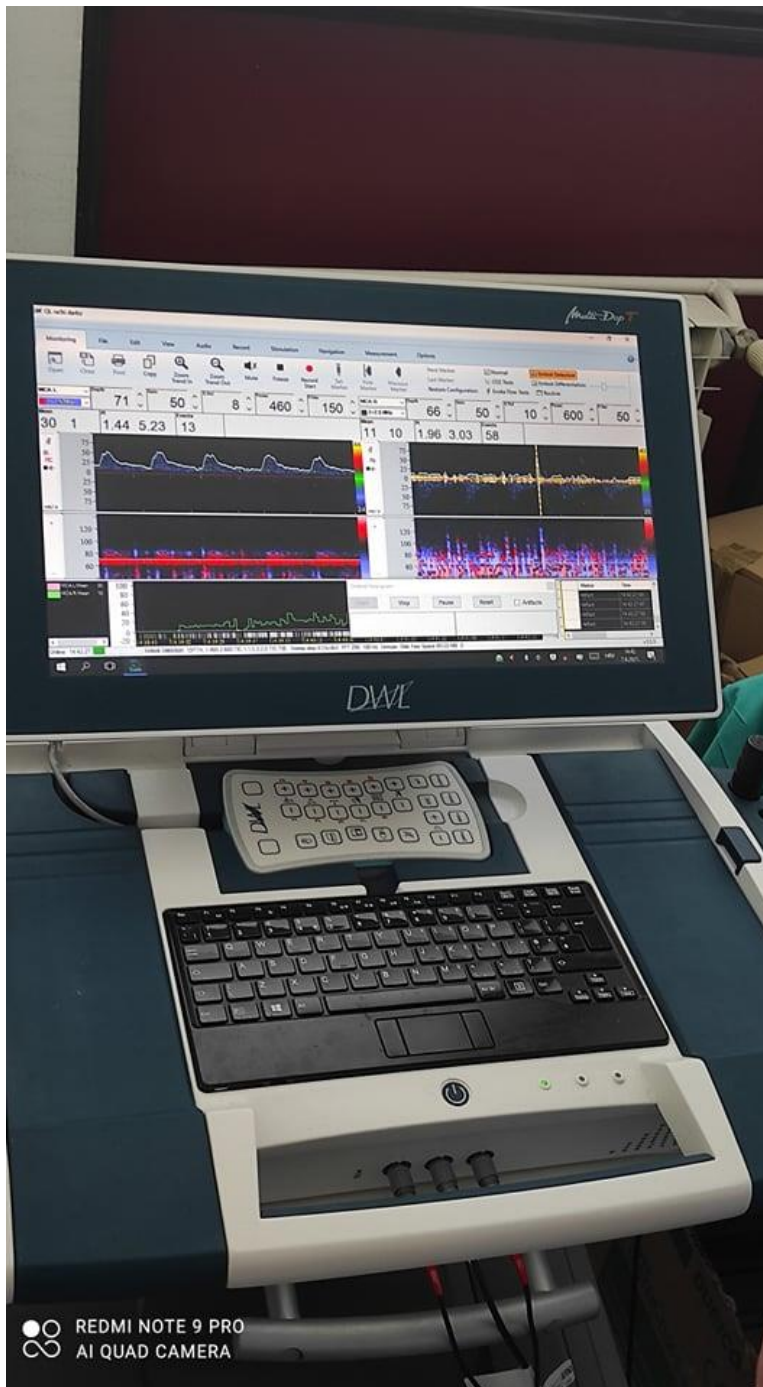

Slika 8. Postavljanje parametara detekcije embolusa na TCD uređaju

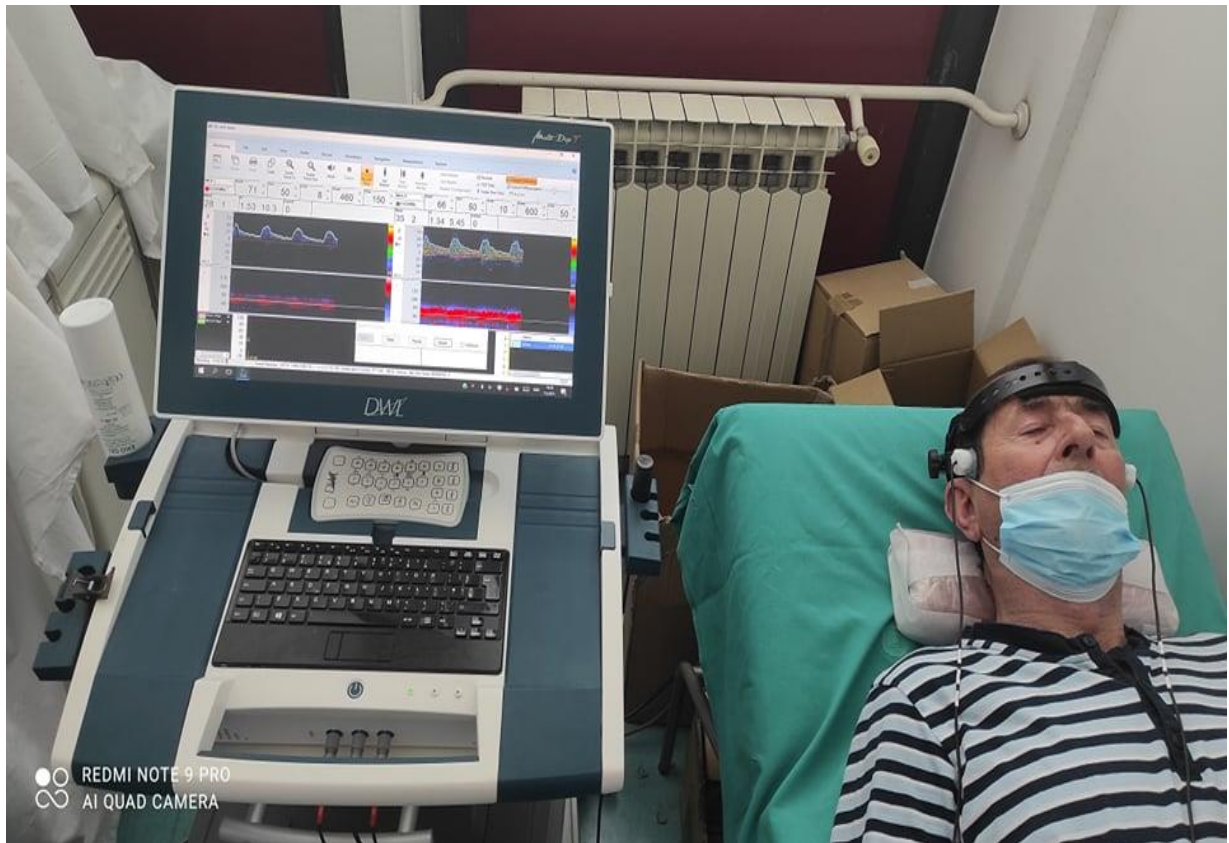



Slika 9. Fiksiranje ultrazvučne sonde putem kape na koštani prozor s ciljem kontinuirane detekcije protoka središnje moždane arterije

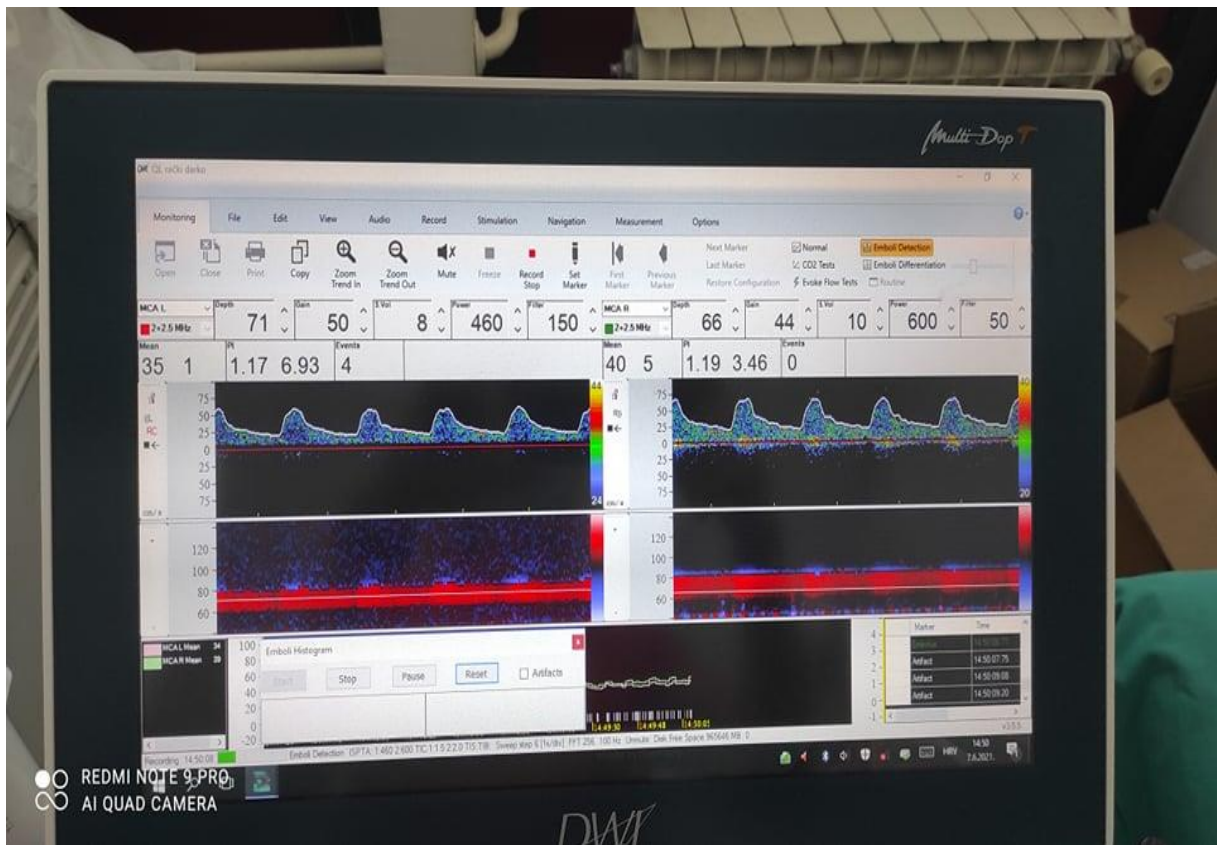

Slika 10.

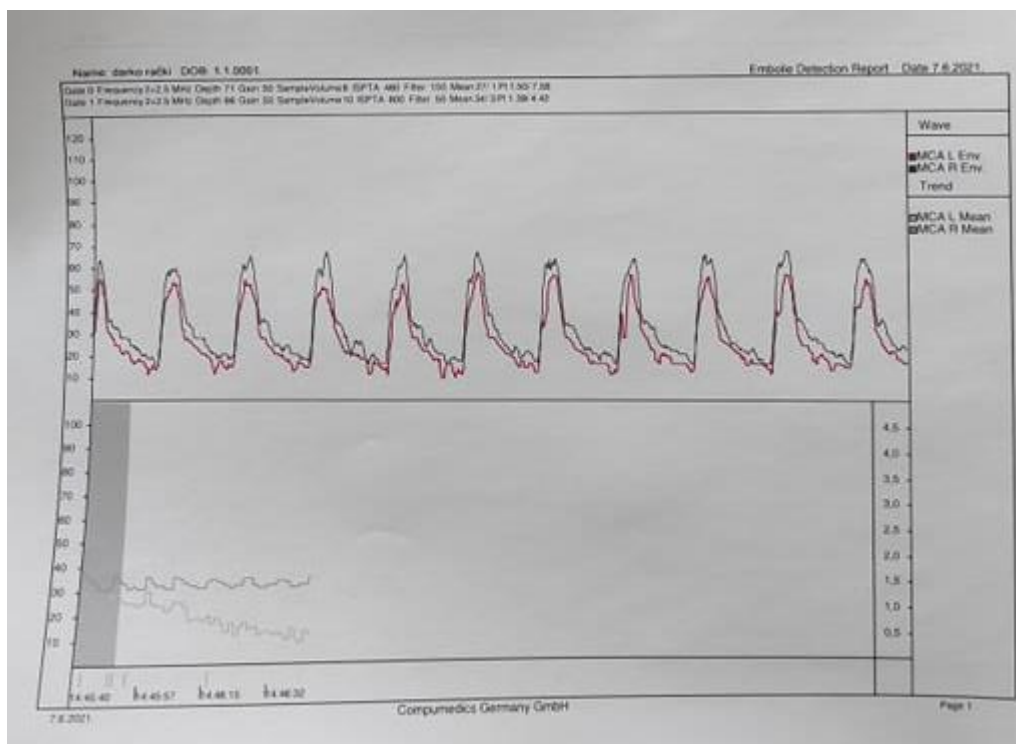

Slika 11.

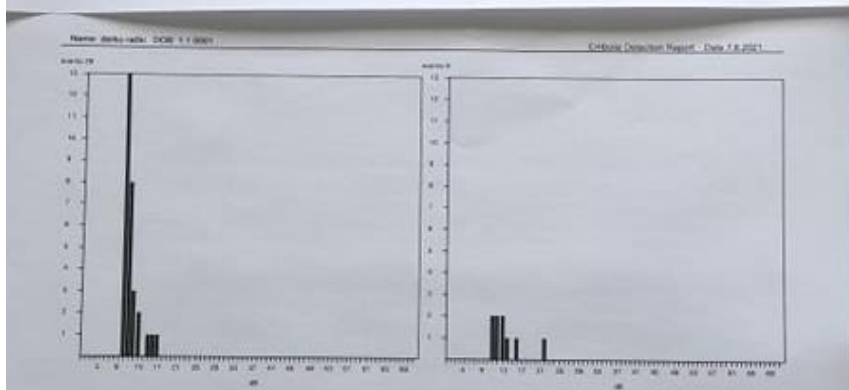
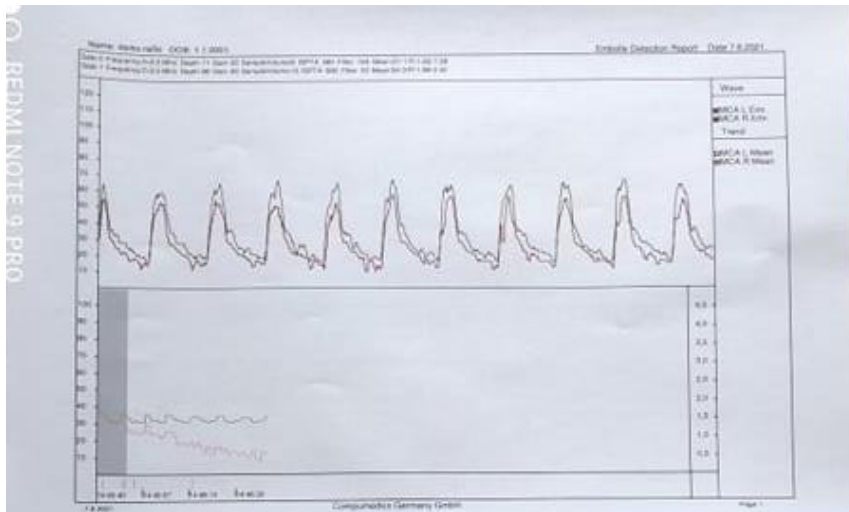
Slika 10 i 11. Monitoriranje embolusa u vremenskom razdoblju od 1 sata



Slika 12. Monitoriranje embolusa TCD-om ACM obostrano



Sliak 13.



Markers	Time	Channel	Description
Artifact	15:00:25.88	1	9.2089
Artifact	15:00:26.65	1	15.9049
Artifact	15:00:27.15	2	9.9848
Artifact	15:00:27.98	1	12.8648
Artifact	15:00:28.36	1	9.1589
Artifact	15:00:29.44	2	9.4483
Artifact	15:00:30.63	1	9.3483
Artifact	15:00:30.61	1	9.8183
Artifact	15:00:31.04	1	9.2583
Artifact	15:00:32.41	1	9.2483
Artifact	15:00:33.88	1	9.3383
Artifact	15:00:34.81	1	9.3083
Artifact	15:00:35.17	1	9.5483
Artifact	15:00:35.67	1	9.2083
Artifact	15:00:36.64	1	9.2483
Artifact	15:00:37.76	1	9.2683
Artifact	15:00:38.10	1	9.2683
Artifact	15:00:38.25	1	9.2483
Artifact	15:00:38.27	2	9.3383
Artifact	15:00:38.71	1	9.2483
Embolic	15:00:38.20	1	10.3383
Artifact	15:00:38.51	2	9.8383
Artifact	15:00:38.98	1	9.1183
Artifact	15:00:39.19	1	9.1483
Artifact	15:00:39.12	1	9.3283
Artifact	15:00:39.17	1	9.3483
Artifact	15:00:39.87	1	10.3383
Artifact	15:00:39.19	1	9.0483
Artifact	15:00:39.29	1	9.8983
Artifact	15:00:39.42	1	9.1483
Artifact	15:00:39.47	1	9.1483
Artifact	15:00:39.50	1	9.1483
Artifact	15:00:39.51	1	9.1483
Artifact	15:00:39.52	1	9.1483
Artifact	15:00:39.53	1	9.1483
Artifact	15:00:39.54	1	9.1483
Artifact	15:00:39.55	1	9.1483
Artifact	15:00:39.56	1	9.1483
Artifact	15:00:39.57	1	9.1483
Artifact	15:00:39.58	1	9.1483
Artifact	15:00:39.59	1	9.1483
Artifact	15:00:39.60	1	9.1483
Artifact	15:00:39.61	1	9.1483
Artifact	15:00:39.62	1	9.1483
Artifact	15:00:39.63	1	9.1483
Artifact	15:00:39.64	1	9.1483
Artifact	15:00:39.65	1	9.1483
Artifact	15:00:39.66	1	9.1483
Artifact	15:00:39.67	1	9.1483
Artifact	15:00:39.68	1	9.1483
Artifact	15:00:39.69	1	9.1483
Artifact	15:00:39.70	1	9.1483
Artifact	15:00:39.71	1	9.1483
Artifact	15:00:39.72	1	9.1483
Artifact	15:00:39.73	1	9.1483
Artifact	15:00:39.74	1	9.1483
Artifact	15:00:39.75	1	9.1483
Artifact	15:00:39.76	1	9.1483
Artifact	15:00:39.77	1	9.1483
Artifact	15:00:39.78	1	9.1483
Artifact	15:00:39.79	1	9.1483
Artifact	15:00:39.80	1	9.1483
Artifact	15:00:39.81	1	9.1483
Artifact	15:00:39.82	1	9.1483
Artifact	15:00:39.83	1	9.1483
Artifact	15:00:39.84	1	9.1483
Artifact	15:00:39.85	1	9.1483
Artifact	15:00:39.86	1	9.1483
Artifact	15:00:39.87	1	9.1483
Artifact	15:00:39.88	1	9.1483
Artifact	15:00:39.89	1	9.1483
Artifact	15:00:39.90	1	9.1483
Artifact	15:00:39.91	1	9.1483
Artifact	15:00:39.92	1	9.1483
Artifact	15:00:39.93	1	9.1483
Artifact	15:00:39.94	1	9.1483
Artifact	15:00:39.95	1	9.1483
Artifact	15:00:39.96	1	9.1483
Artifact	15:00:39.97	1	9.1483
Artifact	15:00:39.98	1	9.1483
Artifact	15:00:39.99	1	9.1483
Artifact	15:00:40.00	1	9.1483

Slika 14.

Slika 13 i 14. Grafički prikaz monitoriranja embolusa u vremenskom razdoblju od 1 sata

Zaključak:

Moždani udar predstavlja bitan javnozdravstveni problem s obzirom da je vodeći uzrok tjelesnog invaliditeta i među vodećim uzrocima smrti u svijetu i Hrvatskoj. Pored tjelesnog invaliditeta, moždani udar bitan je čimbenik u razvoju demencije. Prema podacima Svjetske organizacije za moždani udar (World Stroke Organization) pretpostavlja se da će svaka četvrta osoba doživjeti moždani udar, svake 2 sekunde netko doživi moždani udar, a svakih 6 sekundi netko od njega umre.

Moramo biti svjesni činjenice da se moždani udar može spriječiti preveniranjem ne njegovih uzroka. Nažalost, na nepromjenjive čimbenike rizika ne možemo utjecati (dob, spol, prethodni moždani udar, nasljeđe), ali kontroliramo 10 promjenjivih čimbenika rizika (arterijska hipertenzija, šećerna bolest, hiperlipidemija, fibrilacija atrija, pretilost, pušenje, neadekvatna tjelesna aktivnost i prehrana, alkoholizam te stres/depresija), oko 90 % moždanih udara može se izbjeći.

Transkranijски dopler je dijagnostička metoda kojom na neinvazivan način vršimo procjenu hemodinamike u stvarnom vremenu. TCD-om možemo zbog jake refleksije ultrazvučnih valova od čestica poput mjehurića zraka ili sitnih embola u struji krvi koje stvaraju karakteristični signali u TCD zapisu. TEE test s mjehurićima i detekcija embolusa su metode koje možemo pouzdano rabiti i za dokazivanje desno lijevih pretoka (PFO) te procjene emboličke aktivnosti plaka.

TEE test s mjehurićima i detekcija embolusa su metode kojima na neinvazivni način dobivamo podatke u realnom vremenu o mogućim embolusima koji mogu dovesti do potencijalnog moždanog udara. Registracijom postojećih embolisa te uvođenjem antikoagulantne terapije ili izvođenjem određenog invazivnog (postavljanje PFO okludera) i operativnog (trombedarektomija embolizirajućeg plaka) zahvata uspješno prevenirati moždani udar.

## Literatura:

1. Vesna Brinar i suradnici, Neurologija za medicinare, drugo izmijenjeno i dopunjeno izdanje. MEDICINSKA NAKLADA ZAGREB. 2019; 154-5.
2. Vesna Brinar i suradnici, Neurologija za medicinare, drugo izmijenjeno i dopunjeno izdanje. MEDICINSKA NAKLADA ZAGREB. 2019; 162-3.
3. Spence JD. Cardioembolic stroke: everything has changed. Stroke Vasc Neurol. 2018 Jun;3(2):76-83.
4. Tsivgoulis G, Safouris A, Kim DE, Alexandrov AV. Recent Advances in Primary and Secondary Prevention of Atherosclerotic Stroke. J Stroke. 2018 May;20(2):145-166.
5. Vesna Brinar i suradnici, Neurologija za medicinare, drugo izmijenjeno i dopunjeno izdanje. MEDICINSKA NAKLADA ZAGREB. 2019; 143-4.
6. Tsivgoulis G, Safouris A, Kim DE, Alexandrov AV. Recent Advances in Primary and Secondary Prevention of Atherosclerotic Stroke. J Stroke. 2018 May;20(2):145-66.
7. Mojadidi MK, Roberts SC, Winoker JS, Romero J, Goodman-Meza D, Gevorgyan R, Tobis JM. Accuracy of transcranial doppler for the diagnosis of intracardiac right-to-left shunt: a bivariate meta-analysis of prospective studies. JACC: Cardiovascular Imaging 2014; 7(3): 236-50.
8. Katsanos AH, Psaltopoulou T, Sergentanis TN, Frogoudaki A, Vrettou AR, Ikonomidis I, Paraskevaidis I, Parissis J, Bogiatzi C, Zompola C, et al. Transcranial Doppler versus transthoracic echocardiography for the detection of patent foramen ovale in patients with cryptogenic cerebral ischemia: A systematic review and diagnostic test accuracy meta-analysis. Ann Neurol. 2016 Apr; 79(4):625-35.