

# USPOREDBA CTA I COLLOR DOPPLER UTZ-A U PROCJENI STENOZE KAROTIDNE ARTERIJE - ISKUSTVA NA KBC RIJEKA

---

**Kurteš, Ana**

**Undergraduate thesis / Završni rad**

**2020**

*Degree Grantor / Ustanova koja je dodijelila akademski / stručni stupanj:* **University of Rijeka, Faculty of Health Studies / Sveučilište u Rijeci, Fakultet zdravstvenih studija u Rijeci**

*Permanent link / Trajna poveznica:* <https://um.nsk.hr/um:nbn:hr:184:547075>

*Rights / Prava:* [In copyright](#)/[Zaštićeno autorskim pravom.](#)

*Download date / Datum preuzimanja:* **2024-07-12**

*Repository / Repozitorij:*

[Repository of the University of Rijeka, Faculty of Health Studies - FHSRI Repository](#)



SVEUČILIŠTE U RIJECI  
FAKULTET ZDRAVSTVENIH STUDIJA  
PREDDIPLOMSKI STRUČNI STUDIJ RADIOLOŠKE TEHNOLOGIJE

Ana Kurteš

USPOREDBA CTA I COLOR DOPPLER ULTRAZVUKA U PROCJENI STENOZE  
KAROTIDNE ARTERIJE - ISKUSTVA U KLINIČKOM BOLNIČKOM CENTRU RIJEKA

Završni rad

Rijeka, 2020.

UNIVERSITY OF RIJEKA  
FACULTY OF HEALTH STUDIES  
UNDERGRADUATE STUDY OF RADIOLOGICAL TECHNOLOGY

Ana Kurteš

COMPARISON OF COMPUTED TOMOGRAPHY ANGIOGRAPHY AND COLOR  
DOPPLER IN ASSESSMENT STENOSIS OF CAROTID ARTERY - EXPERIENCE IN  
CLINICAL HOSPITAL CENTRE RIJEKA

Final work

# Sadržaj

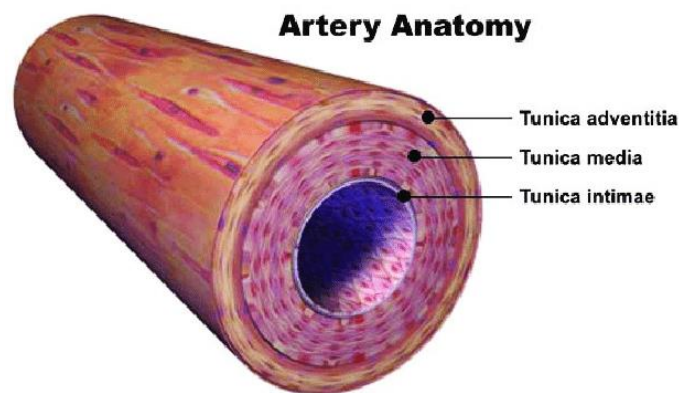
1. UVOD I PREGLED PODRUČJA ISTRAŽIVANJA .....	4
1.1 Anatomija .....	4
1.1.1. Arterijska struktura.....	4
1.2. Srce, Aorta, Luk aorte, Brahiocefalično stablo.....	4
1.2.1. Srce (Cor) .....	4
1.2.2. Aorta .....	5
1.2.3. Luk aorte (Arcus aorte) .....	5
1.2.4. Brahiocefalično deblo (Truncus brahiocephalicus) .....	6
1.3. Zajednička karotidna arterija, Vanjska karotidna arterija, Unutarnja karotidna arterija, Uzrok stenozе karotidne arterije .....	6
1.3.1. Zajednička karotidna arterija (Arteria carotis communis) .....	6
1.3.2. Vanjska karotidna arterija (Arteria carotis externa).....	7
1.3.3. Unutarnja karotidna arterija (Arteria carotis interna) .....	7
1.3.4. Uzrok stenozе karotidne arterije.....	8
1.4. Kompjuterizirana tomografija (CT), Kompjuterizirana tomografija-angiografija (CTA) .....	9
1.4.1. Kompjuterizirana tomografija (CT) .....	9
1.4.2. Kompjuterizirana tomografija-angiografija (CTA) .....	9
1.5. Doplerska dijagnostika krvnih žila (CD) .....	13
2. CILJ ISTRAŽIVANJA.....	15
3. MATERIJALI I METODE.....	16
4. REZULTATI.....	17
5. RASPRAVA I ZAKLJUČCI.....	21
6. ZAKLJUČAK;.....	23
7. SAŽETAK.....	24
7. ABSTRACT .....	25
8. LITERATURA.....	26
9. PRILOZI .....	27
10. KRATKI ŽIVOTOPIS PRISTUPNIKA .....	28

# 1.UVOD I PREGLED PODRUČJA ISTRAŽIVANJA

## 1.1Anatomija

### 1.1.1.Arterijska struktura

Arterije su krvne žile koje vode krv iz srca, na periferiji se granaju u žile manjeg promjera, te završavaju kao arteriole. Stjenke arterija se sastoje od tri dijela: *Tunica intima*, *Tunica media*, *Tunica externa*. *Tunica intima* oblaže unutrašnju površinu žile, a sastoji se od sloja endotelnih stanica ispod kojeg se nalazi sloj rahlog vezivnog tkiva. *Tunica media* je srednji sloj kojeg izgrađuju koncentrični slojevi glatkih mišićnih stanica, a između njih nalaze se elastična i kolagena vlakna. *Tunica externa* je vanjski sloj koji povezuje žilu s okolnim tkivom kroz koje prolazi. Vanjski dio u sebi sadrži *vasa vasorum*, koje mu donose hranidbene tvari i kisik. (1)



**Slika 1.** Prikaz arterijske strukture

(Izvor: [www.researchgate.net](http://www.researchgate.net))

## 1.2.Srce, Aorta, Luk aorte, Brahiocefalično stablo

### 1.2.1.Srce (Cor)

Srce je glavni, središnji organ krvožilnog sustava koji ima oblik trostrane piramide. Gornja šuplja vena dovodi krv iz glave, vrata, obiju ruku i iz prsne šupljine, a donja šuplja vena

dovodi krv iz trbušne šupljine te zdjelice i obje noge u desni atrij. Krv se tijekom sistole iz desnog arija potiskuje kroz atrioventrikularno ušće u desni ventrikul. Nakon toga se krv iz desnog ventrikula potiskuje kroz desno arterijsko ušće (*ostium trunci pulmonalis*) u plućnu arteriju. Oksigenirana krv ulijeva se u lijevi atrij sa po dvije *venae pulmonales* s desne i lijeve strane. Krv se tijekom sistole potiskuje kroz lijevo arterijsko ušće (*ostium aorte*) u aortu, najveću arteriju u ljudskom tijelu.(1)

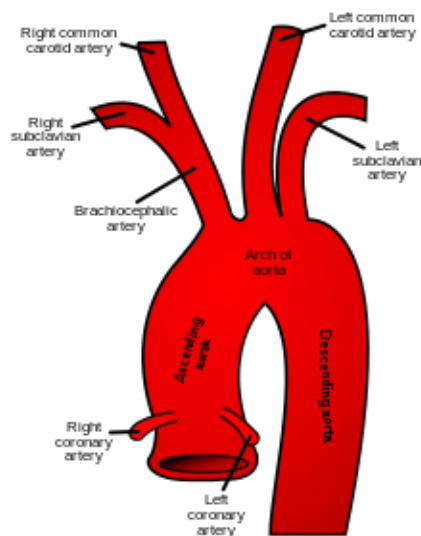
### 1.2.2. Aorta

Aorta je glavna i najveća arterija koja izlazi iz lijevog ventrikula i opskrbljuje krvlju cijelo tijelo. Proteže se od lijevog ventrikula do četvrtog lumbalnog kralješka. Aortu dijelimo na:

- Uzlaznu aortu (*aorta ascendens*)
- Luk aorte (*arcus aorte*)
- Silaznu aortu (*aorta descendens*) (1,2)

### 1.2.3. Luk aorte (*Arcus aorte*)

Luk aorte nastavlja se na aortu *ascendens*, usmjeren je vodoravno prema natrag i ulijevo, a konveksitet *luka aorte* usmjeren je prema gore. Iz luka aorte s desna na lijevo izlaze tri grane: *truncus brachiocephalicus*, *a.carotis communis sinistra* i *a subclavia sinistra*. (2)



Slika 2. Prikaz grananja luka aorte

Izvor: [www.wikiwand.com](http://www.wikiwand.com)

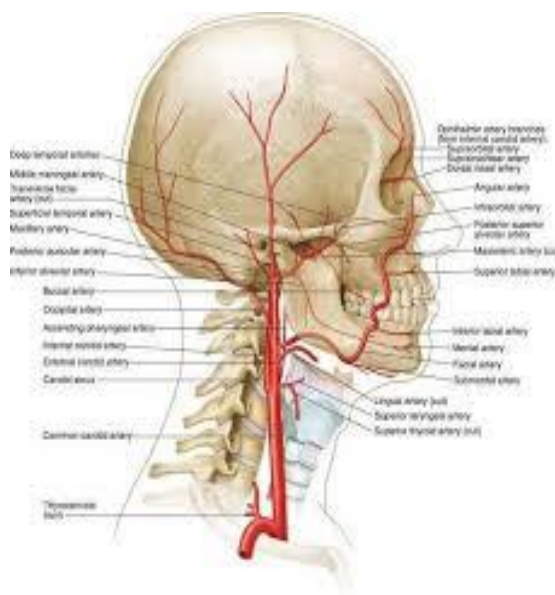
#### 1.2.4. Brahiocefalično deblo (*Truncus brahiocephalicus*)

Brahiocefalično deblo je neparni ogranak, kratkog debela koji polazi s konveksiteta luka aorte. Proteže se prema gore i udesno do razine donjeg ruba ključne kosti. Nema postraničnih ogranaka, te se u razini desnog sternoklavikularnog zgloba dijeli na dva završna ogranaka: desna zajednička karotidna arterija i desna arterija subklavija. (2)

### 1.3. Zajednička karotidna arterija, Vanjska karotidna arterija, Unutarnja karotidna arterija, Uzrok stenozе karotidne arterije

#### 1.3.1. Zajednička karotidna arterija (*Arteria carotis communis*)

Zajedničke karotidne arterije opskrbljuju krvlju većinu organa glave i vrata. Imaju različito izlazište na desnoj i lijevoj strani, pa njihovi početni dijelovi nisu simetrični. *A. carotis communis dextra* je grana brahiocefaličnog debela, prve grane aortalnog luka. *A. carotis communis sinistra* je izravni ogranak luka aorte i dulja je od desne istoimene arterije. Zajedničke karotidne arterije protežu se uzlazno i simetrično lateralnom stranom vrata do visine C4 cervikalnog kralješka gdje se terminalno grana na vanjsku karotidnu arteriju (*a. carotis externa*) i na unutrašnju karotidnu arteriju (*a. carotis interna*). (3)



Slika 3. Prikaz anatomije arterija glave i vrata

Izvor: (Waldeyerova anatomija čovjeka)

### 1.3.2. Vanjska karotidna arterija (*Arteria carotis externa*)

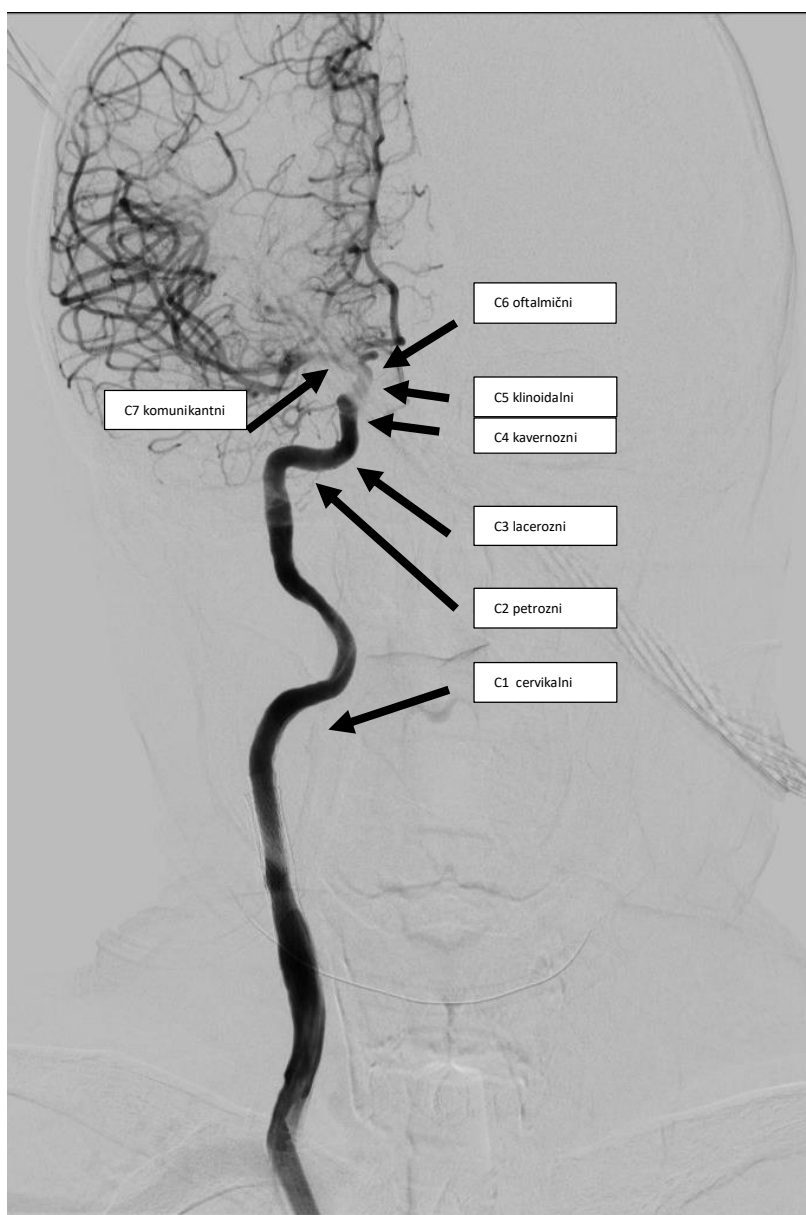
*A. carotis externa* jedna je od dviju velikih terminalnih grana zajedničke arterije glave. Odvaja se od zajedničke karotidne arterije u razini C4 cervikalnog kralješka i stoji isprva medijalno i ispred unutarnje karotide. Proteže se uzlazno i djelomično lateralno te se u razini vrata donje čeljusti završno dijeli na: *a.maxillaris* i *a.temporalis superficialis*. Postranični ogranci vanjske karotidne arterije dijele se na prednje, medijalne i stražnje grane. Prednje grane: *a.thyroidea superior*, *a. lingualis*, *a. facialis*. Srednje grane: *a.pharyngea ascendens*. Stražnje grane: *a.occipitalis* i *a.auricularis posterior*. Završne grane: *a.maxillaris* i *a.temporalis superficialis*.(2)

### 1.3.3. Unutarnja karotidna arterija (*Arteria carotis interna*)

*Arteria carotis interna* (ACI) dovodi krv u mozak, a hrani i sadržaj očne šupljine. Ona je terminalna grana zajedničke karotidne arterije i usmjerena je kranijalno te seže do baze lubanje. Sastoji se od ekstrakranijalnog i intrakranijalnog odsječka. U ekstrakranijalnom odsječku ne daje kolateralne grane. Početni dio unutrašnje karotidne arterije proširen je i naziva se *sinus caroticus*. To je presoreceptor, koji sudjeluje u regulaciji krvnog tlaka. Ekstrakranijalni segment se proteže od karotidne bifurkacije do baze lubanje. Prolazi kroz foramen lacerum na okcipitalnoj kosti, a potom se provlači ispod petrolingvalnog ligamenta te ulazi u kavernozi sinus gdje obično ima oblik oblika S, premda postoje velike varijacije u toku. U kavernozi sinusu arterija je okružena venskim pleksusom. Po izlasku ACI iz kavernozi sinusa, prolazi kroz čvrsti pokrov sinusa koji se naziva "*proksimalni duralni prsten*". Na tom mjestu prolazi kroz malo, ali važno klinoidno područje. Nakon ovog kratkog segmenta, ACI prolazi kroz "*distalni duralni prsten*" i tada biva smještena subarahnoidno. Ukoliko se na segmentu ACI koji je prošao distalni duralni prsten nalazi aneurizma, ruptura takve aneurizme dovodi do subduralnog krvarenja (SAH). ACI potom daje sljedeću granu, *a. ophtalmicu*, a odmah potom stražnju komunikantnu arteriju (PCoA). Konačno, ACI se terminalno dijeli u srednju i prednju cerebralnu arteriju (MCA i ACA). Sukladno modificiranoj Fischerovoj klasifikaciji iz 1996.g. razlikujemo sedam segmenata ACI:

C1 (cervikalni), C2 (petrozni), C3 (lacerozni), C4 (kavernozi), C5 (klinoidalni), C6 (oftalmički) i C7 (komunikantni).





**Slika 4.** Prikaz sedam segmenata ACI

Izvor: Slika preuzeta s PACS sustava KBC-a Rijeka

#### *1.3.4. Uzrok stenoze karotidne arterije*

Oko 90% slučajeva uzroka stenoza karotidnih arterija je uznapredovala aterosklerotska bolest. To je bolest krvnih žila u kojoj dolazi do očvršćivanja stijenke, gubitka elastičnosti i nakupljanje lipida na oštećenim dijelovima krvožilnog sustava. Na mjestu gdje se arterija grana

nastaje „masna pruga“, odnosno ona se širi i sve više smanjuje promjer arterije. U suženom promjeru krv više ne teče jednakom brzinom što dovodi do povećanja tlaka, odnosno dovodi do stvaranja tromba na takvim mjestima. Tromb (krvni ugrušak) se može odvojiti i krvlju doći do arterija manjeg promjera u mozgu i uzrokovati moždani udar. Rizični faktori za aterosklerozu karotidnih arterija su: pretilost, povišen krvni tlak, dijabetes, pušenje ili starija životna dob (<65 god).

#### ***1.4. Kompjuterizirana tomografija (CT), Kompjuterizirana tomografija-angiografija (CTA)***

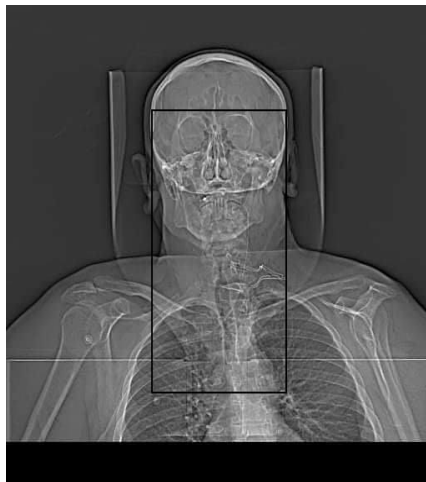##### *1.4.1. Kompjuterizirana tomografija (CT)*

Za otkriće kompjuterizirane tomografije zaslužni su inženjer Godfrey Hounsfield i matematičar Allen Cormack, koji su i dobili Nobelovu nagradu 1979.godine za to otkriće u medicini. Kompjuterizirana tomografija spada u pretrage s visokom dozom zračenja. To je metoda slojevnog snimanja određenog područja tijela, gdje se prije snimanja određuje debljina sloja i regija od interesa. Nakon što rendgenske zrake prođu kroz tijelo pacijenta, padaju na detektor koji se nalazi nasuprot rendgenske cijevi i mjeri intenzitet prigušenog zračenja koje prolazi kroz tijelo pacijenta. Složenim matematičkim rekonstrukcijama se izračunava prigušenje za svaki pojedini voksel, a koeficijenti prigušenja se prevode u "CT brojeve" izražene u Hounsfieldovim jedinicama (HU) koji se konačno prikazuju kao nijanse sive na ekranu monitora. Naknadnom obradom (*engl. "Postprocessingom"*) se iz aksijalnih presjeka mogu prikazati koronalni i sagitalni presjeci.(7)

##### *1.4.2. Kompjuterizirana tomografija-angiografija (CTA)*

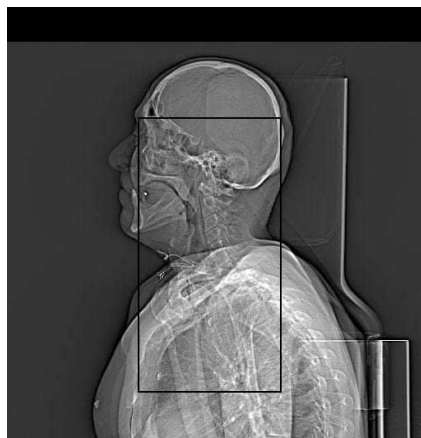
CTA je minimalno invazivna radiološka pretraga pomoću koje dolazi do prikaza krvnih žila vrata, glave, trupa i ekstremiteta. Pretraga se radi na suvremenim višeslojnim (MSCT) ili multidetektorskim (MDCT) uređajima. Pri dolasku na pretragu bolesnik mora imati uputnicu i preporuku specijaliste te potpisati informirani pristanak. Radiološki tehnolog prije same pretrage objašnjava bolesniku tijek pretrage i prikuplja anamnestičke podatke o mogućim alergijskim reakcijama i lijekovima. Bolesnik obavezno se mora ukloniti sav nakit sa područja

glave i vrata i izvaditi zubnu protezu ukoliko je pacijent ima, a nakon ovih koraka slijedi namještanje bolesnika. Bolesnik leži na leđima sa rukama spuštenim uz tijelo i blago zabačenom glavom. Tehnolog zatim postavlja venski put kroz koji se intravenski aplicira oko 40 do 70 mL jednog kontrastnog sredstva (KS), koji ima koncentraciju od oko 350 mg/ml joda, s brzinom ubrizgavanja od 4-5 ml/s. Polje skeniranja je od bifurkacije traheje (ispod luka aorte) do iznad orbita. Cilj je prikazati luk aorte sa izlazištima krvnih žila i Willisov prsten. Potrebno je napraviti dva topograma: laterolateralni (LL) i antero-posteriorni (AP) kako bi reducirali dozu zračenja kada krene snimanje, a snimanje (karotidografija) se izvodi kaudokranijalno. (CC) (5)



**Slika 5.** Prikaz polja skeniranja kod AP topograma

Izvor: Slika preuzeta s RIS i PACS sustava KBC-a Rijeka



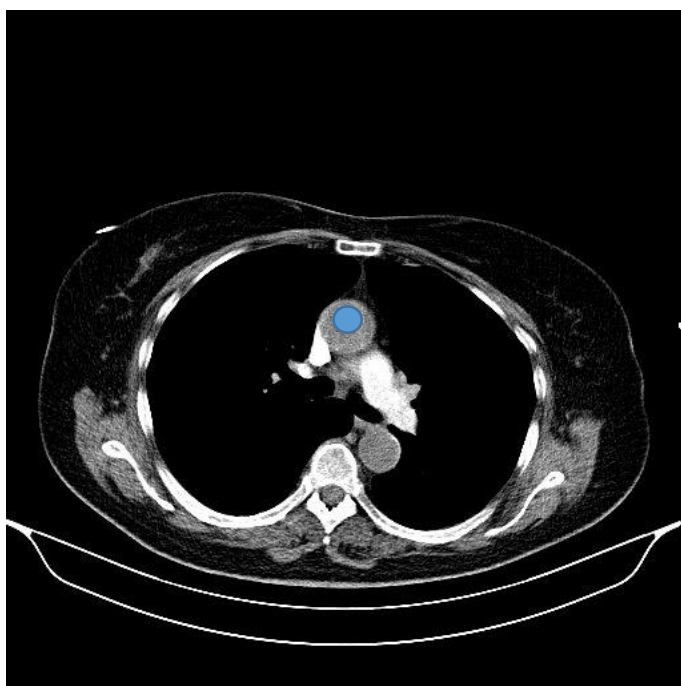**Slika 6.** Prikaz polja skeniranja kod LL topograma

Izvor: Slika preuzeta s PACS sustava KBC-a Rijeka

Dva su načina snimanja, snimanje sa test "bolusom" ili snimanje sa "bolus trackingom" (monitoringom). Kod test bolus tehnike se aplicira mala količina KS praćena bolusom fiziološke otopine (10-15 mL KS + 30-40 ml NaCl), nakon čega se prati nailazak kontrasta u regiju od interesa (engl. *region of interes, ROI*), odnosno u uzlaznu aortu. Kako bi se mogla izračunati srednja vrijednosti, moraju se napraviti najmanje četiri snimke kroz ROI. Potom se otvara posebna aplikacija koja je integrirana u softver uređaja, (engl. *Dynamic evaluation*) pomoću koje računamo vrijeme koje je potrebno da se postigne određena količina Hounsfieldovih (HU) jedinica u regiji od interesa (engl. *time to peak, TTP*). Preporučena doza kontrastnog sredstva je 2ml/kg, ali se po potrebi može izmijeniti ovisno o pacijentovoj perfuziji i težini. Nakon izmjerenih parametara odredi se vrijeme odgode početka skeniranja. Kada se odredi odgoda i količina kontrasta, istovremeno se pokrene snimanje (određena odgoda se odbrojava) i pritisne se dugme za početak na upravljačkoj konzoli. Pretraga je završena kada radiološki tehnolog utvrdi da se pacijent nije micao i da nije disao ili gutao tijekom pregleda, te da je obuhvaćen luk aorte s pripadajućim krvnim žilama i da je postignuta zadovoljavajuća opacificikacija karotidne arterije i intrakranijskih arterija. Nakon toga se zatvara pregled i naknadno se rade koronalne te polukose i sagitalne rekonstrukcije za svaku karotidnu arteriju posebno. Prednost test bolusa je u tome što se točno može izmjeriti vrijeme maksimalnog prisustva kontrasta u ROI.

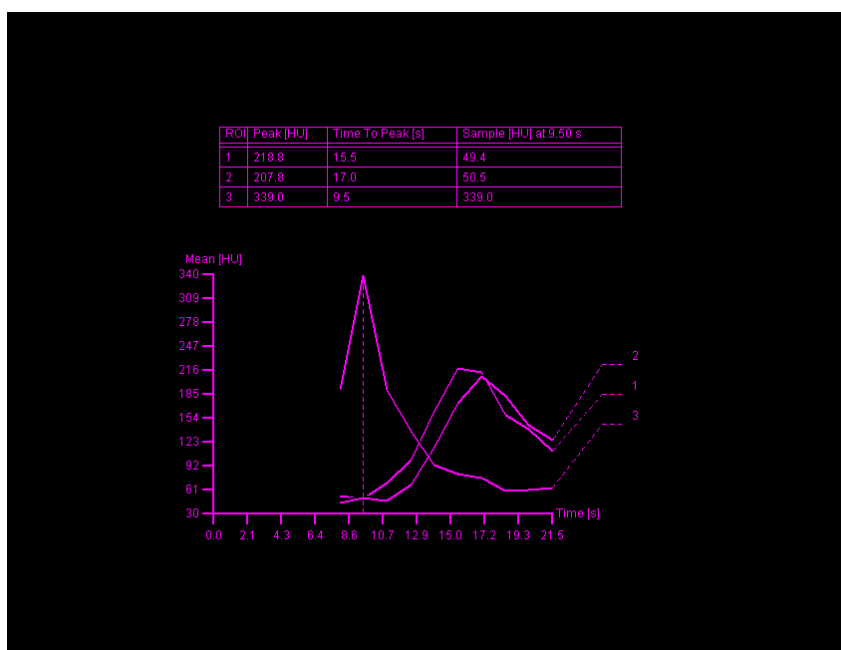
Kod bolus trackinga (monitoringa) prvo se radi testni snimak bez kontrastnog sredstva na mjestu na kojem se smatra da će biti dobro prikaza ROI. U ovom slučaju inicijalno snimanje (engl. *premonitoring*) se radi neposredno ispod bifurkacije traheje kako bi se prikazalo uzlazni i silazni segment aorte. Nakon toga postavi se ROI u uzlazni segment aorte i određuje se vrijednost HU koja će biti okidač (engl. *trigger*) za pokretanje snimanja, odnosno kada količina kontrasta dosegne taj ili viši broj HU, skeniranje će započeti bez dodatne odgode, odnosno uz odgodu od nekoliko sekundi koliko je potrebno da se pacijentu da komanda za disanje. Za zadovoljavajuću angiografiju bi trebalo postići oko 250 HU u krvnoj žili. (9)

Prednosti CTA su brzina izvođenja pretrage i objektivnost pri interpretaciji nalaza. Nedostatci CTA su korištenje ionizirajućeg zračenja te relativna invazivnost pretrage (postavljanje i.v. puta i aplikacija kontrastnog sredstva), što sa sobom nosi određene rizike (npr. alergijska reakcija na kontrastno sredstvo, hematoma na mjestu uboda, paravenska aplikacija kontrastnog sredstva itd.).



**Slika 7.** Prikaz ROI u *aorti ascendens* kod protokola s test bolusom

Izvor: Slika preuzeta s RIS i PACS sustava KBC-a Rijeka



**Slika 8.** Grafički prikaz srednje vrijednosti HU/s

Izvor: Slika preuzeta s RIS i PACS sustava KBC-a Rijeka

### 1.5. Doplerska dijagnostika krvnih žila (CD)

Doplerska dijagnostika krvnih žila je neinvazivna, sigurna i jeftina radiološka tehnika koja omogućava izravnu vizualizaciju morfologije i mjerenje brzine protoka krvi. Christian Doppler, austrijski fizičar, zaključio je da je uzrok promjene boja dvojnih zvijezda rezultat promjene frekvencije svjetlosnih valova koja ovisi o smjeru kretanja izvora vala u odnosu na promatrača. U slučaju kada je reflektor stacionaran, frekvencija reflektiranog vala ( $f_i$ ) jednaka je emitiranoj frekvenciji ( $f_0$ ). Kada se reflektor kreće prema primopredajniku ultrazvučnih valova, reflektirana frekvencija biti će viša od emitirane, a ako se reflektor kreće u suprotnom smjeru od odašiljača, odbijena frekvencija biti će niža od emitirane i ta se razlika frekvencija naziva doplerski pomak (engl. *Doppler shift*). To znači da aparat odašilje ultrazvučni snop u tijelo i prima valove iz tijela, i nakon toga mjeri razliku između emitirane i reflektirane frekvencije. Da bi smo izmjerili brzinu strujanja krvi potrebno je odašiljati ultrazvučni snop u tijelo pod određenim kutom  $\alpha$  u odnosu na smjer protoka. Dopplerova jednadžba u tom slučaju je:  $\Delta f = (2f_0 v/c) \cos \alpha$ , gdje je  $v$ =brzina kretanja eritrocita,  $c$ = brzina ultrazvuka u mekim tkivima,  $\Delta f$ = doplerski pomak,  $f_0$ = emitirana frekvencija, a  $\alpha$  kut između ultrazvučnog snopa i krvne žile, gdje je važno zamijetiti da doplerski pomak za  $\alpha = 90^\circ$  iznosi nula, što znači da nije moguće izvršiti mjerenja pod navedenim kutom. Brzina protoka u krvnoj žili ovisi o promjeru žile i kvaliteti stjenke krvne žile. Kod laminarnog protoka (kada su stjenke glatke, a žila velikog promjera) profil protoka je paraboličan. To znači da je najviša brzina u sredini žile, a opada prema stjenkama žile. Kada u žili postoji zapreka protoku, kao što je aterosklerotski plak, dolazi do odstupanja paraboličnog protoka, te tada krv istovremeno teče različitim brzinama, što se očituje promjenom doplerskog spektra. Kod pregleda karotidnih arterija koriste se linearne sonde frekvencije od 7 do 15MHz, koje daju pravokutan prikaz insoniranog područja na ekranu. Bitno je da kod UZV-aparata na linearnim sondama za prikaz krvnih žila postoji mogućnost elektronskog zakošenja snopa (engl. *beam steering*) odmah na izlazu iz sonde, pa se na žilu koja je paralelna s kožom automatski pristupa pod kutom od 20 do 30°. Metoda kojom se doplerski nalazi kvantificiraju naziva se spektralna frekvencijska analiza (engl. *spectral flow velocity waveform analysis*). Na taj način se ultrazvučni signal razlaže u frekvencijske komponente, koje se grafički prikazuju na vremenskoj skali. Grafički prikaz na vertikalnoj skali pokazuje frekvenciju u kilohercima (kHz) koji su proporcionalni brzini gibanja krvi. Suvremeni aparati sami automatski računaju i mjere brzinu, nakon što se izvrši kutna korekcija koja je od značajne važnosti. Ukoliko se ne izvrši kutna korekcija, izmjerene vrijednosti brzine su netočne

što dovodi do pogreške u interpretaciji nalaza. Suvremeni doplerski ultrazvučni aparati imaju mogućnost uklanjanja niskih frekvencija iz spektra (tzv. šumova žilne stjenke) koji nastaju od kretnji žilne stjenke. Kontinuirani i pulsirajući dopler su dva osnovna načina za uporabu Dopplerova učinka u medicini. Kontinuirani dopler (continuous wave, CW) ima jedan piezoelektrični pretvarač, koji stalno odašilje, i drugi koji stalno prima ultrazvučne valove. Prednost kontinuiranog doplera je u tome što jednostavno mjeri vrlo male i vrlo velike brzine ali nema dubinsku rezoluciju, pa će se mjerni rezultati svih žila koje se nađu u snopu gledanja pomiješati. Pulsirajući dopler (pulsed wave, PW) odašilje impulse kojima se doplerski pomak mjeri nakon vremena potrebnog da impuls stigne do unaprijed određene dubine u tijelu i natrag. Prednost je u tome što omogućuje analizu protoka u ciljanoj krvnoj žili, na određenoj dubini bez obzira na činjenicu da se u snopu nalaze i druge žile. Također, protok se može prikazati kao dvodimenzionalni prikaz, gdje se smjerovi i brzine kodiraju bojom. Tako će se raznim tonovima crvene boje prikazati protoci u smjeru sonde, a tonovima plave boje protoci od sonde, dok se protok pod kutom od  $90^\circ$  na sondu, ne prikazuje. Manje brzine kodiraju se u tamnijim, dok se veće brzine kodiraju u svjetlijim tonovima. Obojeni prikaz (color Doppler) kvantificira protok i daje informacije o smjeru protoka, srednjoj vrijednosti brzine i varijanci iz svih položaja u anatomskom presjeku. Glavni nedostatak CD je subjektivnost pretrage te konačan nalaz uvelike ovisi o iskustvu sonografičara. (4,6,8). Prednosti CD su neinvazivnost, nekorištenje ionizirajućeg zračenja i dostupnost i pretrage, bez rizika za pacijenta.

## **2. CILJ ISTRAŽIVANJA**

Cilj istraživanja je procijeniti učestalost suženja karotidnih arterija ovisno o dobi i spolu kod bolesnika upućenih na Color Doppler ultrazvuk (CD) i CT angiografiju (CTA) u KBC Rijeka na lokalitetu Sušak u vremenskom periodu od sedam mjeseci. Također cilj je usporediti rezultate dobivene Color Doppler ultrazvukom (CD) s rezultatima dobivenim CT angiografijom i uočiti postoje li značajne razlike između metoda. Rezultati dobiveni ovim istraživanjem su važni radi mogućnosti pravovremenog liječenja bolesnika te pomažu prilikom izbora dijagnostičke metode.

Testiramo tri hipoteze :

Hipoteza 1- stenoza karotidne arterije je učestalija kod muške populacije

Hipoteza 2 – stupanj stenozе raste s dobi bolesnika

Hipoteza 3 - nalaz CD je u korelaciji s nalazom CTA



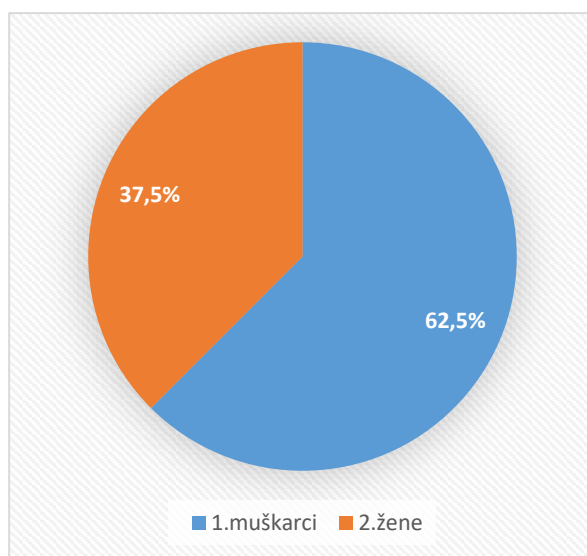
### **3. MATERIJALI I METODE**

Pretraživanjem arhive pregleda CT angiografije i Color doppler pregleda karotidnih arterija u sustavima ISSA i IBIS za bolesnike koji su obrađivani u KBC-a Rijeka na lokalitetu Sušak od datuma 1.6.2019. do 31.12.2019.g. preuzeti su sljedeći podaci: dob, spol, datum pretrage, zahvaćenost lijeve i desne karotidne arterije stenozom kao i mjesto suženja karotidne arterije.

Obzirom da se radi o malom uzorku bolesnika, radi se deskriptivna analiza podataka koristeći MS Excell tablicu.

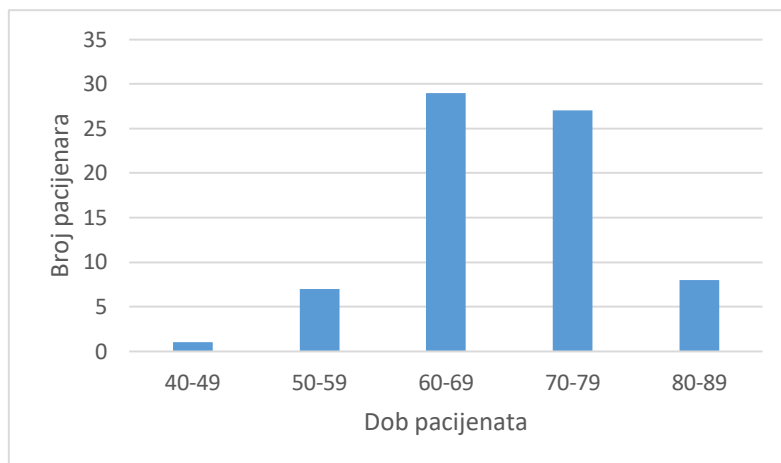
#### 4. REZULTATI

Ukupno je analizirano 144 karotidne arterije odnosno 72 bolesnika. U istraživanju je 45 bolesnika muškog spola, a 27 bolesnica su ženskog spola što prevedeno u postotke znači da su 62,5% bolesnika su muškarci, a 37,5% žene (graf 1.).



**Graf 1.** Raspodjela pacijenata po spolu

Najmlađi bolesnik ima 42 godine, a najstariji 86 godina ( $x = 70,5g$ ). Dijeleći bolesnike upućene na pregled CTA i CD po dobnim skupinama, u skupini od 40-te do 49-te godine se nalazi jedan bolesnik, u skupini od 50-te do 59-te godine sedam bolesnika, u skupini od 60-te do 69-te godine 29 bolesnika, u skupini od 70-te do 79-te godine 27 bolesnika te u skupini od 80-te do 89-te godine osam bolesnika. U ovoj studiji najviše bolesnika koji su upućeni na pregled karotidnih arterija sa sumnjom na stenozu karotidne arterije se nalazi u dobnj skupini od 60-te do 69-te godine, odnosno njih 40,27%, a najmanje u skupini od 40-te do 49-te godine, odnosno 1,38%. (graf 2.).

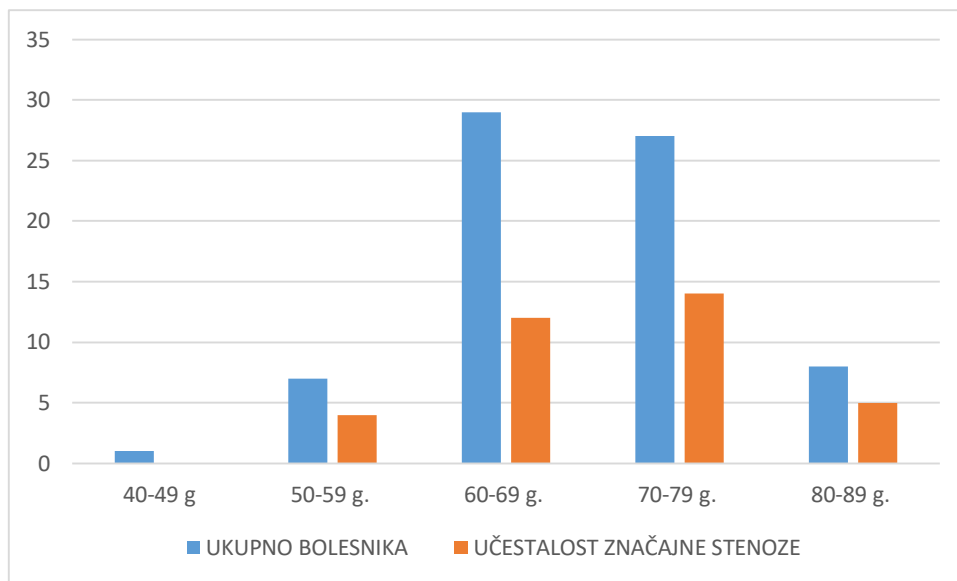


**Graf 2.** Raspodjela pacijenata po dobnoj skupini

Prema stupnjevanju stenozе karotidnih arterija, stupanj stenozе unutarnje se dijeli na četiri stupnja:

- Blaga do 50%
- Umjerena 50-70%
- Značajna 70-90%
- Preokluzivna >90%

Što se tiče učestalosti značajne stenozе karotidne arterije na učinjenoj CTA raspodjelom po dobnim skupinama se pokazalo da je u dobnoj skupini od 40 do 49g. nije pronađena niti jedna značajna stenozа karotidne arterije. U dobnoj skupini od 50 do 59 g. četiri od sedam bolesnika (57,1 %) je imalo značajnu stenozu karotidne arterije. U dobnoj skupini 60-69 g., od 29 bolesnika 12 je imalo značajnu stenozu karotidne arterije (41,4%). U dobnoj skupini 70-79g. od 27 bolesnika čak 14 je imalo značajnu stenozu (51,8%) karotidne arterije. U posljednjoj dobnoj skupini 80-89g. starosti, učestalost značajnih stenozа karotidne arterije iznosi 62,5%, odnosno kod pet od osam bolesnika.

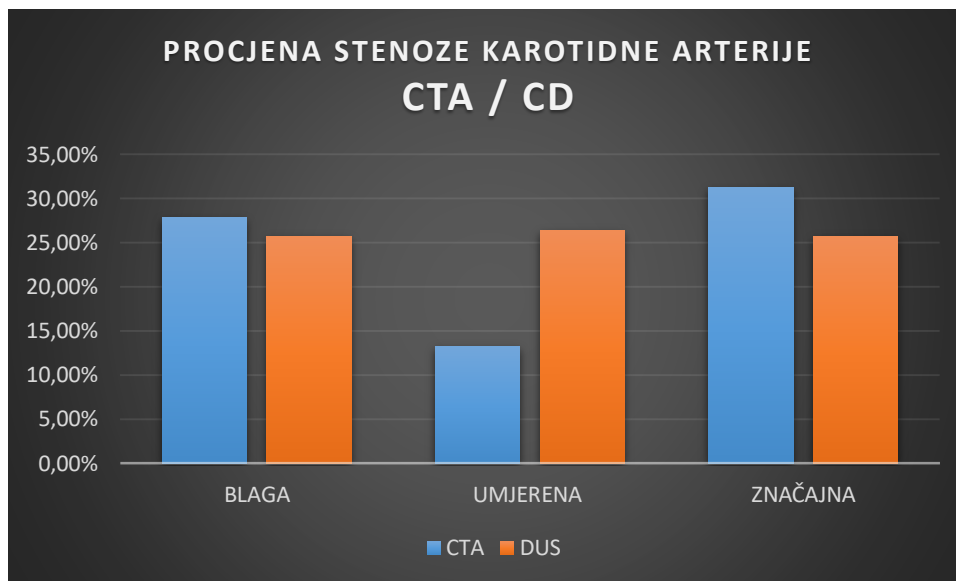


**Graf 3.** Učestalost značajne stenozе na CTA po dobnim skupinama

Kod usporedbe dvije metode, CTA i CD, od ukupno 144 pregledane karotidne arterije, na CTA je potvrđena blaga stenozа kod 40 pregleda (27,8 %), a CD kod 37 pregleda (25,7%).

Umjerena stenozа potvrđena je na 19 pregleda CTA (13,2%), dok je CD detektirao umjerenu stenozu kod 38 pregleda (26,4%).

Stenoze karotidnih arterija koje zahtijevaju kirurško/endovaskularno liječenje grupirane su u skupinu značajnih stenozа. U navedenoj grupi obuhvaćane su stenozе kod kojih aterosklerotski plak zahvaća 70-100% površine lumena karotidne arterije. Sukladno navedenom, u ovom istraživanju CTA je otkrila značajnu stenozu kod 45 (31,3%) pregleda, a CD kod 37 pregleda (25,7%), od toga je 28 osoba muškog spola a 17 osoba ženskog spola, odnosno u postotcima 62% i 38% (Graf 4. i 5.).

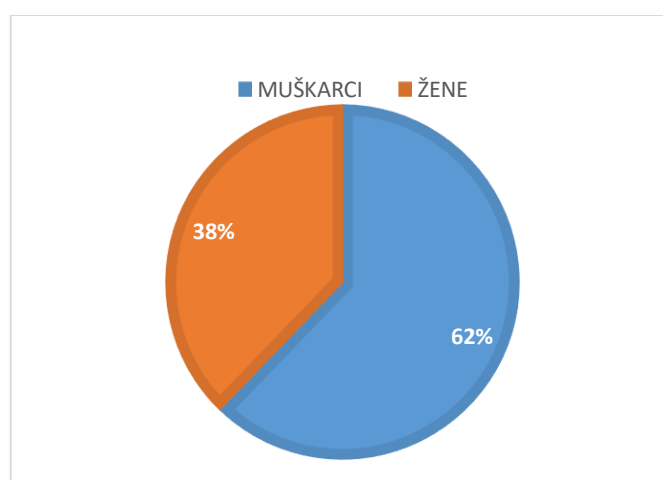


**Graf**

#### 4. Usporedba CTA i CD

	Blaga		Umjerena		Značajna	
	L	D	L	D	L	D
CTA	19	21	13	6	21	24
CD	16	21	19	19	17	20

**Tablica 1.** Prikaz raspodjele broja pacijenata po lokalizaciji i stupnju stenozе na CTA i CD



**Graf 5.** raspodjela bolesnika sa značajnom stenozom po spolu

Sve ukupno od 144 pregledane karotidne arterije, 102 pregleda na CD (70,9%) pokazala su pozitivan nalaz, odnosno stenozu određenog stupnja. Slično je potvrdila i CTA gdje je kod 104 pregleda potvrđen pozitivan nalaz, odnosno stenozu određenog stupnja (72,2%).

## 5. RASPRAVA I ZAKLJUČCI

Rezultati istraživanja temeljem deskriptivne analize podataka su ukazali da je veći broj muške u odnosu na žensku populaciju upućen na preglede CD i CTA, ukupno 62,5% u odnosu na 37,5%. Također je potvrđeno da je značajna stenozu karotidne arterije učestalija u osoba muškog spola, što je u skladu s recentnom literaturom, a time je potvrđena i prva hipoteza.

Što se tiče učestalosti značajne stenozu karotidne arterije po dobnim skupinama, ovo istraživanje je ukazalo da učestalost značajne stenozu karotidnih arterija raste s dobi pacijenta, odnosno u skladu je s progresijom i razvojem aterosklerotskog plaka. Zanimljiv podatak je da, iako je bio manji broj bolesnika upućenih na pregled karotidnih arterija u dobnj skupini od 50 do 59 godina, velik postotak upravo tih bolesnika je imao značajnu stenozu, čak 57,1%. S druge strane, najveći broj stenozu na karotidnim arterijama je potvrđen kod populacije koja pripada u dobnj skupinu od 70-te do 79-te godine, odnosno kod 26 od 27 bolesnika (96,3%) što je u korelaciji s drugom recentnom literaturom (10,11) i potvrđuje 2. hipotezu.

Iz navedenog se može zaključiti da iako je učestalost stenozu karotidne arterije u starijim dobnj skupinama veća, da se značajne stenozu javljaju i u ranijoj dobi u velikom postotku, stoga je opravdano uputiti bolesnike srednjih godina s kliničkom sumnjom na stenozu karotidne arterije na CD i/ili CTA, pogotovo ako uzmemo u obzir da se radi osobama koje pripadaju radno sposobnoj populaciji i čiji životni vijek će trajati još duže vrijeme ukoliko pravovremeno prepoznamo znakove stenozu karotidne arterije i pravovremeno započnemo s liječenjem.

Rezultati ovog istraživanja su ukazali da postoji veća nepodudarnost između nalaza Color doppler ultrazvuka i CT angiografije upravo u grupi umjerenih stenozu. CD je pronašao 38 pregleda koji su procijenjeni kao umjereni stenozu, dok je CTA procijenila umjereni stenozu samo u 19 slučajeva, što je značajniji nesrazmjer. Od tih 38 pregleda, CD je precijenio stupanj stenozu u 15 slučajeva, a u 9 slučajeva je podcijenio stenozu. S druge strane, u skupinama blagih i značajnih stenozu, nalaz CD ne odstupa značajnije od nalaza dobivenih na CTA. Navedeno potvrđuje 3. hipotezu, iako naglašava važnost da se obrati pozornost kod interpretacije nalaza koji su procijenjeni kao stenozu umjerenog stupnja na CD.

Od ukupno 72 pregledana bolesnika, CTA je utvrdila stenozu na lijevoj karotidnoj arteriji kod 53 bolesnika (73,6%), te stenozu na desnoj karotidnoj arteriji kod 51 bolesnika (70,8%), čime je uočeno da je u ovom istraživanju stenozu lijeve karotidne arterije učestalija, ali obzirom da se radi o malom uzorku u odnosu na populaciju, navedeno je vjerojatnije slučajan nalaz.

Sveukupno gledano, ovo istraživanje ukazuje da kod više od 70% bolesnika upućenih na CD odnosno CTA ima pozitivan nalaz, odnosno stenozu određenog stupnja, čime je potvrđena opravdanost provođenja navedenih pretraga u slučajevima kada je postavljena opravdana klinička sumnja.

## 6. ZAKLJUČAK;

Ova studija dovela je do sljedećih zaključaka. Stenoza na karotidnim arterijama je učestalija u muške populacije. Stupanj stenozе je u porastu s dobi bolesnika što je u suglasnosti s do sada objavljenom literaturom. Navedeni zaključci u ovoj studiji potvrđuju 1. i 2. hipotezu. Primijećena je veća neusuglašenost nalaza CTA i CD prilikom procjene stenozе umjerenog stupnja. U toj skupini je CD u većem broju slučajeva precijenio stupanj stenozе (ako nalaz CTA uzmemo kao objektivan i uspoređujemo ga sa subjektivnim CD pregledom). Kod stenozа blagog stupnja kao i kod značajnih stenozа, nalaz CD ne odstupa značajnije od nalaza CTA.

Analizirajući dobivene rezultate, dolazimo do zaključka da su CD i CTA metode koje se međusobno nadopunjavaju, a svaka od navedenih metoda ima svoje prednosti i nedostatke. Uzevši u obzir rezultate dobivene ovom analizom, dolazimo do zaključka da je CD metoda koja ima široku primjenu bez ograničenja i kao takva je idealna kao inicijalan pregled kod bolesnika sa sumnjom na stenozu karotidne arterije. Međutim, za objektivniju procjenu nalaza CTA je pretraga izbora, a poseban značaj joj treba dati kod revizije CD-om verificiranih umjerenih stenozа.



## 7. SAŽETAK

U ovoj retrospektivnoj studiji analizirane su stenoze karotidnih arterija koje su posljedica aterosklerotskih promjena na arterijama. Uspoređeni su rezultati dviju radioloških metoda slojevnog snimanja, Color Doppler (CD) i CT angiografiju (CTA). Procjenjivane su učestalosti stenoze karotidnih arterija u ovisnosti o dobi i spolu bolesnika. Obrađeni su bolesnici koji su bili podvrgnuti pregledima CTA u KBC Rijeka na lokalitetu Sušak u razdoblju od sedam mjeseci. Zaključeno je da je stenoza na karotidnim arterijama učestalija u muške populacije, kao i da stupanj stenozе raste s dobi bolesnika što je u suglasnosti s recentno objavljenom literaturom. Uočena je veća neusuglašenost nalaza CTA i CD kada se radi o stenozama srednjeg stupnja. Zaključeno je da CD češće precjenjuje stupanj stenozе kada se radi o stenozama umjerenog stupnja. Ova studija je provedena na malom uzorku u odnosu na populaciju te je analiza podataka deskriptivna, što treba uzeti u obzir prilikom tumačenja zaključaka koji proizlaze iz ove studije.

## **7. ABSTRACT**

In this retrospective study we analyzed carotid artery stenoses resulting from atherosclerotic changes on arteries. We compared the results of two radiological imaging methods, Color Doppler (CD) and CT angiography (CTA). We assessed the incidence of carotid artery stenosis in correlation with patient age and gender. We analysed patients who underwent CTA examination at the Rijeka Clinical Hospital Centre in Sušak within seven months. We concluded that stenosis of the carotid arteries is more common in the male population, and that the grade of stenosis increases with the patients age, which is confirmed in recently published literature. We observed a greater discrepancy between CTA and CD findings when it comes to moderate stenosis. We concluded that CD more often overestimates the degree of stenosis if moderate stenosis is confirmed. This study was conducted on a small sample relative to the population and data analysis was descriptive, which should be taken into consideration when interpreting conclusions of this study.

## 8.LITERATURA

1. Bajek S., Bobinac D., Jerković R., Malnar D., Marić I. (2007.) Sustavna anatomija čovjeka: žilni sustav. Rijeka: Digital point tiskara d.o.o,
2. Krmpotić-Nemanić J., Marušić A. (2004.) Anatomija čovjeka.: krvožilni sustav. Medicinska naklada Zagreb.
3. Križan.Z. Kompedij anatomije čovjeka II. dio (Pregled građe glave, vrata i leđa), Rijeka.
4. Hebrang.A., R.Klarić-Čustović.(2007.) Radiologija. Medicinska naklada Zagreb.
5. M.Hrabak., R. Štern-Padovan.(2009.) CT-angiografija i MR-angiografija- neinvazivne radiološke metode prikaza patoloških promjena krvnih žila. Medixa 80/81
6. Alda T., Adlova R. (2015.) Multimodality Imaging of Carotid Stenosis. International Journal of Angiology 24
7. Prokop M., Galanski M., Van den Molen A.J. (2001.) Computed tomography of the body. Stuttgart, Germany, Thieme, p2.
8. Brkljačić B. (2010.) Vaskularni ultrazvuk. Medicinska naklada Zagreb.
9. P. Dhamanaskar K., S.E. Figueira K., C. Jerome S., L. Yemen B. (2013.) Test Bolus Technique for Detection of Pulmonary Emboli at 64-Slice Multidetector Computed Tomography Angiography. Canadian association of radiologists journal.
10. Matz O., Nikoubashman O., Rajkumar P., Keuler A., Wiesmann M., Schulz B.J., Reich A. (2016.) Grading of proximal internal carotid artery (ICA) stenosis by Doppler/duplex ultrasound (CD) and computed tomographic angiography (CTA): correlation and interrater reliability in real-life practice. Springer.
11. Bimpili P., Porter L., Shaikh U., Torella F. (2018.) Comparison of measurement and grading of carotid stenosis with CT Angiography and Doppler ultrasound
12. Janković S., Eterović D. (2002.) Fizikalne osnove i klinički aspekti medicinske dijagnostike. Medicinska naklada Zagreb.

## 9. PRILOZI

Prilog A: Popis ilustracija

### Slike

Slika 1. Prikaz arterijske strukture

Slika 2. Prikaz grananja luka aorte

Slika 3. Prikaz anatomije arterija glave i vrata

Slika 4. Prikaz sedam segmenata ACI

Slika 5. Prikaz polja skeniranja kod AP topograma

Slika 6. Prikaz polja skeniranja kod LL topograma

Slika 7. Prikaz ROI u *aorti ascendens* kod protokola s test bolusom

Slika 8. Grafički prikaz srednje vrijednosti HU/s

### Tablice

Graf 1. Raspodjela pacijenata po spolu

Graf 2. Raspodjela pacijenata po dobnoj skupini

Graf 3. Učestalost značajne stenozе na CTA po dobnim skupinama

Graf 4. Usporedba CTA i CD

Graf 5. Raspodjela bolesnika sa značajnom stenozom po spolu

Tablica 1. Prikaz raspodjele broja pacijenata po lokalizaciji i stupnju stenozе na CTA i CD

## **10. KRATKI ŽIVOTOPIS PRISTUPNIKA**

Rođena sam 13. svibnja 1997. godine u Gospiću. Pohađala sam Osnovnu školu dr. Jure Turića, a nakon toga Opću Gimnaziju u Gospiću. Maturirala sam 2016. godine a 2017. godine sam upisala radiološku tehnologiju na Fakultetu zdravstvenih studija u Rijeci.