

PET/MR HIBRIDNA SLIKOVNA DIJAGNOSTIKA

Dolenec, Dino

Undergraduate thesis / Završni rad

2021

Degree Grantor / Ustanova koja je dodijelila akademski / stručni stupanj: **University of Rijeka, Faculty of Health Studies / Sveučilište u Rijeci, Fakultet zdravstvenih studija u Rijeci**

Permanent link / Trajna poveznica: <https://um.nsk.hr/um:nbn:hr:184:418043>

Rights / Prava: [In copyright](#)/[Zaštićeno autorskim pravom.](#)

Download date / Datum preuzimanja: **2024-11-22**

Repository / Repozitorij:

[Repository of the University of Rijeka, Faculty of Health Studies - FHSRI Repository](#)



SVEUČILIŠTE U RIJECI
FAKULTET ZDRAVSTVENIH STUDIJA
PREDDIPLOMSKI STRUČNI STUDIJ
RADIOLOŠKA TEHNOLOGIJA

Dino Dolenc

PET/MR HIBRIDNA SLIKOVNA DIJAGNOSTIKA

Završni rad

Rijeka, 2021.

UNIVERSITY OF RIJEKA
FACULTY OF HEALTH STUDIES
UNDERGRADUATE STUDY OF RADIOLOGICAL TECHNOLOGY

Dino Dolenec

PET/MR HYBRID DIAGNOSTIC IMAGING

Final work

Rijeka, 2021.

Mentor rada: Doc.dr.sc. Neva Giroto, Katedra za nuklearnu medicinu, MF, Sveučilište u Rijeci

Komentor rada: Izv. Prof. dr. sc. Tatjana Bogović Crnčić, Katedra za nuklearnu medicinu, MF, Sveučilište u Rijeci

Pregledni rad obranjen je dana _____ na Fakultetu zdravstvenih studija u Rijeci pred povjerenstvom u sastavu:

1. _____

2. _____

3. _____

Sadržaj

SAŽETAK.....	5
SUMMARY	5
1. UVOD	6
2. FIZIKALNI PRINCIP RADA MAGNETSKE REZONANCIJE	7
2.1. ATOM.....	7
2.2. MAGNETSKA REZONANCIJA	7
2.3. FIZIKALNI PRINCIP RADA POZITRONSKE EMISIJSKE TOMOGRAFIJE.....	14
2.4. RADIOFARMACI ZA PET.....	17
3. POVIJEST NASTANKA PET/MR UREĐAJA	19
4. PRINCIP RADA PET/MR-A.....	22
4.1. DIJELOVI PET/MR-A.....	22
4.2. KOREKCIJA ATENUACIJE	23
4.3. VRSTE PET/MR UREĐAJA PREMA AKVIZICIJI	26
5. PRIPREMA PACIJENTA ZA PET/MR PRETRAGU	27
5.1. PET/MR PROTOKOLI SNIMANJA.....	28
6. KLINIČKA PRIMJENA PET/MR-a.....	29
6.1. TUMORI GLAVE I VRATA.....	29
6.2. GINEKOLOŠKI TUMORI I TUMORI DOJKE	31
6.3. PULMOLOGIJA	31
6.4. NEUROLOGIJA	32
6.5. PEDIJATRIJSKA ONKOLOGIJA	32
6.6. UROLOGIJA.....	32
6.7. KARDIOLOGIJA	34
6.8. GASTROENTEROLOGIJA	34
7. ULOGA RADIOLOŠKOG TEHNOLOGA U PRIMJENI PET/MR-a	35
8. ZAKLJUČAK	36
LITERATURA.....	37
PRIVITCI.....	39
ŽIVOTOPIS	40

SAŽETAK

Posljednjih godina hibridni uređaji su sve više dostupni u slikovnoj dijagnostici i kliničkoj praksi. Jedan od najnovijih uređaja je i pozitronska emisijska tomografija/magnetska rezonancija (PET/MR). Pruža značajne prednosti u odnosu na ostale hibridne uređaje kao što je visoki kontrast i rezolucija uz značajno nižu izloženost ionizirajućem zračenju. Implementiranje PET skenera unutar MR uređaja je zbog tehnoloških poteškoća vrlo izazovno. U kliničkim aspektima PET/MR dijagnostika se najviše koristi kod onkoloških, pogotovo pedijatrijskih pacijenata, za praćenje tijeka bolesti i odgovora na liječenje. Uvođenjem jasno definiranih protokola za snimanje kao i adekvatne edukacije operatera, PET/MR uređaj bi mogao postati vodeća slikovna dijagnostička metoda u onkologiji i pedijatriji, ali i u drugim granama medicine.

Ključne riječi: PET, MR, PET/MR hibridni uređaj, korekcija atenuacije, klinička primjena PET/MR-a

SUMMARY

In recent years, hybrid diagnostic imaging has become increasingly available in clinical practice. One of the hybrid diagnostic devices used today is the positron emission tomography/magnetic resonance imaging device. It provides significant benefits in comparison to other hybrid devices including excellent contrast, resolution and reduced ionizing radiation. The implementation of PET components within the MR device is challenging due to technological difficulties, but not impossible. In clinical aspect, the PET/MRI device is mostly used in oncology, especially in paediatric patients, for tumor staging and evaluation of tumor spread. With the introduction of well-defined imaging protocols as well as adequate operator education, the PET/MRI device could become a leading diagnostic imaging method in oncology and pediatrics, as well as in other branches of medicine.

Key words: PET, MRI, PET/MRI hybrid device, attenuation correction, clinical use of PET/MRI

1. UVOD

Dugo vremena se razmišljalo o implementaciji uređaja za pozitronsku emisijsku tomografiju (PET) i uređaja za magnetsku rezonanciju (MR) u hibridni PET/MR uređaj (1). Međutim, taj proces nije jednostavan, primarno zbog problema udruživanja elektronskih komponenti unutar jakog magnetskog polja MR uređaja (1,2). Počeci PET/MR uređaja datiraju od 1997. godine kada su na sveučilištu UCLA istodobno snimili fantom s PET i MR uređajem (2). Time je započela evolucija PET/MR uređaja, koji se još i danas unaprjeđuju. Klinička vrijednost PET/MR uređaja je jednaka, ako ne i veća od PET/CT uređaja. Smatra se da će klinički potencijal PET/MR uređaja u budućnosti uvelike premašiti PET/CT, naročito u istraživanjima (3).

2. FIZIKALNI PRINCIP RADA MAGNETSKE REZONANCIJE

2.1. ATOM

Atom je najmanja čestica kemijskog elementa. Sastoji od centralno smještene jezgre i elektrona koji kruže oko jezgre. Jezgra atoma je vrlo malena, no u njoj je smještena skoro cijela masa atoma. Masa uglavnom potječe od čestica nazvanih nukleoni sastavljenih od protona i neutrona. Građa atoma se opisuje na dva načina: prema broju protona u jezgri tj. atomskom broju i prema zbroju protona i neutrona u jezgri tj. masenom broju. Broj protona i neutrona u jezgri je uobičajeno jednak tako da je maseni broj paran broj. Međutim, u nekim atomima ima više ili manje neutrona nego protona. Atomi istog kemijskog elementa (istog atomskog broja), ali različitog masenog broja (različitog broja neutrona) nazivaju se izotopi (4).

Protoni su pozitivno nabijene čestice, neutroni nemaju električni naboj dok su elektroni negativno nabijene čestice. Atomi su električno stabilni tj. neutralni ukoliko je broj negativno nabijenih elektrona jednak broju pozitivno nabijenih protona. Električna stabilnost atoma može se narušiti primjenom vanjske energije koja izbacuje elektron iz orbite. Tim postupkom atom postaje pozitivno nabijen ion (4).

2.2. MAGNETSKA REZONANCIJA

Unutar atoma prisutne su tri vrste kretnji: spin (vrtanja) elektrona oko svoje osi, kretnje elektrona u orbiti oko jezgre atoma, te spin (vrtanja) same jezgre oko svoje osi. Upravo taj spin jezgre oko vlastite osi, koji je prisutan u biološkom tkivu, bitan je za dobivanje slike uz pomoć magnetske rezonancije. Spin jezgre proizlazi iz individualnih spinova protona i neutrona unutar jezgre. Protoni se automatski kreću u suprotnim smjeru u odnosu na neutrone, ali jednakom brzinom. U jezgrama koje imaju paran maseni broj, gdje je broj protona i neutrona jednak, polovica ima spin u jednom smjeru, a polovica u suprotnom. Sama jezgra tada nema spin. Međutim, kod jezgara s neparnim masenim brojem, gdje je prisutno malo više ili manje neutrona u odnosu na protone, smjer kretnje (spin) nije jednak i ne poništava se. Jezgra time ima spin ili angularni (kutni) moment. Jezgre koje imaju neparan maseni broj nazivaju se magnetsko rezonancijski (MR) aktivne jezgre (4).

MR aktivne jezgre karakterizira tendencija da usklade svoju os rotacije s vanjskim magnetnim poljem. Taj fenomen se događa zbog toga što jezgre imaju angularni moment ili spin, a s obzirom da jezgra sadrži pozitivno nabijene protone, ima i električni naboj. Prema zakonu o elektromagnetnoj indukciji koji spominje tri individualne sile - kretanju, magnetizam i naboj, ukoliko su prisutne dvije sile treća se inducira automatski. S obzirom da MR aktivne jezgre imaju naboj i kretanju (spin) one dobivaju i magnetski moment i mogu se uskladiti s vanjskim magnetnim poljem (4).

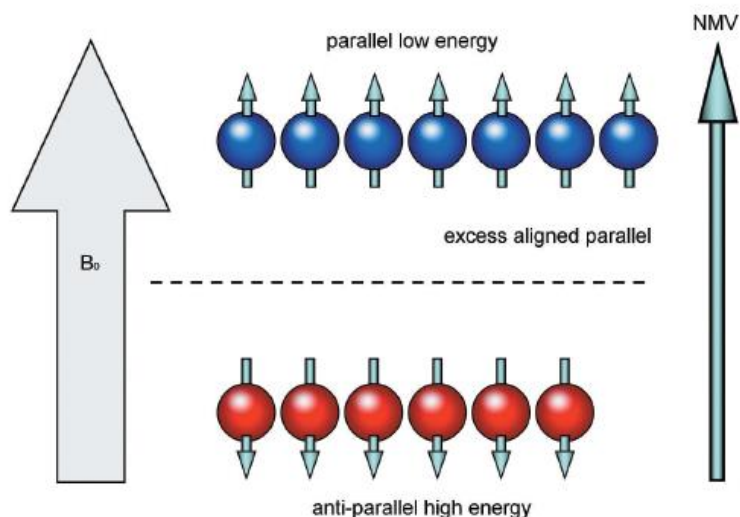
Primjeri MR aktivnih jezgara su: ^1H , ^{13}C , ^{15}N , ^{17}O , ^{19}F , ^{23}Na , ^{31}P

Snaga ukupnog magnetskog momenta specifična je za svaku jezgru i određuje osjetljivost jezgre na magnetsku rezonancu (4).

Procij, izotop vodika čija jezgra sadrži samo jedan proton, je MR aktivna jezgra koja se koristi u kliničkoj magnetskoj rezonanci. Koristi se zbog toga što je vodik uvelike zastupljen u ljudskom tijelu i zbog toga što posjeduje relativno velik magnetski moment (4).

Jezgra vodika sadrži samo jedan pozitivno nabijeni proton koji ima spin. Time inducira magnetsko polje te djeluje kao mali magnet. Magnetsko polje svake jezgre vodika ima sjeverni i južni pol jednake snage. Magnetski moment svake jezgre posjeduje svojstva vektora tj. ima veličinu i smjer. Kada nije prisutno vanjsko magnetno polje magnetski momenti jezgara vodika su nasumično orijentirani. Međutim, kada se postave u jako vanjsko magnetsko polje, magnetski momenti jezgara vodika se s njime usklade. Neke se jezgre poredaju paralelno s magnetskim poljem, dok se neke poredaju anti-paralelno s magnetskim poljem. (4)

Jezgre vodika mogu biti prisutne u dva energetska stanja: stanju visoke i niske energije. Jezgre niske energije poredaju se paralelno s vanjskim magnetskim poljem dok se jezgre visoke energije poredaju anti-paralelno s vanjskim magnetnim poljem. Magnetski moment jezgara poredanih paralelno vanjskom magnetskom polju poništava magnetski moment jezgara poredanih anti-paralelno magnetskom polju. Velik broj jezgara poredanih paralelno s magnetskim poljem stvara neto magnetski moment. Magnetski moment koji stvara vodik proizvodi signifikantan magnetski vektor koji se koristi u kliničkoj magnetskoj rezonanci. Taj vektor naziva se neto magnetizacijski vektor i opisuje relativni balans između jezgara poredanih paralelno i anti-paralelno s magnetskim poljem (4).

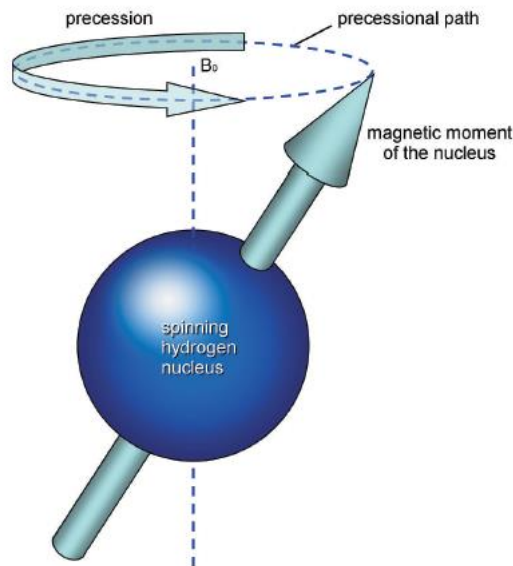


Slika 1: Poravnanje vodikovih atoma u prisutnosti vanjskog magnetskog polja, prikaz neto magnetizacijskog vektora

Izvor: Westbrook C., Kaut Roth C., Talbot J. MRI in Practice. West Sussex: Wiley-Blackwell; 2011. p. 1-20.

Svaka jezgra vodika posjeduje spin, tj. kretanju oko svoje osi. U prisustvu vanjskog magnetnog polja jezgre vodika dobivaju novi oblik kretanje (spin) magnetskog momenta oko magnetskog polja. Taj sekundarni spin se naziva precesija i uzrokuje cirkularno kretanje magnetnog momenta oko magnetskog polja. Precesijska frekvencija opisuje broj rotacija magnetskog momenta oko magnetskog polja u sekundi. Upravo ta precesijska frekvencija je bitna kod kliničke magnetske rezonance. Precesijska frekvencija se može opisati uz pomoć Larmorove jednadžbe koja opisuje međusobni odnos precesijske frekvencije (ω_0), jačine magnetskog polja magneta (B_0) te giromagnetskog omjera (λ). (4)

$$\omega_0 = B_0 \times \lambda$$



Slika 2: Precesija vodikovog atoma oko vanjskog magnetskog polja

Izvor: Westbrook C., Kaut Roth C., Talbot J. MRI in Practice. West Sussex: Wiley-Blackwell; 2011.
p. 1-20.

Giromagnetski omjer opisuje odnos između kutnog momenta i magnetskog momenta svake MR aktivne jezgre. Konstanta je te se izražava kao precesijska frekvencija specifične MR aktivne jezgre pri jačini magnetskog polja od 1T (Tesla). Svaka MR aktivna jezgra ima drugačiji giromagnetski omjer, time ima i drugačiju precesijsku frekvenciju pri jednakom magnetskom polju. Giromagnetski omjer vodika iznosi 42.57 MHz/T. Precesijska frekvencija vodika se mijenja u odnosu na različite jačine magnetskog polja:

Pri 1.5T precesijska frekvencija vodika iznosi 63.86 MHz

Pri 1.0T precesijska frekvencija vodika iznosi 42.57 MHz

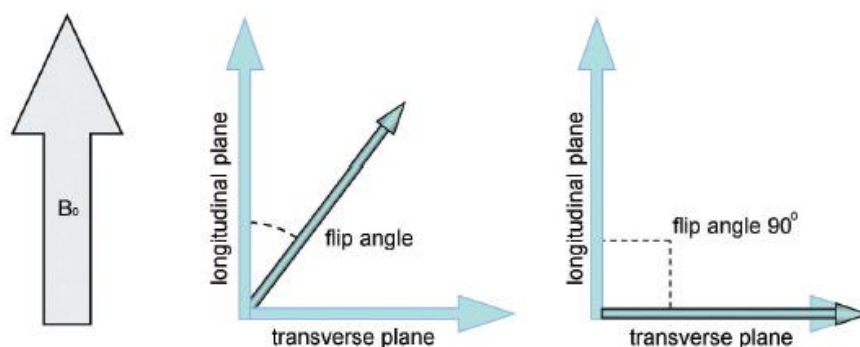
Pri 0.5T precesijska frekvencija vodika iznosi 21.28 MHz

Rezonancija je fenomen koji se javlja kada je objekt izložen vanjskom oscilacijskom poremećaju koji ima frekvenciju približno jednaku prirodnoj frekvenciji oscilacije samog objekta. Kad je jezgra izložena vanjskom oscilacijskom poremećaju koji ima frekvenciju sličnu frekvenciji jezgre tada jezgra prima energiju od te vanjske sile i rezonira ukoliko je energija predana pri jednakoj precesijskoj frekvenciji. U slučaju da je energija predana pri nekoj drugoj

frekvenciji ne dolazi do rezonancije. Energija pri precesijskoj frekvenciji vodika kod svih jačina magnetskog polja magnetske rezonance odgovara opsegu radiofrekvencije elektromagnetskog spektra. Kako bi došlo do rezonancije vodika radio-frekventni puls mora biti frekvencije jednake precesijskoj frekvenciji vodika. MR aktivne jezgre koje su se poredale s vanjskim magnetskim poljem neće rezonirati ako imaju precesijsku frekvenciju različitu od frekvencije vodika. Apsorpcija energije uzrokuje povećanje broja jezgara vodika poredanih anti-paralelno s vanjskim magnetnim poljem (jezgre visoke energije) u odnosu na jezgre vodika paralelno poredane s vanjskim magnetnim poljem (jezgre niske energije). Niskoenergetske jezgre prime energiju i promijene orijentaciju spina u odnosu na magnetsko polje (4).

Zbog prisutnosti većeg broja vodikovih jezgri paralelnih s magnetskim poljem, paralelni i antiparalelni spinovi se ne uspijevaju poništiti te je ukupni magnetizacijski vektor paralelan sa smjerom magnetskog polja. Kod primjene radio-frekventnog pulsa dolazi do promjene orijentacije spinova nekih jezgara vodika i posljedično promjene smjera neto magnetizacijskog vektora. S obzirom da je ukupni magnetizacijski vektor rezultat balansa između paralelno i anti-paralelno poredanih jezgara vodika, rezonancija uzrokuje da neto magnetizacijski vektor više nije paralelan s vanjskim magnetnim poljem, već je pod kutom (4).

Taj kut se naziva kut okretanja. Veličina kuta okretanja ovisi o amplitudi i trajanju radio-frekventnog signala. Najčešće kut okretanja iznosi 90° . Tako možemo zamisliti dvije ravnine: longitudinalnu koja je paralelna sa smjernicama magnetskog polja, i transverzalnu koja je okomita na smjernice magnetskog polja (4).

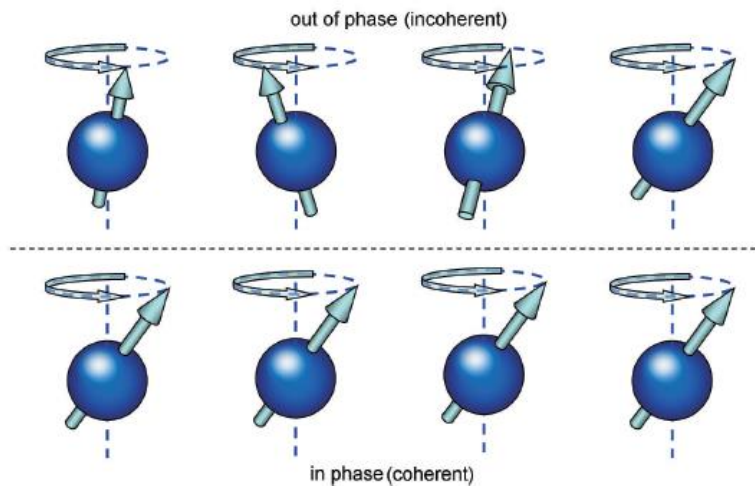


Slika 3: Longitudinalna ravnina, transverzalna ravnina i kut okretanja

Izvor: Westbrook C., Kaut Roth C., Talbot J. MRI in Practice. West Sussex: Wiley-Blackwell; 2011.

p. 1-20.

Još jedan rezultat rezonancije jest da se magnetski momenti jezgara vodika kreću u fazi. Faza je pozicija svakog magnetskog momenta na precesijskom putu oko magnetnog polja. Magnetski momenti koji su u fazi su u istoj poziciji na precesijskom putu oko magnetnog polja u određenom vremenu. Kada dođe do rezonancije svi magnetski momenti se pomaknu u istu poziciju na precesijskom putu i kreću se u fazi. (4)



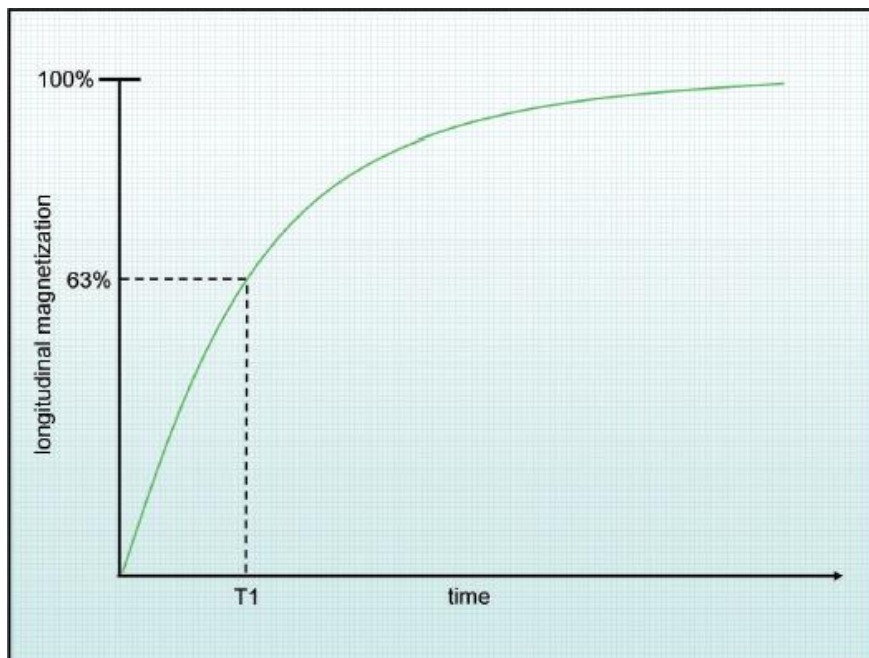
Slika 4: Fazna usklađenost vodikovih atoma pri rezonanciji

Izvor: Westbrook C., Kaut Roth C., Talbot J. MRI in Practice. West Sussex: Wiley-Blackwell; 2011.
p. 1-20.

Kao rezultat rezonancije neto magnetizacijski vektor precesira oko magnetnog polja pod kutom od 90° i to pri Larmorovoj frekvenciji. Faradejev zakon elektromagnetske indukcije kaže da ukoliko je prijemna zavojnica ili bilo koja vodljiva petlja smještena u području pokretnog magnetnog polja inducira se napon na prijemnoj zavojnici. MR signal se proizvodi postavljanjem zavojnice unutar magnetnog polja precesirajućih jezgara. Frekvencija signala je jednaka Larmorovoj frekvenciji. Jačina signala ovisi o količini magnetizacije u transverzalnoj ravnini (4).

Kada se radio-frekventni puls prekine, neto magnetizacijski vektor se ponovo vraća u početni položaj i poravnava se s magnetnim poljem. Time jezgre vodika koje su anti-paralelno

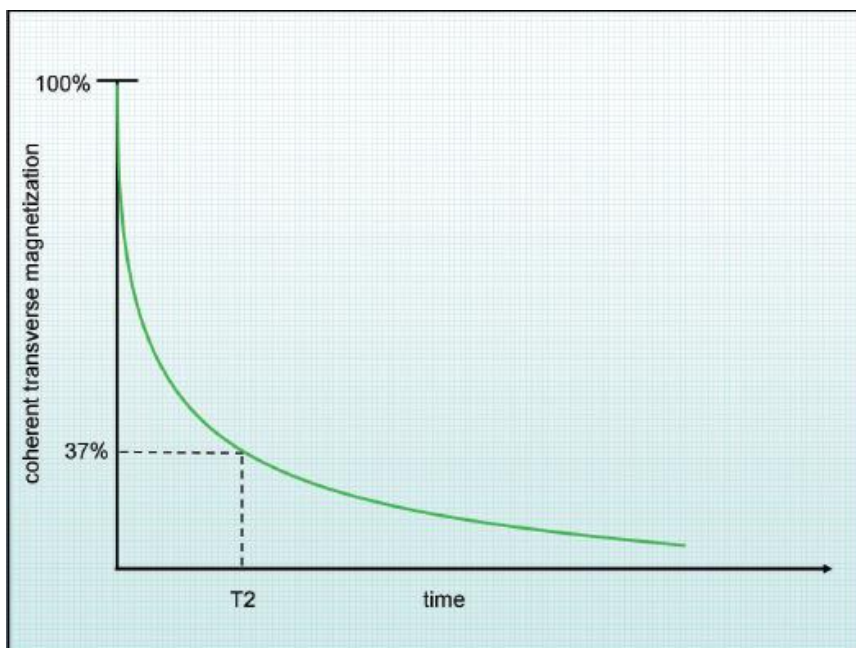
usmjerene gube energiju primljenu od radio-frekventnog pulsa i vraćaju se u paralelno usmjerenje. Količina magnetizacije u smjeru magnetnog polja se povećava. U istom trenutku se smanjuje količina magnetizacije u transverzalnoj ravnini. Kako se kutna magnetizacija gubi tako se gubi i napon stvoren u prijemnoj zavojnici. Tijekom relaksacije jezgre vodika otpuštaju energiju primljenu od radio-frekventnog pulsa. Brzina vraćanja magnetizacije u smjeru magnetnog polja je eksponencijalni proces s konstantom vremena oporavka nazvanoj T1 vrijeme relaksacije (T1 relaxation time). To je vrijeme potrebno da se 63% magnetizacije vrati u longitudinalnu ravninu. Smanjivanje magnetizacije u transverzalnoj ravnini je također eksponencijalni proces s konstantom vremena propadanja nazvanoj T2 vrijeme relaksacije (T2 relaxation time). To je vrijeme potrebno da se 63 % ukupne magnetizacije relaksira (4).



Slika 5: T1 vrijeme relaksacije

Izvor: Westbrook C., Kaut Roth C., Talbot J. MRI in Practice. West Sussex: Wiley-Blackwell; 2011.

p. 1-20.

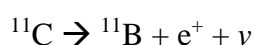


Slika 6: T2 vrijeme relaksacije

Izvor: Westbrook C., Kaut Roth C., Talbot J. MRI in Practice. West Sussex: Wiley-Blackwell; 2011.
p. 1-20.

2.3. FIZIKALNI PRINCIP RADA POZITRONSKE EMISIJSKE TOMOGRAFIJE

Unutar jezgre atoma djeluju dvije sile: snažna privlačna sila između nukleona te odbojna kulonova sila između pozitivno nabijenih protona. Ukoliko jezgra ima višak protona ili neutrona nestabilna je i sklona radioaktivnom raspadu koji vodi promjeni broja protona ili neutrona u jezgri i stabilnijoj atomskoj konfiguraciji. Nuklidi koji se raspadaju na taj način nazivaju se radionuklidi. Izotopi određenog elementa koji prolaze kroz radioaktivni raspad nazivaju se radioizotopi tog elementa. Uobičajena metoda kojom se jezgra s viškom protona raspada jest pozitronska emisija (pozitronski ili β^+ raspad). Jednostavno objašnjeno, proton u jezgri atoma se pretvara u neutron (n) i pozitron (e^+). Pozitron je antičestica elektronu sa jednakom masom ali suprotnim nabojem. Pozitron biva izbačen iz jezgre zajedno s neutrinom (ν). Primjer radionuklida koji se raspada pozitronskom emisijom je ^{11}C :



(5)

Neto energija otpuštena tijekom pozitronske emisije podijeljena je između jezgre kćeri, pozitrona i neutrina. Pozitron se stoga emitira sa spektrom energija od nule pa sve do maksimalne energije (E_{\max}). Pozitronska emisija je osnova za PET oslikavanje (5).

Radioaktivni raspad je statistička pojava, pri čemu se ne zna točno koja će se radioaktivna jezgra i kada raspasti, ali je fizikalno vrijeme poluraspada - vrijeme potrebno da se raspadne polovica radioaktivnih atoma nekog uzorka - konstanta i karakteristika svakog radionuklida. Vrijeme poluraspada je određeno formulom:

$$A(t) = A(0) \cdot e^{-\ln 2 \cdot \frac{t}{T^{1/2}}}$$

gdje je: $A(0)$ - početna aktivnost uzorka

$A(t)$ – konačna aktivnost uzorka

e – baza prirodnog logaritma ($e \approx 2.718$)

t – recipročna vrijednost λ ($t = \frac{1}{\lambda}$)

λ – konstanta radioaktivnog raspada

$T^{1/2}$ – vrijeme poluraspada

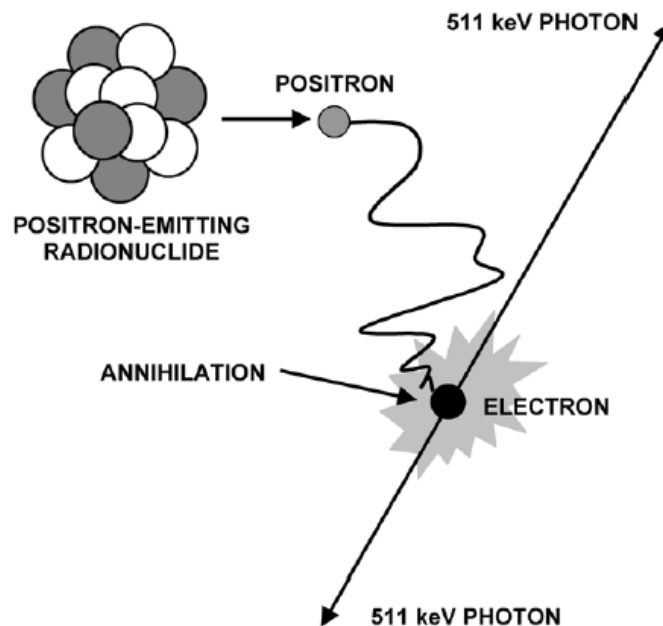
Veza između konstante raspada λ i vremena poluraspada $T^{1/2}$ dana je izrazom:

$$\lambda = \frac{0,693}{T^{1/2}}$$

Aktivnost se izražava u bekerelima (Becquerel, Bq) gdje je jedan bekerel jednak jednom radioaktivnom raspadu u sekundi (5).

Pozitron koji je izbačen prilikom β^+ raspada ima kratak životni vijek. Brzo gubi svoju energiju kroz interakciju s elektronima u tkivu te jednom kad izgubi većinu svoje energije (tipično unutar 10^{-1} do 10^{-2} cm, ovisno o energiji) spaja se s elektronom i tvori sustav nalik vodiku poznat kao pozitronij. Ovakvo stanje traje vrlo kratko (10^{-10} sekunda) dok ne dođe do anihilacije gdje se masa elektrona i pozitrona pretvara u energiju. (5)

Ukupna energija otpuštena anihilacijom iznosi 1.022MeV. Energija se otpušta u obliku dva fotona jednake energije (511 keV) u suprotnim smjerovima (180°) (5).



Slika 7: Proces β^+ raspada i anihilacija

Izvor: Cherry S. R., Dahlborn M., Phelps M. E. PET Physics, Instrumentation, and Scanners. New York; Springer; 2006. p. 1-9

Proces anihilacije ima nekoliko vrlo bitnih svojstava koje su povoljne za PET oslikavanje. Prvo, emitirani fotoni su vrlo visoke energije (spadaju u skupinu gama zraka u elektromagnetskom spektru te imaju otprilike deseterostruko veću energiju od X-zraka) što znači da imaju visoku šansu prolaska kroz tijelo te se mogu detektirati vanjskim detektorima. Stoga se u PET oslikavanju koriste fotoni nastali anihilacijom, a ne pozitroni koji su apsorbirani u lokalnom tkivu. Drugo, dva fotona su emitirana u točno suprotnim smjerovima, pod kutem od 180°. Ukoliko se oba fotona mogu detektirati i lokalizirati uz pomoć detektora, može se povući linija koja spaja mjesta detekcije. Linija tada prolazi kroz točku anihilacije. Time se može odrediti točna pozicija radioaktivnog atoma u tijelu. Treće, svi radionuklidi koji se raspadaju β^+ raspadom, neovisno o elementu ili energiji emitiranog pozitrona, na kraju emitiraju dva suprotno usmjerena fotona energije od 511 keV. Time PET uređaji mogu biti dizajnirani i optimizirani za detekciju fotona iste energije (5).

Anihilacija je osnova za PET oslikavanje. PET kamera je dizajnirana da detektira i lokalizira simultane anihilacijske fotone emitirane u suprotnom smjeru. Tijekom jednog PET snimanja bit će detektirano približno milijun takvih parova fotona (5).

2.4. RADIOFARMACI ZA PET

Pozitronska emisijska tomografija (PET) je neinvazivna slikovna metoda koja koristi biološki aktivne molekule obilježene kratko živućim radionuklidima koji emitiraju pozitrone. Nestabilni radionuklidi su proizvedeni bombardiranjem stabilnih nuklida nabijenim česticama kao što su protoni, deuteroni ili α -čestice u akceleratoru čestica. Obično se koristi kružni akcelerator, odnosno ciklotron (2).

Najčešće korišteni pozitronski emiteri, ^{18}F (fluor-18, $T_{1/2} = 110$ min) ^{11}C (ugljik-11 $T_{1/2} = 20.3$ min), ^{13}N (dušik-13, $T_{1/2} = 10.0$ min) i ^{15}O (kisik-15, $T_{1/2} = 2.0$ min), proizvode se nuklearnim reakcijama u srednje velikim ciklotronima (≤ 18 MeV). Uz radionuklide proizvedene ciklotronom, u nuklearnoj medicini koristi se i pozitronski emiter ^{68}Ga (galij-68, $T_{1/2} = 67,6$ min) koji se dobiva uz pomoć generatorske kolone. Generatorska kolona je uređaj koji omogućuje radiokemijsko odvajanje kratkoživućeg radionuklida kćeri od dugoživućeg radionuklida roditelja. Radionuklid roditelj (^{68}Ge) trajno generira kratkoživući radionuklid kćer (^{68}Ga) koji se dobiva u čistom radionuklidnom i radiokemijskom obliku i može se eluirati više puta iz kolone nakon određenih vremenskih intervala (2).

Elementi kisik, dušik i ugljik su esencijalni dijelovi endogenih molekula. Stoga su njihovi odgovarajući pozitronski emiteri, ^{11}C , ^{13}N i ^{15}O s kratkim vremenom poluraspada, idealni za označavanje bioloških molekula. Međutim, kratak poluživot ograničava mogućnost sinteze radiofarmaka i vrijeme njihove primjene. Za razliku od njih, ^{18}F ima dulje vrijeme poluraspada pa je povoljniji za korištenje, omogućuje produljenu sintezu radiofarmaka, praćenje sporijih bioloških procesa te isporuku radionuklida do PET uređaja udaljenih ustanova. Fluor-18 je najšire korišteni PET radionuklid u nuklearnoj medicini (2).

Voda obilježena kisikom-15 (^{15}O) je važan radiofarmak za proučavanje metabolizma i regionalne cerebralne ekstrakcije kisika (2).

Najčešća klinička primjena (^{13}N) amonijaka je u PET studijama miokardijalne perfuzije (2).

Aminokiselina L-(S-metil- ^{11}C) metionin, obilježena ugljikom-11 (^{11}C) koristi se za PET oslikavanje tumora mozga (2).

2-(^{18}F) Fluoro-2-deoksi-D-glukoza (^{18}F -FDG) je najčešće korišteni PET radiofarmak. U kliničkoj praksi se danas koristi u više od 90% PET pretraga, te je široko dostupan pacijentima i uključen u zdravstveno osiguranje. Koristi se u onkološkim, kardiološkim i neurološkim ispitivanjima. Važnost ^{18}F -FDG može se objasniti biokemijskim ponašanjem, naime derivat je glukoze koji odražava akumulaciju i potrošnju glukoze u stanicama, odnosno metabolizam glukoze (2).

Aminokiseline obilježene ^{18}F imaju važnu ulogu u otkrivanju tumora putem PET oslikavanja. Dulje vrijeme poluraspada fluora-18 omogućuje bolju dostupnost ovih radiofarmaka u usporedbi s farmacima obilježenim ugljikom-11. Tako je razvijen radiofarmak (^{18}F) fluoroetil-L-tirozin (^{18}F -FET) koji se koristi u snimanju tumora mozga u kliničkim studijama (2).

6-(^{18}F) fluoro-3,4-dihidroksi-L-fenilalanin (^{18}F -FDOPA) je fluorirani analog aminokiseline 3,4-dihidroksi-L-fenilalanina koji se pojavljuje u prirodi, te je prekursor dopamina. Razvijen je za evaluaciju dopaminergičkog sistema u mozgu pomoću PET-a, posebno kod Parkinsonove bolesti. Također pokazuje visoki afinitet za neuroendokrine tumore i cerebralne gliome (2).

Prostata specifični membranski antigen (PSMA) pretjerano je izražen u gotovo svim karcinomima prostate tijekom svih stadija bolesti. Snimanje PSMA pomoću PET-a je trenutno najosjetljivija i najspecifičnija metoda otkrivanja raka prostate. PSMA se najčešće obilježava galijem -68 (2).

3. POVIJEST NASTANKA PET/MR UREĐAJA

Uvođenje PET/MR tehnologije smatra se velikim napretkom u slikovnoj dijagnostici koji bi mogao promijeniti kliničku praksu. Od uvođenja hibridne jedno-fotonske emisijske tomografije/kompjutorizirane tomografije (SPECT/CT-a) 1998. godine i pozitronske emisijske tomografije/kompjutorizirane tomografije (PET/CT-a) 2000. godine, hibridne slikovne metode su postale modalitet izbora u medicinskim i istraživačkim krugovima zbog količine informacija koje pružaju. Hibridne slikovne metode se međusobno upotpunjuju dodavanjem informacija koje uobičajeno ne bi bile dostupne kod pojedine slikovne metode. Klinička istraživanja su pokazala da kombinacija informacija o funkciji organa (od strane PET-a ili SPECT-a) i anatomiji organa (od strane CT-a) u jednoj slici pružaju naprednije dijagnostičke mogućnosti. Iako je PET/CT već uhodan klinički alat, ipak ima ograničenja. CT značajno povećava dozu zračenja za pacijenta. Smatra se da anatomske podatke dobiveni CT–pretragom nisu toliko kvalitetni kao kod MR-a, naročito ako se radi funkcionalni MR (fMR). Stoga je došlo do razvoja hibridnih PET/MR uređaja (1).

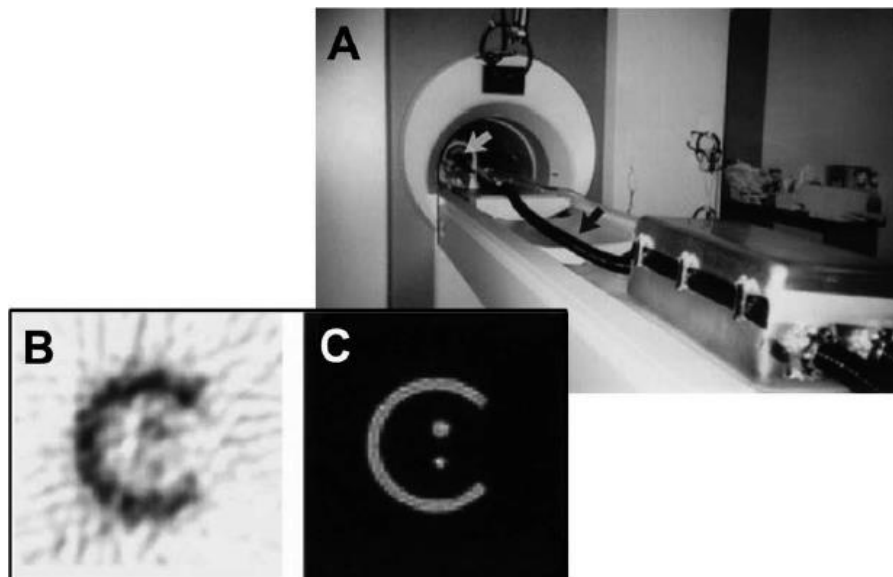
Kod spajanja PET-a sa CT-om u hibridni slikovni uređaj, oba modaliteta su ostala u osnovi nepromijenjena. Međutim, PET i MR ne mogu biti na jednostavan način spojeni u jedinstveni uređaj. Pri konstrukciji prvih PET/MR-a uređaja, ubrzo je postalo jasno da navedena dva modaliteta nisu direktno kompatibilna zbog međusobne interferencije koja dovodi do artefakata ili umanjuje kvalitetu slike oba modaliteta. Naime, elektromagnetna interferencija i efekt magnetskog polja MR-a utječu na detektore u PET skeneru. Standardni PET detektori i pridružene elektronične komponente korištene u PET uređajima osjetljivi su na jako magnetsko polje, a naročito klasične fotomultiplikatorske cijevi (1).

Fotomultiplikatorske cijevi koriste se za pretvorbu scintilacija u električni signal, a osjetljive su i na najmanja magnetska polja uključujući magnetsko polje zemlje te moraju biti prikladno zaštićene. Drugi problem odnosi se na uređaj za obradu PET slika koji može negativno utjecati na kvalitetu MR slike. Naime, kondukcijske komponente i komponente PET uređaja odašilju radiofrekventne valove koji mogu interferirati s MR sustavom. Dakle, potrebne su posebne mjere za zaštitu električnih sklopova PET-a (2).

Zaključno, kako bi se PET i MR mogli sjediniti u jedan sustav, komponente u oba uređaja moraju biti prilagođene (1, 2).

Do uvođenja hibridne PET/MR tehnologije, PET i MR slike su se zasebno snimale i spajale pomoću softvera. Ovakav pristup je bio prihvatljiv u oslikavanju mozga gdje nema pomicanja, međutim postaje problematičan pri oslikavanju toraksa, abdomena i zdjelice gdje se tkivo i organi mogu pomicati unutar tijela (pražnjenje želučanog sadržaja, crijevna peristaltika, punjenje mokraćnog mjehura), stoga je potrebna simultana akvizicija (1).

1997. godine grupa S. Cherry-a i P. Marsden-a na sveučilištu UCLA izvijestila je o prvoj istodobno snimljenoj PET i MR slici fantoma u MR sustavu 0.2T . Interferencija između PET-a i MR-a je izbjegnuta tako da su se scintilacijski kristali povezali fotomultiplikatorskim cijevima pomoću optičkog kabla dugog 4 metara, čime je PET detektor bio udaljen od magnetskog polja, a interferencija PET-a i MR-a je minimalizirana (2).



Slika 8: Prvi simultani PET/MR uređaj sa slikom fantoma

punjenog s NiSO_4 i ^{68}Ga , grupa S. Cherry-a i P. Marsden-a sa sveučilišta UCLA

Izvor: Shah N. J. Hybrid MR-PET imaging: systems, methods and applications. Cambridge; Royal Society of Chemistry; 2019. p. 205-213

Međutim, korištenje dugih optičkih kablova za spajanje scintilacijskih kristala s fotomultiplikatorima dovelo je do gubitka svjetlosti kroz optičke kablove što je rezultiralo smanjenom energijom, rezolucijom i posljedično PET snimkom lošije kvalitete, što je potaklo istraživanja alternativnih pristupa, bez fotomultiplikatora (2).

Prvi PET/MR skener za oslikavanje ljudskog mozga instaliran je od strane tvrtke Siemens 2006. godine, a nakon njega još tri uređaja u Njemačkoj i SAD (2).

2010. godine kompanija Philips je instalirala sekvencijalni PET/MR uređaj, a Siemens simultani PET/MR uređaj, oba s mogućnošću snimanja cijelog tijela. Navedeni uređaji sadrže zajednički ležaj za pacijenta tako da se ne mora pomicati između dva snimanja. Trenutno je u svijetu postavljeno oko 80 PET/MR uređaja pri čemu je MR komponenta jačine 3T (2).

Nakon osnovnih istraživanja na lavinskim fotodiodama (avalanche photodiode, APD) čiji rad ne može biti poremećen niti jakim magnetnim poljem, izrađeni su prvi PET detektori koji rade na tom principu (2).

Iako su APD-ovi bili važno otkriće za konstruiranje PET detektora kompatibilnih sa MR-om ubrzo je postalo jasno da oni nisu optimalni jer imaju manju osjetljivost kao i brzinu prikupljanja signala. Stoga kod PET detektora sa APD-ovima nije moguće instalirati time-of-flight (TOF) PET. Naime, kod konvencionalnih PET sustava razlika u vremenu dolaska dva anihilacijska fotona ne može se mjeriti dovoljno precizno kako bi se lokalizirala točka emisije. TOF sustav vrijeme dolaska fotona do detektora može mjeriti s velikom preciznošću i time omogućuje bolju lokalizaciju točke emisije unutar snimanog objekta, a posljedično smanjuje šum na snimci (2,6).

Tek je razvoj silikonskih fotomultiplikatora (SiPMs), omogućio prikladnu alternativu, pa je 2014. godine tvrtka GE (General Electrics) predstavila integrirani, simultani PET/MR uređaj za oslikavanje cijelog tijela s PET detektorima baziranim na silikonskim fotomultiplikatorima i mogućnosti TOF-a. Trenutno je dostupno oko 25 takvih uređaja u svijetu (2).

4. PRINCIP RADA PET/MR-A

4.1. DIJELOVI PET/MR-A

MR dio PET/MR skenera sastoji se od tri glavne komponente: magneti, gradijentne zavojnice i radiofrekventne zavojnice za transmisiju i prijam signala magnetske rezonancije. Najčešće se koriste superkonduktivni magneti jačine od 1.5 do 3 T. Linearni gradijenti magnetskog polja u x-, y- i z- smjeru su postavljeni koncentrično unutar otvora magneti. Oni omogućuju prostorno kodiranje signala magnetske rezonancije i koriste se za smanjivanje artefakata. Svaki put kada se pozicija kreveta pomakne u PET/MR-u, gradijentne zavojnice automatski podešavaju homogenost magnetskog polja (2).

Kako bi PET sistem funkcionirao u kombinaciji sa MR sistemom komponente PET-a moraju biti kompatibilne sa MR-om uključujući scintilacijske kristale, fotodetektore, elektroničke komponente i sistem za prikupljanje podataka. Počinju se više koristiti lavinske fotodiode ili silikonski fotomultiplikatori (SiPM), koji zbog brzine prikupljanja podataka, omogućuju akviziciju uz time-of-flight (TOF) PET sustav. (2)

Najčešći pristup smanjenju radiofrekventne interferencije jest izolacija PET detektora, elektroničkih komponenata i digitalizatora. Naime, integriranje PET sustava unutar MR-a može dovesti do nekoliko interferencija: promjene osjetljivosti, posebno uzrokovane PET scintilatorima, elektroničkim sklopovima ili konektorima, te nehomogenosti magnetskog polja. Stoga bi se magnetski materijali trebali izbjegavati u PET detektorima. Također, neželjeni izvori radiofrekventnih valova pri Larmorovoj frekvenciji, koji mogu biti uzrokovani od strane PET električnih komponenata i kablova tijekom akvizicije MR signala, mogu umanjiti kvalitetu MR slike. Stoga je potrebno kvalitetno izolirati moguće izvore RF valova (2).

Senzitivnost MR akvizicije ovisi o udaljenosti između zavojnice, regije interesa i oblika zavojnice. Senzitivnost se povećava što je zavojnica bliže objektu koji se snima i što dimenzije zavojnice više odgovaraju regiji interesa. Stoga su razvijene posebne PET/MR zavojnice. Razlikuju se od standardnih MR zavojnica u dva ključna elementa. Prvo, dizajnirane su kako bi minimalizirale radiofrekventne interferencije s PET električnim komponentama. Drugo, količina materijala u zavojnicama je smanjena na najmanju mjeru kako bi se umanjila atenuacija i raspršenje γ -fotona te da bi se izbjegao šum na PET slici. Tipično smanjenje PET senzitivnosti iznosi otprilike 20% dok posebne PET/MR zavojnice smanjuju PET senzitivnost

za 10-15%. Postoje specifične zavojnice za dojke, karotidne arterije, pluća, kralježnicu, prostatu, koljeno, novorođenčad i za druge primjene (2).

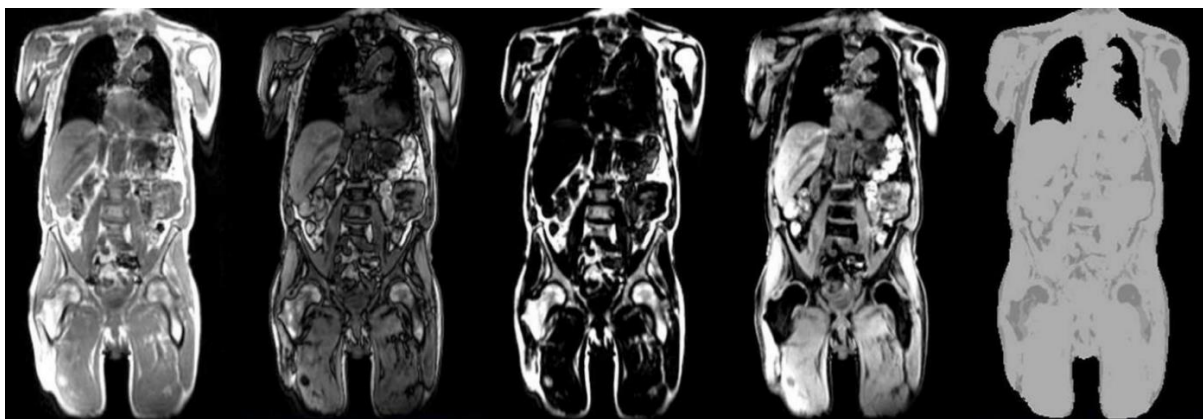
4.2. KOREKCIJA ATENUACIJE

Kao i kod drugih slikovnih metoda u nuklearnoj medicini i kod PET oslikavanja je potrebna korekcija za apsorpciju anihilacijskih fotona u tijelu tako da interpretacija slike bude moguća bez obzira na lokalizaciju radiofarmaka u tijelu. Prije uvođenja kombiniranih PET/CT skenera, koristilo se transmisijsko skeniranje pomoću radioaktivnog izvora izvan tijela koji emitira fotone od 511 keV ili slične energije. PET detektori bi prikupljali podatke fotona koji su prošli kroz tijelo te bi se rekonstruirala atenuacijska mapa (7).

Kod suvremenog PET/CT skenera, za transmisijska mjerenja se koristi CT odnosno izvor X-zraka. Navedeni postupak je znatno brži, a korekcija kvalitetnija u usporedbi s prethodnom (7).

Potreba za izvođenjem atenuacijskih mapa iz MR podataka je značajna prepreka s kojom se PET/MR morao suočiti od samog početka s obzirom na vrlo različite fizikalne principe stvaranja signala u dva modaliteta. Naime, MR signal ovisi o gustoći protona i vremenu relaksacije tkiva i ne postoji izravna povezanost između MR signala i apsorpcije fotona (8).

Korekcija atenuacije provodi se na način da se segmentiraju četiri klase tkiva (pozadinski zrak, pluća, masno tkivo i meko tkivo) i dodjeljuje im se predefinirani linearni koeficijenti atenuacije za generiranje atenuacijske mape. Koštano tkivo se klasificira kao meko tkivo (8).



Slika 9: Standardne MR bazirane atenuacijske mape

dobivene na Biograph mMR skeneru. MR slike u fazi, izvan faze, masnog tkiva i vode sa odgovarajućim atenuacijskim mapama dobiveni iz navedenih slika prikazane su slijeva nadesno

Izvor: Catana C. Principles of Simultaneous PET/MR Imaging. Magn Reson Imaging Clin N Am. 2017;25(2):231-243. doi:10.1016/j.mric.2017.01.002, p. 19

Oslikavanje koštanog tkiva koristeći standardne MR sekvence je otežano i stoga odgovarajući voksel ne može biti identificiran kako bi bio dodan u atenuacijsku mapu. Međutim, koštano tkivo ima najveći linearni koeficijent atenuacije te se ne može zanemariti (8).

Zbog dužine trajanja PET/MR pretrage cijelog tijela pacijent se skenira s rukama u vidnom polju. U slučaju velikog vidnog polja mogu nastati distorzije slike ili može doći do djelomičnog izostavljanja dijelova tijela iz vidnog polja i posljedično stvaranja pogrešnih MR atenuacijskih mapa. Kao rezultat moguća je pogreška u PET kvantifikaciji te kliničkoj interpretaciji PET slika. Na mMR skeneru Biograph implementiran je algoritam procjene aktivnosti najveće vjerojatnosti atenuacije (MLAA – maximum likelihood activity and attenuation estimation algorithm). Kada je uspješna, ova metoda pokazuje smanjenje pogreške u procjeni SUV-a (standard uptake value) s 15-50% na manje od 5% (8).

Strani predmeti prisutni u tijelu (npr. protetski uređaji, zubni implantati, potkožni otvori za kemoterapiju i kirurške kopče) mogu stvoriti artefakte na MR slikama što dovodi do praznine signala ili izobličenja na MR slikama i posljedično pogrešne atenuacijske mape. Predložene su

nove MR sekvence kako bi se smanjili artefakti na MR slikama zbog prisutnosti metalnih implantata (8).

Snimanje parenhima pluća pomoću konvencionalnih MR sekvenci je izuzetno izazovno zbog vrlo kratkog T2* vremena, male gustoće protona i artefakata uzrokovanih disanjem. Međutim, postoji velika varijabilnost u atenuaciji pluća, ne samo u oboljelog i normalnog tkiva već i u različitim fazama respiratornog ciklusa (8).

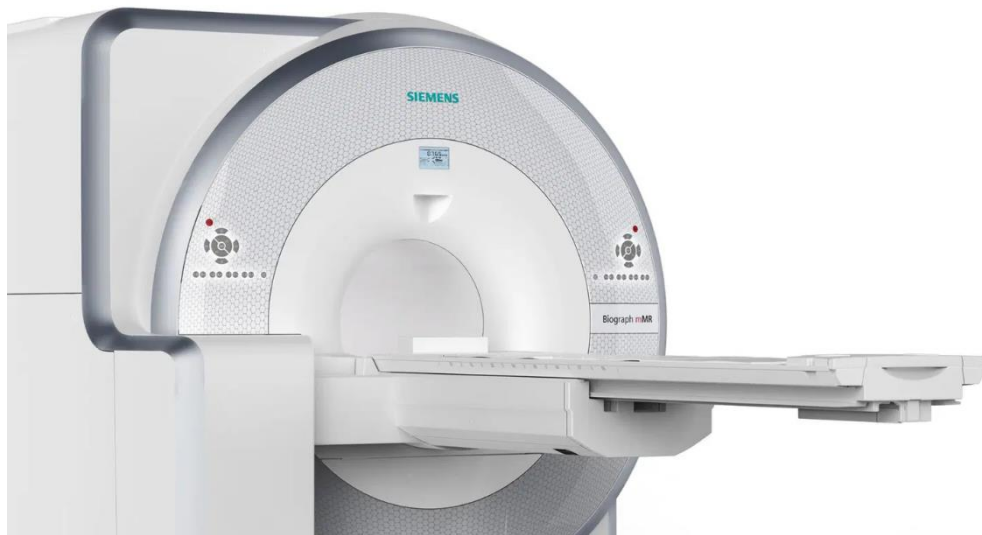4.3. VRSTE PET/MR UREĐAJA PREMA AKVIZICIJI

Postoji 3 vrste „hibridnih“ PET/MR uređaja prema akviziciji trenutno na tržištu: trimodalni, sekvencionalni i simultani sistemi.

Trimodalni sustavi podrazumijevaju 3 različita modaliteta medicinskog oslikavanja. Sastoje se od PET/CT uređaja i MR uređaja sa zajedničkim ležajem za pacijenta. Kako bi registracija slike bila točna, bez pomaka, pacijent ostaje jednako pozicioniran na krevetu za PET/CT i MR snimanje. Pokreće se samo krevet na kojem pacijent leži. Kod nekih sustava koriste se i posebni markeri koji osiguravaju jednak položaj pacijenta kod svih pretraga. Ova tehnologija zahtjeva napredan programski sustav koji registrira i obrađuje prikupljene podatke različitih uređaja i stvara fuzijske slike. Prednost ove tehnologije jest da je jeftina za implementaciju, s obzirom da mnoge institucije već posjeduju PET/CT i MR uređaj. Jedino je potrebno kupiti programski paket kao i poseban ležaj za pacijenta. Dodatna prednost je ugrađena korekcija atenuacije CT akvizicijom. Glavni nedostatak ovakvog sustava je mogućnost artefakata zbog pomicanja pacijenta (9).

Sekvencionalni sustavi podrazumijevaju posebni MR skener i posebni PET skener sa zajedničkim ležajem za pacijenta. Krevet se kreće tako da se pacijent prvo snima u PET uređaju, te se onda pomiče i snima u MR uređaju. Jednako kao i u trimodalnom sistemu, ova tehnologija zahtjeva napredni programski sustav za post-processing. Prednost ovo sustava jest smanjeni rizik od artefakata zbog pomicanja pacijenta. No, s obzirom da je PET uređaj odmah do MR uređaja, potrebna je posebna izolacija električnih komponenata PET i MR uređaja (9).

Simultani sustav prikuplja PET i MR podatke bez vremenskog razmaka, za razliku od ostalih sustava. MR slike koriste se za korekciju atenuacije kao i anatomske informacije. PET/MR uređaj je konstruiran s PET komponentama integriranim unutar MR uređaja. Glavna prednost jest da je rizik od artefakata zbog pomaka pacijenta najmanji u odnosu na ostale sustave. Najveći nedostaci su tehnološka kompleksnost uređaja i cijena (9).



Slika 10: Biograph mMR PET/MR uređaj

Izvor:

https://cdn0.scrvt.com/39b415fb07de4d9656c7b516d8e2d907/43832390bbc04abf/03dcf7e0b497/v/ceddf75d18d8/siemens-healthineers_mri_biographmmr_heroimage.jpg, pristupljeno 12.9. 2021.

5. PRIPREMA PACIJENTA ZA PET/MR PRETRAGU

Prije izvođenja PET/MR pretrage potrebno je prikupiti informacije o dijagnozi, odnosno podatke o tipu i smještaju malignog procesa (ukoliko se radi o onkološkim pacijentu) i prethodno provedenim dijagnostičkim i terapijskim postupcima (biopsije, kirurški postupci, radioterapija, kemoterapija i dr.). Potrebne su i informacije o trenutnom zdravstvenom stanju pacijenta (eventualne aktivne upale, prehlade, nedavne traume i slično), a važno je znati i hoće li pacijent moći mirno ležati tijekom snimanja (30-60 min) te ima li klaustrofobiju. Potrebno je i imati podatak o ev. ugrađenom feromagnetskom materijalu (npr. pacemakeri, stentovi, ortopedske metalne pločice itd.) ili metalnom iverju (geleri) (2, 19).

Pacijenti dobivaju na uvid upute, odnosno informacije o pretrazi te popunjavaju i potpisuju informiranu suglasnost za izvođenje pretrage (2, 19).

Glavni ciljevi pripreme pacijenta za pretragu su smanjenje akumulacije radiofarmaka u zdravom tkivu (npr. miokard, skeletni mišići) uz adekvatno nakupljanje u ciljane strukture (tumorsko tkivo). Ako se planira uporaba MR kontrastnih sredstava, treba uzeti u obzir moguće

kontraindikacije (npr. potencijalna alergijska reakcija na kontrastna sredstva na bazi gadolinija, ili bolesti bubrega). Potreban je oprez u slučaju povišene razine kreatinina ili smanjene glomerularne filtracije što ukazuje na bubrežnu insuficijenciju. Pacijenti također moraju odstraniti sve uklonjive metalne predmete (nakit i slično) prije ulaska u prostoriju za PET/MR. Kod pretraga s ^{18}F -FDG, pacijentima se savjetuje da ne jedu i ne piju ništa osim vode 4 – 6 sati prije primjene radiofarmaka kako bi se smanjila fiziološka razina šećera u krvi i osigurala niska razina serumskog inzulina. Preporučuje se dovoljna hidracija. Parenteralna prehrana ili infuzije koje sadrže glukozu se također moraju prekinuti 4 – 6 sati prije primjene radiofarmaka. Razinu glukoze u krvi treba odrediti prije ^{18}F FDG injekcije. U slučaju hiperglikemije unos ^{18}F FDG u tumorsko tkivo može biti smanjen pa ukoliko je razina glukoze iznad 8.3 – 11.1 mmol/L pregled bi trebalo odgoditi. Pacijenti bi nakon injekcije ^{18}F FDG trebali mirovati, te ne bi smjeli govoriti niti se baviti tjelesnom aktivnošću oko 45 - 60 min. Prije samog snimanja trebaju isprazniti mokraćni mjehur (2, 19).

5.1. PET/MR PROTOKOLI SNIMANJA

PET/MR protokoli su raznoliki, ovise o indikaciji, te su kompleksni i zahtjevni za oblikovanje, pogotovo protokoli za simultani PET/MR. Poželjno je koristiti protokole koji štede na vremenu kako bi se postigao kompromis između dugotrajnijih MR sekvenci i razumnog vremena snimanja. Osnovni PET/MR protokol sastoji se od MR lokalizatora kako bi se omogućilo planiranje pozicije kreveta za PET oslikavanje, zatim PET emisijskog skeniranja i simultane akvizicije MR sekvenci za korekciju atenuacije (10).

Trajanje PET akvizicije kao i trajanje MR sekvenci ovisi o korištenom radiofarmaku kao i kliničkom pitanju, zbog kojeg se snimanje izvodi. Svaki medicinski centar obično odabire vrijeme snimanja i trajanje sekvenci na osnovi vlastitih iskustava, rezultata istraživanja i podataka iz literature (2).

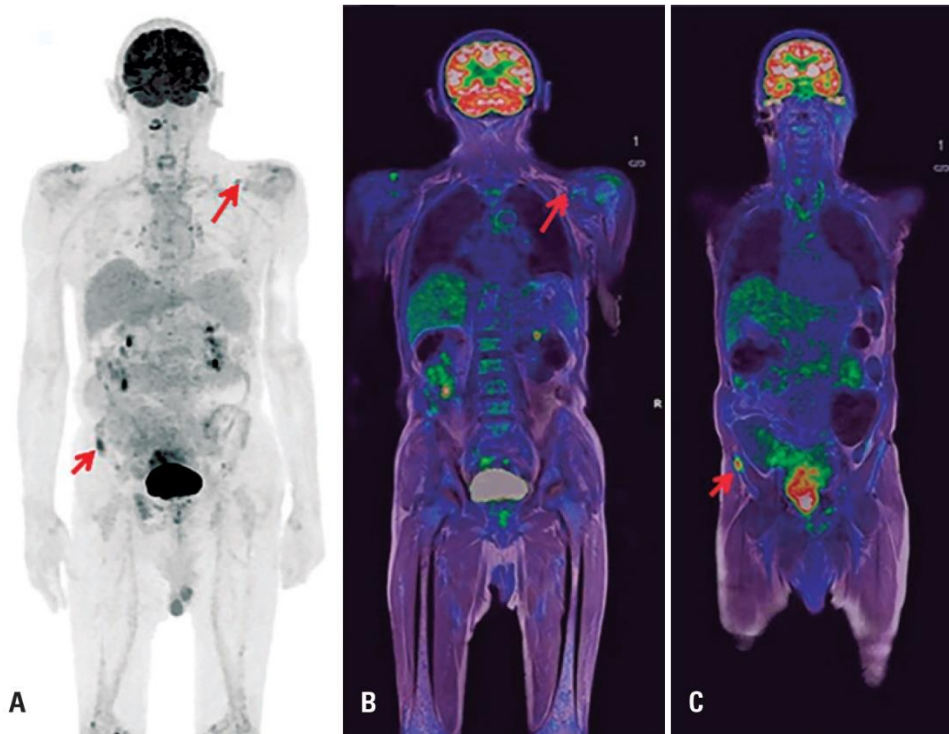
6. KLINIČKA PRIMJENA PET/MR-a

PET/MR snimanje još uvijek je selektivno i dostupno samo u najvećim kliničkim centrima. Koristi se dominantno u onkologiji, naročito pedijatrijskoj, ali i u kardiologiji te neurologiji. MR snimanje ima veću senzitivnost za otkrivanje tumorskih lezija (primarnih i metastatskih) u mozgu, dojka, jetri, bubrezima, tumorima glave i vrata i kostima u usporedbi s CT-om, no CT otkriva više plućnih lezija, osobito manjih od 1 cm. (11)

Procjena lokalne invazije tumora temelji se prvenstveno na morfološkim podacima, stoga se PET/MR pokazao boljim od PET/CT kod tumora kod kojih je potreban bolji kontrast između mekih tkiva različitih karakteristika (npr. tumori dojke, prostate, glave i vrata, karcinom jetre, tumori mišićnog i koštanog tkiva i tumori mozga) (12).

6.1. TUMORI GLAVE I VRATA

Kod tumora glave i vrata PET/MR ima prednost zbog boljeg kontrasta mekih tkiva različitih karakteristika kao i manje mogućnosti artefakata uzrokovanih metalnim dentalnim implantatima u usporedbi s CT-om. Visoka prostorna rezolucija i kontrast omogućuju dijagnosticiranje tumora i zahvaćenih regionalnih limfnih čvorova. PET/MR može biti od koristi kod detekcije distalnih metastatskih žarišta, što doprinosi planiranju liječenja (12).

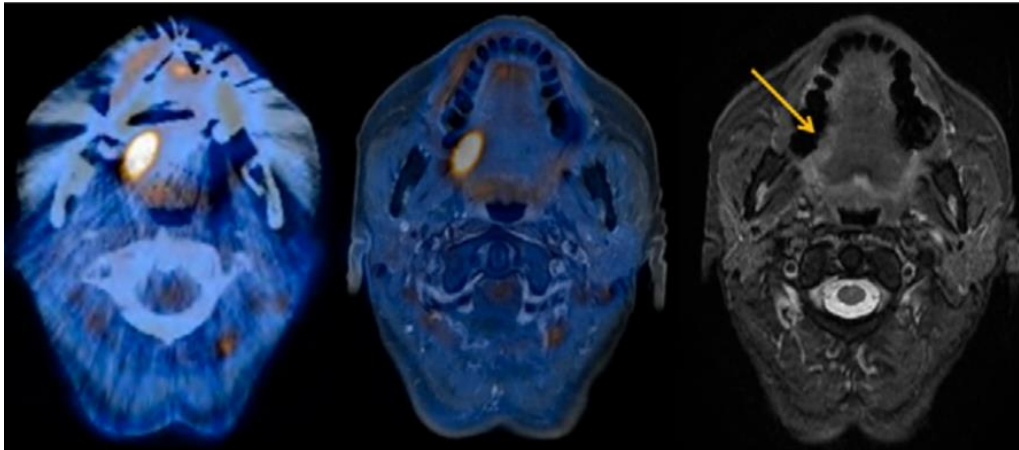


Slika 11: Post-terapijske whole body ^{18}F -FDG PET/MR slike pacijenta sa multiplim mijelomom.

Vidljiva je rezidualna metabolička aktivnost u području ilijačne kosti i pojačan metabolizam u supraklavikularnom limfnom čvoru lijevo. (A) PET, projekcija maksimalne intenzivnosti; (B i C) spojene PET/MR slike, koronalne T1

Izvor: Vitor T, Martins KM, Ionescu TM, Cunha MLD, Baroni RH, Garcia MRT, Wagner J, Campos GC Neto, Nogueira SA, Guerra EG, Amaro E Junior. PET/MRI: a novel hybrid imaging technique.

Major clinical indications and preliminary experience in Brazil. Einstein (Sao Paulo). 2017 Jan-Mar;15(1):115-118. doi: 10.1590/S1679-45082017MD3793. PMID: 28444102; PMCID: PMC5433320.



Slika 12: Rak pločastih stanica desne strane jezika; s lijeva nadesno PET/CT, PET/MR, T2w MR

Izvor: Kuhn FP, Hüllner M, Mader CE, Kastrinidis N, Huber GF, von Schulthess GK, Kollias S, Veit-Haibach P. Contrast-enhanced PET/MR imaging versus contrast-enhanced PET/CT in head and neck cancer: how much MR information is needed? *J Nucl Med.* 2014 Apr;55(4):551-8. doi: 10.2967/jnumed.113.125443. Epub 2014 Feb 3. PMID: 24491410.

6.2. GINEKOLOŠKI TUMORI I TUMORI DOJKE

PET/MR pruža veću dijagnostičku pouzdanost za razlikovanje benignih od malignih lezija cerviksa maternice u usporedbi sa PET/CT-om (12).

MR dojke obično se koristi za procjenu opsega tumora, odgovora na kemoterapiju i procjenu aksilarnih metastaza. PET/MR snimanje spaja metaboličke, anatomske, spektroskopske, difuzijske i perfuzijske podatke u jednom pregledu u svrhu otkrivanja i/ili daljnjeg razumijevanje biologije raka dojke. Osjetljivije je od PET/CT-a za određivanje veličine tumora (T stadij bolesti), kod multifokalne bolesti i utvrđivanja aksilarnih metastaza (13).

6.3. PULMOLOGIJA

Rak pluća je izazov za dijagnostičku primjenu PET/MR-a zbog otežanog otkrivanja malih plućnih čvorova kao i zbog artefakata uslijed respiratornih pokreta. Potencijalna prednost PET/MR-a jest u procjeni lezija stijenke prsnog koša i medijastinuma kao i mogućnost istovremenog otkrivanja metastaza u mozgu, koštanoj srži, nadbubrežnoj žlijezdi i jetri, koje nisu vidljive PET/CT-om (13).

6.4. NEUROLOGIJA

MR pretraga s kontrastom primarna je slikovna metoda za dijagnosticiranje, kirurško planiranje i praćenje liječenja primarnih tumora i metastaza mozga. Kod nuklearno medicinskih pretraga najčešće se koristi ^{18}F -FDG PET za razlikovanje nekroze uzrokovane zračenjem od recidiva tumora (14).

Magnetska rezonancija je dijagnostička metoda izbora za procjenu neuro-onkoloških, neurodegenerativnih bolesti i epilepsije. PET/MR može pružiti funkcionalne informacije za prepoznavanje degenerativnih uzoraka specifičnih za Parkinsonovu bolest, multiplu sistemsku atrofiju, progresivnu supranuklearnu paralizu i kortikobazalnu degeneraciju (14). PET/MR omogućuje otkrivanje neurodegeneracije pomoću PET farmaka za otkrivanje amiloidnih i tau proteina u ispitivanjima kod Alzheimerove bolesti, za predviđanje progresije i razlikovanje od drugih oblika demencije (14).

6.5. PEDIJATRIJSKA ONKOLOGIJA

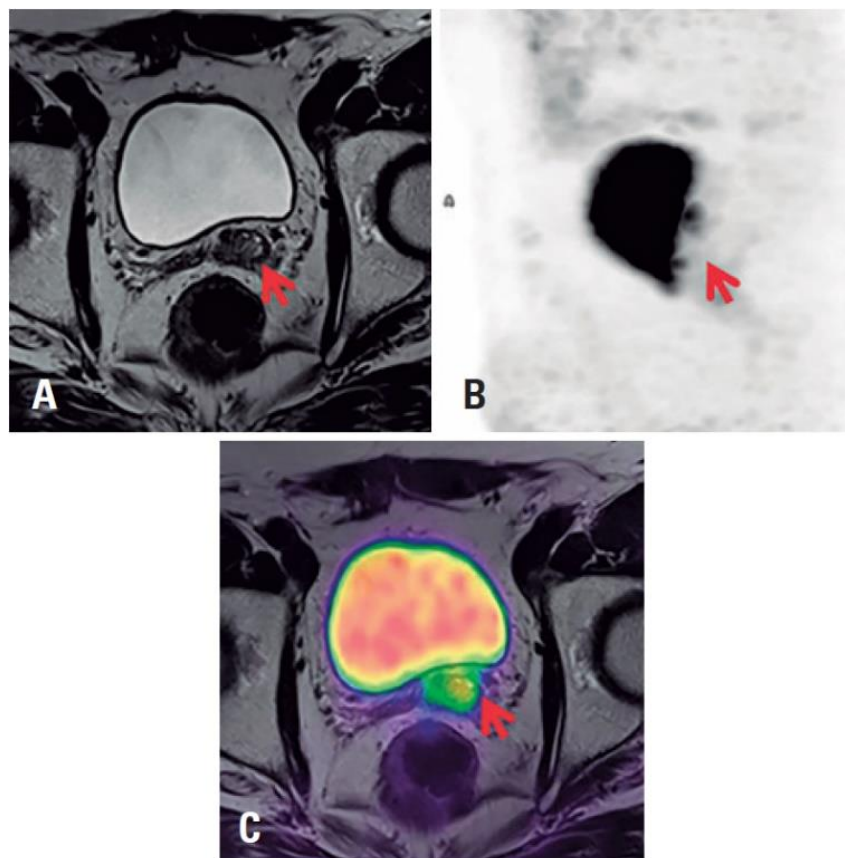
PET/MR s ^{18}F -FDG omogućuje sigurnije, specifičnije i učinkovitije dijagnosticiranje karcinoma kod pedijatrijskih pacijenata od bilo kojeg druge slikovne dijagnostičke metode. Na temelju dosad prikupljenih podataka, najčešće se primjenjuje u pacijenata s limfomima i sarkomima, koji su najčešće upućeni i na PET/CT pretrage. Glavna prednost PET/MR kod ovih pacijenata u odnosu na PET/CT je uvelike smanjeno izlaganje ionizirajućem zračenju, čak i do 70%. PET/MR pruža odličan kontrast mekog tkiva i pokazuje jednaku ili bolju senzitivnost u usporedbi s PET/CT-om u otkrivanju maligno promijenjenih limfnih čvorova. Kod pedijatrijskih bolesnika sa sarkomom kosti i mekog tkiva MR je već standardna dijagnostička metoda za evaluaciju proširenosti tumora. Često se izvodi i PET/CT cijelog tijela za dodatnu evaluaciju proširenosti bolesti. Kod pedijatrijskih pacijenata PET/MR omogućuje lokalnu evaluaciju i evaluaciju cijelog tijela u jednom snimanju (15).

6.6. UROLOGIJA

PET/MR pokazuje veću točnost u dijagnosticiranju raka prostate u usporedbi s PET/CT snimanjem. To je od posebne važnosti kod pacijenata s kronično povišenim vrijednostima

prostata specifičnog antigena (PSA) i negativnim rezultatima biopsije. PET/MR omogućuje i točniju lokalizaciju mjesta biopsije (16).

Potencijalna prednost snimanja PET/MR-om u usporedbi s PET/CT-om je u korištenju MR podataka radi bolje detekcije lezija, međutim konačni utjecaj na ishod kod pacijenata s karcinomom prostate još nije jasan (16).



Slika 13: 68Ga-PSMA PET/MR pacijenta s recidivom karcinoma prostate u području lijevog sjemenog mjehurića

– vidljiva je ekspresija PSMA u leziji. (A) MR slika, aksijalni T2; (B) PET, projekcija maksimalne intenzivnosti; (C) fuzijska PET/MR slika, aksijalni T2

Izvor: Vitor T, Martins KM, Ionescu TM, Cunha MLD, Baroni RH, Garcia MRT, Wagner J, Campos GC Neto, Nogueira SA, Guerra EG, Amaro E Junior. PET/MRI: a novel hybrid imaging technique.

Major clinical indications and preliminary experience in Brazil. Einstein (Sao Paulo). 2017 Jan-Mar;15(1):115-118. doi: 10.1590/S1679-45082017MD3793. PMID: 28444102; PMCID: PMC5433320.

6.7. KARDIOLOGIJA

PET/MR sve se češće koristi u kliničkoj praksi za procjenu koronarne bolesti, te infiltrativnih i upalnih bolesti srca. Koronarna ishemija najčešća je indikacija za PET/MR srca. Koristan je u procjeni koronarnog protoka i funkcionalne koronarne rezerve (PET) uz istodobni funkcionalni prikaz miokarda uz pomoć MR-a. Korekcija respiratornih i srčanih pokreta omogućuje istovremenu akviziciju PET/MR-a, pa se PET/MR pokazao superiorniji PET/CT-u (17).

6.8. GASTROENTEROLOGIJA

Pokazalo se da je PET/MR osobito koristan za procjenu metastaza u jetri. PET/MR sa F^{18} – FDG osjetljiviji je i specifičniji za otkrivanje metastaza kolorektalnih karcinoma u jetri u usporedbi sa zasebnim snimanjima (PET i MR) (17).

Budući da mnogi pacijenti sa gastroenteropankreatičnim neuroendokrinim tumorom prolaze specifična MR i PET snimanja jetre tijekom rutinskog postavljanja dijagnoze te nakon terapije, kombinirani PET/MR pristup pruža mogućnost da se odgovor dobije jednim snimanjem. Pokazalo se da PET/MR s ^{68}Ga obilježenim analozima somatostatina točno identificira više neuroendokrinih lezija od PET/CT-a te omogućuje njihovu bolju vidljivost (17).

7. ULOGA RADIOLOŠKOG TEHNOLOGA U PRIMJENI PET/MR-a

Radiološki tehnolozi u nuklearnoj medicini moraju biti educirani za rad u vrućem laboratoriju, primjenu radionuklida i radiofarmaka pacijentima te izvođenje slikovne dijagnostike, odnosno snimanje. U radiologiji njihov je rad uglavnom vezan za izvođenje snimanja (CT, MR). U hibridnoj slikovnoj dijagnostici, moraju biti osposobljeni za rad u oba područja, što zahtijeva odgovarajuću edukaciju. Najzahtjevniji dio u PET/MR oslikavanju je akvizicija MR slika za što je uz edukaciju važno i iskustvo radiološkog tehnologa kako bi kvaliteta pretrage bila optimalna. Razvojem hibridnih tehnologija u budućnosti će vjerojatno biti potrebno uvesti dodatne edukacije koje će obuhvatiti različite modalitete snimanja (9, 18).

8. ZAKLJUČAK

PET/MR hibridna tehnika mogla bi uskoro postati jedna od vodećih slikovnih dijagnostičkih metoda, naročito u onkologiji, i to u dijagnostici i praćenju onkoloških bolesti. S obzirom na tehnološka dostignuća koja su omogućila implementaciju PET unutar MR uređaja, PET/MR uređaji su postali vrlo sofisticiran dijagnostički alat (2). Najveći problem PET/MR tehnologije su slaba zastupljenost uređaja u svijetu, kao i nedostatna stručna edukacija radioloških tehnologa u upravljanju uređajem (9,18). Kako bi se iskoristio puni potencijal PET/MR uređaja potrebno je uspostavljanje jedinstvenih kliničkih protokola za primjenu ove tehnologije te racionalnih i praktičnih protokola za snimanje (3).

LITERATURA

1. Bolus NE, George R, Washington J, Newcomer BR. PET/MRI: the blended-modality choice of the future? *J Nucl Med Technol.* 2009 Jun;37(2):63-71; quiz 72-3. doi: 10.2967/jnmt.108.060848. Epub 2009 May 15. PMID: 19447852.
2. Shah N. J. Hybrid MR-PET imaging: systems, methods and applications. Cambridge; Royal Society of Chemistry; 2019. p. 205-213, p. 275-287, p. 301-302, p. 381-399
3. Wehrl HF, Sauter AW, Divine MR, Pichler BJ. Combined PET/MR: a technology becomes mature. *J Nucl Med.* 2015 Feb;56(2):165-8. doi: 10.2967/jnumed.114.150318. Epub 2015 Jan 15. PMID: 25593114.
4. Westbrook C., Kaut Roth C., Talbot J. MRI in Practice. West Sussex: Wiley-Blackwell; 2011. p. 1-20.
5. Cherry S. R., Dahlborn M., Phelps M. E. PET Physics, Instrumentation, and Scanners. New York; Springer; 2006. p. 1-9
6. Surti S. Update on time-of-flight PET imaging. *J Nucl Med.* 2015 Jan;56(1):98-105. doi: 10.2967/jnumed.114.145029. Epub 2014 Dec 18. PMID: 25525181; PMCID: PMC4287223.
7. Muzic RF Jr, DiFilippo FP. Positron emission tomography-magnetic resonance imaging: technical review. *Semin Roentgenol.* 2014;49(3):242-254. doi:10.1053/j.ro.2014.10.001
8. Catana C. Principles of Simultaneous PET/MR Imaging. *Magn Reson Imaging Clin N Am.* 2017;25(2):231-243. doi:10.1016/j.mric.2017.01.002
9. Parikh N, Friedman KP, Shah SN, Chandarana H. Practical guide for implementing hybrid PET/MR clinical service: lessons learned from our experience. *Abdom Imaging.* 2015 Aug;40(6):1366-73. doi: 10.1007/s00261-015-0444-6. PMID: 25985966; PMCID: PMC4534342.
10. Umutlu L, Beyer T, Grueneisen JS, Rischpler C, Quick HH, Veit-Haibach P, Eiber M, Purz S, Antoch G, Gatidis S, Nikolaou K, Schaefer JF, Rausch I, Herrmann K; Vorstand der Interdisziplinären AG für Hybride Bildgebung in alphabetischer Reihenfolge;; Vorstand der Deutschen Röntgengesellschaft (DRG) und der Deutschen Gesellschaft für Nuklearmedizin (DGN) in alphabetischer Reihenfolge:. Whole-Body [18F]-FDG-PET/MRI for Oncology: A Consensus Recommendation. *Nuklearmedizin.* 2019 Mar;58(2):68-76. English. doi: 10.1055/a-0830-4453. Epub 2019 Feb 28. PMID: 30818412.

11. Gaertner FC, Fürst S, Schwaiger M. PET/MR: a paradigm shift. *Cancer Imaging*. 2013 Feb 27;13(1):36-52. doi: 10.1102/1470-7330.2013.0005. PMID: 23446110; PMCID: PMC3584300.
12. Melsaether A, Moy L. Breast PET/MR Imaging. *Radiol Clin North Am*. 2017 May;55(3):579-589. doi: 10.1016/j.rcl.2016.12.011. Epub 2017 Feb 1. PMID: 28411681; PMCID: PMC6080619.
13. Vitor T, Martins KM, Ionescu TM, Cunha MLD, Baroni RH, Garcia MRT, Wagner J, Campos GC Neto, Nogueira SA, Guerra EG, Amaro E Junior. PET/MRI: a novel hybrid imaging technique. Major clinical indications and preliminary experience in Brazil. *Einstein (Sao Paulo)*. 2017 Jan-Mar;15(1):115-118. doi: 10.1590/S1679-45082017MD3793. PMID: 28444102; PMCID: PMC5433320.
14. Rice SL, Friedman KP. Clinical PET-MR Imaging in Breast Cancer and Lung Cancer. *PET Clin*. 2016 Oct;11(4):387-402. doi: 10.1016/j.cpet.2016.05.008. PMID: 27593245; PMCID: PMC5538357.
15. Miller-Thomas MM, Benzinger TL. Neurologic Applications of PET/MR Imaging. *Magn Reson Imaging Clin N Am*. 2017 May;25(2):297-313. doi: 10.1016/j.mric.2016.12.003. Epub 2017 Jan 26. PMID: 28390530; PMCID: PMC5485669.
16. Daldrup-Link H. How PET/MR Can Add Value For Children With Cancer. *Curr Radiol Rep*. 2017 Mar;5(3):15. doi: 10.1007/s40134-017-0207-y. Epub 2017 Feb 21. PMID: 28695063; PMCID: PMC5501255.
17. Sałyga A, Guzikowska-Ruszkowska I, Czepczyński R, Ruchała M. PET/MR - a rapidly growing technique of imaging in oncology and neurology. *Nucl Med Rev Cent East Eur*. 2016;19(1):37-41. doi: 10.5603/NMR.2016.0007. PMID: 26841378.
18. Broski SM, Goenka AH, Kemp BJ, Johnson GB. Clinical PET/MRI: 2018 Update. *AJR Am J Roentgenol*. 2018 Aug;211(2):295-313. doi: 10.2214/AJR.18.20001. Epub 2018 Jun 27. PMID: 29949413.
19. Ehman EC, Johnson GB, Villanueva-Meyer JE, Cha S, Leynes AP, Larson PEZ, Hope TA. PET/MRI: Where might it replace PET/CT? *J Magn Reson Imaging*. 2017 Nov;46(5):1247-1262. doi: 10.1002/jmri.25711. Epub 2017 Mar 30. PMID: 28370695; PMCID: PMC5623147.

PRIVITCI

Privitak A: Popis ilustracija

Slike

Slika 1: Poravnanje vodikovih atoma u prisutnosti vanjskog magnetskog polja, prikaz neto magnetizacijskog vektora.....	9
Slika 2: Precesija vodikovog atoma oko vanjskog magnetskog polja.....	10
Slika 3: Longitudinalna ravnina, transverzalna ravnina i kut okretanja.....	11
Slika 4: Fazna usklađenost vodikovih atoma pri rezonanciji.....	12
Slika 5: T1 vrijeme relaksacije.....	13
Slika 6: T2 vrijeme relaksacije.....	14
Slika 7: Proces β^+ raspada i anihilacija.....	16
Slika 8: Prvi simultani PET/MR uređaj sa slikom fantoma.....	20
Slika 9: Standardne MR bazirane atenuacijske mape.....	24
Slika 10: Biograph mMR PET/MR uređaj.....	27
Slika 11: Post-terapijske whole body ^{18}F -FDG PET/MR slike pacijenta sa multiplim mijelomom.	30
Slika 12: Rak pločastih stanica desne strane jezika; s lijeva nadesno PET/CT, PET/MR, T2w MR....	31
Slika 13: ^{68}Ga -PSMA PET/MR pacijenta s recidivom karcinoma prostate u području lijevog sjemenog mjehurića.....	33

ŽIVOTOPIS

Rođen sam 14. Prosinca 1999. Godine u Varaždinu. Završetkom osnovne škole Donji Kraljevec upisujem Srednju školu Čakovec, smjer opća gimnazija. Završetkom srednje škole odličnim uspjehom upisujem Studij radiološke tehnologije na Fakultetu zdravstvenih studija Sveučilišta u Rijeci. Tijekom fakultetskog obrazovanja aktivno volontiram u Terenskoj jedinici „dr. Ante Švalba“ Gradskog društva Crvenog križa Rijeka i udruzi Ri Rock. Bio sam predstavnik smjera Radiološke tehnologije u Studentskom zboru Fakulteta zdravstvenih studija Sveučilišta u Rijeci (SZ FZSRi) ak. god. 2019./2020. te 2020./2021. akademske godine 2019./2020. odabran sam za Predsjednika studentskog zbora Fakulteta zdravstvenih studija Sveučilišta u Rijeci, te ak. god. 2020./2021. za zamjenika predsjednice SZ FZSRi. Godine 2021. postajem koordinator studenata volontera Fakulteta zdravstvenih studija. Godine 2021. dobivam Dekanovu nagradu „Viktor Finderle“ za odličan uspjeh i aktivizam na Fakultetu zdravstvenih studija Sveučilišta u Rijeci.