

# Uloga intervencijske radiologije u liječenju i dijagnostici aneurizme abdominalne aorte

---

Rošić Novak, Jan

Undergraduate thesis / Završni rad

2022

*Degree Grantor / Ustanova koja je dodijelila akademski / stručni stupanj:* **University of Rijeka, Faculty of Health Studies / Sveučilište u Rijeci, Fakultet zdravstvenih studija u Rijeci**

*Permanent link / Trajna poveznica:* <https://um.nsk.hr/um:nbn:hr:184:134594>

*Rights / Prava:* [In copyright](#)/[Zaštićeno autorskim pravom.](#)

*Download date / Datum preuzimanja:* **2024-07-17**

*Repository / Repozitorij:*

[Repository of the University of Rijeka, Faculty of Health Studies - FHSRI Repository](#)



SVEUČILIŠTE U RIJECI  
FAKULTET ZDRAVSTVENIH STUDIJA  
PREDDIPLOMSKI STRUČNI STUDIJ RADIOLOŠKE TEHNOLOGIJE

Jan Rošić Novak

ULOGA INTERVENCIJSKE RADIOLOGIJE U LIJEČENJU I DIJAGNOSTICI  
ANEURIZME ABDOMINALNE AORTE  
Završni rad

Rijeka, 2022.

UNIVERSITY OF RIJEKA  
FACULTY OF HEALTH STUDIES  
GRADUATE UNIVERSITY STUDY OF RADIOLOGIC TECHNOLOGY

THE ROLE OF INTERVENTIONAL RADIOLOGY IN THE TREATMENT AND  
DIAGNOSIS OF ABDOMINAL AORTIC ANEURYSM

Bachelor thesis

Rijeka, 2022.

Mentor rada: Karlo Blažetić, predavač

Završni rad obranjen je dana \_\_\_\_\_ u/na \_\_\_\_\_, pred  
povjerenstvom u sastavu:

1. \_\_\_\_\_

2. \_\_\_\_\_

3. \_\_\_\_\_



Sveučilište u Rijeci • Fakultet zdravstvenih studija  
University of Rijeka • Faculty of Health Studies  
Viktora Cara Emilina 5 • 51000 Rijeka • CROATIA  
Phone: +385 51 688 266  
www.fzsri.uniri.hr

Rijeka, 19. 09. 2022.

### Odobrenje nacrt završnog rada

Povjerenstvo za završne i diplomske radove Fakulteta zdravstvenih studija Sveučilišta u  
Rijeci odobrava nacrt završnog rada:

ULOGA INTERVENCIJSKE RADIOLOGIJE U LIJEČENJU I DIJAGNOSTICI  
ANEURIZME ABDOMINALNE AORTE: rad s istraživanjem

THE ROLE OF INTERVENTIONAL RADIOLOGY IN THE TREATMENT AND DIAGNOSIS OF  
ABDOMINAL AORTIC ANEURYSM: research

Student: Jan Rošić Novak

Mentor: Karlo Blažetić, predavač

Sveučilište u Rijeci, Fakultet zdravstvenih studija  
Preddiplomski stručni studij Radiološka tehnologija

Povjerenstvo za završne i diplomske radove

Predsjednik Povjerenstva

Pred. Helena Štrucelj, dipl. psiholog – prof.

## SADRŽAJ

1. UVOD .....	1
2. KRVNE ŽILE .....	3
2.1 Grada i funkcija krvnih žila .....	3
2.2 Vrste krvnih žila .....	3
2.2.1 Arterije .....	4
2.3. AORTA .....	4
2.3.1. Abdominalna aorta .....	5
3. ANEURIZMA ABDOMINALNE AORTE .....	7
3.1. Faktori rizika AAA .....	8
3.2. Epidemiologija AAA .....	9
3.3. Patogeneza .....	9
3.4. Simptomi AAA .....	11
3.5. Komplikacije AAA .....	11
3.6. Dijagnostički postupak .....	12
3.6.1. Ultrazvuk color-Doppler .....	12
3.6.2. Magnetna rezonanca .....	15
3.6.3. Kompjuterizirana tomografija .....	16
3.6.4. Digitalna subtrakcijska angiografija .....	19
3.7. Liječenje AAA .....	21
4. CILJEVI I HIPOTEZE .....	24
4.1. Ciljevi istraživanja .....	24
4.2. Hipoteze: .....	25
5. ISPITANICI I METODE .....	25
5.1. Ispitanici .....	25
5.2. Metode .....	29
6. REZULTATI I RASPRAVA .....	30
6.1. Rezultati .....	30
6.2. Rasprava .....	32
7. ZAKLJUČAK .....	34
8. LITERATURA .....	35
9. PRIVITCI .....	40

**Komentirano [kb1]:** Pazi na tehničku obradu. Ispravi odmah u tekstu ... font, italic, bold itd....npr :

<a href="#">1. UVOD</a>	10
<a href="#">2. ANATOMIJA KOLJENA</a>	12
<a href="#">2.1. Koljeni zglobov (<i>articulatio genus</i>)</a>	12
<a href="#">2.2. Dijelovi zgloba</a>	13
<a href="#">2.2.1. Zglobna tijela (<i>fascies articulares</i>)</a>	13
<a href="#">2.2.2. Zglobna čahura (<i>capsula articularis</i>)</a>	13
<a href="#">2.2.3. Zglobna šupljina (<i>cavitas articularis</i>)</a>	13
<a href="#">2.2.4. Bedrena kost (<i>femur</i>)</a>	13
<a href="#">2.2.5. Goljenična kost (<i>tibia</i>)</a>	14
<a href="#">2.2.6. Iver (<i>patella</i>)</a>	15
<a href="#">2.3. Mišići koljena</a>	16
<a href="#">2.3.1. Mišići natkoljenice</a>	16
<a href="#">2.3.2. Mišići potkoljenice</a>	17
<a href="#">2.4. Krvožilni sustav koljena</a>	18
<a href="#">2.4.1. Arterije</a>	19
<a href="#">2.4.2. Vene</a>	19
<a href="#">2.5. Živčani sustav koljena</a>	20
<a href="#">2.6. Menisci koljenog zgloba</a>	20
<a href="#">2.7. Ligamenti</a>	21
<a href="#">3. OZLIJEDE KRIŽNIH LIGAMENATA</a>	23
<a href="#">3.1. Ozljede prednjeg križnog ligamenta</a>	23
<a href="#">3.2. Ozljede stražnjeg križnog ligamenta</a>	24
<a href="#">4. MAGNETNA REZONANCA</a>	25
<a href="#">4.1. MR uređaj</a>	25
<a href="#">4.1.1. Magnet</a>	25
<a href="#">4.1.2. Gradijentne zavojnice</a>	26
<a href="#">4.1.3. Radiofrekventne zavojnice</a>	26
<a href="#">4.1.4. Operatorska konzola</a>	27
<a href="#">4.2. Princip rada MR uređaja</a>	27
<a href="#">4.2.1. T1 relaksacijsko vrijeme</a>	28
<a href="#">4.2.2. T2 relaksacijsko vrijeme</a>	28
<a href="#">4.2.3. Protionska gustoća tkiva</a>	29
<a href="#">4.2.4. Ekstrinzični parametri pulsnih sekvenci</a>	29
<a href="#">4.2.5. MR pulsne sekvence</a>	30
<a href="#">5. DIJAGNOSTIKA OZLIJEDE KRIŽNIH LIGAMENATA KOLJENA</a>	32
<a href="#">5.1. Fizikalni pregled</a>	32
<a href="#">5.2. Ultrazvuk koljena</a>	32
<a href="#">5.3. CT koljena</a>	33
<a href="#">5.4. MR koljena</a>	33
<a href="#">5.4.1. Priprema pacijenta</a>	33
<a href="#">5.4.2. Položaj pacijenta</a>	34
<a href="#">5.4.3. Protokol snimanja</a>	35
<a href="#">5.4.3.1. Lokalizator</a>	35
<a href="#">5.4.3.2. Sekvence u standardnom protokolu</a>	35
<a href="#">5.4.4. Prikaz križnih ligamenta u različitim presjecima</a>	36
<a href="#">5.4.5. Prikaz ozljeda križnih ligamenata</a>	37
<a href="#">6. CILJEVI I HIPOTEZE</a>	38
<a href="#">6.1. Ciljevi istraživanja</a>	38
<a href="#">6.2. Hipoteze</a>	38

## **POPIS KRATICA**

AAA – aneurizma abdominalne aorte

DSA – digitalna subtrakcijska angiografija

EVAR – endovaskularni popravak AAA (eng. *endovascular treatment of abdominal aortic aneurysms*)

CT – kompjuterizirana tomografija (eng. *computed tomography*)

CTA – CT angiografija

UTZ – ultrazvuk

MR – magnetna rezonanca

MRA – MR angiografija

## SAŽETAK

AAA ozbiljno je medicinsko stanje i povezuje se s visokom stopom morbiditeta i mortaliteta, stoga su točna dijagnoza, prijeoperativna procjena te odgovarajuće liječenje ključni za poboljšane ishode pacijenata.

**Cilj istraživanja:** Utvrditi postotak pacijenata s nalazom *endoleaka* koji je bio postoperativna komplikacija EVAR-a u bolesnika uključenih u ovo istraživanje te korelirati incidenciju AAA sa starosnom dobi i spolom pacijenata, tj, utvrditi je li promjer AAA u liječenih pacijenata veći od 5,5 cm.

**Metode:** Istraživanje je obuhvatilo 60 nasumično odabranih ispitanika, od toga 46 muškog spola (77%) i 14 ženskog spola (23%) koji su bili podvrgnuti dijagnostičkom pregledu CT aortografije u razdoblju od 01.05.2021. do 01.05.2022. godine, te 19 pacijenata koji su bili podvrgnuti intervencijskom zahvatu EVAR na Kliničkom zavodu za radiologiju, u razdoblju od 01.02.2020. do 01.07.2022.

**Rezultati:** Podjelom ispitanika u dobne razrede, najviše, njih 27 ili 45% bilo je u dobi od 71. do 80. godine. AAA su bile najčešće kod muških pacijenata u dobnoj skupini 71-80 godina, 21 slučaj ili 35%, a kod ženskih pacijenata se također pokazalo kako su AAA najčešće u dobnoj skupini 71-80 godina, 6 slučajeva ili 10% od ukupnog broja ispitanika. Od ukupnog broja od 19 pacijenata liječenih metodom EVAR, kod njih 16 ili 84% nije bio prisutan *endoleak*.

**Zaključak:** S obzirom na dobivene rezultate, istraživanje je pokazalo da većina liječenih pacijenata nema prisutan *endoleak* te da muškarci i starije osobe imaju veći rizik od AAA.

**Ključne riječi:** aneurizma abdominalne aorte, dijagnostički postupak kod AAA, endovaskularni popravak AAA, intervencijska radiologija



## **ABSTRACT**

AAA is a serious medical condition and is associated with a high rate of morbidity and mortality, therefore accurate diagnosis, preoperative evaluation, and appropriate management are critical for improved patient outcomes.

**Purpose:** To determine the percentage of patients with an endoleak that was a postoperative complication of EVAR in the patients included in this study and to correlate the incidence of AAA with the age and gender of the patients, i.e. to determine whether the diameter of the AAA in the treated patients is greater than 5.5 cm.

**Methods:** The research included 60 randomly selected subjects, of which 46 were male (77%) and 14 were female (23%), who underwent a CT aortography diagnostic examination in the period from May 1, 2021. until 01.05.2022. year, and 19 patients who underwent the EVAR interventional procedure at the Clinical Institute of Radiology, in the period from February 1, 2020. until 01.07.2022.

**Results:** By dividing the respondents into age groups, at most, 27 or 45% of them were between the ages of 71 and 80. AAAs were most common in male patients in the age group 71-80 years, 21 cases or 35%, and in female patients it was also shown that AAAs were most common in the age group 71-80 years, 6 cases or 10% of the total number of subjects. Out of the total number of 19 patients treated with EVAR, 16 or 84% did not have an endoleak.

**Conclusion:** Considering the obtained results, the research showed that the majority of treated patients do not have an endoleak and that men and the elderly have a higher risk of AAA.

**Key words:** abdominal aortic aneurysm, endovascular treatment of AAA, diagnostic procedure in AAA, interventional radiology

## 1. UVOD

Mrežu krvnih žila u tijelu čovjeka čine arterije, arteriole, kapilare, venule i vene. Vene su žile koje vode krv prema srcu, dok su arterije žile koje vode krv od srca. Stijenke arterija i vena izgrađene su od triju slojeva: sloja endotela (*tunica interna*), mišićnica (*tunica media*) i vanjskog sloja vezivnoga tkiva (*tunica externa*). Arterije, odnosno žile kucavice imaju dobro razvijena sva tri sloja stijenke, a stijenka arterija deblja je od stijenke vena da bi podnijela veliki pritisak pod kojim krv izlazi iz srca (1).

Kardiovaskularni sustav može se podijeliti u dva dijela, mali i veliki krvotok. Zahvaljujući malom krvotoku dolazi do oksigenacije krvi u plućima, pa se iz tog razloga naziva i plućnim krvotokom, dok je zadaća velikog krvotoka opskrba organizma krvlju, pa se naziva i tjelesnim krvotokom (2).

Srce je šuplji mišić podijeljen na dva dijela, od kojih svaki ima pretkljetku i kljetku. Kontrakcijom desne pretkljetke krv se izbacuje u desnu kljetku, a iz desne kljetke preko plućne arterije, venska krv odlazi u pluća. U kapilarnoj mreži pluća krv se oksigenira, te kao arterijska krv, plućnim venama dolazi u lijevu pretkljetku, a potom u lijevu kljetku. Kontrakcijom lijeve kljetke krv se izbacuje u aortu, odakle se arterijama raspodjeljuje po tijelu, te preko kapilarne mreže prelazi u vene i ponovno se vraća u desnu pretkljetku. Na srcu se razlikuju baza, vrh, dvije površine i dva ruba. Na bazi srca nalaze se tri velike krvne žile koje zajedno oblikuju krunu srca (*corona cordis*). S desna nalijevo, to su: gornja šuplja vena, deblo plućne arterije (*truncus pulmonalis*) i aorta. (2).

Riječ aorta dolazi od starogrčke riječi aorté, što je produženi oblik riječi *αἴρω* (*aeiro*), te znači „podići“, „biti obješen.“ (3). Osim što je glavna žila velikoga optoka, ujedno je i najveća arterija u tijelu. Klasificira se na uzlaznu aortu (*aorta ascendens*), luk aorte (*arcus aortae*) te na silaznu aortu (*aorta descendens*). Silazna aorta dijeli se na prsni dio (*aorta thoracica*) i na trbušni dio (*aorta abdominalis*). Aorta započinje u lijevoj kljetki, te se proteže kroz prsnu i trbušnu šupljinu do razine 4. slabinskog kralješka, gdje se završno trbušna aorta dijeli na lijevu i desnu zajedničku ilijačnu arteriju, koje prehranjuju organe i stijenke zdjelice te donje ekstremitete (1). Upravo je trbušna aorta najčešće sjelo svih aneurizmi aorte, s incidencijom od oko 0,5 - 3% stanovništva (4).

Aneurizma predstavlja trajno proširenje lumena arterije za više od 50% njenog normalnog lumena, a primarni razlog razvoja aneurizme abdominalne aorte (AAA) uključuje

proteolitičku razgradnju proteina izvanstaničnog matriksa elastina i kolagena u stanicama glatkog mišićnog tkiva, što na kraju rezultira upalnom progresijom i rupturom (4). Kao i kod većine bolesti, pa tako i AAA, pravovremena dijagnoza obično ukazuje na bolji ishod, stoga je vrlo važno identificirati patologiju što je prije moguće.

Glavne metode koje se koriste u dijagnosticiranju AAA jesu ultrazvuk, kompjuterizirana tomografija, magnetska rezonancija, te digitalna subtrakcijska angiografija (DSA). Odabir ovisi o mjestu i veličini aneurizme, kao i o dobi bolesnika, funkciji bubrega i drugim stanjima (5). Digitalna subtrakcijska angiografija je invazivna radiološka metoda koja se koristi u dijagnostičkoj i intervencijskoj radiologiji. Strukture visoke gustoće kao što su kosti, digitalno se suptrahiraju („oduzimaju“) sa slike, čime se omogućuje točan prikaz krvnih žila ispunjenih kontrastnim sredstvom. Upravo to svojstvo čini DSA metodom izbora kod dijagnostike aneurizmi (6).

U prvom djelu ovog rada prikazat će se dijagnostički i terapijski postupci u bolesnika s AAA, dok će se u drugom prikazati incidencija postoperativnih komplikacija kod pacijenata liječenih metodom *Endovascular treatment of abdominal aortic aneurysms* (EVAR), od kojih je *endoleak* jedna od najčešćih komplikacija. Nadalje, procjeniti će se incidencija pojave AAA s obzirom na dob i spol. Kod pacijenata koji su bili liječeni metodom EVAR, utvrdit će se da li je promjer AAA veći od 5,5cm.

## 2. KRVNE ŽILE

Krvne žile su dio cirkulacijskog sustava čija je uloga prijenos krvi po ljudskom organizmu. Čine zatvorenu petlju koja počinje i završava u srcu, te zajedno sa srcem, krvne žile čine krvožilni sustav. Krvne žile sudjeluju u prijenosu hranjivih tvari do organa i tkiva, ali sudjeluju i u eliminaciji štetnih tvari. Primarna svrha i značajna uloga krvnih žila je oksigenacija stanica (7). Periferni sustav žila uključuje sve krvne žile koje se nalaze izvan srca, a klasificira se na arterije, arteriole, kapilare, venule i vene. Arterije i arteriole odvođuju krv od klijetke srca, te se granaju na manje ogranke sve do kapilaranog spleta, gdje se vrši mjena tvari između krvi i tjelesnih stanica, a dok venule i vene vraćaju krv iz kapilara u pretklijetke (8).

### 2.1 Građa i funkcija krvnih žila

Funkcija i struktura svih segmenata perifernog sustava žila varira ovisno o organu koji opskrbljuje. Osim kapilara, sve krvne žile se sastoje od tri sloja: vanjski sloj ili *tunica externa*, koji pruža strukturnu potporu i određuje oblik žile, srednji sloj ili *tunica media*, sastavljen od elastičnog i mišićnog tkiva koji regulira unutarnji promjer žile te unutarnji sloj ili *tunica interna*, koji se sastoji od endotelnih stanica koje omogućuju kretanje krvi bez trenja. Unutar svakog sloja, količina mišićnih i kolagenih vlakana varira, ovisno o veličini i položaju žile. Krvne žile sadrže glatke mišićne stanice koje se nalaze u srednjem sloju zajedno s elastičnim vlaknima i vezivnim tkivom. Iako se žile sastoje od glatkih mišića, kontrakcija skeletnih mišića ima važnu ulogu u kretanju krvi od periferije prema srcu u venskom sustavu (8).

### 2.2 Vrste krvnih žila

Kapilare su žile tankih stijenki sastavljene od sloja endotela i sadrže brojne sitne kapilarne pore koje su propusne za tvari male molekularne mase. Zadaća je kapilara izmjena tekućine, hranjivih tvari, elektrolita te drugih tvari između krvi i stanične tekućine, a zbog tankih stijenki izmjena se odvija prvenstveno putem difuzije. Između kapilara i venula nalaze se postkapilarni sfinkteri.

Venule su žile vrlo tankih stijenki i lako su sklona pucanju ukoliko dođe do prekomjernog volumena. Venule služe za prikupljanje krvi iz kapilara, a zatim krv putuje u veće vene. Baš kao i kod arterija, stijenke vena se također sastoje od triju slojeva, ali je tlak u venskom sustavu vrlo nizak. Stijenke vena su stoga tanke, međutim i dalje sadrže dovoljno mišića koji

**Komentirano [KB2]:** Napisati nazive na latinskom, tunica media, intima itd...

**Komentirano [KB3]:** Podnaslov ti glasi Vrste krvnih žila gdje na kraju uopće opisuješ vene, venule i kapilare... Pobrisao sam jedan dio gdje si pisao općenito o venama i kapilarama (jer se nije uklapao) pa ga možeš iskoristi ovdje u toj podjeli ili ga uvrsti pod građu i funkciju krvnih žila te izmjeni podnaslov vrste krvnih žila u Podjela arterija, arterije ili nešto slično?

omogućuju njihovo stezanje i širenje. Funkcija je vena prijenos krvi iz venula natrag u srce, a isto tako djeluju i kao glavni spremnik viška krvi. U bilo kojem trenutku, gotovo tri četvrtine volumena cirkulirajuće krvi nalazi se u venskom sustavu (8,9).

### 2.2.1 Arterije

Arterije i arteriole su dvije vrste krvnih žila koje prenose oksigeniranu krv. Arteriole su završni ogranci arterijskog sustava i također imaju razvijenu snažnu mišićnu stijenku pomoću koje se mogu potpuno zatvoriti ili se njezinim otpuštanjem mogu višestruko proširiti. Djeluju poput kontrolnih ventila kroz koje se krv propušta u kapilare, ovisno o potrebama (9). Arterije su krvne žile cjevastog oblika, te su odgovorne za transport tekućine (krvi za krvožilni sustav i limfe za limfni sustav) u organizmu. Njihova je funkcija uglavnom prijenos kisika, hranjivih tvari i hormona u odgovarajuće dijelove tijela. Glavna je zadaća arterija oksigenacija područja kojima nedostaje kisika, osim plućnih arterija koje prenose deoksigeniranu krv iz srca u pluća i umbilikalne arterije, koja prenosi deoksigeniranu krv od ploda do posteljice (10). Struktura arterija je promjenjiva i one se prilagođavaju putem signala primljenih iz središnjeg živčanog sustava, budući da također reagiraju na vanjski podražaj poput tlaka, temperature itd.. Vaskularni živci odgovorni su za inervaciju arterija omogućujući im promjenu na njihove podražaje. Kako se katekolamini (derivati aminokiseline tirozina) otpuštaju u krv, živci šalju signale arterijama da se suze ili prošire, što dovodi do promjena tlaka (11).

Arterije se sastoje od glatkih mišića koji dopuštaju stezanje i širenje putem parasimpatičkog živčanog sustava. Ključna je uloga arterija u održavanju homeostaze u tijelu. Tijekom procesa starenja kod pojedinih osoba zdravstveni problemi počinju se javljati u obliku zadebljanja arterija, dok slabe prehrambene navike potenciraju razvoj određenih patoloških stanja. Osim toga, arterije počinju okludirati zbog zadebljanja plaka poznatog kao ateroskleroza. Bitno je spomenuti da arterije imaju najjaču stijenku od svih perifernih žila jer su izložene najvećem krvnom pritisku koji dolazi iz lijeve klijetke, najsnažnijeg dijela srca. Iz tog se razloga središnji sloj stijenke arterije sastoji od više glatkih mišića koji se mogu proširiti ili suziti, što se prilagođava tlaku na arterijskim stijenkama tijekom sistole. Kako se mišić kontrahira, stijenke podnose veći tlak iz lijeve klijetke, otkuda krv prolazi kroz najveću arteriju poznatu kao aorta.

### 2.3. Aorta

Komentirano [KB4]: Oblikuj rečenice. Svaka druga rečenica počinje a Arterije.... Koristi riječi na povezivanje teksta

Aorta je žila s kojom započinje arterijski segment sustavnog krvotoka, izravno povezan sa srcem preko korijena aorte. Aortni zalistak je glavni dio korijena aorte i kada je otvoren omogućuje protok krvi iz srca u cijelo tijelo. Osim toga, aortni zalistak sprječava povratni protok krvi u srce kada je zatvoren. Kao i u ostatku tijela, za normalan je rad srca također potrebna krv. Lijeva i desna glavna koronarna arterija granaju se od korijena aorte kako bi osigurale potrebnu krv srca. Glavna funkcija aorte je transport oksigenirane krvi za opskrbu svih organa i stanica (12). Aorta je elastična arterija i najveća je arterija u ljudskom tijelu, s uobičajenim promjerom od 3 cm na početku, 2,5 cm u silaznom dijelu i 1,82 cm u abdomenu.

Aorta se dijeli na tri različita dijela koje kategoriziramo na uzlaznu aortu (*aorta ascendens*), luk aorte (*arcus aortae*) i silaznu aortu (*aorta descendens*). Uzlazna aorta kreće se u kranijalnim smjeru i dijeli na karotidnu arteriju, koja opskrbljuje mozak krvlju. Luk aorte, slično kao i uzlazna aorta, prenosi krv prema leđima i vratu. Glavne grane koje proizlaze iz luka aorte su brahiocefalično deblo (*truncus brachiocephalicus*), lijeva zajednička karotidna arterija (*a. carotis communis sinistra*), lijeva potključna arterija (*a. subclavia sinistra*). Silazna je aorta odgovorna za dovod krvi iz srca u manje žile u prsima ili rebrima. Konačno, trbušna aorta prenosi krv do ilijačnih arterija, što osigurava cirkulaciju za mnoge organe u abdominalnoj regiji (11). Silazna se aorta još dijeli na prsni dio (*aorta thoracica*) te na trbušni dio (*aorta abdominalis*), koji će biti detaljnije opisan u nastavku (1).

Komentirano [KB5]: kod uzlazne aorte samo napisati na šta se grana , trunku sbrachicefalicus, subclavija itd... ne u širinu nego samo navesti ugrubo...

### 2.3.1. Abdominalna aorta

Kao što je već navedeno abdominalna ili trbušna aorta nastavak je torakalne aorte, a započinje nakon prolaska kroz dijafragmu u razini dvanaestog torakalnog kralješka (13). Dugačka je oko 13 cm i završava bifurkacijom u visini četvrtog lumbalnog kralješka. Slično granama torakalne aorte, grane trbušne aorte mogu se podijeliti na visceralne i parijetalne. Međutim, klasifikacija koja se češće temelji na mjestu izlaska ogranaka aorte, stoga se dijele se na prednju, lateralnu i dorzalnu skupinu. Prednja skupina uključuje trbušno deblo te gornju i donju mezenteričnu arteriju. Trbušno deblo (*truncus coeliacus*) kratka je žila koja izlazi iz prednjeg dijela aorte neposredno niže od aortnog otvora dijafragme na razini donje granice T12 kralješka. deblo ispušta svoje tri grane; lijevu želučanu arteriju, zajedničku jetrenu arteriju i slezensku arteriju (*a. hepatis communis*, *a. gastrica sinistra* i *a. lienalis*). Ove arterije opskrbljuje jetru, želudac, abdominalni dio jednjaka, slezenu, gornji dio dvanaesnika i gornji dio gušterače. Gornja mezenterična arterija (*a. mesenterica superior*) je velika neparna

visceralna arterija koja se nalazi sprijeda, odmah ispod celijačne arterije. Opskrbljuje distalni dio dvanaesnika, tanko crijevo te uzlazni i transversalni dio debelog crijeva. Donja mezenterična arterija (*a. mesenterica inferior*) je velika visceralna arterija koja također izlazi sprijeda na razini L3. Opskrbljuje debelo crijevo od splenične fleksure do gornjeg dijela rektuma.

Lateralna skupina grana trbušne aorte uključuje suprarenalne, renalne i gonadne arterije. Srednje suprarenalne arterije (*aa. suprarenales mediae*) su male parne visceralne arterije koje se pojavljuju posteriorno s obje strane na razini prvog lumbalnog kralješka odnosno L1 s funkcijom opskrbe nadbubrežnih žlijezda. Bubrežne su arterije (*aa. renales*) visceralne arterije koje izlaze lateralno na razini između L1 i L2 i opskrbljuju bubrege. Gonadne arterije izlaze na razini L2. Kod muškaraca se gonadna arterija naziva testikularna arterija (*a. testicularis*), a kod žena jajnička arterija (*a. ovarica*). Dorzalna skupina grana uključuje inferiornu freničnu, lumbalnu i srednju sakralnu arteriju. Inferiorna mezenterična arterija (*a. mesenterica inferior*) velika je neparna visceralna arterija koja se grana sprijeda na razini L3, opskrbljuje debelo crijevo od slezenske fleksure do gornjeg dijela rektuma. Postoje četiri para parijetalnih lumbalnih arterija (*aa. lumbales*) te izlaze posterolateralno između razina L1 i L4 za opskrbu trbušne stijenke i leđne moždine. Srednja sakralna arterija je neparena parijetalna arterija koja nastaje posteriorno na razini L4 kako bi opskrbila trtičnu kost, lumbalne kralješke i sakrum.

Završne grane trbušne aorte, desna i lijeva zajednička ilijačna arterija (*a. iliaca communis dextra* i *a. iliaca communis sinistra*), izlaze iz bifurkacije ispred trupa L4 kralješka oko 1,25 cm lijevo od medijane ravnine. Zajedničke ilijačne arterije opskrbljuju donje udove, glutealnu regiju, organe i stijenke zdjelice (14,15). Abdominalni dio aorte je najčešće mjesto nastanka svih aneurizmi aorte. Vaskularni uzorak grana abdominalne aorte pokazuje širok raspon anatomskih varijacija povezanih s njihovim porijeklom iz aorte, stoga interventni radiolozi trebaju razmotriti anatomske varijacije prije dijagnostičkih slikovnih postupaka poput angiografije (13).

Komentirano [KB6]: medijalne ravnine?

### 3. ANEURIZMA ABDOMINALNE AORTE

Aneurizma je trajno i ireverzibilno lokalizirano proširenje lumena krvne žile za više od 1,5 od njenog standardnog promjera. Ova abnormalna dilatacija zahvaća sva tri sloja vaskularne stijenke. U kliničkoj se praksi abdominalna aorta smatra aneurizmatičnom ako je promjer proširenja  $\geq 30$  mm, međutim ova definicija možda nije prikladna za žene koje imaju manji promjer arterija od muškaraca, niti pak za osobe sa arteriomegalijom, stanjem opće arterijske dilatacije (16).

Oblici AAA opisuju se kao vretenasti (fuziformni) ili vrećasti (sakularni), što pomaže pri razlikovanju prave aneurizme od pseudoaneurizme (Slika 1). Kod pseudoaneurizme se dilatacija pojavljuje samo u vanjskom sloju stijenke žile. Češći oblik je vretenasti i širi se simetrično u svim pravcima, dok se vrećasti širi od strane stijenke na kojem je nastao (17). Osim na temelju oblika, AAA se mogu klasificirati i na temelju njihova položaja: supracelijačne, jukstarenalne, infrarenalne i aortoiliakalne (18).

Intaktne AAA općenito ne uzrokuju zdravstvene probleme. Međutim, velike AAA mogu puknuti i uzrokovati jako krvarenje abdominalne regije, stoga je ruptura AAA hitna kirurška intervencija koja zahtijeva hitno liječenje. U rijetkim primjerima se tromb iz AAA može otkinuti te zatvoriti lumen krvne žile čime dolazi do okluzije, odnosno, blokade krvne žile što uzrokuje iznenadne bolove u donjim ekstremitetima zbog slabe ili u potpunosti odsutne perfuzije ekstremiteta (19).

Rizik od smrtnog ishoda raste s povećanjem promjera aneurizme. Stopa mortaliteta povezana s rupturom je vrlo visoka i varira između 60% i 80%, stoga je rana dijagnoza s liječenjem od velike važnosti. Stope rupture se značajno povećavaju sa samim promjerom aneurizme; za svaki porast promjera AAA od 0,5 cm, stope rupture se udvostručuju (20). Simptomi povezani s AAA mogu uključivati abdominalnu bol ili bol u leđima, tromboembolizaciju, ateroembolizaciju, rupturu aorte, odnosno razvoj arteriovenske ili aortoenterične fistule (21).

Komentirano [kb7]: Crna boja , font!

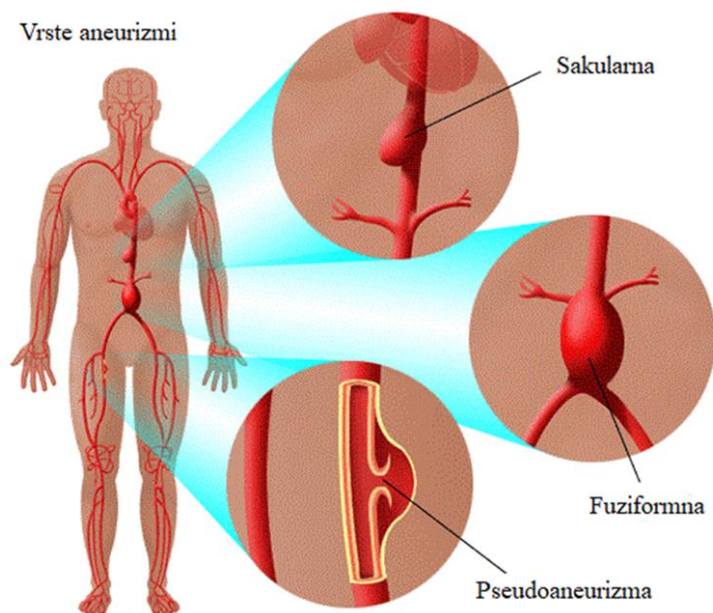
Komentirano [kb8]: Čega ? cm ?

Komentirano [JRN9R8]: Promjer(u cm) × 1,5

Komentirano [kb10]:

Komentirano [KB11]: Preformuliraj smislenije





Slika 1

Slika 1. Shematski prikaz vrste aneurizmi abdominalne aorte, Izvor: Types of aortic aneurysms. Stanfordhealthcare.org. 2017.

### 3.1. Faktori rizika AAA

Identificiranje pacijenata s rizikom od AAA može dovesti do prevencije daljnjeg pogoršanja u smislu rupture aorte. Etiologija AAA često je multifaktorijalna, a neki od uzročnih čimbenika jesu ateroskleroza kao najčešći, pozitivna obiteljska anamneza, trauma, hiperkolesterolemija, hipertenzija, muški spol, pušenje i starija životna dob. Ostali uzroci uključuju cističnu medijalnu nekrozu, sifilis, HIV i bolesti vezivnog tkiva (4).

Istraživanja temeljena na populaciji pokazala su da se AAA javljaju četiri do pet puta češće u muškaraca nego u žena te da se kod žena općenito pojavljuje 10 godina kasnije nego kod muškaraca (20,22).

Pušenje se smatra najčešćim čimbenikom rizika za AAA (kliničke AAA i asimptomatske AAA), što potvrđuju brojne prospektivne studije. U usporedbi s onima koji

nikada nisu pušili, aktivni pušači u navedenoj studiji imali su 6 do 7 puta veći rizik od kliničke AAA i ultrazvučno otkrivene asimptomatske AAA, a oni u najvišoj trećini pušačkih godina imali su do 5 puta veći rizik od ultrazvučno otkrivene asimptomatske AAA i 6 do 25 puta veći rizik od kliničke AAA (23).

Valja spomenuti kako je uloga hipertenzije još uvijek kontroverzna, ali bez obzira na to, u nekim se studijama spominje kao rizični čimbenik. Ono što je sigurno, dijabetes je čimbenik rizika za mnoge kardiovaskularne bolesti, ali nije faktor rizika za AAA. Naprotiv, negativno je povezan s AAA, te se ovaj dokaz može povezati s hipoglikemijskom terapijom metforminom. Isto tako, važno je naglasiti da prisutnost AAA u dijelu populacije ostaje neobjašnjena i da mogu biti uključeni drugi čimbenici rizika, kao i interakcija između genetske i epigenetske pozadine (20).

### *3.2. Epidemiologija AAA*

U 2018. godini, izvedena je procijenjena prevalencija AAA na temelju prethodnih istraživanja, temeljenih na populaciji i razlikuje se ovisno o dobi, spolu i geografskom položaju. Istraživanja temeljena na populaciji izvijestila su o ukupnim stopama prevalencije AAA od 1,9% do 18,5% kod muškaraca i 0% do 4,2% kod žena (). Rezultati meta-analize iz 2013. godine pokazuju da je združena prevalencija u Australiji veća nego u Americi i Europi. S druge strane, skupna prevalencija u zapadnim zemljama veća je nego u Aziji. Rezultati također govore kako se učestalost AAA u Europi smanjila u razdoblju od 1988. do 2013. godine (24).

No, važno je napomenuti da je stopa smrtnosti povezana s rupturom AAA među ženama u porastu, te da je stopa od rupture veća kod žena nego kod muškaraca (24).

U spomenutom istraživanju, pacijentice s AAA činile su samo 1/5 pacijenata muških bolesnika, ali je svaki treći pacijent s rupturom AAA bila žena (24). Noviji podaci upućuju na potencijalnu korisnost programa probira za AAA u općoj muškoj populaciji ili samo u umjerenim do teškim pušačima, počevši od 65 godina (25).

### *3.3. Patogeneza*

Kao što je već prije spomenuto aneurizma se obično definira kao povećanje normalnog promjera krvnih žila za 50 posto. Identificirano je nekoliko bioloških procesa i čimbenika rizika koji doprinose patogenezi AAA. Na histološkoj razini, vidljiva obilježja patogeneze AAA uključuju upalu, apoptozu vaskularnih glatkih mišićnih stanica, degradaciju ekstracelularnog

matriksa i oksidativni stres (26,27). Klinička slika AAA varira. Otprilike 75% aneurizmi su asimptomatske pri identifikaciji. Simptomatske aneurizme često se pojavljuju kao pulsirajuća trbušna masa i uzrokuju bol u leđima, testisima ili preponama, a ponekad čak mogu uzrokovati i šok. Aneurizme obično postaju simptomatske kada se brzo šire te kod curenja ili puknuća (28). Autoimunost također može igrati ulogu u razvoju i napredovanju AAA. Iako mehanizam autoimunosti nije točno poznat, pretpostavlja se da dolazi do sloma imunoregulacijskih mehanizama ili do virusne infekcije (29,30).

Degenerativni proces u stijenci aorte je najčešći uzrok, i više od 90% AAA je degenerativno. Štoviše, u takvim AAA obično postoji određeni stupanj kalcifikacije i aterosklerotske bolesti, što potvrđuje da je ateroskleroza doista povezana s degeneracijom stijenske aorte. Metaloproteinaze, obitelj elastaze, obiluju na stijenci AAA i sudjeluju u razgradnji proteina ekstracelularnog matriksa kao što su kao elastin i kolagen, čineći stijenk u aorte krhkom i sklonom stvaranju aneurizme. AAA u bolesnika s Marfanovim sindromom ili Ehlers-Danlosovim sindromom često se protežu i u torakalnoj regiji i perzistiraju kao kronično stanje nakon disekcije aorte. Pacijenti s takvim abnormalnostima vezivnog tkiva imaju tendenciju razvoja većih AAA u mlađoj dobi nego pacijenti s degenerativnim AAA (31).

AAA pokazuju značajke upale i degeneracije tkiva koje su zajedničke mnogim kroničnim bolesnim stanjima. Spomenuti simptomi su dokazi da reaktivne vrste kisika i reaktivne vrste dušika mogu uzrokovati progresivno oštećenje stanica i tkiva (npr. oksidativni stres) u korist bolesti (28). AAA se ponekad javljaju s izrazitom upalnom promjenom koja se sastoji od debelog, fibroznog procesa u retroperitoneumu. Upalne AAA čine 5% do 10% svih AAA. Posebnu pozornost treba posvetiti, osobito pri izvođenju otvorenog saniranja aneurizme, zbog toga što upala često zahvaća okolne organe kao što su dvanaesnik i mokraćovod (31).

Smatra se da kronična upala dovodi do uništenja mišićnice aorte te apoptoze i disfunkcije vaskularnih glatkih mišićnih stanica kao rezultat oslobađanja niza proteolitičkih enzima, kao što su cisteinske proteaze, slobodni radikali dobiveni oksidacijom, citokini i srodni proizvodi (32).

Proučavanje patogeneze AAA može se provoditi i na molekularnoj razini, na način da se analizom mRNA ili mikroRNA (miRNA) temeljene na cijelom genomu identificiraju promjene u razinama mRNA i miRNA povezane s AAA (33). Rezultati se zatim analiziraju pomoću računalnih alata za razvrstavanje gena u funkcionalne skupine i puteve. Dodatni računalni pristupi poput sekvenciranja, analize mikromreža te podatkovnog rudarenja putem

bioinformatičkih alata imaju zadaću pronaći mjesta vezanja faktora transkripcije u genima s promijenjenom ekspresijom putem mrežne analize kako bi se dobila sveobuhvatnija slika različitih bioloških putova i njihovih interakcija putem zajedničkih molekula (34).

#### 3.4. Simptomi AAA

Većina AAA su asimptomatske. Kada se pojave simptomi i znakovi, mogu biti nespecifični, ali se obično javljaju zbog kompresije susjednih struktura. Kako se AAA šire, mogu uzrokovati postojanu i duboku bol koja je obično najizraženija u lumbosakralnoj regiji. Pacijenti mogu biti svjesni abnormalno izražene abdominalne pulsacije. Iako većina aneurizmi raste sporo bez simptoma, brzo rastuće aneurizme koje će uskoro rupturirati mogu biti osjetljive.

Aneurizma može, ali i ne mora biti palpabilna kao pulsirajuća masa, ovisno o njezinoj veličini i konstituciji pacijenta. Vjerojatnost da pacijent s pulsirajućom palpabilnom masom ima aneurizmu > 3 cm je oko 40% (pozitivna prediktivna vrijednost).

AAA ponekad mogu uzrokovati simptome brojnih komplikacija kao što su groznica, malaksalost ili gubitak težine zbog infekcije ili vaskulitisa (35).

#### 3.5. Komplikacije AAA

Glavne komplikacije aneurizme abdominalne aorte uključuju rupturu, distalnu embolizaciju i manje često diseminiranu intravaskularnu koagulaciju.

Ruptura se najčešće javlja na lijevoj posterolateralnoj stijenci 2 do 4 cm ispod bubrežnih arterija. Ukoliko dođe do puknuća AAA, većina pacijenata umire prije nego što stignu do medicinske ustanove. Bolesnici koji prežive obično imaju bolove u trbuhu ili leđima, hipotenziju i tahikardiju. Kao takvi mogu imati povijest nedavne traume gornjeg abdomena, često minimalnog ili izometrijskog naprezanja (npr. podizanje teškog predmeta). Čak i pacijenti koji stignu u bolnicu živi imaju incidenciju 50% smrtnosti.

Distalna embolizacija tromba ili ateromatoznog materijala može pomaknuti i opstruirati arterije bubrega, crijeva i donjih ekstremiteta. Kada je arterija donjeg ekstremiteta blokirana, pacijenti se obično javljaju s iznenadnom jednostranom boli u ekstremitetima i često bljedilom te gubitkom pulsa.

Rijetko, velike AAA uzrokuju diseminiranu intravaskularnu koagulaciju, a vjeruje se da je to zbog toga što velika područja abnormalne površine endotela pokreću brzu trombozu i potrošnju faktora koagulacije. (35)

### *3.6. Dijagnostički postupak*

S obzirom na visoku stopu morbiditeta i mortaliteta povezanu s AAA, točna dijagnoza i prijeoperativna procjena ključni su za poboljšane ishode pacijenata. Posljednjih se godina postigao značajan tehnološki napredak u dijagnostici AAA. Postoji više radioloških metoda dokazivanja i kontroliranja nastale AAA. U prošlosti se aortografija često koristila za preoperativno planiranje popravka AAA. Ultrazvuk je standardna metoda pregleda i praćenja nerupturiranih AAA.

Od neinvazivnih metoda, osim ultrazvuka se također koristi i magnetska rezonancija (MR) koja je pogodna za detaljni prikaz struktura prije operacije. Metodom izbora u intervencijskoj radiologiji smatra se digitalna subtrakcijska angiografija (DSA) zbog mogućnosti prikaza funkcije, odnosno dinamike kao i morfologije žile. Nedavno je kompjutorizirana tomografija (CT) uvelike zamijenila starije, invazivnije metode, posebice kod hitnih slučajeva i kontrola.

AAA često se mogu otkriti i kao nus-nalaz tijekom rutinskih medicinskih pretrga, kao što je ultrazvuk srca ili abdomena (36). Svaka metoda ima svojih prednosti i nedostataka stoga je potrebno pažljivo odabrati modalitet koji će prikazati najviše potrebnih informacija. Odabir metode snimanja ponajviše ovisi o hemodinamskom statusu bolesnika i/ili odabiru liječenja (37). Uloga interventne radiologije u liječenju i dijagnostici AAA je od iznimne važnosti, te će se stoga u daljnjem tekstu detaljnije opisati svaka od spomenutih dijagnostičkih metoda. Također opisat će se način liječenja AAA u smislu radiološko interventnog zahvata.

#### *3.6.1. Ultrazvuk color-Doppler*

Ultrazvuk abdomena je najčešća pretraga za dijagnosticiranje AAA. To je neinvazivna pretraga koja koristi ultrazvučne valove u svrhu prikaza protoka krvi te anatomskih struktura u području abdomena, uključujući aortu. Ova slikovna pretraga funkcionira na principu

elektromagnetskog polja unutar same sonde i računalno generiranih radio valova, preko čega nastaju detaljne slike struktura unutar objekta snimanja(37).

Ultrazvučni color Doppler je tehnika snimanja koja kombinira anatomske informacije dobivene korištenjem tehnika ultrazvučnog pulsa odnosno „puls-eha“ s informacijama o protoku krvi putem tehnike Dopplera (38).

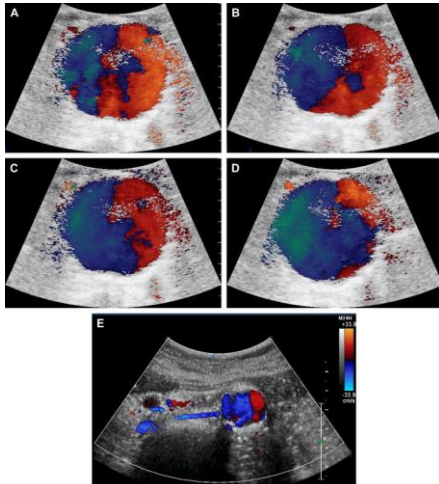
Spomenuta tehnika najčešće se upotrebljava za prikaz perfuzije srca, arterija i vena, kao i perifernih arterija, te arterija zdjelice, ali se također može koristiti za prikaz kretanja čvrstih tkiva kao što su stijenke srca. Doppler u boji sada je dostupan na gotovo svim komercijalnim ultrazvučnim uređajima, a utvrđeno je da je od velike vrijednosti u procjeni protoka krvi u mnogim kliničkim stanjima (38).

Abdominalna aorta može se promatrati Color Dopplerom od mjesta njenog izlaska iz dijafragme do bifurkacije, ali ju nije uvijek lako vizualizirati zbog njezine dubine i prisutnosti šupljih organa koji ju prekrivaju (38). Za proučavanje trbušne aorte koriste se niskofrekventni pretvarači. Položaj pacijenta je različit (ležeći, ležeći na lijevoj strani s potporom, itd.) kako bi se postigao najbolji akustički prozor (39).

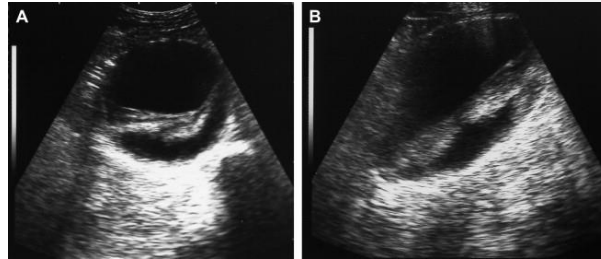
Ultrazvuk (UTZ) se koristi za potvrdu klinički sumnjive aneurizme i za određivanje njezine veličine odnosno promjera samog lumena aorte. Poprečni promjer je lako izmjeriti, dok je određivanje duljine često kompliciranije. Lokacija aneurizme također je od velike važnosti, posebno njezin položaj u odnosu na bubrege. Na Color Doppleru, aneurizma je karakterizirana vrtložnim strujanjem sa smanjenom linearnom brzinom (Slika 2). Supra i infrarenalne aneurizme zahtijevaju različite kirurške zahvate, koji ovise i o odnosu s lijevom bubrežnom venom (40).

Ultrazvuk se također može koristiti za procjenu prisutnosti ili odsutnosti tromba, njihovih ehostrukturnih karakteristika i bilo kakvih znakova disekcije. Parijetalni tromb se može prikazati putem UTZ na više načina odnosno u različitim prikazima (slika 3.) (41).

**Komentirano [kb12]:** Spoji opis slike i teksta u smisli : Ultrazvuk se također može koristiti za procjenu prisutnosti ili odsutnosti tromba, njihovih ehostrukturnih karakteristika i bilo kakvih znakova disekcije. Parijetalni tromb se može prikazati putem UTZ na više načina odnosno u različitim prikazima (slika 3.)



Slika 3



Slika 2

**Slika 2.** Color Doppler protok aneurizme abdominalne aorte (A, B, C, D, E). Izvor: Scoutt L.M., Zawin M.L., Taylor K.J. Doppler US. Part II. Clinical applications. Radiology. 1990;174:309-319

**Slika 3.** Transverzalni i uzdužni prikaz aneurizmatičke dilatacije s parijetalnim trombima. Izvor: Hardy D.C., Lee J.K.T. Measurement of the abdominal aortic aneurysm: plain radiographic and ultrasonographic correlation. In: Weyman P.J., Melson G.L., editors. Vol. 141. 1981. pp. 821-823. (Radiology).

**Komentirano [kb13]:** Opisi pod slikama , primjer :  
Slika 2. Anteriorni prikaz bedrene kosti  
Izvor: Thigh [Internet]. Wikimedia.org. Wikimedia Foundation, Inc.; 2004. Available from:  
[https://commons.wikimedia.org/wiki/Thigh#/media/File:Fumur\\_Anterior\\_annoted.png](https://commons.wikimedia.org/wiki/Thigh#/media/File:Fumur_Anterior_annoted.png)

... PAZITI NA FONT JER JE DRUGAČJI

**Komentirano [kb14]:** Opisati kroz tekst pa onda napomenuti --- što je prikazano na slici 2 ... ili samo opisati i staviti (slika 2.)

Osim intraoperativno, ultrazvuk se može koristiti i u postoperativnoj fazi za praćenje samog grafta te za otkrivanje novonastalih stenoza i okluzija. Kao i u predoperativnoj fazi, krvarenje se općenito ne može procijeniti. Sumnja na periprotetsku infekciju izaziva prisutnost hipoehogenih formacija oko stenta, ali njihova prisutnost mora biti potvrđena CT-om ili MRI-om (42).

Ultrazvuk ima osjetljivost od gotovo 100 posto u dijagnozi AAA. Ovaj postupak je uglavnom poželjan za probir i praćenje zbog toga što je neinvazivan, relativno niske cijene, i velike dostupnosti (43). Međutim, ova metoda ima ograničenja. Slike su obično neoptimalne u pacijenata koji su pretili ili meteoristični (44).

Ultrazvukom se ne može pouzdano utvrditi prisutnost periaortne bolesti, niti proksimalni kao niti distalni opseg aneurizme. Također ne može se odrediti prohodnost visceralnih žila, kao ni odnos aneurizme u odnosu na bubrežne žile ili prisutnost ilijačnih aneurizmi. Kao rezultat toga, ultrazvuk sam po sebi ne može u potpunosti pružiti informacije

potrebne u preoperativnoj evaluaciji pacijenta koji je podvrgnut elektivnom popravku aneurizme (45).

### 3.6.2. Magnetna rezonanca

MR je minimalno invazivan i u kombinaciji s angiografijom magnetske rezonancije (MRA), može pružiti izvrsne detalje za preoperativnu procjenu AAA. MR s MRA ima 100 posto osjetljivost u otkrivanju aneurizme i uspješno identificira proksimalni i distalni opseg aneurizme, broj i podrijetlo bubrežnih arterija te prisutnost upale (39). Stenoze bubrežne arterije veće od 50 posto mogu se otkriti pomoću osjetljivosti od 84 do 100 posto. Prednosti MRA s MRA uključuju nedostatak ionizirajućeg zračenja i izlaganja jodiranom kontrastnom mediju. Nedostaci uključuju povećanu cijenu, moguću klaustrofobiju pacijenta tijekom duljeg vremena skeniranja i poteškoće prilikom izvođenja pregleda kod pacijenata koji su nemirni ili imaju nekontrolirani tremor čime dolazi do stvaranja artefakta micanja. Također neki od nedostataka su nemogućnost skeniranja pacijenata s određenom vrstom *pacemeakera*, metalnim stranim tijelom, novougrađenim stentom koji još nije srastao sa stijenkom krvne žile, te s određenim protezama i medicinskim pomagalima (46).

Proces snimanja karakteriziraju dvije važne vremenske konstante, poznate kao T1 relaksacija i T2 relaksacija. T1 relaksaciju ili oporavak longitudinalne magnetizacije karakterizira vraćanje magnetizacijskog vektora iz transverzalne u longitudinalnu ravninu, te se pritom oslobađa energija probuđenih protona, koji tu energiju predaju svojoj okolini. Masti imaju brzu T1 relaksaciju i stoga se prikazuju svijetlo na T1 slikama. Krv ima tendenciju otjecanja između pulsa i prikupljanja podataka i stoga se pojavljuje kao praznina crnog protoka, odnosno niskog signala. Kada protok krvi nije jako brz, što je uobičajeno kod aneurizme aorte, može postojati nepotpuna praznina krvožilnog protoka. Vrijeme relaksacije T2 ili raspadanje transverzalne magnetizacije predstavlja gubitak vrtnje magnetizacijskih vektora pojedinih vodikovih jezgara u istoj fazi. Prekidom radiofrekventnog pulsa otklonjeni protoni se polako vraćaju u početno stanje i time oslobađaju energiju. Tipično, voda i tkiva bogata vodom, uključujući tumore, organe, upale i tako dalje, zadržavaju svoj signal dugo vremena i prikazuju se kao visok signal na T2 slikama. Obično se očekuje da će krv s puno vode biti svijetla na T2 slikama odnosno visokog signala, međutim, zbog tendencije otjecanja između pulsa i prikupljanja signala, zapravo se prikazuje kao praznina crnog protoka(47, 48).

S vrlo brzim pulsним sekvencama, koje se nazivaju gradijentne eho pulsne sekvence, moguće je uhvatiti visoki signal iz krvi. Ova brza tehnika snimanja može se dodatno poboljšati

Komentirano [kb15]: Opisti sekvence kojima se vidi i tehniku prikaza , test bolus ( care bolus ) i monitoring ...  
nemoras puno , samo u 3-4 recenice...



apliciranjem gadolinijevog kontrasta. Gadolinij pojačava T1 relaksaciju, dopuštajući brže izmjene impulsa kako bi se postigao još veći omjer signala i šuma za veću kvalitetu slike. Kontrast također pomaže eliminirati artefakte protoka i omogućuje upotrebu brze trodimenzionalne gradijentne eho sekvence pulsa koja minimalizira artefakte stranog tijela kao što je metal. *Time of flight* (TOF) angiografija prikazuje protok u krvnoj žili bez aplikacije kontrasta i koristi fenomen "pojačanja" signala protonskih jezgara koje ulaze u sloj koji je „saturiran“. Ove sekvence, poznate kao slobodna precesija u stabilnom stanju, obično se koriste za nekontrastne MRA tehnike (47).

MRA s uporabom kontrasta zahtijeva da se snimanje započne u trenutku ili blizu najvećeg vremena dolaska kontrasta u žilu od interesa. Najčešće korištena angiografska metoda je test bolus. Za procjenu vremena dolaska bolusa gotovo se uvijek koristi (polu)automatski softver za praćenje i pokretanje. Uz vremensko određivanje bolusa, prvo se daje mala (1-2 mL) testna doza kontrasta. Žila od interesa se često snima u poprečnom presjeku čak i ako se za samu MRA koristi drugačija primarna ravnina snimanja. Zatim se tijekom sljedećih 20-40 sekundi dobiva niz brzo dobivenih 2D slika. Ove se snimke ispituju pomoću određenih računalnih programa kako bi se odredilo potrebno vrijeme ispunjavanja krvne žile sa kontrastnim sredstvom. Drugim riječima, u navedenom računalnom programu vrši se izračun optimalne vremenske odgode između apliciranja kontrastnog sredstva i početka skeniranja. Zatim se izvodi MRA sekvenca pomoću izračunatih parametara uz primjenu ostatka gadolinijevog kontrastnog sredstva namijenjenog za angiografiju (49).

Zbog najnovijeg tehnološkog napretka MR slikanja, u smislu poboljšanih verzija *hardvarea*, sekvenci, *softvarea*, zavojnica i mogućnosti rekonstrukcije, izvedba dinamičke MR angiografije performansom prati CT angiografiju (50).

### 3.6.3. *Kompjuterizirana tomografija*

CT ima širok spektar primjene u dijagnostici AAA. Koristi se kao probirni test kada su ultrazvučne snimke neoptimalne, zatim kao dijagnostički test kada se sumnja na rupturiranu AAA; te u preoperativnom radu za popravak AAA. CT je superioran dijagnostički modalitet u usporedbi s ultrazvukom jer kliničaru nudi vrijedne informacije ne samo o aneurizmi već i o okolnoj anatomiji. Za razliku od ultrazvuka, nema toliko teškoća što se tiče tehničke pogreške među promatračima ili ograničenja uzrokovanih veličinom tijela ili prisutnošću crijevnih plinova (51).

**Komentirano [kb16]:** Prvo napiši tehnički dio pa onda prebaci ovo sta si na pocetku napisao za dalje.... Redosljed u ovo podpoglavlju nije dobar

**Komentirano [KB17]:** Kakva je to hemodinamski stabilna rupturirana AAA...  
Preformuliraj rečenicu

Pojam kompjutorizirana tomografija ili CT odnosi se na kompjuterizirani postupak snimanja rendgenskim zrakama u kojem je uski snop rendgenskih zraka usmjeren na pacijenta i brzo se rotira oko tijela, proizvodeći izlazne signale na detektoru koje zatim računalo obrađuje kako bi se generirale slike poprečnog presjeka ili „kriške“, odnosno slojeve. Ti se slojevi nazivaju tomografske slike i kliničaru mogu dati detaljnije informacije od konvencionalnih rendgenskih snimaka. Nakon što računalo prikupi određeni broj uzastopnih slojeva oni se mogu digitalno sumirati kako bi se formirala trodimenzionalna (3D) slika pacijenta koja omogućuje lakšu identifikaciju osnovnih struktura, a u ovom slučaju krvnih žila (52).

CT tehnologija je odlična radiološka metoda prikaza krvnih žila te je primarni izbor u dijagnostici kod hitnih slučajeva kao što je sumnja na rupturu ili disekciju aorte. Iako CT ima brojne prednosti, postoje i određena ograničenja u ovoj metodi prikaza aorte. S obzirom da ovom metodom možemo dobiti morfološki odnosno anatomski prikaz žile u datom trenutku skeniranja i apliciranja kontrastnog sredstva ponekad dolazi do tehnički lošeg prikaza aorte čime se može krivo procijeniti prisutnost kalcifikata, stenoza i samog promjera krvne žile. S obzirom na navedeno može se napraviti i dodatna angiografska obrada putem drugih radioloških metoda. Također CT angiografija ne može se provesti u pacijenata sa alergijom na jodna kontrastna sredstva, te kod pacijenata sa oslabljenom bubrežnom funkcijom koja se može procijeniti na temelju parametara ureje, kreatinina te efektivne glomerularne filtracije (EGFR).

CT angiografija (CTA) se smatra zlatnim standardom za planiranje prije operacijskog postupka i nadzor nakon postupka. CT angiografsko snimanje prije operacijskog postupka omogućuje definiranje veličine i morfologije aneurizme te procjenu pristupne žile. Postoperacijski nadzor omogućuje sigurnu procjenu ranih i kasnih komplikacija povezanih sa stent graftom (53). CTA pregled započinje pozicioniranjem bolesnika na stol CT uređaja. Pacijent zauzima ležeći položaj s obje ruke iznad glave, a abdomen treba biti centriran unutar gentrinja. Objekt snimanja mora biti u izocentru kako bi smanjili količinu apsorbiranog zračenja.

Protokol snimanja uključuje topogram, odnosno pregledni radiogram određenog dijela tijela koji se dobije produljenim zračenjem rendgenske cijevi koja miruje dok se stol tijekom ekspozicije kontinuirano pomiče. CT aortografija se sastoji od nekoliko cjelina. U pravilu se prvo naprave dva topograma od čega jedan anetrio-posteriorne orijentacije (AP) dok je drugo latero-lateralni (LL). Nakon dobivenih topograma odredimo područje sneniranja, početni i završni sken. Početni sken započinje u razini ksifoida te završava otprilike ispod simfize. Skenira se u kraniokaudalnom smjeru, a vidno polje u pravilu (*field of view*) iznosi 350 mm, dok je debljina sloja  $\leq 0,75$  mm, a interval:  $\leq 0,5$  mm. Tipični CTA protokol sastoji se od 3 faze

Komentirano [kb18]: preformuliraj

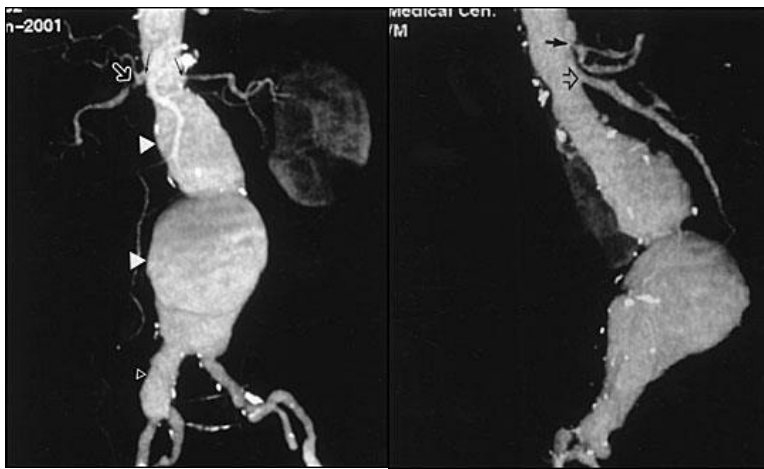
uključujući beskontrastnu (nativna), arterijsku i odgođenu fazu. Nativni skenovi obuhvaćaju regiju od renalnih arterija do bifurkacije arterije ilijake svo do simfize. Nativni skenovi korisni su kod sumnji na krvarenje te u razlikovanju kalcifikata i endoprotetskog materijala od samog krvarenja.

Arterijska faza se također skenira u istom području kao nativni sken. Kako bi dobili abdominalnu aortu ispunjenu kontrastnim sredstvom mora se napraviti *test bolus* ili *bolus tracking metoda*. *Test bolus* metoda izvodi se na način da se prvo u računalnom programu odabere jedan transverzalni sloj unutar aorte na kojem će se duže vremena skenirati objekt od interesa kako bi dočekali punjenje i pražnjenje aorte u odabranom sloju. Na taj način može se izračunati vrijeme koje je potrebno da se aorta ispuni kontrastnim sredstvom. Naposljetku odbrojava se izračunato vrijeme, te se u isto vrijeme aplicira kontrastno sredstvo za aortografiju. Samo skeniranje kreće nakon odbrojavanja izračunatog vremena. *Bolus tracking* je metoda gdje također odabiremo jedan sloj unutar objekta snimanja gdje u regiji od interesa doznačimo koliko je potrebno Hounsfieldovih jedinica (HU) za pokretanje snimanja. Dakle, počinje se sa skeniranjem jednog sloja uzastopno dok se ne postigne dovoljna količina kontrastnog sredstva u aorti koji će biti *trigger* odnosno okidač za početak snimanja. Doza zračenja kod nativne faze skeniranja najčešće je niska iz razloga što se koristi niski napona cijevi uz istodobno smanjenje struje na katodnoj cijevi. Najvažnija je snimka arterijske faze, a cilj je postići vrlo visok omjer kontrasta i niskog šuma te maksimalnu prostornu rezoluciju za vizualizaciju malih arterijskih ogranaka. Kao što je prethodno spomenuto, vrijeme arterijske faze vrlo je strogo prilagođeno dolasku bolusa u anatomske regije od interesa. Snimanje odgođene faze omogućuje procjenu struktura sporog punjenja i venske cirkulacije. Vrijeme odgođenog skeniranja varira ovisno o strukturi koju želimo prikazati. Pregled završava pohranom slikovnog zapisa nakon čega slijedi naknadna obrada (54,55).

CT omogućuje naknadne rekonstrukcije kao što su projekcija maksimalnog intenziteta (MIP), krivolinijska reformacija (CVR) i prikazivanje volumena (VRT), koje olakšavaju otkrivanje komplikacija (56).

Spiralni CT snima kontinuirano, čineći spiralnu rotaciju oko pacijentova tijela, bez prelaska sa sloja na sloj odnosno bez sekvencionalnog snimanja kao u prethodnim generacijama kompjuterizirane tomografije (57). Spiralni CT s trodimenzionalnim prikazivanjem volumena (VRT) omogućuje interaktivnu modulaciju relativne atenuacije piksela u stvarnom vremenu u beskonačnom broju ravnina i projekcija. Kod vaskularnog snimanja ova tehnika pruža kvalitetu slike koja je jednaka ili nadilazi kvalitetu konvencionalne angiografije. Rekonstruirane snimke

učinjene CT tehnikom mogu se orijentirati u svim smjerovima kao npr. frontalno i lateralno te se na taj način lakše prikažu određene strukture i patologije kao npr. infrarenalna aneurizma. Bubrežne arterije često se dobro vizualiziraju CT metodom te je moguće otkriti tešku stenozu bubrežnih arterija (Slika 4.) i blizinu vrata aneurizme s bubrežnim arterijama. Odnos aneurizme prema ilijačnim arterijama i aneurizmatička dilatacija također se dobro prikaže CT metodom (Slika 4) (58).



Slika 4

**Slika 4.** CT angiogram infrarenalne aneurizme u frontalnoj i lateralnoj projekciji. Izvor: Qanadli SD, Mesurolle B, Coggia M, Barre O, Fukui S, Goeau-Brissonnere OA, et al. Abdominal aortic aneurysm: pretherapy assessment with dual-slice helical CT angiography. *AJR Am J Roentgenol.* 2000;174:181-7.

Upotreba spiralnog CT-a proširila se kako bi pomogla u dijagnozi i kirurškom planiranju, često zaobilazeći konvencionalnu ili digitalnu angiografiju i time smanjujući troškove. Spiralni CT s 3D prikazom volumena postao je gotovo neophodan za procjenu postavljanja endovaskularnog stenta kod AAA, kao i za intervencijsko liječenje torakalnih aneurizmi. Pokazao se koristan i u postoperativnoj procjeni aorte jer jasno prikazuje postavljeni stent (58).

#### 3.6.4. Digitalna subtrakcijska angiografija

DSA je važna fluoroskopska radiološka metoda koja se koristi za vizualizaciju unutrašnjosti ili lumena krvnih žila, posebno arterija, vena i srčanih komora. Tradicionalno se

**Komentirano [kb19]:** Rekonstruirane snimke učinjene CT tehnikom mogu se orijentirati u svim smjerovima kao npr. frontalno i lateralno te na taj način se lakše prikazu određene strukture i patologije kao npr. infrarenalna aneurizma (slika 4)

**Komentirano [kb20]:** isto kao i prije

**Komentirano [kb21]:** Već je i postao neophodan za torakalnu aortu, TEVAR zahvat ...tako da ovo možeš izmjeniti ili pobrosati dio.

DSA koristila za dijagnosticiranje bolesti krvožilnog sustava, osobito opstrukcija uzrokovana nakupljanjem plakova. Osim toga, ova metoda se pokazala korisnom u identifikaciji vaskularnih abnormalnosti uključujući okluzije, stenozе i aneurizme, a smatra se i zlatnim standardom za ispitivanje stenozе renalnih arterija. U novije vrijeme postupak DSA je korišten za vođenje minimalno invazivne intervencijske radiologije (59).

Ovom metodom strukture visoke gustoće digitalno se eliminiraju sa slike što omogućuje točan prikaz struktura ispunjenih kontrastnim sredstvom. Prvo se snima slika određene regije bez kontrasta (slika maske), i to prije apliciranja kontrastnog sredstva te kao takva prikazuje samo anatomiju, ali i sva metalna strana tijela (kirurške isječke, stentove, itd.) kao i obična rendgenska slika. Kontrastne slike snimaju se uzastopno dok se kontrastno sredstvo ubrizgava. Ove slike prikazuju opacificirane žile koje se preklapaju na anatomiju i pohranjene su na računalo. Slika maske se tada oduzima od kontrastnih slika piksel po piksel. Rezultirajuće slike oduzimanja prikazuju samo opacificirane žile (6).

Metode koje se koriste kod DSA metode jesu: *roadmap*, *fusion metoda*, *needle guidance* i „*EVAR guidance*“<sup>4</sup>. *Roadmap* metoda koristi računalo za oduzimanje dvije slike, dobivene prije i nakon ubrizgavanja kontrastnog sredstva u žile od interesa. Anatomske strukture koje su iste u obje slike i statične su, mogu se ukloniti ili oduzeti od konačne slike. Dobivena slika pruža jasnu sliku arterije od interesa, koja se zatim može proučavati samostalno i izolirano od ostatka tijela. Uređaj koji se koristi za snimanje slika obično je elektronsko pojačalo rendgenskih zraka, a dobivenu sliku snima TV kamera. Slike područja se proizvode pri zadanoj brzini od 1-30 ekspozicija/s. Svaka slika oduzima izvornu sliku „maske“. Svaki okvir analognog TV signala zatim se pretvara u digitalni okvir i pohranjuje u memoriju računala ili na magnetski disk. Slike nastaju u stvarnom vremenu pomoću računala ili procesora slike, dok se kontrastno sredstvo ubrizgava u krvne žile (59).

Fuzija slike spaja predhodno učinjeni CT s trenutnim DSA snimanjem putem spajanja određenih anatomskih točki kao što su zdjelčne kriste te se u istom trenu preklapa slika DSA i CT-a kako bi dobio 3D prikaz. Rezultat fuzije slike je nova slika koja je prikladnija za percepciju ljudi i strojeva ili daljnje zadatke obrade slike kao što su segmentacija, izdvajanje obilježja i prepoznavanje objekata (60).

Komentirano [kb22]: povezati sljedeću metodu .. osim DSA aneurizma se može prikazati na još nekoliko načina ...jedan od tih je ...

Komentirano [kb23]: dodati i needle guidance

Komentirano [kb24]: kurziv , nagib slova jer je eng

U EVAR zahvatima, fluoroskopija i DSA zlatni su standard za vođenje medicinskih instrumenata kroz anatomske strukture. Brzina fluoroskopije može se prilagoditi od 1 fps do 30 fps, a DSA slika obično u prosjeku ima brzinu od 2 fps. Informacija o dubini često nedostaje u dvodimenzionalnoj fluoroskopiji i DSA slikama te se upravo iz tog razloga sa C lukom može napraviti EVAR *guidance* tehnika. Spomenuta tehnika izvodi se putem prethodno učinjenog CT-a na DSA aparatu gdje se kontrolira zahvat iz više smjerova. U idealnom slučaju, kirurg bi trebao imati točno trodimenzionalno vođenje u stvarnom vremenu bez potrebe za X-zrakama i primjenom kontrastnog sredstva (61).

**Komentirano [kb25]:** Upravo iz tog razlog se sa C lukom može napraviti EVAR *guidance* putem učinjenog Cta na DSA aparatu te se kontrolira zahvat iz više smjerova.

### 3.7. Liječenje AAA

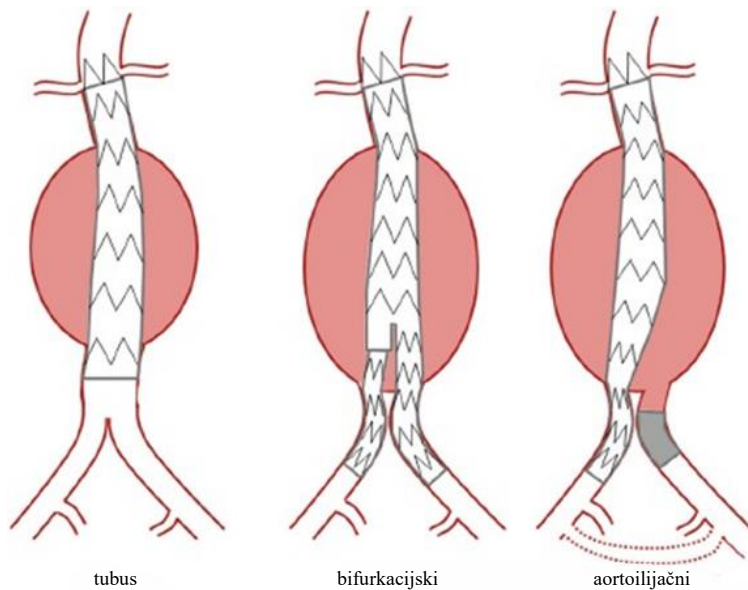
Ruptura AAA hitna je kirurška intervencija i potrebno je hitno liječenje. Pacijenti koji se javljaju sa simptomatskom AAA bez puknuća također mogu biti podvrgnuti hitnom liječenju. Suvremeno liječenje bolesnika s rupturiranom AAA se mogu izvesti ili EVAR-om ili otvorenom kirurškom operacijom (62).

Cilj otvorenog kirurškog popravka je zamjena aneurizmatičke vrećice sintetskom cijevi za graft. Postupak se provodi u sterilnom okruženju pod općom anestezijom. Trbušna aorta je izložena najčešće preko srednjeg reza od ksifoidnog nastavka do pubisa. Alternativno, može se koristiti poprečni subkostalni rez ispod rebra, ili rjeđe, odabire se retroperitonealni pristup. Dok je niža postoperativna incidencija kile povezana s poprečnim subkostalnim rezom, srednja incizija omogućuje pristup svim trbušnim organima s relativnom lakoćom. Stoga odluku o inciziji određuju sklonost i procjena kirurga te stanje pacijenata. Nakon toga, proksimalna stezaljka se postavlja neposredno ispod bubrežnih arterija. Kasnije se distalne stezaljke postavljaju na zajedničke ilijačne arterije. Potom se aneurizmatični segment uklanja i zamjenjuje transplantatom. Najčešće se koristi tekstilni poliesterski materijal, točnije polietilen tereftalat. Preporuča se anastomozirati aortni transplantat što bliže bubrežnim arterijama kako bi se spriječio kasniji razvoj aneurizme u preostalom infrarenalnom segmentu aorte (63).

**Komentirano [kb26]:** određuje sklonost i procjena kirurga te stanje pacijenta

Indikacije za izvođenje EVAR-a trenutno se ne razlikuju se od indikacija za otvoreni kirurški popravak. U pravilu se postupak izvodi na svim fuziformnim aneurizmama promjera do 5,5 cm i onim aneurizmama koje su se povećale za 0,5 cm u razdoblju od 6 mjeseci ili 1 cm u godini dana (64). U pacijenata čiji su anatomske kriteriji prikladni, EVAR je obično preferirana metoda liječenja. Apsolutne kontraindikacije za EVAR uključuju razne nepovoljne

anatomske značajke kao što su prekomjerna angulacija i tortuoznost, tj. vijugavost aorte, sužen proksimalni vrat s cirkumferentnom kalcifikacijom, prekomjerni tromb ili pristupne žile izuzetno malog kalibra (65). U početku je EVAR predstavljen kao opcija za visokorizične pacijente, međutim, posljednjih je godina postao najčešćom metodom izbora kod liječenja AAA (66). EVAR uključuje unutarnje oblaganje aorte pomoću stent-grafta. Stent-graft se sastoji od metalnog (nehrđajućeg čelika ili nitinola) kostura prekrivenog nepropusnom (politetrafluoroetilenskom ili polisterskom) tkaninom i implantira se pomoću fluoroskopskog vođenja kroz femoralne arterije. Umetanje uređaja na stijenku aorte postiže se iznad (proksimalno) i ispod (distalno) aneurizme, čime se aneurizma isključuje iz sistemske cirkulacije i ima za cilj spriječiti naknadnu rupturu. Postavljanje stent-grafta za razliku od kirurški zašivene anastomoze postiže se radijalnom silom stent-grafta na zid aorte. Trenutno su dostupne tri vrste stent-grafta (Slika 5): tubus, bifurkacijski i aortoilijačni, od kojih se u 90% slučajeva koristi bifurkacijski, ima dodatnu prednost jer je stabilniji unutar aorte i izbjegava se rizik opskrbe krvlju donjih udova putem zajedničke ilijačne arterije (67).



Slika 5

**Slika 5.** Tri vrste stent-grafta. Izvor: England A, Mc Williams R. Endovascular aortic aneurysm repair (EVAR). *Ulster Med. J.* 2013;82(1):3–10.

Komentirano [kb27]: Zar nije slika 5?

Komentirano [kb28]: ovo je uredu , tako i predhodne... ovdje si naveo i sliku tekstu

EVAR se izvodi u sterilnim uvjetima pod kontrolom dijaskopije, obično od strane endovaskularnog tima koji uključuje interventnog radiologa, radiološkog tehnologa te medicinsku sestru/tehničara instrumentara. Zahvati se mogu izvesti u općoj, regionalnoj ili lokalnoj anesteziji. Stent-graft se isporučuje u aortu unutar dugačke fleksibilne ovojnice promjera oko 8 mm koja omogućuje daljinsko pozicioniranje stent-grafta unutar trbušne aorte. Potpuno perkutani EVAR sada je dostupan s hemostazom postignutom pomoću uređaja za perkutano šivanje. Ova tehnika zahtijeva pažljiv odabir pacijenata s prekomjernom kalcifikacijom krvnih žila i pretilošću koja je povezana s tehničkim poteškoćama i povećanim komplikacijama na mjestu pristupa (68).

Za modularne stentove, sastavljene od dva ili više dijelova, najprije se umeće glavna komponenta (glavno tijelo). Neaktivirani stent se tada postavlja tako da je tkanina na proksimalnom rubu uređaja neposredno ispod najkaudalnije bubrežne arterije. Nakon što je započelo postavljanje, poduzima se kontrolni angiogram kako bi se potvrdili položaj pokretanja i prohodnost bubrežnih arterija. Zatim se glavno tijelo oslobađa i stent se produžava tako da su oba distalna kraja unutar zajedničke ilijačne arterije (69).

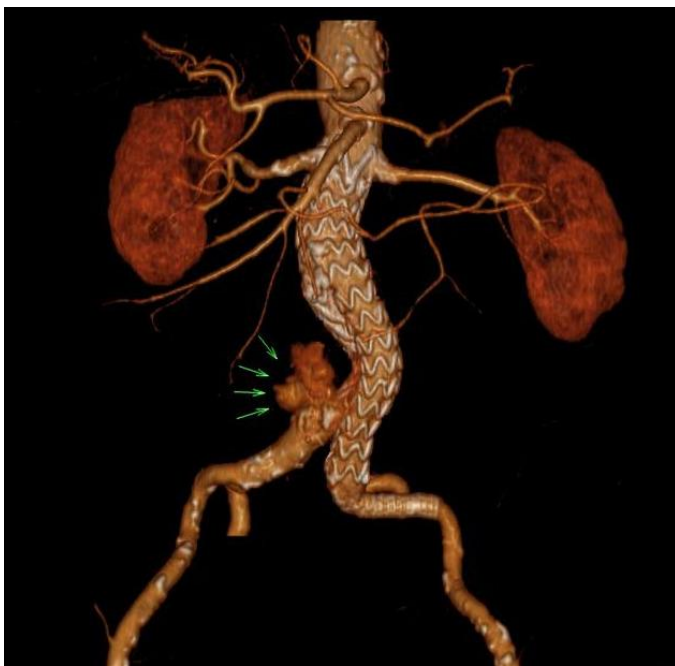
Jedan od temeljnih ciljeva EVAR postupka je pokriti cijeli aorto-ilijakalni segment od razine ispod bubrežnih arterija do bifurkacije zajedničke ilijačne arterije. Mjerenja duljine žila su stoga vrlo važna i planira se da stent-graftovi budu odgovarajuće duljine uz dovoljno preklapanje modularnih komponenti. Jedan od najstrožih kriterija EVAR zahvata odnosi se vrat aorte koji kod većine uređaja mora biti paralelan 15 mm ispod najniže bubrežne arterije, bez tromba i prekomjerne angulacije. Upotreba stent-graftova izvan odobrenja, liječenjem pacijenata koji ne ispunjavaju takve anatomske kriterije, povezana je s lošijim ishodima, ali je poznato da je takva praksa uobičajena (70).

Komplikacije nakon EVAR-a mogu se pojaviti rano ili kasno, a uzroci su multifaktorijski. Velika nasumična ispitivanja dokumentirala su 20-30% veću stopu komplikacija za EVAR u usporedbi s otvorenom operacijom. To je dovelo do određenog protivljenja raširenoj upotrebi EVAR-a. Od komplikacija se mogu pojaviti oštećenje bubrega, propuštanje stenta ili „endoleak“, okluzija stenta, migracija, distalna embolizacija i komplikacije na mjestu pristupa bedrenoj kosti (71). Endoleak je komplikacija koja može nastati nakon EVAR postupka, pri čemu se krv propušta u aneurizmatiku vreću, što može uzrokovati povećanje aneurizme, pa čak i rupturu. Postoji pet različitih tipova endoleaka i mogu se pojaviti u do 25% pacijenata (72). Najozbiljniji oblici endoleaka su tipovi I i III koji su povezani s povećanjem i rupturom aneurizme. Sekundarna intervencija za ispravljanje ovih

Komentirano [KB29]: u ovoj sekciji vezano za liječenje opiši što je zapravo endoleak, gdje se točno pojavljuje... također nebi bilo loše staviti CT snimku s endoleakom



*endoleaka* gotovo je uvijek neophodna. Kada se pojavi ruptura kod *endoleaka* tipa II, smatra se da ima benigniji tijek i preporučuje se konzervativno liječenje osim ako nema dokaza o kontinuiranom povećanju aneurizme (73). *Endoleak* se može vizualizirati pomoću MR angiografije i DSA, a protok u vreći aneurizme također se može otkriti i ultrazvukom. Međutim, najčešći modalitet za praćenje i ispitivanje potencijalnog *endoleaka* je CT angiografija, gdje se prikazuje kao zamućenje kontrasta u području vreće aneurizme izvan grafta (72) (slika 6).



Slika 6.: 3D rekonstrukcija, CTA prikaz *endoleaka* tip 1c i AAA. Izvor: Bell D, D'Souza D. Endoleak. Radiopaedia.org. 2008.

#### 4. CILJEVI I HIPOTEZE

##### 4.1. Ciljevi istraživanja

1. Utvrditi postotak pacijenata s nalazom *endoleaka* koji je bio postoperativna komplikacija EVAR-a u bolesnika uključenih u ovo istraživanje
2. Korelirati incidenciju AAA sa starosnom dobi i spolom pacijenata

3. Utvrditi da li je promjer aneurizme abdominalne aorte liječenih pacijenta metodom EVAR veći od 5,5 cm

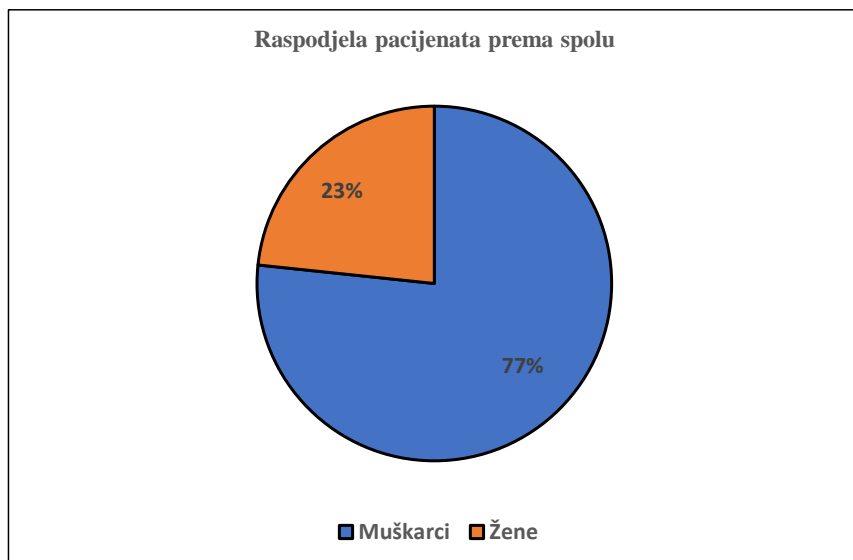
#### 4.2. Hipoteze:

1. Većina pacijenata nakon zahvata EVAR nema prisutan *endoleak*
2. Aneurizma abdominalne aorte učestalija je kod osoba starijih od 50 godina te kod muškog spola
3. Većina liječenih pacijenata metodom EVAR ima aneurizmu veću od 5,5 cm

## 5. ISPITANICI I METODE

### 5.1. Ispitanici

Retrospektivno istraživanje provedeno je na Kliničkom zavodu za radiologiju – lokalitet Sušak, KBC-a Rijeka. Prvu skupina ispitanika čini 60 nasumično odabranih pacijenata, od toga 46 muškog spola (77%) i 14 ženskog spola (23%) kod kojih se prema nalazima CT aortografije u razdoblju od 01.05.2021. do 01.05.2022. godine utvrdila incidencija AAA u odnosu na spol i dob pacijenata. (slika 7.)



**Slika 7.** Raspodjela pacijenata prema spolu koji su učinili pregled CT aortografije na Kliničkom zavodu za radiologiju u KBC Rijeka, lokalitet Rijeka u razdoblju od 01.05.2021. do 01.05.2022.

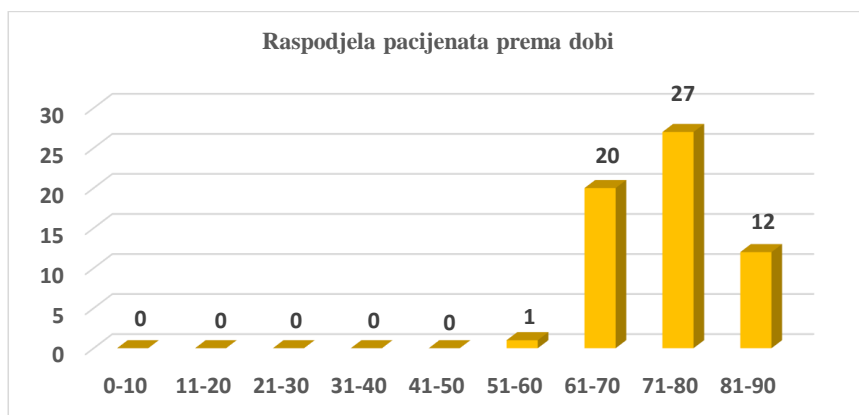
Najmlađi pacijent koji je bio podvrgnut dijagnostičkom pregledu CT aortografije imao je 60 godina, a najstariji 88 godina. Medijan dobi iznosi 75 godina, a najviše pacijenata bilo je u dobi od 76 godina. (tablica 1.)

**Tablica 1.** Deskriptivna statistika dobi pacijenata

Statistika		
Dob		
Broj	Važeći	60
	Nevažeći	0
Aritmetička sredina		74,12
Medijan		75
Mod		76
Standardna devijacija		7,13
MIN		60
MAX		88

Pacijenti, odnosno ispitanici su bili podijeljeni u dobne skupine s rasponom od 10 godina. Najviše pacijenata bilo je u dobi od 71. do 80. godine, njih 27, a u dobi od 0 do 50. godine najmanje, odnosno, nije bilo pacijenata. (slika 8.)

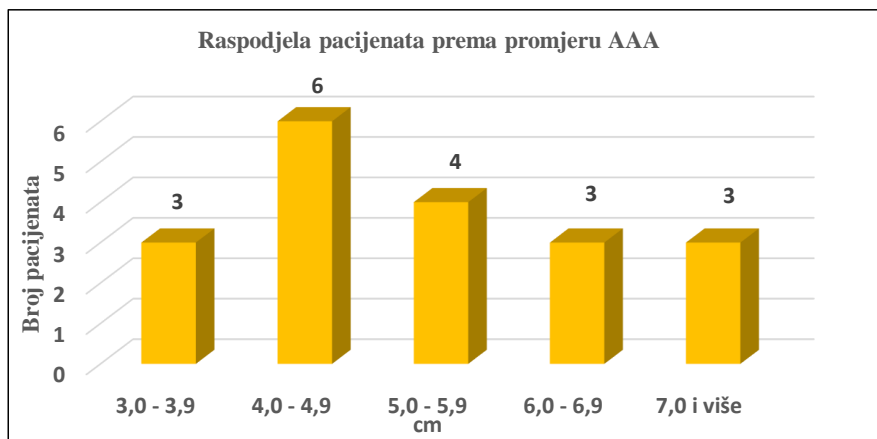
**Komentirano [KB30]:** Nije niti jedan imao 7 godina... vjerojatno si krivo pročitao.. pregledaj opet i ispravi statistiku jer će se sada svugdje krivo spominjati statistika vezana za dob



**Slika 8.** Raspodjela pacijenata prema dobi koji su učinili pregled CT aortografije na Kliničkom zavodu za radiologiju u KBC Rijeka, lokalitet Rijeka u razdoblju od 01.05.2021. do 01.05.2022.

U drugoj se grupi analiziralo 19 pacijenata koji su bili podvrgnuti intervencijskom zahvatu EVAR na Kliničkom zavodu za radiologiju, u razdoblju od 01.02.2020. do 01.07.2022. s ciljem da se utvrdi da li je kod većine pacijenata liječenih metodom EVAR promjer aneurizme veći od 5,5 cm. Od ukupno 19 ispitanika, 17 ili 89,47% bilo ih je muškog spola, dok je 2 ili 10,53% ispitanika bilo ženskog spola.

Ispitanici su bili podijeljeni u pet skupina, prema veličini promjera AAA: po troje ili 15,79% ih je imalo AAA promjera 3,0-3,9 cm, 6,0-6,9 cm i 7 i više cm, njih četvero ili 21,05% je imalo AAA promjera 5,0-5,9, a najviše ispitanika, njih šestero ili 31,58%, imalo je promjer AAA 4,0-4,9 cm. (slika 9.)



Slika 9. Raspodjela pacijenata prema promjeru AAA koji su bili liječeni metodom EVAR na Kliničkom zavodu za radiologiju u KBC Rijeka, lokalitet Sušak u razdoblju od 01.05.2021. do 01.05.2022.

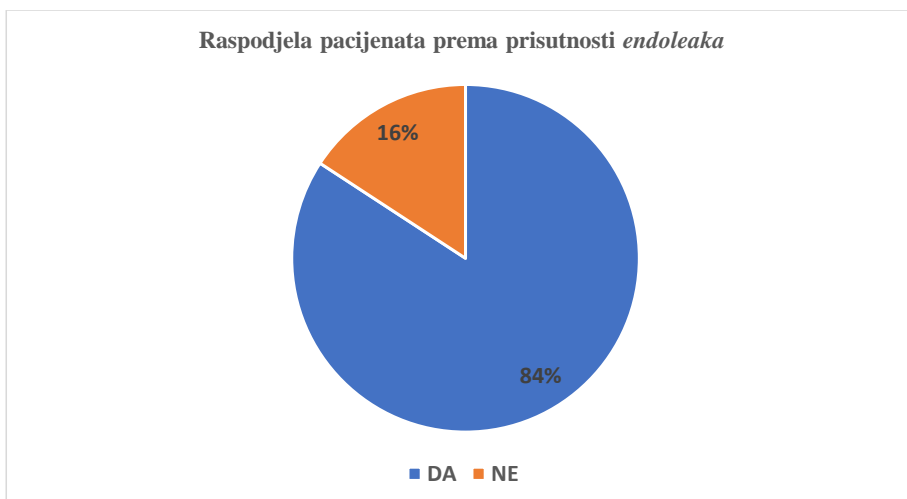
Najmanji promjer AAA pacijenta koji je bio podvrgnut liječenju EVAR metodom iznosio je 3,1 cm, a najveći 9 cm. Medijan promjera AAA iznosi 5,30 cm, a kod najviše pacijenata je promjer AAA iznosio također 5,30 cm. (tablica 2.)

Komentirano [KB31]: Nemogu dvije tbllice imati isti naziv... napiši za što je deskriptivna statistika

Tablica 2. Deskriptivna statistika promjera AAA pacijenata

Statistika		
Promjer AAA (cm)		
Broj	Važeći	19
	Nevažeći	0
Aritmetička sredina		5,363
Medijan		5,30
Mod		5,30
Standardna devijacija		1,601
MIN		3,1
MAX		9,0

U drugoj se grupi također analiziralo 19 pacijenata koji su bili podvrgnuti intervencijskom zahvatu EVAR na Kliničkom zavodu za radiologiju, u razdoblju od 01.02.2020. do 01.07.2022. s ciljem da se utvrdi da li je kod većine pacijenata liječenih metodom EVAR prisutan *endoleak*. Na grafu se može vidjeti da kod 16 ili 84% od ukupnog broja pacijenata liječenih metodom EVAR nije prisutan *endoleak*. (slika 10.)



**Slika 10.** Raspodjela pacijenata prema prisutnosti *endoleaka* koji su bili liječeni metodom EVAR na Kliničkom zavodu za radiologiju u KBC Rijeka, lokalitet Sušak u razdoblju od 01.02.2020. do 01.05.2022.

**Komentirano [KB32]:** Gdje ti je opisna statistika? Moraš opisati grafove, tablice, slike..... Također, napiši i koliko je bilo unutar evar pacijenata muškog i ženskog spola te koje su dobi (+ slika odnosno Pie graf)

## 5.2. Metode

Istraživanje je bilo provedeno retrospektivnim pretraživanjem i analizom bolničkih baza podataka (IBIS i ISSA), za uređaj CT Somatom Definition AS 128 i s ključnom riječi „CT aortografija“. Dokumenti ispitanika važni za provedbu istraživanja bili su nalazi CT aortografije.

Prije početka dijagnostičkog pregleda CT aortografije izvršena je priprema pacijenta. Priprema uključuje razgovor s pacijentom, ispunjavanje suglasnosti te obrasca vezanog za kontraindikacije pregleda te opće zdravstveno stanje bolesnika. Nadalje, potrebno je osigurati adekvatan venski put (18 G), pozicionirati pacijenta te izvršiti pripremu automatskog injektora s brzinom protoka kontrasta i fiziološke otopine od 5.0ml/s i količinom kontrastnog sredstva od 50 do 120 ml.

Protokol:

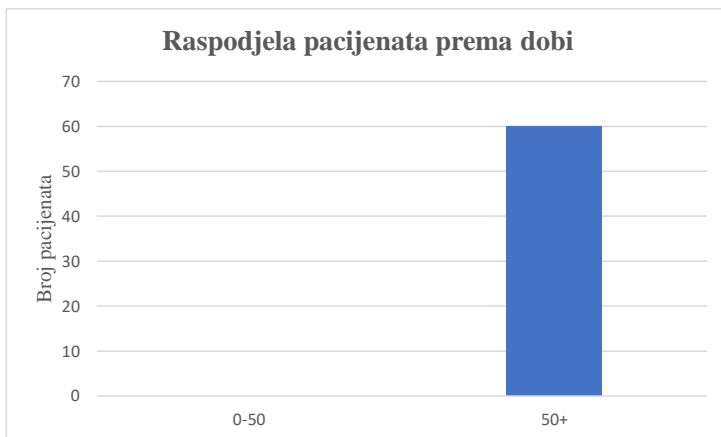
1. Priprema i pozicioniranje pacijenta

2. Topogram 1024 mm
3. Određivanje područja interesa
4. Ukoliko se skenira cijela aorta *premonitoring* ili *test bolus* u razini bifurkacije traheje, te ukoliko se skenira samo abdominalna aorta u području ispod dijafragme
5. ROI (pravi/lažni lumen) u silaznu aortu
6. *Monitoring* (*trigger* 100HU),
7. Snimanje (5/5 mm, 2/1 mm)
8. Provjera pacijenta
9. Pohrana slikovnog zapisa
10. Naknadna obrada

## 6. REZULTATI I RASPRAVA

### 6.1. Rezultati

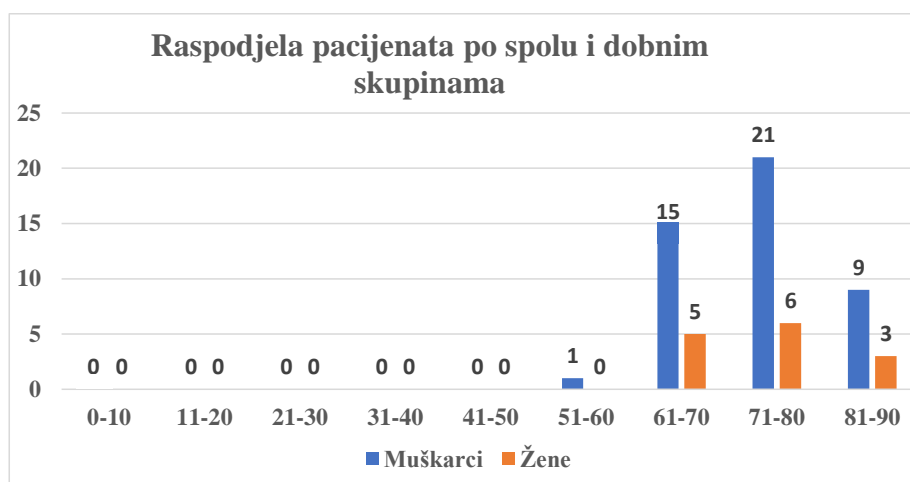
Od ukupno 60 ispitanika, usporedbom varijabli životne dobi pacijenata s incidencijom AAA, istraživanje pokazuje da je incidencija AAA češća u starijih pacijenata (50+ godina), svih 60 slučajeva ili 100%, nego u pacijenata mlađe životne dobi (0-49 godina). (slika 11.)



**Slika 11.** Raspodjela pacijenata prema dobi kojima je dijagnosticirana AAA pomoću pregleda CT aortografije na Kliničkom zavodu za radiologiju u KBC Rijeka, lokalitet Rijeka u razdoblju od 01.05.2021. do 01.05.2022.

Komentirano [KB33]: Prepraviti rezultate jer jedan pacijent nema 7god

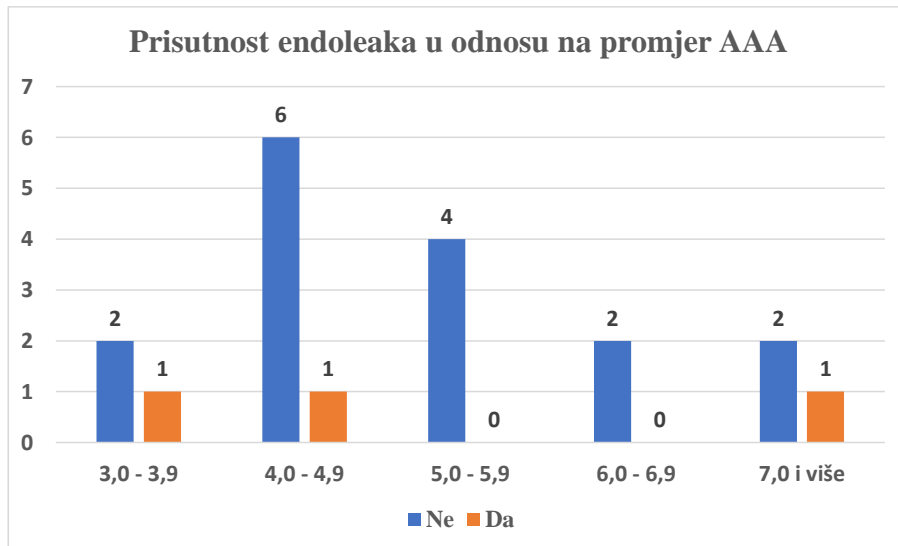
Uspoređivanjem podataka o spolu i dobnim skupinama pacijenata s incidencijom AAA, dobiveni su sljedeći rezultati: AAA najčešće su u muških pacijenata u dobnj skupini 71-80 godina, 21 slučaj ili 35%, a u ženskih pacijenata se također pokazalo kako su AAA najčešće u dobnj skupini 71-80 godina, 6 slučajeva ili 10% od ukupnog broja ispitanika. (slika 12.)



**Slika 12.** Raspodjela pacijenata prema dobi i spolu kojima je dijagnosticirana AAA pomoću pregleda CT aortografije na Kliničkom zavodu za radiologiju u KBC Rijeka, lokalitet Rijeka u razdoblju od 01.05.2021. do 01.05.2022.

Uspoređivanjem varijabli promjera AAA u pacijenata, odnosno ispitanika, i prisutnosti *endoleaka* istraživanje je pokazalo da se prisutnost *endoleaka* može pronaći u AAA promjera 3-3,9 cm, 4-4,9 cm i 7+ cm, po jedan ispitanik ili 5,263% u svakoj od spomenutih grupa. Također se pokazalo da kod 16 ili 84% od ukupnog broja pacijenata liječenih metodom EVAR nije prisutan *endoleak*. (slika 13.)





**Slika 13.** Raspodjela pacijenata prisutnosti *endoleaka* i promjeru AAA koji su bili liječeni metodom EVAR na Kliničkom zavodu za radiologiju u KBC Rijeka, lokalitet Sušak u razdoblju od 01.05.2021. do 01.05.2022

## 6.2. Rasprava

U ovom istraživanju, u prvoj je skupini od sveukupnog broja bilo uključeno 46 pacijenata muškog spola (77%) i 20 ženskog spola (23%). Pušenje se smatra najčešćim čimbenikom rizika za AAA, a poznato je da muškarci konzumiraju više duhanskih proizvoda nego žene pa su samim time muškarci izloženiji riziku za razvijanje AAA. struktura. Uspoređujući s istraživanjima drugih autora, također je vidljiv veći broj muških ispitanika s AAA u odnosu na broj žena.

Singh i suradnici u svom su radu jednogodišnjeg istraživanja epidemiologije AAA imali 6386 muškaraca i žena, AAA je bila prisutna kod 263 (8,9%) muškaraca i 74 (2,2%) žena. Također su dokazali kako prevalencija AAA raste s dobi te da nijedna osoba mlađa od 48 godina nije bila dijagnosticirana s AAA (73). U drugom istraživanju prevalencije AAA iz 2000. godine, Vardulaki i suradnici zaključili su da su muškarci imali gotovo šest puta veću vjerojatnost da će razviti AAA nego žene, osim toga, rizik se povećavao za 40 posto svakih 5 godina nakon 65. godine života (74).

Prosječna dob ispitanika ovog istraživanja iznosila je 73,07 godina (Tablica 1.), a najviše pacijenata je u rasponu od 71-80 godine života, njih 27. S obzirom na prosječnu dob pacijenata i dijeljenjem na mlađe i starije ispitanike, samo je 1,77% ispitanika mlađe od 50 godina, dok je 98,33% ispitanika bilo starije od 50 godina. Na temelju ovih podataka, možemo zaključiti da su AAA mnogo češće kod starijih ispitanika, a to je također vidljivo i kod istraživanja drugih autora.

U ovom istraživanju, u drugoj se skupini analiziralo 19 pacijenata koji su bili podvrgnuti intervencijskom zahvatu EVAR te se dokazalo da u većini pacijenata promjer AAA nije veći od 5,5 cm. Od ukupno 19 ispitanika, u troje pacijenata bio je prisutan endoleak, a promjeri tih AAA iznosili su 3,1 cm, 4,0 cm i 7,1 cm. (slika 12.) U istraživanju iz 2019. godine, Douglas i suradnici klasificirali su AAA prema promjeru na kao male (<5 cm u žena, <5,5 cm u muškaraca), srednje (5-6,5 cm u žena, 5,5-6,5 cm u muškaraca) i velike ( $\geq 6,5$  cm). Od 22 975 pacijenata podvrgnutih EVAR-u, 41% (9353), 47% (10 842) i 12% (2780) imalo je male, srednje i velike AAA. EVAR za velike AAA imao je najviše stope višestrukih medicinskih komplikacija, nasuprot tome, EVAR za male AAA imao je najniže stope *endoleaka* po završetku zahvata i tijekom hospitalizacije. U usporedbi sa srednjim AAA, velike AAA nosile su povećani rizik od jednogodišnje reintervencije ili smrti. Zaključili su kako je promjer aneurizme povezan s ponovnim intervencijama i mortalitetom nakon EVAR-a, što sugerira da promjer AAA može imati važan klinički učinak na ishode (75). Peppelenbosch i suradnici u svom su šestogodišnjem istraživanju dobili slične rezultate. Analizirali su podatke za 4392 pacijenata nakon EVAR-a. Rezultati su bili uspoređeni između tri skupine definirane preoperacijskim promjerom aneurizme: skupina A (n = 1962), 4,0 do 5,4 cm; skupina B (n = 1528), 5,5 do 6,4 cm; i skupina C (n = 902), 6,5 cm ili veća. Pacijenti u skupini C češće su bili pod većim rizikom od reintervencije nego li pacijenti u skupinama A i B (63% prema 48% i 54%). *Endoleak* je bio češći u ranoj postoperativnoj arteriografiji u skupini C u usporedbi sa skupinama A i B (9,9% naspram 3,7% i 6,8%). Postoperativne sistemske komplikacije bile su češće prisutne u skupini C (17,4% prema 12,0% u skupini A i 12,6% u skupini B). Smrtnost u prvom mjesecu bila je otprilike dvostruko veća u skupini C u usporedbi s ostalim skupinama zajedno (4,1% prema 2,1%). Zaključili su da velike aneurizme zahtijevaju rigorozniji nadzor nakon EVAR-a, nego manje aneurizme te da je kod malih aneurizmi EVAR bio povezan s izvrsnim ishodom (76). Rezultati našeg istraživanja ne podudaraju se s istraživanjima koje su proveli Douglas i suradnici, te Peppelenbosch i suradnici u vidu promjera AAA zbog toga što je prisustvo *endoleaka* bilo češće u manjim, nego većim AAA i to u promjeru 2:1.

Komentirano [KB34]: Kasnije zaključit i korelirat s drugim studijama.... Dali je kod nas utjecao promjer na endoleak?

U ovom istraživanju, u drugoj se skupini također analiziralo 19 pacijenata koji su bili podvrgnuti intervencijskom zahvatu EVAR te se dokazalo da kod 16 ili 84% od ukupnog broja pacijenata liječenih metodom EVAR, u smislu komplikacija nije prisutan *endoleak*. Setacci i suradnici u svom su petogodišnjem prospektivnom istraživanju iz 2012. godine uključili sve pacijenti s AAA koji su bili liječeni EVAR-om. Tijekom razdoblja istraživanja uspješno je izvedeno 976 EVAR postupaka, a zabilježili su 23 slučaja ili 2,35% komplikacija u smislu reintervencije (77). U drugom retrospektivnom istraživanju, Slambrouck i suradnici uključili su pacijente liječene EVAR-om od veljače 2001. do kolovoza 2017. u svojoj ustanovi u Briselu. U analizu je bilo uključeno ukupno 468 pacijenata. Na kraju EVAR postupka kod 5,3% (25/468) pacijenata bio je uočen *endoleak*. U tek 3,4% (16/468) svih slučajeva na *endoleak* se naišlo prvi put tijekom prvog praćenja (78). Ovi podaci vode do informacije kako većina pacijenata nakon zahvata EVAR nema prisutan *endoleak*, što se podudara s rezultatima našeg istraživanja.

Kao zaključak, provođenjem istraživanja utvrđeno je da većina pacijenata nakon zahvata EVAR nema prisutan *endoleak* te da su AAA učestalije kod osoba starijih od 50 godina te kod muškog spola, stoga ovi podaci potvrđuju navedene hipoteze. U ovom istraživanju također je utvrđeno da većina pacijenata liječenih metodom EVAR nema aneurizmu promjera većeg od 5,5 cm čime se ta hipoteza odbacuje.

## 7. ZAKLJUČAK

Istraživanje je rezultiralo sljedećim zaključcima:

- Od ukupno 60 pacijenata koji su u periodu od 01.05.2021. do 01.05.2022. napravili pregled CT aortografije na Kliničkom zavodu za radiologiju KBC Rijeka – lokalitet Rijeka, 46 ili 77% bilo ih je muškog spola, a 14 ili 23% ženskog spola.
- Najmlađi pacijent imao je 60 godina, a najstariji pacijent 88 godina.
- Najveći broj ispitanika, njih 27 ili 45% bio je u dobi od 71. do 80. godine.
- 60 pacijenata ili 100% bilo je starije od 50 godina, dok ni jedan pacijent nije bio mlađi od 50 godina.

**Komentirano [KB35]:** Već si naveo podatak o drugoj studiji i endolaku samo bez postotka ... zašto ne spojiš te dvije cijeline ? Nakon toga se nadovežeš na druge studije i daš zaključak na to koja je poveznica s našim istraživanjem

**Komentirano [KB36]:** Na kraju nisi opisao da li su hipoteze potvrđene ili ne ?

- AAA su bile najčešće kod muških pacijenata u dobnoj skupini 71-80 godina, 21 slučaj ili 35%, a kod ženskih pacijenata se također pokazalo kako su AAA najčešće u dobnoj skupini 71-80 godina, 6 slučajeva ili 10% od ukupnog broja ispitanika. Od ukupnog broja od 19 pacijenata liječenih metodom EVAR, kod njih 16 ili 84% nije bio prisutan *endoleak*.
- Medijan promjera AAA iznosio je 5,30 cm, a kod najviše pacijenata je promjer AAA iznosio također 5,30 cm.
- Najmanji izmjereni promjer AAA pacijenta koji je bio podvrgnut liječenju EVAR metodom iznosio je 3,1 cm, a najveći 9 cm.
- *Endoleak* je bio prisutan u AAA promjera 3-3,9 cm, 4-4,9 cm i 7+ cm, po jedan ispitanik ili 5,263% po skupini.

Komentirano [KB37]: Nedostaje životopis na kraju

## 8. LITERATURA

1. Bajek S, Bobinac D, Jerković R, Malnar D, Marić I. Sustavna anatomija čovjeka. Rijeka: Digital point tiskara d.o.o.; 2007
2. Krmpotić-Nemanić J, Marušić A. Anatomija čovjeka. Zagreb: Medicinska naklada; 2007
3. Antoniou GA, Antoniou AI, Antoniou SA, Lazarides MK. A historical perspective of medical terminology of aortic aneurysm. *J. Vasc. Surg.* 2011.
4. Shaw PM, Loree J, Gibbons RC. Abdominal Aortic Aneurysm. *StatPearls.* 2022.
5. Radiological Society of North America (RSNA), American College of Radiology (ACR). Abdominal aortic aneurysm (AAA). *Radiologyinfo.org.*
6. Murphy A, Glick Y. Digital subtraction angiography. *Radiopaedia.org.* 2018.
7. Blood Vessels. Cleveland Clinic. 2021.
8. Tucker WD, Arora Y, Mahajan K. Anatomy, blood vessels. *StatPearls.* 2021.
9. Guyton AC, Hall JE. *Medicinska fiziologija*, 13. izdanje. Medicinska naklada; 2017
10. Jarvis S, Saman S. Cardiac system 1: anatomy and physiology. *Nursing Times.* 2018;114: 2, 34-37.
11. Mercadante AA, Raja A. Anatomy, Arteries. *StatPearls.* 2022.
12. Komutrattananont P, Mahakkanukrauh P, Das S. Morphology of the human aorta and age-related changes: anatomical facts. *Anat. Cell Biol.* 2019;52(2):109–14.

13. Prakash, Mokhasi V, Rajini T, Shashirekha M. The abdominal aorta and its branches: anatomical variations and clinical implications. *Folia Morphol.* 2011;70(4):282–6.
14. Fitzgerald G. *Aorta*. Teachmeanatomy.info. 2015
15. Sendić G, Mytilinaios D. *Kenhub anatomy*. Main arteries of the trunk. 2020
16. Sakalihan N, Michel J-B, Katsargyris A, Kuivaniemi H, Defraigne J-O, Nchimi A, et al. Abdominal aortic aneurysms. *Nat. Rev. Dis. Primers.* 2018.
17. *Abdominal Aortic Aneurysm*. Brighamandwomens.org. 2022.
18. Lech C, Swaminathan A. Abdominal aortic emergencies. *Emerg. Med. Clin. North. Am.* 2017;35(4):847–67.
19. Dalman R, Mell M. Patient education: Abdominal aortic aneurysm (Beyond the Basics). *Uptodate.com*. 2021.
20. Altobelli E, Rapacchietta L, Profeta VF, Fagnano R. Risk factors for abdominal aortic aneurysm in population-based studies: A systematic review and meta-analysis. *Int. J. Environ. Res. Public Health.* 2018;15(12):2805.
21. Ullery BW, Hallett RL, Fleischmann D. Epidemiology and contemporary management of abdominal aortic aneurysms. *Abdom. Radiol. (NY).* 2018;43(5):1032–43.
22. Lattanzi S. Abdominal aortic aneurysms: pathophysiology and clinical issues. *J. Intern. Med.* 2020;288(3):376–8.
23. Tang W, Yao L, Roetker NS, Alonso A, Lutsey PL, Steenson CC, et al. Lifetime risk and risk factors for abdominal aortic aneurysm in a 24-year prospective study: The ARIC study (Atherosclerosis Risk in Communities): The ARIC study (Atherosclerosis Risk in Communities). *Arterioscler. Thromb. Vasc. Biol.* 2016;36(12):2468–77.
24. Li X, Zhao G, Zhang J, Duan Z, Xin S. Prevalence and trends of the abdominal aortic aneurysms epidemic in general population - a meta-analysis. *PLoS One.* 2013;8(12):e81260.
25. Gianfagna F, Veronesi G, Tozzi M, Tarallo A, Borchini R, Ferrario MM, et al. Prevalence of abdominal aortic aneurysms in the general population and in subgroups at high cardiovascular risk in Italy. Results of the RoCAV population based study. *Eur J. Vasc. Endovasc. Surg.* 2018;55(5):633–9.
26. Boddy AM, Lenk GM, Lillvis JH, Nischau J, Kyo Y, Kuivaniemi H. Basic research studies to understand aneurysm disease. *Drug News Perspect.* 2008;21(3):142–148.
27. Kuivaniemi H, Ryer EJ, Yoon HR, Elmore JR, Tromp G. Genetic risk factors for abdominal aortic aneurysms (AAA) In: Bennington EH, editor. *Horizons in World Cardiovascular Research*. Nova Science Publishers; Hauppauge, NY: 2015.

28. Rose WM, Ernst CB. Abdominal aortic aneurysm. *Compr Ther.* 1995;21:339-43.
29. Kuivaniemi H, Platsoucas CD, Tilson MD., 3rd Aortic aneurysms: an immune disease with a strong genetic component. *Circulation.* 2008;117(2):242-252.
30. Wemmelund H, Høgh A, Hundborg HH, Thomsen RW, Johnsen SP, Lindholt JS. Statin use and rupture of abdominal aortic aneurysm. *Br J Surg.* 2014;101(8):966-975.
31. Takayama T, Yamanouchi D. Aneurysmal disease: the abdominal aorta. *Surg Clin North Am.* 2013;93(4):877-91.
32. Nordon IM, Hinchliffe RJ, Holt PJ, Loftus IM, Thompson MM. Review of current theories for abdominal aortic aneurysm pathogenesis. *Vascular.* 2009;17(5):253-63.
33. Tromp G, Kuivaniemi H, Hinterseher I, Carey DJ. Novel genetic mechanisms for aortic aneurysms. *Curr Atheroscler Rep.* 2010;12(4):259-266.
34. Hinterseher I, Erdman R, Elmore JR, et al. Novel pathways in the pathobiology of human abdominal aortic aneurysms. *Pathobiology.* 2013;80(1):1-10.
35. Farber MA, Parodi FE. Abdominal Aortic Aneurysms (AAA). *MSD Manual Professional Edition.* 2022.
36. Sparks AR, Johnson PL, Meyer MC. Imaging of abdominal aortic aneurysms. *AFP.* 2002;65(8):1565-70.
37. Abdominal aortic aneurysm. *Mayoclinic.org.* 2021.
38. Grenier N., Douws C., Brichaux J.C. Doppler color. Semiology of color – traps and artifacts. *Radiol Med.* 1993;85:17-24.
39. Evans DH, Jensen JA, Nielsen MB. Ultrasonic colour Doppler imaging. *Interface Focus.* 2011.
40. Scoutt L.M., Zawin M.L., Taylor K.J. Doppler US. Part II. Clinical applications. *Radiology.* 1990;174:309-319.
41. Hardy D.C., Lee J.K.T. Measurement of the abdominal aortic aneurysm: plain radiographic and ultrasonographic correlation. In: Weyman P.J., Melson G.L., editors. Vol. 141. 1981. pp. 821-823.
42. Wolk L.A., Pasdar H., McKeown J.J., Jr., Leibowitz H., Scott M. Computerized tomography in the diagnosis of abdominal aortic aneurysms. *Surg Gynecol Obstet.* 1981 Aug;153(2):229-232.
43. Vowden P, Wilkinson D, Ausobsky JR, Kester RC. A comparison of three imaging techniques in the assessment of an abdominal aortic aneurysm. *J Cardiovasc Surg.* 1989;30:891-6.
44. Ernst CB. Abdominal aortic aneurysm. *N Engl J Med.* 1993;328:1167-72

45. Rose WM, Ernst CB. Abdominal aortic aneurysm. *Compr Ther.* 1995;21:339-43
46. Durham JR, Hackworth CA, Tober JC, Bova JG, Bennett WF, Schmalbrock P, et al. Magnetic resonance angiography in the pre-operative evaluation of abdominal aortic aneurysms. *Am J Surg.* 1993;166:173-8.
47. Prince M. Magnetic Resonance Imaging in the evaluation of abdominal aortic aneurysm. *Thoracic Key.* 2018.
48. Ivančević K. Značenje primjene kontrasta u MR mozga. University of Split. University Department of Health Studies. 2015.
49. Foo T, Saranathan M, Prince M, Chenevert TL. Automated detection of bolus arrival and initiation of data acquisition in fast, three-dimensional, gadolinium-enhanced MR angiography. *Radiology.* 1997; 203:275-280.
50. Ivancevic MK, Geerts L, Weadock WJ, Chenevert TL. Technical principles of MR angiography methods. *Magn. Reson. Imaging Clin. N. Am.* 2009;17(1):1–11.
51. Computed tomography (CT). *Nih.gov.* 2022.
52. Rubin GD, Dake MD, Napel SA, McDonnell CH, Jeffrey RB. Three-dimensional spiral CT angiography of the abdomen: initial clinical experience. *Radiology.* 1993;186:147-52.
53. Hallett RL, Ullery BW, Fleischmann D (2018) Abdominal aortic aneurysms: pre- and post-procedural imaging. *Abdom Radiol (NY)* 43(5):1044–1066.
54. Feger J. Abdomen-pelvis protocol (CT). *Radiopaedia.org.* Radiopaedia.org. 2021.
55. Baliyan V, Shaqdan K, Hedgire S, Ghoshhajra B. Vascular computed tomography angiography technique and indications. *Cardiovasc Diagn Ther.* 2019;9(1):14–27.
56. Iezzi R, Santoro M, Dattesi R et al (2012) Multi-detector CT angiographic imaging in the follow-up of patients after endovascular abdominal aortic aneurysm repair (EVAR). *Insights Imaging* 3(4):313–321.
57. Qanadli SD, Mesurolle B, Coggia M, Barre O, Fukui S, Goeau-Brissonniere OA, et al.; Abdominal aortic aneurysm: pretherapy assessment with dual-slice helical CT angiography. *AJR Am J Roentgenol.* 2000;174:181-7.
58. Rubin GD, Dake MD, Semba CP. Current status of three-dimensional spiral CT scanning for imaging the vasculature. *Radiol Clin North Am* 1995; 33:51–70.
59. Digital Subtraction Angiography Machine [Internet]. *Compendium of Biomedical Instrumentation.* Wiley; 2020. p. 655–9.
60. H. Li, B.S. Manjunath, S.K. Mitra, "Multisensor image fusion using the wavelet transform, *Graphical Models Image Process*". 57 (3) 235-245, 1995.

61. Jäckle S, García-Vázquez V, Eixmann T, Matysiak F, von Haxthausen F, Sieren MM, et al. Three-dimensional guidance including shape sensing of a stentgraft system for endovascular aneurysm repair. *Int. J. Comput. Assist. Radiol. Surg.* 2020.
62. Campbell, B., Wilkinson, J., Marlow, M. & Sheldon, M. Long- term evidence for new high- risk medical devices. *Lancet* 391, 2194–2195, 2018.
63. Avishay DM, Reimon JD. Abdominal Aortic Repair. *StatPearls.* 2022.
64. Lederle FA, Powell JT, Greenhalgh RM. Repair of small abdominal aortic aneurysms. *N Engl J Med.* 2006;354(14):1537–8.
65. Daye D, Walker TG. Complications of endovascular aneurysm repair of the thoracic and abdominal aorta: evaluation and management. *Cardiovasc Diagn Ther.* 2018;8(1):S138–56.
66. Levin DC, Rao VM, Parker L, Frangos AJ, Sunshine JH. Endovascular repair vs open surgical repair of abdominal aortic aneurysms: comparative utilization trends from 2001 to 2006. *J Am Coll Radiol.* 2009; 6(7):506-509.
67. England A, Mc Williams R. Endovascular aortic aneurysm repair (EVAR). *Ulster Med. J.* 2013;82(1):3–10.
68. Smith ST, Timaran CH, Valentine RJ, Rosero EB, Clagett GP, Arko FR. Percutaneous access for endovascular abdominal aortic aneurysm repair: can selection criteria be expanded? *Ann. Vasc. Surg.* 2009;23(5):621–6.
69. Hinchliffe RJ, Alric P, Rose D, Owen V, Davidson IR, Armon MP, et al. Comparison of morphologic features of intact and ruptured aneurysms of infrarenal abdominal aorta. *J Vasc Surg.* 2003;38(1):88–92.
70. Schanzer A, Greenberg RK, Hevelone N, Robinson WP, Eslami MH, Goldberg RJ, et al. Predictors of abdominal aortic aneurysm sac enlargement after endovascular repair. *Circulation.* 2011;123(24):2848–2855.
71. Maleux G, Koolen M, Heye S. Complications after endovascular aneurysm repair. *Semin Intervent Radiol.* 2009;26(1):3–9.
72. Bell D, D’Souza D. Endoleak. *Radiopaedia.org.* 2008.
73. White GH, Yu W, May J. Endoleak—a proposed new terminology to describe incomplete aneurysm exclusion by an endoluminal graft. *J Endovasc Surg.* 1996;3(1):124–5.
74. Singh K, Bønaa KH, Jacobsen BK, Bjørk L, Solberg S. Prevalence of and risk factors for abdominal aortic aneurysms in a population-based study : The Tromsø Study. *Am J Epidemiol.* 2001;154(3):236–44.



75. Vardulaki KA, Walker NM, Day NE, Duffy SW, Ashton HA, Scott RA. Quantifying the risks of hypertension, age, sex and smoking in patients with abdominal aortic aneurysm: Risk factors for abdominal aortic aneurysm. *Br J Surg.* 2000;87(2):195–200.
76. Jones DW, Deery SE, Schneider DB, Rybin DV, Siracuse JJ, Farber A, et al. Differences in patient selection and outcomes based on abdominal aortic aneurysm diameter thresholds in the Vascular Quality Initiative. *J Vasc Surg.* 2019;70(5):1446–55.
77. Peppelenbosch N, Buth J, Harris PL, van Marrewijk C, Fransen G, EUROSTAR Collaborators. Diameter of abdominal aortic aneurysm and outcome of endovascular aneurysm repair: does size matter? A report from EUROSTAR. *J Vasc Surg.* 2004;39(2):288–97.
78. Setacci F, Sirignano P, Galzerano G, De Donato G, Ceriello D, Paroni G, et al. Siena EVAR score. *J Cardiovasc Surg.* 2012;53(2):229–34.
79. Van Slambrouck J, Mufty H, Maleux G, Houthoofd S, Devooght A, Slots C, et al. The impact of type 1a endoleak on the long-term outcome after EVAR. *Acta Chir Belg.* 2021;121(5):333–9.

## 9.PRIVITCI

<b>Tablica 1.</b> Deskriptivna statistika dobi pacijenata .....	26
<b>Tablica 2.</b> Deskriptivna statistika promjera AAA pacijenata .....	28

<b>Slika 1.</b> Shematski prikaz vrsti aneurizmi abdominalne aorte .....	8
<b>Slika 2.</b> Color Doppler protok aneurizme abdominalne aorte (A, B, C, D, E) .....	14
<b>Slika 3.</b> Transverzalni i uzdužni prikaz aneurizmatске dilatacije s parijetalnim trombima .....	14
<b>Slika 4.</b> CT angiogram infrarelanle aneurizme u frontalnoj i lateralnoj projekciji .....	19
<b>Slika 5.</b> Tri vrste stent-grafta .....	22
<b>Slika 6.</b> : 3D rekonstrukcija, CTA prikaz <i>endoleaka</i> tip 1c i AAA.....	24
<b>Slika 7.</b> Raspodjela pacijenata prema spolu koji su učinili pregled CT aortografije na Kliničkom zavodu za radiologiju u KBC Rijeka, lokalitet Rijeka u razdoblju od 01.05.2021. do 01.05.2022. ....	26
<b>Slika 8.</b> Raspodjela pacijenata prema dobi koji su učinili pregled CT aortografije na Kliničkom zavodu za radiologiju u KBC Rijeka, lokalitet Rijeka u razdoblju od 01.05.2021. do 01.05.2022. ....	27
<b>Slika 9.</b> Raspodjela pacijenata prema promjeru AAA koji su bili liječeni metodom EVAR na Kliničkom zavodu za radiologiju u KBC Rijeka, lokalitet Sušak u razdoblju od 01.05.2021. do 01.05.2022. ....	28
<b>Slika 10.</b> Raspodjela pacijenata prema prisutnosti <i>endoleaka</i> koji su bili liječeni metodom EVAR na Kliničkom zavodu za radiologiju u KBC Rijeka, lokalitet Sušak u razdoblju od 01.02.2020. do 01.05.2022. ....	29
<b>Slika 11.</b> Raspodjela pacijenata prema dobi kojima je dijagnosticirana AAA pomoću pregleda CT aortografije na Kliničkom zavodu za radiologiju u KBC Rijeka, lokalitet Rijeka u razdoblju od 01.05.2021. do 01.05.2022. ....	30

<b>Slika 12.</b> Raspodjela pacijenata prema dobi i spolu kojima je dijagnosticirana AAA pomoću pregleda CT aortografije na Kliničkom zavodu za radiologiju u KBC Rijeka, lokalitet Rijeka u razdoblju od 01.05.2021. do 01.05.2022. ....	31
<b>Slika 13.</b> Raspodjela pacijenata prisutnosti <i>endoleaka</i> i promjeru AAA koji su bili liječeni metodom EVAR na Kliničkom zavodu za radiologiju u KBC Rijeka, lokalitet Sušak u razdoblju od 01.05.2021. do 01.05.2022. ....	32

## ŽIVOTOPIS

Jan Rošić Novak rođen je 29.01.2001. u Čakovcu. 2015. godine završio je osnovnu školu u Murskom Središću te osnovnu glazbenu školu u Umjetničkoj školi Miroslava Magdalenića u Čakovcu. Iste je godine upisao Opću gimnaziju u Srednjoj školi Čakovec. Maturirao je 2019. godine i akademske godine 2019./20. Upisao je Preddiplomski stručni studij radiološke tehnologije na Fakultetu zdravstvenih studija u Rijeci. Cijeli život se aktivno bavi košarkom.