

# UČESTALOST RADIOLOŠKIH ABNORMALNOSTI U AMBULANTNO LIJEČENIH BOLESNIKA SA POST-COVID SINDROMOM: istraživački rad

---

**Tomašković, Petra**

**Undergraduate thesis / Završni rad**

**2023**

*Degree Grantor / Ustanova koja je dodijelila akademski / stručni stupanj:* **University of Rijeka, Faculty of Health Studies / Sveučilište u Rijeci, Fakultet zdravstvenih studija u Rijeci**

*Permanent link / Trajna poveznica:* <https://um.nsk.hr/um:nbn:hr:184:619964>

*Rights / Prava:* [In copyright](#)/[Zaštićeno autorskim pravom.](#)

*Download date / Datum preuzimanja:* **2025-01-30**

*Repository / Repozitorij:*

[Repository of the University of Rijeka, Faculty of Health Studies - FHSRI Repository](#)



SVEUČILIŠTE U RIJECI  
FAKULTET ZDRAVSTVENIH STUDIJA  
PREDDIPLOMSKI STRUČNI STUDIJ  
RADIOLOŠKE TEHNOLOGIJE

Petra Tomašković

UČESTALOST RADIOLOŠKIH ABNORMALNOSTI U AMBULANTNO  
LIJEČENIH BOLESNIKA SA POST-COVID SINDROMOM: *istraživački rad*

Završni rad

---

Rijeka, 2023.

UNIVERSITY OF RIJEKA  
FACULTY OF HEALTH STUDIES  
UNDERGRADUATE  
PROFESSIONAL STUDY OF  
RADIOLOGIC TECHNOLOGY

Petra Tomašković

THE FREQUENCY OF RADIOLOGICAL ABNORMALITIES IN  
OUTPATIENTS TREATED WITH POST-COVID SYNDROME: a research

Bachelor thesis

Rijeka, 2023.

# SADRŽAJ

<b>SAŽETAK</b> .....	<b>7</b>
<b>SUMMARY</b> .....	<b>8</b>
<b>1. UVOD</b> .....	<b>1</b>
<b>2. COVID-19</b> .....	<b>3</b>
2.1. <i>Epidemiologija COVID-19</i> .....	3
2.2. <i>Kliničke značajke COVID-19</i> .....	4
2.3. <i>Klinički testovi za potvrdu dijagnoze COVID-19</i> .....	4
2.4. <i>Slikovne tehnike u dijagnostičkim postupcima u bolesnika sa COVID-19</i> .....	5
2.4.1. <i>RTG snimka grudnih organa u bolesnika sa COVID-19</i> .....	5
2.4.2. <i>Kompjuterska tomografija u bolesnika sa COVID-19</i> .....	6
2.5. <i>Liječenje COVID-19 bolesti</i> .....	7
<b>3. POST-COVID SINDROM</b> .....	<b>8</b>
3.1. <i>Definicija post-COVID sindroma</i> .....	8
3.2. <i>Kliničke manifestacije post-COVID sindroma</i> .....	9
3.3. <i>Faktori rizika za razvoj post-COVID sindroma</i> .....	10
3.4. <i>Manifestacije post-COVID sindroma respiratornog sustava</i> .....	11
3.4.1. <i>Post-COVID intersticijska plućna bolest</i> .....	11
3.4.2. <i>Plućna tromboembolija u post-COVID sindromu</i> .....	12
3.4.3. <i>Pneumotoraks u post-COVID sindromu</i> .....	13
3.5. <i>Slikovne metode u dijagnostici bolesnika sa post-COVID sindromom</i> .....	14
3.5.1. <i>Rendgenska snimka grudnih organa u pacijenata sa post-COVID sindromom</i> .....	14
3.5.2. <i>Kompjuterska tomografija u bolesnika sa post-COVID sindromom</i> .....	15
<b>4. CILJEVI I HIPOTEZE</b> .....	<b>16</b>
<b>5. ISPITANICI I METODE</b> .....	<b>17</b>
5.1. <i>Ispitanici</i> .....	17
5.2. <i>Metode</i> .....	17
<b>6. REZULTATI</b> .....	<b>19</b>
6.1. <i>Dob i spol ispitanika</i> .....	19
6.2. <i>Zastupljenosti radioloških abnormalnosti prema dobi i spolu</i> .....	21
6.3. <i>Zastupljenosti radioloških manifestacija post-COVID sindroma</i> .....	23
6.4. <i>Zastupljenost plućne tromboembolije i pneumotoraksa među ispitanicima</i> .....	24
<b>7. RASPRAVA</b> .....	<b>27</b>

<b>8. ZAKLJUČAK .....</b>	<b>31</b>
<b>LITERTURA.....</b>	<b>32</b>
<b>PRIVITCI.....</b>	<b>38</b>
<b>KRATAK ŽIVOTOPIS .....</b>	<b>39</b>

## **POPIS KRATICA:**

SARS-CoV-2-bolest uzrokovana koronavirusom 2 (eng. Severe Acute respiratory Syndrome Coronavirus 2)

PCR - lančane reakcije polimeraze (eng. Polymerase Chain Reaction)

COVID-19- bolest uzrokovana novim korona virusom (eng. Coronavirus Disease of 2019)

PTE- plućna tromboembolija

RTG- rendgenska snimka

CT- kompjuterizirana tomografija

ILD- intersticijska bolest pluća (eng. Interstitial lung disease)

CRP- C reaktivni protein

RNA – ribonukleinska kiselina

DNA- deoksiribonukleinska kiselina

cDNA- komplementarna deoksiribonukleinska kiselina

GGO - zamućenje zrnatog stakla (eng. ground glass opacity )

JIL – Jedinica intenzivnog liječenja

PCS- post-COVID sindrom

ME- mijalgični encefalomijelitis

CFS- sindrom kroničnog umora (eng. Chronic fatigue syndrome)

BUN- razina uree u krvi (eng. Blood urea nitrogen)

IL6- interleukin-6

KOPB- kronična opstruktivna plućna bolest

MERS- Bliskoistočni respiratorni sindrom (eng. Middle East Respiratory Syndrome)

MERS-CoV- Bliskoistočni respiratorni sindrom koronavirus (eng. Middle East Respiratory Syndrome Coronavirus 2)

SARS- Teški akutni respiratorni sindrom (eng. Severe Acute Respiratory Syndrome)

PC-ILD- Post-COVID intersticijska pluća bolest

ARDS- Akutni respiratorni distresni sindrom ( eng. Acute Respiratory Distress Syndrome )

SSP- sekundarni spontani pneumotoraks

PSP- primarni spontani pneumotoraks

PPV- ventilacija pozitivnim tlakom

FVC- forsirani vitalni kapacitet

DLCO- difuzijski kapacitet za ugljikov monoksid

BTS- British Thoracic Society

IBIS- Integrirani bolnički informacijski sustav

ISSA- radiološki informacijski sustav

MKB-10- 10. revizija Međunarodne klasifikacije bolesti i srodnih zdravstvenih problema

OP - organizirana pneumonija

## SAŽETAK

COVID-19 pandemija izbila je u prosincu 2019 godine na području kineske pokrajine Wuhan sa manifestacijom neobjašnjive upale pluća. Globalno, do 12. travnja 2023. godine bilo je 762,791,152 potvrđenih slučajeva COVID-19, uključujući 6,897,025 smrti, prema podacima Svjetske zdravstvene organizacije. Kasnije utvrđena posljedica koja zaostaje u dijela pacijenata sa COVID-19 je post-COVID sindrom (PCS). Post -COVID sindrom povezuje se sa težom kliničke slike akutnog COVID-19. Starija životna dob, muški spol i postojeći komorbiditeti povezuju se sa nastankom post-COVID sindroma. Zlatni standard za postavljanje dijagnoze post-COVID sindroma je kompjutorizirana tomografija (CT ) prsnog koša iako se RTG snimka grudnih organa preporuča i obavlja prije CT-a. Najčešće radiološke abnormalnosti koje se navode u literaturi su zasjenjenja zrnatog stakla ( eng. ground glass opacity ( GGO)), linearna trakasta zasjenjenja i bronhiektazije i/ili fibrotične promjene prolongirana pneumonija, dok su najčešće post-COVID manifestacije respiratornog sustava organizirana pneumonija (OP), post-COVID intersticijska plućna bolest (eng. post-COVID interstitial lung disease (PC-ILD) kao i plućna tromboembolija (PTE) i pneumotoraks koji se dovode u korelaciju sa post-COVID sindromom i ovise o težini kliničke slike COVID-19. Iako točni mehanizmi PTE i pneumotoraska u COVID-19 nisu u potpunosti objašnjeni, zamijećeno je da je značajan broj pacijenata sa post-COVID sindromom prethodno imao težu akutnu fazu bolesti i razvili su komplikacije. Našim istraživanjem potvrdili smo da je učestalost starije životne dobi jedan od glavnih prediktora za razvitak post-COVID sindroma te pridruženih radioloških abnormalnosti što se slaže sa postojećim podacima iz literature. Uspjeli smo i dokazati najčešću prisutnost linearnih trakastih zasjenjenja kod čak 48% ispitanika kao radiološke abnormalnosti verificirane CT-om što je u skladu sa navodima iz literature. Najčešća komplikacija bila je PC-ILD, PTE je uočena kod 22% ispitanika te se smatra rjeđom komplikacijom. Pneumotoraks je rijetka komplikacija koja se dovodi u vezu sa post-COVID sindromom te se javlja u svega 1-2% slučajeva. Obrazovanje zdravstvenih radnika i razumijevanje simptoma i kliničke slike post-COVID sindroma od iznimne je važnosti u borbi protiv ove nove bolesti.

**KLJUČNE RIJEČI:** COVID-19, post-COVID, intersticijska bolest pluća, pneumotoraks, plućna tromboembolija



## **SUMMARY**

The COVID-19 pandemic broke out in December 2019 in the Chinese province of Wuhan with the manifestation of unexplained pneumonia. Globally, 12<sup>th</sup> of April 2023, there have been 762,791,152 confirmed cases of COVID-19, including 6,897,025 deaths, reported to WHO. A later established consequence that lags behind in some patients with COVID-19 is the post-COVID syndrome (PCS). Post-COVID syndrome is associated with the severity of the clinical picture of acute COVID-19. Older age, male gender and existing comorbidities are associated with the onset of post-COVID syndrome. The gold standard for the diagnosis of post-COVID syndrome is chest computed tomography (CT), although a chest X-ray is recommended and performed as a pre-emptive CT scan. The most common radiological abnormalities reported in the literature are ground glass opacity (GGO), linear banded opacities, and bronchiectasis and/or fibrotic changes, and the most common post-covid manifestations of the respiratory system are residual pneumonia, organizing pneumonia (OP), post-COVID interstitial lung disease (PC-ILD). The diagnoses of pulmonary embolism (PTE) and pneumothorax are correlated with the post-COVID syndrome and the severity of the clinical picture of COVID-19. Although the exact mechanisms and the association of COVID-19 with PTE and pneumothorax have not been established, significant increases in the number of patients with these diagnoses have been observed, who previously had a more severe clinical picture of COVID-19 or developed post-COVID syndrome. Through our research, we have confirmed that the frequency of older age is one of the main predictors for the development of post-COVID syndrome and associated radiological abnormalities, which agrees with the existing literature. We were also able to prove the most frequent presence of linear band shadows in as many as 48% of subjects as a radiological abnormality verified by CT, which also agrees with the statements from the existing literature. The most common manifestation of post-COVID syndrome PC-ILD, PTE was observed in 22% of respondents and is considered a less common manifestation. Pneumothorax is a rare manifestation of complications associated with post-COVID syndrome and occurs in only 1-2% of cases. Education of healthcare workers and understanding of the symptoms and clinical picture of post-COVID syndrome is extremely important in the fight against this new, unexplored disease.

**KEY WORDS:** COVID-19, post-COVID, interstitial lung disease, pneumothorax, pulmonary thromboembolism

## 1. UVOD

Svjetska pandemija uzrokovana novim sojem koronavirusa, izbila je u prosincu 2019., a manifestirala se kao neobjašnjiva obostrana upala pluća na području kineskog grada Wuhana. Kasnije je utvrđeno da se radi o bolesti izazvanoj novim koronavirusom, nazvana SARS-CoV-2, koja je u djela bolesnika karakterizirana i razvojem teškog akutnog respiratornim sindroma. Bolest je kasnije službeno nazvana COVID-19. Brzo se proširila svijetom, a u dijela bolesnika razvila se u virusnu pneumoniju koja se u najtežem obliku bolesti nastavila kao progresivno oštećenje pluća sa razvojem respiratorne slabosti i zatajenja disanja. Globalno, do travnja 2023. godine bilo je 762,791,152 potvrđenih slučajeva COVID-19, uključujući 6,897,025 smrti, prema podacima Svjetske zdravstvene organizacije. (1,2) Razvijeni su brojni dijagnostički testovi za dokazivanje SARS-CoV-2 koji se temelje na otkrivanju ljudskih antitijela, virusnih gena ili antigena. Najpouzdaniji među njima se temelji na lančanoj reakciji polimeraze pomoću reverzne transkriptaze (eng. Reverse transcription polymerase chain reaction (RT-PCR) ) s obzirom da je ova metoda vrlo pouzdana i relativno brza, a za analizu se koristi nazofaringealni ili orofaringealni bris. (3)

Dugoročni učinci i komplikacije ove bolesti bolje se razumijevaju iz dana u dan. Primijećeno je u velikom broju pacijenata koji su hospitalizirani ili liječeni ambulantno, da su se simptomi poput kašlja, dispneje i bolova u mišićima, zadržali čak i nekoliko mjeseci nakon završetka akutnog oblika bolesti posebice kod pacijenata sa težom kliničkom slikom. Ovakav oblik bolesti naziva se post-COVID sindrom. (4,5) Ovaj sindrom javlja se kod ljudi sa različitim težinama bolesti, iako je zamijećeno da je češći kod ljudi sa težim simptomima akutnog oblika COVID-19. Zanimljiva je činjenica da se sindrom javlja bez obzira na težinu kliničke slike, dob ili spol stoga su zabilježeni slučajevi post-COVID sindroma i kod mlađih osoba pa čak i kod djece i trudnica.(6) Post-COVID sindrom povezuje se sa brojnim kardiopulmološkim komplikacijama kao što su plućna tromboembolija (PTE) i pneumotoraks te neurološkim komplikacijama kao što su česte glavobolje, poremećaji osjeta i gubitak koncentracije.(7,8) Iako je direktna povezanost između navedenih komplikacija i prolongiranog COVID-19 još uvijek tema brojnih rasprava i istraživanja, dokazano je da postoji povećana učestalost PTE u pacijenata koji su preboljeli akutnu infekciju u različitim stupnjevima. Iako je točno podrijetlo nastanka ovog sindroma nepoznato, postoje razne teorije o genetskoj i

imunološkoj povezanosti sa nastankom post-COVID sindroma nakon preboljene akutne infekcije virusom.

Dijagnostički postupci za otkrivanje radioloških abnormalnosti uzrokovanih post-COVID sindromom najčešće su klasična rendgenska snimka grudnih organa (RTG) i upotreba kompjuterizirane tomografije (CT) koja se ipak zbog svoje specifičnosti, osjetljivosti te fine analize parenhima smatra referentnom pretragom u dijagnostici i klasifikaciji ove bolesti. Najčešći nalazi verificirani kompjuteriziranom tomografijom su virusna pneumonija, organizirana pneumonija te post-COVID intersticijska bolest pluća (ILD), a kod nekih ljudi bolest može progredirati u trajnu fibrozu i gubitak funkcije pluća. (9) Neki od čimbenika rizika koji pogoduju razvitku PC-ILD su starija životna dob, pušenje te produljena akutna faza bolesti. (10) Ova tema je izuzetno važna s obzirom da promjene uzrokovane ovim sindromom zasigurno utječu na kvalitetu pacijentova života stoga je od ključne važnosti rano prepoznavanje simptoma i rani početak liječenja koji se temelji na liječenju postojećih simptoma, a njihova učestalost sugerira na znatnu pogođenost pacijenata i u budućnosti te pružanje profilaktičke i psihološke potpore pacijentima.

## 2. COVID-19

U prosincu 2019. godine u bolnici u Wuhanu prijavljeno je nekoliko slučajeva upale pluća nepoznate etiologije. Do 3. siječnja 2020. godine prijavljeno je 44 pacijenta sa teškom upalom pluća nepoznata podrijetla, a genetsko sekvenciranje koje je počelo nekoliko dana kasnije, pokazalo je da bi novi koronavirus CoV, kasnije nazvan SARS-CoV-2, mogao biti uzročnik buduće pandemije. (8)

### 2.1. *Epidemiologija COVID-19*

Do 2002. godine bila su poznata dva tipa koronavirusa; HCoV-229E i HCoV-OC43, koji su u ljudi uzrokovali bolesti dišnog sustava koje su imale blage simptome i kratkog trajanja do potpunog oporavka. Tijekom istraživanja između 2004. i 2005. godine, otkrivena su još dva nova oblika koronavirusa, HCoV-NL63 i HCoV-HKU1, koji kod ljudi uzrokuju bolesti koje su po simptomima i kliničkoj slici vrlo slični običnoj prehladi. Smatra se da su ova četiri oblika koronavirusa odgovorna za 15-30% običnih prehlada tijekom godine, koje u većini slučajeva prođu bez većih komplikacija, iako su neka istraživanja ipak pokazala da su ona opasna za dojenčad, imunokompromitirane i starije osobe. (11) Ova četiri soja koronavirusa ne smatraju se opasnim za javno zdravlje te je zbog toga skupina koronavirusa dugo vremena bili van fokusa istraživanja. (12)

Novi soj virusa SARS-CoV-2 pokazao se izrazito patogenim za ljude jer je do listopada 2022. godine potvrđeno više od 600 milijuna slučajeva COVID-19 širom svijeta od kojih je više od 6 milijuna imalo smrtni ishod. (13) Širenje zaraze izazvane SARS-CoV-2 može se u grubo podijeliti u tri glavne faze; prva faza počinje sa izbijanjem zaraze na veletržnici u Wuhanu te prvim potvrđenim slučajevima do kraja prosinca 2019. godine te se već tada znalo da se virus prenosi bliskim kontaktom, druga faza započela je brzim širenjem virusa unutar bolnica te se u ovoj fazi epidemija proširila i na druga geografska područja tako da je prvi službeni slučaj zaraze izvan Kine potvrđen na Tajlandu u siječnju 2020. godine dok treća faza uključuje globalno širenje virusa te proglašenje svjetske pandemije izazvane novim koronavirusom. (14)

COVID-19 se među ljudima širi zrakom kapljičnim putem, u obliku aerosola, što podrazumijeva sitne kapljice koje sadrže čestice virusa kao produkt kihanja, kašljanja, smijanja ili razgovora. No virus se također može širiti i dodirivanjem kontaminirane površine, a zatim dodirivanjem lica, tijekom bliskih kontakata i medicinskih postupaka. Osoba koja se zarazila

virusom automatski i sama postaje primarni izvor infekcije. Virus se izlučuje putem sline, fecesa, urina te iz respiratornog trakta.(14)

## *2.2 Kliničke značajke COVID-19*

Kliničke značajke COVID-19 varirale su od bolesnika do bolesnika, bez obzira na dob ili spol, a kretale su se od blagih (skoro asimptomatskih) do teških (ponekad sa smrtnim ishodom). Nespecifičnost simptoma ove bolesti uveliko je otežalo kliničarima prepoznavanje COVID-19 kao jedinstvene bolesti u sezoni gripa i prehlada. Najčešći simptomi su vrućica, kašalj i mialgija dok se od ostalih simptoma ističu grlobolja, glavobolja, mučnina, povraćanje, diarea i ageuzija odnosno nedostatak osjećaja okusa. COVID-19 klinički je klasificiran u tri velike skupine: u blagu do umjereno tešku bolest koja se manifestira nespecifičnom bolesti donjih dišnih puteva, a u djela oboljelih i razvojem upale pluća, tešku bolest koja je popraćena dispnejom i zasićenjem kisika manjim od 93% te kritičnu bolest koja je popraćena respiratornim zatajenjem te disfunkcijom više organa i/ili septičkim šokom.(15) Pokazalo se da su pacijenti starije životne dobi koji su imali teški oblik bolesti imali komorbiditete u vidu kroničnih bolesti, najčešće kardiovaskularnog i respiratornog podrijetla, ali i bolesti bubrega ili maligne tumore.(16)

U laboratorijskim značajkama ističe se povišena sedimentacija eritrocita, povišen C reaktivni protein (CRP) i limfocitopenija kao posljedica nekroze ili apoptoze limfocita, čija ozbiljnost je zapravo odraz težine COVID-19.(17,18)

## *2.3 Klinički testovi za potvrdu dijagnoze COVID-19*

Kako bi se u svijetu mogao odrediti približan broj slučajeva COVID-19, a samim time i druge karakteristike ove bolesti poput brzine širenja, načina prenošenja, varijacije simptoma te pratiti tijek bolesti kako bi se u budućnosti moglo ublažiti simptome, usporiti širenje pa čak i spriječiti bolest, od velike je važnosti brza i točna detekcija bolesti.

Dijagnostički testovi koji su do sada razvijeni za dokazivanje prisustva virusa u ljudskome organizmu temelje se na tri glavna principa: otkrivanje virusnog gena, otkrivanje prisustva ljudskih antitijela i otkrivanje virusnog antigena. Najpouzdanijim dijagnostičkim testom pokazao se test lančane reakcije polimeraze pomoću reverzne transkriptaze (eng.

Reverse transcription polymerase chain reaction (RT-PCR) koji se temelji na dokazu prisutnosti virusnog gena u testiranom uzorku. RT-PCR tehnika varijanta je lančane reakcije polimeraze (eng. Polymerase Chain Reaction (PCR), metode koja je posebno razvijena za detekciju ribonukleinske kiseline (RNA). Ova metoda je vrlo pouzdana, točna i relativno brza te unutar nekoliko sati daje informacije na principu visoke propusnosti. Ona se temelji na dvije uzastopne reakcije: prva reakcija je pretvaranje DNA u komplementarnu DNA odnosno cDNA uz pomoć enzima recipročne transkripcije, a druga reakcija se sastoji u umnožavanju cDNA lančanom reakcijom polimeraze. (19,20) RT-PCR test trenutno se smatra zlatnim standardom za dokazivanje SARS-CoV-2 zbog svoje mogućnosti detekcije dijelova genoma.(20) Uz PCR tehniku razvijeni su i razni komercijalni testovi koji se većinom temelje na identifikaciji antitijela koja proizvodi imunološki sustav, no oni nisu ni približno precizni i točni kao PCR tehnika.

#### *2.4.Slikovne tehnike u dijagnostičkim postupcima u bolesnika sa COVID-19*

Od početka pandemije pa sve do danas klasična RTG snimka prsnoga koša i CT najčešće su korišteni modaliteti tijekom obrade bolesnika sa sumnjom na COVID-19. CT se smatra zlatnim standardom u analizi plućnog parenhima, dok je RTG snimka prsnoga koša jeftinija, raširenija i dostupnija dijagnostička varijanta koja može biti od velike koristi prilikom postavljanja dijagnoze ukoliko se primijete obrasci tipični za COVID-19

##### *2.4.1.RTG snimka grudnih organa u bolesnika sa COVID-19*

Iako se CT pokazao boljom opcijom u postavljanju dijagnoze COVID-19 pneumonije, klasična RTG snimka prsnoga koša može igrati odlučujuću ulogu u ranom otkrivanju bolesti. Jedna od najčešćih abnormalnosti koje su uočene kod osoba sa dijagnozom COVID-19 je konsolidacija. Prikazuje se kao homogeno povećanje atenuacije plućnog parenhima koje zaklanja najčešće rubove krvnih žila i stijenke dišnih puteva. Može se prikazati i zračni bronhogram koji ima nejasne rubove i prikazuje se kao pahuljasto zamućenje. Zamućenja zrnatog stakla (eng. ground glass opacifity (GGO) su uobičajene u ranijim stadijima bolesti te mogu prethoditi konsolidacijama. Multifokalna zamućenja relevantna su slikovna značajka pneumonije uzrokovane COVID-19. Multifokalna zamućenja najčešće imaju bilateralnu, perifernu i bazalnu distribuciju. (21,22)

Nadalje, atipični nalaz kod COVID-19 pneumonije može biti i pleuralni izljev. Pleuralni izljev smatra se rijetkim u slučaju COVID-19 te može ukazivati i na bakterijsku super-infekciju. Pleuralni izljev prezentira se kao homogeno plošno zasjenjenje sa jasnim granicama uzlazno-silaznog toka bazalne distribucije oko freniko-kostalnih sinusa. (23)

Pneumotoraks se kao i pleuralni izljev smatra vrlo rijetkim nalazom kod pacijenata sa COVID-19, a prezentira se kao tanka, oštra bijela linija na visceralnom pleuralnom rubu. Autori izvješća jednog slučaja pacijenta kojem je bio dijagnosticiran tenzijski pneumotoraks nisu mogli zasigurno zaključiti je li pneumotoraks bio komplikacija direktno uzrokovana COVID-19 ili je nalaz bio slučajan i ne povezan sa trenutnom dijagnozom. (24)

#### *2.4.2. Kompjuterska tomografija u bolesnika sa COVID-19*

Kompjuterska tomografija jedan je od najčešće korištenih dijagnostičkih metoda kod COVID-19. Kod zaraženih sa SARS-CoV-2 14% pacijenata će razviti tahipneju, dispneju, hipoksiju i/ili infiltrate pluća, dok će njih 5% razviti respiratorno zatajenje, septički šok i/ili multiorgansku disfunkciju. U prvih pet dana nakon početka simptoma, CT prsnog koša će najvjerojatnije pokazati GGO ili GGO u kombinaciji sa konsolidacijom u perifernoj ili subpleuralnoj distribuciji koje svoj vrhunac dosežu oko 10. dana od početka simptoma. (25) Opaciteti mogu biti peribronhovaskularni po tipu distribucije, dok se adenopatija vrlo često ne nalazi. Ukoliko postoji prisutnost lezija, brzo evoluiraju iz jednostrane u bilateralnu zahvaćenost. (26) Rana radiološka značajka COVID-19 razvoj je zračnog bronhograma. Halo znak sastavljen od GGO oko čvrstog nodula viđen je kod četvrtine pacijenata. (27,28) Zahvaćenost pluća u akutnoj fazi povezan je sa stupnjem sistemske upale te nagovještava lošiji ishod. Prisustvo proširene plućne arterije može govoriti u prilog razvoja PTE.

Zastupljenost pojedinih CT manifestacija ovisi o težini bolesti. U jednom od prvih istraživanja u kojem je sudjelovala 21 osoba sa potvrđenom dijagnozom COVID-19, zastupljenost GGO-a bila je čak 57% te se smatralo da je to najranija radiografski vidljiva CT manifestacija. (29)

## *2.5. Liječenje COVID-19 bolesti*

Mjere koje se tradicionalno koriste za suzbijanje širenja virusnih infekcija su socijalno distanciranje, karantena, nošenje zaštitnih maski za lice te korištenje dezinfekcijskih sredstava. Ove metode sa sobom nose štetne posljedice kako po ekonomiju društva, tako i za ljudsku psihu, a također su rezultirale i znatnim neslaganjem i raspravama vezanim za njihovu učinkovitost unutar medicinske zajednice i među političkim akterima.

Liječenje bolesti u početnoj fazi temeljilo se na antivirusnoj i antibakterijskoj terapiji te upotrebi glukokortikoida. Kod pacijenata sa blagom bolešću potrebno je daljnje praćenje i liječenje ukoliko bolest progredira. Kod teških oblika bolesti, kod trudnica, djece i osoba koje su imunokompromitirane, potrebna je najčešće hospitalizacija. (30)

Na samom početku pandemije provedeno je nekoliko istraživanja učinkovitosti lijekova koji su tada korišteni u liječenju COVID-19, a koji se inače koriste protiv malarije, hidroksiklorokin i klorokin, obzirom da su u ranoj fazi pokazali obećavajuće rezultate. Ipak, najnovija dosadašnja istraživanja ipak nisu uspjela potvrditi dobrobit za pacijente korištenjem lijekova protiv malarije. Naprotiv istraživanjem koje je provedeno na šest kontinenata te u koje je bilo uključeno 96 000 hospitaliziranih pacijenata, pokazalo je da osobe koje su primale ove lijekove imaju znatno veći rizik od smrti te znatno veću učestalost pojave ventrikularne aritmije naspram onih koji nisu liječeni ovim lijekovima. (31,32)



### 3. POST-COVID SINDROM

Epidemija uzrokovana novim koronavirusom zasigurno sa sobom vuče i dugotrajne posljedice na ljudsko zdravlje do čak nekoliko mjeseci nakon akutne zaraze, a možda čak i trajno, što će zasigurno promijeniti ljudske živote.

#### 3.1. Definicija post-COVID sindroma

Na početku pandemije zamijećeno je da simptomi i znakovi COVID-19 u dijela oboljelih traju znatno duže od uobičajene akutne virusne bolesti. Stoga je, praćenjem tijeka i trajanja bolesti, pridruženih tegoba i promjena verificiranih slikovnim tehnikama, prepoznato stanje prolongirane bolesti koje slijedi nakon akutne faze bolesti koja traje do četiri tjedna. Prisutnost simptoma između četvrtog i dvanaestog tjedna bolesti definirano je kao dugi COVID-19 ili u literaturi usvojenim terminom „Long COVID-19“.

Post-COVID ili post COVID-19 sindrom (PCS) naziv je za stanje koje uključuje prolongirane simptome akutnog COVID-19 nakon 12 tjedana od akutne infekcije sa SARS-CoV-2 (33) ukoliko se postojeći simptomi ne mogu objasniti nijednom drugom bolešću. Post-COVID sindrom je bolest koja podrazumijeva različite simptome i zahvaća više organskih sustava. Težina PCS može varirati od pacijenta do pacijenta jednako kao i akutni COVID-19. Najčešći simptomi koji se povezuju sa post-COVID sindromom su umor, tjeskoba, mučnine, palpitacije, bolovi u prsima, kašalj, zaduha, povraćanje, bolovi u zglobovima, depresija, a u rjeđim slučajevima i osip na koži. Simptomi PCS slični su simptomima drugih virusnih bolesti kao što su SARS, Ebola, Epstein-Barr virusna infekcija, herpes i dr. (34,35,36)

Klinička dijagnoza post-COVID sindroma postavlja se identificiranjem perzistentnih simptoma koji su postojali i u akutnoj fazi bolesti, a ne postoji druga patologija koja bi mogla biti tome uzrok. (33) Prisustvo simptoma odražava etiološku i patofiziološku podlogu PCS kao što je oštećenje organa nastalo u fazi akutne infekcije, manifestacije trajnog hiperinflamatornog stanja, trajna virusna aktivnost povezana s pacijentom kao virusnim rezervoarom ili odgovor inficiranog organizma neadekvatnim stvaranjem antitijela. Čimbenici koji uz akutnu bolest koja uzrokuje dekondicionirano stanje bolesnika, dodatno mogu zakomplicirati kliničku sliku i pridružene komorbiditete te izazvati psihološke posljedice nakon dugog ili teškog tijeka bolesti. (33,36)

### 3.2 Kliničke manifestacije post-COVID sindroma

Veoma brzo nakon početka pandemije, zabilježeno je da su simptomi uzrokovani COVID-19 nestali vrlo brzo tj. unutar dva tjedna kod pacijenata sa blagom kliničkom slikom te između trećeg i 12. tjedana kod pacijenata sa težom kliničkom slikom. Tek naknadno je utvrđeno da su ta razdoblja veoma relativna i da ovise od pacijenta do pacijenta tj. o njihovoj dobi, postojećim simptomima te prisutnim komorbiditetima. (37)

Pokazalo se da je ovaj sindrom multiorganske prirode te da se može klinički prezentirati manifestacijama zahvaćanja gotovo svih organskih sustava. Najčešće zabilježene manifestacije su nedostatak daha, umor, anosmija, dispneja te neuropsihološki problemi poput glavobolje, problemi sa pamćenjem ili koncentracijom ili čak gubitkom pamćenja, usporeno razmišljanje, anksioznost, depresija te poremećaji spavanja.

Provedene studije su pokazale da preko 80% pacijenata ima više od jednog simptoma. (38) Muškarci češće obolijevaju od COVID-19 dok su žene sklonije razvitku post-COVID sindroma. Umor i mialgija znatno su češći kod žena nego kod muškaraca. (39) Simptomi koji zaostaju su fluktuirajuće prirode te se njihov oblik i težina mogu mijenjati tijekom vremena, a percepcije simptoma pacijenata variraju u vremenu. (40) Umor je zajedno sa drugim neurokognitivnim posljedicama, najčešće navođeni simptom koji zaostaje nakon akutne faze bolesti i ima najveći utjecaj na kvalitetu života bolesnika sa post-COVID sindromom. Pacijenti vrlo često ove simptome opisuju kao ograničavajuće, jer vrlo ozbiljno utječu na njihovu radnu produktivnost i ukupnu kvalitetu života. (41) Trenutno ne postoje dokazi koji bi podupirali ideju da je post-COVID sindrom istovjetan sa mialgičnim encefalomijelitisom (ME) i/ili sindromom kroničnog umora (CFS) iako neki pacijenti kojima je dijagnosticiran post-COVID sindrom mogu zadovoljiti dijagnostičke kriterije za ME ili CFS. Stoga su potrebna daljnja istraživanja ovog sindroma radi pravovremene identifikacije, a time bi se izbjegao i rizik zamjene drugim patološkim stanjima, razvoj dodatnih komplikacija ili u krajnjem slučaju izbjegle pogreške u liječenju koje bi kao svoj konačan rezultat mogle imati i fatalni ishod. (42)

### 3.3 Faktori rizika za razvoj post-COVID sindroma

Čimbenici rizika koji su se povezivali sa razvojem teškog COVID-19 bili su starija dob, muški spol, postojeći komorbiditeti od kojih su najčešći bili pretilost, kardiovaskularne i respiratorne bolesti i hipertenzija. (43) Supresija imuniteta još je uvijek tema rasprava zbog toga jer se smatra da upravo supresija imuniteta može povećati rizik od prolongiranog COVID-19 ili čak imati zaštitni učinak na organizam protiv dugoročnih učinaka post-COVID sindroma iako su ove dvije činjenice zapravo proturječne. (44)

Povišene razine urea-N (BUN) i D-dimera predstavljaju čimbenike rizika za plućnu disfunkciju kod pacijenata koji su preživjeli COVID-19 nakon tri mjeseca od otpusta iz bolnice. (45) Neka istraživanja tvrde da su plućne lezije koje su zaostale dva mjeseca nakon upale izazvane COVID-19 bile povezane sa povišenim sustavnim upalnim biomarkerima kao što su D-dimer i interlekin-6 (IL6) i CRP. (46) Navedeni sistemski upalni biomarkeri bili su u korelaciji i sa radiološkim abnormalnostima, te abnormalnostima funkcije srca, jetre i bubrega u studiji praćenja pacijenata između dva i tri mjeseca nakon otpusta iz bolnice. (47) Nadalje, u drugom istraživanju je navedeno da je limfopenija povezana sa lupanjem srca i stezanjem u prsima, dok je povišena razina troponina povezana sa umorom među osobama koje boluju ili su preboljele COVID-19. (48)

Među pacijentima koji su liječeni ambulantno, odnosno koji nisu bili hospitalizirani zbog dijagnoze COVID-19, pokazalo se da je pušenje kao rizični faktor za razvitak post-COVID sindroma bitno obilježje trenutnih pušača i osoba koje su prestale pušiti u usporedbi sa onima koji nikada nisu pušili. Također, pridruženi komorbiditeti kao što su kronična opstruktivska bolest pluća (KOPB), benigna hiperplazija prostate, fibromijalgija, multipla skleroza, erektilna disfunkcija, celijakija itd. predstavljaju potencijalne čimbenike rizika za oboljenje od post-COVID sindroma. (49) Uz ženski spol i dob, te težinu i prisutnost simptoma za vrijeme trajanja akutne upale, valja napomenuti i da su podaci o liječenju u Jedinici intenzivnog liječenja (JIL) i potrebi za mehaničkom ventilacijom također veoma značajni u razumijevanju i postavljanju dijagnoze post-COVID sindroma.

### *3.4 Manifestacije post-COVID sindroma respiratornog sustava*

Najčešći simptomi koji perzistiraju su kašalj, nedostatak zraka i dispneja, SARS-CoV-2 može osim respiratornog sustava zahvaćati ostale organe i organske sustave, te se simptomi i znakovi njihove zahvaćenosti mogu javljati pojedinačno ili u skupinama sa različitom težinom. Unatoč tome COVID-19 ostaje pretežito respiratorna bolest, stoga je fokus u ovome radu usmjeren na njegove dugotrajne komplikacije i posljedice vezane uz dišni sustav. Među najčešćim komplikacijama u sklopu post-COVID sindroma mogu se naći post-COVID ILD, PTE i pneumotoraks.

#### *3.4.1. Post-COVID intersticijska plućna bolest*

Tijek virusnih infekcija koje zahvaćaju pluća ukazuje na to da funkcionalna i radiološka oštećenja mogu u nekih bolesnika trajati i nakon završetka akutne faze bolesti. Tako je u 2012. godini Bliskoistočni respiratorni sindrom (MERS), uzrokovan koronavirusom MERS-CoV, nakon oporavka u 33% oboljelih završio je plućnom fibrozom. Sličan tijek imala je i epidemija teškog akutnog respiratornog sindroma, engleski nazvana severe acute respiratory syndrome (SARS) koji je uzrokovan koronavirusom. Radilo se o zaraznoj bolesti koja je prvi put registrirana u prosincu 2002. godine u Kini. S obzirom na povezanost između drugih virusnih pneumonija i posljedičnog razvoja plućne fibroze kao i učestalost zahvaćenosti pluća kod COVID-19 tijekom bolesti i perzistentnih respiratornih simptoma nakon akutne faze, mogao se očekivati sličan scenarij tijekom COVID-19 infekcije. Pokazalo se da dio bolesnika razvija post-COVID intersticijsku bolest pluća (PC-ILD) bez obzira da li je akutna faza bolesti bila teška sa razvojem akutnog respiratornog distresnog sindroma (ARDS) ili su bolesnici imali blagu do umjereno tešku bolest liječenu u kućnim uvjetima.

Sumnju na razvoj PC-ILD treba razmotriti u bolesnika s trajnim respiratornim simptomima (npr. perzistentnom dispnejom i/ili kašljem) tri mjeseca nakon pojave simptoma COVID-19. Klinički značajna ILD razvija se ukoliko je više od 10% plućnog parenhima na CT-u prsnog koša zahvaćeno promjenama. Prisutnost post-COVID intersticijskih promjena plućnog parenhima udružene su sa poremećenom respiratornom funkcijom u vidu restriktivnih smetnji ventilacije, sniženog difuzijskog kapaciteta i lošijom kvalitetom života. Konsenzus oko definicije i stvarnog utjecaja PC-ILD-a na ishod COVID -19 nije još utvrđen. Pokazalo se da

dio oboljelih ima prolongirane respiratorne simptome bez radioloških abnormalnosti, dok manji dio njih razvija i promjene plućnog parenhima.

Koliko je točna incidencija razvoja PC-ILD nije poznato. U šestomjesečnom praćenju 114 osoba sa preboljelom teškom upalom pluća tijekom COVID-19, 35% je imalo CT dokaze promjena nalik fibrotičnim (trakcije, bronhiektazije, parenhimske vrpce i/ili saće), a u 21% njih bile su prisutne GGO. (50) U meta-analizi 46 studija, unutar godinu dana praćenja, radiološke abnormalnosti upalne etiologije (GGO, konsolidacije) brže i u potpunosti nestaju unutar godinu dana, dok perzistentne GGO mogu ukazivati na razvoj fine, nezrele fibroze. Pokazalo se da promjene slične fibrozi također mogu regredirati, iako sporijom brzinom. U većine se pokazalo poboljšanje nakon 12 mjeseci praćenja (neprogresivne) fibroze i u oko 10% bolnički liječenih bolesnika, osobito kod pridruženih komorbiditeta, muškaraca, i starije životne dobi. (51)

Postoji nekoliko teorija kojima se pokušava protumačiti patofiziološki mehanizam razvoja post-COVID ILD. Mehanička hipoteza post-COVID sindroma, potencijalno primjenjiva na PC-ILD, podrazumijeva izravno oštećenje odnosno ozljedu tkiva i razvoj autoimunosti posredovanu antitijelima. Ostale hipoteze uključuju prolongiranu aktivnost virusa i izbjegavanje imunološkog sustava oboljelog ili trajnu, virusom pokrenutu imunostimulaciju. PC-ILD vjerojatno proizlazi iz složenog međusobnog djelovanja više navedenih mehanizama, a u bolesnika sa teškim oblikom akutne bolesti koji su liječeni u JIL-u, ulogu u razvoju post-COVID ILD ima i ozljeda pluća u vidu barotraume izazvana dužim trajanjem mehaničke ventilacije. (51)

Razumijevanje PC-ILD ima implikacije na globalno javno zdravlje, ali je i jedinstvena prilika za bolje razumijevanje patofizioloških mehanizama početka, širenja i razvoja plućne fibroze, ali i otkrivanja potencijalno novih terapijskih ciljeva u njejoj prevenciji i liječenju u budućnosti.

#### *3.4.2. Plućna tromboembolija u post-COVID sindromu*

Plućna tromboembolija definira se kao poremećaj koji nastaje zbog razvoja tromba koji uzrokuju naglo začepljenje jedne ili obje plućne arterije. Najčešće razvoju PTE prethodi duboka venska tromboza koja je izvor tromba koji putuje iz krvnih žila donjih ekstremiteta i zdjelice do plućnih arterija. Bolesnici koji boluju od COVID-19 ili post-COVID sindroma vrlo često imaju više rizičnih čimbenika za razvitak PTE: nepokretljivost ili slaba pokretljivost, oštećenje endotela krvnih žila te povećanu koagulabilnost krvi.

Vaskularne komplikacije kod bolesnika sa post-COVID sindromom najčešće se odnose na tromboembolijske komplikacije. Tromboembolijske komplikacije nakon teže kliničke slike COVID-19 najčešće se odnose na PTE, a rjeđe na moždani udar. PTE javlja se i u hospitaliziranih i u ambulantno liječenih pacijenata kao manifestacija post-COVID sindroma. Točni patofiziološki mehanizmi zbog kojih nastaje PTE kod pacijenata sa COVID-19 te post-COVID sindromom još uvijek nisu u potpunosti shvaćeni, međutim brojne publikacije ukazuju na činjenicu da je COVID-19 protrombogenska bolest te da je pravilna tromboprolifaks neophodna pogotovo kod hospitaliziranih bolesnika. Čimbenici rizika kod osoba koje boluju od COVID-19 su povišeni D-dimer, povišen CRP te produljeno vrijeme od pojave simptoma do hospitalizacije. Osim makrotromba plućnim arterijama koji su se pokazali kao uzrok smrti u slučaju nekih pacijenata, post mortem su zamijećene i mikrotromboze u ostalim organima pacijenata sa COVID-19. Početni izvještaji ukazuju na povišenu incidenciju PTE do 30% kod bolesnika sa COVID-19 (52,53) Pojavljuju se i dokazi koji ukazuju na povećane stope manjih perifernih tromba te PTE bez prethodne duboke venske tromboze, što sugerira jedinstveni fenotip PTE kod pacijenata sa COVID-19. (53,54)

### *3.4.3. Pneumotoraks u post-COVID sindromu*

Pneumotoraks znači prisutnost zraka u pleuralnom prostoru; između visceralne i parijetalne pleure. Možemo ga svrstati u dvije glavne skupine: primarni i sekundarni ili spontani ili traumatski. Bitno je napomenuti kako se sekundarni spontani pneumotoraks (SSP) razvija kod već bolesnih pluća, dok se primarni spontani pneumotoraks (PSP) razvija kod osoba bez prethodne povijesti bolesti pluća i pleure. Pneumotoraks kao komplikacija COVID-19 nije česta no može imati i fatalni ishod. (55)

Dva retrospektivna istraživanja koja su provedena pokazala su da se pneumotoraks kao komplikacija COVID-19 javljao u svega 1-2% bolesnika. Najčešće se javljao u hospitaliziranih bolesnika, liječenih u JIL-u. (56,57) Naime, pacijenti kojima je bila potrebna ventilacija pozitivnim tlakom (PPV) pokazali su se podložnijima za razvoj spontanog pneumotoraksa u čak 15% slučajeva. (58) Iako se spontani odnosno netraumatski pneumotoraks najčešće javljao kod mehanički ventiliranih pacijenta, postoje određeni slučajevi gdje je prijavljeno stvaranje pneumotoraksa koji se povezuje sa COVID-19 bez prethodne povijesti barotrauma ili drugih rizičnih čimbenika. U literaturi su opisani slučajevi PSP-a kod neintubiranih pacijenta i/ili kod pacijenata bez prethodnih plućnih bolesti, no točni mehanizmi nastanka i povezanost još uvijek

nisu utvrđeni. (59,60) Za razliku od spontanog, tenzijski pneumotoraks je vrlo rijetka no po život opasna komplikacija COVID-19. Postoje izvješća o svega nekoliko slučajeva gdje se tenzijski pneumotoraks povezuje sa COVID-19. (24) Ova komplikacija je rijetka, a javlja se u svim stadijima bolesti; od nekoliko dana nakon akutne infekcije pa sve do nekoliko tjedana i mjeseci nakon završetka bolesti.

### *3.5. Slikovne metode u dijagnostici bolesnika sa post-COVID sindromom*

Radiološke abnormalnosti koje zaostaju za akutnim COVID-19 moguće je vidjeti i na RTG snimkama grudnih organa i na CT snimkama prsnoga koša. Klasificiraju se od umjerenih do vrlo teških koje utječu na plućnu funkciju i razvoj i perzistiranje simptoma koji pogoršavaju kvalitetu života bolesnika.

#### *3.5.1 Rendgenska snimka grudnih organa u pacijenata sa post-COVID sindromom*

RTG snimka grudnih organa je prva radiološka metoda koja bi se trebala koristiti kod pacijenata sa sumnjom na post-COVID sindrom. U slučaju prethodne hospitalizacije, ne zna se točni vremenski okvir kada bi trebalo napraviti kontrolnu RTG snimku, no predlaže se između 10. i 12. tjedna nakon otpusta iz bolnice. Prema istraživanju provedenom u Španjolskoj nad 59 pacijenata sa SARS-CoV-2 upalom pluća, najčešći nalazi na RTG snimkama prsnog koša bile su periferne atelektaze i/ili retikularna zamućenja u 88% slučajeva te GGO u 61% slučajeva. (61)

U oboljelih sa prolongiranim respiratornim simptomima nakon akutne bolesti, opravdano je razmišljati o razvoju PCS. Stoga smjernice koje se navode u korištenoj literaturi preporučaju izradu RTG snimaka grudnih organa prije CT toraksa, kako bi se izbjeglo nepotrebno izlaganje pacijenata zračenju kod onih koji nemaju promjene na RTG snimci grudnih organa ili/i poremećenu plućnu funkciju što podrazumijeva razvoj restriktivnih smetnji disanja (snižene vrijednosti FVC u spirometriji) ili snižene vrijednosti difuzijskog kapaciteta za CO (DLco). Iako se klasično radiografsko snimanje pluća preporučuje kao primarni dijagnostički izbor kod COVID-19 i post-COVID pacijenata, kontrolno snimanje se ipak ne preporučuje kod pacijenata koji nisu imali znakove upale pluća na prethodnim RTG snimkama ili kod pacijenata kod kojih se na prethodnim slikovnim pretragama jasno vidi povlačenje

zahvaćenosti plućnog parenhima. Kod pacijenata sa blagom do umjerenom kliničkom slikom preporučuje se samo ponavljanje RTG snimke grudnih organa bez potrebe za drugim slikovnim dijagnostičkim metodama. (61)

### *3.5.2. Kompjuterska tomografija u bolesnika sa post-COVID sindromom*

CT prsnog koša igra ključnu ulogu u praćenju bolesti COVID-19. Težina kliničke slike obično prati i postojanost radioloških abnormalnosti. Najčešće radiološke abnormalnosti uočene kod pacijenta sa prolongiranim COVID-19 bile su konsolidacije, retikularne promjene, GGO te promjene nalik fibrozi. Istraživanje koje je uključivalo 39 bolesnika koji su preboljeli akutni COVID-19, te su bili podvrgnuti CT snimanju prsnog koša tri mjeseca nakon otpusta iz bolnice, pokazalo je zaostajanje određenih radioloških abnormalnosti. Tipične značajke poput GGO bile su gotovo potpuno nestale što se povezuje sa blažom do umjerenom kliničkom slikom, no pronađene su i fibrozne promjene. Takve fibrozne promjene su najčešće bilateralne i lokalizirane u perifernoj regiji donjih režnjeva pluća. (62,63)

Prema istraživanju koje je provedeno u Španjolskoj nad 59 pacijenata sa sumnjom na razvoj post-COVID sindroma koji su bili podvrgnuti CT-u prsnog koša najkasnije tri mjeseca nakon otpusta iz bolnice, nađena je jasna predominacija muškaraca (73%) u odnosu na žene (27%). U tom istraživanju, najčešći nalazi na CT-u bili su bronhalna dilatacija i parenhimske trake često sa distorzijom arhitekture pluća. Kod 14% bolesnika uočene su pneumatokele koje su se razvile najvjerojatnije zbog mehaničke ventilacije. Najrjeđi nalaz su bile saće direktno uzrokovane COVID-19 infekcijom, svega u 6% pacijenta. (61)

CT prsnog koša bi trebao biti dijagnostički izbor kod pacijenata sa zaostalim simptomima te sa radiološkim abnormalnostima na RTG snimci grudnih organa. Indikacija za izvođenje kontrolnih CT-ova trebala bi biti precizno definirana. Tako British Thoracic Society (BTS) preporučuje izvođenje kontrolnih CT pregleda kod pacijenata koji nakon 12 tjedana od otpusta iz bolnice odnosno završenog ambulantnog liječenja imaju abnormalnosti na RTG snimaka prsnoga koša ili u testovima plućne funkcije. Predlaže se da se CT izvodi tehnikom visoke rezolucije. (61,63)



#### 4. CILJEVI I HIPOTEZE

Ciljevi ovog istraživanja su:

1. Utvrditi učestalost i vrstu radioloških abnormalnosti u skupini bolesnika liječenih ambulantno s post-COVID sindromom, uključenih u naše istraživanje
2. U skupini pacijenata koji su uključeni u istraživanje utvrditi koje su najčešće radiološke manifestacije post-COVID sindroma
3. Ustanoviti da li na učestalost post-COVID radioloških manifestacija utječe dob, spol i prisustvo komorbiditeta ispitanika.

Hipoteze ovog istraživanja su:

1. U pacijenata ambulantno liječenih tijekom akutnog COVID-19 s post-COVID sindromom (prolongiranim respiratornim simptomima), njih 25% ima pridružene radiološki verificirane abnormalnosti.
2. U pacijenata uključenih u istraživanje, najčešće radiološke promjene verificirane s radiogramima grudnih organa ili CT plućnom angiografijom su post-COVID intersticijska bolest pluća, plućna tromboembolija i pneumotoraks.
3. Post-COVID radiološke manifestacije statistički značajno se češće javljaju u starijoj životnoj dobi, u žena i u prisustvu komorbiditeta

## 5. ISPITANICI I METODE

### 5.1. *Ispitanici*

U naše retrospektivno istraživanje uključeni su pacijenti koji su zbog COVID-19 infekcije liječeni ambulantno, odnosno u kućnim uvjetima te su zbog prolongiranih respiratornih simptoma poput zaduhe, kašlja i umora obrađivani u Post-COVID ambulanti Zavoda za Pulmologiju, KBC Rijeka. Pacijenti su u Post-COVID ambulanti obrađivani u razdoblju od 01.01.2022. do 01.07.2022. U ovo istraživanje bili su uključeni pacijenti oba spola koji su stariji od 18 godina. Od ukupnog broja pacijenata koji su obrađivani u navedenom razdoblju, pacijenti koji su bili uključeni u naše istraživanje bili su izdvojeni na temelju radioloških abnormalnosti koje su bile verificirane kompjuteriziranom tomografijom, a to su GGO, linearna trakasta zasjenjenja, prisutnost bronhiektazija i fibroze odnosno promjena nalik fibrozi, te prisutnosti radioloških manifestacija kao što su prolongirana COVID-19 pneumonija, organizirajuća pneumonija, post-COVID ILD, te PTE i pneumotoraks za koje se smatra da su povezani sa COVID-19. Pacijenti koji su bili hospitalizirani zbog COVID-19 ili čija dijagnoza nije bila povezana sa COVID-19 bili su isključeni iz istraživanja.

### 5.2. *Metode*

Istraživanje smo proveli pretražujući i analizirajući baze podataka IBIS i ISSA. Za razdoblje od 01.01.2022. do 01.07.2022. smo iz IBIS-a izdvojili punoljetne pacijente oba spola koji su obrađivani u Post-COVID ambulanti Zavoda za Pulmologiju, KBC Rijeka tako što smo upisivali šifre dijagnoza šifre prema 10. reviziji Međunarodne klasifikacije bolesti i srodnih zdravstvenih problema (MKB-10): J12.8 druga virusna pneumonija i U07.1 COVID-19, identificiran virus. Naš reprezentativni uzorak koji smo izdvojili iz IBIS-a prema popisu pacijenata Post-COVID ambulante, čine pacijente koji su bili podvrgnuti CT-u prsnog koša sa uputnom dijagnozom COVID-19/post-COVID sindroma, a da pri tome nisu bili hospitalizirani već liječeni ambulantno, u kućnim uvjetima. U odabranoj skupini pacijenata analizirali smo najprije zastupljenost odabranih radioloških abnormalnosti prema dobi i spolu. Nadalje smo u istoj skupini pacijenata analizirali najčešće odabrane obrasce radioloških abnormalnosti koje su uočene na CT-u prsnog koša ili CT plućnoj angiografiji te smo analizirali koja je najčešća radiološka abnormalnosti: GGO, linearnih trakastih zasjenjenja i bronhiektazija i/ili fibroze

odnosno promjena nalik fibrozi te učestalost radioloških manifestacija PCS: prolongirane pneumonije, post-COVID ILD-a, te učestalost PTE i pneumotoraksa koji su povezani sa dijagnozom COVID-19. Za skupinu ispitanika koji su bili podvrgnuti CT-u utvrdili smo postoji li statistički značajna razlika između različitih radioloških abnormalnosti temeljenih na dobi i spolu. Sve računske operacije korištene za ovo istraživanje analizirane su i obrađivane u MS Excelu. Metode deskriptivne statistike korištene za analizu podataka prikazane su pomoću grafova i tablica također u MS Excelu. Metode deskriptivne statistike koje su korištene za izračune u ovom istraživanju su formule vezane uz aritmetičku sredinu, standardnu devijaciju, maksimalnu vrijednost i minimalnu vrijednost te raspon vrijednosti.

## 6. REZULTATI

### 6.1. Dob i spol ispitanika

U istraživanju je sudjelovalo sveukupno 100 pacijenata liječenih ambulantno i obrađenih u Post-COVID ambulanti zbog PCS. Prosječna starost ispitanika koji su sudjelovali u istraživanju je 64,75 godina. Najstariji ispitanik imao je 90 godina, a najmlađi 19 godina. Raspon varijacije odnosno razlika između najstarijeg i najmlađeg pacijenta koji je sudjelovao u istraživanju iznosi 71 godinu. (Tablica 1.)

Tablica 1. Analiza dobi pacijenata sa post-COVID sindromom

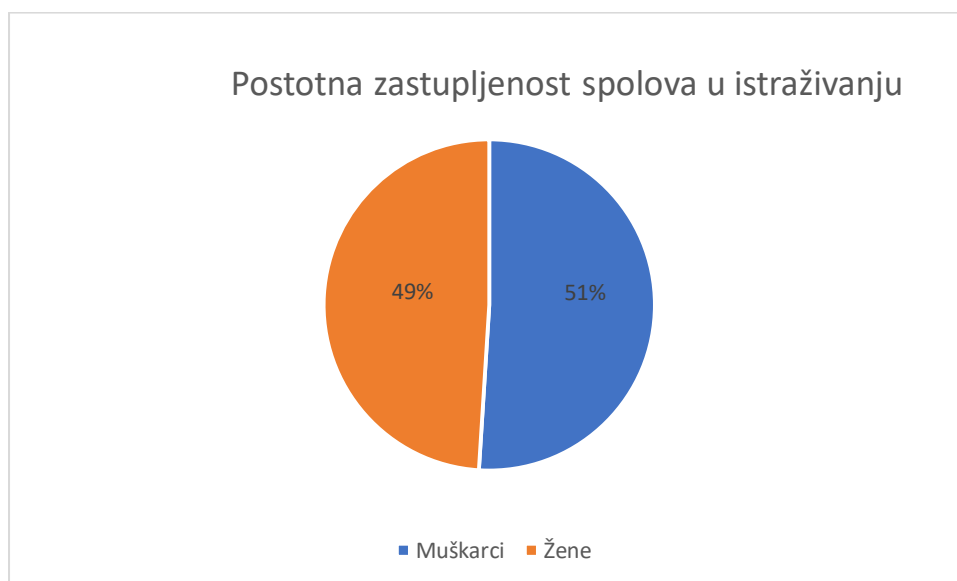
Aritmetička sredina	64,75
Standardna devijacija	11,69
Min	19
Max	90
Mod	64
Medijan	74

U promatranom razdoblju od ukupnih 100 ispitanika liječenih u Post-COVID ambulanti Zavoda za Pulmologiju u kojih su bile analizirane radiološke abnormalnosti na CT-u, bio je 51 muškarac (51%) i 49 žena (49%). Rezultati o zastupljenosti muškaraca i žena u ovom istraživanju prikazani su u Tablici 2. i Grafikonu 2.

Tablica 2. Prikaz ispitanika sa post-COVID sindrom prema spolu

Spol ispitanika	N	%
Muškarci	51	51
Žene	49	49
Ukupno	100	100

Grafikon 1. Zastupljenost pacijenata sa post-COVID sindromom prema spolu

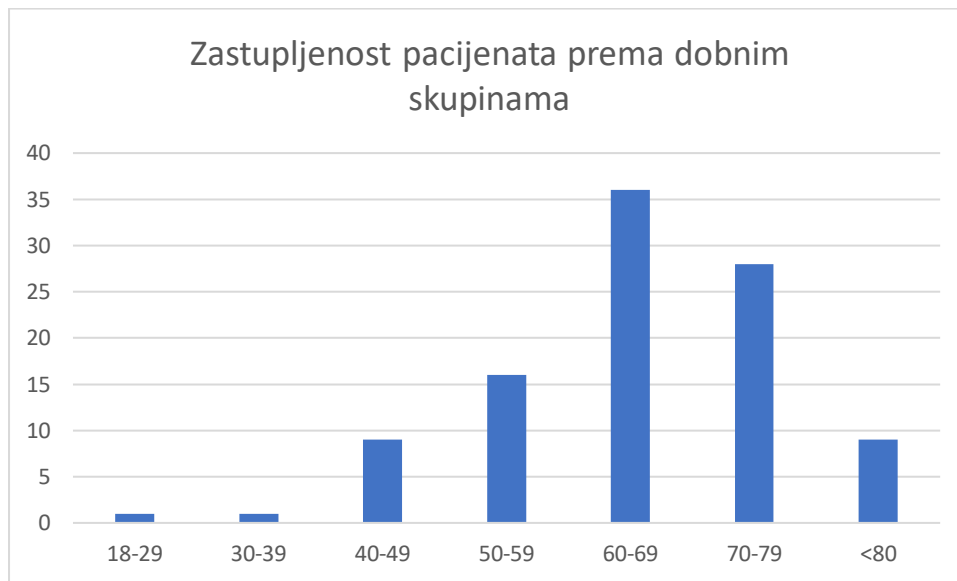


Kako bismo dobili podatke o prevladavajućoj dobi ispitanika, pacijenti koji su sudjelovali u istraživanju podijeljeni su u sedam dobnih skupina; od 18 do 29 godina, od 30 do 39 godina, od 40 do 49 godina, od 50 do 59 godina, od 60 do 69 godina, od 70 do 79 godina te u posljednju skupina pacijenata starijih od 80 godina. Najviše pacijenata koji su sudjelovali u istraživanju, njih 36 (36%) nalazilo se u dobnj skupini od 60 do 69 godina. Što se tiče ostalih dobnih skupina, u skupini od 18 do 29 godina te od 30 do 39 godina nalazi se tek po jedan pacijent(1%), u skupini od 40 do 49 godina nalazi se devet pacijenata (9%), u skupini od 50 do 59 godina nalazi se 16 pacijenata (16%), u skupini od 70 do 79 godina nalazi se 28 pacijenata ili 28% te u skupini pacijenata starijih od 80 godina nalazi se 9 pacijenata (9%). U nastavku (Tablica 3. i Grafikon 3.) su prikazani tablični i grafički rezultati podjele pacijenata po dobnim skupinama.

Tablica 3. Podjela pacijenata s post-COVID sindromom prema dobnim skupinama

Dobne skupine pacijenata	N	%
18-29	1	1
30-39	1	1
40-49	9	9
50-59	16	16
60-69	36	36
70-79	28	28
>80	9	9
Ukupno	100	100

Grafikon 2. Zastupljenost pacijenata s post-COVID sindromom prema dobnim skupinama



### 6.2 Zastupljenosti radioloških abnormalnosti prema dobi i spolu

U nastavku su prikazani tablični i grafički prikaz zastupljenosti radioloških abnormalnosti koje su bile verificirane CT-om prsnog koša u bolesnika sa post-COVID sindromom prema dobnim skupinama pacijenata. Analizirane radiološke abnormalnosti bile su GGO, linearna trakasta zasjenjenja i fibroza sa ili bez bronhiektazija. Pacijenti su bili podijeljeni u sedam dobnih skupina te se analizirala određena radiološka abnormalnost unutar tih dobnih skupina kako bi se nastojalo prikazati koja je radiološka abnormalnost najčešća te koju dobnu skupinu najčešće pogađa. Najčešća radiološka abnormalnost GGO bila su prisutna kod 53 od 100 pacijenata od kojih su 29 (54,72%) činili muškarci, a 24 (45,28%) žene. Što se tiče zastupljenosti unutar dobnih skupina, ova promjena se najčešće pojavila unutar dobne skupine od 60 do 69 godina; kod 20 (37,74%) pacijenata. U dobnoj skupini od 18 do 29 godina nije zabilježena niti jedna od navedenih radioloških abnormalnosti. U Tablici 4. i Grafikonu 3. nalaze se brojevi i postotni prikaz radioloških abnormalnosti unutar dobnih skupina.

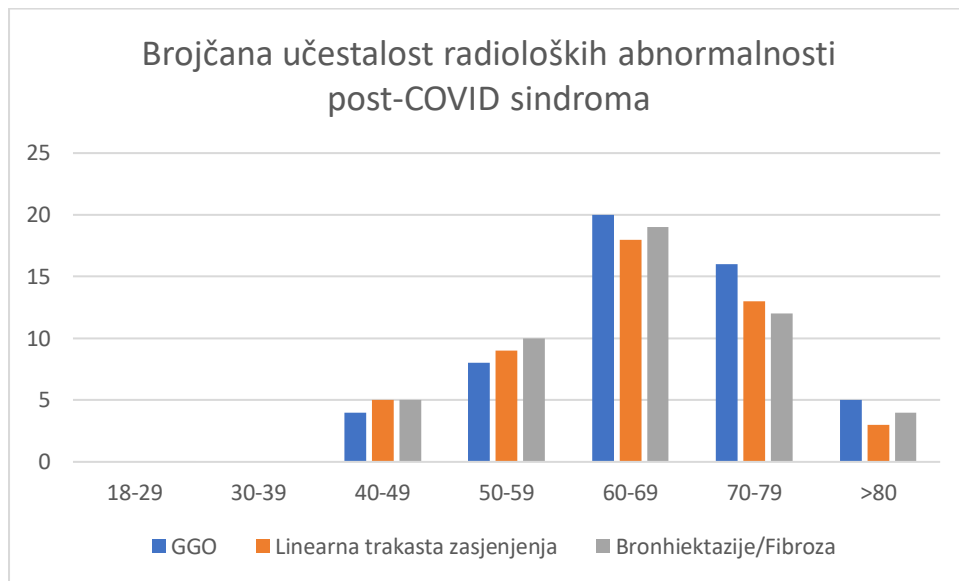
Linearna trakasta zasjenjenja verificirana su kod 48 od 100 pacijenata od kojih su 22 (45,83%) bili muškarci, a 26 (54,17%) žena. Ova radiološka abnormalnost bila je najčešća u dobnoj skupini od 60 do 69 godina; kod 18 (37,5%) pacijenata. Rezultati su prikazani u Tablici 4. i Grafikonu 3.

Bronhiektazije i/ili fibroza uočena je kod polovice pacijenata uključenih u istraživanje odnosno njih 50 (50%) od kojih su 26 (52%) bili muškarci, a 24 (48%) su bile žene. Ove radiološke abnormalnosti bile su također najčešće u dobnoj skupini od 60 do 69 godina; 19 (38%) pacijenata imalo je verificirane bronhiektazija i/ili fibroze. Rezultati su prikazani u Tablici 4. i Grafikonu 4. Ovu skupinu smo podijelili na još tri podskupine te smo na taj način dobili točan broj pacijenata sa verificiranom fibrozom, bronhiektazijama u kombinaciji s fibrozom i samo bronhiektazijama. Samo dvije osobe (4%) imale su kombinaciju bronhiektazija i fibroze, dok su u 47 pacijenata (94%) nađeni znaci fibroze, a samo jedna osoba (2%) je imala dijagnozu samo bronhiektazija. Unutar svake od skupina radioloških abnormalnosti, analizirani odnos učestalosti prema spolu, no to nismo prikazali tablično ni grafički.

Tablica 4. Učestalost radioloških abnormalnosti post-COVID sindroma unutar dobnih skupina

Dobne skupine	Radiološke abnormalnosti uočene na CT-u					
	GGO		Linearna trakasta zasjenjenja		Bronhiektazije/Fibroza	
	N	%	N	%	N	%
18-29	0	0	0	0	0	0
30-39	0	0	0	0	0	0
40-49	4	7,55	5	10,42	5	10
50-59	8	15,09	9	18,75	10	20
60-69	20	37,74	18	37,5	19	38
70-79	16	30,19	13	27,08	12	24
>80	5	9,43	3	6,25	4	8
<b>Ukupno</b>	53	100	48	100	50	100

Grafikon 3. Učestalost radioloških abnormalnosti post-COVID sindroma unutar dobnih skupina



### 6.3 Zastupljenosti radioloških manifestacija post-COVID sindroma

U 26 od 100 ispitanika sa post-COVID sindromom dijagnosticirana je prolongirana pneumonija od čega je bilo 15 (57,69%) muškaraca i 11 (42,31%) žena. Najviše bolesnika sa ovom dijagnozom bilo je iz dobne skupine od 70 do 79 godina, njih 11 (42,31%).

Dijagnoza organizirane pneumonije otkrivena je kod svega 4 od 100 pacijenata; kod tri žene (75%) i kod jednog muškarca (25%). Također je najveći udio pacijenata iz dobne skupine od 70 do 79 godina, njih dvoje (50%).

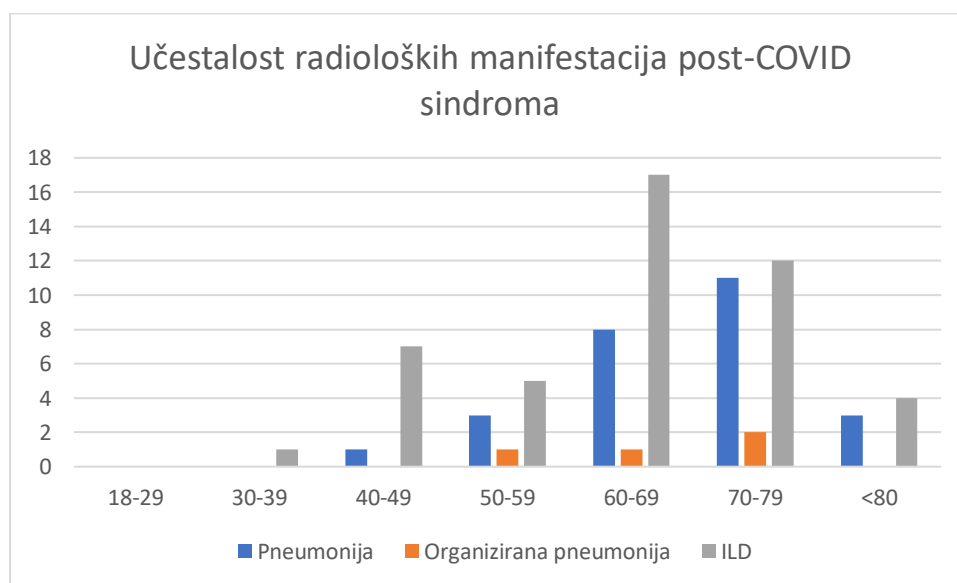
Post-COVID ILD dijagnosticirana je kod 46 od 100 pacijenata od kojih su 25 (54,35%) činili muškarci, a 21 (45,65%) su činile žene. Ova dijagnoza se najviše pojavila unutar dobne skupine od 60 do 69 godina, njih 17 (36,96%) iako je ova dijagnoza zamijećena i u mlađim dobnim skupinama ali u manjem broju. Navedeni podatci su prikazani u Tablici 5. i Grafikonu 4.



Tablica 5. Učestalost radioloških manifestacija post-COVID sindroma unutar dobnih skupina

Dobne skupine	Radiološke abnormalnosti uočene na CT-u u brojevima(N) i postotcima(%)					
	Pneumonija		Organizirana pneumonija		Nespecifična post-COVID ILD	
	N	%	N	%	N	%
18-29	0	0	0	0	0	0
30-39	0	0	0	0	1	2,17
40-49	1	3,85	0	0	7	15,22
50-59	3	11,54	1	25	5	10,87
60-69	8	30,77	1	25	17	36,96
70-79	11	42,31	2	50	12	26,09
>80	3	11,54	0	0	4	8,69
<b>Ukupno</b>	<b>26</b>	<b>100</b>	<b>4</b>	<b>100</b>	<b>46</b>	<b>100</b>

Grafikon 4. Učestalost radioloških manifestacija post-COVID sindroma unutar dobnih skupina



#### 6.4. Zastupljenost plućne tromboembolije i pneumotoraksa među ispitanicima

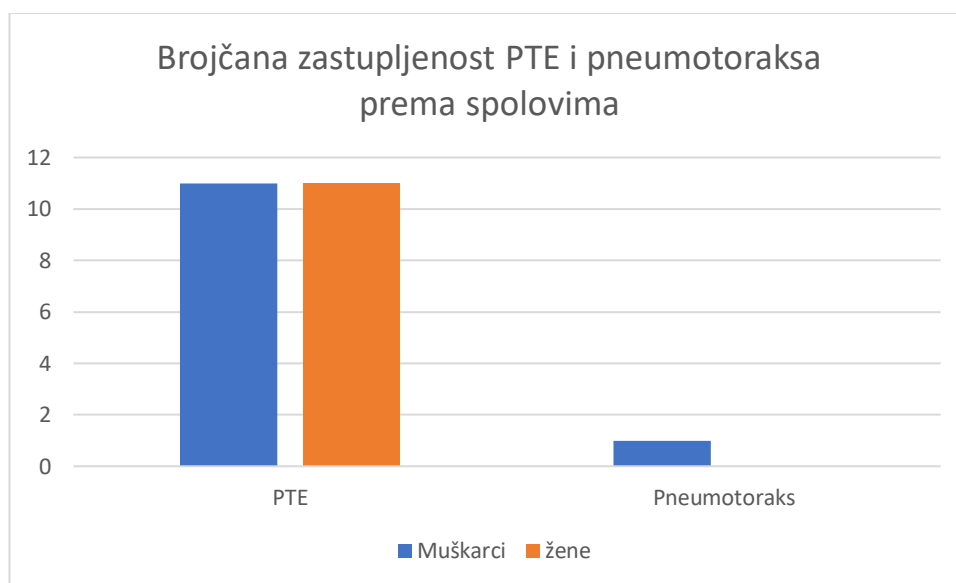
Uz klasične već spomenute radiološke abnormalnosti, u istraživanju su sudjelovali i pacijenti kod kojih je u sklopu post-COVID sindroma, dijagnosticirana i CT-om potvrđena PTE ili pneumotoraks. Ove dijagnoze se smatraju usko povezanim sa preboljenim COVID-19. Od pacijenata koji su u razdoblju od 1.1. do 1.7. 2022.god obrađivani u post-COVID ambulanti Zavoda za pulmologiju u njih 22 verificirana je CT-plućnom angiografijom PTE kao komplikacija COVID-19, a samo jednoj osobi pneumotoraks koji je bio povezan sa post-

COVID sindromom. Od 22 ispitanika sa dijagnozom PTE, bilo je 11 muškaraca i 11 žena, dok je dijagnozu pneumotoraksa imao samo jedan pacijent. Brojčani prikaz zastupljenosti PTE i pneumotoraksa u odnosu na spol ispitanika prikazani su u Tablici 6. i Grafikonu 5.

Tablica 6. Brojčani prikaz zastupljenosti PTE i pneumotoraksa među spolovima

	PTE	Pneumotoraks
Muškarci	11	1
žene	11	0

Grafikon 5. Prikaz zastupljenosti PTE i pneumotoraksa prema spolu



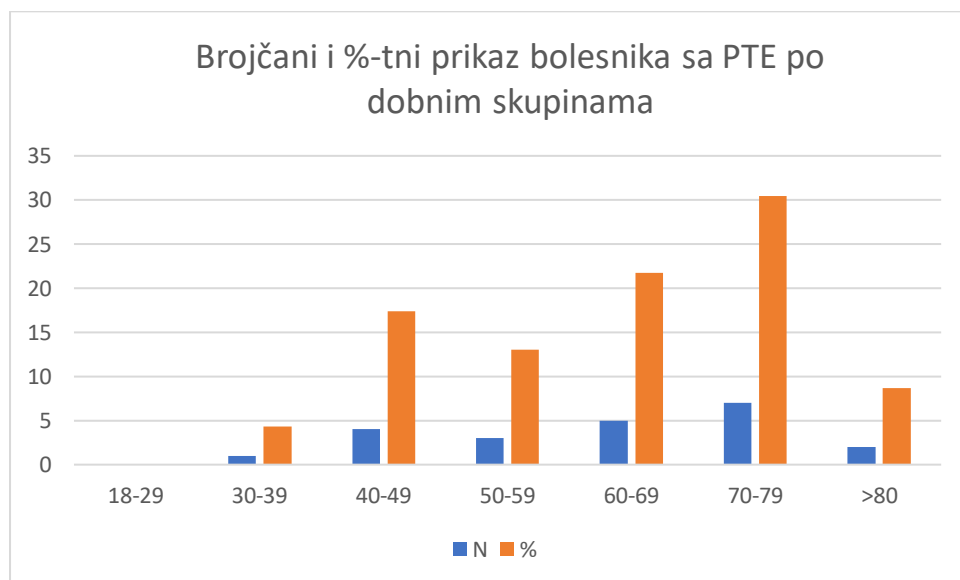
Ispitanike smo ponovno podijelili u sedam dobnih skupina. Najviše pacijenta sa dijagnozom PTE nalazilo se u dobnj skupini od 70 do 79 godina, njih 7 od 22 ispitanika (30,43%). U dobnj skupini od 30 do 39 godina sa dijagnozom PTE bio je samo jedan ispitanik (4,35%), u dobnj skupini od 40 do 49 godina bila su četiri ispitanika (17,39%), u dobnj skupini od 50 do 59 godina troje pacijenata (13,04%), u dobnj skupini od 60 do 69 godina bilo je 5 pacijenata (21,74%) te u dobnj skupini starijoj od 80 godina dvoje pacijenata (8,70%). (Tablica 7., Grafikon 6.)

Jedini ispitanik sa dijagnozom pneumotoraksa bio u dobnoj skupini od 18 do 29 godina

Tablica 7. Brojčani i postotni prikaz ispitanika sa dijagnozom PTE po dobnim skupinama

Dobne skupine	N	%
18-29	0	0
30-39	1	4,35
40-49	4	17,39
50-59	3	13,04
60-69	5	21,74
70-79	7	30,43
>80	2	8,7
Ukupno	22	100

Grafikon 6. Prikaz ispitanika sa dijagnozom PTE po dobnim skupinama



## 7. RASPRAVA

Post-COVID sindrom, ili prolongirani COVID odnosno post-akutni COVID kako se još naziva u literaturi, čest je i još uvijek nedovoljno istražen sindrom u pacijenata koji su preboljeli COVID-19. COVID-19 se smatra glavnim uzrokom zaostalih i prolongiranih simptoma koji traju i nekoliko mjeseci do godinu dana nakon akutnog oblika bolesti. Postoje razni mehanizmi razvoja PCS od kojih su neki još uvijek nepotpuno objašnjeni. (41) Mehanizmi razvoja PCS mogu biti oštećenje organa nastalo u fazi akutne infekcije, manifestacije trajnog hiperinflamatornog stanja, trajna virusna aktivnost povezana s pacijentom kao virusnim rezervoarom ili odgovor inficiranog organizma neadekvatnim stvaranjem antitijela. (33,36) Ovi mehanizmi dovode do raznih manifestacija PCS ovisno o zahvaćenosti organa ili organskih sustava. Nepoznato je kolika je učestalost PCS odnosno kliničkih manifestacija PCS. U literaturi se uglavnom navode podatci o hospitaliziranim bolesnicima i stoga teškom kliničkom slikom u akutnom i post akutnom tijeku bolesti. Podatke o incidenciji kliničkih manifestacija PCS u populaciji bolesnika sa blagom do umjereno težinom bolesti, a koji su liječeni u kućnim uvjetima, u literaturi nismo našli. Najčešće kliničke manifestacije PCS zahvaćaju pluća, a u prisustvu respiratornih simptoma dokazuju se radiološkim abnormalnostima koje karakteriziraju najčešću manifestaciju post-COVID intersticijsku plućnu bolest. Uz PC-ILD česti izraz PCS je i razvoj PTE, a rjeđe i pneumotoraks. Ove kliničke manifestacije PCS bile su i interes našeg istraživanja.

U naše istraživanje bilo je uključeno ukupno 100 pacijenata sa preboljelom COVID-19 bolesti, oba spola i dobi od 19 do 90 godina, koji su u razdoblju od 01.01.2022. do 01.07.2022. zbog prolongiranih respiratornih simptoma bili obrađivani u post-COVID ambulanti Zavoda za pulmologiju KBC Rijeka zbog sumnje na razvoj post-COVID sindroma te su bili podvrgnuti CT-u prsnog koša tijekom prvog ili kontrolnog pregleda.

U istraživanoj skupini bolesnika od uključenih ispitanika nešto veći broj su bili muškarci, njih 51 (51%), dok je bilo 49 (49%) žena, što je gotovo izjednačen broj oboljelih prema spolu s minimalnom, zanemarivom prevagom na strani muškaraca. Rezultati učestalosti PCS u oboljelih prema spolu u našoj ispitivanoj skupini bolesnika razlikuje se od navedenog u literaturi gdje se navodi da je bolest češća kod ženskog spola, a razvitak teškog oblika COVID-19 i posljedičnog razvoja PCS, češće se povezuje sa muškim spolom (39,43). Sykes i suradnici su u svom radu naveli da perzistentni respiratorni simptomi bez prateće radiološke

abnormalnosti koji su predominantno bili prisutni u žena, vjerojatno su izraz sindroma kronične slabosti, a ne djelovanja virusa, dok je autorica Myall sa suradnicima u svojoj studiji među ispitanicima sa PCS pokazala dominaciju muškaraca i to u 71% slučajeva. Naša istraživana skupina po spolnoj zastupljenosti pokazala je trend dominacije muškaraca ali ne tako uvjerljivo kao što se u literaturi opisuje (39,43,64)

Rezultati istraživanja prema podjeli pacijenata u sedam dobnih skupina pokazali su da je najviše pacijenata sa pridruženim analiziranim radiološkim abnormalnostima bilo iz dobne skupine od 60 do 69 godina, njih 36 ili 36%. Druga najzastupljenija dobna skupina u ovome istraživanju bila je od 70 do 79 godina sa čak 28 (28%) ispitanika. S obzirom da se većinski dio ispitanog uzorka pacijenata, njih 64 tj. 64% nalazilo u dobnim skupinama od 60 do 79 godina, možemo zaključiti kako je u ovom istraživanju post-COVID sindrom sa pridruženim radiološkim abnormalnostima, bio najzastupljeniji u starijoj populaciji ispitanika. Ovi podatci ukazuju na povećani rizik od razvitka post-COVID sindroma kod starijih ljudi kao što je opisano i u literaturi. (52,58) To se može pojasniti i prisustvom i većeg broja komorbiditeta koji je rizični faktor za razvoj PCS u starijim dobnim skupinama. (33,36)

Istraživana je učestalost najviše zastupljenih radioloških abnormalnosti: GGO, linearna trakasta zasjenjenja i fibroze sa ili bez bronhiektazija, te učestalost radioloških manifestacija u kojih su navedene radiološke abnormalnosti prisutne: prolongirana pneumonija, organizirana pneumonija, post-COVID ILD, kao i učestalost PTE i pneumotoraksa. Prema rezultatima istraživanja 53 (53%) pacijenata je imalo GGO, a 50 (50%) pacijenata je imalo fibrozne promjene. Bronhiektazije su u dva ispitanika bile udružene sa fibrozom i samo u jednog ispitanika bile su prisutne bez znakova fibroze. Linearna trakasta subpleuralna zasjenjenja imalo je 48 (48%) ispitanika. U literaturi se navodi kako su GGO najčešća radiološka abnormalnost u bolesnika sa PCS, a protumačene su kao rezidua aktivne upale plućnog parenhima te djelom vode u fibrozne promjene (63) Sollomon i suradnici su u svojoj publikaciji naveli da se šestomjesečnim praćenjem pacijenata sa teškom upalom pluća u COVID-19, GGO imalo je 21% ispitanika, ali je opseg GGO bio jasno smanjen u odnosu na početne vrijednosti dok je 35% ispitanika imalo CT dokaze promjene nalik fibrotičnim (traksijske bronhiektazije, parenhimske vrpce i/ili saće). (64) Naši rezultati mogu se uklopiti u navedene rezultate i tumačenja iz publikacija iako su našu populaciju sačinjavali samo ispitanici sa blagom do umjereno teškim oblikom bolesti koji nisu liječeni u bolničkim uvjetima. (61)

Analizirali smo i učestalost PCS-ILD u ispitivanoj skupini pacijenta obrađenih u post-COVID ambulanti. U 26% pacijenata sa radiološkim abnormalnostima verificirana je

prolongirana pneumonija koja je bila češća u muškaraca (57,7%), a najviše bolesnika je bilo starosne dobi između 70 i 79 godine života. Među pacijentima koji su imali radiološke abnormalnosti u njih četvero (4%) verificirana je organizirana pneumonija. Dijagnoza organizirane pneumonije otkrivena je kod svega 4 od 100 pacijenata; gdje je najveći udio pacijenata bio iz dobne skupine od 70 do 79 godina, njih dvoje (50%). Najveći postotak ispitanika 46(46%) imalo je na CT toraksa verificiranu PC-ILD, s tim da je od 25% bilo muškog spola, a 21% su činile žene. U Velikoj Britaniji, Myall i suradnici su u svom istraživanju našli da je 7% imalo promjene na CT toraksa u sklopu PC-ILD po otpustu iz bolnice. Većina njih imala je OP-slične promjene, odnosno u terminologiji koja je u našem istraživanju navedena kao PC-ILD. Iako su autori analizirali populaciju pacijenata koju su pratili po hospitalizaciji, naši rezultati dobiveni analizom populacije pacijenata liječenih ambulantno mogu se uklopiti u rezultate navedene u literaturi. (64,65)

PTE kao komplikacija teškog akutnog oblika COVID-19 odnosno kod pacijenata sa sumnjom na post-COVID sindromom, u našem je istraživanju verificirana kod 22 od 100 pacijenata sa jednakim udjelom muškaraca i žena. Ovaj podatak ukazuje na činjenicu da je u 22% naših ispitanika verificirana PTE kao komplikacija post-COVID sindroma, što odgovara rezultatima navedenim u literaturi (53)

Pneumotoraks kao direktna komplikacija COVID-19 odnosno post-COVID sindroma vrlo je rijetka, ali je moguć i fatalni ishod ukoliko se radi o tenzionom pneumotoraksu. U našem istraživanju se pneumotoraks kao komplikacija pojavila samo kod jednog ispitanika mlađe životne dobi odnosno kod 1% ispitanika, za kojeg nije bilo sa sigurnošću moguće utvrditi točan uzrok nastanka pneumotoraksa, odnosno da li je vezan za post-COVID stanje ili ne. Ovaj podatak ukazuje na poteškoće u razumijevanju nastanka i samog mehanizma razvitka pneumotoraksa koji je povezan sa post-COVID sindromom te na njegovu ozbiljnost i rijetkost što se slaže sa nalazima iznesenim u literaturi. Incidencija pneumotoraksa u bolesnika sa post-COVID sindromom koja se referira u literaturi kreće se oko 1-2%, što znači da je rezultat našeg istraživanja sukladan podacima koji se referiraju u literaturi. (56,57,58)

Najčešći zaostali simptomi nakon akutnog COVID-19 su dispneja, umor, malaksalost, glavobolje, anosmija te se ispostavilo da su vrlo često promjenjive prirode, odnosno mogu se mijenjati ili pojavljivati i nestajati tokom vremena. Iako ovi simptomi nisu bili mjerljivi parametri u ovom istraživanju, u literaturi se također navodi njihova fluktuirajuća priroda i postojanost navedenih simptoma. (40,41)

Rezultati dobiveni ovim istraživanjem od iznimne su i trenutne važnosti za razumijevanje i tretiranje pacijenata sa post-COVID sindromom. Zasigurno su potrebna daljnja dodatna istraživanja zbog moguće pogreške zamjenom simptoma post-COVID sindroma sa drugim bolestima. Jednako tako važno je obratiti pažnju da se ostale patologije prilikom identifikacije post-COVID sindroma ne zanemare odnosno da se prepoznaju. U suprotnom slučaju to bi moglo dovesti do pogreške u liječenju. Odabir radioloških slikovnih metoda mora biti opravdan indikacijom koja se temelji na kliničkoj slici kako se pacijente ne bi izlagalo nepotrebnom zračenju.

Ovim istraživanjem utvrdile su se najčešće radiološke abnormalnosti među 100 pacijenata sa prolongiranim respiratornim tegobama nakon preboljele akutne faze COVID-19, obrađenih i liječenih u Post-COVID ambulanti Zavoda za pulmologiju KBC-a Rijeka u razdoblju od 1.siječnja do 1.srpnja 2022.godine. Nedostaci ovog istraživanja su nedostupni podaci o pridruženim komorbiditetima u dijela ispitanika koji bi mogli utjecati na razvoj respiratornih manifestacija PCS i težinu kliničke slike, obzirom da post-COVID sindrom nije jedini mogući razlog razvoja navedenih komplikacija.

PCS predstavlja veliku prijetnju kako oboljelima tako i zdravstvenom sustavu zbog multipliciranja troškova liječenja populacije. Takvi bolesnici bi se trebali nalaziti pod povećanim liječničkim promatranjem zbog mogućih teških i fatalnih komplikacija, ali i posljedica koje direktno utječu na kvalitetu pacijentova života. Stoga, bez velikih prospektivnih studija radioloških abnormalnosti, odnosno manifestacija PCS, često smo prepušteni ekstrapolirati rezultate iz drugih virusnih infekcija i spekulirati o incidenciji, primjerenom vođenju i ishodima post-COVID sindroma.

## 8. ZAKLJUČAK

Provedenim istraživanjem uspjeli smo dokazati da je :

- Post-COVID sindrom komplikacija COVID-19 koja zahvaća pretežito stariju dobnu skupinu
- Razvitak post- COVID sindroma značajno je češći u muškaraca i u starijoj životnoj dobi
- Najčešće radiološke abnormalnosti uočene kod pacijenata sa post-COVID sindromom su GGO, u nešto manjem broju nađene su fibrozne promjene, koje su u nekoliko bolesnika udružene s bronhiektazijama, te linearna trakasta zasjenjenja (u nekim literaturama i parenhimske trake)
- Incidencija PTE kao manifestacija post-COVID sindroma bila je 20%
- Pneumotoraks veoma rijetka komplikacija, kao manifestacija post-COVID sindroma u naših ispitanika javila se u 1% pacijenata
- CT toraksa kao dijagnostička metoda je od iznimne važnosti prilikom postavljanja dijagnoze radioloških abnormalnosti i kliničkih manifestacija PCS (PC-ILD, PTE, pneumotoraksa)

Stalno obrazovanje i informiranje zdravstvenih djelatnika od ključne je važnosti u boljem prepoznavanju i borbi sa novom, teškom i neistraženom bolešću.



## LITERTURA:

1. COVID-19 Cumulative Infection Collaborators. Estimating global, regional, and national daily and cumulative infections with SARS-CoV-2 through Nov 14, 2021: a statistical analysis. *Lancet* 2022; 399:2351.
2. Chen N, Zhou M, Dong X, et al.. Epidemiological and clinical characteristics of 99 cases of 2019 novel coronavirus pneumonia in Wuhan, China: a descriptive study . *Lancet* 2020; 395 : 507–513
3. Wang D., Hu B., Hu C., Zhu F., Liu X., Zhang J., et al. Clinical characteristics of 138 hospitalized patients with 2019 novel coronavirus–infected pneumonia in Wuhan, China. *Jama*. 2020;323(11):1061–1069
4. Huang C, Huang L, Wang Y, Li X, Ren L, Gu X, Kang L, et al. 6-month consequences of COVID-19 in patients discharged from hospital: a cohort study. *Lancet*. 2021 Jan 16;397(10270):220-232. doi: 10.1016/S0140-6736(20)32656-8. Epub 2021 Jan 8. PMID: 33428867; PMCID: PMC7833295.
5. Simani L, Ramezani M, Darazam IA, Sagharichi M, Aalipour MA, Ghorbani Fet al. Prevalence and correlates of chronic fatigue syndrome and post-traumatic stress disorder after the outbreak of the COVID-19. *J Neurovirol*. 2021 Feb;27(1):154-159. doi: 10.1007/s13365-021-00949-1. Epub 2021 Feb 2. PMID: 33528827; PMCID: PMC7852482.
6. Greenhalgh T, Knight M, A'Court C, Buxton M, Husain L. Management of post-acute covid-19 in primary care. *BMJ*. 2020 Aug 11;370:m3026. doi: 10.1136/bmj.m3026. PMID: 32784198.
7. Taha M, Nguyen P, Sharma A, Taha M, Samavati L. Forty-One-Year-Old Man with Pulmonary Embolism 5 Months After COVID-19. *Eur Respir Rev* March 31. Published online 2021 Feb 8. doi:10.1177/1179548420986659
8. Rothan HA, Byrareddy SN. The epidemiology and pathogenesis of coronavirus disease (COVID-19) outbreak. *J Autoimmun*. 2020; 109, 102433
9. Schaller T, Hirschbühl K, Burkhardt K, Braun G, Trepel M, Märkl B, et al. Postmortem examination of patients with COVID-19. *JAMA*. 2020;323:2518
10. <https://www.cdc.gov/coronavirus/2019-ncov/hcp/clinical-care/underlyingconditions.html>
11. Van Der Hoek L. Human Coronaviruses: what do they cause?. *Antivir Ther* 2007; 12:651-
12. Miller K, McGrath EM, Hu Z, Ariannejad S, Weston S, Frieman M et al. Coronavirus interactions with the cellular autophagy machinery. *Autophagy* Dec 16 2020.16 : 2131-2139
13. <https://www.koronavirus.hr/zadnje-azurirano/57>
14. Li Q, Guan X, Wu P, Wang X, Zhou L, Tong Y, et al. Early Transmission Dynamics in Wuhan, China, of Novel Coronavirus-Infected Pneumonia. *N Engl J Med*. 2020 Mar

26;382(13):1199-1207. doi: 10.1056/NEJMoa2001316. Epub 2020 Jan 29. PMID: 31995857; PMCID: PMC7121484.

15. Raoult D, Zumla A, Locatelli F, Ippolito G, Kroemer G. Coronavirus infections: Epidemiological, clinical and immunological features and hypotheses. *Cell Stress*. 2020 Mar 2;4(4):66-75. doi: 10.15698/cst2020.04.216. PMID: 32292881; PMCID: PMC7064018.16. Singhal TA Review of coronavirus disease-2019 (COVID-19). *Indian J Pediatr* 2020;87:281-6

17. Rodriguez-Morales AJ, Cardona-Ospina JA, Gutiérrez-Ocampo E, Villamizar-Peña R, Holguin-Rivera Y, Escalera-Antezana JP et al. Latin American Network of Coronavirus Disease 2019-COVID-19 Research (LANCOVID-19). Electronic address: <https://www.lancovid.org>. Clinical, laboratory and imaging features of COVID-19: A systematic review and meta-analysis. *Travel Med Infect Dis*. 2020 Mar-Apr;34:101623. doi: 10.1016/j.tmaid.2020.101623. Epub 2020 Mar 13. PMID: 32179124; PMCID: PMC7102608.

18. Chu H, Zhou J, Wong BH, Li C, Chan JF, Cheng ZS et al. Middle East Respiratory Syndrome Coronavirus Efficiently Infects Human Primary T Lymphocytes and Activates the Extrinsic and Intrinsic Apoptosis Pathways. *J Infect Dis*. 2016 Mar 15;213(6):904-14. doi: 10.1093/infdis/jiv380. Epub 2015 Jul 22. PMID: 26203058; PMCID: PMC7107330.

19. Nolan T., Hands RE, Bustin SA Kvantifikacija mRNA korištenjem RT-PCR u stvarnom vremenu. *Nat. Protoc*. 2006.; 1 :1559-1582. doi: 10.1038/nprot.2006.236

20. Yuce M, Filiztekin E, Ozakaya GK. COVID-19 diagnosis- A review of current methods. Published online 2020 Oct 24. doi: 10.1016/j.bios.2020.112752

21. Hansell M D., Bankir A A, MacMahon H, McCloud C T, Muller L N, Remy J.Fleischner Society: glossary of terms for thoracic imaging. *Radiology*. 2008 Mar;246(3):697-722. doi: 10.1148/radiol.2462070712

22. Jacobi A, Chung M, Bernheim A, Eber C. Portable chest X-ray in cporonavirus disease-19 (COVID-19): A pictorial review. *Clin Imaging*. 2020 Aug; 64:35-42. doi: 10.1016/ j.clinimag. 2020.04.001

23. Litmanovich E D, Chung M, Kirkbride R R, Kieska G, Kanne P J. Review of Chest Radiograph Findings of COVID-19 Pneumonia and Suggested Reporting Language. *J Thorac Imaging*. 2020 Nov 1;35(6):354-360. doi: 10.1097/RTI.0000000000000541

24. Flower L, Carter L J-P, Lopez R J, Henry M A. Tension Pneumothorax in a patient with COVID-19. *BMJ Case Rep*. 2020 May 17;13(5):e235861 doi: 10.1136/bcr-2020-235861

25. Pan F, Ye T, Sun P, Gui S, Liang B, Li L et al. Time Course of Lung Changes at Chest CT during Recovery from Coronavirus Disease 2019 (COVID-19). *Radiology*. 2020 Jun;295(3):715-721. doi: 10.1148/radiol.2020200370. Epub 2020 Feb 13. PMID: 32053470; PMCID: PMC7233367.

26. Pan F, Ye T, Sun P, Gui S, Liang B, Li L et al. Time Course of Lung Changes at Chest CT during Recovery from Coronavirus Disease 2019 (COVID-19). *Radiology*. 2020

Jun;295(3):715-721. doi: 10.1148/radiol.2020200370. Epub 2020 Feb 13. PMID: 32053470; PMCID: PMC7233367.

27. Hu Q, Guan H, Sun Z, Huang L, Chen C, Ai T et al. Early CT features and temporal lung changes in COVID-19 pneumonia in Wuhan, China. *Eur J Radiol.* 2020 Jul;128:109017. doi: 10.1016/j.ejrad.2020.109017. Epub 2020 Apr 19. PMID: 32387924; PMCID: PMC7166310.

28. Meiler S, Schaible J, Poschenrieder F, Scharf G, Zeman F, Rennert J, et al. Can CT performed in the early disease phase predict outcome of patients with COVID 19 pneumonia? Analysis of a cohort of 64 patients from Germany. *Eur J Radiol.* 2020 Oct;131:109256. doi: 10.1016/j.ejrad.2020.109256. Epub 2020 Aug 28. PMID: 32919265; PMCID: PMC7452844.

29. Chung M, Bernheim A, Mei X, Zhang N, Huang M, Zeng X, et al.. CT Imaging Features of 2019 Novel Coronavirus (2019-nCoV). *Radiology.* 2020 Apr;295(1):202-207. doi: 10.1148/radiol.2020200230. Epub 2020 Feb 4. PMID: 32017661; PMCID: PMC7194022.

30. Mitja O , Clotet B. Use of antiviral drugs to reduce COVID-19 transmission. *Lancet Glob Health* 2020;8:639-640

31. Mehra MR , Desai SS , Ruschitzka F . Hydroxychloroquine or chloroquine with or without a macrolide for treatment of COVID-19: a multinational registry analysis. *Lancet .* 2020. doi: 0.1016/S0140-6736(20)31180-6

32. Geleris J, Sun Y, Platt J, Zucker J, Baldwin M, Hripcsak G et al. Observational Study of Hydroxychloroquine in Hospitalized Patients with Covid-19. *N Engl J Med.* 2020 Jun 18;382(25):2411-2418. doi: 10.1056/NEJMoa2012410. Epub 2020 May 7. PMID: 32379955; PMCID: PMC7224609.

33. Greenhalgh T, Knight M, A'Court C, Buxton M, Husain L. Management of post acute covid-19 in primary care. *BMJ.* 2020 Aug 11;370:m3026. doi: 10.1136/ bmj. m3026. PMID: 32784198.

34 .<https://www.tandfonline.com/doi/abs/10.1080/21641846.2020.1778227>

35. Lyons D, Frampton M, Naqvi S, Donohoe D, Adams G, Glynn K. Fallout from the COVID-19 pandemic- should we prepare for a tsunami of post viral depression?. *Ir J Psychol M .* 2020 Dec;37(4):295-300. doi: 10.1017/ipm.2020.40. Epub 2020 May 15

36. Gallegos M, Martino P, Rodriguez-Caycho T, Calandra M, Razumovskiy A, Arias-Gallegos W L et al. What is post-COVID 19 syndrome? Definition and update. *Gac Med Mex.* 2022;158(6):442-446. doi: 10.24875/GMM.M22000725

37. <https://www.uptodate.com/contents/covid-19-clinical-features>

38. Lopez-Leon S, Wegman-Ostrosky T, Perelman C, Sepulveda R, Rebolledo PA, Cuapio A, et al. More than 50 long-term effects of COVID-19: a systematic review and meta-analysis. *Sci Rep.* 2021 Aug 9;11(1):16144. doi: 10.1038/s41598-021-95565-8. PMID: 34373540; PMCID: PMC8352980.

39. Sykes, D.L. Holdsworth, L, Jawad N, Gunasekera P, Morice A.H, Crooks, M.G. Post-COVID-19 Symptom Burden: What is Long-COVID and How Should We Manage It? *Lung* 2021, 199, 113–119
40. Goërtz, YM, Van Herck M, Delbressine JM, Vaes AW, Meys R, Machado FV et al. Persistent symptoms 3 months after a SARS-CoV-2 infection: The post-COVID-19 syndrome? *ERJ Open Res.* 2020 Oct 26;6(4):00542-2020. doi: 10.1183/23120541.00542-2020
41. Halpin SJ, McIvor C, Whyatt G, Adams A, Harvey O, McLean L et al. Postdischarge symptoms and rehabilitation needs in survivors of COVID-19 infection: A cross-sectional evaluation. *J Med Virol.* 2021 Feb;93(2):1013-1022. doi: 10.1002/jmv.26368. Epub 2020 Aug 17. PMID: 32729939.
42. Jimeno-Almazan A, Pallares G J, Buendia-Romero A, Martinez-Cava A, Franco-Lopez F, Morel-Bernal E, et al. Post-COVID-19 Syndrome and the Potential Benefits of Exercise. *Int J Environ Res Public Health.* 2021 May 17;18(10):5329. doi: 10.3390/ijerph18105329
43. Chen T, Wu D, Chen H, Yan W, Yang D, Chen G et al. Clinical characteristics of 113 deceased patients with coronavirus disease 2019: retrospective study. *BMJ.* 2020 Mar 26;368:m1091. doi: 10.1136/bmj.m1091. Erratum in: *BMJ.* 2020 Mar 31;368:m1295. PMID: 32217556; PMCID: PMC7190011.
44. SeyedAlinaghi S, Ghadimi M, Hajiabdolbaghi M, Rasoolinejad M, Abbasian L, Nezhad MH et al. Prevalence of COVID-19-like Symptoms among People Living with HIV, and Using Antiretroviral Therapy for Prevention and Treatment. *Curr HIV Res.* 2020;18(5):373-380. doi: 10.2174/1570162X18666200712175535. PMID: 32652912.
45. Zhao YM, Shang YM, Song WB, Li QQ, Xie H, Xu QF et al. Follow-up study of the pulmonary function and related physiological characteristics of COVID-19 survivors three months after recovery. *EClinicalMedicine.* 2020 Aug;25:100463. doi: 10.1016/j.eclinm.2020.100463. Epub 2020 Jul 15. PMID: 32838236; PMCID: PMC7361108.
46. Marvisi M, Ferrozzi F, Balzarini L, Mancini C, Ramponi S, Uccelli M. First report on clinical and radiological features of COVID-19 pneumonitis in a Caucasian population: Factors predicting fibrotic evolution. *Int J Infect Dis.* 2020 Oct;99:485-488. doi: 10.1016/j.ijid.2020.08.054. Epub 2020 Aug 22. PMID: 32841688; PMCID: PMC7443096.
47. Mandal S, Barnett J, Brill SE, Brown JS, Denny EK, Hare SS et al. ARC Study Group. 'Long-COVID': a cross-sectional study of persisting symptoms, biomarker and imaging abnormalities following hospitalisation for COVID-19. *Thorax.* 2021 Apr;76(4):396-398. doi: 10.1136/thoraxjnl-2020-215818. Epub 2020 Nov 10. PMID: 33172844; PMCID: PMC7661378.
48. Liang L, Yang B, Jiang N, et al.. Three-month Follow-up Study of Survivors of Coronavirus Disease 2019 after Discharge. *J Korean Med Sci.* 2020 Dec 7;35(47):e418. doi: 10.3346/jkms.2020.35.e418
49. Subramanian A, Nirantharakumar K, Hughes S, Myles P, Williams T, Gokhale M K et al. Symptoms and risk factors for long COVID in non-hospitalized adults. *Nat Med.* 2022; 28(8): 1706–1714

50. Aronson KI, Podolanczuk AJ. Lungs after COVID-19: Evolving Knowledge of Post-COVID-19 Interstitial Lung Disease. *Ann Am Thorac Soc*. 2021 May;18(5):773-774. doi: 10.1513/AnnalsATS.202102-223ED. PMID: 33929309; PMCID: PMC8086543.)
51. Mehta P, Rosas IO, Singer M. Understanding post-COVID-19 interstitial lung disease (ILD): a new fibroinflammatory disease entity. *Intensive Care Med*. 2022 Dec;48(12):1803-1806. doi: 10.1007/s00134-022-06877-w. Epub 2022 Sep 8. PMID: 36074167; PMCID: PMC9453725.)
52. Lodigiani C, Iapichino G, Carenzo L, Cecconi M, Ferrazzi P, Sebastian T, et al. Venous and arterial thromboembolic complications in COVID-19 patients admitted to an academic hospital in Milan, Italy. *Thromb Res* 2020; 191: 9–14. doi: 10.1016/j.thromres.2020.04.024
53. Léonard-Lorant I, Delabranche X, Séverac F, Helms J, Pauzet C, Collange O et al Acute Pulmonary Embolism in Patients with COVID-19 at CT Angiography and Relationship to d-Dimer Levels. *Radiology*. 2020 Sep;296(3):E189-E191. doi: 10.1148/radiol.2020201561. Epub 2020 Apr 23. PMID: 32324102; PMCID: PMC7233397.
54. Chowdhury JF, Moores LK, Connors JM. Anticoagulation in hospitalized patients with Covid-19. *N Engl J Med* 2020; 383: 1675–8. doi: 10.1056/NEJMcld2028217
55. Hameed M, Jamal W, Yousaf M, Thomas M, Haq IU, Ahmed S, et al. Pneumothorax in Covid-19 pneumonia: A case series. *Respir Med Case Rep*. 2020;31:101265. doi:10.1016/j.rmcr. 2020.101265
56. Chen N, Zhou M, Dong X, Qu J, Gong F, Han Y, et al. Epidemiological and clinical characteristics of 99 cases of 2019 novel coronavirus pneumonia in Wuhan, China: A descriptive study. *Lancet*. 2020;395:507–13
57. Yang X, Yu Y, Xu J, Shu H, Xia J, Liu H, et al. Clinical course and outcomes of critically ill patients with SARS-CoV-2 pneumonia in Wuhan, China: A single-centered, retrospective, observational study. *Lancet Respir Med*. 2020;8:475–81
58. Martinelli AW, Ingle T, Newman J, Nadeem I, Jackson K, Lane ND et al. COVID-19 and pneumothorax: A multicentre retrospective case series. *Eur Respir J*. 2020;56:2002697. doi:10.1183/13993003.02697-2020
59. González-Pacheco H, Gopar-Nieto R, Jiménez-Rodríguez GM, Manzur-Sandoval D, Sandoval J, Arias-Mendoza A. Bilateral spontaneous pneumothorax in SARS-CoV-2 infection: A very rare, life-threatening complication. *Am J Emerg Med*. 2021;39:258. e1-3
60. Vardhan B, Biswas P, Chatterjee S, Mishra S, Baskey S, Ojha K U. Post-COVID-19 pulmonary cavitation and tension pneumothorax in a non-ventilated patient. *J Family Med Prim Care*. 2022 Apr; 11(4): 1564–1567
61. British Thoracic Society guidance on respiratory follow up of patients with a clinico-radiological diagnosis of COVID-19 pneumonia. British Thoracic Society, May 11, 2020

62. Combet M., Pavot A., Savale L., Humbert M., Monnet X. Rapid onset honeycombing fibrosis in spontaneously breathing patient with COVID-19. *Eur Respir J.* 2020;56 doi: 10.1183/13993003.01808-2020
63. Rodrigues-Alarcon J, vellilla-Fernandez M, Vacas-Urena A, Pinacho-Martin JJ, Bobillo-Rigual J A, Oriol-Juareguizar A et al. Radiological management and follow-up of post-COVID-19 patients. *Radiologia (Engl Ed).* 2021 May-June; 63(3): 258–269
64. Solomon JJ, Heyman B, Ko JP, Condos R, Lynch DA. CT of Post-Acute Lung Complications of COVID-19. *Radiology.* 2021 Nov;301(2):E383-E395. doi: 10.1148/radiol.2021211396. Epub 2021 Aug 10. PMID: 34374591; PMCID: PMC8369881
65. Myall KJ, Mukherjee B, Castanheira AM, Lam JL, Benedetti G, Mak SM, et al. Persistent Post-COVID-19 Interstitial Lung Disease. An Observational Study of Corticosteroid Treatment. *Ann Am Thorac Soc.* 2021 May;18(5):799-806. doi: 10.1513/AnnalsATS.202008-1002OC. PMID: 33433263; PMCID: PMC8086530.

## **PRIVITCI**

### **TABLICE:**

Tablica 1. Analiza dobi pacijenata sa post-COVID sindromom

Tablica 2. Prikaz ispitanika prema spolu

Tablica 3. Podjela pacijenata s post-COVID sindromom prema dobnim skupinama

Tablica 4. Učestalost radioloških abnormalnosti post-COVID sindroma unutar dobnih skupina

Tablica 5. Učestalost radioloških manifestacija post-COVID sindroma unutar dobnih skupina

Tablica 6. Brojčani prikaz zastupljenosti PTE i pneumotoraksa među spolovima

Tablica 7. Brojčani i postotni prikaz ispitanika sa dijagnozom PTE po dobnim skupinama

### **GRAFIKONI:**

Grafikon 1. Zastupljenost pacijenata prema spolu

Grafikon 2. Zastupljenost pacijenata s post-COVID sindromom prema dobnim skupinama

Grafikon 3. Brojčana učestalost radioloških abnormalnosti post-COVID sindroma unutar dobnih skupina

Grafikon 4. Učestalost radioloških manifestacija post-COVID sindroma unutar dobnih skupina

Grafikon 5. Grafički prikaz broja ispitanika i spolova sa dijagnozom PTE i pneumotoraksa

Grafikon 6. Prikaz broja ispitanika i postotnog udjela sa dijagnozom PTE po dobnim skupinama

## **KRATAK ŽIVOTOPIS**

Moje ime Petra Tomašković i rođena sam 05.01.2001. godine u Varaždinu. Od 2007. do 2015. pohađala sam III. Osnovnu školu u Varaždinu, a od 2015. do 2019. godine sam pohađala Drugu gimnaziju u Varaždinu. Tijekom osnovne i srednje škole učila sam francuski jezik iz kojeg imam položenu međunarodnu diplomu DELF na A1 i A2 razini. Stručni studij radiološke tehnologije upisala sam odmah po završetku srednje škole, 2019. godine na Fakultetu zdravstvenih studija u Rijeci. Tijekom pandemije COVID-19 volontirala sam na Zavodu za radiologiju KBC-a Rijeka. Nakon završenog preddiplomskog studija, namjeravam upisati diplomski studij radiološke tehnologije na Sveučilištu u Ljubljani.