

ULOGA MAGNETSKE REZONANCIJE U DIJAGNOSTICI RECIDIVA TUMORA REGIJE GLAVE I VRATA

Jugović, Petra

Undergraduate thesis / Završni rad

2023

Degree Grantor / Ustanova koja je dodijelila akademski / stručni stupanj: **University of Rijeka, Faculty of Health Studies / Sveučilište u Rijeci, Fakultet zdravstvenih studija u Rijeci**

Permanent link / Trajna poveznica: <https://um.nsk.hr/um:nbn:hr:184:275553>

Rights / Prava: [In copyright](#)/[Zaštićeno autorskim pravom.](#)

Download date / Datum preuzimanja: **2024-07-04**

Repository / Repozitorij:

[Repository of the University of Rijeka, Faculty of Health Studies - FHSRI Repository](#)



SVEUČILIŠTE U RIJECI
FAKULTET ZDRAVSTVENIH STUDIJA
PREDDIPLOMSKI STRUČNI STUDIJ RADIOLOŠKE TEHNOLOGIJE

Petra Jugović

ULOGA MAGNETSKE REZONANCIJE U DIJAGNOSTICI RECIDIVA TUMORA
REGIJE GLAVE I VRATA

Završni rad

Rijeka, 2023.

UNIVERSITY OF RIJEKA
FACULTY OF HEALTH STUDIES
GRADUATE UNIVERSITY STUDY OF RADIOLOGIC TECHNOLOGY

Petra Jugović

THE ROLE OF MAGNETIC RESONANCE IN DIAGNOSING RECURRENCE OF
TUMORS OF THE HEAD AND NECK REGION

Final thesis

Rijeka, 2023.

Mentor rada:

Završni/diplomski rad obranjen je dana _____ na Fakultetu zdravstvenih studija Sveučilišta u Rijeci, pred povjerenstvom u sastavu:

1. _____
2. _____
3. _____

Izvešće o provedenoj provjeri izvornosti studentskog rada

Opći podatci o studentu:

Sastavnica	
Studij	Radiološka tehnologija
Vrsta studentskog rada	Završni rad
Ime i prezime studenta	Petra Jugović
JMBAG	0351011965

Podatci o radu studenta:

Naslov rada	Uloga magnetske rezonancije u dijagnostici recidiva tumora regije glave i vrata
Ime i prezime mentora	Ivan Brumini, dr.med
Datum predaje rada	2.9.2023.
Identifikacijski br. podneska	1953784664
Datum provjere rada	2.9.2023.
Ime datoteke	Završni rad, Petra Jugović
Veličina datoteke	734.41K
Broj znakova	56942
Broj riječi	9633
Broj stranica	45

Podudarnost studentskog rada:

Podudarnost (%)	14%
-----------------	-----


Izjava mentora o izvornosti studentskog rada

Mišljenje mentora	Rad zadovoljava uvjete izvornosti.
Datum izdavanja mišljenja	2.9.2023
Rad zadovoljava uvjete izvornosti	<input checked="" type="checkbox"/>
Rad ne zadovoljava uvjete izvornosti	<input type="checkbox"/>
Obrazloženje mentora (po potrebi dodati zasebno)	

Datum

2.9.2023.

Potpis mentora



SADRŽAJ

SAŽETAK

1.	UVOD	1
2.	ANATOMIJA	3
2.1.	USNA ŠUPLJINA	3
2.2.	NOSNA ŠUPLJINA	4
2.3.	ŽDRIJELO	5
2.4.	GRKLJAN.....	6
3.	TUMORI GLAVE I VRATA.....	7
3.1.	EPIDEMIOLOGIJA.....	7
3.2.	FAKTORI RIZIKA.....	9
3.3.	PATOHISTOLOGIJA.....	10
3.4.	DIJAGNOSTIČKI POSTUPAK.....	11
3.4.1.	KOMPJUTERIZIRANA TOMOGRAFIJA	12
3.4.2.	MAGNETSKA REZONANCIJA.....	12
3.4.3.	PET/CT.....	15
3.4.4.	ULTRAZVUK.....	15
3.5.	LIJEČENJE	15
3.5.1.	KIRURŠKI ZAHVAT	16
3.5.2.	RADIOTERAPIJA	17
3.5.3.	KEMOTERAPIJA.....	18
3.6.	PROGNOZA	18
4.	RECIDIV TUMORA GLAVE I VRATA.....	19
5.	CILJEVI ISTRAŽIVANJA	22
6.	ISPITANICI I METODE.....	23
6.1.	ISPITANICI.....	23
6.2.	METODE	23
7.	REZULTATI	25
8.	RASPRAVA.....	30
9.	ZAKLJUČAK	31
10.	LITERATURA	32
11.	PRIVITCI	35
12.	ŽIVOTOPIS	36

POPIS KRATICA

HNC – karcinom glave i vrata (engl. *head and neck cancer*)

CT - kompjuterizirana tomografija

MR - magnetska rezonancija

PET - pozitronska emisijska tomografija

UZ – ultrazvuk

HPV – humani papiloma virus

EBV - Epstein-Barr virus

HNSCC – planocelularni karcinom glave i vrata (engl. *head and neck scuamose cell carcinoma*)

DWI – difuzijsko oslikavanje (engl. *diffusion weighted imaging*)

ADC – prividni koeficijent difuzije (engl. *apparent diffusion coefficient*)

FDG – fluorodeoksiglukoza

RT – radioterapija

IMRT - intenzitetom modulirana radioterapija

PNTS - perineuralno širenje tumora (engl. *perineural tumor spread*)

SAŽETAK

Uvod: Tumori regije glave i vrata sedmi su po učestalosti u općoj populaciji s više od 660 000 novih slučajeva i 325 000 smrtnih slučajeva godišnje diljem svijeta. Zloćudni tumori navedene regije u velikoj većini (90%) su karcinomi pločastih stanica koji nastaju u usnoj i nosnoj šupljini, paranazalnim sinusima, ždrijelu i grkljanu. Ovisno o karakteristikama tumora, liječe se kirurški, radioterapijom i kemoterapijom u različitim kombinacijama. Rano otkrivanje recidiva bolesti od iznimnog je značaja za učinkovito liječenje. Za detekciju recidiva korisnima su se pokazali različiti radiološki modaliteti uključujući: CT, MR, PET i ultrazvuk. Obzirom na nižu cijenu i dostupnost CT je preferirani modalitet, no MR je osjetljivija metoda koja nam daje odgovore na pitanja kao što su razlikovanje recidiva od promjena uzrokovanih liječenjem, opseg zahvaćanja sluznice, procjena intrakranijalne ekstenzije i ekstenzije u orbite, infiltracija koštane srži te perineuralno širenje tumora.

Cilj: Utvrditi učestalost recidiva tumora regije glave i vrata detektiranih u ispitanika podvrgnutih MR pregledu, potom analizirati pojavnost recidiva obzirom na spol i dob, kao i analizirati učestalost rizičnih faktora (konzumacija alkohola, pušenje) u ispitanika s dokazanim recidivom tumora regije glave i vrata.

Ispitanici i metode: U ovo retrospektivno istraživanje uključeni su svi pacijenti koji su u razdoblju od 1. siječnja 2020. do 31. prosinca 2022. bili podvrgnuti MR pregledu regije glave i vrata, u KBC-u Rijeka, s kliničkim pitanjem recidiva. Iz elektroničkih medicinskih zapisa (dobivenih iz IBIS-a) zabilježili smo demografske podatke (dob, spol), postojanje čimbenika rizika te patohistološki nalaz tkiva za koje se prema MR nalazu sumnjalo da je recidiv.

Rezultati: U vremenskom periodu od 3 godine učinjeno je 404 MR pregleda regije glave i vrata od čega njih 150 (89 pacijenata) s kliničkim pitanjem recidiva. Radiološki je postavljena sumnja na recidiv i potom patohistološki potvrđena u njih 21 (23,6%), od čega 11 žena te 10 muškaraca. Prosječna životna dob pacijenata s recidivom bila je 66 godina. U 14 pacijenata (66,7%) radilo se o karcinomu pločastih stanica. Zabilježena su 4 slučaja perineuralnog širenja. Anamnestički podatak o konzumaciji alkohola i pušenju zabilježen je u 4, odnosno 7 pacijenata s dokazanim recidivom.

Zaključak: MR ima važnu ulogu u procjeni lokalne proširenosti bolesti te ulogu u diferenciranju recidiva tumora od postoperativnih promjena te predstavlja metodu izbora za detekciju i procjenu proširenosti perineuralnog širenja.

Ključne riječi: faktori rizika, magnetska rezonancija, recidiv tumora, tumor glave i vrata

ABSTRACT

Introduction: Tumors of the head and neck region are the seventh most common in the general population with more than 660,000 new cases and 325,000 deaths annually worldwide. The vast majority (90%) of malignant tumors in the mentioned region are squamous cell carcinomas that arise in the oral and nasal cavities, paranasal sinuses, pharynx and larynx. Depending on the characteristics of the tumor, they are treated with surgery, radiotherapy and chemotherapy in different combinations. Early detection of recurrence is extremely important for effective treatment. Various radiological modalities including: CT, MR, PET and ultrasound have proven to be useful for the detection of recurrence. Considering the lower price and availability, CT is the preferred modality, but MR is a more sensitive method that gives us answers to questions such as distinguishing recurrence from changes caused by treatment, the extent of mucosal involvement, assessment of intracranial extension and extension into the orbits, bone marrow infiltration and perineural tumor spread.

Aim: To determine the frequency of recurrence of tumors of the head and neck region detected in subjects who underwent MR examination, then to analyze the incidence of recurrence according to gender and age, as well as to analyze the frequency of risk factors (alcohol consumption, smoking) in subjects with proven recurrence of tumors of the head and neck region.

Subjects and methods: This retrospective study included all patients who, in the period from January 1, 2020 to December 31, 2022, underwent an MR examination of the head and neck region, at KBC Rijeka, with a clinical question of recurrence. From the electronic medical records (obtained from IBIS), we recorded demographic data (age, gender), the existence of risk factors, and the pathohistological findings of tissue suspected of recurrence according to the MR findings.

Results: In a period of 3 years, 404 MR examinations of the head and neck region were performed, of which 150 (89 patients) had a clinical issue of recurrence. Recurrence was suspected radiologically and then pathohistologically confirmed in 21 (23,6%) of them, of which 11 were women and 10 were men. The average age of patients with recurrence was 66 years. In 14 patients (66.7%), it was squamous cell carcinoma. 4 cases of perineural spread were recorded. Anamnesis data on alcohol consumption and smoking were recorded in 4 and 7 patients with proven recurrence.

Conclusion: MR has an important role in estimating the local extent of the disease and a role in differentiating tumor recurrence from postoperative changes, and is the method of choice for detecting and assessing the extent of perineural spread.

Key words: head and neck tumor, magnetic resonance, risk factors, tumor recurrence.

1. UVOD

Zloćudni tumori regije glave i vrata (engl. *Head and neck cancer*, HNC) sedmi su najčešći oblik karcinoma te obuhvaćaju epitelne zloćudne tumore koji nastaju u usnoj šupljini, nosnoj šupljini, paranazalnim sinusima, parotidnoj žlijezdi, ždrijelu i grkljanu (1). Karcinomi na različitim mjestima mogu biti različitog patohistološkog tipa, a daleko najčešći je planocelularni karcinom (2). Kao najčešći faktori rizika za nastanak ove vrste tumora navode se pušenje i alkohol (1,3). Tumori regije glave i vrata, ovisno o TNM stadiju i mjestu nastanka, liječe se kirurški, radioterapijom i kemoterapijom u različitim kombinacijama (4). Nakon liječenja radiološkim metodama vrše se kontrole te se procjenjuje odgovor na terapiju. Nalazi slikovne dijagnostike nakon liječenja u bolesnika s karcinomom glave i vrata mogu se podijeliti u četiri skupine: izmijenjena anatomija nakon kirurške rekonstrukcije, potencijalne postkirurške komplikacije, postiradijacijske promjene i recidiv tumora. Poznavanje slikovnih karakteristika promjena nakon liječenja i potencijalnih komplikacija uzrokovanih kirurškim zahvatom i zračenjem te sposobnost razlikovanja ovih promjena od recidiva tumora ključni su za procjenu liječenja i praćenje bolesnika s karcinomom glave i vrata (5). Rano otkrivanje recidiva bolesti važno je za učinkovito liječenje (6). Postoje različiti radiološki modaliteti koji su se pokazali korisnima za razlikovanje recidiva tumora od promjena nakon liječenja, uključujući kompjuteriziranu tomografiju (CT), magnetsku rezonanciju (MR), pozitronsku emisijsku tomografiju (PET) i ultrazvuk (UZ) (7). CT je preferirani modalitet s obzirom na njegovu nisku cijenu i brzinu (5). U odnosu na CT, MR je dugotrajniji proces, s tipičnom MR studijom s kontrastom koja traje u prosjeku 45 minuta. Obzirom na navedeno MR nije uobičajeni slikovni pregled prve linije. Međutim, MR nudi neke prednosti u odnosu na CT, te se u slučajevima inkonkluzivnog nalaza CT pregleda, u daljnjoj obradi za procjenu recidiva tumora učini MR pregled. MR, osim što je vrlo detaljna i osjetljiva studija, daje odgovore na mnoga pitanja kao što je opseg zahvaćanja sluznice, procjena intrakranijalne invazije, procjena ekstenzije u orbite, infiltracije koštane srži te perineuralno širenje tumora, što omogućuje precizniju dijagnostiku (8).

Tema ovog istraživanja je odrediti koliko pacijenata upućenih na MR pregled regije glave i vrata sa sumnjom na recidiv tumora, uistinu ima recidiv, te analizirati pojavnost recidiva obzirom na spol i dob, kao i analizirati učestalost rizičnih faktora u ispitanika s dokazanim recidivom tumora regije glave i vrata. Također, analizirat će se u koliko pacijenata su nalazi MR pregleda potvrđeni s patohistološkim nalazom. Svrha ovog istraživanja je utvrditi značaj i ulogu

magnetske rezonancije kao radiološke metode za dijagnostiku recidiva tumora regije glave i vrata, te postaviti temelj za neka buduća istraživanja i smjernice.

U nastavku ovog rada opisuju se anatomske strukture i njihovi odnosi u regiji glave i vrata. Zatim je opisana epidemiologija tumora regije glave i vrata kao i faktori rizika, patologija, dijagnosticiranje, liječenje i prognoza. Navode se i karakteristike recidiva te dijagnosticiranje istih. Prikazani su rezultati dobiveni istraživanjem te rasprava na temelju istih.

2. ANATOMIJA

U regiju glave i vrata ubrajaju se sljedeći anatomske prostori i organi: usna šupljina sa žlijezdama slinovnicama, nosna šupljina s paranazalnim sinusima, ždrijelo i grkljan.

2.1. USNA ŠUPLJINA

Usna šupljina (*cavitas oris*) je početni dio probavnog sustava koji se proteže od usnica do ždrijela. Dijeli se na predvorje usne šupljine (*vestibulum oris*) i usnu šupljinu u užem smislu (*cavitas oris propria*) (9).

Predvorje usne šupljine nalazi se s vanjske strane zubnih lukova. Sprijeda, vanjsku stijenku predvorja tvore usnice (*labia oris*) dok bočnu stijenku tvore obrazi (*buccae*). Predvorje usne šupljine povezano je s usnom šupljinom u užem smislu putem pukotine između zuba te retrodentalnim prostorom. Predvorje se sastoji od dva svoda, gornjeg (*fornix superior*) i donjeg (*fornix inferior*), koje oblikuje sluznica koja se s usnica i obraza nastavlja u gingivu gornje i donje čeljusti (9).

Usnice su dva nabora koja oblikuju prednju stijenku predvorja usne šupljine. Razlikujemo gornju usnicu (*labium superius*) i donju usnicu (*labium inferius*). Između njih nalazi se prednji otvor usne šupljine (*rima oris*). Osnovu usnica čine koža, kružni mimični mišić (*m. orbicularis oris*) i sluznica (9).

Obrazi tvore bočne stijenke predvorja usne šupljine, a njihovu osnovu izgrađuju koža, mimični mišić obraza (*m. buccinator*) i sluznica (9).

Usna šupljina u užem smislu omeđena je sprijeda i bočno zubnim lukovima. Gornju stijenku oblikuju tvrdo nepce (*palatum durum*), koje tvori prednje dvije trećine krova usne šupljine, i meko nepce (*palatum molle*), koje tvori stražnju trećinu krova usne šupljine. Tvrdo i meko nepce odvajaju usnu šupljinu od nosne šupljine i gornjeg dijela ždrijela. Dno usne šupljine je mišićna ploča (*diaphragma oris*). Iznad mišićne dijafragme nalazi se jezik. Prema natrag, usna šupljina seže do stražnjeg otvora koji se naziva ždrijelni tjesnac (*isthmus faucium*) koji je omeđen slobodnim rubom mekog nepca, nepčanim lukovima te bazom jezika (9).

Meko nepce je vezivno-mišićna ploča s dvjema površinama i stražnjim slobodnim rubom na čijem se središtu nalazi nepčana resica (*uvula*). Bočno od resice, s obje se strane protežu 2

nepčana luka. Prednji nepčani luk (*arcus palatoglossus*) spušta se od nepca prema jeziku, dok se stražnji nepčani luk (*arcus palatopharyngeus*) spušta prema ždrijelu. Između njih nalazi se jama (*sinus tonsillaris*) unutar koje je nepčani krajnik (*tonsilla palatina*) (9).

Jezik (*lingua*) je mišićni organ koji pomaže tijekom govorenja, žvakanja i gutanja. Podijeljen je na korijen (*radix linguae*), trup (*corpus linguae*) i vrh (*apex linguae*). Granicu između korijena i trupa jezika čini granični žlijeb (*sulcus terminalis*). Od graničnog žlijeba prema vrhu jezika proteže se središnji žlijeb (*sulcus medianus*). Na jeziku razlikujemo hrbat (*dorsum linguae*), izbočenu površinu okrenutu prema nepcu, te donju površinu (*facies inferior*) okrenutu prema dnu usne šupljine (9)

Žlijezde usne šupljine (*glandulae oris*) su žlijezde slinovnice koje stvaraju i izlučuju slinu u usnu šupljinu. Žlijezde slinovnice dijele se na velike i male (9).

Velike su doušna žlijezda (*glandula parotidea*), podjezična žlijezda (*glandula sublingualis*) te podčeljusna žlijezda (*glandula submandibularis*). Te su žlijezde izdvojene kao zasebni parenhimatozni organi udaljeni od usne šupljine, ali povezni s njom putem izvodnih kanala (9).

Male žlijezde slinovnice nalaze se u podsluznici usana (*glandulae labiales*), obraza (*glandulae buccales*), nepca (*glandulae palatinae*) i jezika (*glandulae linguales*) (9).

Doušna žlijezda je najveća žlijezda slinovnica i nalazi se u stražnjem dijelu lica, ispred i ispod uške. Složena je alveolarna žlijezda koja izlučuje serozni sekret. Iz prednjeg ruba doušne žlijezde izlazi izvodni kanal (*ductus parotideus*) koji se proteže prema naprijed uzduž vanjske strane žvačnog mišića. Izvodni kanal se otvara u predvorju usne šupljine na izbočenju sluznice (*papilla ductus parotidei*) (9).

2.2. NOSNA ŠUPLJINA

Nosna šupljina (*cavitas nasi*) je parna šupljina koja se proteže od nosnice do stražnjeg otvora (*choana*). Prednji dio nosne šupljine nalazi se u vanjskom nosu, a stražnji je omeđen kostima viscerokranija. Nosna šupljina je poprečno stiješnjena, u gornjem dijelu se nalazi medijalno od orbite, a u donjem dijelu medijalno od maksilarnog sinusa. Desnu šupljinu od lijeve razdvaja tanka medijanosagitalna koštano-hrskavična pregrada (*septum nasi*). Nosna šupljina podijeljena je na predvorje nosne šupljine (*vestibulum nasi*) i nosnu šupljinu u užem smislu (*cavitas nasi proprium*) (9).

U nosnoj šupljini u užem smislu nalaze se tri nosne školjke: gornja, srednja i donja nosna školjka (*concha nasi superior, media et inferior*). Ispod svake nosne školjke nalazi se istoimeni nosni hodnik (*meatus nasi superior, medius et inferior*). Između nosnih školjki i nosne pregrade nalazi se zajednički nosni hodnik (*meatus nasi communis*). Prostor između stražnjih rubova nosnih školjki i ždrijela je nazofaringealni hodnik (*meatus nasopharyngeus*). Između gornje nosne školjke i krova nosne šupljine nalazi se sfenoetmoidni džep (*recessus sphenoidal*). U gornji i srednji nosni hodnik, te sfenoetmoidni džep otvaraju se paranazalni sinusi (9).

Stijenka predvorja nosne šupljine obložena je kožom dok je stijenka nosne šupljine obložena sluznicom koja je u gornjem i donjem dijelu različito građena (9).

Neposredno uz nosnu šupljinu nalaze se paranazalni sinusi s kojima je povezana. Paranasalni sinusi su parne šupljine ispunjene zrakom. Razlikujemo četiri paranazalna sinusa i to su: maksilarni sinus (*sinus maxillaris*) koji se nalazi u gornjoj čeljusti, frontalni sinus (*sinus frontalis*) koji je smješten u čeonj kosti, sfenoidni sinus (*sinus sphenoidal*) u klinastoj kosti te etmoidalne ćelije (*cellulae ethmoidales*). Ponekad paranazalni sinusi mogu i nedostajati. Povezani su s nosnom šupljinom na način da se u gornji nosni hodnik otvaraju stražnje etmoidne ćelije, a u srednji nosni hodnik prednje etmoidalne ćelije, frontalni sinus i maksilarni sinus. Sfenoidni sinus otvara se u sfenoetmoidni džep(9).

2.3. ŽDRIJELO

Ždrijelo (*pharynx*) je zajednički organ probavnog i dišnog sustava. Ljevkastog je oblika čiji je gornji kraj širi i nalazi se odmah ispod donje površine lubanje, a donji kraj je uži i nalazi se u razini šestog vratnog kralješka (10). šupljina ždrijela podijeljena je na tri dijela: nosni dio (*nasopharynx*), usni dio (*oropharynx*) te grkljanski dio (*hypopharynx*). Stijenka ždrijela sastoji se od triju osnovnih slojeva: sluznice, mišićnice i vezivnog tkiva (9).

Nazofarinks se proteže od baze lubanje do mekog nepca i povezan je s nosnom šupljinom preko otvora (*choanae*). Na krovu nosnog dijela tj. na svodu ždrijela (*forix pharyngis*) nalazi se ždrijelna tonzila (*tonsilla pharyngealis*) koja se naziva i „treći krajnik“. Na lateralnoj sluznici nosnog dijela ždrijela nalazi se ždrijelni otvor slušne cijevi (*ostium pharyngeum tubae auditivae*) (9).

Orofarinks je najširi dio ždrijela koji se proteže od mekog nepca do ruba grkljanskog poklopca tj. epiglotisa. Povezan je s usnom šupljinom preko ždrijelnog tjesnaca (9).

Hipofarinks je donji dio ždrijela koji se proteže od razine epiglotisa do donjeg kraja grkljana. Povezan je s grkljanom preko otvora (*aditus laryngis*) (9).

2.4. GRKLJAN

Grkljan (*larynx*) jest šuplji organ koji ima funkciju provođenja zraka te služi za proizvodnju glasa. Funkcionalno je smješten između ždrijela i dušnika. Šupljina grkljana uvijek je otvorena zbog čvrste hrskavične osnove unutar stijenke organa koju čini desetak hrskavica od kojih su najveće: štitna hrskavica (*cartilago thyriodea*), prstenasta hrskavica (*cartilago cricoidea*), vokalna hrskavica (*cartilago arytenoidea*) te epiglотиčna hrskavica (*cartilago epiglottica*). Hrskavice grkljana povezane su ligamentima i zglobovima, kako međusobno tako i s okolnim strukturama (9).

Grkljan započinje na donjem dijelu ždrijela otvorom koji je ulaz u grkljan (*aditus laryngis*) i proteže se do visine šestog vratnog kralješka. Nalazi se u srednjoj regiji vrata. Ispred grkljana nalaze se infrahioidni mišići, bočno su reznjevi štitne žlijezde, a sa stražnje strane se nalazi hipofarinks. Na frontalnom presjeku šupljina grkljana ima oblik pješčanog sata. Podijeljena je na tri kata: gornji, srednji i donji kat (9).

Gornji kat ili predvorje (*vestibulum laryngis*) povezan je sa ždrijelom. Prema dolje predvorje grkljana se sužava. Na prijelazu iz gornjeg u srednji kat nalaze se dva nabora (*plicae vestibulares*) između kojih je procijep (*rima vestibularis*). Srednji kat (*glottis*) je dio grkljana koji se proteže od vestibularnih do vokalnih nabora. Vokalni nabor (*plica vocalis*) je nabor sluznice koga oblikuju vokalni ligament i istoimeni mišić. Između vokalnih nabora nalazi se procijep (*rima glottidis*) preko kojeg je srednji kat povezan s donjim. Donji kat (*cavitas infraglottica*) najniži je dio šupljine grkljana (9).

3. TUMORI GLAVE I VRATA

Tumori glave i vrata obuhvaćaju tumore koji nastaju između torakalnog otvora i razine baze lubanje, a nastaju s površine sluznice usne šupljine, nosne šupljine, ždrijela, grkljana i paranazalnih sinusa te karcinome koji potječu iz velikih i malih žlijezda slinovnica. Patohistološki je najzastupljeniji karcinom pločastih stanica. Zahvaćene anatomske strukture važne su za funkcije kao što su govor, gutanje, okus i miris, stoga karcinomi i njihovo liječenje mogu imati značajne funkcionalne posljedice s naknadnim pogoršanjem kvalitete života. Odluke o liječenju obično su složene i moraju uravnotežiti učinkovitost liječenja i vjerojatnost preživljavanja, s potencijalnim funkcionalnim ishodom i ishodom kvalitete života (2).

3.1. EPIDEMIOLOGIJA

Karcinom glave i vrata (engl. *head and neck cancer*; HNC) sedmi je najčešći karcinom na globalnoj razini, s više od 660 000 novih slučajeva i 325 000 smrtnih slučajeva godišnje. Incidencija HNC je u porastu, s predviđenim povećanjem od 30% godišnje do 2030. godine. Porast incidencije zabilježen je u razvijenim zemljama kao i u zemljama u razvoju (Slika 1.). Visoka učestalost HNC-a u Azijskim zemljama povezana je sa žvakanjem duhana, dok je u SAD-u i Europi porast incidencije HNC povezan s infekcijom humanim papiloma virusom (HPV-om). Više od polovine HNC-a dijagnosticira se u III. ili IV. stadiju prema TNM klasifikaciji. Općenito, stadij IV najčešći je stadij kod dijagnoze karcinoma usne šupljine i orofarinksa, dok je stadij I najčešći za karcinom larinksa (11).

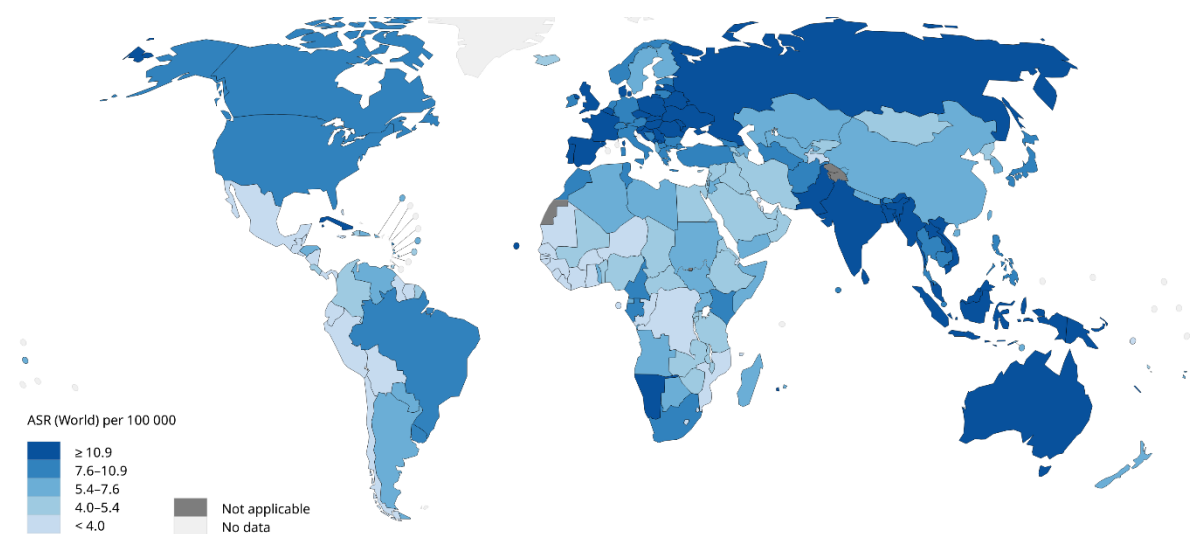
HNC dva do četiri puta više pogađa muškarce nego žene (Graf 1). U zemljama u razvoju karcinom usne i usne šupljine drugi je najčešći karcinom kod muškaraca. Zabilježen je i porast broja slučajeva kod žena, što se povezuje s konzumacijom alkohola i pušenjem (11).

Rizik od nastanka HNC-a raste s godinama, a većina slučajeva dijagnosticira se kod pacijenata starijih od 50 godina (11). Prosječna dob dijagnoze HNC-a koji nije povezan s virusima je 66 godina, dok je prosječna dob dijagnoze karcinoma orofarinksa povezanog s HPV-om i karcinoma nazofarinksa povezanog s Epstein-Barr virusom (EBV) 53 godine odnosno 50 godina (12).

Globalno, petogodišnje preživljenje za HNC iznosi u prosjeku 50%, s najgorim ishodom za hipofarinks. Stope preživljavanja mogu značajno varirati ovisno o geografskoj lokaciji, mjestu tumora i, što je najvažnije, stadiju u trenutku dijagnoze (11).

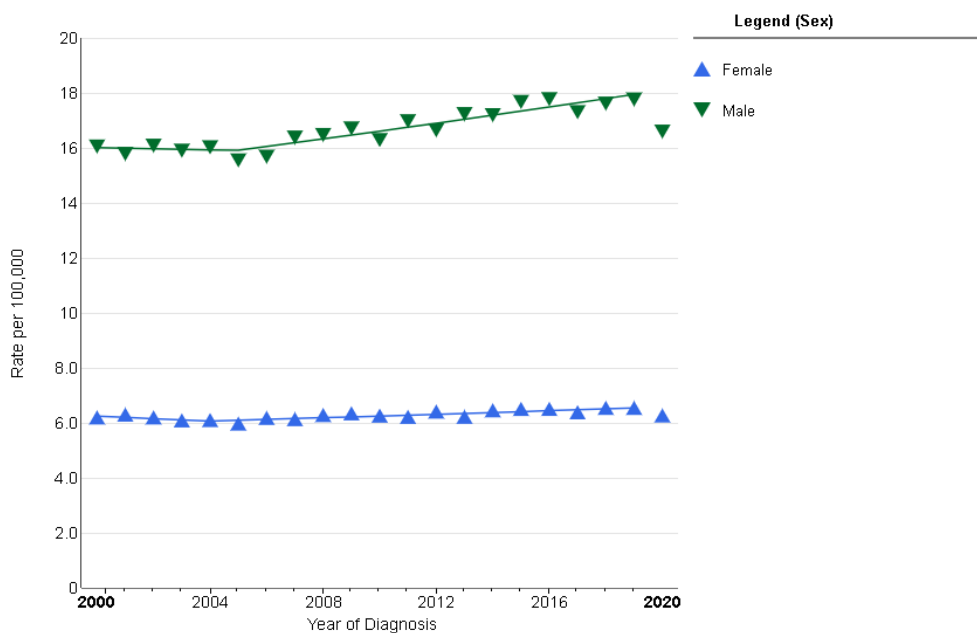
Uočeno je značajno poboljšanje preživljenja u svim slučajevima HNC-a u različitim podskupinama. U razdoblju od 1975. – 2014. uočeno je poboljšanje u 5-godišnjem preživljenju s 54,1% na 66,8%, dok 6-mjesečno preživljenje raste s 91% na 93,1%. Također sve dobne skupine pokazuju povećanje preživljenja, a uočene su razlike u preživljenju ovisne o dobi, s nižim preživljenjem u starijih pacijenata. Po pitanju spola, značajno poboljšanje preživljenja prisutno je u oba spola, međutim, žene općenito imaju bolje kratkoročno i dugoročno preživljenje od muškaraca. S obzirom na socioekonomski status bolje preživljenje uočeno je u siromašnim i srednje siromašnim skupinama (13).

Više od polovice bolesnika s uznapredovalim stadijem bolesti (stadij III ili IV) razvije lokalni i/ili regionalni recidiv s ili bez udaljenih metastaza unutar 3 godine od konačnog liječenja (14).



Slika 1. Procijenjene dobno standardizirane stope incidencije karcinoma glave i vrata u svijetu u 2020. godini.

(Preuzeto iz Međunarodne agencije za istraživanje raka, „Rak danas – Alati za vizualizaciju podataka za istraživanje globalnog tereta raka u 2020.“ Karta je generirana pomoću alata za mapiranje web stranice GLOBOCAN (<https://gco.iarc.fr/today/online-analysis-map>) odabirom usne, usne šupljine, žlijezda slinovnica, orofarinksa, hipofarinksa i grkljana, kao sjela karcinoma. Procijenjene dobno standardizirane stope incidencije raka glave i vrata diljem svijeta prikazane su za oba spola.)



Graf 1. Trendovi u stopama incidencije karcinoma usne šupljine i ždrijela prilagođene dobi, 2000.-2020. prema spolu.

(Preuzeto s Nacionalnog instituta za karcinom, „Mreža za istraživanje statistike raka“. Graf je generiran pomoću SEER (Program nadzora, epidemiologije i krajnjih rezultata) istraživača (<https://seer.cancer.gov/statistics-network/explorer/application.html>) odabirom usne šupljine i ždrijela kao sijela karcinoma. Prikazani su trendovi za sve rase/nacionalnosti, sve dobi i sve stadije bolesti.)

3.2. FAKTORI RIZIKA

Faktori rizika koji se povezuju s nastankom karcinoma glave i vrata su: pušenje, konzumacija alkohola, izloženost HPV-u ili EBV-u, konzumacija marihuane, žvakanje Betelov list i Areca orah te loša oralna higijena (15).

Pušenje duhana i konzumacija alkohola, odvojeno i u kombinaciji, glavni su čimbenici rizika za HNC, čineći 72% slučajeva kada se koriste u kombinaciji (11).

Konzumacija alkohola povezana je s rizikom nastanka karcinom pretežito gornjeg aerodigestivnog trakta, uključujući usnu šupljinu, orofarinks, hipofarinks i grkljan (15). Povezanost konzumacije alkohola i rizika od nastanka karcinom glave i vrata ovisi o količini alkohola i trajanju konzumacije. Intenzitet pijenja najvažniji je faktor koji utječe na rizik nastanka karcinoma usne šupljine, hipofarinksa i grkljana, dok je doprinos trajanja, za fiksne intenzitete alkohola, nizak. Ovo sugerira da konzumacija alkoholnih pića, čak i u kratkom

razdoblju, povećava rizik nastanka karcinoma u navedenim regijama i da trajanje konzumacije alkohola ima mali ili nikakav učinak na rizik od nastanka ovih karcinoma. S druge strane, intenzitet i trajanje konzumacije alkohola imaju zajedničku ulogu u određivanju rizika od raka orofarinksa (16).

Rizik od razvoja HNC-a uzrokovanog pušenjem duhana uvelike ovisi o dozi, ali postoji čak i pri maloj dnevnoj uporabi (15). Rizik od HNC-a raste s većom učestalošću pušenja u svim podregijama, no najveći odnos doza-odgovor imaju hipofarinks i grkljan (17). Kada je provedena analiza po regijama, evidentan je pozitivan trend povećanja rizika s povećanjem učestalosti pušenja cigareta promatrana u svakoj regiji. Utvrđeno je da je takav odnos najjači u Europi i Latinskoj Americi (17).

HPV igra patogenu ulogu u podskupini karcinoma glave i vrata, s različitim karakteristikama u usporedbi s karcinomima glave i vrata koji nisu uzrokovani HPV-om. HNC izazvan HPV-om uglavnom obuhvaća karcinome koji nastaju u orofarinksu i tonzilama. Učestalost karcinoma orofarinksa povezanog s HPV-om naglo raste, osobito u mlađim dobnim skupinama bez ili s vrlo malom izloženošću duhanu, te je trenutačno najčešći karcinom izazvan HPV-om u SAD-u. Za razliku od HPV negativnog HNC-a, HPV-pozitivni karcinom orofarinksa ima povoljniju prognozu, s 5-godišnjim stopama preživljenja od 75-80%, iz razloga što ti tumori bolje reagiraju na kemoterapiju i/ili radioterapiju. HPV se dobiva spolnim putem, a rani početak spolnog odnosa, kao i velik broj spolnih partnera, uključujući partnere oralnog seksa, i prethodne genitalne bradavice, predstavljaju povećan rizik za HPV-pozitivan karcinom orofarinksa. Osim toga, veća je prevalencija HPV-pozitivnog karcinoma orofarinksa u muškaraca u usporedbi sa ženama, te u populaciji bijelaca u usporedbi s populacijom Azijata i crnaca (18).

3.3. PATOHISTOLOGIJA

Više od 90% svih karcinoma glave i vrata su karcinomi pločastih stanica (engl. *head and neck squamous cell carcinoma*, HNSCC).

HNSCC nastaje iz epitelnih stanica sluznice koje oblažu usnu šupljinu, ždrijelo, grkljan i sinonazalni trakt. Histološki, progresija do invazivnog HNSCC-a slijedi niz koraka počevši s hiperplazijom epitelnih stanica, nakon čega slijedi displazija (blaga, umjerena i teška), karcinom *in situ* i, konačno, invazivni karcinom (12).

Postoje tri histološka stupnja na temelju količine keratinizacije: dobro diferencirani tumor karakterizira >75% keratinizacije, umjereno diferencirani tumor 25%-50%, a slabo diferencirani tumor <25%. Općenito, što je lezija slabije diferencirana, to je veća učestalost regionalnih metastaza i lošija je prognoza. Međutim, histološki stupanj nije dosljedan prediktor kliničkog ponašanja. Značajke koje predviđaju agresivno ponašanje uključuju perineuralno širenje, limfnu invaziju i širenje tumora izvan kapsule limfnog čvora (19).

Razlikuju se i četiri morfološki različita obrasca rasta. Ulcerozni tip je najčešći oblik i počinje kao okrugli ili ovalni ulkus koji je mrvljiv. Ulcerativne lezije napreduju prema infiltraciji. Infiltrativne lezije protežu se duboko u podležće tkivo. Egzofitični tip ima tendenciju rasti više površinski i metastazirati kasnije od ostalih tipova, a počinje kao područje zadebljalog epitela. Verukozni rak je neuobičajena varijanta koja se obično javlja kod starijih pacijenata s lošom oralnom higijenom ili protezama koje loše odgovaraju. Karakterizira ga bradavičast, glomazan, uzdignut, gljivičan izgled. Ovaj tip karcinoma rijetko metastazira (19).

Ostali manje uobičajeni karcinomi glave i vrata uključuju mukoepidermoidni karcinom, adenoidno cistični karcinom i adenokarcinom. Karcinomi glave i vrata s neuroendokrinim značajkama uključuje nediferencirani karcinom malih stanica i estesioneuoblastom (olfaktorni neuroblastom). Hodgkinova bolest i ne-Hodgkinov limfom također se mogu dijagnosticirati kao tumori glave i vrata, a često zahvaćaju limfne čvorove vrata ili Waldeyerov prsten (19).

3.4. DIJAGNOSTIČKI POSTUPAK

Brza i točna dijagnoza od izuzetne je važnosti jer uveliko smanjuje smrtnost od HNC-a. Sumnja na karcinom gornjeg aerodigestivnog trakta može se postaviti već i fizikalnim pregledom pacijenta od strane liječnika primarne medicine. Svaki odrasli pacijent sa simptomima koji se odnose na gornji aerodigestivni trakt koji traju dulje od 2 tjedna ili s asimptomatskom masom na vratu treba biti podvrgnut temeljitom pregledu s visokim indeksom sumnje na karcinom.

Ne postoje specifični laboratorijski testovi za karcinom glave i vrata, već se pacijenti kod kojih se sumnja na isti upućuju na klinički pregled odgovarajućeg liječnika te na radiološke dijagnostičke pretrage: kompjuterizanu tomografiju, magnetsku rezonancu, pozitronsku emisijsku tomografiju ili ultrazvuk. Ukoliko nalaz navedenih pretraga sugerira prisustvo tumorskog procesa pacijente se upućuje na biopsiju kojom se uzima uzorak koji se potom šalje na patohistološku analizu za konačnu dijagnozu (19).

3.4.1. KOMPJUTERIZIRANA TOMOGRAFIJA

Za odrasle pacijente, CT je uglavnom prva linija snimanja za poznati ili suspekti karcinom glave i vrata (8). Prednosti CT-a su brojne. Neke od njih su kratko vrijeme pregleda, samim time smanjeni artefakti pokreta, te mogućnost dinamičkih studija. Također, CT skeneri su široko rasprostranjeni i pregled je jeftiniji, što čini CT standardnim modalitetom snimanja tumora glave i vrata (20). CT omogućuje lokalizaciju mase i karakterizaciju tkiva. Slike se dobivaju relativno brzo (8).

Za optimalnu procjenu regije vrata, pacijent bi trebao sporo disati i ne gutati ili zadržavati dah, što oboje ozbiljno ograničava procjenu grkljana i ždrijela (1). Korištenje intravenskog jodnog kontrastnog sredstva pruža dodatne važne informacije svakom pregledu. Budući da se normalna i patološka tkiva imbibiraju u različitim stupnjevima, jedno kontrastno sredstvo omogućuje razlikovanje navedenih tkiva i dodatno karakterizira neke lezije za koje se zna da se imbibiraju ili cistične mase koje se imbibiraju samo periferno (8).

CT pokazuje recidiv kao infiltrirajuću, blago hiperatenuirajuću masu koja se imbibira, s ili bez destrukcije kosti. Recidiv tumora ima atenuaciju sličnu onoj kod mišića. Stoga, ako suspektna masa ima nižu atenuaciju od mišićnog tkiva, malo je vjerojatno da se radi o malignoj bolesti i često je povezana s edemom (5). Također, CT je precizniji u procjeni koštane destrukcije (npr. invazija mandibule ili baze lubanje) i analizi područja na kojima su mogući artefakti micanja kod drugih, sporijih modaliteta (21).

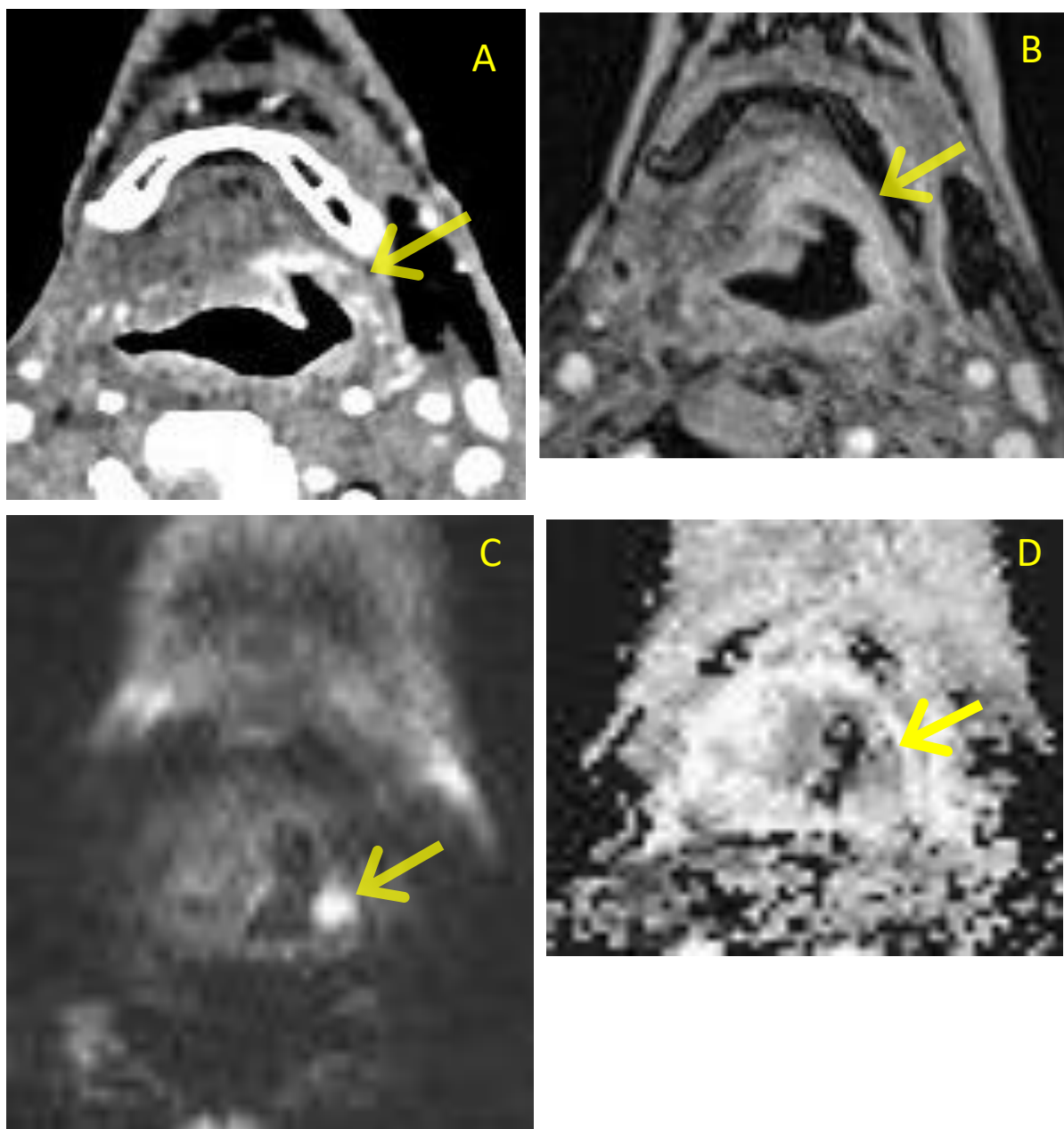
3.4.2. MAGNETSKA REZONANCIJA

U odnosu na CT, MR je dugotrajniji proces, pri čemu tipična MR studija s kontrastnim sredstvom traje oko 45 minuta. Relativno dugo vrijeme skeniranja u usporedbi s CT-om uz dodatni trošak MR-a znači da to nije slikovni modalitet prve linije u pacijenata s tumorima regije glave i vrata. Međutim, MR nudi neke prednosti u odnosu na CT kao što su izvrsni kontrast mekog tkiva i točno određivanje rubova tumora (20). MR stvara slike s vrlo dobrim kontrastom među tkivima i može dobiti karakteristike tkiva u različitim sekvencama bez opterećenja zračenjem. Omogućuje detaljnu procjenu složene anatomije glave i vrata i identifikaciju velikog broja nasljednih, zaraznih i tumorskih lezija. Procjena dubine infiltracije i topografskog odnosa tumora prema kritičnim vaskularnim strukturama ili anatomskim

prostorima daju bitne informacije za mogućnosti kirurškog liječenja. Karakterizacija lezija glave i vrata kreće se od cističnih do solidnih i jasno benignih do definitivno malignih (22).

U mnogim slučajevima, nakon inicijalno snimljenog CT pregleda, potrebna je daljnja procjena MR-om. Prednosti MR pregleda su te da može dati odgovor na mnoga radiološki zahtjevna pitanja kao što procjena opsega zahvaćanja sluznice, procjena intrakranijalne invazije i ekstenzije u orbite, procjena infiltracije koštane srži i prisutnost perineuralnog širenja tumora, što u konačnici ima veliki značaj za planiranje kirurškog zahvata i radioterapije (8).

Difuzijski MR (eng. *diffusion weighted imaging*, DWI) je neinvazivna MRI tehnika koja se može koristiti za razlikovanje recidivirajućih zloćudnih bolesti glave i vrata od promjena nakon liječenja na temelju ADC vrijednosti (slika 2). Ova tehnika ima vrlo kratko vrijeme skeniranja i može se sigurno dodati standardnom MR protokolu kako bi se postigli bolji dijagnostički kriteriji uz minimalnu nelagodu pacijenta (23). DWI može karakterizirati tkiva na temelju razlika u pokretljivosti molekula vode. Mjerenja DWI i prividnog koeficijenta difuzije (eng. *apparent diffusion coefficient*, ADC) smatraju se potencijalno korisnim u evaluaciji i karakterizaciji lezija glave i vrata (24). Također, DWI je indiciran za karakterizaciju lezija kod djece uz izbjegavanje upotrebe kontrastnog sredstva (25).



Slika 2. Recidiv tumora orofarinska s lijeve strane (strjelice), PHD: planocelularni karcinom.
A) postkontrastna CT slika, B) postkontrastna T1 mjerena slika, C) DWI, i D) ADC mapa u
transverzalnoj (aksijalnoj) ravnini

(preuzeto iz programa ISSA Kliničkog bolničkog centra Rijeka)

3.4.3. PET/CT

Vrijednost pozitronske emisijske tomografije (PET) u dijagnosticiranju karcinoma glave i vrata prepoznata je vrlo rano u povijesti PET-a. HNC identificiran je kao jedna od prvih kliničkih indikacija za PET. Pojavom PET/CT-a došlo je do ubrzanja kliničke korisnosti ove tehnike. PET/CT koji koristi fluorodeoksiglukozu (FDG) sada je ključni dijagnostički alat za HNC. To je ključna pretraga za otkrivanje primarnog mjesta karcinoma kod pacijenata koji imaju maligni limfni čvor na vratu a nemaju znakove karcinoma na sluznici gornjeg aerodigestivnog trakta. Osim toga, FDG-PET/CT je uspostavljen kao jedna od glavnih pretraga za pacijente s planocelularnim karcinomom glave i vrata. Indiciran je za određivanje stadija i otkrivanje recidiva bolesti u ovoj skupini. Također ima sve veću ulogu u nadzoru osoba koje su izliječene od HNSCC-a. PET/CT je doveo do točnijih dijagnoza i pridonio je poboljšanim ishodima kod pacijenata s karcinomom glave i vrata (26).

3.4.4. ULTRAZVUK

Ultrazvuk (UZ) omogućuje neinvazivnu procjenu mase u stvarnom vremenu s višom prostornom rezolucijom od CT-a ili MR-a, bez ionizirajućeg zračenja. Za snimanje vrata koriste se visokofrekventni linearni senzori sa širinom pojasa centriranom na 10 MHz. UZ omogućava izvrsnu procjenu relativno površinskih struktura mekog tkiva. Preferira se kod djece za inicijalnu slikovnu procjenu tumora na vratu budući da ne zahtijeva sedaciju i ne dovodi do ionizirajućeg zračenja djeteta. U odraslih se uglavnom koristi za većinu tumora štitnjače i može se koristiti za početnu procjenu tumora parotidne žlijezde (8).

3.5. LIJEČENJE

Glavni modaliteti kurativne terapije za lokalno ili lokoregionalno ograničen HNC su kirurška resekcija, radioterapija i kemoterapija. Prilikom planiranja liječenja treba težiti metodi koja pruža najveće šanse za izlječenje, uz optimiziranje očuvanja funkcije. Za bolesnike s malim primarnim karcinomom bez kliničke zahvaćenosti čvorova ili zahvaćenosti samo jednog čvora, intervencijom s jednim modalitetom (resekcija ili zračenje) može se postići izlječenje u preko 80% pacijenata. Kirurški zahvat se obično bira za karcinome usne šupljine, dok se zračenje može češće koristiti za karcinome ždrijela i grkljana (12).

Kirurgija je standardni tretman za HNC, ali je često ograničena anatomskim opsegom tumora i željom da se postigne očuvanje organa (1). Uz kirurški zahvat, radioterapija (RT) predstavlja jednu od glavnih opcija liječenja s namjerom izlječenja u ranim i uznapredovalim stadijima. Štoviše, u visokorizičnih pacijenata kombinacija radioterapije i kemoterapije istodobno standardni je nekirurški pristup (27).

3.5.1. KIRURŠKI ZAHVAT

Primarna kurativna kirurgija za karcinome glave i vrata rezervirana je za resektabilne tumore kod kojih se mogu postići jasni rubovi i sačuvati funkcija. Napredak u minimalno invazivnoj resekciji, uključujući transoralnu robotsku ili lasersku resekciju i parcijalnu laringektomiju s očuvanjem grkljana, kao i poboljšane rekonstruktivne tehnike, proširili su indikacije za primarno kirurško liječenje (12).

Klasična otvorena kirurgija ili minimalno invazivni postupci koriste se ovisno o anatomiji i karakteristikama tumora. Klasična otvorena kirurgija može rezultirati kozmetičkim deformitetom i funkcionalnim oštećenjem i rjeđe se primjenjuje kod mlađih, inače zdravih i društveno interaktivnih pacijenata (28).

Karcinom se smatra neoperabilnim ako kirurzi smatraju da ne mogu ukloniti kompletni tumor na anatomskim osnovama ili ako su sigurni da nakon operacije neće biti postignuta lokalna kontrola bolesti (čak i uz dodatak radioterapijskog liječenja). Tipično, neoperabilni tumori zahvaćaju vratne kralješke, brahijalni plexus, duboke mišiće vrata ili karotidnu arteriju. Neoperabilne tumore, tj. one tumore koji se ne mogu ukloniti bez izazivanja neprihvatljivog morbiditeta, treba razlikovati od neoperabilnih tumora kod pacijenata čije konstitucijsko stanje onemogućuje operaciju, ako se karcinom može lako resecirati. Iako se lokalna i regionalna bolest može kirurški liječiti, bolesnici s udaljenim metastazama obično se liječe kao da je primarni tumor neoperabilan (29).

Izbor pacijenta ili očekivanja liječnika u pogledu izlječenja i morbiditeta utjecat će ili odrediti hoće li se tumor odstraniti kirurški. Vrlo važnu skupinu predstavljaju bolesnici s resektabilnim tumorima koji se također mogu adekvatno liječiti bez operacije. Definitivno liječenje samo radioterapijom ili radioterapijom u kombinaciji s kemoterapijom može predstavljati ekvivalentan ili poželjan pristup kirurškom zahvatu u ovih osoba (29).

3.5.2. RADIOTERAPIJA

Tijekom posljednjih nekoliko desetljeća postignuta su značajna poboljšanja u radioterapiji (RT) za liječenje tumora općenito, a posebno malignih bolesti glave i vrata. Procjenjuje se da približno 75% bolesnika s karcinomom pločastih stanica glave i vrata (HNSCC) ima koristi od RT kao dijela primarnog liječenja ili kao pomoćnog modaliteta liječenja nakon operacije. Osim toga, pacijenti dulje žive bez bolesti, te je postignut značajan napredak u poboljšanju kvalitete njihova života smanjenjem dugoročnih štetnih učinaka (30).

Trodimenzionalne metode snimanja poput CT-a i MR-a važne su za vizualizaciju ciljanog volumena (engl. *Target volume*, TV) kao i obrisa tumora i rizičnih organa (engl. *organ at risk*, OAR) (31).

Temeljem 3D snimki onkolog određuje volumen tkiva koji se zrači. Volumen visoke doze uključuje primarno mjesto tumora s regijama limfnih čvorova, koje se smatra područjem bolesti ili volumenom tumora (engl. *Gross tumor volume*, GTV). GTV se mora proširiti tako da uključuje širenje tumora i mikroskopsko područje zahvaćenosti tumorom, što je klinički volumen tumora (engl. *Clinical tumor volume*, CTV) koji je povećan za 2,5 do 10 mm na planirani ciljni volumen (engl. *planning target volume*, PTV) zbog mogućnosti minimalnih promjena položaja pacijenta (31).

Kurativna RT za HNC zahtijeva primjenu visokih doza zračenja na malo područje koje sadrži ili se nalazi vrlo blizu velikog broja kritičnih struktura uključujući leđnu moždinu, moždano deblo, moždane optičke putove, brahijalni plexus, žlijezde slinovnice, strukture povezane s gutanjem, i grkljan. Moderna RT s kurativnom namjerom koristi i 3-dimenzionalnu (3D) konformnu RT i intenzitetom moduliranu RT (IMRT). Konkretno, u usporedbi s 3D konformnom RT, IMRT tehnika omogućuje dozama RT da preciznije usklade dozu s ciljanim volumenima, čime se onkologu omogućuje smanjenje nenamjernog zračenja okolnih zdravih tkiva. Opsežna uporaba IMRT-a s kurativnom namjerom u kliničkoj praksi omogućuje onkolozima da poboljšaju onkološke ishode, smanje toksičnost povezanu sa zračenjem i prošire indikacije za RT (27).

3.5.3. KEMOTERAPIJA

Uloga kemoterapije u liječenju HNC-a evoluirala je od palijativne skrbi do središnje komponente kurativnih programa za lokalno uznapredovali HNC. Koriste se različite klase agensa kao što su spojevi platine, antimetaboliti i taksani. Platinumski spoj cisplatina smatra se standardnim sredstvom u kombinaciji sa zračenjem ili s drugim sredstvima (1). Preporučuje se dodavanje kemoterapije radioterapiji kada se koristi kao definitivna nekirurška terapija za tumore uznapredovalog stadija ili postoperativno kada postoje histološki dokazi pozitivnih rubova ili ekstrakapsularnog proširenja (32). Glavni cilj primjene kemoterapije istodobno sa zračenjem je "radiosenzibilizirati" tkivo u polju zračenja i povećati vjerojatnost lokoregionalne kontrole (19).

3.6. PROGNOZA

Karcinomi glave i vrata su agresivni tumori. Većina (80%) recidiva će se razviti unutar 2 do 3 godine nakon izlječenja. Budući da se mnogi recidivi mogu liječiti s kurativnom namjerom, pacijente treba pažljivo pratiti mjesecima nakon liječenja. To razdoblje poklapa se s vremenom najveće potrebe za rehabilitacijom. Nakon 2 godine drugi primarni tumori glave i vrata te pluća postaju česti uzroci smrti i morbiditeta. Kasne komplikacije liječenja kao što su radionekroza, fibroza izazvana zračenjem i hipotireoza, kao i posljedice ozljede akcesornog spinalnog živca, mogu se razviti godinama nakon završetka liječenja. Komplikacije i drugi primarni karcinomi češći su u pacijenata koji nastavljaju pušiti (19).

S povećanjem učestalosti i poboljšanim stopama preživljavanja, sve više ljudi mora se nositi s životom nakon dijagnoze HNC-a i njegovog liječenja. Posebno za HNSCC, pacijenti su suočeni s brojnim, teškim invaliditetima zbog anatomske složenosti regije glave i vrata, što također može utjecati na obitelji pacijenata. Poremećaji gutanja i govora javljaju se u ~50% osoba koje su preživjele HNSCC nakon tretmana radioterapijom i često su prisutni dugoročno. Većina osoba koje su preživjele HNSCC prijavilo je probleme s glasom čak i 10 godina nakon radioterapije. Nadalje, dvogodišnja prevalencija disfagije je 45% među preživjelima od HNSCC-a (sve terapije) i postoji 4-8 puta veća vjerojatnost da će se pojaviti kod tih osoba nego kod onih koji nikada nisu imali karcinom (12).

4. RECIDIV TUMORA GLAVE I VRATA

Recidivi karcinoma glave i vrata najčešće se pojavljuju u prve 2 do 3 godine nakon liječenja. Svaka nova nodularna ili infiltrativna masa mekog tkiva koja se pojavi u ili oko operativnog polja trebala bi pobuditi sumnju na recidiv (33). Temeljni principi otkrivanja recidiva bolesti su dvojaki: nova ili rastuća masa na vratu mora se smatrati recidivom dok se ne dokaže suprotno, a najvjerojatnije mjesto za recidiv tumora je ili u operativnom polju ili duž kirurških rubova (34).

Budući da regiju vrata nakon tretmana može biti teško procijeniti na radiološkim slikama zbog promjena anatomskih odnosa i postradijacijskih promjena, ključno je osigurati visokokvalitetnu osnovnu sliku nakon tretmana, posebno za područja koja je teško klinički procijeniti, kako bi se postavili temelji za daljnje radiološke kontrole. MR i CT perfuzija su novije tehnike oslikavanja koje obećavaju kao dijagnostički alati, pomažući u razlikovanju recidiva od promjena nakon liječenja, ali se trenutno još potvrđuju i ne koriste se rutinski u mnogim kliničkim centrima. Jedna od mogućih primjena MR perfuzijskog oslikavanja je u kontekstu dvosmislenih pozitivnih nalaza FDG-PET/CT-a, za dodavanje specifičnosti daljnjim karakteriziranjem lezije kao recidiva ili učinka liječenja. Ova tehnika može pomoći u izbjegavanju invazivnih postupaka, poput biopsije ili operacije (33).

Primarne slikovne karakteristike recidiva su progresivno povećanje mase vrata, vratnih limfnih čvorova ili pojava novih abnormalnih limfnih čvorova. Tumor obično atenuira x-zrake slično kao mišić na CT-u, ali može sadržavati područja centralne atenuacije tekućine koja ukazuju na kavitaciju i nekrozu. Recidivi se mogu pojaviti kao diskretne mase s dobro definiranim rubovima, spikulirane mase ili kao vrlo infiltrativan proces, tako da je izuzetno teško točno pratiti njegov pravi opseg. Recidivi mogu pokazati različite obrasce poboljšanja, i baš kao i primarne lezije, mogu destruirati kost, obuhvatiti vitalnu strukturu i širiti se duž živaca. Promjene nakon terapije, osobito u multimodalnim režimima liječenja s ili bez kirurške rekonstrukcije, mogu značajno otežati otkrivanje recidiva tumora zbog anatomske distorzije u kirurškom polju, najvjerojatnijem mjestu za recidiv (34).

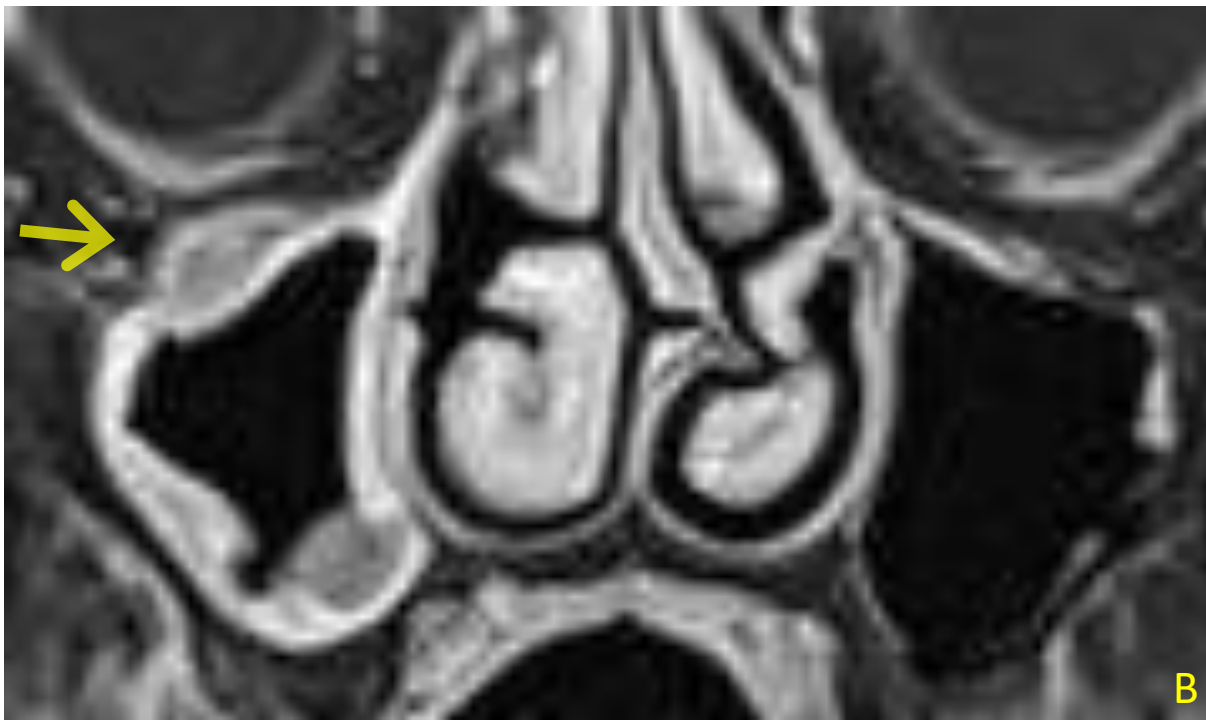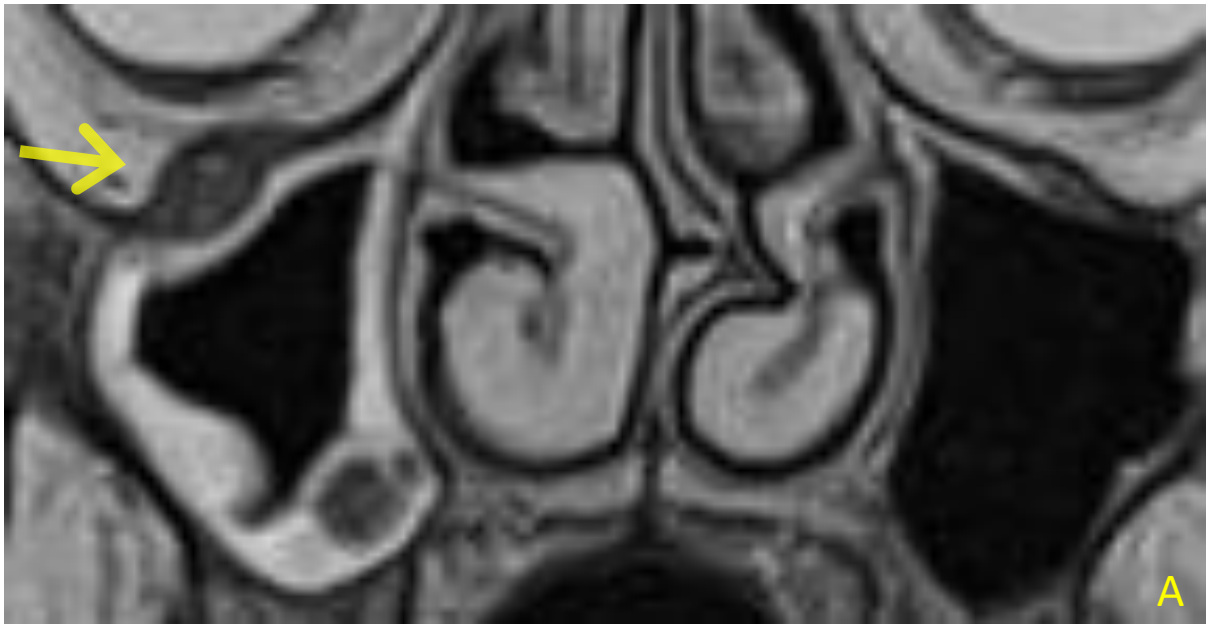
Općenito, CT ima visoku osjetljivost (63%-100%) i umjerenu specifičnost (24%-80%) za razlikovanje recidiva od promjena nakon liječenja. Točnost CT-a je poboljšana u pogledu procjene rane faze odgovora primarnog tumora na nekiruršku terapiju. Potpuno povlačenje je pokazatelj izlječenja, 50% do 75% smanjenje volumena tumora neodređen je odgovor koji

zahtijeva pažljivo praćenje, a manje od 50% smanjenja veličine smatra se neuspjehom liječenja (34).

MR kriteriji za recidiv su povećavajuća masa koja je srednjeg do visokog intenziteta signala na T2 mjerenoj slici. Gusti ožiljak i vaskularizirano granulacijsko tkivo mogu se pojačati i činiti se nepravilnim i infiltrativnim, baš kao i recidiv. Međutim, jedna potencijalna prednost MR-a nad CT-om je njegova superiorna rezolucija kontrasta mekog tkiva, ilustrirana u nekoliko studija koje sugeriraju da smanjen signal u T2 mjernoj slici u abnormalnoj masi u operativnom polju snažno ukazuje na gusti ožiljak ili fibrotično tkivo za razliku od recidiva. Postoje dobri dokazi da se MR treba provesti kao primarni modalitet nadzornog snimanja u slučajevima nazofaringealnih, sinonazalnih tumora i tumora baze lubanje s rizikom od perineuralne ili intrakranijalne invazije. Dijagnostička točnost MR-a za otkrivanje recidiva planocelularnog karcinoma glave i vrata u drugim mukoznim prostorima glave i vrata nije tako dobro utvrđena (34).

Perineuralno širenje tumora (engl. *perineural tumor spread*, PNTS) odnosi se na širenje tumora duž živca. Čest je patološki nalaz u mnogim vrstama tumora glave i vrata, a najčešći je kod planocelularnog karcinoma i adenoidno cističnog karcinoma (35). Najbolji prikaz perineuralnog postiže se magnetskom rezonancijom (MR) s kontrastom, zbog superiornog kontrasta mekog tkiva i manje artefakata u usporedbi s kompjutoriziranom tomografijom (CT) (36). Za detekciju perineuralnog širenja najviše se koriste T1-mjerna slika i T1 mjerna slika s kontrastom i supresijom masti. Masnoća, budući da je jednoliko hiperintenzivna, omogućuje jasno ocrtavanje drugih kontura mekog tkiva tako da se masa ili zadebljani živac mogu lako prepoznati (slika 3) (35).

Liječenje lokalnog recidiva bolesti često uključuje kombinirane modalne pristupe (kirurgija i radioterapija s ili bez kemoterapije). Ako se smatra operabilnim, samo kirurški zahvat smatra se standardom skrbi, pružajući trajnu kontrolu bolesti u 15% pacijenata, dok se ponovno zračenje s ili bez kemoterapije obično razmatra u odabranim neoperabilnim tumorima. Ponovnim zračenjem nakon kirurškog zahvata pokazalo se da poboljšava lokoregionalnu kontrolu i preživljenje bez bolesti, ali ne i ukupno preživljenje. Međutim, većina recidiva i/ili metastatskih HNC nije podložna kurativnoj terapiji zbog značajnog morbiditeta i toksičnosti povezanih s liječenjem. U onih s lokoregionalnim recidivom koji nije podložan kirurškom zahvatu ili zračenju, pristup liječenju sličan je onom za bolesnike s metastatskom bolešću uključujući palijativno sustavno liječenje (14).



Slika 3. Perineuralno širenje putem desnog infraorbitalnog živca (strelice); A) T2 mjerena slika, i B) postkontrastna T1 mjerena slika u koronalnoj ravnini.

(preuzeto iz programa ISSA Kliničkog bolničkog centra Rijeka)

5. CILJEVI ISTRAŽIVANJA

Ciljevi istraživanja su:

Cilj 1: Utvrditi učestalost recidiva tumora regije glave i vrata detektiranih u ispitanika podvrgnutih MR pregledu navedene regije.

Cilj 2: Utvrditi učestalost rizičnih faktora (konzumacija alkohola, pušenje) kod pacijenata s recidivom tumora.

Cilj 3: Utvrditi spolnu distribuciju ispitanika koji su podvrgnuti MR pretrazi glave i vrata kod recidiva tumora.

Hipoteze za navedene ciljeve su:

Hipoteza 1: Više od polovine ispitanika koji su podvrgnuti MR pregledu nema znakove za recidiv tumora.

Hipoteza 2: Jednako su zastupljeni konzumacija alkohola i pušenje kao rizični faktori u pacijenata s recidivom.

Hipoteza 3: Više od polovine ispitanika koji su podvrgnuti MR pregledu s recidivom tumora su muškog spola.

6. ISPITANICI I METODE

6.1. ISPITANICI

U istraživanje su uključeni svi pacijenti koji su u razdoblju od 1. siječnja 2020. do 31. prosinca 2022. bili podvrgnuti MR pregledu regije glave i vrata, u KBC-u Rijeka, s kliničkim pitanjem recidiva.

6.2. METODE

Analizirali su se podaci o pacijentima koji su prikupljeni retrospektivno, u Kliničkom bolničkom centru, na lokalitetu Rijeka, na Kliničkom zavodu za dijagnostičku i intervencijsku radiologiju, putem radiološkog informatičkog sustava - ISSA i integriranog bolničkog informacijskog sustava - IBIS. Od ukupnog broja pacijenata podvrgnutih MR pregledu regije glave i vrata, za potrebe ovog istraživanja analizirali su se podatci samo onih pacijenata kod kojih se u specijalističkom nalazu navodi sumnja na recidiv.

Pacijenti čiji su podatci korišteni za potrebe istraživanja podvrgnuti su MR pregledu glave i vrata po jednom od navedenih protokola:

1) MR paranazalnih šupljina (područje skeniranja od ispod alveolarnog nastavka gornje čeljusti, C1 kralježak, do iznad frontalnog sinusa; mjerene slike: T2 tse tra, T2 tse cor, T2 STIR cor, T1 tse tra, DWI tra, T1 VIBE fs tra CM, T1 tse fs tra CM, T1 tse fs cor CM);

2) MR viscerokranija (područje skeniranja od ispod razine hioidne kosti do iznad baze lubanje, gornji rub bulbusa oka; mjerene slike: T2 tse tra, T2 tse cor, T1 tse tra, DWI tra, T1 VIBE fs tra CM, T1 tse fs tra CM, T1 tse fs cor CM);

3) MR usne šupljine (područje skeniranja od razine hioidne kosti do iznad baze lubanje; mjerene slike: T2 tse tra, T2 tse cor, T2 STIR cor, T1 tse tra, DWI tra, T1 tse sag (jezik), T1 VIBE fs tra CM, T1 tse fs tra CM, T1 tse fs cor CM, T1 tse fs sag CM);

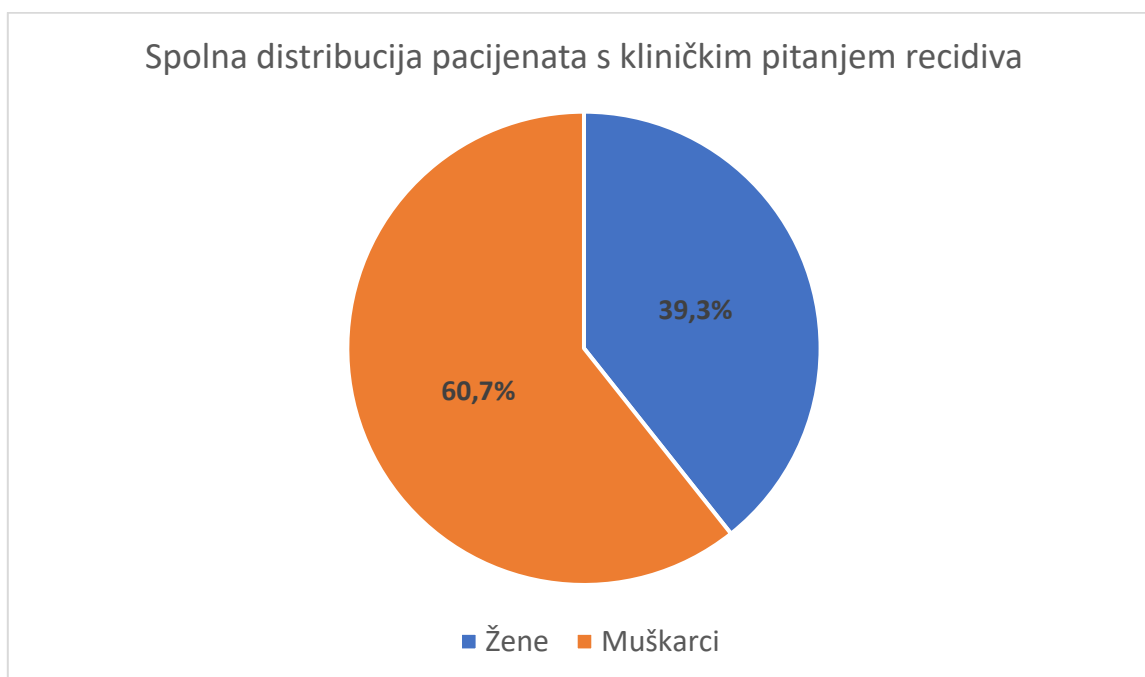
4) MR vratnih organa (područje skeniranja od visine ramusa mandibule do gornje torakalne aperture; mjerene slike: T2 tse tra, T2 tse cor, T1 tse tra, DWI tra, T1 VIBE fs tra CM, T1 tse fs tra CM, T1 tse fs sag CM)

Svi MR pregledi učinjeni su na uređaju jačine magnetskog polja 1.5 T (Magnetom Avanto, Siemens, Erlangen, Germany).

Iz elektroničkih medicinskih zapisa (dobivenih iz IBIS-a) zabilježeni su demografski podatci o dobi i spolu, te patohistološki nalaz tkiva za koje se sumnjalo da je recidiv. Za ispitanike kod kojih je u nalazu navedeno da imaju recidiv, uzeti su i podatci o postojanju čimbenika rizika (pušenje, konzumacija alkohola).

7. REZULTATI

U vremenskom periodu od 3 godine učinjeno je 404 MR pregleda regije glave i vrata od čega njih 150 s kliničkim pitanjem recidiva. Navedenih 150 pregleda obuhvatilo je 89 pacijenata. Od 89 pacijenata, 35 pacijenata su bile žene, a 54 muškarci, tj. 39,3% je ženskog spola, a 60,7% muškog spola (graf 2).

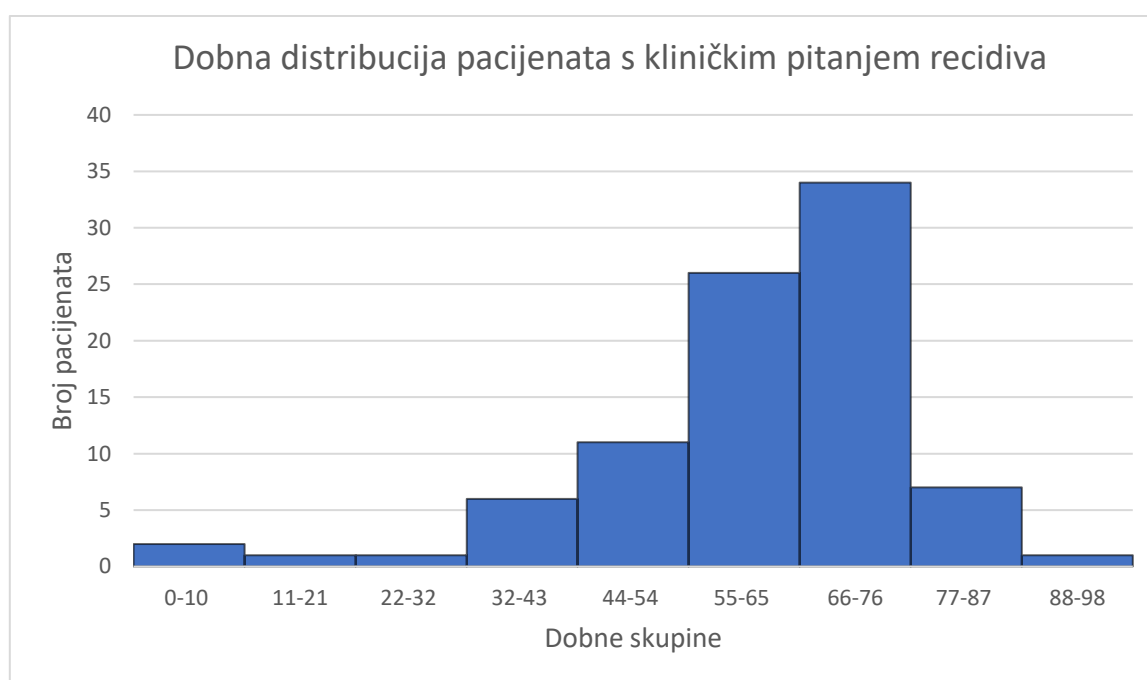


Graf 2. Spolna distribucija pacijenata s kliničkim pitanjem recidiva

Najstariji pacijent koji je podvrgnut MR pregledu regije glave i vrata s kliničkim pitanjem recidiva imao je 88 godina dok je najmlađi imao 11 mjeseci. Raspodjelom pacijenata u 9 dobnih skupina čija je širina intervala 11 godina dobiveni su rezultati koji su prikazani u tablici 1 i grafu 3.

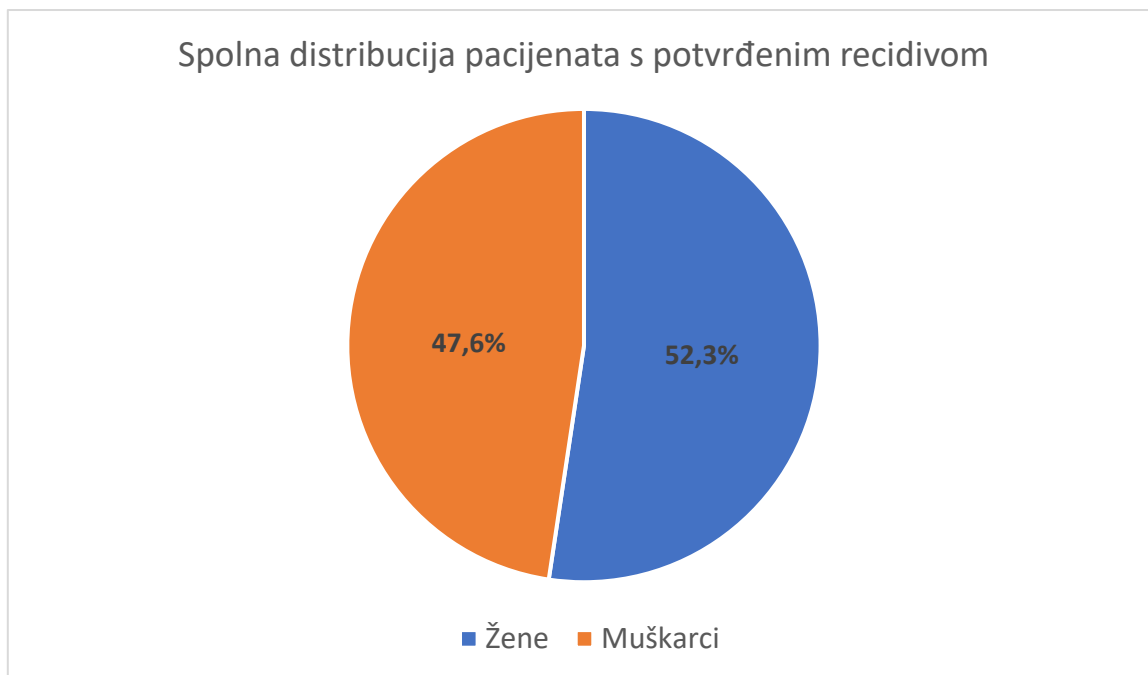
Tablica 1. Dobna distribucija pacijenata s kliničkim pitanjem recidiva

Rb.	Dobna skupina	Broj pacijenata	Postotak
1.	0-10 godina	2	2,3%
2.	11-21 godine	1	1,1%
3.	22-32 godine	1	1,1%
4.	33-43 godine	6	6,7%
5.	44-54 godine	11	12,4%
6.	55-65 godina	26	29,2%
7.	66-76 godina	34	38,2%
8.	77-87 godina	7	7,9%
9.	88-98 godina	1	1,1%



Graf 3. Dobna distribucija pacijenata s kliničkim pitanjem recidiva tumora

Radiološki je postavljena sumnja na recidiv i potom patohistološki potvrđena u njih 21 (23,6%). Od navedenih 21 pacijenata, 11 (52,3%) je bilo ženskog spola te 10 (47,6%) muškog spola ($P=0,727$). Spolna distribucija pacijenata s potvrđenim recidivom prikazana je na grafu 4.

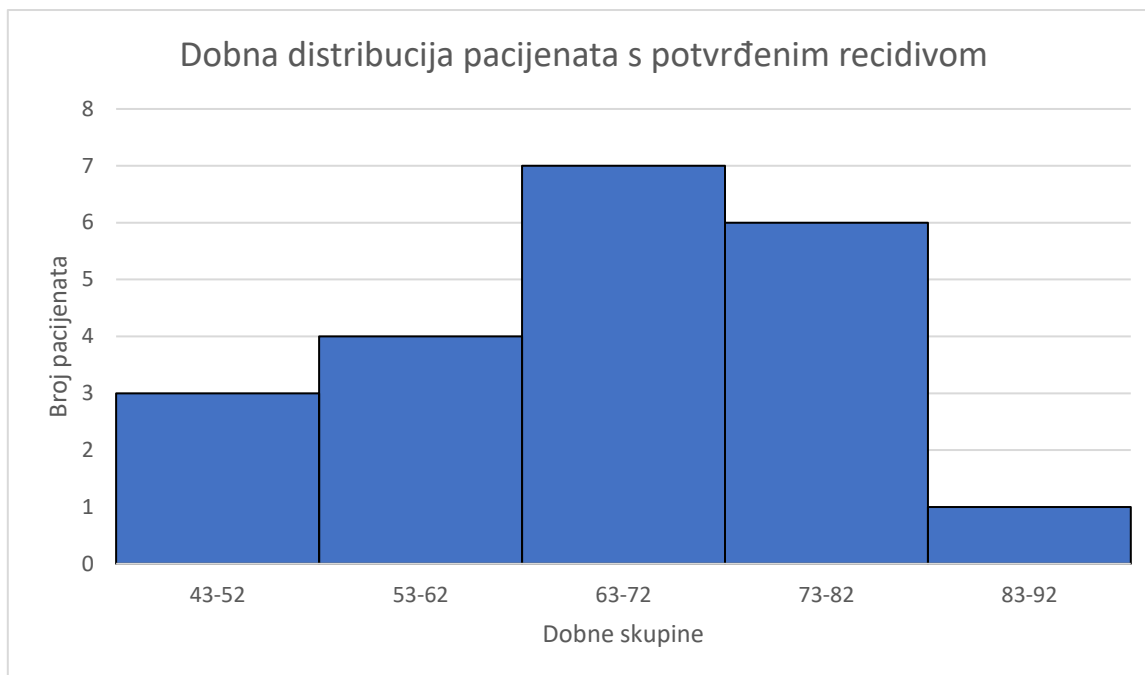


Graf 4. Spolna distribucija pacijenata s potvrđenim recidivom

Prosječna životna dob pacijenata s potvrđenim recidivom bila je 66 godina, pri čemu je najstariji imao 83 godine, a najmlađi 43 godine. Raspodjelom pacijenata u 5 dobih skupina čija je širina intervala 10 godina dobiveni su rezultati koji su prikazani u tablici 2 i grafu 5.

Tablica 2. Dobna distribucija pacijenata s potvrđenim recidivom

Rb.	Dobna skupina	Broj pacijenata	Postotak
1.	43-52	3	14,3%
2.	53-62	4	19%
3.	63-72	7	33,3%
4.	73-82	6	28,6%
5.	83-92	1	4,8%

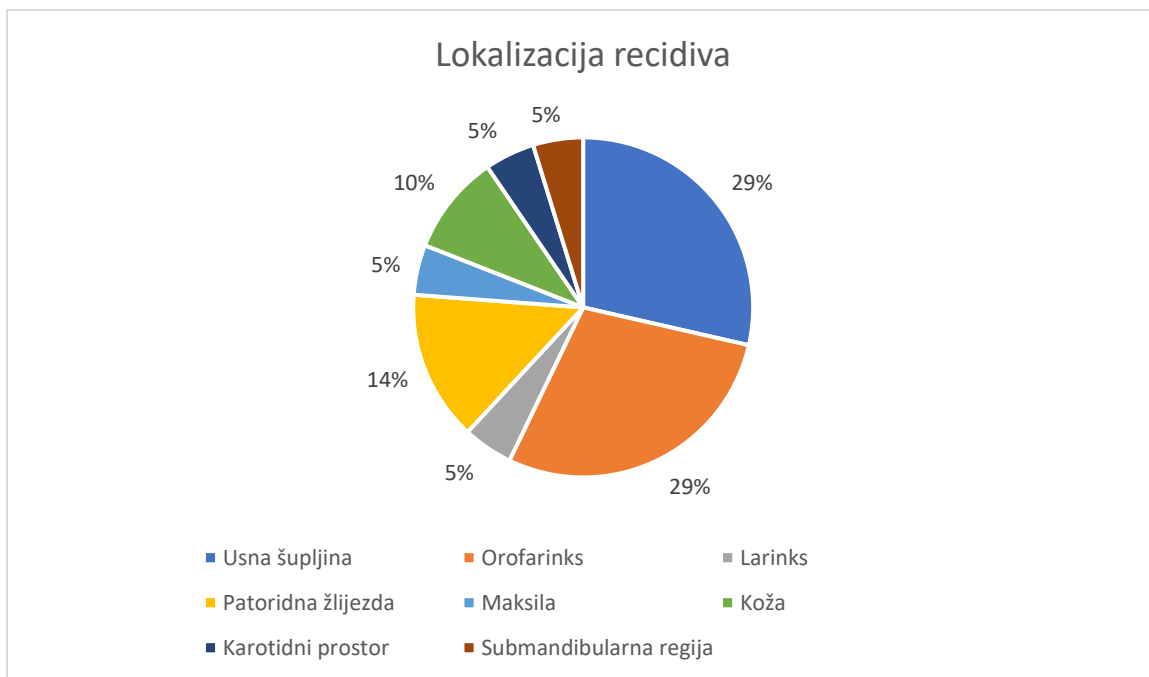


Graf 5. Dobna distribucija pacijenata s potvrđenim recidivom

Od 21 pacijenta s dokazanim recidivom, u 14 pacijenata (66,6%) radilo se o karcinomu pločastih stanica, 2 pacijenta (9,5%) imala su pleomorfni adenom, dok je po jedan pacijent (4,8%) imao mukoepidermoidni karcinom, bazocelularni karcinom, paragangliom, limfangiom i lejomiosarkom. Zabilježena su 3 slučaja (14,3%) perineuralnog širenja.

Anamnestički podatak o konzumaciji alkohola i pušenju zabilježen je u 4 (19%), odnosno 7 (33,3%) pacijenata s dokazanim recidivom ($P > 0,05$).

Na grafu 6. prikazan je tip tumora tj. lokalizacija tumora u pacijenata s potvrđenim recidivom. U 6 pacijenata tumor je lokaliziran u usnoj šupljini, a jednako toliko pacijenata ima i tumor u orofarinksu. U 3 pacijenta tumor je lokaliziran u parotidnoj žlijezdi te u 2 pacijenta na koži. Po 1 pacijent imao je tumor lokaliziran u larinksu, maksili, karotidnom prostoru i submandibularnoj regiji.



Graf 6. Lokalizacija recidiva

Od 21 pacijenta kojemu je potvrđen recidiv, njih 5 (23,8%) je primalo radioterapiju, 10 (47,6%) ih je primalo radioterapiju i kemoterapiju u kombinaciji, dok niti jedan pacijent nije bio isključivo na kemoterapiji.

8. RASPRAVA

Ova retrospektivna studija obuhvatila je sve pacijente koji su bili podvrgnuti MR pregledu regije glave i vrata s kliničkim pitanjem recidiva tumora, u razdoblju od 1.1.2020. do 31.12.2022. Podaci o 89 pacijenata prikupljeni su u Kliničkom bolničkom centru Rijeka. U svih ispitanika analizirali su se demografski podaci, prisutnost faktora rizika (konzumacija alkohola i pušenje) te MR-om postavljena sumnja na recidiv.

Utvrđeno je da je najviše pacijenata koji su podvrgnuti MR pregledu sa sumnjom na recidiv, bilo u dobi od 55-65 (29,2%) i 66-76 (38,2%) godina, što potvrđuje epidemiološki podatak da je većini pacijenata karcinom dijagnosticiran nakon 50. godine života (12). Najveću skupinu pacijenata s recidivom činili su oni u dobi od 63-72 godine (33,3%).

Prvi cilj ovoga istraživanja bio je utvrditi učestalost recidiva tumora regije glave i vrata detektiranih u ispitanika podvrgnutih MR pregledu navedene regije. Od ukupno 89 pacijenata (150 pregleda) čiji su se podatci koristili u svrhe ovog ispitivanja, u njih 21 (23,6%) postavljena je sumnja na recidiv temeljem MR pregleda, što je potom potvrđeno patohistološkim nalazom.

Temeljem toga utvrđeno je da je više od polovine pacijenata imalo negativni nalaz MR-a, što potvrđuje hipotezu da više od polovine ispitanika koji su podvrgnuti MR pregledu nema znakove za recidiv tumora.

Drugi cilj bio je utvrditi učestalost rizičnih faktora (konzumacija alkohola, pušenje) kod pacijenata s potvrđenim recidivom tumora. Analizom podataka utvrđeno je da je konzumacija alkohola zastupljenija kao rizični čimbenik u pacijenata s recidivom tumora u odnosu na pušenje, no bez statistički značajne razlike (33,3% vs. 19%; Hi- kvadrat=0,398; P=0,528) . Ovime je odbačena hipoteza koja govori da su podjednako zastupljeni konzumacija alkohola i pušenje kao rizični faktori u pacijenata s recidivom.

Treći cilj bio je utvrditi spolnu distribuciju ispitanika koji su podvrgnuti MR pretrazi glave i vrata kod recidiva tumora. Od 21 pacijenta kojemu je potvrđen recidiv, 11 pacijenata su pripadnice ženskog spola (52,3%) čime se odbacuje hipoteza koja glasi: „više od polovine ispitanika koji su podvrgnuti MR pregledu s recidivom tumora su muškog spola.“ Hipoteza je zasnovana na epidemiološkim podacima koji ukazuju kako je više od polovine oboljelih od HNC-a muškog spola (11). Statističkom obradom podataka uz pomoć Hi- kvadrat testa utvrđeno je da nema statistički značajne razlike u pojavi recidiva između muškaraca i žena (P=0,727) u promatranom uzorku.

9. ZAKLJUČAK

Iz ovog istraživanja može se zaključiti sljedeće:

- Od ukupno 89 pacijenata koji su u periodu od 1.1.2020. do 31.12.2022. bili podvrgnuti MR pregledu regije glave i vrata, s kliničkim pitanjem na recidiv, u Kliničkom bolničkom centru Rijeka, 54 pacijenta (60,7%) su muškog spola, a 35 pacijenata (39,3%) su pripadnice ženskog spola
- Najveći broj ispitanika, njih 38,2%, bilo je u dobi od 66-76 godina.
- 21 pacijent imao je pozitivan nalaz MR-a glave i vrata na recidiv. Od toga je 11 pacijentica ženskog spola i 10 pacijenata muškog spola
- Najveću skupinu pacijenata s recidivom činili su oni u dobi od 63-72 godine (33,3%)
- Od 21 pacijenta s dokazanim recidivom alkohol je konzumiralo 7 pacijenata, a pušenje je zabilježeno kod 4 pacijenta.
- Recidiv je najčešće lokaliziran u usnoj šupljini i orofarinksu (29%), a najrjeđe u larinksu, maksili, karotidnom prostoru i submandibularnoj regiji (5%).
- Nema statistički značajne razlike u pojavi recidiva između muškaraca i žena

Rezultati ukazuju sljedeće:

Hipoteza 1. se prihvaća. Utvrđeno je da je više od polovine ispitanika, njih 76,4%, na MR pregledu nema znakove za recidiv tumora.

Hipoteza 2. se odbacuje. Konzumacija alkohola je zastupljenija od pušenja (33,3% vs. 19%) u pacijenata s recidivom tumora, ali bez statističke značajnosti ($P=0,528$)

Hipoteza 3. se odbacuje. Recidivi tumora zastupljeniji su u žena, ali bez statističke značajnosti ($\text{Ž:M}=11:10$; $P=0,727$)

10. LITERATURA

1. Argiris A, Karamouzis M V., Raben D, Ferris RL. Head and neck cancer. The Lancet. Elsevier B.V. 2008; 371:1695–709.
2. Mehanna H, Paleri V, West CML, Nutting C. Head and neck cancer - Part 1: Epidemiology, presentation, and prevention. *BMJ*. 2010; 341: 663–6.
3. Sturgis EM, Wei Q, Spitz MR. Descriptive epidemiology and risk factors for head and neck cancer. *Semin Oncol*. 2004;31(6):726–33.
4. Marur S, Forastiere AA. Head and Neck Squamous Cell Carcinoma: Update on Epidemiology, Diagnosis, and Treatment. *Mayo Clinic Proceedings*. Elsevier Ltd; 2016;91:386–96.
5. Saito N, Nadgir RN, Nakahira M, Takahashi M, Uchino A, Kimura F, i ostali. Posttreatment CT and MR imaging in head and neck cancer: What the radiologist needs to know. *Radiographics*. 2012;32(5):1261–82.
6. Gore A, Baugnon K, Beitler J, Saba NF, Patel MR, Wu X, i ostali. Posttreatment imaging in patients with head and neck cancer without clinical evidence of recurrence: Should surveillance imaging extend beyond 6 months? *American Journal of Neuroradiology*. 2020;41(7):1238–44.
7. Mukherji SK, Wolf GT. Evaluation of Head and Neck Squamous Cell Carcinoma After Treatment. *American Journal of Neuroradiology*. 2003; 24:1743-1746.
8. Junn JC, Soderlund KA, Glastonbury CM. Imaging of Head and Neck Cancer With CT, MRI, and US. *Seminars in Nuclear Medicine*. W.B. Saunders. 2021;51:3–12.
9. Bajek S, Bobinac D, Jerković R, Malnar D, Marić I. *Sustavna anatomija čovjeka*. Rijeka: Digital point tiskara d.o.o. 2007.
10. Frank J. Weaker Ph.D. *Structures of the Head and Neck*. F.A. Davis Company. 2013.
11. Gormley M, Creaney G, Schache A, Ingarfield K, Conway DI. Reviewing the epidemiology of head and neck cancer: definitions, trends and risk factors. *Br Dent J*. 2022;233(9):780–6.
12. Johnson DE, Burtneß B, Leemans CR, Lui VWY, Bauman JE, Grandis JR. Head and neck squamous cell carcinoma. *Nature Reviews Disease Primers*. Nature Research; 2020;6.
13. Guo K, Xiao W, Chen X, Zhao Z, Lin Y, Chen G. Epidemiological Trends of Head and Neck Cancer: A Population-Based Study. *Biomed Res Int*. 2021;2021.

14. Shaikh H, Karivedu V, Wise-Draper TM. Managing Recurrent Metastatic Head and Neck Cancer. *Hematology/Oncology Clinics of North America*. W.B. Saunders. 2021;35:1009–20.
15. Cohen N, Fedewa S, Chen AY. Epidemiology and Demographics of the Head and Neck Cancer Population. *Oral and Maxillofacial Surgery Clinics of North America*. W.B. Saunders. 2018;30: 381–95.
16. Di Credico G, Polesel J, Dal Maso L, Pauli F, Torelli N, Luce D, et al. Alcohol drinking and head and neck cancer risk: the joint effect of intensity and duration. *Br J Cancer*. 2020;123(9):1456–63.
17. Berthiller J, Straif K, Agudo A, Ahrens W, Dos Santos AB, Boccia S, et al. Low frequency of cigarette smoking and the risk of head and neck cancer in the INHANCE consortium pooled analysis. *Int J Epidemiol*. 2016;45(3):835–45.
18. Sabatini ME, Chiocca S. Human papillomavirus as a driver of head and neck cancers. *British Journal of Cancer*. Springer Nature. 2020;122: 306–14.
19. Ridge JA, Glisson BS, Horwitz EM, Meyers MO. Head and neck tumors. *Cancer management: a multidisciplinary approach*, 2008;11(3):369.
20. Lell M, Baum U, Greess H, Mayr J, Nkenke E, Koester M, et al. Head and neck tumors: imaging recurrent tumor and post-therapeutic changes with CT and MRI [Internet]. *European Journal of Radiology*. 2000;33.
21. Argiris A, Eng C. Epidemiology, Staging, and Screening of Head and Neck Cancer. *Cancer Treat Res*. 2003;114:15-60.
22. Widmann G, Henninger B, Kremser C, Jaschke W. MRI Sequences in Head & Neck Radiology - State of the Art. *RoFo Fortschritte auf dem Gebiet der Rontgenstrahlen und der Bildgebenden Verfahren*. 2017;189(5):413–22.
23. Jajodia A, Aggarwal D, Chaturvedi AK, Rao A, Mahawar V, Gairola M, et al. Value of diffusion MR imaging in differentiation of recurrent head and neck malignancies from post treatment changes. *Oral Oncol*. 2019;96:89–96.
24. Desouky S, Aboseif S, Shama S, Gaafar A, Gamaleldin O. Role of dynamic contrast enhanced and diffusion weighted MRI in the differentiation between post treatment changes and recurrent laryngeal cancers. *Egyptian Journal of Radiology and Nuclear Medicine*. 2015;46(2):379–89.
25. Salem F, Elshafey R, Elmahalawy M, Elshaeny S. Apparent diffusion coefficient measurements in the differentiation between benign and malignant neck masses. *Egyptian Journal of Radiology and Nuclear Medicine*. 2014;45(2):367–75.

26. Wong WL. PET-CT for Staging and Detection of Recurrence of Head and Neck Cancer. *Seminars in Nuclear Medicine*. W.B. Saunders. 2021;51:13–25.
27. Alterio D, Marvaso G, Ferrari A, Volpe S, Orecchia R, Jereczek-Fossa BA. Modern radiotherapy for head and neck cancer. *Seminars in Oncology*. W.B. Saunders. 2019;46:233–45.
28. Marur S, Forastiere AA. Head and Neck Squamous Cell Carcinoma: Update on Epidemiology, Diagnosis, and Treatment. *Mayo Clinic Proceedings*. Elsevier Ltd. 2016;91:386–96.
29. Pfister DG, Spencer S, Brizel DM, Burtness B, Busse PM, Caudell JJ, et al. Head and Neck Cancers, Version 2.2014. *Journal of the National Comprehensive Cancer Network*. 2014;12(10):1454–87.
30. Grégoire V, Langendijk JA, Nuyts S. Advances in radiotherapy for head and neck cancer. *Journal of Clinical Oncology*. American Society of Clinical Oncology. 2015;33:3277–84.
31. Alfouzan AF. Radiation therapy in head and neck cancer. *Saudi Medical Journal*. Saudi Arabian Armed Forces Hospital. 2021;42:247–54.
32. Cervenka BP, Rao S, Bewley AF. Head and Neck Cancer and the Elderly Patient. *Otolaryngologic Clinics of North America*. W.B. Saunders. 2018;51:741–51.
33. Seeburg DP, Baer AH, Aygun N. Imaging of Patients with Head and Neck Cancer: From Staging to Surveillance. *Oral and Maxillofacial Surgery Clinics of North America*. W.B. Saunders. 2018;30: 421–33.
34. Lobert P, Srinivasan A, Shah G V., Mukherji SK. Postoperative and Postradiation Changes on Imaging. *Otolaryngologic Clinics of North America*. 2012;45:1405–22.
35. Bakst RL, Glastonbury CM, Parvathaneni U, Katabi N, Hu KS, Yom SS. Perineural Invasion and Perineural Tumor Spread in Head and Neck Cancer. *International Journal of Radiation Oncology Biology Physics*. Elsevier Inc. 2019;103:1109–24.
36. Ong CK, Chong VFH. Imaging of perineural spread in head and neck tumours. *Cancer Imaging*. 2010;10(1A):92-98.

11. PRIVITCI

Slike:

- Slika 1. Procijenjene dobno standardizirane stope incidencije karcinoma glave i vrata u svijetu u 2020. godini.....8
- Slika 2. Recidiv tumora orofarinska s lijeve strane (strelice), PHD: planocelularni karcinom. A) postkontrastna CT slika, B) postkontrastna T1 mjerena slika, C) DWI, i D) ADC mapa u transverzalnoj (aksijalnoj) ravnini.....14
- Slika 3. Perineuralno širenje putem desnog infraorbitalnog živca (strelice); A) T2 mjerena slika, i B) postkontrastna T1 mjerena slika u koronalnoj ravnini.21

Grafikoni:

- Graf 1. Trendovi u stopama incidencije karcinoma usne šupljine i ždrijela prilagođene dobi, 2000.-2020. prema spolu.....9
- Graf 2. Spolna distribucija pacijenata s kliničkim pitanjem recidiva.....25
- Graf 3. Dobna distribucija pacijenata s kliničkim pitanjem na recidiv.....26
- Graf 4. Spolna distribucija pacijenata s potvrđenim recidivom.....27
- Graf 5. Dobna distribucija pacijenata s potvrđenim recidivom.....28
- Graf 6. Lokalizacija recidiva.....29

Tablice:

- Tablica 1. Dobna distribucija pacijenata s kliničkim pitanjem recidiva.....26
- Tablica 2. Dobna distribucija pacijenata s potvrđenim recidivom.....27

12. ŽIVOTOPIS

Rođena sam 10. travnja 2002. godine. Završila sam osnovnu školu Brod Moravice nakon čega sam upisala Medicinsku školu u Rijeci, smjer farmaceutski tehničar. Nakon završene srednje škole upisala sam preddiplomski stručni studij Radiološke tehnologije na Fakultetu Zdravstvenih studija u Rijeci. Dobitnica sam Rektorove nagrade za izvrsnost 2022/2023, Sveučilišta u Rijeci.