

Radiološka dijagnostika cerebralne venske tromboze

Vidović, Laura

Undergraduate thesis / Završni rad

2024

Degree Grantor / Ustanova koja je dodijelila akademski / stručni stupanj: **University of Rijeka, Faculty of Health Studies / Sveučilište u Rijeci, Fakultet zdravstvenih studija**

Permanent link / Trajna poveznica: <https://um.nsk.hr/um:nbn:hr:184:165074>

Rights / Prava: [In copyright](#)/[Zaštićeno autorskim pravom.](#)

Download date / Datum preuzimanja: **2025-03-13**

Repository / Repozitorij:

[Repository of the University of Rijeka, Faculty of Health Studies - FHSRI Repository](#)



SVEUČILIŠTE U RIJECI
FAKULTET ZDRAVSTVENIH STUDIJA
PREDDIPLOMSKI STRUČNI/SVEUČILIŠNI STUDIJ
RADIOLOŠKA TEHNOLOGIJA

Laura Vidović
RADIOLOŠKA DIJAGNOSTIKA CEREBRALNE VENSKE TROMBOZE
Završni rad

Rijeka, 2024.

UNIVERSITY OF RIJEKA
FACULTY OF HEALTH STUDIES
UNDERGRADUATE PROFESSIONAL STUDY OF RADIOLOGICAL TECHNOLOGY

Laura Vidović

RADIOLOGIC DIAGNOSTIC OF CEREBRAL VENOUS THROMBOSIS

Final work

Rijeka, 2024.

Ovaj završni rad izveden je na Kliničkom zavodu za dijagnostičku i intervencijsku radiologiju, Kliničkog bolničkog centra Rijeka.

Mentor rada: Ivan Brumini, dr. med.

Završni rad obranjen je dana _____ u/na _____

_____ pred povjerenstvom u sastavu:

1. prof.dr.sc. Melita Kukuljan, dr. med.
2. nasl. predavač, Ena Mršić, dr. med.
3. nasl. predavač, Ivan Brumini, dr. med.

Izvešće o provedenoj provjeri izvornosti studentskog rada

Opći podatci o studentu:

Sastavnica	FAKULTET ZDRAVSTVENIH STUDIJA
Studij	Preddiplomski stručni studij Radiološka tehnologija
Vrsta studentskog rada	Završni rad – rad s istraživanjem
Ime i prezime studenta	Laura Vidović
JMBAG	0351013793

Podatci o radu studenta:

Naslov rada	Radiološka dijagnostika cerebralne venske tromboze
Ime i prezime mentora	Ivan Brumini, dr. med.
Datum predaje rada	15.6.2024.
Identifikacijski br. podneska	2396404814
Datum provjere rada	15.6.2024.
Ime datoteke	Završni rad, Laura Vidović
Veličina datoteke	366.94 K
Broj znakova	45504
Broj riječi	6423
Broj stranica	38

Podudarnost studentskog rada:

Podudarnost (%)	12%
-----------------	-----

Izjava mentora o izvornosti studentskog rada

Mišljenje mentora	
Datum izdavanja mišljenja	15.6.2024.
Rad zadovoljava uvjete izvornosti	<input checked="" type="checkbox"/> DA
Rad ne zadovoljava uvjete izvornosti	<input type="checkbox"/>
Obrazloženje mentora (po potrebi dodati zasebno)	

Datum
15.6.2024.

Potpis mentora


Sadržaj

1.	UVOD.....	1
2.	KRANIOVERTEBRALNI VENSKI SUSTAV	2
2.1.	Površinske i dubinske vene.....	2
2.2.	Emisarne i diploične vene	3
2.3.	Sinusi tvrde moždane ovojnice.....	3
3.	EPIDEMIOLOGIJA.....	6
4.	PATOFIZIOLOGIJA	7
5.	ETIOLOGIJA	8
5.1.	<i>Trudnoća i puerperij.....</i>	8
5.2.	<i>Upotreba oralnih kontracepcijskih sredstava.....</i>	8
6.	KLINIČKA PREZENTACIJA	9
6.1.	Glavobolja	10
6.2.	Epileptički napadaji.....	10
6.3.	Neurološki poremećaji.....	10
7.	RADIOLOŠKA DIJAGNOSTIKA	11
7.1.	Kompjutorizirana tomografija i CT venografija mozga	11
7.2.	Magnetna rezonancija i MR venografija mozga	13
8.	CILJEVI I HIPOTEZE	15
9.	ISPITANICI (MATERIJALI) I METODE	16
10.	REZULTATI.....	17
11.	RASPRAVA	21
12.	ZAKLJUČAK	23
	LITERATURA	24
	PRIVITCI.....	27
	ŽIVOTOPIS	28

POPIS KRATICA

CVT – cerebralna venska tromboza

CT – kompjutorizirana tomografija

MR – magnetna rezonancija

DWI – difuzijsko oslikavanje (engl. *diffusion-weighted imaging*)

PWI - engl. *perfusion-weighted imaging*

CTV – kompjutorizirana tomografija venografija (CT venografija)

SAŽETAK

Uvod: Cerebralna venska tromboza (CVT) izrazito je rijetka bolest kraniovertebralnog venskog sustava koja se odnosi na začepljenje, odnosno okluziju venskih struktura u šupljini kranijuma, a obuhvaća duralnu vensku trombozu, trombozu kortikalnih vena i trombozu dubokih cerebralnih vena. CVT je rijedak poremećaj koji se godišnje dijagnosticira u 3 do 4 slučaja na milijun pacijenata. Dokazano je kako žene oboljevaju češće od muškaraca što se pripisuje rizičnim čimbenicima vezanim za spol, kao što su korištenje oralnih kontracepcijskih sredstava, trudnoća te primjena hormonalne nadomjesne terapije. CVT ima širok spektar kliničkih prezentacijskih simptoma te se sama dijagnoza nerijetko vrlo teško postavlja. Vodeće dvije metode u dijagnosticiranju cerebralne venske tromboze jesu CT venografija te MR venografija. Tijekom praćenja stanja i razvoja bolesti kod pacijenata s dijagnosticiranim CVT-om, istovremeno se primjenjuju obje tehnike snimanja.

Cilj: Ciljevi ovoga istraživanja su utvrditi spolnu distribuciju pacijenata kod kojih je radiološki potvrđena cerebralna venska tromboza, potom utvrditi učestalost razvoja venskog infarkta u pacijenata s dijagnosticiranom cerebralnom venskom trombozom te utvrditi učestalost glavobolje kao simptoma kod pacijenata s dijagnosticiranom cerebralnom venskom trombozom.

Ispitanici i metode: U ovo retrospektivno istraživanje uključeni su svi pacijenti koji su bili podvrgnuti CT ili MR venografiji u razdoblju od 1.1.2018. do 31.12.2023. godine. Iz elektroničkih medicinskih zapisa (dobivenih iz IBIS-a) zabilježeni su demografski podaci (dob i spol) te podaci o kliničkoj prezentaciji bolesti pri čemu je posebno obraćena pozornost na pojavu glavobolje kao simptoma bolesti te na razvoj venskog infarkta nakon dijagnosticiranja CVT-a.

Rezultati: Od ukupnog broja pacijenata (134) u njih 21 (16%) je radiološki dijagnosticirana cerebralna venska tromboza. Od pacijenata s potvrđenom CVT njih 12 (57.14%) je bilo ženskog spola, a preostalih 9 (42.86%) muškog spola ($P > 0,05$). CVT je najčešće pogađala osobe između 20 i 50 godina, pri čemu je prosječna dob oboljelih pacijenata bila 46 ± 21 godina. Transverzalni sinus bio je najčešće zahvaćen i to kod 8 (38.10%) pacijenata. Venski infarkt je bio prisutan kod 3 (14.29%) pacijenta s dijagnosticiranom cerebralnom venskom trombozom dok je glavobolja kao simptom bila prisutna kod 10 (47.62%) pacijenata.

Zaključak: Retrospektivno istraživanje uključilo je sve pacijente podvrgnute CT ili MR venografiji u vremenskog periodu od 2018. do 2023. godine te utvrdilo da je cerebralna venska tromboza dijagnosticirana u njih 21 (16%). Iako su žene oboljevale češće, razlika nije bila statistički značajna. Hipoteza da CVT često dovodi do razvoja venskog infarkta i hipoteza da većina pacijenata ima glavobolju nisu potvrđene, što naglašava potrebu za daljnjim istraživanjima.

Ključne riječi: CT venografija, glavobolja, intrakranijalna tromboza, moždani infarkt, MR venografija

SUMMARY

Introduction: Cerebral venous thrombosis (CVT) is an extremely rare disease of the craniovertebral venous system that refers to the obstruction or occlusion of venous structures within the cranial cavity. It includes dural venous thrombosis, cortical vein thrombosis, and deep cerebral vein thrombosis. CVT is a rare disorder, diagnosed annually in 3 to 4 cases per million patients. It has been proven that women are more frequently affected than men, attributed to gender-specific risk factors such as the use of oral contraceptives, pregnancy, and hormone replacement therapy. CVT has a wide spectrum of clinical presentation symptoms, making the diagnosis often very challenging. The leading two methods in diagnosing cerebral venous thrombosis are CT venography and MR venography. During the monitoring of the condition and disease progression in patients diagnosed with CVT, both imaging techniques are simultaneously applied.

Aim: The aims of this study are to determine the gender distribution of patients with radiologically confirmed cerebral venous thrombosis, to establish the frequency of venous infarction development in patients diagnosed with cerebral venous thrombosis, and to determine the prevalence of headache as a symptom in patients diagnosed with cerebral venous thrombosis.

Subjects and methods: This retrospective study includes all patients who underwent CT or MR venography between January 1, 2018, and December 31, 2023. Demographic data (age and gender) and clinical presentation details, with particular attention to the occurrence of headache as a symptom and the development of venous infarction after the diagnosis of CVT, were recorded from electronic medical records (obtained from IBIS).

Results: Out of the total number of patients (134), 21 (16%) were radiologically diagnosed with cerebral venous thrombosis (CVT). Among the patients with confirmed CVT, 12 (57.14%) were female, and the remaining 9 (42.86%) were male ($P > 0.05$). CVT most commonly affected individuals between the ages of 20 and 50, with the average age of affected patients being 46 ± 21 years. The transverse sinus was the most frequently affected, occurring in 8 (38.10%) patients. Venous infarction was present in 3 (14.29%) patients diagnosed with CVT, while headache as a symptom was present in 10 (47.62%) patients.

Conclusion: The retrospective study included all patients who underwent CT or MR venography from 2018 to 2023 and found that cerebral venous thrombosis (CVT) was diagnosed in 21 of them (16%). Although women were more frequently affected, the difference was not statistically significant. The hypotheses that CVT often leads to the development of venous infarction and that the majority of patients experience headaches were not confirmed, highlighting the need for further research.

Key words: cerebral infarction, CT venography, headache, intracranial thrombosis, MR venography

1. UVOD

Cerebralna venska tromboza (CVT) rijetka je cerebrovaskularna bolest koja se odnosi na okluziju, odnosno začepljenje venskih struktura u kranijalnoj šupljini, uključujući duralnu vensku trombozu, trombozu kortikalnih vena i trombozu dubokih cerebralnih vena (1).

CVT je rijedak poremećaj koji se godišnje pojavljuje u 3 do 4 slučaja na milijun pacijenata (2). Žene oboljevaju tri puta češće nego muškarci (2), a smatra se da je to posljedica čimbenika rizika koji su specifični za ženski spol kao što su korištenje oralnih kontracepcijskih sredstava te rjeđe trudnoća, vrijeme nakon trudnoće te primjena hormonalne nadomjesne terapije (2). Opisana su dva patofiziološka mehanizma za koje se smatra da doprinose razvoju CVT-a (2). Za razliku od većine drugih intrakranijalnih vaskularnih stanja, klinička prezentacija kod CVT-a je vrlo varijabilna u rasponu do asimptomatske prezentacije pa sve do simptoma u obliku epileptičkih napadaja, kome i smrti (1). Glavobolja je uobičajeno najčešći simptom (88,8%) koju slijede simptomi poput epileptičkih napadaja (39.3%) i pareze (37.2%) (3). Samo dijagnosticiranje CVT-a može biti vrlo izazovno. Vodeće dvije dijagnostičke pretrage koje se koriste za detekciju CVT-a jesu CT i MR venografija.

2. KRANIOVERTEBRALNI VENSKI SUSTAV

Kraniovertebralni venski sustav obuhvaća kranijalne i kralježničke vene (4). Kranijalne i kralježničke vene su međusobno povezane te nemaju zalistke što omogućava protok krvi u oba smjera (4), a to je jedina razlika između vena kraniovertebralnog sustava i vena u ostalim sustavima ljudskog organizma. Po građi su slične venama u ostatku organizma, tanke su te lako kolabiraju (4). Kranijalne vene čine vene mozga, sinusi tvrde moždane ovojnice, emisarne i diploične vene, dok vanjski i unutarnji vertebralni splet te bazivertebralne vene pripadaju kralježničkim venama (4). Moždane vene dijele se na površinske vene, *vv. cerebri superficiales* i dubinske vene, *vv. cerebri profundae* (5). Krv se iz površinskih vena ulijeva u sinuse tvrde moždane ovojnice, dok dubinske vene krv odvođe u *v. Galeni* (5).

2.1. Površinske i dubinske vene

Površinske moždane vene najlakše je podijeliti na dvije skupine, skupinu gornjih vena, *vv. cerebri superiores* i skupinu donjih vena, *vv. cerebri inferiores* (5). Skupinu gornjih vena tvori 10 do 15 vena koje prikupljaju krv iz čeonoga i tjemenoga režnja te ju potom vode u gornji sagitalni sinus, *sinus sagitalis superior* (5). Skupina donjih vena skuplja krv iz sljepoočnoga režnja i bazalnih područja zatiljnoga režnja te se naposljetku ulijevaju u *sinus cavernosus*, *sinus transversus* i *sinus petrosus superior* (5). Krv iz međumozga, iz dubinskih dijelova moždanih hemisfera te iz bijele tvari hemisfera prikupljaju dubinske vene, *vv. cerebri profundae* (5). Tanke transcerebralne vene također pripadaju skupini dubinskih vena, stoga one povezuju površinsko i dubinsko vensko drenažno područje (5). Dubinske vene odvođe krv u *v. cerebri magna* pa se drenažni sustav dubinskih vena može nazvati i sustavom velike moždane vene (5).

2.2. Emisarne i diploične vene

Emisarne vene omogućuju vezu između sinusa tvrde moždane ovojnice unutar lubanje i vena izvan nje (4). U osnovi, krv kroz emisarne vene teče izvana prema unutrašnjosti lubanje (4). Emisarne vene mogu biti konstantno prisutne, ali i nestajati te su najčešće smještene iza uha (4). Diploične vene se nalaze u spongioznom dijelu kostiju krova lubanje (4). Kao i većina ostalih vena mozga i one su nepravilnoga toka (4). Vv. *diploicae* s razvojem kreću nakon prve godine života (4). Najveća diploična vena, koja povezuje v. *occipitalis*, *sinus transversus* i okcipitalnu emisarnu venu je ona smještena u zatiljnoj kosti (4).

2.3. Sinusi tvrde moždane ovojnice

Sinusi tvrde moždane ovojnice su prostori između periostalnog i meningealnog sloja dure mater (6). Obloženi endotelom, duralni venski sinusi su smješteni između dva lista tvrde moždane ovojnice (4). U njihovoj stijenci nema mišićnice, niti zalistaka (4). Sinusi tvrde moždane ovojnice su na presjeku trokutasta oblika (7). Primarno je njihova zadaća drenaža čitave venske krvi unutar kranijalne šupljine i njen povrat u srčani krvotok pomoću unutarnje jugularne vene koja se drenira u gornju šuplju venu prije ulaska u srce (2). Sinusi dure mater redom su: *sinus transversus*, *confluens sinuum*, *sinus marginalis*, *sinus occipitalis*, *plexus basilaris*, *sinus sigmoideus*, *sinus sagittalis superior*, *sinus sagittalis inferior*, *sinus rectus*, *sinus petrosus inferior*, *sinus petrosus superior*, *sinus cavernosus*, *sinus intercavernosus anterior et posterior* (7). Unutar lubanjske šupljine sinusi su raspoređeni tako da ih možemo podijeliti u dvije skupine, gornju i donju (8).

Sinus sagittalis superior nastaje u području kriste gali, odakle se proteže duž brazde, *sulcus sagittalis superior*, do sabirnog mjesta, *confluens sinuum*, koje predstavlja čvrno mjesto gornje skupine sinusa (4). Gornji sagitalni sinus je neparni sinus te se u njega ulijevaju vv. *cerebri supp.* (4,7).

Confluens sinuum je sabirno mjesto gornje skupine sinusa te proširenje gornjeg sagitalnog sinusa koje se nalazi na izbočini zatiljne kosti, *protuberantia occipitalis interna* (7). U njega se ulijevaju *sinus rectus*, *sinus occipitalis* te parni *sinus transversus* (4).

Sinus sagittalis inferior neparni je sinus te je manji od gornjeg sagitalnog sinusa (7). Smješten je u stražnjim trima četvrtinama donjeg slobodnog ruba duplikature tvrde moždane ovojnice, *falx cerebri* (4, 4). Donji sagitalni sinus nastavlja se dalje u *sinus rectus* (4).

Sinus rectus nastaje nakon spajanja donjeg sagitalnog sinusa s velikim moždanim venama (6). Proteže se duž linije pričvršćivanja falxa cerebri na *tentorium cerebelli* te se naposljetku ulijeva u *sinuum confluens* (7).

Sinus occipitalis izlazi iz *confluens sinuum* te se nastavlja prema velikom zatiljnom otvoru (7).

Parni *sinus transversus* čini nastavak *sinusa sagittalis superiora* (7). Smješten je unutar žlijeba na zatiljnoj kosti, *sulcus transversus*, te polazi od *confluens sinuum* (7). Nastavlja se u *sinus sigmoideus* s kojim zajedno odvodi krv iz *sinuum confluens* u unutarnju jugularnu venu (7).

Sinus cavernosus sabirno je mjesto donje skupine sinusa dure mater (4). Kavernozi sinus parni je sinus te se nalazi na bočnim stranama trupa klinaste kosti (4). Unutar kavernoznog sinusa smještene su *a. carotis interna* i *n. abducens*, dok se unutar njegove lateralne stijenke nalaze *n. oculomotorius*, *n. trochlearis* i *n. ophthalmicus* (7). Lijevi i desni kavernozi sinus su povezani međusobno pomoću dvaju sinusa, *sinus intercavernosus anterior et posterior* (7). U *sinus cavernosus* se ulijevaju *v. ophthalmica superior et inferior*, *v. cerebri media superficialis* i *sinus sphenoparietalis* (4). Iz kavernoznog sinusa izlaze *sinus petrosus superior*, koji odvodi krv u *sinus sigmoideus*, te *sinus petrosus inferior*, koji odvodi krv u početni dio unutarnje jugularne vene (4,7).

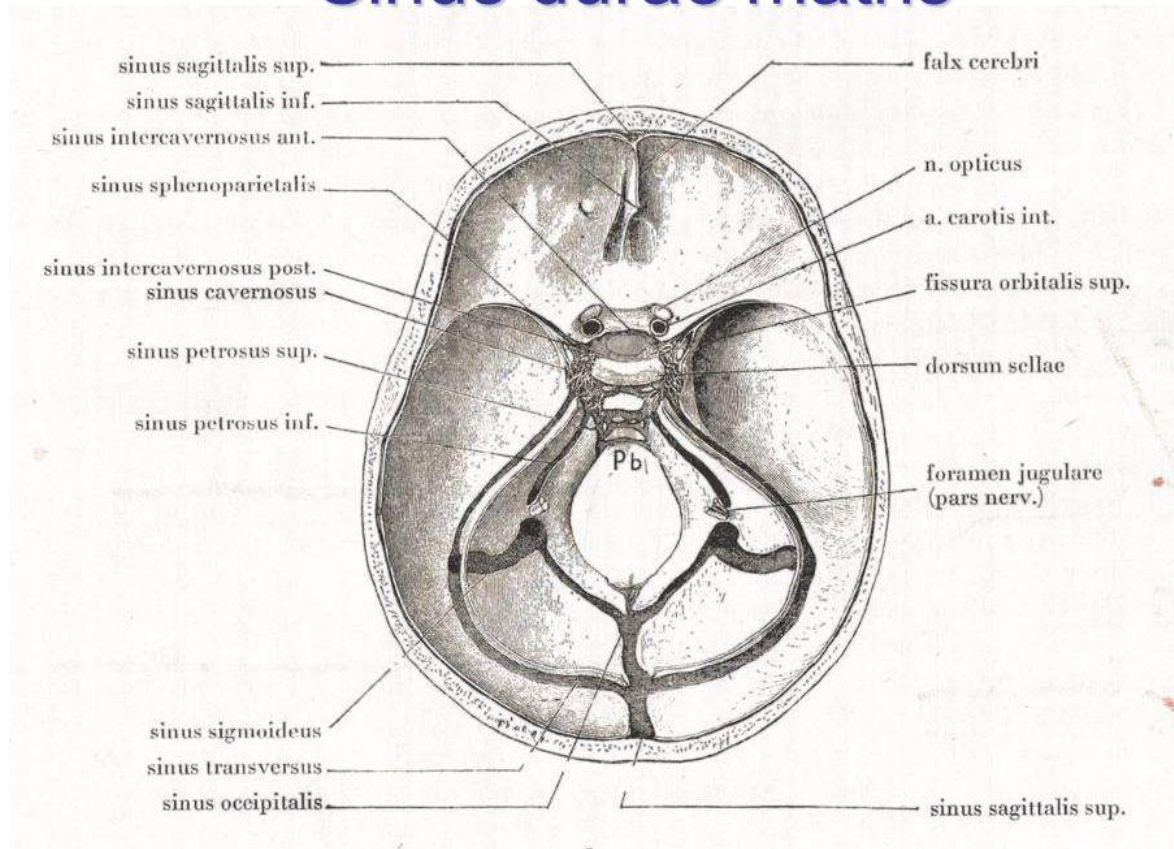
Plexus basilaris venosus je sinus smještena na sfenookcipitalnom klivusu (7). *Plexus basilaris* povezuje desni i lijevi donji petrozni sinus (4).

Sinus petrosus superior izlazi iz kavernoznog sinusa te je smješten u žlijebu, *sulcus cristae pyramidis* (7).

Sinus petrosus inferior također izlazi iz kavernoznog sinusa te prolazi kroz *sulcus petrosus*, žlijeb između piramide sljepoočne kosti i bazilarnog dijela zatiljne kosti te ulazi u unutarnju jugularnu venu (7).

Sinus marginalis smješten je duž ruba velikog otvora, *foramen magnum* (4). Anteriorno je marginalni sinus povezan s *plexus basilaris*, dok je posteriorno u komunikaciji s okcipitalnim sinusom (4).

Sinus durae matris



Slika 1. Sinusi tvrde moždane ovojnice (Izvor: [David Kachlík Josef Stingl - ppt video online download \(slideplayer.com\)](#))

3. EPIDEMIOLOGIJA

Dosadašnje provedene studije o incidenciji cerebralne venske tromboze pokazale su kako je pojavnost ove bolesti rijetka (9). Prema raznim studijama incidencija češćih oblika venske tromboembolijske bolesti, kao što su duboka venska tromboza nogu ili plućna embolija, jest 1-2 na 1000 osoba godišnje, dok je učestalost CVT-a otprilike 1 na 100 000 osoba godišnje (10). Prvi opisi CVT-a datiraju iz prve polovice 19. stoljeća kada je opisana kao osobito rijetka bolest, poglavito zbog teškog postavljanja same dijagnoze (11). Danas se ova bolest sve više prepoznaje i lakše dijagnosticira najviše zahvaljujući razvoju naprednih radioloških tehnika, poput CT i MR venografije te digitalne subtrakcijske angiografije (DSA) (11). Iz istog razloga značajno raste i incidencija same cerebralne venske tromboze (10). Budući da je CVT još uvijek nedovoljno istražena bolest, nove studije iz različitih dijelova svijeta su više nego dobrodošle kako bi se unaprijedilo trenutno skromno znanje o ovoj bolesti (11).

Nedavne studije su pokazale da su godišnje stope incidencije CVT-a među odraslima u Finskoj i Australiji 1,32, odnosno 1,57 na 100.000 stanovnika (12). Još jedna nova studija, koja se oslanja na bolničke podatke iz New Yorka i Floride, otkrila je incidenciju od 1,4–2/100.000 osoba-godišnje između 2006. i 2016. godine (10). Također ova studija je primijetila rastuću godišnju incidenciju i kod muškaraca i kod žena (10). Populacijska studija provedena u Nizozemskoj identificirala je 94 slučaja tijekom tri godine (9). Studija je također pokazala da je godišnja incidencija oboljelih žena veća u odnosu na muškarce, 1,86/100.000 žena nasuprot 0,75/100.000 muškaraca tijekom jedne godine (9). Vjeruje se kako je pojava ove bolesti tri puta češća kod žena, nego li kod muškaraca (2). Ta činjenica rezultat je faktora rizika specifičnih za spol, kao što su primjerice korištenje oralnih kontraceptiva te, u rjeđim slučajevima, trudnoća, porođaj i hormonska nadomjesna terapija (2). Procjenjuje se da se CVT pojavljuje u oko 3 slučaja na 100.000 žena u reproduktivnoj dobi svake godine (10).

Za razliku od okluzije arterija koja je češća kod starijih osoba, CVT obično zahvaća mlade odrasle osobe s prosječnom dobi od 35 godina (13). Prosječna dob oboljelih kreće se između 20 i 50 godina. Manje od 10% oboljelih čine osobe starije od 65 godina (9). Međutim, važno je naglasiti kako se primjećuje povećana incidencija CVT-a među djecom i mlađim odraslima (14).

4. PATOFIZIOLOGIJA

Patofiziološki mehanizmi CVT-a nisu u potpunosti shvaćeni i sastoje se od složene mješavine promjena u hemodinamici i moždanom parenhimu (14). Za sada su opisana dva patofiziološka mehanizma koji rezultiraju pojavom CVT-a. Razlikovanjem dva različita mehanizma nastanka, možemo razumjeti simptome i znakove venske tromboze sinusa: tromboza moždanih vena, s lokalnim učincima uzrokovanim venskom opstrukcijom, i tromboza glavnih sinusa, koja uzrokuje intrakranijalnu hipertenziju (15). Kod većine bolesnika, pojava ova dva procesa nastanka CVT-a jest istovremena (15).

Okluzija moždanih vena, prvi mehanizam, može dovesti do lokaliziranog edema mozga i razvoja venskog infarkta u približno 60% slučajeva (15, 16). Razvijaju se dva različita tipa moždanog edema. Prvi, citotoksični edem, nastaje zbog ishemije koja oštećuje energetske ovisne stanične membrane, što rezultira oticanjem unutar stanica (15). Vazogeni edem, drugi tip, nastaje uslijed narušavanja krvno-moždane barijere što rezultira propuštanjem krvne plazme u intersticijski prostor (15). Ukoliko se osnovno stanje uspješno liječi, vazogeni edem je reverzibilan (15). Zahvaljujući korištenju određenih sekvenci magnetske rezonancije, poput DWI (engl. *diffusion-weighted imaging*) i PWI (engl. *perfusion-weighted imaging*), postignut je napredak u razumijevanju patofiziologije tromboze venskih sinusa (9). Pomoću ovih sekvenci može se vidjeti prisutnost vazogenog i/ili citotoksičnog edema kod oboljelih (9).

Razvoj intrakranijalne hipertenzije kao posljedica okluzije glavnih venskih sinusa predstavlja drugi mehanizam. Fiziološki, cerebrospinalna tekućina se prenosi iz moždanih komora kroz subarahnoidalne prostore na bazi i površini mozga do arahnoidalnih resica (smještenih u stijenici venskih sinusa), kamo se apsorbira i zatim drenira u gornji sagitalni sinus. Tromboza sinusa uzrokuje povećanje venskog tlaka, oštećenje apsorpcije cerebrospinalne tekućine, što rezultira povećanim intrakranijalnim tlakom (15).

5. ETIOLOGIJA

Najčešći faktori rizika za razvoj cerebralne venske tromboze kod odraslih uključuju stanja koja povećavaju sklonost stvaranju krvnih ugrušaka (nasljedna ili stečena), upotrebu oralnih kontraceptiva, trudnoću i porođaj, infekcije te ozljede glave (9). Kao najčešći faktori rizika kod osoba starijih od 65 godina javljaju se genetski uvjetovane ili stečene trombofilije, drugi hematološki poremećaji poput policitemije te maligne bolesti (9). Protrombotska stanja uzrokovana genetskim faktorima obuhvaćaju nedostatak antitrombina III, nedostatak proteina C ili proteina S, mutaciju gena za faktor V Leiden i mutaciju G20210A u protrombinu (9). U 13% slučajeva ne uspijeva se identificirati specifičan faktor ili uzrok tromboze (9).

5.1. *Trudnoća i puerperij*

Godine 1828., Abercrombie je objavio prvi opis patofiziologije slučaja cerebralne venske tromboze tijekom perioda puerperija. Od tada je prepoznata veza između CVT-a i trudnoće te razdoblja nakon poroda (17). Većinom tijekom trećeg tromjesečja trudnoće i u prvih 6 tjedana nakon porođaja (puerperij) dolazi do pojave i razvoja cerebralne venske tromboze (18). Jedno tajvansko istraživanje pokazalo je da se 73% slučajeva tromboze cerebralnih vena dogodilo tijekom puerperalnog razdoblja (18). Kao neovisni faktori rizika za razvoj CVT-a tijekom puerperalnog razdoblja prepoznati su hipertenzija kod majke, carski rez, istovremene infekcije, prekomjerno povraćanje tijekom trudnoće i starija dob majke (18).

5.2. *Upotreba oralnih kontracepcijskih sredstava*

Upotreba oralnih kontracepcijskih sredstava jedna je od najčešćih uzroka venske tromboembolije (VTE) kod žena u reproduktivnoj dobi. (19). Istraživanje slučaja i kontrolne skupine provedeno od strane Zuurbiera i njegovih kolega ukazalo je na to da pretile žene koje

koriste oralne kontraceptive imaju čak 30 puta veći rizik od razvoja CVT-a u usporedbi s ženama normalne tjelesne težine koje ne koriste kontracepcijska sredstva (18).

6. KLINIČKA PREZENTACIJA

Simptomi tromboze venskih sinusa mogu varirati ovisno o dobi i spolu pacijenta, mjestu i opsegu tromboze, prisutnosti oštećenja moždanog tkiva te vremenskom intervalu između nastanka tromboze i pojave prvih simptoma (9). Za razliku od arterijske tromboze, brzina pojave simptoma znatno varira. U oko jedne trećine slučajeva, simptomi se javljaju akutno (unutar manje od 48 sati), pri čemu su glavni simptomi epileptički napadaji i fokalni deficiti. Ovaj tip je uobičajen u slučajevima kada je uzrok nastanka CVT-a razdoblje puerperija (20). Kod oko 40% pacijenata simptomi se javljaju postupno unutar perioda od 2 do 30 dana pa govorimo o subakutnom tipu, dok kod ostalih dolazi do sporijeg početka razvoja simptoma, nakon 30 dana ili više (20). Najčešće se manifestira kroz glavobolju, neurološke poremećaje, epileptične napadaje, encefalopatiju ili simptome povećanog tlaka u mozgu (9).

Kada dođe do izolirane tromboze određenih venskih sinusa ili moždanih vena, manifestacija bolesti je različita. U slučaju tromboze kavernoznog sinusa, glavne kliničke značajke su okularni simptomi poput ispupčenja očiju, poremećaja pokreta očne jabučice, osjećaja boli u području očnih duplji te oticanja spojnice oka. Okluzija sagitalnih sinusa dovodi do motoričkih oštećenja, čestih epileptičkih napadaja, dok se rijetko manifestira samo kao intrakranijalna hipertenzija. Tromboza lijevog ili desnog transverzalnog sinusa obično uzrokuje glavobolju ili izoliranu intrakranijalnu hipertenziju. Afazija je uobičajen simptom tromboze lijevog transverzalnog sinusa. Okluzija kortikalnih vena može uzrokovati motoričke ili senzorne deficite te epileptičke napadaje. Tromboza sinusa stražnje lubanjske jame može rezultirati disfunkcijom kranijalnih živaca. Tromboza dubokih moždanih vena dovodi do ozbiljnije kliničke slike, uključujući komatozno stanje svijesti, pogoršanje kognitivnih funkcija, teške motoričke poteškoće, često bilateralne te poremećaje pokreta (9).

6.1. Glavobolja

Uobičajeno, glavobolja se pojavljuje kao najčešći simptom u oko 88,8% slučajeva (9). Glavobolja uzrokovana trombozom venskih sinusa može imati raznolike karakteristike (9). U okviru CVT-a, većina glavobolja (80,4–84%) je akutna do subakutna, dok je samo mali broj njih kroničan (21). Ukoliko se postojeća kronična povremena glavobolja pogorša ili se pojavi nova kronična glavobolja, treba razmotriti mogućnost prisutnosti CVT-a (21). Većina pacijenata doživljava postupno povećanje intenziteta glavobolje tijekom nekoliko dana (9). Također, važno je naglasiti kako je lokalizirana glavobolja češća nego difuzna, a njena lokacija ne korelira s mjestom tromboziranog venskog sinusa (9).

6.2. Epileptički napadaji

Epileptički napadaji su češći kod venske tromboze u usporedbi s arterijskom trombozom i pojavljuju se kod otprilike 40% pacijenata. Oni signaliziraju prisutnost iritativne lezije korteksa, obično hemoragičnog venskog infarkta koji može biti lokaliziran na različitim mjestima. Razlikujemo parcijalne, generalizirane te kombinirane epileptičke napadaje. Napadaje je, vrlo često, jako teško kontrolirati (20).

6.3. Neurološki poremećaji

Kod nekih pacijenata s CVT-om primjećuju se neurološki deficiti kao što su poteškoće s motorikom i osjetilima, afazija, paraliza kranijalnih živaca i kortikalna sljepoća kao glavne manifestacije (21). Okvirno 60% pacijenata u nekom trenutku pokazuje fokalne deficite koji upućuju na moždani venski infarkt, koji može biti ishemičan ili hemoragičan. Čest je slučaj unilateralne hemipareze s gubitkom osjetilne funkcije u korteksu, često izraženijom u nozi pacijenta. Proširenje tromboze na obje strane mozga može rezultirati cerebralnom paraparezom (20).

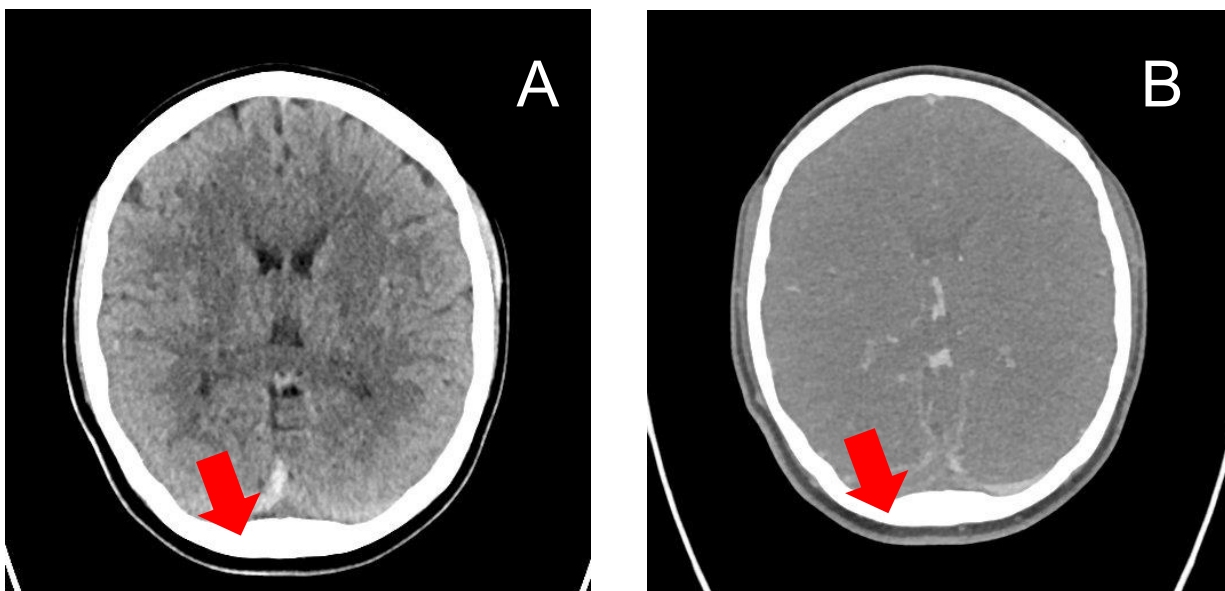
7. RADIOLOŠKA DIJAGNOSTIKA

Kod pacijenata s kliničkim znakovima koji sugeriraju trombozu venskih sinusa, potrebno je provesti neuroradiološku dijagnostičku obradu. Preporučuje se izvođenje magnetske rezonancije (MR) ili kompjutorske tomografije (CT) mozga, to jest MR venografije ili CT venografije mozga (9). Kod svakog pacijenta preporučuje se izvođenje kompletnog krvnog testa, biokemijske analize krvi, koagulacijskog profila (koji uključuje protrombinsko vrijeme – PV, aktivirano parcijalno tromboplastinsko vrijeme – APTV), trombofilnog koagulacijskog profila te analize urina (9).

7.1. Kompjutorizirana tomografija i CT venografija mozga

Kada se sumnja na CVT kod odraslih, primarni postupak dijagnostike je nekontrastna kompjutorizirana tomografija (CT) mozga, što pomaže isključiti prisutnost tumora mozga, apscesa ili arterijskog udara (13). U početnoj fazi, CVT se identificira na nativnim CT snimkama kao signal visoke gustoće unutar lumena krvne žile, nakon čega postaje smanjene gustoće nakon prvog tjedna (slika 2A). Prema mjestu tromboze, mogu se opaziti dva karakteristična radiološka znaka: "znak gustoće trokuta" kada se tromboza nalazi u gornjem sagitalnom sinusu i "znak gustoće užeta" kada je smještena u kortikalnoj ili dubokoj veni (13). Budući da nativna CT snimka ima nisku osjetljivost, ovi znakovi su rijetki te rezultiraju pozitivnim nalazom samo kod 30% pacijenata s CVT-om (13). Upotreba kontrastnog sredstva poboljšava otkrivanje tromboze sinusa na 99% i tromboze vena na 88%, što je slično učinkovitosti magnetske rezonancije (MRI) (13). CT venografija predstavlja perspektivnu novu metodu za vizualizaciju cerebralnog venskog sustava (15). Kada se koristi kontrastno sredstvo, poseban radiološki pokazatelj je 'prazan delta znak', što označava nedostatak punjenja u sredini venskog lumena uz periferno pojačanje (prikazano na slici 2B) (13). Ipak, prisutnost artefakata iz gustih kortikalnih kostiju znatno umanjuje točnost dijagnostike CT venografije, dok se također arahnoidne granulacije mogu izbočiti u venske sinuse, simulirajući trombne defekte u punjenju, što predstavlja još jedan mogući nedostatak CTV snimanja (22). Istraživanja

potvrđuju korist od korištenja CTV-a za dijagnosticiranje tromboze moždanih sinusa i sugeriraju da je manje koristan u dijagnosticiranju tromboze kortikalnih vena. CTV predstavlja brzu i pouzdanu alternativu, osobito kod pacijenata koji ne mogu biti podvrgnuti MRI-u zbog kontraindikacija (14).

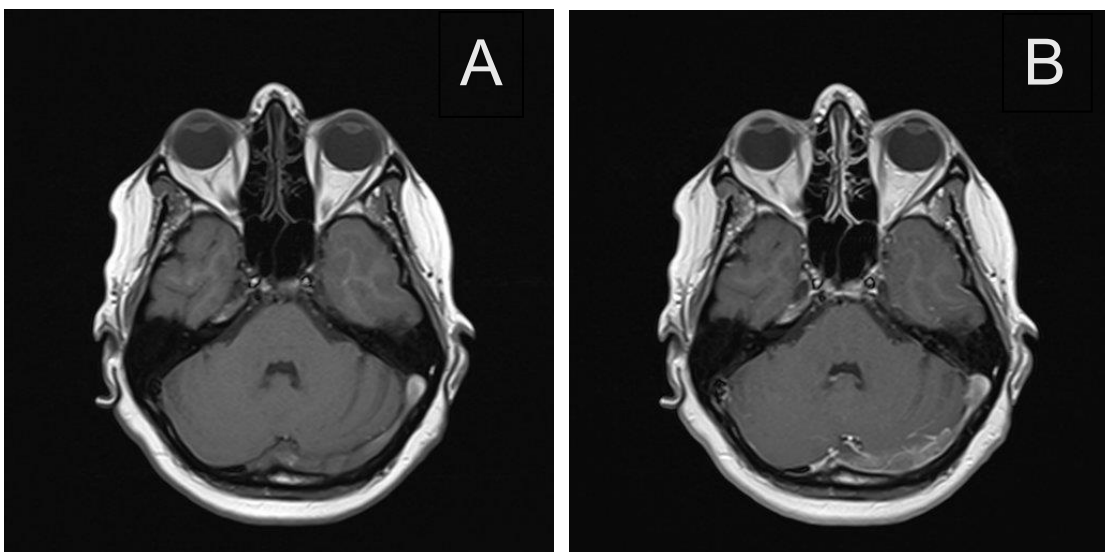


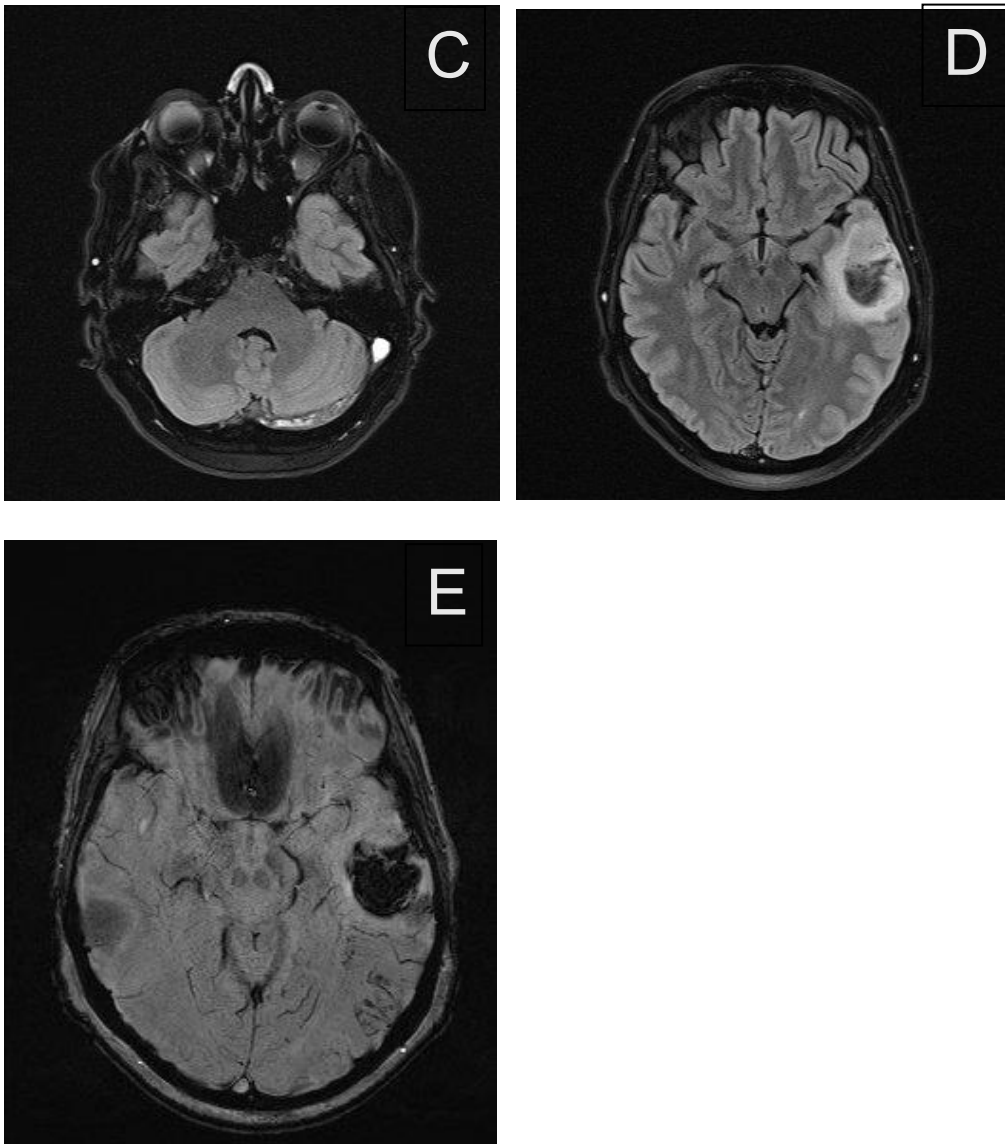
Slika 2. Prikaz tromboze desnog transverzalnog sinusa (strjelice) na CT venografiji

A) Nativna aksijalna snimka, B) postkontrastna aksijalna snimka
(preuzeto iz programa ISSA Kliničkog bolničkog centra Rijeka)

7.2. Magnetna rezonancija i MR venografija mozga

Magnetska rezonancija (MR) s kontrastom i MR venografija (MRV) su često preferirani dijagnostički alati za detekciju cerebralne venske tromboze, pri čemu izgled tromba na različitim MRI sekvencama varira ovisno o vremenskim čimbenicima (14). Usporedno s neobogaćenim CT pregledom, klasična T1 i T2 ponderirana MRI pokazuju veću osjetljivost u dijagnosticiranju slučajeva CVT-a. Na standardnim sekvencama, prvi znakovi obuhvaćaju nedostatak uobičajenog protoka vena i neobičan signal unutar duralnog venskog sinusa (22). U prvih pet dana, tromb ima sličan intenzitet signala kao okolna tkiva na T1 slikama, dok je na T2 slikama manje intenzivan. Između šestog i petnaestog dana, tromb postaje intenzivniji na obje sekvence (14). Nakon prolaska 15 dana, trombovi pokazuju sličan intenzitet signala kao okolna tkiva na T1 slikama, dok na T2 slikama mogu biti sličnog ili pojačanog intenziteta. Otprilike četiri mjeseca kasnije, na T1 slikama neće biti vidljivih nepravilnosti, dok će na T2 slikama biti primjetne suptilne promjene (14). Prednosti MRI-a obuhvaćaju odsutnost izlaganja zračenju i odsutnost upotrebe intravenskog kontrastnog sredstva, kao i sposobnost određivanja starosti ugruška (13). MRV je koristan i u hitnim i u ambulantnim slučajevima, kako akutnim tako i subakutnim, te za potvrdu sumnjivih slučajeva duboke venske tromboze kada je nalaz CT venografije bio inkonkluzivan (22). Primjer tromboze duralnih venskih sinusa s razvojem cerebralnog venskog infarkta prikazan je na slici 3.





Slika 3. Prikaz tromboze lijevog transverzalnog sinusa na MR venografiji s posljedičnim razvojem intracerebralnog hematoma u lijevom temporalnom režnju

A) prekontrastna aksijalna T1 mjerena slika, B) postkontrastna aksijalna T1 mjerena slika, C) aksijalna TIRM mjerena slika, D) aksijalna TIRM mjerna slika; ICH u lijevom temporalnom režnju E) aksijalna SWI mjerena slika; ICH u lijevom temporalnom režnju

(preuzeto iz programa ISSA Kliničkog bolničkog centra Rijeka)

* MR – magnetna rezonancija; ICH – intracerebralno krvarenje; TIRM – engl. *turbo inversion recovery magnitude*; SWI – engl. *susceptibility weighted imaging*

8. CILJEVI I HIPOTEZE

Prvi cilj ovoga istraživanja bio je utvrditi spolnu distribuciju pacijenata kod kojih je radiološki potvrđena cerebralna venska tromboza. Postavljena je hipoteza da je cerebralna venska tromboza značajno učestalija kod žena.

Drugi cilj je bio utvrditi učestalost razvoja venskog infarkta kod pacijenata s dijagnosticiranom cerebralnom venskom trombozom. Hipoteza postavljena za ovaj cilj je ta da se u 60% pacijenata s dijagnosticiranom cerebralnom venskom trombozom razvio venski infarkt.

Treći cilj istraživanja je bio utvrditi učestalost glavobolje kao simptoma kod pacijenata s dijagnosticiranom cerebralnom venskom trombozom. Postavljena hipoteza je da je u više od 80% pacijenata s dijagnosticiranom cerebralnom venskom trombozom glavobolja prisutna kao simptom.

9. ISPITANICI (MATERIJALI) I METODE

Istraživanje je provedeno retrospektivno analizom medicinske dokumentacije (radnih lista, snimki i nalaza CT i MR venografija) pacijenata upućenih na radiološke pretrage, na Kliničkom zavodu za dijagnostičku i intervencijsku radiologiju Kliničkog bolničkog centra Rijeka. Pregledana je dokumentacija u razdoblju od 1.1.2018. do 31.12.2023. godine. Uključena su 134 pacijenta kod kojih je postavljena sumnja na postojanje cerebralne venske tromboze te kod kojih je učinjena radiološka obrada u vidu CT i/ili MR venografije u svrhu dijagnosticiranja cerebralne venske tromboze.

Od ukupnog broja pacijenata izdvojeno je njih 21 kod kojih je CT ili MR nalaz potvrdio trombozu jednog ili više sinusa tvrde moždane ovojnice, odnosno 21 pacijent s dijagnosticiranom CVT. Pacijenti kod kojih cerebralna venska tromboza nije potvrđena isključeni su iz daljnjeg istraživanja. Iz elektroničkih medicinskih zapisa (dobivenih iz IBIS-a) zabilježeni su demografski podaci (dob i spol) te podaci o kliničkoj prezentaciji bolesti pri čemu je posebno posvećena pažnja na pojavu glavobolje kao simptoma bolesti te razvoja venskog infarkta nakon dijagnosticiranja CVT-a. Svi MR pregledi učinjeni su na uređaju jačine magnetskog polja 1.5 T (Magnetom Avanto, Siemens, Erlangen, Germany), dok su CT pregledi učinjeni na uređaju 128 – section scanner, Siemens Somatom Definition AS (Siemens Medical Systems, Forchheim, Germany).

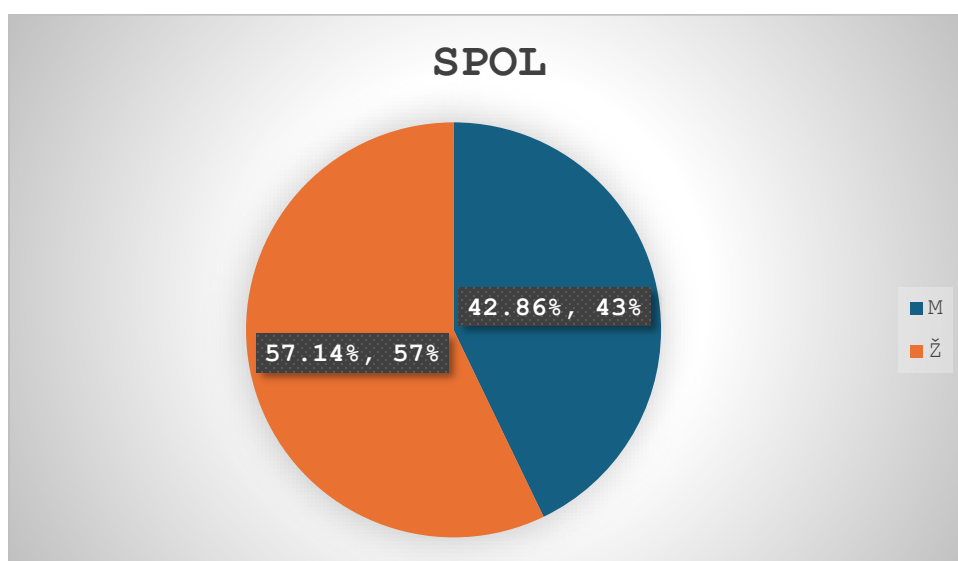
10. REZULTATI

U vremenskom periodu od 6 godina (od 1.1.2018. do 31.12.2023.) postavljena je sumnja na postojanje cerebralne venske tromboze u 134 pacijenata. Nakon radiološke obrade cerebralna venska tromboza dijagnosticirana je kod njih 21 (16%). Ostali pacijenti kod kojih cerebralna venska tromboza nije potvrđena isključeni su iz daljnjeg istraživanja. Od 21 pacijenta s potvrđenom CVT njih 12 (57.14%) je bilo ženskog spola, a preostalih 9 (42.86%) muškog spola ($P > 0,05$).

Tablica 1 Raspodjela pacijenata po spolu

Spol pacijenta	Broj pacijenata (N)	Postotak (%)
Ženski	12	57.14%
Muški	9	42.86%
Ukupno	21	100%

Grafikon 1. Grafički prikaz raspodjele ispitanika po spolu

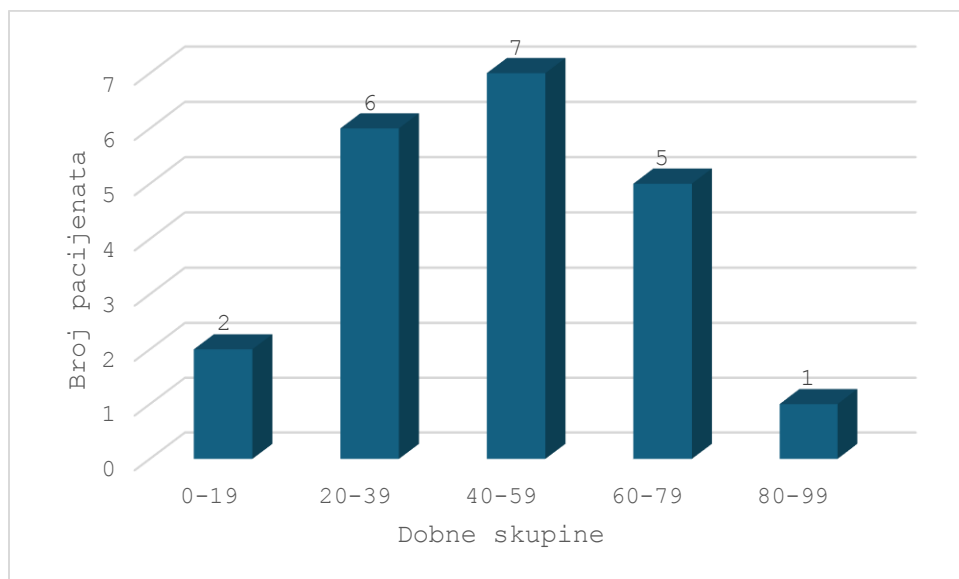


Od ukupnog broja ispitanika s dijagnosticiranom CVT (N=21), najmlađi ispitanik imao je mjesec dana, a najstariji ispitanik 83 godine. Raspodjelom pacijenata u 5 dobnih skupina čija je širina intervala 20 godina dobiveni su rezultati koji su prikazani u tablici 2 i grafu 2. Dob pacijenata je približno normalno distribuirana (KS=0.09, p=0.2) s aritmetičkom sredinom 46.29 i standardnom devijacijom 20.89.

Tablica 2 Raspodjela pacijenata po dobi

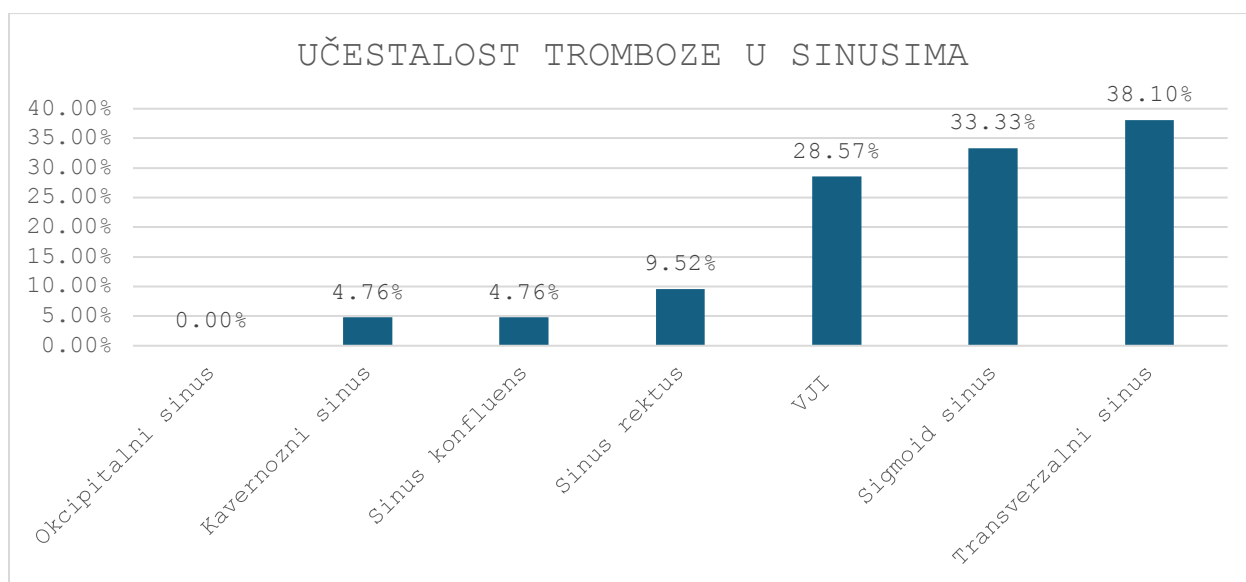
Dobna skupina (g)	Broj ispitanika (N)	Postotak %
0 - 19	2	9%
20 – 39	6	29%
40 – 59	7	33%
60 – 79	5	24%
80 – 99	1	5%
Ukupno	21	100%

Grafikon 2 Grafički prikaz raspodjele ispitanika po dobi



Najčešće zahvaćen sinus je bio transverzalni sinus i bio je zahvaćen kod 8 (38.10%) pacijenata dok je najmanje zahvaćen sinus bio okcipitalni sinus i nije bio zahvaćen kod niti jednog pacijenta. Distribucija zahvaćenosti sinusa prikazana je na grafičkom prikazu (grafikon 3).

Grafikon 3. Grafički prikaz zahvaćenosti sinusa trombozom



Iako je u promatranom uzorku cerebralna venska tromboza učestalija kod žena, rezultati hi kvadrat testa pokazuju da ta razlika nije statistički značajna ($\chi^2 = 0.429$, $df=1$, $p=0.513$). Dakle, podaci ne podržavaju prvu hipotezu rada.

Venski infarkt je bio prisutan kod 3 pacijenta (14.29%) s dijagnosticiranom cerebralnom venskom trombozom i rezultati hi kvadrat testa pokazuju da je to statistički značajno manje od 60% ($\chi^2 = 18.29$, $df=1$, $p<0.01$). Dakle, podaci ne podržavaju hipotezu da se u 60% pacijenata s dijagnosticiranom cerebralnom venskom trombozom ona razvila u venski infarkt.

Glavobolja kao simptom je bila prisutna kod 10 (47.62%) pacijenata što je statistički značajno manje od 80% ($\chi^2 = 13.76$, $df=1$, $p<0.01$). Dakle, podaci ne podržavaju hipotezu da je glavobolja kao simptom prisutna u više od 80% pacijenata s dijagnosticiranom cerebralnom venskom trombozom.

11. RASPRAVA

Istraživanje je retrospektivno analiziralo medicinsku dokumentaciju pacijenata upućenih na radiološke pretrage živčanog sustava (CT i MR venografija) u Kliničkom zavodu za dijagnostičku i intervencijsku radiologiju Kliničkog bolničkog centra Rijeka. Pregledana je dokumentacija iz razdoblja od 1. siječnja 2018. do 31. prosinca 2023. godine. U istraživanje su uključena 134 pacijenta sa sumnjom na cerebralnu vensku trombozu (CVT) koji su poslani na radiološku obradu radi potvrde ili isključivanja CVT-a. Od ukupnog broja pacijenata, kod njih 21 CT ili MR pregledom dijagnosticirana je tromboza jednog ili više sinusa tvrde moždane ovojnice. Pacijenti kod kojih cerebralna venska tromboza nije potvrđena isključeni su iz daljnjeg istraživanja. Iz elektroničkih medicinskih zapisa (IBIS) zabilježeni su demografski podaci (dob i spol) te klinička prezentacija bolesti, s posebnim naglaskom na glavobolju kao simptom i razvoj venskog infarkta nakon dijagnoze CVT-a.

Utvrđeno je da je od ukupnog broja pacijenata uključenih u istraživanje njih 12 (57.14%) bilo ženskog spola, a preostalih 9 (42.86%) muškog spola. Prema autorima Tadi, Behgam i Baruffi, žene obolijevaju tri puta češće od muškaraca. Iako je u promatranom uzorku cerebralna venska tromboza učestalija kod žena, rezultati hi kvadrat testa pokazuju da ta razlika nije statistički značajna ($\chi^2 = 0.429$, $df=1$, $p=0.513$). Dakle, podaci ne podržavaju prvu hipotezu rada koja je glasila da je cerebralna venska tromboza značajno učestalija kod žena.

Nadalje, prema autorima Babić i Vuletić, cerebralna venska tromboza najčešće se javlja kod osoba u dobi između 20 i 50 godina, što je potvrdilo i ovo istraživanje. Raspodjelom pacijenata u 5 dobnih skupina čija je širina intervala 20 godina dobiveni su rezultati kako je najviše oboljelih osoba u dobnoj skupini 20 – 39 (29%) te dobnoj skupini 40 – 59 (33%).

U ovome istraživanju tromboza je najčešće bila u transverzalnom sinusu (38,1%), što je dalo slične rezultate kao i u radu autora Moraes Junior AA de A i Conforto AB u kojemu je transverzalni sinus također bio najčešće zahvaćeni sinus (44 – 73%). U ovome istraživanju najmanje zahvaćen sinus bio je okcipitalni sinus koji nije tromboziran kod niti jednog pacijenta. Drugi cilj istraživanja bio je utvrditi učestalost razvoja venskog infarkta kod

pacijenata s dijagnosticiranom cerebralnom venskom trombozom. Autori Jiangang D, Xinyi L, Ziping H, Yanning C, Chunxiu W, Gary R, Haiqing S, Yuchuan D i Xunming J izvještavaju da se kod 60% pacijenata s dijagnosticiranom cerebralnom venskom trombozom ona razvila u venski infarkt. Analizom podataka u ovome istraživanju ustanovljeno je kako je venski infarkt bio prisutan kod 3 (14.29%) pacijenta s dijagnosticiranom cerebralnom venskom trombozom i rezultati hi kvadrat testa pokazuju da je to statistički značajno manje od 60% ($\chi^2 = 18.29$, $df=1$, $p<0.01$). Dakle, podaci ne podržavaju hipotezu da se u 60% pacijenata s dijagnosticiranom cerebralnom venskom trombozom ona razvila u venski infarkt.

Treći cilj istraživanja je bio utvrditi učestalost glavobolje kao simptoma kod pacijenata s dijagnosticiranom cerebralnom venskom trombozom. Postavljena hipoteza je da je u više od 80% pacijenata s dijagnosticiranom cerebralnom venskom trombozom glavobolja prisutna kao simptom. Prema istraživanju autora Moraes Junior AA de A i Conforto AB, glavobolja je vodeći simptom kod pacijenata s dijagnosticiranom cerebralnom venskom trombozom, pojavljujući se u čak 88,8% slučajeva. U ovome istraživanju glavobolja kao simptom je bila prisutna kod 10 (47.62%) pacijenata što je statistički značajno manje od 80% ($\chi^2 = 13.76$, $df=1$, $p<0.01$). Dakle, prema dobivenim podacima odbacuje se i treća hipoteza.

12. ZAKLJUČAK

Zaključno, retrospektivna analiza medicinske dokumentacije pacijenata upućenih na radiološke pretrage živčanog sustava u Kliničkom zavodu za dijagnostičku i intervencijsku radiologiju Kliničkog bolničkog centra Rijeka pružila je uvid u učestalost i karakteristike cerebralne venske tromboze (CVT) od 2018. do 2023. godine. Od 134 pacijenta sa sumnjom na CVT, tromboza je potvrđena kod 21 pacijenta.

Analiza demografskih podataka pokazala je da, iako su žene oboljevale češće od muškaraca (57,14% naspram 42,86%), razlika nije bila statistički značajna, čime je odbačena hipoteza da žene značajno češće oboljevaju od CVT-a. Istraživanje je također potvrdilo da se CVT najčešće javlja kod osoba u dobi od 20 do 50 godina, što je u skladu s prethodnim rezultatima autora Babić i Vuletić.

Najčešće zahvaćeni sinus bio je transversalni sinus (38,1%), što je u skladu s rezultatima drugih istraživanja, dok okcipitalni sinus nije bio zahvaćen kod niti jednog pacijenta. Hipoteza da se CVT u 60% slučajeva razvija u venski infarkt također je odbačena, jer je venski infarkt bio prisutan kod samo 14,29% pacijenata.

Konačno, hipoteza da je glavobolja prisutna kod više od 80% pacijenata s dijagnosticiranom CVT-om nije potvrđena, jer je glavobolja zabilježena kod 47,62% pacijenata. Ovi rezultati ukazuju na potrebu za daljnjim istraživanjima kako bi se bolje razumjeli simptomi i faktori rizika povezani s CVT-om.

LITERATURA

1. Gaillard F. Cerebral venous thrombosis. Radiopaedia.org [Internet]. 2008 (citirano 15.1.2024.) Dostupno na: [Cerebral venous thrombosis | Radiology Reference Article | Radiopaedia.org](#)
2. Tadi P, Behgam B, Baruffi S. Cerebral Venous Thrombosis. [Updated 2023 Jun 12]. In: StatPearls [Internet]. Treasure Island (FL): StatPearls Publishing; 2024 Jan. Dostupno na: <https://www.ncbi.nlm.nih.gov/books/NBK459315/>
3. Moraes Junior AA de A, Conforto AB. Cerebral venous thrombosis. Arq Neuro-Psiquiatr [Internet]. 2022 May; 80 (5): 53-9.
Dostupno na: [1678-4227-anp-80-05-s1-s108.pdf \(nih.gov\)](#)
4. Šoić Vranić T, Bajek S, Marić I, Nikolić M, Đudarić L, Bobinac D. Kraniovertebralni venski sustav. Medicina Fluminensis [Internet]. 2015 [pristupljeno 14.04.2024.] ;51(4): 463-473.
Dostupno na: [Kraniovertebralni venski sustav \(srce.hr\)](#)
5. Kahle W, Frotscher M. Priručni anatomski atlas, treći svezak. Zagreb: Medicinska naklada; 2011.
6. Tomić J. MR tehnike u prikazu moždanih i vratnih krvnih žila [Završni rad]. Split: Sveučilište u Splitu; 2014 [pristupljeno 14.04.2024.]
Dostupno na: <https://urn.nsk.hr/urn:nbn:hr:176:399714>
7. Krmpotić – Nemanic J, Marušić A. Anatomija čovjeka. Zagreb: Medicinska naklada; 2002.
8. Križan Z. Pregled građe glave, vrata i leđa. Zagreb: Školska knjiga; 1978.
9. Babić A, Vuletić V. Tromboza venskih sinusa. Medicina Fluminensis [Internet]. 2019 [pristupljeno 1.2.2024.]; 55(3): 194-199.
Dostupno na: https://doi.org/10.21860/medflum2019_221595
10. Alimohammadi A, Kim DJ, Field TS. Updates in Cerebral Venous Thrombosis. Curr Cardiol Rep. 2022 Jan;24(1):43-50.
Dostupno na: [Updates in Cerebral Venous Thrombosis - PubMed \(nih.gov\)](#)
11. Moraes Junior AAA, Conforto AB. Cerebral venous thrombosis. Arq Neuropsiquiatr. 2022 May;80(5 Suppl 1):53-59.
Dostupno na: [Cerebral venous thrombosis - PMC \(nih.gov\)](#)

12. Hu S, Lee H, Zhao H, Ding Y, Duan J. Inflammation and Severe Cerebral Venous Thrombosis. *Front Neurol.* 2022 Jul 22;13:873802.
Dostupno na: [fneur-13-873802.pdf \(nih.gov\)](#)
13. Capecchi M, Abbattista M, Martinelli I. Cerebral venous sinus thrombosis. *J Thromb Haemost* 2018; 16: 1918–31.
Dostupno na: [showPdf \(jthjournal.org\)](#)
14. Idiculla PS, Gurala D, Palanisamy M, Vijayakumar R, Dhandapani S, Nagarajan E. Cerebral Venous Thrombosis: A Comprehensive Review. *Eur Neurol.* 2020;83(4):369-379.
Dostupno na: [Cerebral Venous Thrombosis: A Comprehensive Review - PubMed \(nih.gov\)](#)
15. Stam J. Thrombosis of the cerebral veins and sinuses. *N Engl J Med.* 2005 Apr 28;352(17):1791-8.
Dostupno na: [Thrombosis of the cerebral veins and sinuses - PubMed \(nih.gov\)](#)
16. Duan J, Leng X, Han Z, Cai Y, Wang C, Rajah G, Song H, Ding Y, Ji X. Identifying Biomarkers Associated with Venous Infarction in Acute/Subacute Cerebral Venous Thrombosis. *Aging Dis.* 2021 Feb 1;12(1):93-101.
Dostupno na: [Identifying Biomarkers Associated with Venous Infarction in Acute/Subacute Cerebral Venous Thrombosis - PubMed \(nih.gov\)](#)
17. Cantu C, Barinagarrementeria. Cerebral venous thrombosis associated with pregnancy and puerperium. Review of 67 cases. *Stroke.* 1993;24(12):1880–1884.
Dostupno na: [Cerebralna venska tromboza povezana s trudnoćom i puerperijem. Pregled 67 slučajeva. \(ahajournals.org\)](#)
18. Durmuş B, Yperzeele L, Zuurbier SM. Cerebral venous thrombosis in women of childbearing age: diagnosis, treatment, and prophylaxis during a future pregnancy. *Thromb Adv Dis.* 2020 Aug 3;13:1756286420945169.
Dostupno na: [Cerebral venous thrombosis in women of childbearing age: diagnosis, treatment, and prophylaxis during a future pregnancy - PubMed \(nih.gov\)](#)
19. Baratloo A, Safari S, Rouhipour A, Hashemi B, Rahmati F, Motamedi M, Forouzanfar M, Haroutunian P. The Risk of Venous Thromboembolism with Different Generation of Oral Contraceptives; a Systematic Review and Meta-Analysis. *Emerg (Tehran).* 2014 Winter;2(1):1-11.
Dostupno na: [emerg-2-01.pdf \(nih.gov\)](#)

20. Miller D. H, Raps E. C. Critical care neurology. Butterworth – Heinemann, 1999.
21. Luo Y, Tian X, Wang X. Diagnosis and Treatment of Cerebral Venous Thrombosis: A Review. Front Aging Neurosci. 2018 Jan 30;10:2.
Dostupno na: [fnagi-10-00002.pdf \(nih.gov\)](#)
22. Ranjan R, Ken-Dror G, Sharma P. Pathophysiology, diagnosis and management of cerebral venous thrombosis: A comprehensive review. Medicine (Baltimore). 2023 Dec 1;102(48):e36366
Dostupno na: [medi-102-e36366.pdf \(nih.gov\)](#)

PRIVITCI

Slike

<i>Slika 1. Sinusi tvrde moždane ovojnice (Izvor: David Kachlík Josef Stingl - ppt video online download (slideplayer.com))</i>	5
<i>Slika 2. Prikaz tromboze desnog transverzalnog sinusa (strjelice) na CT venografiji</i>	12
<i>Slika 3. Prikaz tromboze lijevog transverzalnog sinusa na MR venografiji s posljedičnim razvojem intracerebralnog hematoma u lijevom temporalnom režnju</i>	14

Grafikoni

<i>Grafikon 1. Grafički prikaz raspodjele ispitanika po spolu</i>	17
<i>Grafikon 2 Grafički prikaz raspodjele ispitanika po dobi</i>	19
<i>Grafikon 3. Grafički prikaz zahvaćenosti sinusa trombozom</i>	19

Tablice

<i>Tablica 1 Raspodjela pacijenata po spolu</i>	17
<i>Tablica 2 Raspodjela pacijenata po dobi</i>	18

ŽIVOTOPIS

Rođena sam 25. rujna 2002. godine. Završila sam osnovnu školu "Sveti Matej" Viškovo nakon čega sam upisala Prvu riječku hrvatsku gimnaziju, opći smjer. Nakon završene srednje škole upisala sam preddiplomski stručni studij Radiološke tehnologije na Fakultetu Zdravstvenih studija u Rijeci.