

USPOREDBA NUSPOJAVA TIJEKOM RADIOTERAPIJE KONVENCIONALNOG ZRAČENJA U ODNOSU NA HIPOFRAKCIONIRANO ZRAČENJE KOD PACIJENTICA S DIJAGNOZOM DUKTALNOG KARCINOMA IN SITU

Čudina, Marta

Undergraduate thesis / Završni rad

2024

Degree Grantor / Ustanova koja je dodijelila akademski / stručni stupanj: **University of Rijeka, Faculty of Health Studies / Sveučilište u Rijeci, Fakultet zdravstvenih studija**

Permanent link / Trajna poveznica: <https://urn.nsk.hr/urn:nbn:hr:184:850445>

Rights / Prava: [In copyright](#)/[Zaštićeno autorskim pravom.](#)

Download date / Datum preuzimanja: **2025-03-22**

Repository / Repozitorij:

[Repository of the University of Rijeka, Faculty of Health Studies - FHSRI Repository](#)



SVEUČILIŠTE U RIJECI
FAKULTET ZDRAVSTVENIH STUDIJA
PREDDIPLOMSKI STRUČNI STUDIJ
RADIOLOŠKA TEHNOLOGIJA

Marta Čudina

USPOREDBA NUSPOJAVA TIJEKOM RADIOTERAPIJE
KONVENCIONALNOG ZRAČENJA U ODNOSU NA HIPOFRAKCIONIRANO
ZRAČENJE KOD PACIJENTICA S DIJAGNOZOM DUKTALNOG KARCINOMA IN
SITU

Završni rad

Rijeka, 2024.

UNIVERSITY OF RIJEKA
FACULTY OF HEALTH STUDIES
UNDERGRADUATE STUDY OF RADIOLOGIC TECHNOLOGY

Marta Čudina

COMPARISON OF SIDE EFFECTS DURING CONVENTIONAL RADIATION
RADIOTHERAPY COMPARED TO HYPOFRACTIONAL RADIATION IN PATIENTS
WITH A DIAGNOSIS OF DUCTAL CARCINOMA IN SITU

Bachelor's thesis

Rijeka, 2024.

Mentor rada: doc.dr.sc. Goran Golčić, dr.med.

Završni rad obranjen je dana _____ na Fakultetu zdravstvenih studija Sveučilišta u Rijeci,
pred povjerenstvom u sastavu:

1. doc.dr.sc. Dragan Trivanović, dr. med.
2. doc.dr.sc. Arnela Redžović, dr. med.
3. doc.dr.sc. Goran Golčić, dr. med.

Izvešće o provedenoj provjeri izvornosti studentskog rada

Opći podaci o studentu:

Sastavnica	
Studij	Preddiplomski stručni studij radiološke tehnologije
Vrsta studentskog rada	Istraživački
Ime i prezime studenta	Marta Čudina
JMBAG	62084553

Podatci o radu studenta:

Naslov rada	
Ime i prezime mentora	doc.dr.sc. Goran Golčić dr.med.
Datum predaje rada	
Identifikacijski br. podneska	2429978297
Datum provjere rada	02.09.2024.
Ime datoteke	Završni rad_Marta Čudina_turnitin_provjera.docx
Veličina datoteke	1.52M
Broj znakova	94506
Broj riječi	14764
Broj stranica	66

Podudarnost studentskog rada:

Podudarnost (%)	
	8%

Izjava mentora o izvornosti studentskog rada

Mišljenje mentora	
Datum izdavanja mišljenja	
Rad zadovoljava uvjete izvornosti	<input checked="" type="checkbox"/>
Rad ne zadovoljava uvjete izvornosti	<input type="checkbox"/>
Obrazloženje mentora (po potrebi dodati zasebno)	

Datum

2.9.2024.

Potpis mentora

Goran Golčić

SADRŽAJ:

1. POPIS KRATICA.....	7
2. SAŽETAK	8
2. ABSTRACT.....	10
3. UVOD.....	1
4. ANATOMIJA I FIZIOLOGIJA DOJKE.....	4
5. RAK DOJKE.....	7
5.2. <i>Faktori rizika.....</i>	<i>7</i>
5.2.1. <i>Dob</i>	<i>7</i>
5.2.2. <i>Pozitivna obiteljska povijest.....</i>	<i>7</i>
5.2.3. <i>Starija životna dob i nerotkinje</i>	<i>8</i>
5.2.4. <i>Rana menarha i kasna menopauza.....</i>	<i>8</i>
5.2.5. <i>Zračenje.....</i>	<i>8</i>
5.2.6. <i>Pretilost</i>	<i>9</i>
5.2.7. <i>Kontraceptivne pilule</i>	<i>9</i>
5.2.8. <i>Hormonska nadomjesna terapija</i>	<i>9</i>
5.2.9. <i>Dijagnoza benignih parenhimatoznih bolesti dojke</i>	<i>9</i>
6. KLINIČKA SLIKA	10
7. DIJAGNOSTIČKI POSTUPCI	11
7.1. <i>Anamneza.....</i>	<i>11</i>
7.2. <i>Inspekcija i palpacija.....</i>	<i>11</i>
7.3. <i>Samopregled dojki.....</i>	<i>12</i>
7.4. <i>Mamografija.....</i>	<i>13</i>
7.5. <i>Ultrazvučni pregled dojki.....</i>	<i>14</i>
7.6. <i>Magnetska rezonancija dojki.....</i>	<i>14</i>
7.7. <i>Biopsija dojke</i>	<i>15</i>
8. PATOLOGIJA	16
8.1. <i>Klasifikacija tumora dojke.....</i>	<i>19</i>
8.2. <i>Prognostički i prediktivni čimbenici.....</i>	<i>21</i>
8. LIJEČENJE	22
9. RADIOTERAPIJA	25
9.1. <i>Uvod u radioterapiju</i>	<i>25</i>

9.2.	<i>Fizikalne osnovne radioterapije</i>	26
9.3.	<i>Radiobiološke osnove radioterapije</i>	27
9.4.	<i>Oblici frakcioniranja</i>	29
9.5.	<i>Podjela radioterapije</i>	30
9.6.	<i>Planiranje i uređaji za planiranje radioterapije</i>	31
9.7.	<i>Ciljevi radioterapije</i>	32
9.8.	<i>Radioterapija nakon poštenog kirurškog zahvata dojke</i>	32
9.8.1.	<i>Lobularni karcinom in situ (LCIS)</i>	33
9.8.2.	<i>Duktalni karcinom in situ (DCIS)</i>	33
9.8.3.	<i>Invazivni rak</i>	34
10.	NUSPOJAVE RADIOTERAPIJE	35
10.1.	<i>Kožne promjene</i>	35
10.2.	<i>Središnji živčani sustav</i>	37
10.3.	<i>Glava i vrat</i>	38
10.4.	<i>Probavni sustav</i>	38
10.5.	<i>Hematološke promjene</i>	39
10.6.	<i>Sekundarni karcinomi</i>	39
10.7.	<i>Nuspojave radioterapije dojke</i>	39
11.	CILJEVI I HIPOTEZE	41
12.	ISPITANICI I METODE	42
12.1	<i>Ispitanici</i>	42
12.2	<i>Postupak i instrumentarij</i>	42
12.3	<i>Statistička obrada podataka</i>	42
12.4	<i>Etički aspekti istraživanja</i>	43
13.	REZULTATI	44
14.	RASPRAVA	47
15.	ZAKLJUČAK	49
16.	LITERATURA	51
17.	PRIVITCI	55
18.	ŽIVOTOPIS	57

1. POPIS KRATICA

ADH – atipična duktalna hiperplazija

CBCT – Cone Beam Computed Tomography

CC – kranio-kaudalno

DCIS – duktalni karcinom in situ

DNA – deoksiribonukleinska kiselina

DRR – digitalno rekonstruirana radiografija

EPID – Electronic Portal Imaging Device

FNA – Fine-needle Aspiration

IBIS – integrirani bolnički informacijski sustav

KBC – klinički bolnički sustav

LCIS – lobulirani karcinom in situ

LET – linearni transfer energije

MLO – kosa medio-lateralna

MR – magnetska rezonancija

PET-CT – Positron Emission Tomography – Computed Tomography

PPLO – popravak potencijalno letalnih oštećenja

PSO – popravak subletalnih oštećenja

RT – radioterapija

SLNB – Sentinel Lymph Node Biopsy

TNM – Tumor Node Metastasis

UV – ultraljubičasto

2. SAŽETAK

Uvod: Karcinom dojke je najčešći maligni tumor kod žena. DCIS je neinvazivni oblik karcinoma, koji se smatra prijelaznim stadijem između hiperplazije i invazivnog tumora. Radioterapija, ključna u liječenju DCIS-a, smanjuje rizik od recidiva. Postoje različiti pristupi radioterapiji, uključujući standardno i hipofrakcionirano zračenje. Hipofrakcionirano zračenje omogućuje kraće trajanje terapije s jednakim kozmetskim učinkom u odnosu na standardni oblik zračenja.

Cilj: Istraživanje analizira pojavnost i stupanj akutnih nuspojava kod pacijentica koje su bile podvrgnute liječenju dukalnog karcinoma dojke standardnim frakcioniranim zračenjem (1 puta dnevno, 5 puta tjedno, tijekom 5 tjedana) ili hipofrakcioniranim zračenjem u kojem se aplicira manja ukupna, ali viša dnevna doza. Također, želi se utvrditi postoji li razlika u nuspojavama s obzirom na dob pacijentica.

Materijali i metode: Istraživanje je provedeno analizom podataka iz bolničkog sustava IBIS na uzorku od 34 pacijentice s dijagnozom dukalnog karcinoma dojke (DCIS). Pacijentice su bile podvrgnute standardnom ili hipofrakcioniranom radioterapijskom protokolu tijekom dvije različite godine. Cilj je bio usporediti nuspojave zračenja koje su zabilježene i kategorizirane prema težini od strane liječnika. Iako nisu dostupni podaci o volumenu dojki i pigmentaciji kože, ključni faktori uključeni u analizu su ukupna apsorbirana doza i trajanje zračenja.

Rezultati: Istraživanje je obuhvatilo 34 pacijentice s dukalnim karcinomom dojke koje su bile podvrgnute radioterapiji standardnim ili hipofrakcioniranim protokolom. Od pacijentica koje su bile podvrgnute liječenju radioterapijom standardnim protokolom zračenja njih 9 (50.00%) je imalo nuspojave prvog stupnja, 8 (44.44%) je bilo bez nuspojava i 1 (5.56%) je imala nuspojave drugog stupnja. Kod pacijentica koje su bile podvrgnute radioterapiji hipofrakcioniranim zračenjem 10 (62.50%) ih je imalo nuspojave prvog stupnja, 6 (37.50%) je bilo bez nuspojava te ni jedna pacijentica nije imala nuspojave drugog stupnja. Nije pronađena statistički značajna razlika u učestalosti i stupnju nuspojava između dvaju protokola, kao ni korelacija između dobi i stupnja nuspojava. Rezultati podržavaju hipotezu da nema statistički značajne razlike u učestalosti i stupnju akutnih nuspojava tijekom radioterapije konvencionalnim načinom zračenja u odnosu na hipofrakcionirano zračenje kod bolesnica s dukalnim karcinomom in situ, ali ne podržavaju hipotezu da će mlađe pacijentice reagirati s češćim i značajnijim akutnim nuspojavama.

Zaključak: U istraživanju su analizirane 34 pacijentice s duktalnim karcinomom dojke, podijeljene u dvije skupine: 18 pacijentica liječenih standardnim zračenjem i 16 pacijentica liječenih hipofrakcioniranim zračenjem. Prosječna dob pacijentica bila je 64,91 godina. Većina pacijentica (19) imala je nuspojave prvog stupnja, a samo jedna pacijentica imala je nuspojave drugog stupnja. Statistička analiza nije pokazala značajnu razliku u učestalosti i stupnju akutnih nuspojava između dvije metode zračenja ni povezanost između dobi pacijentica i stupnja akutnih nuspojava. Hipoteza 1 je potvrđena. Hipoteza je 2 odbijena, iako postojeća literatura sugerira suprotno. Potrebna su daljnja istraživanja s većim uzorkom.

Ključne riječi: Duktalni karcinom in situ (DCIS), hipofrakcionirano zračenje, nuspojave, radioterapija, standardno zračenje

2. ABSTRACT

Introduction: Breast cancer is the most common malignant tumor in women. Ductal carcinoma in situ (DCIS) is a non-invasive form considered a transition between hyperplasia and invasive tumor. Radiotherapy, crucial in the treatment of DCIS, reduces the risk of recurrence. There are different approaches to radiotherapy, including standard and hypofractionated radiation. Hypofractionated radiation allows for a shorter duration of therapy with equal cosmetic outcomes compared to standard radiation.

Aim: The study investigates the incidence and severity of acute side effects in patients undergoing treatment for ductal breast carcinoma with either standard fractionated radiation (once daily, five times a week, for five weeks) or hypofractionated radiation, which involves a smaller total but higher daily dose. It also aims to determine if there is a difference in side effects based on the age of the patients.

Materials and Methods: The study was conducted by analyzing data from the IBIS hospital system on a sample of 34 patients with a diagnosis of ductal breast carcinoma (DCIS). Patients were treated with either the standard or hypofractionated radiotherapy protocol over two different years. The goal was to compare radiation side effects which were recorded and categorized by severity by the physicians. Although data on breast volume and skin pigmentation were not available, key factors included the total absorbed dose and duration of radiation.

Results: The study included 34 patients with ductal breast carcinoma who underwent radiotherapy with either standard or hypofractionated protocols. Among those treated with standard radiation, 9 (50.00%) had grade I side effects, 8 (44.44%) had no side effects, and 1 (5.56%) had grade II side effects. Among patients treated with hypofractionated radiation, 10 (62.50%) had grade I side effects, 6 (37.50%) had no side effects, and no patients had grade II side effects. No statistically significant difference was found in the incidence and severity of side effects between the two protocols, nor was there a correlation between age and the severity of side effects. The results support the hypothesis that there is no statistically significant difference in the incidence and severity of acute side effects between conventional and hypofractionated radiation in patients with ductal carcinoma in situ, but they do not support the hypothesis that younger patients experience more frequent and severe acute side effects.

Conclusion: The study analyzed 34 patients with ductal breast carcinoma, divided into two groups: 18 patients treated with standard radiation and 16 patients treated with hypofractionated radiation. The average age of the patients was 64.91 years. Most patients (19) experienced grade

I side effects, and only one patient had grade II side effects. Statistical analysis did not show a significant difference in the incidence and severity of acute side effects between the two radiation methods or a correlation between patient age and the severity of acute side effects. Hypothesis 1 was confirmed, while Hypothesis 2 was rejected, although existing literature suggests otherwise. Further research with a larger sample is needed.

Keywords: Ductal carcinoma in situ (DCIS), hypofractionated radiation, side effects, radiotherapy, standard radiation

3. UVOD

Karcinom dojke je najučestalija maligna bolest u žena (1). U liječenju raka dojke postoje različiti pristupi kao što su kirurško liječenje, kemoterapija, imunoterapija, radioterapija i hormonska terapija, a primjenjuju se ovisno o stadiju bolesti i obilježjima karcinoma (2). Broj neinvazivnih tumora sve više raste upotrebom mamografskog probira te tako predstavlja složen pristup obradi i liječenju. Neinvazivni oblici karcinoma dojke jesu duktalni karcinom in situ (DCIS) i lobularni karcinom in situ (LCIS). DCIS je karcinom kod kojeg maligne stanice proliferiraju unutar mliječnog kanala, ali ne dolazi do probijanja bazalne membrane i invazije u okolno tkivo. Takav oblik može se smatrati prijelaznim oboljenjem između atipične duktalne hiperplazije (ADH) i invazivnog tumora dojke, stoga dovodi do značajnih izazova u otkrivanju, dijagnozi i liječenju. Noviji rezultati sugeriraju da se LCIS može smatrati pretečom invazivnog tumora, dok se ranije vjerovalo da je samo znak povećanog rizika za razvoj invazivnog karcinoma. Svrha radioterapije kod DCIS oboljenja nakon operacijskog zahvata je smanjiti rizik od ponovnog lokalnog vraćanja bolesti, odnosno pojave invazivne lezije te se preporučuje kod pacijenata s tom dijagnozom (1).

Radioterapija je način liječenja tumora primjenom ionizirajućeg zračenja. Dijeli se na vanjsku teleradioterapiju i na unutarnju brahiterapiju. Teleradioterapija se provodi linearnim akceleratorom i kobaltnom jedinicom pri čemu je izvor zračenja smješten izvan tijela. Za razliku od toga, kod brahiterapije izvor zračenja se postavlja u neposrednoj blizini tumora, u ili na bolesnikovo tijelo. Apsorbirana doza (D) predstavlja osnovnu mjernu veličinu u dozimetriji koja se koristi za zaštitu od zračenja. Ona se definira kao količina energije koju tkivo apsorbira po jedinici mase. Mjerna jedinica za apsorbiranu dozu je džul po kilogramu (J/kg), što se također naziva grej (Gy) (2). Svrha zračenja jest uništiti što veći broj tumorskih stanica, ali u isto vrijeme očuvati zdravo tkivo što je više moguće. Kod planiranja radioterapije iznimno je važno razviti plan zračenja i precizno odrediti ciljano tumorsko tkivo kako bi se maksimalno poštedjelo zdravo okolno tkivo. Osim ukupne doze zračenja, ključno je precizno odrediti omjer ukupne doze i vremenskog perioda tijekom kojeg će bolesnik primiti tu dozu. „Frakcioniranje“ je pojam koji označava raspodjelu ukupne doze zračenja u dnevne doze koje pacijent prima tijekom određenog perioda te se smatra najboljim pristupom kako bi se iskoristile različite karakteristike tumorskih i zdravih stanica, odnosno različita razdoblja potrebna tim stanicama za oporavak od oštećenja uzrokovanog zračenjem (3). Standardni način radioterapije se provodi

tako da se pacijenti izlažu zračenju jednom na dan u istom periodu, pet dana u tjednu, s ukupnim trajanjem terapije od nekoliko tjedana, obično između 3 i 6 tjedana (2). U nekim situacijama, nakon završetka radioterapije cijele dojke, dodatno se primjenjuje doza zračenja isključivo na području karcinoma, a naziva se „boost“ doza (3). Tijekom 1990-ih unutar kliničkih studija započelo je zračenje hipofrakcioniranim pristupom kojim su korištene veće dnevne doze od 2,5 do 3 Gy uz manji broj frakcija te smanjenu ukupnu dozu zračenja. Osim što hipofrakcionirano zračenje pruža isti kozmetički učinak kao standardni oblik zračenja, dugoročna praćenja pokazala su da ono također omogućava bolju kontrolu bolesti. Implementacijom hipofrakcioniranog oblika zračenja smanjeno je trajanje terapije zračenjem s 25 radnih dana na 15 radnih dana te je tako radioterapija postala dostupnija i prikladnija za pacijente (4). Osim navedenog hipofrakcioniranja, u radioterapiji postoji još načina frakcioniranja kao što su hiperfrakcioniranje, akcelerirano frakcioniranje, akcelerirano hiperfrakcioniranje. Ovisno o svrsi terapije, razlikujemo kurativnu i palijativnu radioterapiju. Kurativna radioterapija može biti neoadjuvantna (prije kirurškog zahvata), primarna (osnovno liječenje tumora) te adjuvantna (nakon kirurškog zahvata) (2).

Nuspojave radioterapije mogu biti rane ili akutne koje se javljaju tijekom i neposredno po ozračivanju, te kasne ili odgođene u koje ubrajamo sve one nastale 6 i više mjeseci po dovršenom zračenju. Akutne reakcije su većinom reverzibilne, dok kronične nažalost nemaju mogućnost reverzibiliteta. Najčešće su kožne promjene među svim tkivnim reakcijama, a njihov intenzitet zavisi od doze koju apliciramo bolesnicima, duljini trajanja terapije te o ciljnom volumenu (2). Kod radioterapije raka dojke najčešće se pojavljuju kožne nuspojave, ali mogu se očitovati i posljedice zračenja na pluća, srce te je moguća pojava limfedema. Kontrola bolesnika na radioterapiji nužna je i to najmanje jedanput tjedno (5). Kod većine bolesnika pojavljuju se akutne nuspojave koje se manifestiraju crvenilom kože na ozračenim područjima te suhom i vlažnom deskvamacijom. Razdoblje u kojem se najčešće pojavljuju je drugi ili treći tjedan radioterapije, a posljedica su defekta epidermisa. Osim jednake kontrole bolesti kao i estetskog učinka, rezultati nekoliko randomiziranih kliničkih studija koji su uspoređivali protokole hipofrakcioniranja cijele dojke sa standardnim protokolima pokazali su znatnu manju učestalost određenih nuspojava povezanih sa zdravim tkivom dojke, kao što su kontrakcije dojke, stvaranje edema i teleangiektazije dojke (3).

Ovim istraživačkim radom analizirat ćemo pojavnost akutnih nuspojava kod pacijentica koje su bile podvrgnute liječenju dukalnog karcinoma dojke standardnim frakcioniranim zračenjem

(1 puta dnevno, 5 puta tjedno, tijekom 5 tjedana) ili hipofrakcioniranim zračenjem u kojem se aplicira manja ukupna, ali viša dnevna doza. Oba pristupa imaju jednak ili sličan radiobiološki učinak te su podjednako prihvaćene kao standard u liječenju tumora dojki. Također, želi se utvrditi postoje li razlike u nuspojavama s obzirom na dob pacijentica.

4. ANATOMIJA I FIZIOLOGIJA DOJKE

Dojka odrasle osobe nalazi se između drugog i šestog rebra s medijalnom granicom uz rub sternuma i lateralnom granicom uz sredinju aksilarnu liniju. Dojka prekriva mišić pectoralis major s gornje strane, mišić serratus lateralno, a gornje oble trbušne mišiće inferiorno. Dojka se sastoji od epitelnog i stromalnog tkiva. Oko 10 do 15% volumena dojke čine epitelni elementi, dok ostatak dojke čine stromalni elementi. Gornji vanjski kvadrant dojke obično sadrži najveću količinu žljezdanog tkiva (6).

Koža dojke je tanka i sadrži folikule dlačica, žlijezde lojnice i znojnice. Unutar dojke nalaze se dva fascijalna sloja. Površinska fascija leži duboko ispod dermisa, a duboka fascija nalazi se ispred fascije mišića pektoralisa major. Površinska pektoralna fascija obavija dojkju i kontinuitetna je s površinskom trbušnom fascijom Camper. Donja površina dojke leži na dubokoj pektoralnoj fasciji koja prekriva mišiće pektoralisa majora i prednjeg seratussa. Povezujući ova dva fascijalna sloja nalaze se Cooperovi suspenzorni ligamenti koji omogućuju potporu dojke. Suspenzorni Cooperovi ligamenti su okomiti na orijentaciju kože (6).

Retromamarna burza je prostor koji je ispunjen labavim tkivom i zajedno s Cooperovim suspenzornim ligamentima omogućuje dojci da se slobodno kreće uz zid prsnog koša. Prosječna dojka ima promjer 10 do 12 cm s prosječnom debljinom u sredini od približno 5 do 7 cm (6).

Dojka se sastoji od otprilike 15 do 20 lobusa, a ti lobusi se dalje dijele na lobule. Lobuli su građeni od razgranatih alveolarnih žlijezda. Svaki lobus se ulijeva u glavni laktiferni kanal. Laktiferni kanali se proširuju u laktiferni sinus ispod areole i zatim se otvaraju kroz suženi otvor na bradavici. Prostor između lobusa ispunjen je vezivnim tkivom uključujući masno tkivo. Tijekom razvoja dojki u vrijeme puberteta, kanalići rastu i dijele se te formiraju terminalne pupoljke. Terminalni pupoljci tada formiraju nove grane i male duktule koje nazivamo alveolarni pupoljci. Alveolarni pupoljci diferenciraju se u završnu strukturu dojke u mirovanju zvanu acini ili duktule. Tipično, postoje stotine acinarnih stanica unutar svake dojke. Terminalna duktalno-lobularna jedinica (TDLU) odnosi se na osnovnu funkcionalnu jedinicu dojke s 30 do 50 acinarnih stanica grupiranih u lobule i pridružene kanale. Veličina normalnog TDLU-a kreće se između 1 i 4 mm (6).

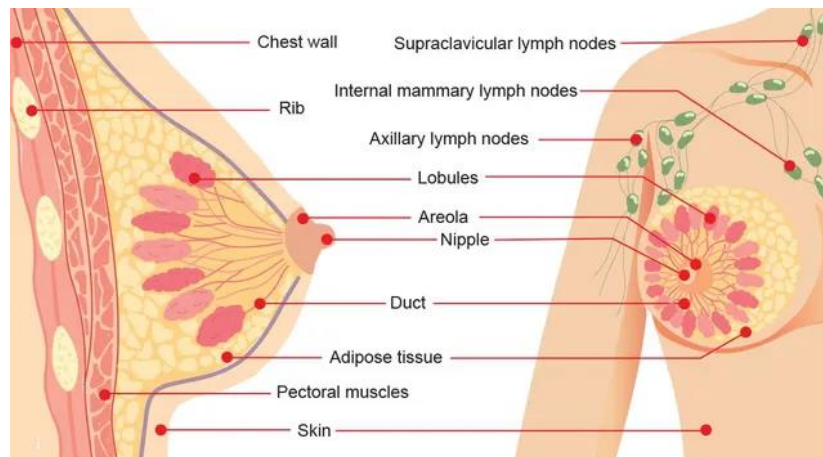
Prokrvljenost dojke varira ovisno o fiziološkoj aktivnosti (npr. povećana tijekom trudnoće i dojenja) i volumenu parenhima dojke. Žene u predmenopauzi obično imaju veći volumen krvi

u dojčkama u usporedbi sa ženama u postmenopauzi, s najvećom koncentracijom krvnih žila u bradavici (7).

Arterijska opskrba dojke primarno potječe iz grana unutarnje torakalne (mamarne) arterije, interkostalnih arterija i lateralne torakalne arterije. Površinski, arterijske grane unutarnjih i bočnih torakalnih arterija raširuju se po dojci i šalju perforirajuće grane duboko u parenhim dojke. Uz stražnji (duboki) rub dojke, grane interkostalnih arterija idu duž prednjih mišića pectoralis i serratus anterior i šalju perforirajuće grane kroz muskulaturu stijenke prsnog koša van u duboki parenhim dojke. Unutarnja torakalna arterija dominantna je arterija koja opskrbljuje dojku, a njezine grane opskrbljuju medijalni i središnji parenhim dojke. Lateralna torakalna arterija opskrbljuje superolateralni parenhim dojke. Ogranci subklavijskih i aksilarnih arterija, uključujući torakoakromijalnu arteriju, subskapularnu arteriju i torakodorzalnu arteriju, često opskrbljuju dio gornjeg parenhima dojke. Grane muskulofreničke arterije, nastavak unutarnje torakalne arterije, opskrbljuju varijabilni dio donje dojke. Prednja i stražnja interkostalna arterija imaju grane koje perforiraju kroz mišiće stijenke prsnog koša za opskrbu dubokog središnjeg parenhinskog tkiva dojke (7).

Venska anatomija dojke prati arterijsku anatomiju u dubokim tkivima dojke, s parnim arterijskim i venskim granama vidljivim uz posteriorne interkostalne, aksilarne i unutarnje torakalne (mamarne) vaskularne putove. Površinski, venska anatomija je varijabilna i ne prati arterijsku opskrbu. Vene dojke obično nemaju zaliske, a intramamarne venske anastomoze su česte. Površinske vene općenito se dreniraju u središte dojke kao i na periferiju i mogu imati drenažne veze s kontralateralnom dojkom. Kada površinske vene dreniraju centralno, obično konvergiraju na periareolarnu kružnu mrežu vena (Hallerov circulus venosus); iz ovog venskog pleksusa, venska krv se kanalizira u unutarnje torakalne vene medijalno i u lateralne torakalne vene lateralno (7).

Limfna drenaža dojke prati vensku anatomiju, pri čemu se intramamarni i aksilarni limfni čvorovi često susreću na slikovnim studijama. Bogat limfni sustav dojke polazi od stijenki mliječnih kanalića i iz interlobularnog vezivnog tkiva. Duboki limfni kanali komuniciraju s površinskim kožnim limfnim pleksusom, osobito oko bradavice u subareolarnom pleksusu. Limfna drenaža iz subareolarnog pleksusa primarno je u aksilarne limfne čvorove. Aksilarni limfni čvorovi, koji imaju oblik bubrega i variraju u veličini, često su vidljivi na mamografskim slikama u MLO (kosi medijalno-lateralni) prikazu. Normalni limfni čvorovi su hipervaskularni i obično imaju tanak (< 3 mm), blago lobuliran korteks i masno ispunjen hilus (7).



Slika 1. Anatomija dojke (<https://www.drmaryling.com.au/breast-anatomy>)

Sveobuhvatne makroskopske i mikroskopske promjene u strukturi dojke rezultat su trajnog hormonskog učinka koji se odvija za vrijeme života žene, što dokazuje da je dojka žlijezda koja ovisi o hormonima. Formiranje dojki započinje u 5. i 6. tjednu fetalnog razvoja i traje nadalje kroz pubertet (8). Za cjelokupni razvoj mliječnog kanalnog sustava zaslužno je više hormona, s naglaskom na značajan utjecaj estrogena koji posteljica luči u velikim količinama tijekom trudnoće. Također treba pridodati još prolaktin, inzulin, hormon rasta te hormone kore nadbubrežne žlijezde. Svi ovi hormoni zajedno s estrogenom potiču rast dojki, uzrokujući promjene u stanicama duž kanala i terminalnih dijelova. Ove promjene, poznate kao tkivno klijanje, ključne su za razvoj lobula u dojka. Također, estrogen je ključan za formiranje vezivnog i masnog tkiva u dojka. Kod djevojčica nastupom puberteta hormoni jajnika potiču daljnji razvoj dojki. Početkom puberteta dolazi do značajnih promjena u hipotalamo-hipofizogonadalnoj osi, što rezultira najintenzivnijim anatomsko-fiziološkim razvojem dojke kao mliječne žlijezde. Ovaj proces obuhvaća formiranje alveololobularnih žljezdanih struktura. U isto vrijeme dolazi do promjena u boji bradavice i okolne kože dojke. Do kraja desete godine života melanin se deponira u bazalnom sloju epitela, što uzrokuje tamniju pigmentaciju bradavice i areole. Ovi hormonski poticaji transformiraju dojke iz stanja sporog, minimalnog rasta do puberteta u aktivni, ubrzani rast koji se završava prije kraja puberteta (9). Učinak progesterona je ključan za pretvaranje dojke u funkcionalan organ sposoban za laktaciju. Zahvaljujući njegovom utjecaju, glandularne stanice dojke proliferiraju, povećavaju se i stječu svojstva za sekreciju, što dovodi do povećanja volumena dojke. Tijekom reproduktivnog razdoblja žene cikličke promjene u izlučivanju spolnih hormona imaju značajan utjecaj na žljezdano i potporno tkivo dojke koje također prolaze faze cikličkog razvoja, diferencijacije te regresije (8).

5. RAK DOJKE

5.1. Etiologija i epidemiologija

Rak dojke najčešći je tumor i glavni uzrok smrti među ženama. Tijekom 2020. godine, 2,3 milijuna žena dobilo je dijagnozu raka dojke, što je činilo 685.000 smrtnih slučajeva širom svijeta. Rak dojke se od kraja 2020. godine pojavio kao najrasprostranjeniji rak: naime, 7,8 milijuna žena dobilo je dijagnozu u posljednjih 5 godina. Stope incidencije su niže u regijama Afrike i Središnje Azije, dok su povišene u Australiji, Europi i Sjevernoj Americi. Značajno je da, unatoč visokim stopama incidencije, neke zemlje Europe, Sjeverne Amerike i Australije imaju među najnižim stopama smrtnosti. Varijacije incidencije raka dojke među zemljama mogu biti povezane s razlikama u distribuciji faktora rizika (npr. reproduktivni faktori ili pretilost) i s razinom razvijenosti programa probira. Preživljavanje pacijentica s rakom dojke varira ovisno o stadiju, molekularnom podtipu i histologiji bolesti: u Europi, žene s ranim rakom dojke imaju petogodišnju stopu preživljavanja od 96%, u usporedbi s 38% kod onih s metastatskim rakom dojke pri dijagnozi. U razvijenim zemljama, očekivano trajanje života pacijentica s rakom dojke poboljšalo se posljednjih godina, zahvaljujući implementaciji programa probira koji omogućuju raniju dijagnozu, poboljšanjima u molekularnoj karakterizaciji tumora i inovativnim, personaliziranim tretmanima (5).

5.2. Faktori rizika

5.2.1. Dob

Starija dob predstavlja glavni rizik za razvoj raka dojke, s učestalošću koja značajno raste od 35. do 40. godine i doseže 200 do 300/100000 žena u dobi od 80 godina (2).

5.2.2. Pozitivna obiteljska povijest

Žene koje imaju pozitivnu obiteljsku povijest raka dojke suočavaju se s povećanim rizikom od obolijevanja, osobito ako su njihove majke ili tete imale ovu bolest, što povećava relativni rizik

osam puta u odnosu na žene bez takve obiteljske povijesti. Kod pacijentica s obiteljskom predispozicijom rak dojke često se otkriva u ranijoj dobi i često je prisutan na obje dojke. Identificirani su supresorski geni BRCA1 i BRCA2, koji su usko povezani s nasljednim oblicima raka dojke. Mutacija jednog ili oba ova gena značajno povećava vjerojatnost obolijevanja (2).

5.2.3. Starija životna dob i nerotkinje

Rana trudnoća i porođaj pružaju zaštitni učinak protiv raka dojke. Žene koje su prvi put rodile između 30. i 35. godine imaju četiri puta veći rizik od razvoja raka dojke u odnosu na žene koje su rodile između 20. i 25. godine. Iako veći broj porođaja također smanjuje rizik od raka dojke, njegov učinak je manji u usporedbi s utjecajem dobi pri prvom porođaju. Žene koje nisu nikad rodile imaju četiri puta veću učestalost raka dojke u usporedbi s onima koje su rodile (2).

5.2.4. Rana menarha i kasna menopauza

Žene koje su dobile prvu menstruaciju rano i ušle u menopauzu kasno suočavaju se s povećanim relativnim rizikom od razvoja raka dojke. Dulja izloženost estrogenima povećava rizik od nastanka raka dojke. Stoga, možemo zaključiti da ako žena dobije kasniju menarhu, rano uđe u menopauzu, ima ranu prvu trudnoću i veći broj trudnoća, dolazi do smanjenja izloženosti estrogenima, što smanjuje vjerojatnost razvoja raka dojke (2).

5.2.5. Zračenje

Izloženost ionizirajućem zračenju povećava rizik od raka dojke, osobito kod žena ispod 40 godina. Upotrebljava se u dijagnostičke i terapijske svrhe. Mlađe žene su osjetljivije i izloženije većem riziku pri istoj količini ionizirajućeg zračenja (2).

5.2.6. Pretilost

Postoji pozitivan odnos između prekomjerne tjelesne mase i rizika od raka dojke kod žena u postmenopauzi. Patofiziološki, ovaj rizik je povezan s povećanom izloženošću estrogenima, koji se u postmenopauzi pretežno proizvode u masnom tkivu putem aromataznog sustava (2).

5.2.7. Kontraceptivne pilule

Kontraceptivne pilule slabo se povezuju s razvojem raka dojke. Međutim, žene koje su koristile kontraceptivne pilule prije 25. godine života i to dulje vrijeme imaju dokazano povećan rizik od razvoja raka dojke (2).

5.2.8. Hormonska nadomjesna terapija

Postmenopauzalne žene koje koriste hormonsku nadomjesnu terapiju izložene su većem riziku nastanka raka dojke. Prije donošenja odluke o ovoj terapiji potrebno je procijeniti omjer koristi i potencijalnih štetnih učinaka (2).

5.2.9. Dijagnoza benignih parenhimatoznih bolesti dojke

Pravovremena dijagnoza i redovite kontrole ključne su za upravljanje dobroćudnim bolestima dojke. Atipična duktalna hiperplazija kao benigno oboljenje povećava rizik od razvoja maligniteta. Druge benigne bolesti parenhima dojke poput sklerozirajuće adenoze i papiloma također povećavaju rizik od malignog oboljenja, ali u manjoj mjeri (2).

6. KLINIČKA SLIKA

Rak dojke najčešće se manifestira kao kvržica u dojci i obično je bezbolna. Međutim, 90 % masa u dojci su benigne prirode, kao što su fibroadenomi, ciste i fibrocistične promjene. Rak dojke može se manifestirati kao:

- Čvor u dojci i/ili aksili, koji može biti tvrd, nepomičan, nepravilnog oblika ili fiksiran
- Oteklina dojke ili promjene u obliku i veličini
- Promjene na koži uključujući crvenilo, udubljenje, utisnute tragove, ulceraciju i kožu nalik narančinoj kori
- Promjene na bradavici poput uvlačenja, promjene kože ili iscjetka

Iako je vrlo česta, bol u dojci bez drugih simptoma rijetko je znak raka dojke (10).

7. DIJAGNOSTIČKI POSTUPCI

7.1. Anamneza

Rak dojke najčešće se prepoznaje kao pojedinačni, bezbolan, tvrd čvor koji je nejasno ograničen u odnosu na okolno tkivo. Više od 90 % žena same primjećuju ovu promjenu i zbog toga se upuštaju u liječnički pregled. Temeljita anamneza ključna je za razlikovanje malignog tumora od drugih bolesti dojke. Informacije o uvlačenju bradavice, osobito trajanje tog simptoma, izuzetno su važne za dijagnozu. Također, pojava iscjetka iz bradavice, njegov izgled i posebno prisutnost krvi, zahtijevaju detaljnu evaluaciju pacijentice (11).

Posebna pažnja treba se posvetiti obiteljskoj povijesti u vezi s malignim bolestima. Za dijagnozu su ključni podaci o prethodnim bolestima dojke i kirurškim zahvatima na njima. Izuzetno važni su i podaci o menstrualnom ciklusu i porođajima (11).

Svi navedeni podaci su važni za procjenu rizika od raka dojke kod pacijentica, kako bi se one mogle razlikovati od drugih pacijentica i imati češće kontrole ili dodatne dijagnostičke pretrage (11).

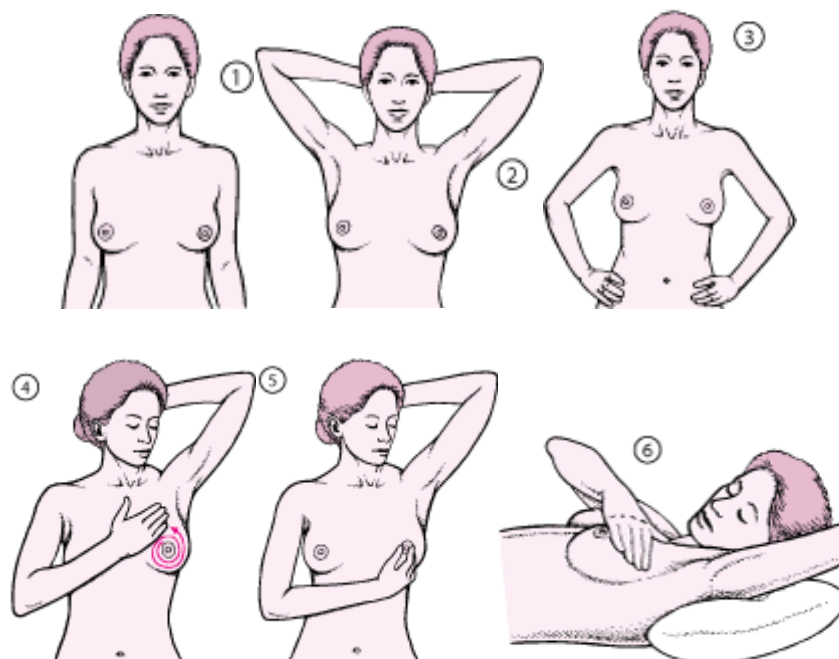
7.2. Inspekcija i palpacija

Inspekcija može pružiti vrijedne kliničke informacije o naravi bolesti. Tijekom inspekcije bolesnica treba biti u vertikalnom položaju, bez gornjeg dijela odjeće i opuštena. Dojke se proučavaju iz različitih kutova. Inspekciju treba obaviti i pri podignutim rukama bolesnice, a potom i pri napetim prsnim mišićima. Pažnja se posvećuje veličini, obliku, asimetriji dojki i bradavica te boji kože i potkožnom venskom crtežu. Inspekcijski nalazi u ranim stadijima raka dojke najčešće su uredni, osim kod Pagetove bolesti. Uvučena bradavica ili deformirana areola mogu ukazivati na dijagnozu raka dojke, iako te promjene mogu biti uzrokovane i drugim patološkim procesima. Izbočenja ili uvlačenja kože na ograničenim područjima često su indikatori raka dojke. Ulceracije tumora i koža s izgledom narančine kore ukazuju na uznapredovali stadij raka (11).

Palpacija je ključna metoda kliničkog pregleda dojki. Počinje širokim kružnim pokretima dlanova otisnutih na dojku, nakon čega se prstima detaljno palpira dojka dok je pacijentica blago nagnuta prema naprijed, s relaksiranim mišićima. Ispitivanje se ponavlja u horizontalnom položaju i s eleviranim rukama jer promjena položaja može olakšati otkrivanje određenih znakova bolesti. Palpacijom se procjenjuju veličina, oblik, površina, granice prema okolnom tkivu, konzistencija, bolnost i položaj tumora u dojci. Ako pacijentica sama otkrije tumor, traži se da ga lokalizira, a pregled počinje zdravom dojkom. Lokacija tumora određuje se prema kvadrantima dojke i položaju u odnosu na kazaljku na satu te udaljenosti od areole bradavice (11). Statistički, gornji vanjski kvadrant najčešće je mjesto zloćudnog procesa, dok je najrjeđe pogođen donji unutarnji kvadrant dojke (9). Također se procjenjuje pomičnost tumora prema koži i podlozi, koristeći različite tehnike poput nabiranja kože ili podizanja nabora. Pregled se nadopunjuje palpacijom pazušnih, supraklavikularnih i infraklavikularnih udubina, gdje se traže promjene u limfnim čvorovima. Istim postupkom palpiraju se i lateralne strane vrata. Karcinomatozno zahvaćeni limfni čvorovi opisani su kao tvrde, okrugle tvorbe veličine zrna kukuruza do ploda trešnje. Cijeli pregled se preporučuje provoditi i u ležećem položaju radi potpune procjene (11). Preglede je najpoželjnije izvoditi tjedan dana nakon menstruacije zbog minimalne hormonske stimulacije u tom periodu (9).

7.3. Samopregled dojki

Tehnika izvođenja samopregleda dojki obuhvaća dvije pozicije ispitanica. Prvo, žena u stojećem položaju pred ogledalom provjerava simetričnost i pokretljivost dojki podižući ruke iznad glave. Zatim slijedi pregled suprotnom rukom u smjeru kazaljke na satu te se pretražuju pojedine regije dojki pritiskanjem kože i potkožnog tkiva između palca i kažiprsta (12). Nježnim pritiskom na područje oko bradavice pokušava se dobiti iscjedak iz bradavice. Drugi korak je pregled u ležećem položaju s desnom rukom podignutom iznad glave, pri čemu se desna dojka sustavno pregledava u smjeru kazaljke na satu. Nakon toga slijedi po istom principu pregled lijeve dojke. Samopregled dojki obavezno treba završiti s pregledom pazušnih jama. Žene koje odluče redovito pregledavati svoje dojke trebale bi to činiti u isto vrijeme svaki mjesec (10). Za žene koje imaju menstruaciju, idealno vrijeme je 2-3 dana nakon završetka menstruacije, kada su dojke manje osjetljive i otečene. Žene u postmenopauzi mogu odabrati bilo koji lako pamtljiv dan u mjesecu, poput prvog dana (12).



Slika 2. Samopregled dojke (12)

7.4. Mamografija

Mamografija je ključna metoda za otkrivanje i dijagnosticiranje raka dojke, s ciljem omogućavanja ranog liječenja, poboljšanja preživljavanja i smanjenja potrebe za agresivnim tretmanima. Može se izvoditi kao screening (probir) ili dijagnostička mamografija (13).

Screening (probir) mamografija provodi se periodički (svake 1, 2 ili 3 godine) kako bi se otkrio rak dojke prije nego što postane simptomatski. Obično se izvodi od dobi od 40-50 godina do oko 70-75 godina, prema nacionalnim ili regionalnim programima. Europske smjernice preporučuju interval od 2 godine za žene između 50 i 70 godina. Žene s obiteljskom poviješću raka dojke trebaju početi ranije s periodičnim snimanjem, uz dodatne moguće pretrage poput MRI s kontrastom (13).

Dijagnostička mamografija izvodi se kod žena s kliničkim simptomima kao što su kvržice, iscjedak iz bradavice ili promjene u koži dojke. Ova vrsta mamografije omogućuje brzu procjenu i daljnje pretrage ako je potrebno. Standardne su kranio-kaudalna (CC) i medio-lateralna kosa (MLO) projekcija. U nekim slučajevima dodatni prikazi i postupci mogu biti potrebni. Mamografija se izvodi pomoću rendgenske jedinice koja zahtijeva kompresiju dojke od 5-10 sekundi za kvalitetne slike uz minimalnu dozu zračenja. Žene moraju ukloniti sve strane

predmete i stajati uspravno. Kompresija može uzrokovati bol ili nelagodu, ali je važna za dobivanje kvalitetnih slika. Cijeli postupak traje oko 5-10 minuta. Rezultati se analiziraju od strane radiologa, a žene se obavještavaju putem pisma ako su rezultati normalni. Ako se nađu sumnjive promjene, provodi se dodatna procjena i priprema pisani izvještaj s preporukama za daljnje korake. Mamografija je esencijalna za rano otkrivanje raka dojke i može značajno poboljšati ishod liječenja, a preporučuje se korištenje digitalne mamografije zbog svojih prednosti u kvaliteti slike i smanjenju zračenja (13).

7.5. Ultrazvučni pregled dojki

Ultrazvuk dojki je metoda koja koristi ultrazvučne valove kako bi prikazala strukture tkiva dojke. Ova metoda je potpuno bezbolna i ne koristi ionizirajuće zračenje. Ultrazvučni pregled je osobito pogodan za mlađe žene s većom gustoćom dojki. Uz pregled dojki preporučuje se i ultrazvučni pregled aksilarne regije radi procjene mogućeg zahvaćanja limfnih čvorova. Ultrazvuk dojki indiciran je kod simptoma kao što su oticanje ili crvenilo dojke, isjedak iz bradavice, prisutnost kvržica kod žena ispod 40 godina te kod otkrivanja sumnjivih tvorbi na mamografiji ili magnetskoj rezonanci (14).

7.6. Magnetska rezonancija dojki

Magnetska rezonancija (MR) dojke prvenstveno se upotrebljava kao dopunski alat za pregled dojki uz mamografiju ili ultrazvuk. MRI dojke se najčešće koristi kod žena kojima je već dijagnosticiran rak dojke kako bi se odredila veličina tumora, provjerila prisutnost drugih tumora u dojci i provjerilo postojanje tumora u suprotnoj dojci. Za određene žene s visokim rizikom od raka dojke preporučuje se MRI u kombinaciji s godišnjom mamografijom. MRI može dati neke lažno pozitivne rezultate, što znači više testova i/ili biopsija za pacijenticu. Stoga, iako je MRI dojke koristan za žene s visokim rizikom, rijetko se preporučuje kao test probira kod žena s prosječnim rizikom od raka dojke. Također, MRI dojke ne prikazuje naslage kalcija, poznate kao mikro-kalcifikacije, koje mogu biti znak raka dojke (15).

DCIS (duktalni karcinom in situ) na mamogramu obično se prepoznaje po prisutnosti mikrokalifikacija. Tumor unutar terminalnih duktalnih jedinica i kanala prerasta svoju opskrbu

krvlju, prolazi kroz nekrozu i kalcificira. MRI ne otkriva ove kalcifikacije. Međutim, pojačanje bez mase koje se vidi kod DCIS-a vjerojatno je uzrokovano gadolinijem koji prodire u kanale kroz oštećenu bazalnu membranu zbog aktivnosti proteaza koje proizvode tumorske stanice. Stoga MRI može zapravo detektirati klinički relevantnije lezije visokog stupnja. Nisko stupanjski DCIS koji se lako otkriva na mamogramu može biti propušten na MRI. S druge strane, 10-15% DCIS-a koji se ne kalcificira može biti propušten na mamogramu, ali otkriven na MRI (15).

7.7. Biopsija dojke

Biopsija dojke predstavlja jednu od najpouzdanijih i najpreciznijih dijagnostičkih tehnika za identifikaciju abnormalnosti u dojci. Može se izvesti na dva načina: aspiracijskom biopsijom s finom iglom (engl. *fine-needle aspiration* -FNA) i otvorenom ili ekscizijskom biopsijom. Biopsijom se dobiva uzorak tkiva za patohistološku analizu. Kvaliteta uzorka i konačni ishod biopsije ovise o vrsti prikupljenog materijala, preciznosti lokacije, korištenoj metodi biopsije i iskustvu osobe koje provodi postupak. Prije nego što se izvrši biopsija čvorova koji se ne mogu napipati, posebno kod žena s većim dojkama, potrebno je izvršiti markaciju promjene. Markacija je postupak prostorne lokalizacije promjene pod kontrolom ultrazvuka. Promjena se označava iglom s kukicom na vrhu, dok se vrh igle zadrži na željenom položaju. Odluka o potrebi za biopsijom dojke donosi se na temelju fizikalnog pregleda ili mamografskih nalaza. Prednost kirurške biopsije je mogućnost uklanjanja cijelog patološkog procesa u dojci, što može imati terapijske implikacije kod određenih oblika neinvazivnog raka. Aspiracijske metode biopsije vođene ultrazvukom, mamografijom ili magnetskom rezonancom, omogućuju vrlo visoku preciznost u identifikaciji lezija u više od 90 % slučajeva. Konačna dijagnoza raka dojke i izbor o odgovarajućem operativnom zahvatu trebaju se temeljiti na histološkom nalazu (9).

8. PATOLOGIJA

Većina karcinoma dojke su adenokarcinomi, pri čemu 85% slučajeva adenokarcinoma nastaje iz kanalića dojke, a 15% iz lobularnog epitela. Duktalna patologija varira od duktalnog karcinoma in situ do invazivnih karcinoma koji su se proširili izvan bazalne membrane u susjedni parenhim dojke. Ostali oblici raka dojke uključuju Pagetovu bolest dojke, upalne karcinome dojke i papilarne karcinome. Sarkomi, kao što su maligni filodi i angiosarkomi, rijetki su. Tumorigeneza nastaje kao rezultat disregulacije putova koji kontroliraju proliferaciju stanica i apoptozu. Prisutnost ili odsutnost estrogenskih receptora, progesteronskih receptora i receptora ljudskog epidermalnog faktora rasta 2 na stanicama raka dojke važni su u određivanju mogućnosti liječenja (16).

Klasifikacija raka dojke:

Neinvazivni (neinfiltrativni) karcinom:

1. Intraduktalni (DCIS)
2. Intraduktalni papilarni
3. Lobularni in situ (LCIS).

Invazivni karcinom:

1. Invazivni duktalni (80%)
2. Lobularni (10%)
3. Medularni (2%)
4. Mucinozni (2%)
5. Pagetova bolest (1%)
6. Tubularni (2%)
7. Invazivni papilarni. (1%)
8. Ostali rijetki tumori (2%) (7)

1. Duktalni karcinom in situ

Duktalni karcinom in situ (DCIS) je neinvazivni oblik raka dojke i istodobno je prisutan čak u 80 % slučajeva invazivnog karcinoma dojke. Povezan je s povećanim rizikom od lokalnog recidiva nakon operacija očuvanja dojke. Njegova učestalost raste zbog raširene uporabe mamografskog probira. Predstavlja nekoliko izazova u dijagnostici i upravljanju djelomično zbog svog relativno indolentnog ponašanja (17). Definira se kao rast epitelnih stanica koje izgledaju kao zloćudne stanice unutar kanalića dojke. Najčešće pogađa žene u dobi između 40 i 60 godina. Kod većine žena intraduktalna žarišta ne izazivaju promjene koje su vidljive makroskopski te se ne mogu napipati prilikom fizikalnog pregleda. Takvi tumori obično se otkrivaju slučajno, tijekom mamografije ili biopsije dojke. Prognoza je odlična kod žena koje su kirurški uklonile ovakav oblik tumora (18).

2. Lobularni karcinom in situ

Klasični LCIS (LCIS) obično je slučajni nalaz u biopsiji jezgre dojke iglom ili uzorku kirurške ekscizije koji cilja drugu leziju. Povećana učestalost LCIS-a vjerojatno je posljedica povećane upotrebe mamografskog probira i biopsije mamografski neodređenih ili sumnjivih lezija. Analiza incidencije specifična za dob otkrila je da je veličina porasta bila najveća među ženama u dobi od ≥ 50 godina, dobnoj skupini koja će najvjerojatnije sudjelovati u rutinskom mamografskom pregledu. LCIS je multicentričan u 60-80% pacijenata i bilateralan u 20-60%. LCIS je proliferacija sa središtem u terminalnim duktalnim lobularnim jedinicama, a sastoji se od neoplastičnih stanica koje ispunjavaju i šire većinu acinusa (19). Kod trećina žena će se razviti u invazivni karcinom koji može biti lobularnog ili duktalnog tipa (18).

3. Duktalni invazivni karcinom dojke

Invazivni duktalni karcinom dojke nastaje iz epitela terminalnih kanalića koji ulazi u lobule dojke. Većina tumora identificira se palpacijom ili mamografskim pregledom. Obično su slabo definirani u odnosu na okolno tkivo, a u uznapredovalim slučajevima može doći do prijanjanja uz prednju stijenku prsnog koša te do uvlačenja kože i bradavice. Nalazi mamografije obuhvaćaju povećanu gustoću i promjene s nepravilnim rubovima, a kod uznapredovalih stanja vidljive su i tumorske mase nepravilnog oblika (18).

4. Lobularni invazivni karcinom

Lobularni invazivni karcinom je specifičan tip invazivnog karcinoma dojke koji se najvjerojatnije razvija u terminalnoj duktulo-lobularnoj jedinici. Često je povezan s lobularnim karcinomom in situ i sastoji se od sitnih nekohezivnih stanica raspršenih u vezivnoj stromi, koje mogu tvoriti jednoredne tračke. Predstavlja otprilike 10% svih invazivnih karcinoma, a povećanje broja slučajeva kod žena starije dobi od 50 godina dovodi se u vezu s rastom broja korisnica hormonske terapije. Kod većine žena se prezentira s palpabilnom tumorskom tvorbom. Tumor često ima tendenciju pojavljivanja u obje dojke. Također, pokazuje sklonost multicentričnom pojavljivanju u istoj dojci (18).

5. Pagetova bolest bradavice

Pagetova bolest bradavice je posebna vrsta dukalnog karcinoma koji se razvija u glavnim izvodnim kanalićima dojke i širi se prema koži, sekundarno zahvaćajući kožu. Zbog zahvaćanja kože fisurama i ulceracijama, Pagetova bolest bradavice ima sličan izgled kao dermatološke bolesti. Detaljna istraživanja jasno su pokazala da je prisutan neinvazivni ili invazivni oblik dukalnog karcinoma dojke kada je koža zahvaćena. Oko 30-40% pacijentica već ima metastaze u trenutku postavljanja dijagnoze (18).

6. Medularni karcinom

Medularni karcinom dojke je tumor s jasnim granicama koji je na palpaciju mekan zbog odsutnosti dezmodoplastične reakcije. Na mamogramu izgleda kao jasno ograničena tvorba te se može zamijeniti za benignu leziju. Ovaj tumor ima nešto bolju prognozu u usporedbi s invazivnim duktalnim ili lobularnim karcinomom (18).

7. Mucinozni karcinom

Mucinozni (koloidni) karcinom je tumor koji se odlikuje stvaranjem velike količine sluzi, unutar koje su prisutne manje ili veće skupine tumorskih stanica. Ovaj polako rastući tumor čini oko 2% svih tumora dojke i najčešće se javlja kod starijih žena, s prosječnom dobi od oko 60 godina. U usporedbi s invazivnim duktalnim karcinomima, ovi tumori imaju bolju prognozu i rijetko metastaziraju u pazušne limfne čvorove (18).

8. Tubularni karcinom dojke

Tubularni karcinom dojke je rijedak oblik invazivnog karcinoma s izuzetno povoljnom prognozom. Ovaj tumor se sastoji od tubula obloženih jednim slojem atipičnih kubičnih epitalnih stanica, okruženih vezivnim stromalnim tkivom. Obično se javlja kod žena starije dobi u usporedbi s invazivnim karcinomima duktalnog tipa te je često mali i rijetko zahvaća limfne čvorove. Tumor ima izuzetno dobru prognozu, a povratak bolesti je rijedak (18).

9. Invazivni papilarni karcinom

Invazivni papilarni karcinom je rijedak oblik raka dojke koji se obično razvija u većim izvodnim kanalima. Sastoji se od papilarnih izraslina koje rastu u lumen kanala i invazivne komponente koja prodire u okolno tkivo. Ovaj tumor karakterizira krvarenje iz bradavice, što može nalikovati na benigni papilom. Međutim, tumorske stanice prodiru u okolno tkivo i formiraju mase koje se ne razlikuju od drugih invazivnih karcinoma (18).

8.1. Klasifikacija tumora dojke

U modernoj molekularnoj patologiji visokoučinkoviti probir biomarkera pružio je vrlo željeno objašnjenje za heterogenost karcinoma dojke. Ova metoda omogućuje identifikaciju biomarkera –estrogenskih receptora (ER), progesteronskih receptora (PR) i humanog epidermalnog faktora rasta 2 (HER2) –koji kategoriziraju karcinom dojke u pet podtipova: luminalni A i B, HER2 pozitivni, trostruko negativni ili bazalni (BL) i normalni karcinom dojke. Stratifikacija karcinoma dojke pomaže u ubrzavanju prognoze i odabiru odgovarajućeg liječenja (20).

Tablica 1. Podtipovi karcinoma dojke (<http://www.esmo.org>)

PODTIP	SUROGATNA DEFINICIJA	ODLIKE
Luminal A-like	Luminalni A	<ul style="list-style-type: none"> ER pozitivan HER2 negativan Ki67 nizak PgR visok Niski molekularni rizik (ako je dostupno učiniti)
Luminal B-like	Luminalni B (HER2 negativan)	<ul style="list-style-type: none"> ER pozitivan HER2 negativan Ili Ki67 visok ili PgR nizak Visoki molekularni rizik (ako je dostupno učiniti)
	Luminalni B (HER2 pozitivan)	<ul style="list-style-type: none"> ER pozitivan HER2 pozitivan Bilo koja vrijednost Ki67 Bilo koja vrijednost PgR
HER2 prekomjerno izražen	HER2 pozitivan (ne-luminalan)	<ul style="list-style-type: none"> HER2 pozitivan ER i PgR negativni
Basal-like	Trostruko negativan (duktalni)	<ul style="list-style-type: none"> HER2 negativan ER i PgR negativan

Patohistološki nalaz operativnog materijala treba sadržavati: vrstu operativne procedure, dimenzije uzorka tkiva dojke, broj i lokaciju tumora u uzorku, histološki tip tumora, histološki stupanj maligniteta, postotak neinvazivne komponente, status receptora za estrogen, progesteron i HER2 receptora, Ki-67 marker proliferacije, prisutnost perineuralne i limfovaskularne invazije, te imunofenotip tumora (I, A) (21).

Konačna patohistološka dijagnoza treba biti postavljena u skladu s klasifikacijom Svjetske zdravstvene organizacije i TNM klasifikacijom (engl. *Tumor Node Metastasis*) (21). T označava veličinu tumora, N prisutnost metastaza u regionalnim limfnim čvorovima, a M prisutnost metastaza na udaljenim mjestima (2).

Tablica 2. Stadiji karcinoma dojke (<https://poliklinika-harni.hr/ginekologija/pregled/stadiji-karcinoma-dojke>)

TNM	Promjene Na Dojki
Tis	Ca in situ.
T1	Karcinom dojke
T1a	Karcinom dojke
T1b	Karcinom dojke > 0,5 cm - 1 cm.
T1c	Karcinom dojke > 1 cm - 2 cm.
T2	Karcinom dojke > 2 cm - 5 cm.
T3	Karcinom dojke > 5 cm.
T4	Prisutnost plućnih metastaza s ili bez sigurne prisutnosti tumora u genitalnom području.
T4a	Karcinom dojke koji se širi na stijenku toraksa.
T4b	Karcinom dojke koji zahvaća kožu: edem kože/ulceracije/satelitski čvorici na koži.
T4c	T4a + T4b
T4d	Karcinom dojke s upalnim promjenama.
N1	Povećani, pokretni aksilarni limfni čvorovi.
pN1	postoperativni nalaz: povećani pokretni aksilarni limfni čvorovi.
pN1a	postoperativni nalaz: mikrometastaze
pN1b	postoperativni nalaz: makrometastaze i 1-3 limfna čvora > 0,2 - < 2 cm; ili ≥ 4 limfna čvora >0,2 - < 2cm; ili zahvaćena kapsula limfnih čvorova < 2 cm ili limfni čvorovi ≥ 2 cm.
N2	Fiksirani aksilarni limfni čvorovi
pN2	Postoperativni nalaz: fiksirani aksilarni limfni čvorovi
N3	Zahvaćeni limfni čvorovi duž a.mammaria int.
pN3	Postoperativni nalaz: zahvaćeni limfni čvorovi duž a.mammaria int.
M	Udaljene metastaze.

8.2. Prognostički i prediktivni čimbenici

Prognostički faktori određuju prognozu i šanse za izlječenje pacijentice. Glavni prognostički faktori za rak dojke uključuju veličinu tumora, nivo malignosti, proliferacijski indeks Ki-67, pojavu metastaza u aksilarnim limfnim čvorovima, status receptora hormona, dob pacijentice i HER-2 status. Prediktivni parametri odnose se na vjerojatnost da će tumor reagirati na specifični tretman. Glavni prediktivni parametri uključuju status hormonskih receptora i HER-2 status. Cilj liječenja lokaliziranog raka dojke je potpuno izlječenje pacijentice, dok se kod metastatskog raka dojke nastoji produžiti život i poboljšati njegova kvaliteta. Precizna dijagnoza je neophodna prije početka terapije (2).

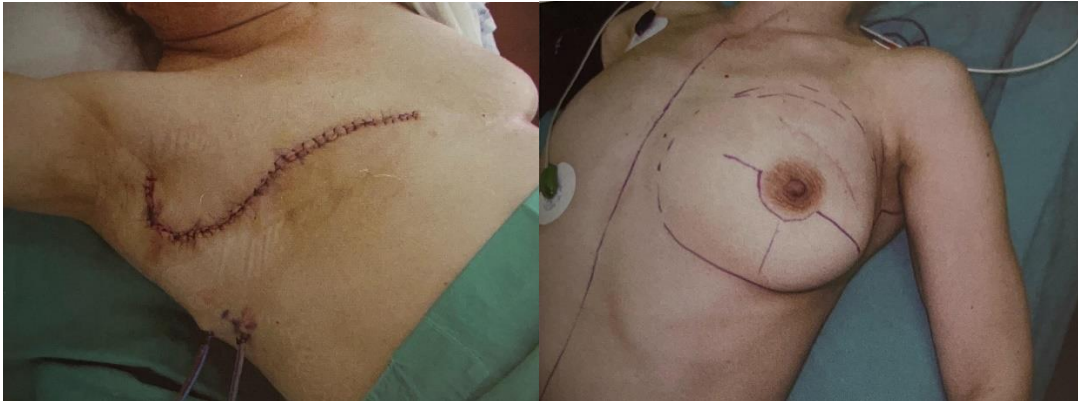8. LIJEČENJE

Plan liječenja određuje multidisciplinarni tim koji se temelji na karakteristikama bolesti, prediktivnim i prognostičkim faktorima, kao i osobnim obilježjima i željama pacijentice. U multidisciplinarni tim su uključeni kirurg, onkolog, radiolog, patolog, klinički medicinski specijalisti, psiholog, fizioterapeut te genetičar. Liječenje se temelji na dijagnostičkim nalazima, ali obično se sastoji od kombinacije kirurškog zahvata, radioterapije, kemoterapije, ciljanih terapija (poput trastuzumaba i pertuzumaba) i endokrinih terapija (16).

Ciljevi kirurškog zahvata su uklanjanje raka, dobivanje patološkog stupanja i postizanje dobrih postoperativnih estetskih rezultata. Kirurško liječenje se dijeli na poštudne (lumpektomija, kvadrantektomija, djelomična mastektomija ili segmentalna mastektomija) i radikalne zahvate (mastektomija) (2). Operacija očuvanja dojke, kao što je široka lokalna ekscizija, uključuje resekciju tumora i okolnog ruba makroskopski zdravog tkiva, koje se histološki ispituje na prisustvo invazivnih stanica. Strogo se preporuča radioterapija nakon operacije očuvanja dojke kako bi se smanjio rizik od ponovne pojave bolesti. Alternativni kirurški pristup je mastektomija, koja se nudi kada operacija očuvanja dojke nije moguća zbog čimbenika tumora poput visokog omjera tumora i veličine dojke, kada je radioterapija kontraindicirana, kada bi se postigli loši estetski rezultati ili zbog izbora pacijenta. Stope recidiva (10-15%) i ishodi preživljenja slični su za obje metode. Pacijentice pozitivne na BRCA1 ili 2 gene često se savjetuju o mogućnosti radikalnijeg kirurškog zahvata, poput jednostrane ili moguće kontralateralne mastektomije koja smanjuje rizik. Za mase koje nisu podložne kirurškoj intervenciji može se koristiti neoadjuvantna kemoterapija s primarnim ciljem da se lokalno uznapredovale mase učine resektabilnima. Neoadjuvantna kemoterapija također se koristi u drugim slučajevima ovisno o biologiji tumora ili ako postoje lokalno uznapredovale značajke u vrijeme dijagnoze (16).

Ako prije operacije ne postoji sumnja na zahvaćenost aksilarnih limfnih čvorova, radi se biopsija sentinel limfnih čvorova, koja uključuje injekciju intraoperativne boje i/ili radionukleotida u areolu. Sentinel čvorovi, prvo mjesto limfne drenaže, identificiraju se prema upotrebi boje i ispituju na prisutnost metastaza. Pacijenti kod kojih je biopsija sentinelnih limfnih čvorova pozitivna mogu potom imati disekciju aksilarnih limfnih čvorova kako bi se odredila prognoza pacijenta i daljnje liječenje te kako bi se ograničilo širenje limfnih stanica. Disekcija aksilarnih limfnih čvorova nosi do 14% rizika od nastanka limfedema gornjih udova.

Pacijenticama koje se podvrgavaju mastektomiji obično se nudi prilika za trenutačnu ili odgođenu rekonstrukciju dojke. To može biti autologno (na temelju tkiva), na temelju implantata ili kombinacija oba pristupa. Pristup koji se poduzima trebao bi uzeti u obzir komorbiditete pacijenta, oblik dojke i tijela, očekivanja, želje i učinak potencijalnih adjuvantnih tretmana (16).



Slika 3. Prikaz radikalne operacije (lijevo) te poštedne operacije (desno) (2).

Adjuvantna sustavna terapija ima za cilj iskorijeniti mikrometastaze koje se mogu razviti u metastatsku bolest. Terapijski odabir određen je stratifikacijom rizika, koja je uvjetovana opterećenjem bolesti (broj pozitivnih limfnih čvorova i veličina tumora) i biologijom tumora (uključujući stupanj, status hormonskih receptora i status receptora humanog epidermalnog faktora rasta 2). Adjuvantna radioterapija provodi se kako bi se smanjila stopa recidiva raka i provodi se ili nakon operacije očuvanja dojke ili nakon mastektomije ako postoje visokorizične karakteristike, kao što je zahvaćenost više limfnih čvorova. Bolesnici s tumorima pozitivnim na receptore ljudskog epidermalnog faktora rasta 2 primaju dodatnu biološku terapiju korištenjem monoklonska protutijela protiv receptora humanog epidermalnog faktora rasta 2 ili druge lijekove za koje se zna da ciljano djeluju na receptor ljudskog epidermalnog faktora rasta 2. Međutim, ove biološke terapije su kardiotoksične, stoga pacijenti koji ih primaju moraju biti podložni praćenju funkcije srca (16).

Endokrina terapija preporučuje se pacijenticama s tumorima pozitivnim na estrogenske receptore, što dovodi do 30% smanjenja godišnje smrtnosti od raka dojke u prvih 15 godina. Kod pacijenata s pozitivnim estrogenskim receptorima, prvi korak je prestanak hormonske

terapije, kao što su kontracepcijske pilule i hormonska nadomjesna terapija. Inhibitori aromataze, kao što je anastrozol, sprječavaju perifernu proizvodnju estrogena inhibicijom aromataze i koriste se kod pacijentica u postmenopauzi jer su lijekovi koji inhibiraju aromatazu neučinkoviti ako jajnici i dalje proizvode estrogen. Tamoksifen, selektivni modulator estrogenskih receptora, djeluje tako da blokira učinak estrogena na tkivo dojke i pretežno se koristi kod žena u predmenopauzi. Selektivni modulatori estrogenskih receptora mogu povećati rizik od venske tromboembolije i karcinoma maternice, dok inhibitori aromataze mogu ubrzati osteopeniju i osteoporozu te zahtijevaju procjenu mineralne gustoće kostiju prije početka (16).

Neoadjuvantna kemoterapija se sve više koristi za lokalno uznapredovale i velike lezije dojke, s ciljem smanjenja i deeskalacije tumora prije kirurške intervencije. Neoadjuvantna kemoterapija se izrazito preporučuje kod trostruko negativnog raka dojke i kada su tumori pozitivni na receptor humanog epidermalnog faktora rasta 2 jer često dobro reagiraju na ovu terapiju. Štoviše, neoadjuvantna kemoterapija omogućuje kliničarima da procijene osjetljivost liječenja i prema tome prilagode postoperativnu adjuvantnu terapiju (16).

9. RADIOTERAPIJA

9.1. Uvod u radioterapiju

Ionizirajuće zračenje se izvorno upotrebljavalo u dijagnostičke svrhe za dobivanje radiografskih snimaka unutrašnjosti ljudskog tijela. Kvaliteta dobivene slike ovisila je o brojnim čimbenicima kao što su energija zračenja, metode obrade, materijal na kojem je slika snimljena te količina energije apsorbirane u različitim organima tijela. Prijenos energije iz snopa zračenja do biološkog sustava i analiza učinaka te interakcije postali su osnova radijacijske onkologije. Epilacija (gubitak dlačica) i eritem (crvenilo kože) bili su najočitiji biološki učinci zračenja tijekom ranih dijagnostičkih postupaka, a bili su prvenstveno rezultat velike količine energije apsorbirane u koži. Ovi kratkoročni učinci izazvani zračenjem potakli su radiologe da prošire primjenu zračenja na liječenje stanja koja variraju od relativno benignih bolesti do malignih bolesti (23). Wilhelm Röntgen 1895. godine je otkrio X-zrake. Emil Grubbe je prvi put primijenio ionizirajuće zračenje u svrhu liječenja dublje lezije u siječnju 1896. godine, kada je ozračio ženu s lokalno uznapredovalim rakom dojke. Koristio je nedostatne energije zračenja koje bi danas imale efekt terapije površinskog karcinoma kože (24). U siječnju 1902. godine Skinner je liječio ženu s dijagnozom malignog fibrosarkoma. Nakon 7 godina od prve primjene zračenja žena je bila slobodna od bolesti i smatrana je izliječenom. Interes za terapiju zračenjem rastao je s vremenom. Razvoj sofisticiranije opreme, dublje razumijevanje učinaka ionizirajućeg zračenja, prepoznavanje odnosa između vremena i doze te brojna druga medicinska otkrića potaknuli su rast interesa za terapiju zračenjem. To je naposljetku dovelo do razvoja zasebne medicinske specijalnosti – radioterapije (23). Tijekom 1960-ih godina počeli su se primjenjivati megalonski linearni akcelerator i kobaltni snop. Oko dvadeset godina kasnije planiranje radioterapije se izvodi pomoću dvodimenzionalnog, a kasnije pomoću trodimenzionalnog plana. Kao rezultat, smanjila se stopa nuspojava radioterapije kao što su fibroza i edem dojke te štetnih učinaka na srce i pluća (24).

Radioterapija je metoda lokalnog onkološkog liječenja primjenom ionizirajućeg zračenja. Dijelimo ju na kurativnu i palijativnu radioterapiju. Cilj kurativne radioterapije jest izlječenje bolesnika, a provodi se radikalnim dozama zračenja. Kurativna radioterapija može biti neoadjuvantna (prije kirurškog zahvata), primarna (osnovno liječenje tumora) te adjuvantna (nakon kirurškog zahvata) (2).

Zračenje kao metoda liječenja može se primijeniti kod svih oblika karcinoma dojke, istovremeno ili ne s kirurškim zahvatom i/ili kemoterapijom. Planiranje radioterapije zahtijeva multidiscipliniran pristup i timski rad (25).

9.2. Fizikalne osnovne radioterapije

Visokoenergetsko elektromagnetno zračenje služi kao temelj za liječenje tumorskih vrsta i tkiva u radioterapiji. Terapijski učinak postiže se upotrebom x-zraka, gama fotona, visokoenergijskih elektrona te drugim visokoenergijskim česticama (protoni, neutroni) (2). Ionizirajuće zračenje je proces kada energija upadnog fotona nadvlada energiju vezanja elektrona u elektronskom omotaču atoma materije te posljedično dolazi do izbijanja elektrona iz elektronskog omotača. Posljedica takvog događaja su parovi naelektriziranih čestica -elektrona i pozitivnih iona (25). Moguća međudjelovanja fotona s atomima materije su: elastično raspršenje, Comptonovo raspršenje, fotoelektrični učinak, tvorba para, fotodezintegracija i transmisija (2).

Gama zrake i x-zrake su oblici elektromagnetskog zračenja i sličnih su karakteristika, a jedina razlika im je mjesto nastanka. X-zračenje nastaje kada se brzi, visokoenergetski elektroni, proizvedeni termionskom emisijom, sudare s posebno građenom metom. Tijekom tih sudara, elektroni predaju dio svoje energije meti, a preostala energija se oslobađa u obliku x-zraka. Gama zrake nastaju raspadom nestabilne jezgre (25). Nestabilna jezgra radioaktivnim raspadom nastoji prijeći u stabilno stanje, cijepajući se na jednostavnije dijelove ili izbacujući manje čestice. Pri tome se oslobađaju gama fotoni. X-zrake koje se koriste u radioterapiji imaju znatno veću energiju od onih koje se koriste u dijagnostici, zbog čega je nemoguće generirati spektre tako visokih energija u električnom polju rendgenske cijevi. Za radioterapijske svrhe elektroni se ubrzavaju radiovalovima u cijevi linearnih akceleratora (2).

Atenuacija snopa elektromagnetskog zračenja tijekom prolaska kroz materiju nastaje uslijed apsorpcije energije i disperzije zračenja. Difuzno zračenje predstavlja skretanje upadnog zračenja u neželjene smjerove. U radioterapiji apsorpcija zračenja proizvodi terapijske biološke učinke, dok difuzno zračenje uzrokuje neželjene posljedice. Intenzitet slabljenja snopa u odnosu na materijal proporcionalan je njegovoj debljini, atomskom broju i gustoći, dok je obrnuto proporcionalan energiji fotona (2).

Apsorbirana doza (D) označava količinu energije koju tvar apsorbira po jedinici mase. Mjeri se u džulima po kilogramu (J/kg) ili u grejima (Gy). U praksi se češće koristi jedinica centigrej (cGy), koja je jednaka 1/100 od greja (Gy). (2).

Ekvivalentna doza je umnožak apsorbirane doze i čimbenika kvalitete snopa (težinski koeficijent zračenja). Jedinica je sivert (Sv) (2).

Efektivna doza je umnožak ekvivalentne doze s tkivnim težinskim koeficijentom. Različita tkiva su različito senzitivna na istu dozu ionizirajućeg zračenja. Osjetljivija tkiva na zračenje jesu gonade i koštana srž, dok su tkiva mišića i kosti otpornija na zračenje. Ekvivalentna i efektivna doza uglavnom se rabe u planiranju zaštite od zračenja (2).

9.3. Radiobiološke osnove radioterapije

X i gama zrake uzrokuju stvaranje velikog broja brzih elektrona. Djelovanje ovih čestica može prouzročiti radiokemijska oštećenja deoksiribonukleinske kiseline (DNA) koja je kritična meta u stanici (18). Dva su osnovna načina oštećenja stanica apsorpcijom ionizirajućeg zračenja: izravni i posredni. Izravni učinci su vjerojatniji kada je riječ o zračenjima visokog linearnog transfera energije (LET), a to su neutroni i alfa čestice. Opisuje se kao direktan sudar ionizirajućeg zračenja s DNA pri kojem dolazi do ionizacije ili eksitacije njenih atoma, što pokreće niz fizikalnih i kemijskih reakcija koje dovode do biološkog oštećenja. Posredna oštećenja nastaju djelovanjem vrlo reaktivnih slobodnih radikala na biološki važne spojeve (2). Slobodni radikal je atom ili molekula koja sadrži jedan nesporeni elektron u svojoj vanjskoj ljusci, a nastaje interakcijom zračenja s drugim staničnim molekulama i atomima, posebice vodom koja čini 80% sastava stanice. Jedan od najvažnijih je hidroksilni radikal (OH⁻). Dvije trećine oštećenja kritičnih meta pod djelovanjem x i gama zračenja potječe od slobodnih radikala (25).

Pod utjecajem zračenja nastaju brojni lomovi u pojedinim lancima DNA. Dijelimo ih na jednostruke lomove (puknuće samo jednog lanca DNA heliksa) i dvostruke (puknuće oba lanca DNA heliksa). U normalnoj stanici prekidi jednog lanca brzo se popravljaju zahvaljujući suprotnom lancu koji pruža izvrsne smjernice za popravak. Ako DNA doživi prekid na oba lanca, ali na većoj udaljenosti jednog od drugoga, moguć je uspješan popravak, ali ako doživi dvostruki lom na istome mjestu, kromosom puca na dva dijela. Rezultat može biti smrt stanice, mutacija ili karcinogeneza (25).

Normalna tkiva značajno variraju u svojoj osjetljivosti na ionizirajuće zračenje. Tkiva koja su posebno osjetljiva na zračenje jesu koštana srž, leće oka i gonade. Neka tkiva pokazuju utjecaj zračenja u vremenskom rasponu od nekoliko sati do nekoliko dana pa ih klasificiramo kao tkiva koja rano reagiraju. To uključuje koštanu srž, jajnike, sjemenike, limfne čvorove, žlijezde, slinovnice, tanko crijevo, želudac, debelo crijevo, sluznicu usne šupljine, larinks, jednjak, arteriole, kožu, mjehur, kapilare i rodnicu. Sva tkiva mogu pokazivati kasne učinke ako su izložena dovoljno visokim dozama zračenja pa ih nazivamo kasnodazivim tkivima. Tu spadaju limfni sustav, tireoidna i paratireoidna žlijezda, dojke, kosti, hrskavica, gušterača, rodnica i žučni kanali. Oštećenja se manifestiraju u razdoblju od nekoliko tjedana do nekoliko mjeseci nakon izlaganja zračenju (25).

Maligne stanice se prema odgovoru na ionizirajuće zračenje samo neznatno razlikuju u usporedbi s normalnim stanicama. Pokazuju veću osjetljivost u istim fazama staničnog ciklusa. Većina njih uspijeva popraviti subletalna oštećenja ako postoji dovoljno dug period između dviju doza zračenja. Ovisno o periodu nakon zračenja, može doći do repopulacije proliferacijom kologenih stanica. Redistribucija stanica, kao funkcija njihovih različitih osjetljivosti u različitim fazama staničnog ciklusa, može se dogoditi i kod benignih i malignih stanica. Međutim, samo maligne stanice prolaze kroz reoksigenaciju nakon primjene ionizirajućeg zračenja (25).

U radioterapiji razlikujemo četiri radiobiološka principa koja se nazivaju „4R principima radioterapije“. 4R principi uključuju: popravak, presvrstavanje, repopulaciju i reoksigenaciju. Jedini način za utvrđivanje postojanja bilo kakvog procesa popravka oštećenja zračenjem je promatranje promjena u preživljavanju populacije stanica. Razlikujemo dva tipa popravka: popravak subletalnih oštećenja (PSO) i potencijalno letalnih oštećenja (PPLO). PSO se definira kao porast preživljenja stanica, kad se ukupna doza zračenja primjenjuje u dvije ili više manjih doza s određenim vremenskim razmakom između njih. PPLO se definira kao povećanje preživljenja stanica postignuto postupcima nakon zračenja. Prevrstavanje se događa zbog varirajuće osjetljivosti stanica u različitim fazama staničnog ciklusa. Stanice su najosjetljivije na zračenje u mitotskoj ili kasnoj G2 fazi. Ako se asinkrona populacija stanica izloži velikoj jedinstvenoj dozi zračenja, najveći broj preživjelih stanica nalazi se u otpornim fazama staničnog ciklusa - dolazi do svojevrstne sinkronizacije. Prilikom sljedeće doze zračenja, koja je isporučena neposredno nakon prve, dolazi do smanjenja učinkovitosti u odnosu na prvu dozu jer su stanice većinom u otpornim fazama. Primjenom druge doze zračenja nakon određene vremenske zadržke, stanicama se omogućuje da se prirodno asinkroniziraju pa se učinkovitost

druge doze povećava. Repopulacija predstavlja ponovni rast stanica preživjelih nakon primjene zračenja. Reoksigenacija podrazumijeva smanjeni zahtjev tumorskih stanica za kisikom nakon zračenja. Ovaj fenomen nastaje zbog smanjenja volumena tumora pa stanice koje su prethodno bile hipoksične prestaju biti takve. Oštećenja stanica nastala zračenjem kisik čini fiksiranim i nepopravljivim pa se stoga ubraja u senzibilizatore zračenja. Cilj frakcioniranja je spriječiti popravak i ponovni rast tumorskih stanica, stvoriti asinkronu populaciju reoksigeniranih tumorskih stanica koje su osjetljive na zračenje te omogućiti oporavak normalnih tkiva između doza zračenja (2).

9.4. Oblici frakcioniranja

Standardni način radioterapije se provodi tako da se pacijenti izlažu zračenju jednom na dan u istom periodu, pet dana u tjednu, s ukupnim trajanjem terapije od nekoliko tjedana, obično između 3 i 6 tjedana (2). Tijekom 1990-ih unutar kliničkih studija započelo se zračenje hipofrakcioniranim pristupom kojim su korištene veće dnevne doze od 2,5 do 3 Gy uz manji broj frakcija te smanjenu ukupnu dozu zračenja. Osim što hipofrakcionirano zračenje pruža isti kozmetički učinak kao standardni oblik zračenja, dugoročna praćenja pokazala su da ono također omogućava bolju kontrolu bolesti. Implementacijom hipofrakcioniranog oblika zračenja smanjeno je trajanje terapije zračenjem s 25 radnih dana na 15 radnih dana te je tako radioterapija postala dostupnija i prikladnija za pacijente (4). Osim navedenog hipofrakcioniranja, u radioterapiji postoji još načina frakcioniranja kao što su hiperfrakcioniranje, akcelerirano frakcioniranje, akcelerirano hiperfrakcioniranje. Hiperfrakcioniranje ima za cilj poboljšati kontrolu nad tumorom dok zadržava slične kasne učinke na zdrava tkiva. Iako trajanje zračenja ostaje isto kao kod standardnog pristupa, ukupna doza može biti veća jer se primjenjuju manje doze po pojedinačnoj frakciji (2-3 frakcije dnevno). U akceleriranom zračenju dvije ili više frakcija se isporučuju svaki dan, čime se skraćuje ukupno trajanje terapije. Akcelerirano hiperfrakcioniranje kombinira manju dozu po frakciji, povećanje broja dnevnih frakcija (veća ukupna doza) i skraćivanje trajanja tretmana (2)

9.5. Podjela radioterapije

Radioterapija se dijeli na vanjsku teleradioterapiju i unutarnju brahiterapiju. Uređaji i oprema za radioterapiju dijele se na: uređaje za vanjsku teleradioterapiju, uređaje za unutarnju brahiterapiju, sustave za planiranje radioterapije te uređaje za slikovno praćenje radioterapijskog procesa (CBCT i EPID) (2).

Brahiterapija je specifična vrsta radioterapije koja se sastoji od preciznog postavljanja radioaktivnih izvora direktno u ili uz tumor. Ova tehnika je indicirana za pacijente s različitim vrstama karcinoma. Ona je optimalno sredstvo za isporuku vrlo visokih doza zračenja na tumor. (26). Kako se intenzitet zračenja smanjuje kvadratom udaljenosti, ova tehnika u znatnoj mjeri pošteđuje okolno zdravo tkivo (25). Mnogi pacijenti zahtijevaju brahiterapiju kao primarni tretman ili kao dio njihove onkološke skrbi. Na temelju dokaza iz randomiziranih kontroliranih ispitivanja, brahiterapija je glavna indikacija: a) kao standard u kombinaciji s kemoradioterapijom kod pacijenata s lokalno uznapredovalim rakom vrata maternice; b) kod pacijentica koje su kirurški tretirani zbog raka endometrija za smanjenje rizika od recidiva u vaginalnom svodu; c) kod pacijenata s rakom prostate visokog rizika i d) kod pacijenata s rakom dojke kao adjuvantno liječenje (26).

Linearni akceleratori su se nametnuli kao najvažniji radioterapijski uređaji u širokom spektru terapijskih mogućnosti. Suvremeni linearni akceleratori omogućuju zračenje visokoenergijskim elektronima i x-fotonima, što pokriva većinu radioterapijskih potreba. Elektroni koji se ubrzavaju u akceleratorskoj cijevi mogu se usmjeriti prema izlaznom prozoru kolimatora pomoću magnetskog polja i koristiti za terapijske svrhe. Primarni elektronski snop treba prethodno raspršiti kako bi se osigurala simetrična i ujednačena pokrivenost polja. Linearni akceleratori mogu generirati terapijske zrake elektrona s energijama od 5 do 23 MeV, ovisno o ubrzanju u cijevi. Za dobivanje X-zračenja elektronski snop usmjerava se na metu. Kinetička energija elektrona prilikom udara u metu pretvara se u fotonsko zračenje putem Bremsstrahlung efekta. Nastale X-zrake imaju različite energije fotona. Niže energije se apsorbiraju u filtru, a deblji filter bolje homogenizira snop, no isto tako smanjuje njegovu iskoristivost pa se koristi optimalna debljina filtra. Energija X-fotona izražava se u MV, što odgovara naponu potrebnom za postizanje te energije u klasičnoj cijevi. Linearni akceleratori za zračenje obično proizvode X-zrake dviju energija: niže energije od 4 ili 6 MV i više energije od 15 do 23 MV. Glavni dijelovi linearnih akceleratora uključuju: akceleratorску cijev, elektronski top, magnetron,

izlazni magnet, stativ s kolimatorom, sustav za upravljanje akceleratorom, stol za pacijente i prostoriju za akcelerator (2).

Gama nož je uređaj za stereotaksijsku radiokirurgiju koji se primjenjuje u tretmanu tumora i drugih neurokirurških stanja bez potrebe za invazivnom operacijom. Uređaj se sastoji od dvjestotinjak otvora kroz koje prolazi usmjerena i fokusirana energija gama zraka radioaktivnog elementa kobalt-60. Zračenje gama nožem je precizno, usmjereno na sam tumor (2).

Cyberknife (robotska radiokirurgija) je potpuno robotizirani sustav za neinvazivnu radiokirurgiju, pogodan za liječenje malignih i benignih tumora bilo gdje u tijelu. Ovaj sustav koristi linearni akcelerator sa 6MV zračenjem i kolimatorima prilagodljivim od 5 mm do 60 mm. Potpuna automatizacija i robotizacija omogućuje precizno ciljanje tumora uz minimalan utjecaj na zdravo tkivo (2).

Terapija česticama, poput neutrona, protona ili nekih drugih teških iona, predstavlja napredak u radioterapiji jer omogućava maksimalnu dozu u tumoru s minimalnim oštećenjem okolnog tkiva. Prednost ovih čestica je manja disperzija zračenja (2).

Moderne radioterapijske tehnike zahtijevaju precizno postavljanje pacijenta na terapijski stol, zbog čega se koriste uređaji za slikovni prikaz poput CBCT-a (konusna snopna računalna tomografija) i EPID-a (elektronski portalni prikaz slike). CBCT omogućuje trodimenzionalnu analizu anatomije, a EPID nadzire terapijski snop. Oba uređaja doprinose preciznosti tretmana, smanjujući potrebu za dodatnim dijagnostičkim zračenjem (2).

9.6. Planiranje i uređaji za planiranje radioterapije

Svrha zračenja je predati smrtonosnu dozu tumoru uz što veću zaštitu okolnog tkiva. Prije početka radioterapije, za svakog bolesnika je potrebno točno utvrditi metu i plan zračenja. Također, potrebno je pratiti stanje bolesnika te prema potrebi mijenjati plan terapije (25).

Planiranje zračenja tradicionalno započinje određivanjem anatomskih granica ciljnog volumena pomoću radioterapijskog simulatora. Taj uređaj simulira terapijski rendgenski snop kako bi se odredili geometrija i položaj zaštitnih blokova. Nakon toga, pacijent ide na CT planiranje kako bi se dobili precizni presjeci dijelova tijela koji se trebaju liječiti. Spiralni CT uređaji omogućuju kontinuirano volumno snimanje, što je ključno za 3D rekonstrukciju i digitalno rekonstruirane radiografije (DRR) (2).

Na temelju tih snimaka definira se ciljni volumen, a medicinski fizičari određuju položaj, dimenzije i veličinu polja za terapiju te izrađuju izodozne planove. Ovi planovi se zatim provjeravaju na simulatoru. Danas se koristi 3D planiranje koje omogućava bolje prilagođavanje tumoru uz smanjenje zračenja okolnih struktura. Medicinski fizičar izrađuje plan zračenja na temelju trodimenzionalnih prikaza i simulacija zračenja koji se najčešće dalje u suradnji s liječnikom procjenjuje i poboljšava (2).

Prednosti 3D planiranja i konformalne radioterapije uključuju poboljšanu lokalnu kontrolu bolesti i smanjenu toksičnost. Različiti uređaji kao što su MRI i PET-CT mogu se koristiti uz CT za planiranje radioterapije kako bi se dobila preciznija doza (2).

9.7. Ciljevi radioterapije

Cilj liječenja radikalnom radioterapijom (RT) je izlječenje, koje se ostvaruje smanjenjem broja tumorskih stanica na razinu koja omogućuje trajnu kontrolu tumora. Radikalna radioterapija može se koristiti za liječenje lokaliziranih tumora. Adjuvantna radioterapija provodi se nakon radikalne operacije kada nema vidljivih znakova tumora, s ciljem uklanjanja (sub)mikroskopskih ostataka tumorskih stanica, čime se smanjuje rizik ili odgađa pojava lokalnog povratka bolesti. Palijativna radioterapija usmjerena je na produljenje životnog vijeka pacijenta i poboljšanje njegove kvalitete života kroz ublažavanje simptoma povezanih s malignim bolestima, poput smanjenja boli i sprječavanja fraktura. Neoadjuvatna radioterapija koristi se za smanjenje veličine tumora, čime se može postići operabilnost tumora ili omogućiti manje agresivna operacija. Konkomitantna radioterapija označava istodobnu primjenu RT-a i drugih sistemskih terapija (radiokemoterapija), dok sekvencijalni RT podrazumijeva primjenu RT-a prije ili nakon sistemske terapije. Radiokirurgija je specifična metoda radikalne vanjske radioterapije, gdje se cijela doza zračenja primjenjuje u jednoj ili nekoliko manjih sesija, usmjerena na precizno definirano malo područje, obično kod malih tumora mozga, pluća i jetre (27).

9.8. Radioterapija nakon poštednog kirurškog zahvata dojke

Prve primjene zračenja u liječenju raka dojke započele su zbog čestih recidiva nakon mastektomije. Učinkovitost radioterapije u lokalnoj kontroli bolesti potaknula je kirurge na

primjenu poštenijih kirurških zahvata kod ranijih stadija bolesti, čime je radioterapija postala neizostavan dio poštenog liječenja raka dojke (25).

Zbog sve veće primjene probirne (skrining) mamografije naglo raste broj pacijentica koje se podvrgavaju liječenju neinvazivnog karcinoma dojke (25). Pristup adjuvantnoj radioterapiji nakon poštenne operacije dojke prvenstveno ovisi o histološkoj vrsti tumora. Indikacije za ovu vrstu terapije variraju ovisno o tome je li riječ o lobularnom karcinomu *in situ*, duktalnom karcinomu *in situ* ili invazivnom raku dojke (3).

9.8.1. Lobularni karcinom in situ (LCIS)

S obzirom na to da je rizik od invazivnog raka nakon poštenne operacije kod LCIS-a značajno nizak te da tumori imaju povoljnu histologiju i uspješno se liječe, preporučeno liječenje je poštena operacija dojke praćena monitoringom – godišnja mamografija uz kliničke preglede jednom ili dva puta godišnje (3).

9.8.2. Duktalni karcinom in situ (DCIS)

Izbor primarnog liječenja za duktalni karcinom *in situ* (DCIS) u velikoj mjeri zavisi od histoloških svojstava tumora. Iako mastektomija osigurava najbolju lokalnu kontrolu bolesti, kod ograničenog oboljenja (unutar jednog kvadrantna) pokazani su isti ishodi liječenja kod pacijentica kod kojih je učinjena mastektomija i kod onih koje su podvrgnute poštennoj operaciji dojke praćenoj adjuvantnom radioterapijom. Kod pacijentica s velikim multicentričnim tumorima, liječenje izbora je mastektomija bez disekcije limfnih čvorova. Nekoliko velikih prospektivnih randomiziranih studija pokazalo je da adjuvantna radioterapija kod dukalnog karcinoma *in situ* smanjuje pojavu lokalnog recidiva za 50% (i invazivnog i neinvazivnog), a rizik od recidiva povećava se proporcionalno vremenu nakon operacije (3).

Ako se ne može izvesti ponovna ekscizija, a rub resekcije je manji od 1 mm u području fibroglandularne granice (blizu kože ili prsne stijenke), može predstavljati kliničku indikaciju za veću „boost“ dozu zračenja na opisano područje. Prema nedavno objavljenim zajedničkim smjernicama Američkog društva za kiruršku onkologiju i Američkog društva za radioterapiju i kliničku onkologiju, negativni operacijski rub od 2 mm smatra se adekvatnim kod DCIS-a (uz

provođenje adjuvantne RT). Ako je operacijski rub manji od 2 mm, potrebne su individualne kliničke odluke o potrebi ponovne ekscizije. Za razliku od DCIS-a, kod invazivnog raka, smatra se da je operacijski rub negativan ako nema tinte na rubu tumorskog uzorka histopatološkog nalaza (3).

Nakon poštedne operacije kod bolesnica s DCIS-om, radioterapija je nužna. Izuzetak su bolesnice starije od 70 godina s jednim tumorom niskog stupnja (G1) promjera manjeg od 10 mm, s rubom preparata od 10 mm ili više, i pozitivnim hormonskim receptorima, kod kojih se radioterapija može izostaviti. Za bolesnice sa srednje ili slabo diferenciranim tumorom (G2 i G3) uz prisutnost nekroze i rubom većim od 1 mm preporučuje se poštedni kirurški zahvat sa zračenjem s tamoksifenom ili bez njega (1).

Zračenje dojke treba započeti najkasnije 8 do 12 tjedana nakon operacije. U liječenju DCIS-a primjenjuje se zračenje cijele dojke s ukupnom dozom od 45 Gy, pri čemu se daje 1,8 do 2,0 Gy po frakciji, ili 42,5 Gy, pri čemu se daje 2,66 Gy po frakciji. Prema smjernicama NCCN-a, za liječenje DCIS-a predlaže se: poštedni kirurški zahvat bez limfadenektomije uz zračenje cijele dojke, mastektomija sa sentinel limfnom biopsijom (SLNB) ili bez nje, s rekonstrukcijom dojke ili bez nje, i poštedni kirurški zahvat bez limfadenektomije i bez radioterapije (1).

9.8.3. *Invazivni rak*

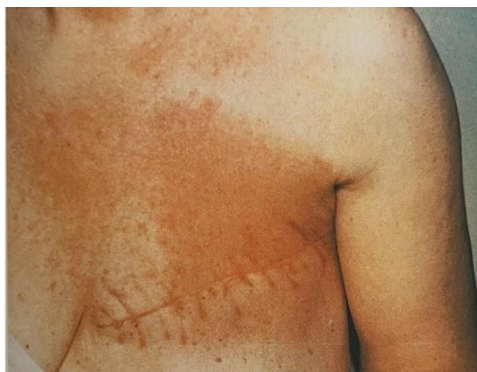Terapijski postupak invazivnog raka dojke ovisi o kliničkom stadiju, histopatološkim i biološkim karakteristikama tumora, dobi pacijentice, psihološkom i općem statusu bolesnice (18). Kod većine žena s invazivnim rakom dojke, adjuvantna radioterapija je potrebna nakon poštednih kirurških zahvata. Općenito, pokazano je da radioterapija značajno smanjuje lokalne recidive i produžuje ukupno preživljenje pacijenata. Nema jasnih dokaza treba li prvo započeti s adjuvantnom radioterapijom, ali smjernice preporučuju da se liječenje započne s adjuvantnom kemoterapijom, nakon čega slijedi radioterapija. Prema trenutnim se smjernicama radioterapija može kombinirati s anti-HER-2 terapijom (trastuzumabom) i hormonskom terapijom (3).

10. NUSPOJAVE RADIOTERAPIJE

Zračenje stvara promjene na ciljnim tkivima kao i na tkivima kroz koja prolazi, posebno ako su ta tkiva osjetljivija na radijaciju. Takvi efekti mogu se pojaviti neposredno nakon izlaganja, ali i naknadno, u vremenskom rasponu od nekoliko mjeseci do čak nekoliko godina. Pomnim planiranjem, primjenom novih tehnika i visokosofisticiranih uređaja za terapiju te uz razumijevanje senzibilnosti različitih tkiva, te posljedice postaju sve manje česte, ali ih je nemoguće potpuno eliminirati. Neželjene posljedice radioterapije mogu se klasificirati kao akutne, subakutne i kasne (27). Akutne reakcije nastaju za vrijeme radioterapije te neposredno po ozračivanju. Subakutne reakcije (rano odgođene reakcije) pojavljuju se nekoliko tjedana do tri mjeseca nakon završetka terapije. Kasne reakcije (kasno odgođene reakcije) pojavljuju se 6 mjeseci ili više nakon radioterapije (25). Akutne i subakutne reakcije obično su privremene i reverzibilne, dok kronične nažalost nemaju mogućnost reverzibiliteta. Najčešće su kožne promjene među svim reakcijama tkiva, a njihov intenzitet zavisi od doze koju apliciramo bolesnicima, duljini trajanja terapije te o ciljnom volumenu (2). Kod radioterapije raka dojke najčešće se pojavljuju kožne nuspojave, ali mogu se očitovati i posljedice zračenja na pluća, srce te je moguća pojava limfedema (5).

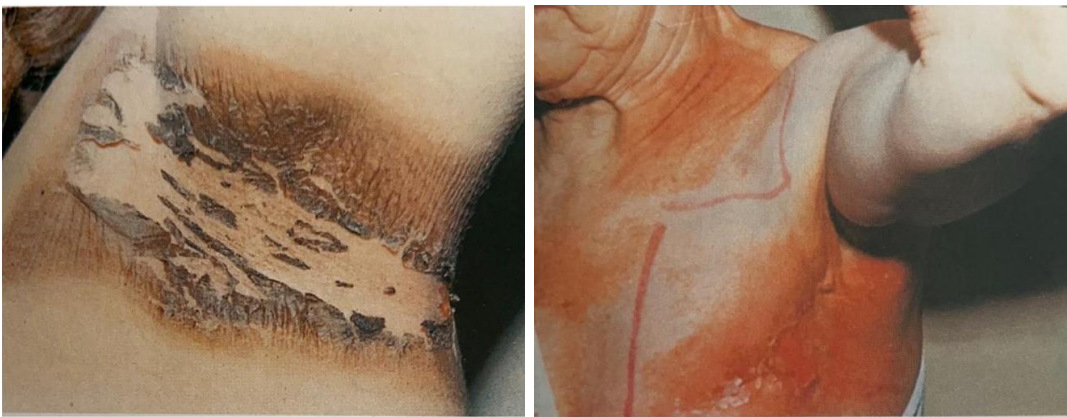10.1. *Kožne promjene*

Rani eritem pojavljuje se u periodu od 24 sata od početka iradijacije, a ponekad se pojavljuje već nakon jedne doze od 300 cGy. Uzrokovan je kongestijom dermalnih kapilara. U naredna dva do tri dana, eritem počinje blijediti. Ako se zračenje nastavi jednakim frakcijama, eritem može ponovo nastati, obično u drugom tjednu zračenja, te se postupno intenzivira (25).



Slika 4. Eritem kože (25)

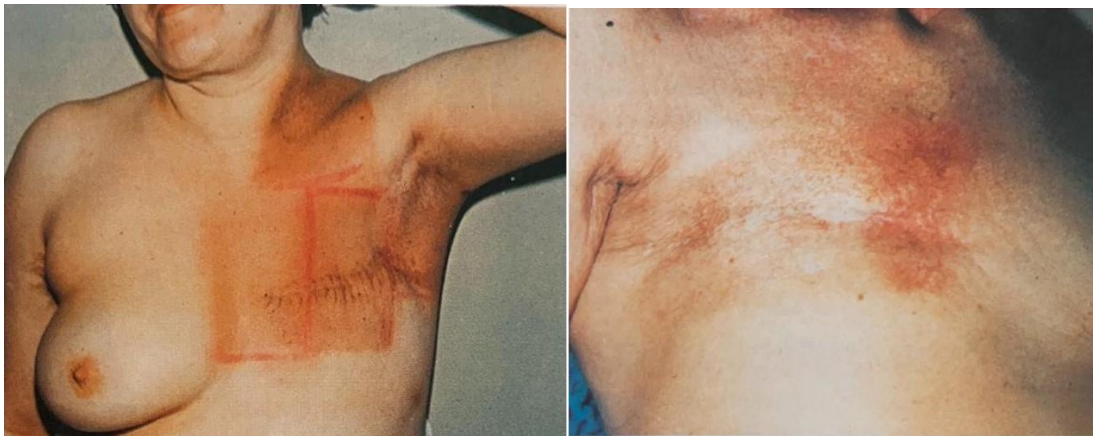Nakon eritema slijedi suha ili vlažna deskvamacija kože koja se obično javlja na područjima gdje su dvije površine kože u kontaktu (npr. pregib dojke, ingvinum) (27). Zračenje smanjuje stopu mitoze, što rezultira privremenim stanjivanjem epitela. Preostale stanice se razmnožavaju kako bi nadomjestile oštećene stanice unutar tri do četiri tjedna, što dovodi do suhe deskvamacije. Ako isporučene doze zračenja unište sve stanice bazalnog sloja, a prođe razdoblje od četiri tjedna, sve pločaste stanice keratinizirane su i otpadaju s površine kože. Kako se nove stanice ne formiraju, dermis ostaje nezaštićen, a serum postepeno otječe s površine. Ovaj proces naziva se vlažnom deskvamacijom (25).



Slika 5. Suha deskvamacija (lijevo) te vlažna deskvamacija (desno) (25)

Pojačana pigmentacija kože obično je privremena pojava nakon iradijacije (slika 4.). Radikalne doze zračenja često uništavaju melanocite, što može rezultirati time da zračena koža postane nesposobna za stvaranje pigmenta, stanje poznato kao akromija. Žlijezde lojnice su sklonije oštećenju uslijed zračenja, što je povezano s njihovom povećanom prisutnošću u području izvodnog kanala. Promjene u strukturi kože izložene zračenju djelomično su posljedica smanjenog broja žlijezda lojnica. Koža postaje suha i osiromašena masnoćom, što pogoduje nastanku fisura koje otvaraju put infekcijama i mogu dovesti do nekroze kože (25). Epilacija (otpadanje dlaka) nastaje zbog oštećenja korijena dlake. Kosa se gubi samo ako je vlašite izloženo zračenju. Nakon epilacije kosa može ponovo izrasti, no obično je manje kvalitete, te je važno upozoriti pacijente na tu mogućnost (27). Zračenje uzrokuje oštećenje krvnih žila i vezivnog tkiva dermisa. Kod izloženosti dozi od 1000 cGy nastaju znakovi akutne upale u dermalnom vezivu, uključujući edem i infiltraciju leukocita. Povećana propusnost kapilara omogućava eritrocitima da prelaze u vezivno tkivo. Ova akutna reakcija prelazi u kroničnu

dermalnu fazu, koja se manifestira subendotelijalnom fibroznom hiperplazijom u krvnim žilama, što rezultira teleangiektazijama (slika 6.) Kod velikih doza zračenja, osobito na gornjim dijelovima vrata, može se pojaviti drvenasti fibrozni infiltrat (25). Tijekom zračenja kožu bi trebalo zaštititi od svih iritacija, a osobnu higijenu treba obavljati nježno i oprezno kako bi se prevenirale moguće infekcije. U slučaju vlažne deskvamacije preporučuje se primjena 1%-tne otopine gentiana violeta. Većina promjena na koži obično traje nekoliko tjedana nakon završetka radioterapije, pri čemu koža može ostati promijenjene boje, tvrdoće ili elastičnosti. Nakon završetka radioterapije, važno je redovito koristiti neutralne kreme na bazi belobaze za njegu kože i izbjegavati UV zračenje, kao i tijekom same terapije (27).



Slika 6. Pojačana pigmentacija (lijevo) i teleangiektazija (desno) prilikom zračenja torakalne stijenke elektronima (25)

10.2. Središnji živčani sustav

Nuspojave središnjeg živčanog sustava kod radioterapije tumora mozga i metastaza mogu uključivati akutne reakcije poput povišenog intrakranijalnog tlaka zbog oticanja (edem) mozga. U terapiji se koriste kortikosteroidi i ostala antiedematozna terapija. Među ranije odgođene nuspojave spadaju mučnina, povraćanje, poteškoće u govoru (disartrija), problemi s gutanjem (disfagija), koordinacijski problemi (ataksija) i nevoljni pokreti očiju (nistagmus). Obično su prolazne i ne zahtijevaju posebnu terapiju. Kasne odgođene reakcije, koje su većinom ireverzibilne, uključuju nekrozu, atrofiju mozga i gliozu, a mogu imitirati intrakranijalni

tumorski proces. Kod zračenja djece moguće su endokrine bolesti, oštećenja optičkog živca i zaostajanje u intelektualnom razvoju (2).

Istraživanja su pokazala da pacijenti koji su prolazili kroz zračenje često doživljavaju povećanu razinu stresa, anksioznosti i depresije. Iako se ovi problemi obično smanjuju nakon završetka terapije, značajan broj pacijenata i dalje pokazuje psihološke posljedice i nakon završetka tretmana (28).

Pacijenti često navode umor kao jednu od najneugodnijih nuspojava liječenja. Istraživanja pokazuju da radioterapija uzrokuje akutni umor kod čak 80% pacijenata, bez obzira na područje koje se zrači. Kronični umor može trajati mjesecima, pa čak i godinama nakon završetka terapije kod otprilike 30% pacijenata. Dugotrajni umor najvjerojatnije ima više uzroka, a pretpostavlja se da bi mogao biti povezan s trajnom aktivacijom imunološkog sustava ili kasnim posljedicama na glavne organske sustave (28).

10.3. Glava i vrat

Najčešće nuspojave radioterapije u području glave i vrata uključuju smanjenje proizvodnje slina (kserostomija), razne bakterijske i gljivične infekcije, mukozitis, dentalne probleme kao što je karijes izazvan zračenjem, oštećenje osjeta okusa, smanjenje prokrvljenosti tkiva, fibrozu i atrofiju tkiva, trizmus, osteoradionekrozu te patološke frakture. Učinci zračenja mogu značajno varirati među pacijentima, ovisno o specifičnom području, dozi, broju frakcija i trajanju zračenja (29).

10.4. Probavni sustav

Nuspojave zračenja probavnog sustava mogu biti ozbiljne i zahtijevaju pažljivu kontrolu pacijenata, uključujući praćenje kliničkog stanja, tjelesne mase i kompletne krvne slike barem jednom tjedno. Radijacijski ezofagitis, koji se često pojavljuje tijekom zračenja prsišta, uzrokuje bol i otežano gutanje, a liječi se simptomatski (antacidi i kortikosteroidi) uz prilagodbu prehrane. Kasne nuspojave, kao što su strikture i fistule jednjaka, pojavljuju se rijetko. Akutni radijacijski enteritis karakterizira mučnina, povraćanje, abdominalni bolovi, tenzije i vodene stolice. Liječenje uključuje rehidraciju i parenteralnu prehranu, lijekove za bol i kontrolu crijevne aktivnosti. Kronični radijacijski enteritis javlja se 6 do 18 mjeseci nakon izlaganja

zračenju, a manifestira se bolovima u abdomenu, krvavim stolicama, tenzijama i gubitkom težine. Ovo stanje može uzrokovati sužavanje crijeva, atreziju i fistule, koje se mogu tretirati konzervativno ili kirurški. Radijacijska bolest može nastati nakon izlaganja zračenju velikih područja gornjeg dijela abdomena. Simptomi uključuju mučninu i povraćanje u periodu od 1 do 3 sata nakon izlaganja zračenju. Terapija uključuje upotrebu sedativa i simptomatsko liječenje (2).

10.5. Hematološke promjene

Limfociti su osjetljivi na radioterapiju tijekom svih faza staničnog ciklusa zbog apoptoze, što uzrokuje smanjenje broja limfocita u nekoliko dana nakon početka liječenja. Ovaj pad broja limfocita je posebno izražen prilikom ozračivanja cijelog tijela u pripremi za transplantaciju matičnih stanica koštane srži. Leukopenija i trombocitopenija blažeg stupnja rijetko se pojavljuju tijekom radioterapije, ali ako se pojave u većem stupnju, potrebno je prekinuti radioterapiju. Takve situacije su najčešće kod konkomitantne kemo/radioterapije (27).

10.6. Sekundarni karcinomi

Za dijagnozu sekundarnog tumora uzrokovanog prethodnom radioterapijom trebaju se zadovoljiti Cahanovi kriteriji. Novonastali tumor treba biti lociran u području koje je ranije bilo izloženo zračenju. Također, sekundarni tumor mora imati različitu histološku strukturu u odnosu na primarni tumor, a između završetka radioterapije prvog tumora i nastanka drugog mora proći više od tri godine. Osim toga, ne smije postojati genetski sindrom koji povećava rizik od malignih bolesti, a slikovne pretrage moraju potvrditi da novi tumor nije bio prisutan u vrijeme prvotne radioterapije. Najčešći sekundarni tumori uključuju osteosarkom nakon zračenja kod djece s retinoblastomom, karcinom dojke nakon zračenja prsnog koša i vrata kod Hodgkinovog limfoma te sarkome mekih tkiva nakon radioterapije drugih tumora (27).

10.7. Nuspojave radioterapije dojke

Jedna od glavnih posljedica radioterapije dojke je oštećenje pluća, koje može rezultirati ranim pojavama kao što je pneumonitis ili kasnim učincima poput plućne fibroze. Rizik od

iradijacijskog pneumonitisa je povezan s različitim tehnikama radioterapije te s mjestom i dozom zračenja: rizik je veći kod zračenja mamarnog limfnog lanca, ali doza manja od 20 Gy vjerojatno neće utjecati na pluća (5). Iradijacijski pneumonitis često počinje u prvih nekoliko mjeseci nakon završetka zračenja, ali može početi i do 12 mjeseci nakon zračenja. Vjerojatnost pojave iradijacijskog pneumonitisa se povećava uporabom visoke doze zračenja ili kad se zračenjem liječi veliko područje pluća. Također, kombinacija radioterapije s određenim kemoterapijskim lijekovima, imunoterapijom ili ciljanim terapijama može povećati osjetljivost plućnog tkiva na zračenje, čime se povećava rizik. Simptomi se najčešće manifestiraju kao vrućica, kašalj, opći osjećaj nelagode (malaksalost), otežano disanje i bol u prsima. Liječenje uključuje sredstva za suzbijanje kašlja, bronhodilatatore, kortikosteroide te terapija kisikom (30).

Druga posljedica radioterapije može biti smanjena funkcionalnost ruku, što uključuje povećanu učestalost limfedema, neuropatije i ograničenu pokretljivost ramena s bolom i smanjenim pokretima poput fleksije i abdukcije. Ove komplikacije su uzrokovane fibrozom i vaskularnim oštećenjem induciranim radioterapijom. Fibroza izazvana radioterapijom može zahvatiti i pleksus, što može dovesti do potencijalno ireverzibilnih oštećenja (5).

Radioterapija dojke uključuje i određeno izlaganje srca zračenju, a analize randomiziranih ispitivanja pokazale su da može povećati rizik od kardioloških bolesti. Trenutno mnogi centri za liječenje raka u Velikoj Britaniji već primjenjuju radioterapiju sa srednjim srčanim dozama manjim od 3 Gy, a za većinu žena koristi radioterapije vjerojatno daleko nadmašuju rizike. Tehnički pristupi smanjenju doze zračenja na srce u radioterapiji raka dojke uključuju optimizaciju kutova snopa, upotrebu višelisnog kolimatora, radioterapiju moduliranu intenzitetom, liječenje u ležećem položaju, liječenje tijekom dubokog udisaja (uključujući tehnike zadržavanja daha i gating), protonska terapija i djelomično zračenje dojke (31).

Angiosarkom izazvan zračenjem je rijetka posljedica zračenja dojke (5).

11. CILJEVI I HIPOTEZE

Ciljevi ovog istraživanja bili su:

1. Usporediti učestalost i stupanj akutnih nuspojava tijekom radioterapije konvencionalnim načinom zračenja u odnosu na hipofraktionirano zračenje kod pacijentica s dijagnozom dukalnog karcinoma in situ.
2. Usporediti učestalost i stupanj akutnih nuspojava u odnosu na dob zračenih pacijentica.

Hipoteze:

1. Nema statistički značajne razlike u učestalosti i stupnju akutnih nuspojava tijekom radioterapije konvencionalnim načinom zračenja u odnosu na hipofraktionirano zračenje kod bolesnica s dijagnozom dukalnog karcinoma in situ.
2. Mlađe pacijentice će reagirati s češćim i značajnijim akutnim nuspojavama.

12. ISPITANICI I METODE

12.1 Ispitanici

Istraživanje se provelo pretraživanjem i analizom baze podataka iz integriranog bolničkog informacijskog sustava (IBIS) za bolesnike koji su bili podvrgnuti liječenju dukalnog karcinoma dojke radioterapijom standardnim protokolom zračenja u razdoblju od 1.1.2019. do 31.12.2019. godine te su uspoređivani sa podacima o bolesnicima koji su bili podvrgnuti radioterapiji hipofrakcioniranim zračenjem u razdoblju od 1.1.2023. do 31.12.2023. godine, na Klinici za tumore Kliničkog bolničkog centra u Rijeci. Ispitanu skupinu čine 34 pacijentica koje su odabrane prigodnim uzorkom. Kriterij uključenja podrazumijeva pacijentice s dijagnozom DCIS koje su bile podvrgnute radioterapiji u navedenom razdoblju, dok kriterij isključenja ne postoji.

12.2 Postupak i instrumentarij

Rezultati za ovo istraživanje dobiveni su analizom kroz informatički sustav bolnice (IBIS) gdje su bilježeni podaci o nuspojavama tijekom i neposredno nakon ozračivanja. Sve zračene bolesnice su prije ozračivanja kontrolirane od strane radiološkog tehnologa, a jednom tjedno od ordinirajućeg liječnika te su eventualne nuspojave bilježene u IBIS-u i označene stupnjem od 1 do 3 (GI-GIII). GI označuje blago crvenilo bez otoka, GII umjereno crvenilo uz minimalan otok, a GIII izrazito crvenilo kože uz oteklinu cijele dojke. Iz literature je poznato da se rani štetni učinci fotonskog ozračivanja tkiva dojke pojavljuju češće i ranije kod žena sa voluminoznijim dojkama kao i kod svjetloputih žena. Kako podatci o volumenu ozračenih dojki nisu dostupni kao ni stupanj pigmentacije i kvalitete kože, relevantni pokazatelji su ukupna apsorbirana doza i ukupno vrijeme zračenja. Iz medicinske dokumentacije preuzeli su se i podatci o dobi pacijentica.

12.3 Statistička obrada podataka

Varijabla nuspojave javlja se u obje hipoteze, izražena je na ordinalnoj ljestvici i opisana je apsolutnim frekvencijama i postocima. Varijabla dob koja se javlja u drugoj hipotezi predstavlja dob ispitanika, izražena je na omjernoj ljestvici i opisana je aritmetičkom sredinom

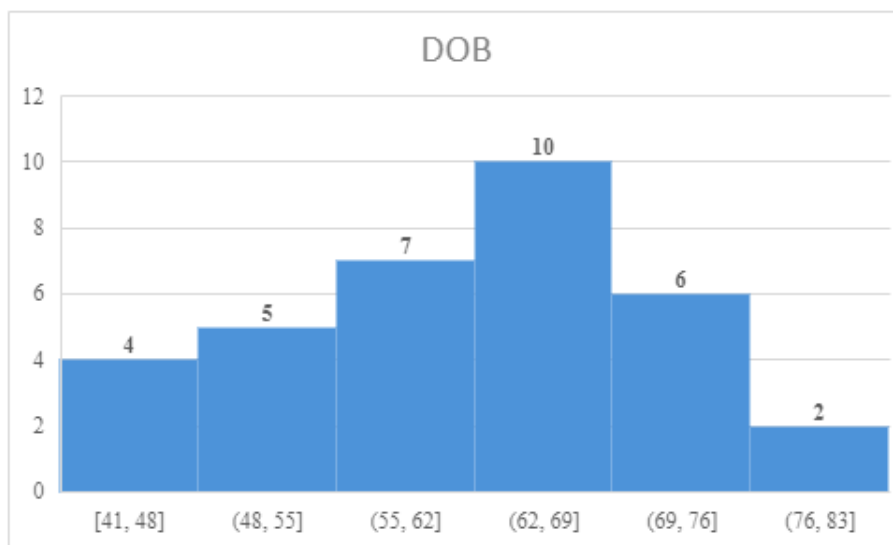
i standardnom devijacijom. Za testiranje prve hipoteze koristio se Mann-Whitney U test, a za drugu hipotezu izračunao se Spearmanov koeficijent korelacije. Svi statistički testovi provedeni su na razini statističke značajnosti $p < 0.05$. Za statističku obradu podataka koristili su se programi Microsoft Excel i Statistica 14.0.0.15. (TIBICO Software Inc.)

12.4 Etički aspekti istraživanja

U ovom istraživanju nisu se navodila imena i prezimena ispitanika, kao ni bilo koji drugi identifikacijski podatak. S podacima se postupalo u skladu s dobrom kliničkom praksom i odredbi o tajnosti medicinskih podataka. Za pretraživanje baze podataka, dobiveno je odobrenje Etičkog povjerenstva KBC-a Rijeka.

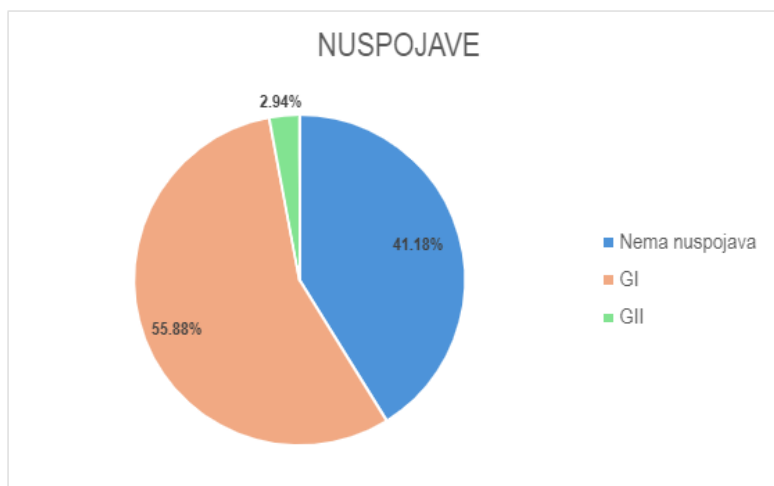
13. REZULTATI

U istraživanju su promatrane 34 pacijentice koje su bile podvrgnute liječenju dukalnog karcinoma dojke radioterapijom standardnim protokolom zračenja ili radioterapiji hipofrakcioniranim zračenjem. Najmlađa pacijentica je imala 41 godinu, a najstarija 79 godina. Aritmetička sredina dobi pacijentica je 64.91, a standardna devijacija 10.08.



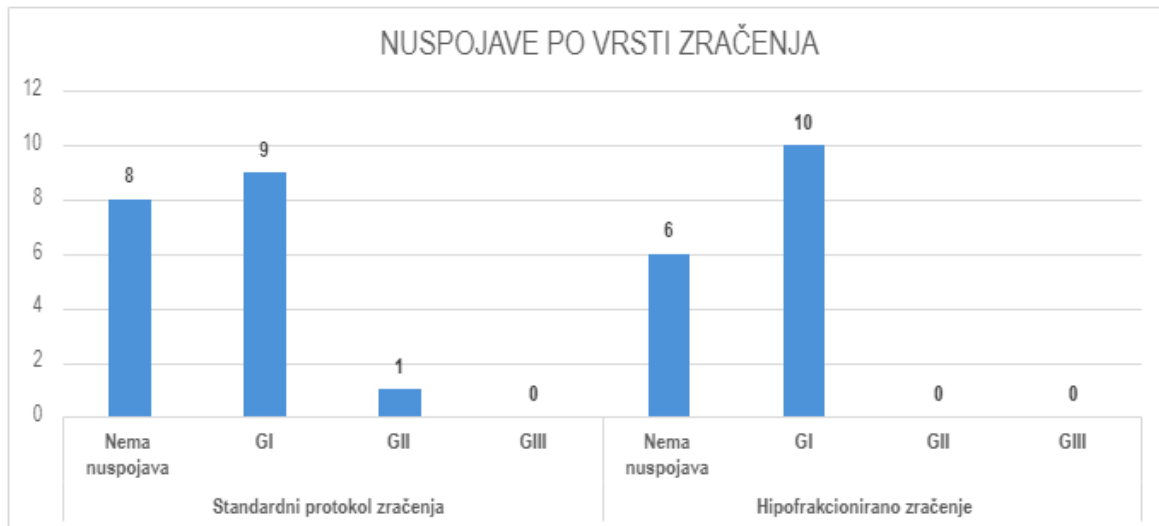
Grafikon 1. Raspodjela pacijentica po dobi

Većina pacijentica je imala nuspojave prvog stupnja, njih 19 (55.88%), bez nuspojava ih je bilo 14 (41.18%), a samo jedna pacijentica je imala nuspojave drugog stupnja. Također, u našem uzorku nije bilo nuspojava trećeg stupnja.



Grafikon 2. Prikaz pacijentica po stupnju nuspojava

Od pacijentica koje su bile podvrgnute liječenju radioterapijom standardnim protokolom zračenja njih 9 (50.00%) je imalo nuspojave prvog stupnja, 8 (44.44%) je bilo bez nuspojava i 1 (5.56%) je imala nuspojave drugog stupnja. Kod pacijentica koje su bile podvrgnute radioterapiji hipofrakcioniranim zračenjem 10 (62.50%) ih je imalo nuspojave prvog stupnja, 6 (37.50%) je bilo bez nuspojava te ni jedna pacijentica nije imala nuspojave drugog stupnja.



Grafikon 3. Učestalost nuspojava ovisno o vrsti zračenja

Rezultati Mann-Whitney U testa, $U=139.00$, $p=0.843$, pokazuju da nema statistički značajne razlike u učestalosti i stupnju akutnih nuspojava tijekom radioterapije konvencionalnim načinom zračenja u odnosu na hipofrakcionirano zračenje kod bolesnica s dijagnozom dukalnog karcinoma in situ. Dakle, rezultati podržavaju prvu hipotezu rada.

Tretman		N	Mean Rank	Sum of Ranks
Standardni protokol zračenja	Stupanj	18	17.22	310.00
Hipofrakcionirano zračenje		16	17.81	285.00
Total		34		

Tablica 3. Prikaz stupnja nuspojava u odnosu na tretman

	Stupanj
Mann-Whitney U	139.000
Asymp. Sig. (2-tailed)	.843

Tablica 4. Mann-Whitney U test

Rezultati korelacijske analize, $\rho = 0.174$, $p=0.325$ pokazuju da nema statistički značajne korelacije između dobi i stupnja akutnih nuspojava. Dakle, rezultati ne podržavaju hipotezu da će mlađe pacijentice reagirati s češćim i značajnijim akutnim nuspojavama.

			Dob	Stupanj
Spearman's rho	Dob	Correlation Coefficient	1.000	.174
		Sig. (2-tailed)	.	.325
		N	34	34
	Stupanj	Correlation Coefficient	.174	1.000
		Sig. (2-tailed)	.325	.
		N	34	34

Tablica 5. Korelacijska analiza

14. RASPRAVA

U istraživanje su uključene 34 pacijentice koje su bile podvrgnute liječenju dukalnog karcinoma dojke radioterapijom standardnim protokolom zračenja ili radioterapiji hipofrakcioniranim zračenjem. U periodu od 1.1.2019. do 31.12.2019. godine je pronađeno 18 pacijentica koje su se liječile standardnim protokolom zračenja, a od 1.1.2023. do 31.12.2023. godine je pronađeno 16 pacijentica koje su se liječile hipofrakcioniranim zračenjem. Liječenje radioterapijom je obavljeno na Klinici za tumore Kliničkog bolničkog centra u Rijeci.

Pacijentice koje smo dobili pretraživanjem sustava podijelili smo u razrede prema dobi, stupnju nuspojava te učestalosti nuspojava ovisno o vrsti zračenja.

Raspodjelom pacijenata u 6 dobnih skupina dobiveni su rezultati kako je najviše pacijentica podvrgnutih liječenju dukalnog karcinoma dojke radioterapijom bilo u dobnoj skupini od 62 do 69 godine. Najmlađa pacijentica je imala 41 godinu, a najstarija 79 godina. Prema istraživanju Cancer Research UK organizacije najviše stope incidencije karcinoma in situ jesu u dobnoj skupini od 65-69 godina za žene, što je potvrdilo i ovo istraživanje.

U ovom istraživanju većina pacijentica je imala nuspojave prvog stupnja, njih 19 (55.88%), bez nuspojava ih je bilo 14 (41.18%), a samo jedna pacijentica je imala nuspojave drugog stupnja.

Prvi cilj istraživanja je bio usporediti učestalost i stupanj nuspojava ovisno o vrsti zračenja. Hipoteza postavljena za ovaj cilj glasi kako nema statistički značajne razlike u učestalosti i stupnju akutnih nuspojava tijekom radioterapije konvencionalnim načinom zračenja u odnosu na hipofrakcionirano zračenje kod bolesnica s dijagnozom dukalnog karcinoma in situ. Analizom podataka ustanovljeno je da kod pacijentica koje su bile podvrgnute liječenju radioterapijom standardnim protokolom zračenja njih 9 (50%) je imalo nuspojave prvog stupnja, a 8 (44,44%) ih je bilo bez nuspojava te 1 (5,56%) je imala nuspojave drugog stupnja. Kod pacijentica koje su bile podvrgnute radioterapiji hipofrakcioniranim zračenjem 10 (62,50%) ih je imalo nuspojave prvog stupnja, 6 (37,50%) je bilo bez nuspojava te ni jedna pacijentica nije imala nuspojave drugog stupnja. Rezultati Mann-Whitney U testa ($U=139.00$, $p=0.843$) pokazuju da nema statističke značajne razlike u učestalosti i stupnju akutnih nuspojava tijekom radioterapije konvencionalnim načinom zračenja u odnosu na hipofrakcionirano zračenje kod bolesnica s dijagnozom dukalnog karcinoma in situ. Dakle, prema dobivenim podacima prihvaća se prva hipoteza rada. Nadalje, prema autorima Antunac

i Baketić-Orešković rezultati su pokazali ekvivalentan kozmetski učinak hipofrakcioniranog zračenja u odnosu na standardno frakcioniranje, što potvrđuje i ovo istraživanje.

Drugi cilj istraživanja je bio ispitati učestalosti i stupanj akutnih nuspojava u odnosu na dob zračenih pacijentica. Hipoteza postavljena za ovaj cilj glasi kako će mlađe pacijentice reagirati s češćim i značajnijim nuspojavama. U ovom istraživanju rezultati korelacijske analize ($\rho=0.174$, $p=0.325$) pokazuju da nema statistički značajne korelacije između dobi i stupnja akutnih nuspojava. Stoga, hipoteza da će mlađe pacijentice reagirati s češćim i značajnijim akutnim nuspojavama se odbacuje.

15. ZAKLJUČAK

Ovo istraživanje rezultiralo je sljedećim zaključcima:

- Od ukupno 34 pacijentice koje su bile podvrgnute liječenju duktalnog karcinoma dojke u periodu od 1.1.2019. do 31.12.2019. godine je pronađeno 18 pacijentica koje su se liječile standardnim protokolom zračenja, a od 1.1.2023. do 31.12.2023. godine je pronađeno 16 pacijentica koje su se liječile hipofrakcioniranim zračenjem
 - Nadalje, prosječna dob pacijentica je 64.91, s time da je najmlađa pacijentica imala 41 godinu, a najstarija 79 godina
 - S obzirom na podjelu pacijenata po stupnju nuspojava, većina pacijentica je imala nuspojave prvog stupnja, njih 19, bez nuspojava ih je bilo 14, a samo jedna pacijentica je imala nuspojave drugog stupnja
 - Od pacijentica koje su bile podvrgnute liječenju radioterapijom standardnim protokolom zračenja njih 9 je imalo nuspojave prvog stupnja, 8 je bilo bez nuspojava i 1 je imala nuspojave drugog stupnja
 - Kod pacijentica koje su bile podvrgnute radioterapiji hipofrakcioniranim zračenjem 10 ih je imalo nuspojave prvog stupnja, 6 je bilo bez nuspojava te ni jedna pacijentica nije imala nuspojave drugog stupnja
 - Rezultati korelacijske analize, $\rho=0.174$, $p=0.325$, pokazuju da nema statistički značajne korelacije između dobi i stupnja akutnih nuspojava
 - Shodno dobivenim rezultatima:
1. Hipoteza 1 se prihvaća, s obzirom na to da rezultati pokazuju da nema statistički značajne razlike u učestalosti i stupnju akutnih nuspojava tijekom radioterapije konvencionalnim načinom zračenja u odnosu na hipofrakcionirano zračenje kod bolesnica s dijagnozom duktalnog karcinoma in situ.
 2. Hipoteza 2 se odbacuje. Rezultati pokazuju da nema statističke značajne korelacije između dobi i stupnja akutnih nuspojava. Stoga, rezultati ne podržavaju hipotezu da će mlađe pacijentice reagirati s češćim i značajnijim akutnim nuspojavama. Iako su rezultati ovog istraživanja doveli do odbacivanja hipoteze, postojeće literature ukazuju na suprotno.

Potrebno je učiniti istraživanje na većem broju ispitanika da bi se postigli značajni rezultati koji bi bili u skladu s literaturom. Ova razlika može ukazivati na potrebu za dodatnim istraživanjima s većim uzorkom kako bi se bolje razumjela dinamika ispitivanog fenomena.

16. LITERATURA

1. Brnić Z, Brkljačić B, Drinković I, Jakić-Razumović J, Kardum-Skelin I, Krajina Z, Margaritoni M, Strnad M, Šarčević B, Tomić S, Žic R. Kliničke smjernice za dijagnostiku, liječenje i praćenje bolesnika s neinvazivnim rakom dojke. Liječ. Vjesn. [Internet]. 2012 [pristupljeno 8.2.2024.];134:259-265. <https://hrcak.srce.hr/file/254403>
2. Vrdoljak E, Belac Lovasić I, Kusić Z, Gugić D, Juretić A. Klinička onkologija. 3., obnovljeno i dopunjeno izdanje. Zagreb: Medicinska naklada; 2018.
3. Mikulandra M, Božina I, Beketić-Orešković L. Radiation therapy for breast cancer. Lib. Oncol. [Internet]. 2016 [pristupljeno 8.2.2024.];44(2-3):21-30. <https://hrcak.srce.hr/file/261114>
4. Antunac K, Beketić-Orešković L. Breast cancer radiotherapy-changes in fraction schemes through decades. Lib. Oncol. [Internet]. 2023 [pristupljeno 8.2.2024.];2023;51(1):20-24. <https://hrcak.srce.hr/file/440493>
5. Tommasi C, Balsano R, Corianò M, Pellegrino B, Saba G, Bardanzellu, Denaro N, Ramundo M, Toma I, Fusaro A, Martella S, Aiello MA, Scartozzi M, Musolino A, Solinas C. Long-Term Effects of Breast Cancer Therapy and Care: Calm after the Storm?. J. Clin. Med. [Internet]. 2022 Dec [pristupljeno 8.2.2024.];6;11(23):7239. <https://pubmed.ncbi.nlm.nih.gov/36498813/>
6. Radiology Key. Breast Anatomy. [Internet] Dostupno na: <https://radiologykey.com/11-breast-anatomy/> [Pristupljeno 1.7.2024.].
7. Jesinger R.A. Breast Anatomy for the Interventionalist. Techniques in Vascular and Interventional Radiology. [Internet] 2014 [pristupljeno 1.7.2024.] [https://www.techvir.com/article/S1089-2516\(13\)00088-7/fulltext](https://www.techvir.com/article/S1089-2516(13)00088-7/fulltext)
8. Pačarić S. Kvaliteta života žena nakon mastektomije i nakon kvadratektomije [doktorska disertacija]. [Osijek]: Medicinski fakultet Sveučilišta u Osijeku; 2019. 149 p.
9. Fajdić J i sur. Suvremena dijagnostika bolesti dojke. Zagreb: Medicinska naklada; 2001.
10. Katsura C, Ogunmwoyi I, Kankam HK, Saha S. Breast cancer: presentation, investigation and management. Br J Hosp Med (Lond). [Internet] 2022 Feb [pristupljeno 1.7.2024.];2;83(2):1-7. <https://pubmed.ncbi.nlm.nih.gov/35243878/>

11. Turić M, Kolarić K, Eljuga D. Klinička onkologija. Zagreb: Nakladni zavod Globus: Klinika za tumore: Hrvatska liga protiv raka; 1996.
12. HEMED. Dijagnoza. [Internet]. n.d. [pristupljeno 1.7.2024.] Dostupno na: <https://www.hemed.hr/Default.aspx?sid=18693#toc-dijagnoza>
13. Sardanelli F, Fallenberg E.M., Clauser, P. et al. Mammography: an update of the EUSOBI recommendations on information for women. Insights Imaging 8, 11–18 [Internet] 2017. [pristupljeno 1.7.2024.] <https://doi.org/10.1007/s13244-016-0531-4>
14. Prutki, M, Petrovečki, M, Valković Zujčić, P, Ivanac, G, Tadić, T, Štimac, D, Bolanča Čulo K, Brkljačić B, Miletić, D. Smjernice za radiološko dijagnosticiranje i praćenje bolesnica oboljelih od raka dojke. Liječnički vjesnik. [Internet]. 2022 [pristupljeno 1.7.2024.]; 144 (1-2), 1-14. <https://doi.org/10.26800/LV-144-1-2-1>
15. Radhakrishna S, Agarwal S, Parikh PM, Kaur K, Panwar S, Sharma S, Dey A, Saxena KK, Chandra M, Sud S. Role of magnetic resonance imaging in breast cancer management. South Asian J Cancer. [Internet] 2018 [pristupljeno 1.7.2024];7(2):69-71. <https://www.ncbi.nlm.nih.gov/pmc/articles/PMC5909298/>
16. Katsura C, Ogunmwonyi I, Kankam H.KN., Saha S. Breast cancer: presentation, investigation and management. British Journal of Hospital Medicine. [Internet]. 2022 [pristupljeno 1.7.2024] <https://doi.org/10.12968/hmed.2021.0459>
17. Badve SS, Gökmen-Polar Y. Ductal carcinoma in situ of breast: update 2019. Pathology. [Internet] 2019 Oct [pristupljeno 1.7.2024.];51(6):563-569. <https://pubmed.ncbi.nlm.nih.gov/31472981/>
18. Damjanov I, Jukić S, Nola M. Patologija. Zagreb: Medicinska naklada; 2008.
19. Wen HY, Brogi E. Lobular Carcinoma In Situ. Surg Pathol Clin. [Internet] 2018 [pristupljeno 1.7.2024.];11(1):123-145. <https://www.ncbi.nlm.nih.gov/pmc/articles/PMC5841603/>
20. Zubair M, Wang S, Ali N. Advanced Approaches to Breast Cancer Classification and Diagnosis. Front. Pharmacol. [Internet] 2021 [pristupljeno 1.7.2024] <https://www.frontiersin.org/journals/pharmacology/articles/10.3389/fphar.2020.632079/full>
21. Belac Lovasić I, Bašić Koretić, M, Podolski, P, Dedić Plavetić, N, Silovski, T, Pleština, S, ... Vrdoljak, E. Smjernice Hrvatskoga onkološkog društva za dijagnozu, liječenje i praćenje

- bolesnica/ka oboljelih od invazivnog raka dojke (HOD RD-3). Liječnički vjesnik. [Internet]. 2022 [pristupljeno 1.7.2024.]; 144 (9-10), 295-305. <https://doi.org/10.26800/LV-144-9-10-2>
22. American Cancer Society. Breast cancer. [internet] n.d. [pristupljeno 1.7.2024.] Dostupno na: <https://www.cancer.org/cancer/breastcancer.html>
23. Radiology Key. Radiation oncology. Radiology Key. [Internet]. n.d. [pristupljeno 1.7.2024.]. Dostupno na: <https://radiologykey.com/radiation-oncology>
24. Boyages J, Baker L. Evolution of radiotherapy techniques in breast conservation treatment. Gland Surg. 2018;7(6):576-595. doi: 10.21037/gs.2018.11.10 [Internet]. [pristupljeno 1.7.2024.]. Dostupno na: <https://gs.amegroups.org/article/view/22840/22074>
25. Šamija M, Krajina Z, Purišić A. Radioterapija. Zagreb: Nakladni zavod Globus: Klinika za tumore: Hrvatska liga protiv raka; 1996.
26. Chargari C, Deutsch E, Blanchard P, Gouy S, Martelli H, Guérin F, et al. Brachytherapy: An overview for clinicians. CA: A Cancer Journal for Clinicians. [Internet] 2019 [pristupljeno 1.7.2024.];69(5):386-401. <https://acsjournals.onlinelibrary.wiley.com/doi/10.3322/caac.21578>
27. Redžović A, Zahirović D, Šamija M. Primjena, učinkovitost i nuspojave zračenja u liječenju malignih bolesti. Medicina Fluminensis. [Internet]. 2015 [pristupljeno 1.7.2024.]; 51 (3), 353-359. <https://hrcak.srce.hr/file/212463>
28. Dilalla V, Chaput G, Williams T, Sultanem K. Radiotherapy side effects: integrating a survivorship clinical lens to better serve patients. Curr Oncol. [Internet]. 2020 May [pristupljeno 1.7.2024.];27(2):107-112. <https://www.ncbi.nlm.nih.gov/pmc/articles/PMC7253739/>
29. Badžek S i sur. Nuspojave radioterapije u usnoj šupljini: dijagnostika, prevencija i terapijske smjernice. Liječnički vjesnik. [Internet]. 2009 [pristupljeno 1.7.2024.];131:324-327 <https://lijecnicki-vjesnik.hlz.hr/lijecnicki-vjesnik/nuspojave-radioterapije-u-usnoj-supljini-dijagnostika-prevencija-i-terapijske-smjernice/>
30. Canadian Cancer Society. Radiation pneumonitis. Canadian Cancer Society. [Internet]. n.d. [pristupljeno 1.7.2024.]. Dostupno na: <https://cancer.ca/en/treatments/side-effects/radiation-pneumonitis>
31. Taylor CW, Kirby AM. Cardiac side-effects from breast cancer radiotherapy. Clin Oncol (R Coll Radiol). [Internet]. 2015 Jun 28;27(11):621-629. doi: 10.1016/j.clon.2015.06.007.

[pristupljeno 1.7.2024.] Dostupno na: [https://www.clinicaloncologyonline.net/article/S0936-6555\(15\)00241-1/abstract](https://www.clinicaloncologyonline.net/article/S0936-6555(15)00241-1/abstract)

32. Cancer Research UK. Breast cancer in situ incidence statistics. Cancer Research UK [Internet]. 2024 [pristupljeno 2.7.2024.]. Dostupno na: <https://www.cancerresearchuk.org/health-professional/cancer-statistics/statistics-by-cancer-type/breast-cancer/incidence-in-situ#heading-One>

17. PRIVITCI

Slike:

Slika 1. Anatomija dojke. (Izvor: https://www.drmaryling.com.au/breast-anatomy).....	6
Slika 2. Samopregled dojke. (Izvor: https://www.hemed.hr/Default.aspx?sid=18693#toc-dijagnoza).....	13
Slika 3. Prikaz radikalne operacije (lijevo) te poštedne operacije (desno.) (Izvor: Vrdoljak E, Belac Lovasić I, Kusić Z, Gugić D, Juretić A. Klinička onkologija. 3., obnovljeno i dopunjeno izdanje. Zagreb: Medicinska naklada; 2018.).....	23
Slika 4. Eritem kože. (Izvor: Šamija M, Krajina Z, Purišić A. Radioterapija. Zagreb: Nakladni zavod Globus: Klinika za tumore: Hrvatska liga protiv raka; 1996.).....	35
Slika 5. Suha deskvamacija (lijevo) te vlažna deskvamacija (desno). (Izvor: Šamija M, Krajina Z, Purišić A. Radioterapija. Zagreb: Nakladni zavod Globus: Klinika za tumore: Hrvatska liga protiv raka; 1996.).....	36
Slika 6. Pojačana pigmentacija (lijevo) i teleangiektazija (desno) prilikom zračenja torakalne stijenke elektronima. (Izvor: Šamija M, Krajina Z, Purišić A. Radioterapija. Zagreb: Nakladni zavod Globus: Klinika za tumore: Hrvatska liga protiv raka; 1996.).....	37

Tablice:

Tablica 1. Podtipovi karcinoma dojke (Izvor: http://www.esmo.org , ESMO serija vodiča za bolesnike).....	20
Tablica 2. Stadiji karcinoma dojke (Izvor: https://poliklinika-harni.hr/ginekologija/pregled/stadiji-karcinoma-dojke).....	21
Tablica 3. Prikaz stupnja nuspojava u odnosu na tretman.....	45
Tablica 4. Mann-Whitney U test.....	46
Tablica 5. Korelacijska analiza.....	46

Grafikoni:

Grafikon 1. Raspodjela pacijentica po dobi.....	44
Grafikon 2. Prikaz pacijentica po stupnju nuspojava.....	44
Grafikon 3. Učestalost nuspojava ovisno o vrsti zračenja.....	45

18. ŽIVOTOPIS

Rođena sam 7. srpnja 2001. godine u Rijeci. U rodnom gradu završila sam Osnovnu školu Srdoči. Nakon završetka osnovne škole, upisala sam Prvu sušačku gimnaziju u Rijeci. Nakon uspješno položene mature 2020. godine, odlučila sam nastaviti obrazovanje na Fakultetu zdravstvenih studija, Sveučilišta u Rijeci. Upisala sam preddiplomski stručni studij radiološke tehnologije i ostvarila sve uvjete za obranu Završnog rada.