

USPOREDBA KALCIFIKATA I DEGENERATIVNIH RUPTURA ROTATORNE MANŽETE S OBZIROM NA LOKACIJU, SPOL I STAROSNU DOB: rad s istraživanjem

Kalebić, Pave

Master's thesis / Diplomski rad

2024

Degree Grantor / Ustanova koja je dodijelila akademski / stručni stupanj: **University of Rijeka, Faculty of Health Studies / Sveučilište u Rijeci, Fakultet zdravstvenih studija**

Permanent link / Trajna poveznica: <https://um.nsk.hr/um:nbn:hr:184:565601>

Rights / Prava: [In copyright](#)/[Zaštićeno autorskim pravom.](#)

Download date / Datum preuzimanja: **2024-11-27**

Repository / Repozitorij:

[Repository of the University of Rijeka, Faculty of Health Studies - FHSRI Repository](#)



SVEUČILIŠTE U RIJECI
FAKULTET ZDRAVSTVENIH STUDIJA
DIPLOMSKI SVEUČILIŠNI STUDIJ
FIZIOTERAPIJA

Pave Kalebić

USPOREDBA KALCIFIKATA I DEGENERATIVNIH RUPTURA ROTATORNE
MANŽETE S OBZIROM NA LOKACIJU, SPOL I STAROSNU DOB: rad s istraživanjem

Diplomski rad

Rijeka, 2024.

UNIVERSITY OF RIJEKA
FACULTY OF HEALTH STUDIES
GRADUATE UNIVERSITY STUDY PROGRAM
PHYSIOTHERAPY

Pave Kalebić

COMPARISON OF CALCIFICATES AND DEGENERATIVE ROTATOR CUFF TEARS

WITH REGARD TO LOCATION, GENDER AND AGE: research

Master's thesis

Rijeka, 2024

Mentor rada: prof. dr. sc. Gordana Starčević Klasan, dr.med.

Diplomski rad obranjen je dana 25. rujna 2024. godine na Fakultetu zdravstvenih studija Sveučilišta u Rijeci, pred Povjerenstvom u sastavu:

1. Doc. dr. sc. Mirela Vučković
2. Prof. dr.sc. Bojan Miletić
3. Prof. dr. sc. Gordana Starčević-Klasan

Izvešće o provedenoj provjeri izvornosti studentskog rada

Opći podatci o studentu:

Sastavnica	Fakultet zdravstvenih studija
Studij	Sveučilišni diplomski studij Fizioterapija
Vrsta studentskog rada	Diplomski rad
Ime i prezime studenta	Pave Kalebić
JMBAG	0246081459

Podatci o radu studenta:

Naslov rada	Usporedba kalcifikata i degenerativnih ruptura rotatorne manžete s obzirom na lokaciju, spol i starosnu dob
Ime i prezime mentora	Prof. dr. sc. Gordana Starčević-Klasan
Datum predaje rada	4.09.2024.
Identifikacijski br. podneska	2455644125
Datum provjere rada	16.09.2024.
Ime datoteke	Provjera diplomskog rada
Veličina datoteke	2.53M
Broj znakova	63679
Broj riječi	10655
Broj stranica	44

Podudarnost studentskog rada:

Podudarnost (%)	7%
-----------------	----


Izjava mentora o izvornosti studentskog rada

Mišljenje mentora	
Datum izdavanja mišljenja	16.09.2024.
Rad zadovoljava uvjete izvornosti	<input checked="" type="checkbox"/>
Rad ne zadovoljava uvjete izvornosti	<input type="checkbox"/>
Obrazloženje mentora (po potrebi dodati zasebno)	

Datum

16.09.2024.

Potpis mentora



Sadržaj

1. UVOD.....	1
1.1. Biomehanika ramena	2
1.1.1. Kalcificirajuća tendinopatija rotatorne manžete	5
1.1.2. Patofiziologija kalcificirajuće tendinopatije.....	7
1.1.3. Povjesni pregled	9
1.2. Rupture rotatorne manžete.....	12
1.2.1. Degeneracija rotatorne manžete.....	14
1.2.2. Progresija degeneracije mišića.....	16
2. CILJEVI I HIPOTEZE	18
3. ISPITANICI I METODE	19
3.1. Ispitanici	19
3.2. Postupak i instrumentarij	19
3.3. Statistička obrada podataka	20
3.4. Etički aspekti istraživanja	20
4. REZULTATI.....	22
5. RASPRAVA	27
6. ZAKLJUČAK	32
LITERATURA.....	33

Sažetak

Uvod i cilj istraživanja: Glenohumeralni zglob, zbog svoje sferoidne anatomije, najmobilniji je i najkompleksniji zglob u ljudskom tijelu. Stabilizacija ovog zgloba zahtijeva dinamičku i statičku ravnotežu, pri čemu su rotatorna manžeta i ligamenti ključni faktori. Upravo iz tog razloga nastaju degenerativne promjene, poput kalcificirajućeg tendinitisa i rupture rotatorne manžete te često i značajno utječu na funkcionalnost ramena. Cilj ovog istraživanja bio je istražiti pojavu kalcificirajućeg tendinitisa i rupture rotatorne manžete kod pacijenata koji su bili na pregledu u Poliklinici Scipion, te analizirati razlike u pojavnosti ovih stanja u odnosu na dob, spol i njihovu lokalizaciju u tetivama mišića rotatorne manžete.

Ispitanici i metode: Istraživanje je provedeno na uzorku od 126 pacijenata (63 muškarca i 63 žene) koji su u razdoblju od travnja do kolovoza 2024. godine posjetili Polikliniku Scipion zbog kalcificirajućeg tendinitisa i/ili rupture rotatorne manžete. Prosječna dob ispitanika iznosila je 55,3 godine. Glavni dijagnostički alat bio je ultrazvuk, a podaci su uključivali dob, spol, ultrazvučne nalaze, te eventualne dodatne dijagnostičke pretrage kao što su MR i RTG. Pristranost je spriječena obavljanjem pregleda bez informiranja specijalista o ciljevima istraživanja.

Rezultati: Kalcifikati su zabilježeni kod 66,7 % ispitanika, dok su degenerativne ruptуре prisutne kod 45,2 % ispitanika. Nije pronađena statistički značajna razlika u pojavnosti kalcificirajućeg tendinitisa između muškaraca i žena, dok su kalcifikati češći kod pacijenata starijih od 40 godina. Sličan rezultat primijećen je i kod rupture rotatorne manžete, gdje također nije pronađena značajna razlika između spolova. Najčešće zahvaćene tetive kod oba stanja su: na *m. supraspinatus*, *m. subscapularis*, *m. infraspinatus* i *m. teres minor*. Također, 14,3 % ispitanika razvilo je sindrom smrznutog ramena nakon prvotne dijagnoze.

Zaključak: Istraživanje je pokazalo da su kalcificirajući tendinitis i ruptуре rotatorne manžete učestaliji kod starijih od 40 godina, bez značajnih razlika u pojavnosti među spolovima. Buduća istraživanja trebala bi uključivati kombinaciju ultrazvuka, magnetne rezonancije i kliničkog pregleda radi daljnjeg istraživanja povezanosti ovih stanja i rizika za razvoj kompleksnih bolesti poput smrznutog ramena.

Ključne riječi: tendinitis, glenohumeralni zglob, ozljede rotatorne manžete

Abstract

Introduction and Research Objective: The glenohumeral joint, due to its spheroidal anatomy, is the most mobile and complex joint in the human body. The stabilization of this joint requires a dynamic and static balance, with the rotator cuff and ligaments playing key roles. Degenerative changes, such as calcific tendinitis and rotator cuff tears, are common and significantly affect shoulder function. The objective of this study was to investigate the occurrence of calcific tendinitis and rotator cuff tears in patients at the Scipion Polyclinic and to analyze the differences in the prevalence of these conditions with respect to age, gender, and their localization in the rotator cuff tendons.

Subjects and Methods: The study was conducted on a sample of 126 patients (63 men and 63 women) who visited the Scipion Polyclinic between April and August 2024 due to suspected calcific tendinitis and/or rotator cuff tears. The average age of the participants was 55.3 years. The primary diagnostic tool was ultrasound, and the data included age, gender, ultrasound findings, and any additional diagnostic examinations such as magnetic resonance imaging (MRI) and X-ray. Bias was prevented by conducting the examinations without informing the specialist of the study's objectives.

Results: Calcifications were recorded in 66.7 % of the participants, while degenerative tears were present in 45.2 % of the participants. No statistically significant difference was found in the prevalence of calcific tendinitis between men and women, while calcifications were more common in patients over 40 years old. A similar results were observed in the prevalence of the rotator cuff tears, where no significant gender differences were found. The most commonly affected muscle tendons in both conditions are on *supraspinatus*, *subscapularis*, *infraspinatus*, and *teres minor* muscle. Additionally, 14.3 % of the participants developed frozen shoulder after the initial diagnosis.

Conclusion: The study showed that calcific tendinitis and rotator cuff tears are more common in individuals over 40 years old, with no significant gender differences in prevalence. Future research should include a combination of ultrasound, magnetic resonance imaging, and clinical examination to further investigate the relationship between these conditions and the risk of developing complex diseases such as frozen shoulder.

Keywords: tendinopathy, shoulder joint, rotator cuff injuries

1. UVOD

Glenohumeralni ili rameni zglob (lat. *articulatio humeri*) zbog svoje sferoidne anatomije je jedan od najmobilnijih zglobova u tijelu. Zglobne ploštine u glenohumeralnom zglobu su manje kongruentne u usporedbi sa zglobom kuka (lat. *articulatio coxae*), gdje acetabulum prekriva veću površinu zglobne ploštine natkoljениčne kosti (lat. *os femur*). Upravo iz tog razloga glenohumeralni zglob zahtjeva aktivnu i pasivnu stabilizaciju. U pasivnoj stabilizaciji sudjeluju brojni ligamenti kao zadebljanje zglobne čahure, zglobna usna (lat. *labrum glenoidale*) i negativni tlak unutar zglobne čahure. Za aktivnu stabilizaciju važni su mišići rotatorne manžete, a te mišiće čine: *m. subscapularis*, *m. supraspinatus*, *m. infraspinatus* i *m. teres minor* (1). Obzirom na anatomske zahtjeve glenohumeralnog zgloba, mišići rotatorne manžete su vrlo često podložni raznim stanjima kao što su rupture rotatorne manžete te kalcificirajuće tendinopatije. Rupture rotatorne manžete su najčešće ozljede na gornjim ekstremitetima zbog kojeg pacijenti posjećuju specijaliste (2). Dok su neke rupture rezultat traume, većina ima degenerativnu podlogu. Nisu sve rupture simptomatske i nemaju sve tendenciju pogoršavanja simptoma. Mnogi pacijenti s opsežnijim rupturama nemaju pogoršanje simptoma (3). Prevalencija ove dijagnoze raste s porastom dobi pacijenata, pa tako čak 25 % osoba starijih od 60 godina i 50 % osoba starijih od 80 godina ima parcijalnu rupturu pune debljine tetiva rotatorne manžete (4). Simptomi stanja poput kalcificirajuće tendinopatije i rupture rotatorne manžete mogu varirati od blažih kao što su noćna bolnost i pojava bolova tijekom podizanja ruke iznad glave do težih simptoma kao što su nemogućnost izvođenja aktivnih i pasivnih pokreta sa progresivnom slabošću i disfunkcijom glenohumeralnog zgloba (3). Kalcificirajuća tendinopatija, koju je među prvima opisao Duplay 1872. godine, čest je uzrok pojave jake boli u ramenu. Obično se karakterizira kao iznenadno atraumatsko ograničenje raspona pokreta uz prisutstvo boli. Pregled ultrazvukom pokazuje prisutnost kalcificirajućih naslaga unutar tetiva rotatorne manžete i u sluznim vrećama kao što su *bursa subacromialis* i *bursa subdeltoidea*, koje se uglavnom sastoje od kalcijevog hidroksiapatita u kristalnom ili amorfnom obliku (5-9). Kalcificirajuća tendinopatija se češće javlja kod žena u oko 70 % slučajeva u 4. i 5. desetljeću života (10), a istraživanja pokazuju kako nije u korelaciji s tjelesnom aktivnošću (11).

1.1. Biomehanika ramena

Biomehanika glenohumeralnog zgloba je izuzetno složena (1). Rameni obruč je vrlo složena struktura koja se sastoji od tri zgloba glenohumeralnog, akromioklavikularnog i sternoklavikularnog zgloba, te jednog vrlo važnog spoja kojeg predstavlja skapulotorakalni spoj. Skapulotorakalni zglob prema anatomskim odrednicama nije pravi zglob, no predstavlja odnos leteće kosti poput lopatice sa rebrima na kojima je naslonjena. Pokretljivost glenohumeralnog zgloba može se dodatno poboljšati translacijom glave nadlaktične kosti u odnosu na glenoid, ali posljedica ove velike pokretljivosti može biti sklonost nestabilnosti i sindromu sraza (subakromijalni ili unutarnji sraz) (1). Pokretljivost je omogućena sa velikim brojem mišića koji djeluju u sinergiji. Zbog toga je njihovo odvajanje ili izoliranje nemoguće, što otežava preciznu kinematičku analizu i klinički pregled.

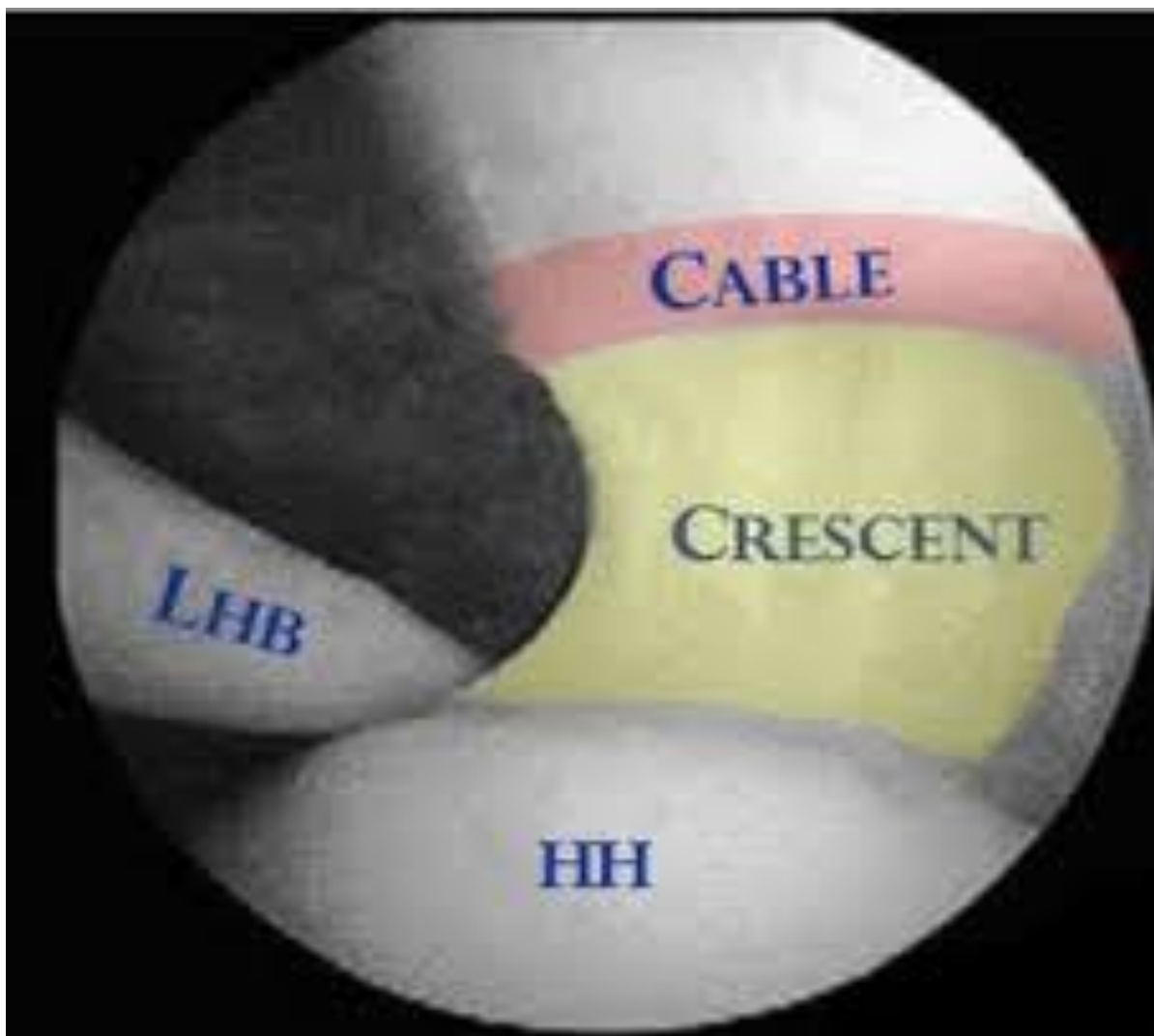
Kada se promatra rame kao funkcionalna cjelina, čini se da je potrebno uzeti u obzir nekoliko čimbenika. Kako bi rame normalno funkcioniralo, sve anatomske strukture moraju raditi u lancu, a anatomski oblik zgloba ramena omogućuje veliku ekskurziju pokreta (12). Pokret glenohumeralnog zgloba započinje na način da središnji živčani sustav šalje signal mišićno-tetivnoj jedinici što dovodi do kontrakcije mišića ramena. Kontrakcijom mišića prenosi se napetost na tetive, koje zatim djeluju kao poluge na glenohumeralni zglob. Da bi takav sustav bio učinkovit, potreban je stabilan oslonac. Potrebnu stabilnost osiguravaju statički i dinamički čimbenici kao što su oblik kostiju, ligamenti, zglobna usna, zglobna čahura, rotatorna manžeta itd.(1). Specifičnost biomehanički relevantnih parametara, poput, zglobnih reakcijskih sila, jest u tome da se oni ne mogu mjeriti *in vivo* bez invazivnih postupaka (13). Stoga se znanje uglavnom temelji na eksperimentalnim studijama na kadaverima ili računalnom modeliranju (14,15). Ove simulacije postale su sofisticiranije posljednjih godina, omogućujući uključivanje sve većeg broja varijabli s mogućnošću prilagodbe patologiji i specifičnim karakteristikama pacijenta.

Kao što je ranije spomenuto, rotatorna manžeta ključna je za koncept aktivne stabilizacije, odnosno koncept kompresije u konkavnu ploštinu u kojem aktivno doprinosi stabilnosti u suprotnosti s deltoidnim i prsnim mišićima (koji imaju tendenciju destabilizacije zgloba). Koncept kompresije odnosi se na svrhu rotatorne manžete da drže i stabiliziraju glavu nadlaktične kosti u konkavnu ploštinu glenoida (16,17). Nadalje, istraživanja na kadaverima koja uključuju elektromiografiju su potvrdila kako rotatorna manžeta doprinosi prednjoj i stražnjoj stabilnosti glenohumeralnog zgloba (18-20). Uloga rotatorne manžete je raditi u

suradnji s deltoidnim i pektoralnim mišićem te paraskapularnom mišićnom regijom kako bi se uravnotežili parovi sila oko glenohumeralnog zgloba.

Primjer toga nalazi se u horizontalnoj ravnini, gdje su parovi sila između prednje i stražnje strane rotatorne manžete uravnoteženi. Sile koje generiraju *mm. subscapularis, supraspinatus, infraspinatus i teres minor* iznose: 53 %, 14 %, 22 % i 10 % (21).

Rotatorni kabel (Slika 1.), koji je prvi opisao Burkhart, predstavlja debeli snop tetivnih vlakana okomitih na *m. supraspinatus*, ima veliku biomehaničku važnost u stabilnosti rameong zgloba (22, 23). Važno je imati dobro razumijevanje svih anatomskih struktura koje okružuju rotatorni kabel, kao i bliske povezanosti između hvatišta tetiva *m. supraspinatus* i *m. infraspinatus* te korakohumeralnog ligamenta. Rotatorni kabel obuhvaća rotatorni polumjesec, koji je relativno avaskularni lateralni dio tetive *m. supraspinatus* i *m. infraspinatus*. Prednji kabel se hvata u blizini korakohumeralnog ligamenta na prednjem dijelu velike kvržice (lat. *tuberculum majus*) i gornjem dijelu male kvržice (lat. *tuberculum minus*), predstavljajući vlakna prednjeg dijela tetive *m. supraspinatus*. Stražnje hvatište kabela nalazi se na spoju između tetiva *m. infraspinatus* i *m. teres minor* (23, 24). Tako ruptura koja zahvaća cijelu tetivu *m. infraspinatus* narušava stražnji kabel, dok ruptura tetive *m. subscapularis* dovodi do narušavanja stražnjeg kabela. Funkcija kabela često se uspoređuje s funkcijom visećeg mosta koji prenosi sile rotatorne manžete kroz raspon na svoje stupove. Ovaj mehanizam mogao bi objasniti zašto se funkcija očuva kod ruptura koja zahvaćaju samo rotatorni polumjesec i zašto djelomične rekonstrukcije manžete, s obnovom „stupova“, mogu vratiti dobru funkciju (23).



Slika 1. Artroskopski prikaz rotatornog kabela i polumjeseca.

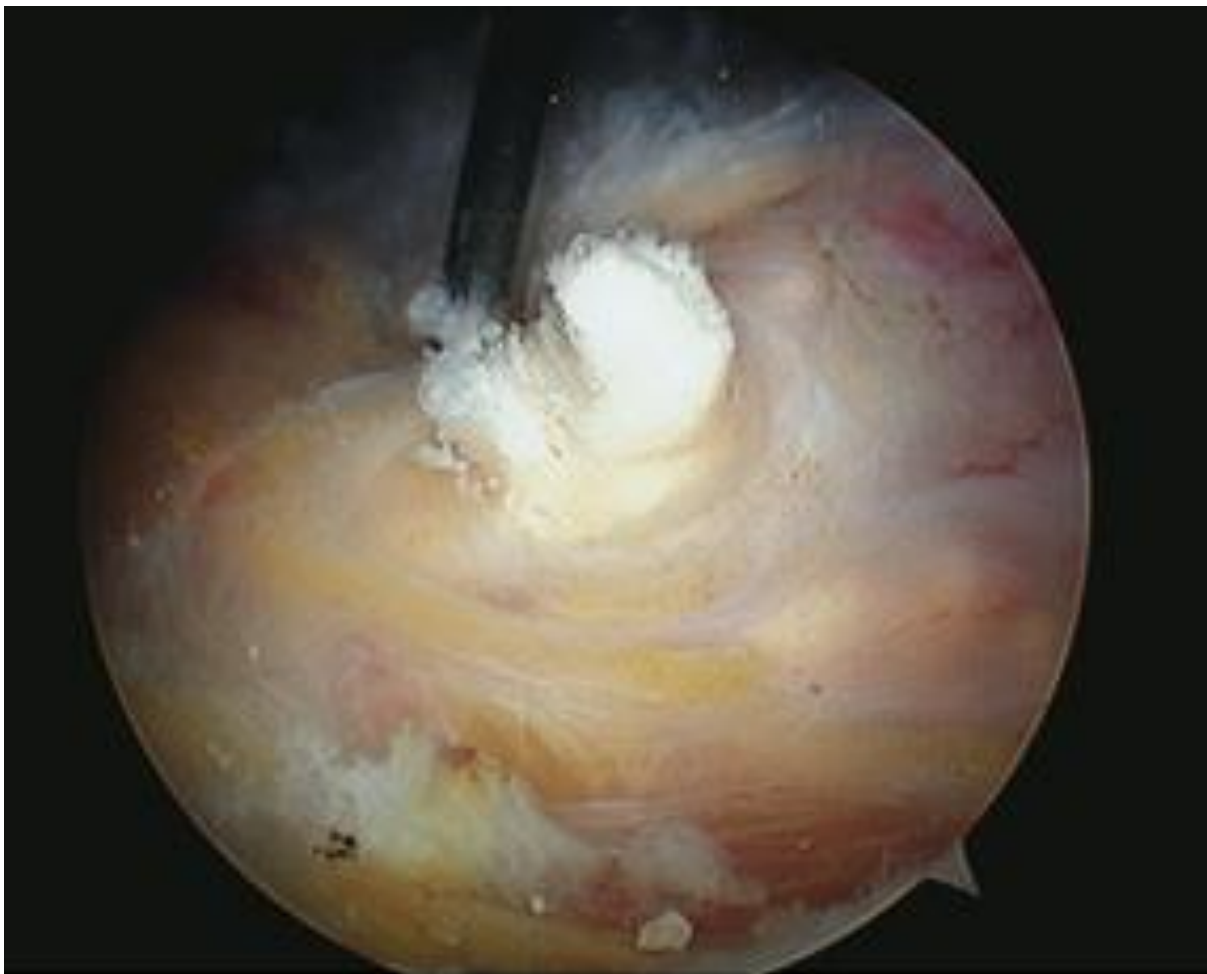Izvor: <https://epos.myesr.org/poster/esr/ecr2010/C-2299/purpose>

Na temelju svoje nekongruentne koštane morfologije kako je već spomenuto, glenohumeralni zglob inherentno je nestabilan, te je potrebna složena interakcija dodatnih statičkih i dinamičkih čimbenika za održavanje stabilnosti. Statički čimbenici uključuju kapsuloligamentarne strukture, zglobnu usnu i negativni intraartikularni tlak u zglobu. Lezije koje dovode do poremećaja zglobne kapsule mogu rezultirati promjenom odnosa između negativnog intraartikularnog tlaka i kongruencije zglobnih površina pod opterećenjem. Relativni doprinos intraartikularnog tlaka stabilnosti glenohumeralnog zgloba prethodno je istražen, međutim, različiti uvjeti testiranja i protokoli otežavaju značajne usporedbe i kliničku interpretaciju (25). Prisutnost negativnog intraartikularnog pritiska u normalnom glenohumeralnom zglobu prilikom traksijskih sila objašnjava se konceptom "učinka

ograničenog volumena zgloba" (26). Normalni zglob je okružen zglobnom kapsulom i okolnim tkivima, a pokušaji trakcije ili pomicanja zglobnih tijela proizvode blago povećanje volumena zgloba, što rezultira relativnim negativnim pritiskom u zglobu. Ovaj negativni intraartikularni pritisak doprinosi pasivnoj stabilnosti glenohumeralnog zgloba. Inferiorna, prednja i stražnja translacija povećavaju se nakon oštećenja kapsule. *In vivo* studije dodatno sugeriraju povezanost između negativnog intraartikularnog tlaka i pokreta zgloba kod zdravih ramena, dok se prilikom pokreta kod nekih patoloških stanja u glenohumeralnom zglobu intraartikularni tlak smanjuje. Tijekom aktivne elevacije ruke pacijenti sa zdravim ramenim zglobom pokazuju smanjenje intraartikularnog tlaka, dok pacijenti sa značajnim nedostacima rotatorne manžete nisu pokazali mjerljive promjene tlaka. Slično, kod pasivnog pokreta pod općom anestezijom, zdravi pacijenti su pokazali negativan intraartikularni tlak koji je odgovarao trakcijskoj sili na ruku, dok pacijenti s Bankartovim lezijama nisu (23).

1.1.1. Kalcificirajuća tendinopatija rotatorne manžete

Kalcificirajuća tendinopatija rotatorne manžete vrlo je čest poremećaj uzrokovan prisutnošću kalcificiranih naslaga u rotatornoj manžeti ili u *bursi subacromialis* i *bursi subdeltoidea* (Slika 2.) (8,9, 27-30). Ovaj poremećaj zabilježen je u 2,5 % - 7,5 % zdravih ramena kod odraslih, a javlja se kod žena u oko 70 % slučajeva (31-33), osobito tijekom četvrtog i petog desetljeća života, i čini se da nije povezan s tjelesnom aktivnošću (11,30).

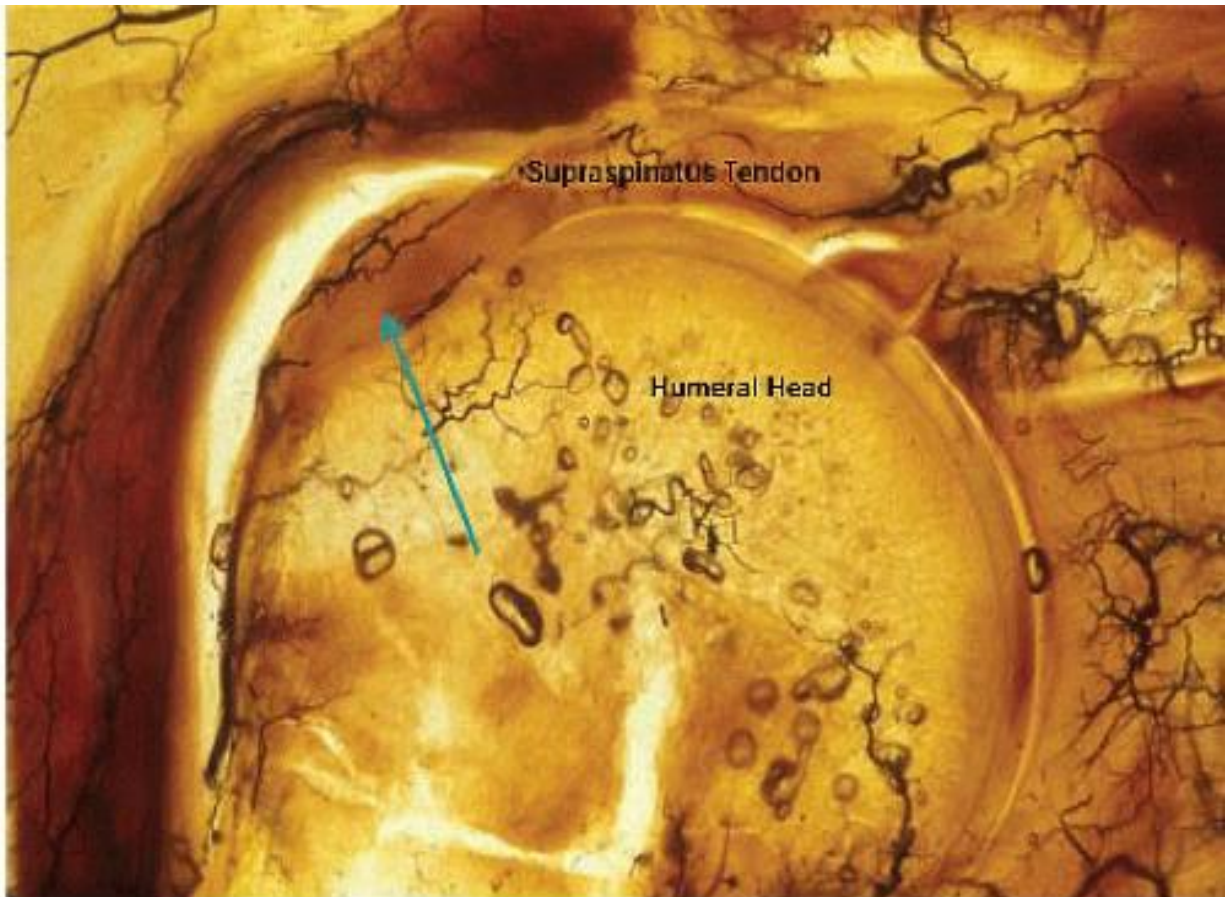


Slika 2. Artroskopski prikaz kalcificirajuće tendinopatije rotatorne manžete.

Izvor: <https://www.shouldersurgery.co.za/calcific-tendonitis-shoulder.php>

U oko 10 – 20 % pacijenata, kalcificirane naslage se mogu naći obostrano. U rotatornoj manžeti, najčešće je pogođeno kritično područje tetive *m. supraspinatus* (80 %) (avaskularna zona), zatim donji dio *m. infraspinatus* (15 %), te preinsercijsko područje tetive *m. subscapularis* (5 % slučajeva) (Slika 3.) (34). Međutim, mogu biti pogođena i druga mjesta u tijelu. Naslage mogu biti asimptomatske u 20 % slučajeva ili uzrokovati bol niskog intenziteta, koja može biti povezana s akutnim ili postepenim ograničenjem opsega pokreta (35). Ovaj poremećaj ima tendenciju spontanog rješavanja i rijetko korelira sa degenerativnim promjenama rotatorne manžete (36, 37). Ako su simptomi prisutni, kalcificirajuća tendinopatija obično reagira na relativni odmor, oralne nesteroidne protuupalne lijekove, injekcije kortikosteroida i fizikalnu terapiju. Međutim, kalcificirajuća tendinopatija može u nekim slučajevima predstavljati izrazito onesposobljavajuće stanje, s bolovima koji su otporni na visoke doze nesteroidnih protuupalnih lijekova, a obično se pojačavaju noću. Za kalcifikate

nije uspostavljen standardni način liječenja, a pristupi uključuju fizikalnu terapiju, medikamentozno liječenje, kortikosteroide i kirurški zahvat (38).



Slika 3. Prikaz kritičnog područja tetive *m. supraspinatus*.

Izvor: <https://musculoskeletalkey.com/partial-rotator-cuff-tears-treatment-options/>

1.1.2. Patofiziologija kalcificirajuće tendinopatije

Patogenetski mehanizam kalcificirajuće tendinopatije još uvijek nije jasan (27). Čini se da je povezan s bolešću posredovanom stanicama, pri kojoj metaplastična transformacija tenocita u hondrocite izaziva kalcifikaciju unutar tetive rotatorne manžete (8). Burkhead i Gohlke su postavili patogenezu temeljenu na degenerativnom procesu koji uključuje vlakna tetive s nekrotičnim promjenama koje napreduju u distrofičnu kalcifikaciju (39,40). Međutim, ova

teorija se ne čini kompatibilnom sa činjenicom da se tetiva potpuno opravi kada se kalcificirajuća tendinopatija spontano povuče (41). Rui i suradnici sugerirali su da bi proces kalcifikacije mogao biti rezultat pogrešne diferencijacije matičnih stanica tetive u koštane stanice (42). Drugi autori su kalcificirajuću tendinopatiju povezali sa smanjenjem koncentracije kisika unutar tetive, što može potaknuti fibrokartilaginoznu metaplaziju tetive i staničnu nekrozu, a na kraju dovesti do taloženja kalcija (7, 43).

U svakom slučaju, patogeneza kalcificirajuće tendinopatije može se podijeliti u tri faze, kako su predložili Uthoff i suradnici:

1. Predkalcifična faza, s transformacijom tetive u fibrokartilaginozno tkivo koje djeluje kao podloga za taloženje kalcija.
2. Faza kalcifikata, s taloženjem kalcija predstavlja drugu fazu. Sastoji se od formativne i resorptivne faze. Prva je karakterizirana taloženjem kalcijevih kristala u tetivi, što je posredovano hondrocitima fibrokartilaginozne metaplazije. Resorptivna faza počinje nakon promjenjivog razdoblja tihe bolesti u kojoj se razvija vaskularna mreža na zahvaćenom području, s naknadnom fagocitozom kalcijevih naslaga od strane makrofaga. Ovu fazu karakterizira edem i povećan intratendinozni tlak s mogućim izljevom kalcijevih kristala u burzu. Resorptivna faza obično je povezana s razvojem akutne boli koja može biti izrazito onesposobljavajuća i ne reagirati na uobičajene analgetike.
3. Postkalcifična faza, s remodeliranjem tetivnog tkiva pomoću fibroblasta nakon taloženja kalcija, što može trajati nekoliko mjeseci. Postkalcifična faza i resorptivna faza kalcifične faze čini se da se odvijaju istovremeno, sa zamjenom kalcijevih naslaga granulacijskim tkivom. Ovaj proces obično završava potpunim zacjeljenjem zahvaćene tetive (7).

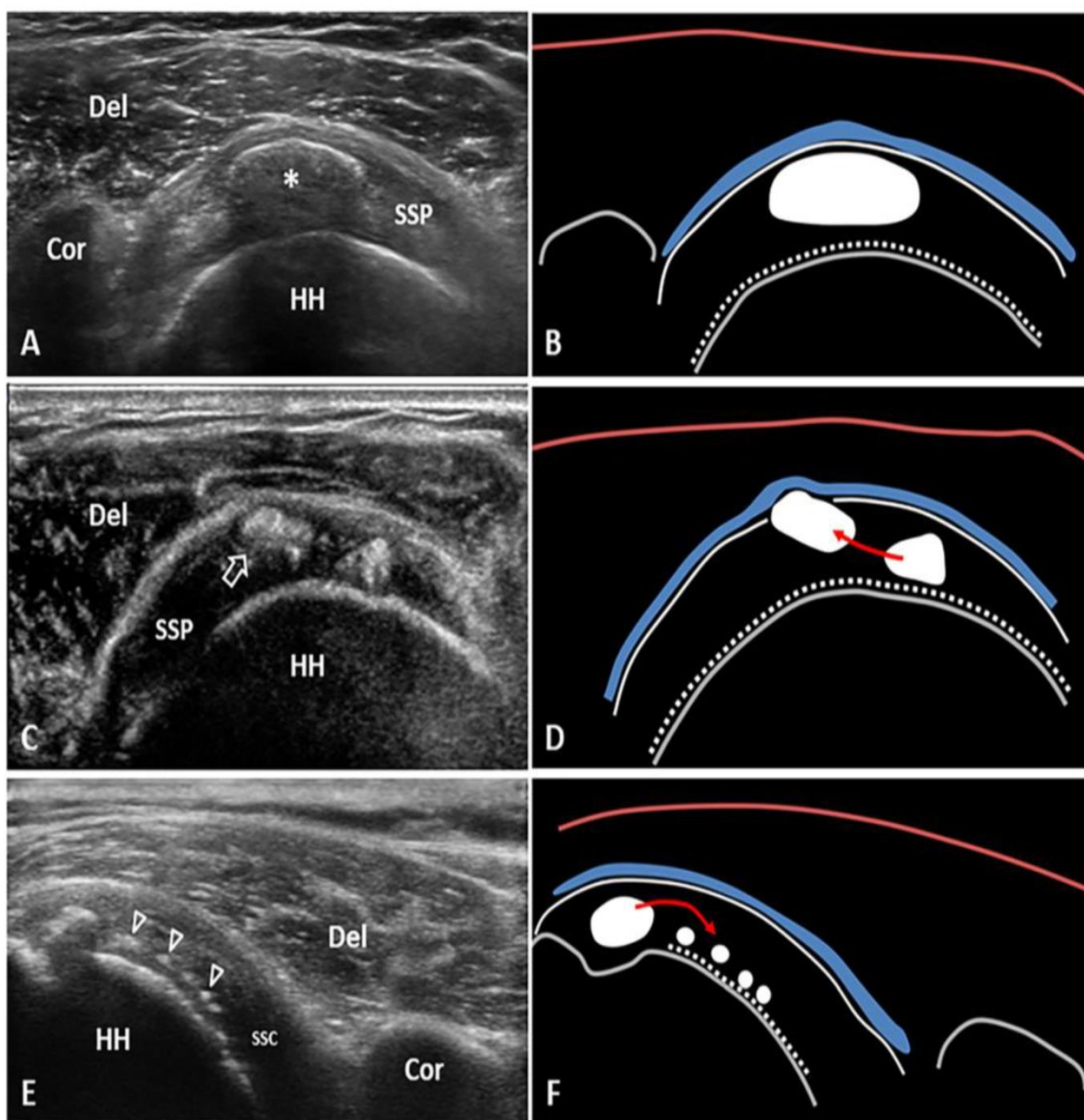
Kalcificirajuća tendinopatija rotatorne manžete akutno je ili kronično bolno stanje uzrokovano upalom oko kalcificiranih naslaga smještenih u ili oko tetiva rotatorne manžete (44). Proces se sastoji od multifokalne, stanično posredovane kalcifikacije tetive, koja je obično praćena spontanom fagocitnom resorpcijom (7). Nakon resorpcije ili kirurškog uklanjanja naslage, tetiva se oporavlja te je funkcionalna (6). Međutim, taloženje kalcija može biti latentno i asimptomatsko kod mnogih pojedinaca. Stanje postaje akutno bolna samo kada se kalcij

resorbira. Dijagnoza se postavlja na temelju anamneze i fizikalnog pregleda, s posebnom pažnjom na radiografske dokaze kalcifikacije (44).

1.1.3. Povjesni pregled

Godine 1907. Painter je prvi opisao radiografske nalaze kod pacijenata sa kalcificirajućom tendinopatijom (45). Codman je raspravljao o ovom problemu 1930-ih i predložio da degeneracija tetivnih vlakana prethodi kalcifikaciji (46). Bosworth je pregledavao radiološke nalaze i ispitao 6.061 zaposlenika osiguravajućeg društva te otkrio incidenciju od 2,7 % kalcificiranih naslaga u ramenu. Od tih ispitanika 35 % je prethodno imalo simptome, a 51,5 % naslaga nalazilo se u tetivi *m. supraspinatus* (47). Godine 1978. Bateman je uočio da su naslage na mjestu hvatišta tetive smještene u "zoni stresa" i području slabe vaskularizacije (48).

Za uspostavljanje dijagnoze kalcificirajuće tendinopatije rotatorne manžete najviše se koristi ultrazvuk, obzirom da je metoda neinvazivna te pruža dobar uvid u integritet tetive. Ultrazvuk je dobro prihvaćena metoda za procjenu mekih tkiva u cijelom tijelu (36, 49). Na ultrazvuku, kalcifikati obično izgledaju hiperehogeno, s akustičnom posteriornom sjenom ili bez nje (Slika 4.). Bianchi i Martinoli opisali su tri različite vrste kalcifikata, temeljene na njihovom različitom postotku kalcija (50). Kod tipa I, kalcifikati se pojavljuju kao hiperehogene točke s dobro definiranom akustičnom sjenom zbog velike količine kalcija. Kod tipa II, kalcifikati se pojavljuju kao hiperehogene točke s blagom akustičnom sjenom zbog smanjene količine kalcija, dok se kod tipa III, kalcifikati pojavljuju gotovo izoehogeno s tetivom, bez akustične sjene i često ih je teško dijagnosticirati. Tip I odgovara formativnoj fazi, dok tipovi II i III odgovaraju resorptivnoj fazi. Sconfienza i suradnici predložili su drugačiju klasifikaciju kalcificirajuće tendinopatije na ultrazvuku: tvrde kalcifikacije, hiperehogene s jakom akustičnom sjenom, meke kalcifikacije, hiperehogene, gotovo izoehogeno s tetivom, bez akustične sjene i tekuće kalcifikacije, hipo/anehogene, bez akustične sjene (51).

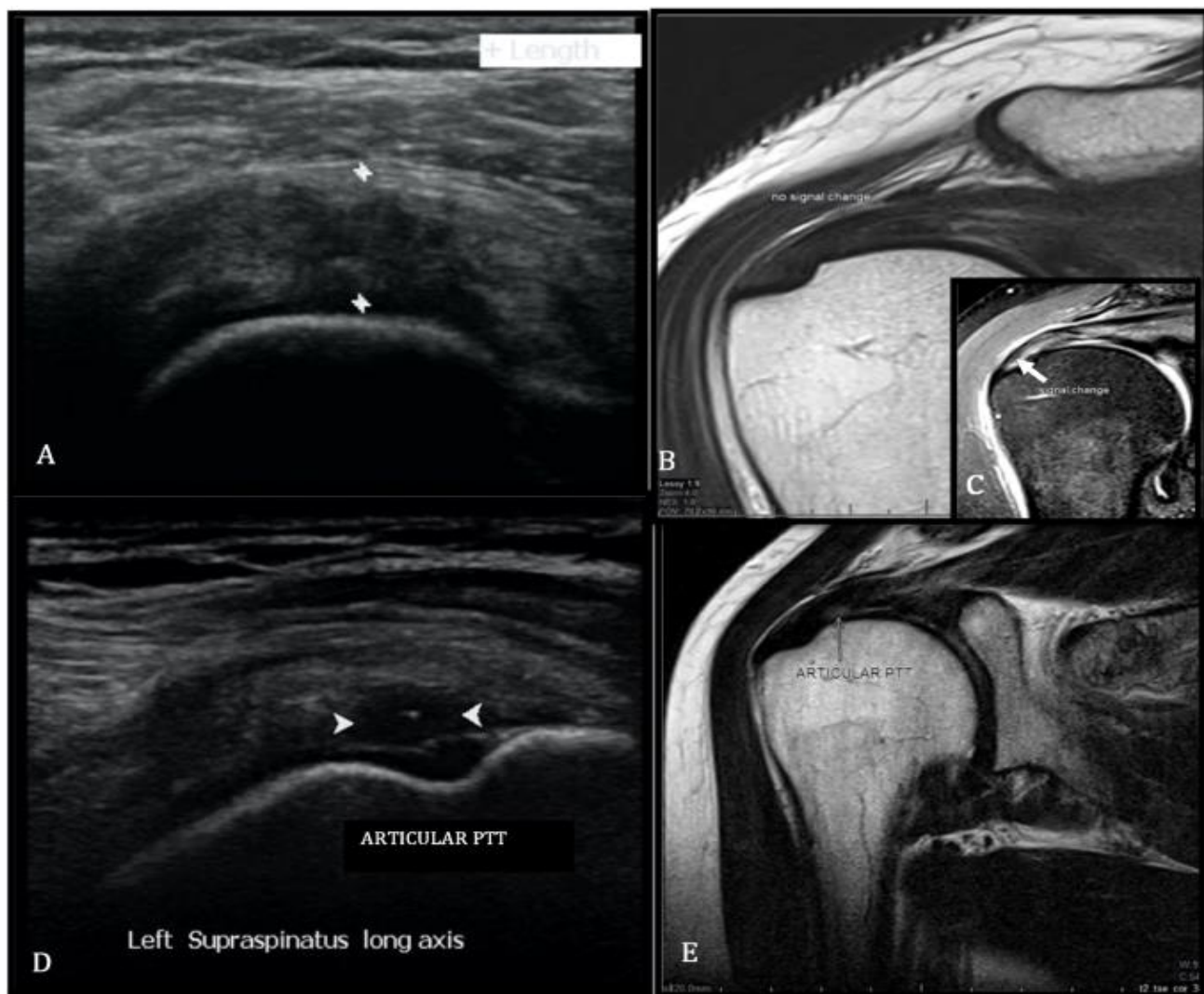


Slika 4. Ultrazvučni prikaz kalcificirajuće tendinopatije u tetivi *m. supraspinatus*.

Izvor: <https://www.mdpi.com/2075-4418/12/12/3097>

Kao i za dijagnosticiranje kalcificirajuće tendinopatije ultrazvuk pokazuje jako dobru osjetljivost i za rupture rotatorne manžete. Točan je u otkrivanju potpunih ruptura rotatorne manžete (52). Međutim, kod pacijenata s negativnim nalazima ultrazvuka za potpunu rupturu rotatorne manžete, ali s visokim kliničkim sumnjama, trebala bi se koristiti MR kako bi se dodatno procijenio integritet rotatorne manžete (Slika 5.). Ultrazvuk je manje točan u dijagnosticiranju djelomičnih ruptura rotatorne manžete. Kod procjene pacijenata sa sumnjom na djelomičnu rupturu rotatorne manžete, koji imaju trajne simptome unatoč konzervativnom

liječenju, treba napraviti MR kako bi se utvrdio izvor simptoma. Za procjenu karakteristika ruptura rotatorne manžete, ultrazvuk može biti manje precizan od MR. Iako pokazuje dobru točnost u utvrđivanju prisutnosti ruptura, MR može biti prikladniji za određivanje veličine rupture, retrakcije tetive, atrofije mišića i stupnja masne infiltracije (36, 52). U procjeni pacijenata s ponovnom boli u ramenu nakon popravka rotatorne manžete, pokazalo se da je ultrazvuk precizan alat za dijagnosticiranje ponovljenih ruptura. Također su prepoznati oprema i iskustvo kirurga, kao faktori koji utječu na točnost ultrazvuka i ultrazvučnog nalaza u prepoznavanju ruptura rotatorne manžete. Općenito se preporučuje korištenje sonde od 7,5 MHz te da studiju provodi i interpretira muskuloskeletni radiolog. Pokazalo se da interpretacija kliničkih nalaza između kirurga i radiologa poboljšava točnost ultrazvučnog nalaza u procjeni rotatorne manžete (52).



Slika 5. Ultrazvučni i MR prikaz ruptur tetive *m. supraspinatus*.

Izvor: <https://ejrnm.springeropen.com/articles/10.1186/s43055-021-00477-2>

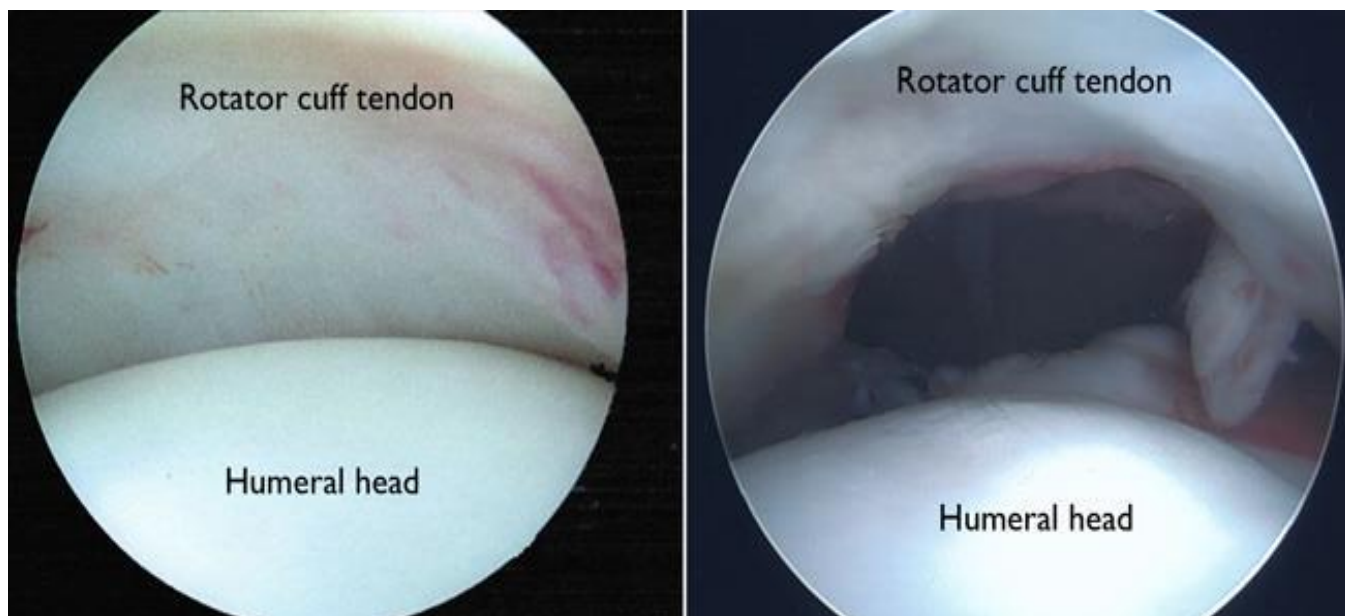
1.2. Rupture rotatorne manžete

Kompleksna kombinacija statičkih i dinamičkih stabilizatora oko glenohumeralnog zgloba uravnotežuje inherentnu pokretljivost sa funkcionalnom stabilnošću. Velik dio dinamičkog ograničenja glenohumeralnog zgloba proizlazi iz mehanizma konkavnosti i kompresije kojeg stvara rotatorna manžeta (53). Ovaj mehanizam stabilizira rame u srednjem opsegu pokreta kada su kapsulolabralne strukture opuštene i u krajnjim točkama opsega pokreta kroz aktivnost mišića koja ograničava pokret i smanjuje opterećenje na glenohumeralne ligamente (54). Aktivnost mišića ramena uravnotežuje translacijske (destabilizirajuće) sile s

kompresivnim (stabilizirajućim) silama kako bi se održala stabilnost glenohumeralnog zgloba tijekom cijelog opsega pokreta (16). Kada se izgube aktivna i pasivna ograničenja rotatorne manžete rame će vjerojatno postati nestabilno. U studiji provedenoj na kadaverima je dokazano kako smanjenje aktivnosti mišića rotatorne manžete za 50 % je rezultiralo povećanjem učestalosti iščašenja za 50 % u svim ispitivanim položajima (18).

Oštećenje rotatorne manžete najčešći je uzrok smanjene funkcije ramena i posebno je prisutna u starijoj populaciji (Slika 6.) (55). Mnogi autori sugeriraju da je bolest rotatorne manžete prirodni fenomen starenja s obzirom na snažnu povezanost s dobi i činjenicu da je većina ruptura asimptomatska (56,57). Studije na kadaverima i in vivo slikovne studije pokazale su da se stope asimptomatskih ruptura manžete proporcionalno povećavaju s dobi, pri čemu 20 % pacijenata u 60-im godinama i do 80 % pacijenata starijih od 80 godina imaju rupturu (56). Yamaguchi i suradnici otkrili su da pacijenti s bolnom rupturom manžete u dobi od 66 godina ili stariji pacijenti imaju 50 % šanse da imaju rupturu i na suprotnom ramenu, koje često nije prepoznato od strane pacijenta (4). Dokazano je da se asimptomatske rupture razvijaju u bol u otprilike 30 – 40 % pacijenata unutar 2 do 5 godina (58). Osim toga, muški spol, dominantna ruka, povijest teškog fizičkog rada, određene karakteristike akromiona i genetski čimbenici povezani su sa rupturama rotatorne manžete (59). Štoviše, prirodni tijek degenerativnih ruptura nedavno bolje definiran, još uvijek postoje mnoga neodgovorena pitanja o čimbenicima rizika za napredovanje bolesti, osobito u vezi s razvojem boli.

Studije prirodnog tijeka degenerativnih ruptura rotatorne manžete ključne su za razvoj odgovarajućih terapijskih algoritama. Unatoč visokoj prevalenciji patologije rotatorne manžete postoji značajna kontroverza u vezi s optimalnim liječenjem simptomatske bolesti rotatorne manžete (60). Trendovi u nekirurškom liječenju i popravku rotatorne manžete značajno su se mijenjali tijekom vremena (61). Nadalje, dokazano je da trajanje simptoma ne korelira s težinom rupture rotatorne manžete. Kliničke smjernice Američke akademije ortopedskih kirurga za liječenje bolesti rotatorne manžete uglavnom su slabe ili neodređene zbog nedostatka visokokvalitetnih dokaza. Njihove preporuke naglašavaju potrebu za daljnjim istraživanjima kako bi se bolje definirao prirodni tijek bolesti rotatorne manžete te rezultati operativne i neoperativne intervencije kako bi se dodatno poboljšale preporuke za liječenje (62).



Slika 6. Artroskopski prikaz neozljeđene i rupturirane rotatorne manžete.

Izvor: <https://orthoinfo.aaos.org/en/treatment/rotator-cuff-tears-surgical-treatment-options/>

1.2.1. Degeneracija rotatorne manžete

Anatomiju hvatišta rotatorne manžete potrebno je uzeti u obzir pri raspravi o degenerativnim rupturama rotatorne manžete. Mochizuki i suradnici pokazali su da je samo hvatište *m. supraspinatus* na velikom tuberkulu znatno manje nego što se ranije mislilo. Hvatište se proteže u prosjeku 12,6 mm u smjeru od naprijed prema natrag u obliku suženog hvatišta koje je lateralno znatno manje nego medijalno (24). Tetiva *m. infraspinatus* zakrivljuje se prema naprijed, prekrivajući prosječno 32,7 mm gornje i stražnje površine velikog tuberkula u sagitalnoj ravnini (24). Prethodne studije o otisku hvatišta *m. infraspinatus* navele su raspon od 16 do 29 mm od naprijed prema natrag. Mochizuki i suradnici istaknuli su morfologiju tetive *m. infraspinatus* koja se zakrivljuje prema gore na tuberkulu, prelazeći lateralno od hvatišta *m. supraspinatus* (24). Ovi nalazi su klinički relevantni jer mnoge rupture, koje su prema prethodnim anatomskim definicijama klasificirana kao izolirana na tetivu *m. supraspinatus*, zapravo također uključuju i tetivu *m. infraspinatus* (58). Degenerativne rupture manžete razvijaju se zbog promjena povezanih s dobi koje mogu biti izravno povezane s lošom vaskularizacijom rotatornog polumjeseca. Rupture rotatorne manžete vjerojatno napreduju duž kontinuuma od tendinopatije do djelomičnih pa do potpunih ruptura tijekom

vremena. Kim i suradnici mapirali su uobičajene lokacije asimptomatskih i simptomatskih potpunih ruptura manžete kod 272 pacijenta koristeći ultrazvuk za mjerenje udaljenosti od prednjeg ruba rupture do tetive *m. biceps brachii*. Samo 33 % ruptura zahvaćalo je prednji dio tetive *m. supraspinatus*. Najčešća lokacija ruptura je bila područje 13 - 17 mm posteriorno od tetive *m. biceps brachii*. Potpune rupture najčešće su zahvaćale područje 15 mm posteriorno od tetive *m. biceps brachii*, što sugerira da degenerativne rupture najčešće počinju ovdje (63). Ovo područje odgovara spoju *m. infraspinatus* i *m. supraspinatus*, obično opisanom kao rotatorni polumjesec, koji je omeđen rotatornim kabelom. Namdari i suradnici usporedili su izolirana male i srednje rupture sa ili bez narušavanja prednje tetive *m. supraspinatus*. Otkrili su da su rupture sa narušavanjem prednjeg dijela tetive *m. supraspinatus* imala veće rupture i veću degeneraciju *m. supraspinatus* (64).

Oštećenje tetive rotatorne manžete smatra se uzrokom masne infiltracije mišića i atrofije, sekundarno uslijed retrakcije tetive i oštećenog prijenosa sile (65). Veličina i lokacija ruptura rotatorne manžete izravno su povezane s obrascima masne degeneracije mišića. Kim i suradnici pokazali su da je masna degeneracija gotovo isključivo prisutna kod potpunih ruptura. 35 % svih ispitivanih ramena imalo je dokaze masne degeneracije na ultrazvuku, a rupture sa masnom degeneracijom imale su veću širinu i duljinu od onih bez degeneracije. U ovoj skupini oštećenje prednjeg hvatišta *m. supraspinatus* (prednji kabel) bio je najvažniji prediktor degeneracije tog mišića, dok je veća veličina rupture bila najbolji prediktor degeneracije *m. infraspinatus* (65).

Definiranje rizika od progresije rupture i razvoja simptoma ključno je za razvoj terapijskih algoritama i najbolje se može razumjeti proučavanjem prirodnog tijeka bolesti. Prirodni tijek degenerativnih ruptura rotatorne manžete nedavno je definiran kod asimptomatskih pacijenata praćenih prospektivno. S obzirom na to da je bolest rotatorne manžete često bilateralna, pregled kontralateralnog ramena kod pacijenata s bolnom rupturom rotatorne manžete pruža vrijednu studijsku grupu u kojoj nije potrebna intervencija liječenja (4). Keener i suradnici ispitali su rizike od povećanja ruptura i razvoja boli kod 224 ramena. Od 224 ramena bilo je 118 s potpunim rupturama, 56 djelomičnim rupturama i 50 s intaktnim rotatornim manžetama koji su praćeni godišnje ultrazvukom i kliničkim pregledom (58). Nakon pet godina praćenja, rizik od povećanja ruptura od 5 mm ili više iznosio je 49 %. Težina rupture i dominacija ruke bili su povezani s većim rizicima od povećanja, međutim, dob ispitanika, spol i početna veličina rupture nisu bili povezani s rupturama. Rizici od povećanja iznosili su 22 % i 50 %

nakon 2 i 5 godina, za potpune rupture, odnosno 11 % i 35 % za djelomične rupture (58). Ovi podaci sugeriraju da, iako je progresija rupture česta, vremenski okvir relativno je spor.

1.2.2. Progresija degeneracije mišića

Dobro je poznato da su veće i kronične rupture rotatorne manžete povezane s većom vjerojatnošću napredne masne degeneracije mišića u usporedbi s manjim rupturama. Međutim, vremenski okvir za progresiju degeneracije mišića i faktori rizika za te promjene nisu dobro definirani. Degenerativne promjene na mišićima smatraju se klinički relevantnima jer su povezane s lošijim kliničkim ishodima i nižim stopama zacjeljivanja tetiva nakon operacije. Nedavno izvješće prospektivno je ispitalo rizike progresije masne degeneracije mišića koristeći ultrazvuk (66). U kohorti od 156 potpunih ruptura, 55 % imalo je neki stupanj masne degeneracije mišića tijekom razdoblja praćenja od 6 godina. Prisutnost degeneracije mišića bila je povezana sa starijom dobi i većom početnom veličinom rupture. Progresija degeneracije mišića bila je češća kod ruptura koja su se povećale. Progresija masnih promjena mišića kod povećanih ruptura bila je češća kod ruptura koja su bila veća pri početku (13,0 mm naspram 10,0 mm), ruptura s većim povećanjem (9,0 mm naspram 5,0 mm) i kada je prednji dio *m. supraspinatus* bio rupturiran (53 % naspram 17 %). Iako je postojala značajna varijabilnost u vremenskoj progresiji promjena na mišićima u usporedbi s događajima povećanja ruptura, srednje vrijeme od događaja povećanja do progresije degeneracije mišića iznosilo je 1 godinu za *m. supraspinatus* i 1,1 godinu za *m. infraspinatus* (66).

Smatra se da su rupture mažete nastale zbog akutnih ozljeda vjerojatnije da će zacijeliti nego degenerativne rupture nakon kirurškog zahvata (58). Slično ozljedama tetiva na drugim mjestima, biološki je smisleno da je okruženje za zacjeljivanje optimalno u akutnim situacijama prije nego što su nastale kronične degenerativne promjene. Iako je ovaj koncept općeprihvaćen, ograničena su istraživanja koja podupiru ovu tvrdnju. Tan i suradnici proučavali su učinke nedavne traume i zacjeljivanja tetiva kod 1300 pacijenata podvrgnutih artroskopskom zahvatu rotatorne manžete (67). Nije pronađena značajna razlika u stopama zacjeljivanja između pacijenata koji su prijavili bol u ramenu zbog specifičnog događaja u usporedbi s rupturama s-postupnim nastankom boli. Kod pacijenata koji su prijavili traumatski događaj, odgađanje operacije dulje od 24 mjeseca bilo je povezano sa smanjenim zacjeljivanjem tetive. Druge studije pokazale su prednost ranijeg kirurškog liječenja traumatskih ruptura rotatorne manžete. Petersen i suradnici istraživali su 36 slučajeva ramena s akutnim rupturama rotatorne manžete i otkrili poboljšane funkcionalne ishode kod

pacijenata koji su podvrgnuti operaciji unutar četiri mjeseca nakon ozljede, u usporedbi s onima kod kojih je operacija izvedena više od četiri mjeseca nakon ozljede (68).

Rupture manžete su česte i pogađaju otprilike 40 % populacije starije od 60 godina značajno utječući na funkcionalnost pojedinca (59). Otprilike 250 000 operacija rotatorne manžete godišnje se obavi u Sjedinjenim Američkim Državama, što čini trošak od 3 do 5 milijardi dolara godišnje u medicinskim troškovima i naknadama za radničke odštete (69). Rotatorna manžeta privukla je značajnu istraživačku pažnju u posljednjih 30 do 40 godina, a ti naponi značajno su pridonijeli znanju o spektru patologija rotatorne manžete. Na primjer, prethodna istraživanja dokumentirala su faktore rizika za rupturu rotatorne manžete, prirodni tijek bolesti, kliničke aspekte snimanja te ishode nekirurških i kirurških intervencija (59,70).

Uz suboptimalne kliničke ishode, etiologija rupturu rotatorne manžete još uvijek nije u potpunosti shvaćena. Jedan od problema koji otežava naše razumijevanje patologije rotatorne manžete je to što kronične rupturu mogu u početku biti asimptomatske i ostati asimptomatske kroz nepoznat, vjerojatno vrlo varijabilan vremenski period. Nadalje, klinički dokazi sugeriraju da osobe s asimptomatskim rupturama mogu postići visok stupanj funkcionalnosti ramena (58). Dakle, ako se ishodi nakon kirurškog popravka nisu značajno poboljšali u posljednjih 30 ili više godina i ako se može postići visok stupanj funkcionalnosti ramena unatoč asimptomatskim rupturama, tada bi možda alternativna strategija za rješavanje ovog dugotrajnog kliničkog problema mogla uključivati prepoznavanje patologije rotatorne manžete dok je osoba još asimptomatska i ima prihvatljivu funkcionalnost ramena, intervenciju vježbama koje su dizajnirane da osiguraju da rupturu postanu asimptomatske uz održavanje ili poboljšanje funkcionalnosti ramena (71).

Stoga je cilj ovog istraživanja istražiti pojavu stanja kao što su rupturu rotatorne manžete i kalcificirajuće tendinopatije kod pacijenata koji su došli u Polikliniku Scipion na pregled, te analizirati postoji li razlika u pojavi ovih stanja u odnosu na dob i spol, te njihovu lokaciju u tetivama rotatorne manžete.

2. CILJEVI I HIPOTEZE

Ciljevi ovog istraživanja su:

- C1: Usporediti pojavnost kalcifikata u tetivama rotatorne manžete s obzirom na spol pacijenata.
- C2: Ispitati pojavnost kalcifikata u tetivama rotatorne manžete s obzirom na dob pacijenata.
- C3: Usporediti lokaciju pojave kalcifikata između različitih tetiva mišića rotatorne manžete.
- C4: Usporediti pojavnost degenerativnih ruptura rotatorne manžete s obzirom na spol.
- C5: Usporediti pojavnost degenerativnih ruptura s obzirom na lokaciju u tetivama rotatorne manžete.

Hipoteze ovog istraživanja su:

- H1: Pojavnost kalcifikata u tetivama rotatorne manžete je veća kod žena.
- H2: Kalcifikati u tetivama rotatorne manžete se najčešće pojavljuju kod pacijenata iznad 40 godina starosti.
- H3: Kalcifikati rotatorne manžete se najčešće pojavljuju u tetivi m. supraspinatus, dok je u tetivi m. teresa minor najmanja pojavnost.
- H4 : Pojavnost degenerativnih ruptura rotatorne manžete je češća kod žena.
- H5: Degenerativne rupture tetiva rotatorne manžete su najčešće u tetivi m. supraspinatus, dok se u tetivi m. teres minor najrjeđe pojavljuju.

3. ISPITANICI I METODE

3.1. Ispitanici

Istraživanje se provelo u Poliklinici Scipion u Rijeci. Uzorak je prigodan, a istraživanje se provelo u razdoblju od travnja 2024. godine do kolovoza 2024. godine. Ciljna populacija uključila je pacijente koji su došli na prvi pregled zbog sumnje na rupturu rotatorne manžete i/ili kalcificirajućeg tendinitisa rotatorne manžete. Broj ispitanika iznosi 126. Uključni kriteriji obuhvatili su postojanje jedne ili obje dijagnoze, s posebnim naglaskom na dijagnozu degenerativne rupturu rotatorne manžete i kalcificirajućeg tendinitisa rotatorne manžete. Isključni kriterij je trauma gornjih ekstremiteta.

Ispitanici su bili prethodno informirani o svrsi istraživanja, postupcima koji su se proveli i njihovim pravima kao sudionicima. Ima li su mogućnost odlučivanja o sudjelovanju i pružila se mogućnost da odstupe iz istraživanja u bilo kojem trenutku bez ikakvih posljedica. Svoju suglasnost za sudjelovanje u istraživanju potvrdili su potpisom informiranog pristanka. Svi njihovi osobni podaci su anonimni te će se poštovati etički standardi.

3.2. Postupak i instrumentarij

U istraživanje su uključeni pacijenti koji su došli u Polikliniku Scipion na prvi pregled zbog bolnosti ramena s minimalno jednom od navedenih dijagnoza. Svaki pacijent je pregledan od tima kojeg su činili specijalist ortopedije i fizioterapeut. Nakon informiranja pacijenata o svrsi istraživanja i metodama koje su se koristile svaki pacijent je potpisao informirani pristanak. Nakon toga je izvršen pregled s uzimanjem podataka pacijenta, a to su: datum pregleda, dob, spol, ultrazvučni nalaz koji su dokazali rupturu ili prisustvo kalcifikata te njihovu lokaciju u tetivama mišića rotatorne manžete, te rubrika u slučaju da pacijent prilaže dodatnu dijagnostiku poput nalaza magnetske rezonance (MR) i rendgena (RTG) uzeli su se kao vjerodostojan nalaz. Pristranost je spriječena jer specijalistu nije rečena svrha i cilj rada te je rad cijelo vrijeme praćen od strane fizioterapeuta koji je obrazovan za mišićno-koštani ultrazvuk.

Glavni mjerni instrument u ovom istraživanju je dijagnostički ultrazvuk Mindray, M7 Premium (Shenzhen, Kina) kojim se postavljala definitivna dijagnoza bolesti. Ultrazvučni pregled pacijenata vršio je specijalist ortopedije uz prisustvo fizioterapeuta obrazovanog za mišićno-koštani ultrazvuk.

3.3. Statistička obrada podataka

Svi podaci dobiveni pregledom pacijenta su uneseni u Excel tablicu i obrađeni programom Statistica® 14.1.0.

Prvi cilj (C1) se odnosi na usporedbu pojavnosti kalcifikata u rotatornoj manžeti s obzirom na spol pacijenata. Mjerila se prisutnost ili odsutnost kalcifikata, a mjerna ljestvica je nominalna. Varijabla je nezavisna. Nakon prikupljanja podataka, koristio se hi-kvadrat test kako bi se analizirala povezanost između spola i pojavnosti kalcifikata.

Drugi cilj (C2) ispituje prosječnu dobi pacijenata s kalcifikatom u rotatornoj manžeti. Varijabla je nezavisna. Ova varijabla izražena je omjernom ljestvicom, a koristio se t-test za usporedbu prosjeka dobi između različitih skupina pacijenata.

Treći cilj (C3) uspoređuje pojavnosti kalcifikata s obzirom na lokaciju u tetivama rotatorne manžete. Varijabla je nezavisna. Varijabla "lokacija kalcifikata" je izražena nominalnom ljestvicom, a analiza uključuje hi-kvadrat test za procjenu povezanosti između lokacije i pojavnosti kalcifikata.

Četvrti cilj (C4) istražuje pojavnost degenerativnih ruptura u rotatornoj manžeti prema spolu pacijenata. Varijabla je nezavisna. Varijabla "pojava degenerativnih ruptura" izražena je nominalnom ljestvicom, a hi-kvadrat test se koristio u procjeni povezanosti između spola i pojavnosti ruptura.

Peti cilj (C5) istražuje pojavnost degenerativnih ruptura s obzirom na njihovu lokaciju u tetivama rotatorne manžete. Varijabla je nezavisna. Varijabla "lokacija degenerativnih ruptura" izražena je nominalnom ljestvicom, a hi-kvadrat test koristio je u dokazivanju povezanosti između lokacije i pojavnosti ruptura.

Sve analize su se provele na razini statističke značajnosti od 0.05 kako bi se dobili pouzdani rezultati istraživanja.

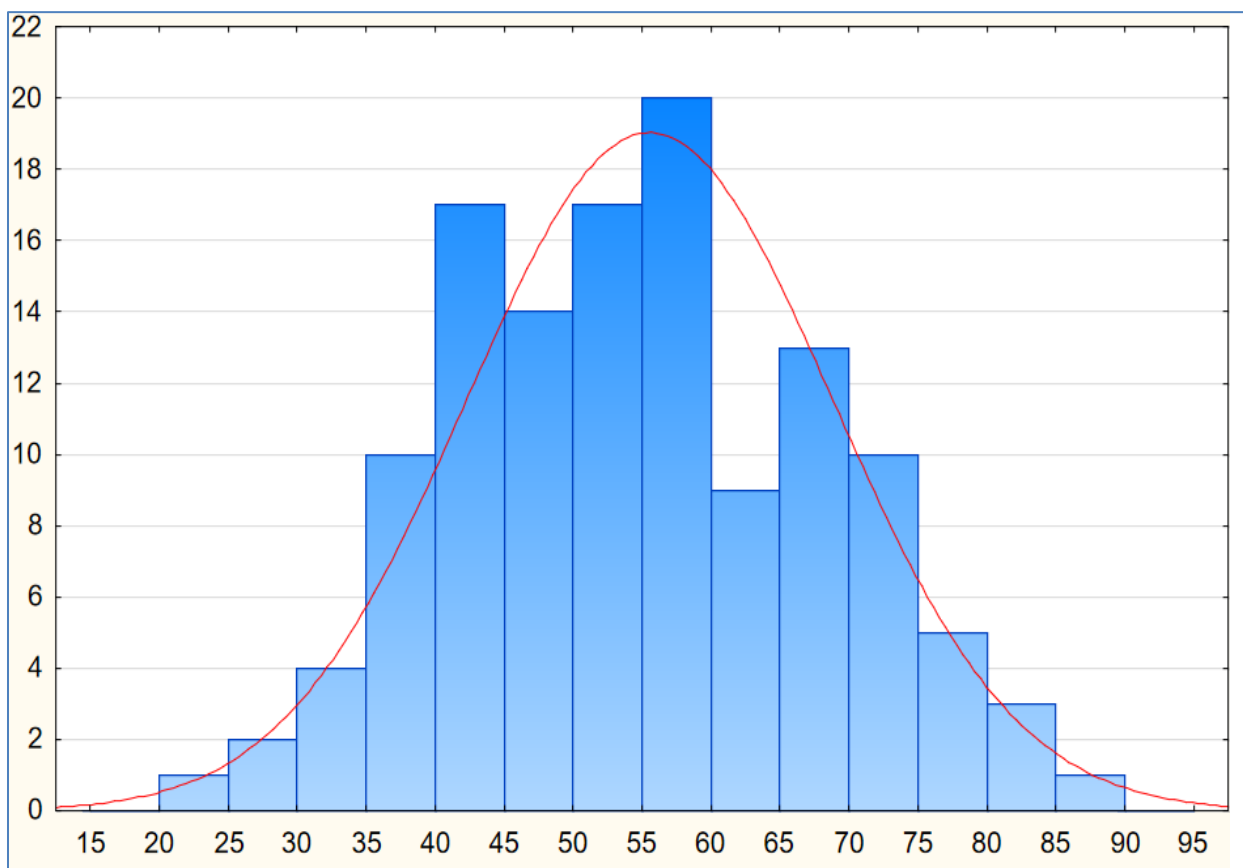
3.4. Etički aspekti istraživanja

Svim pacijentima na prvom pregledu je bio priložen informirani pristanak za sudjelovanje u istraživanju. Koncizno i jasno im je objašnjeno istraživanje i svrha istog, te im je objašnjeno da nisu dužni sudjelovati i da mogu odstupiti u bilo kojem trenutku. Podatak poput imena i prezimena poznat je samo ispitivačima te se neobjavljuje. Sve ostale informacije iz anamneze

i kliničkog pregleda su poznati samo ispitivačima. Za provođenje istraživanja dobivena je suglasnost ravnatelja Poliklinike Scipion, a nakon toga i odobrenje Etičkog povjerenstva za biomedicinska istraživanja Fakulteta zdravstvenih studija.

4. REZULTATI

Ovo istraživanje obuhvatilo je ukupno 126 ispitanika. Uzorak se sastojao od 63 muškarca (50%) i 63 žene (50%). Prosječna dob ispitanika iznosila je 55,3 godine (Slika 7.), s rasponom od 25 do 87 godina, a standardna devijacija dobi bila je 13,2 godina. Bilo je ukupno 17 ispitanika u dobi do 40 godina, što je činilo ukupno 13,5% ukupnog uzorka. S druge strane, 109 ispitanika bilo je dobi iznad 40 godina, ili ukupno 86,5% uzorka.



Slika 7. Prikaz histograma dobi ispitanika.

Pojavnost kalcifikata u tetivama rotatorne manžete primijećena je kod 84 ispitanika, odnosno kod 66,7 % uzorka, dok je pojava degenerativnih ruptura rotatorne manžete zabilježena je kod 57 ispitanika, odnosno 45,2 % uzorka (Tablica 1.).

Tablica 1. Prikaz raspodjele ispitanika s obzirom na dob i spol, te pojavu kalcifikata i degenerativnih ruptura u tetivama rotatorne manžete

Spol	<i>Muškarci</i>	50 %
	<i>Žene</i>	50 %
Dob	<i>Do 40 godina</i>	13,5 %
	<i>Iznad 40 godina</i>	86,5 %
Pojavnost kalcificirajuće tendinopatije u tetivama rotatorne manžete	<i>Da</i>	66,7 %
	<i>Ne</i>	33,3 %
Pojavnost degenerativnih ruptura rotatorne manžete	<i>Da</i>	45,2 %
	<i>Ne</i>	54,8 %

H1: Pojavnost kalcifikata u tetivama rotatorne manžete je veća kod žena.

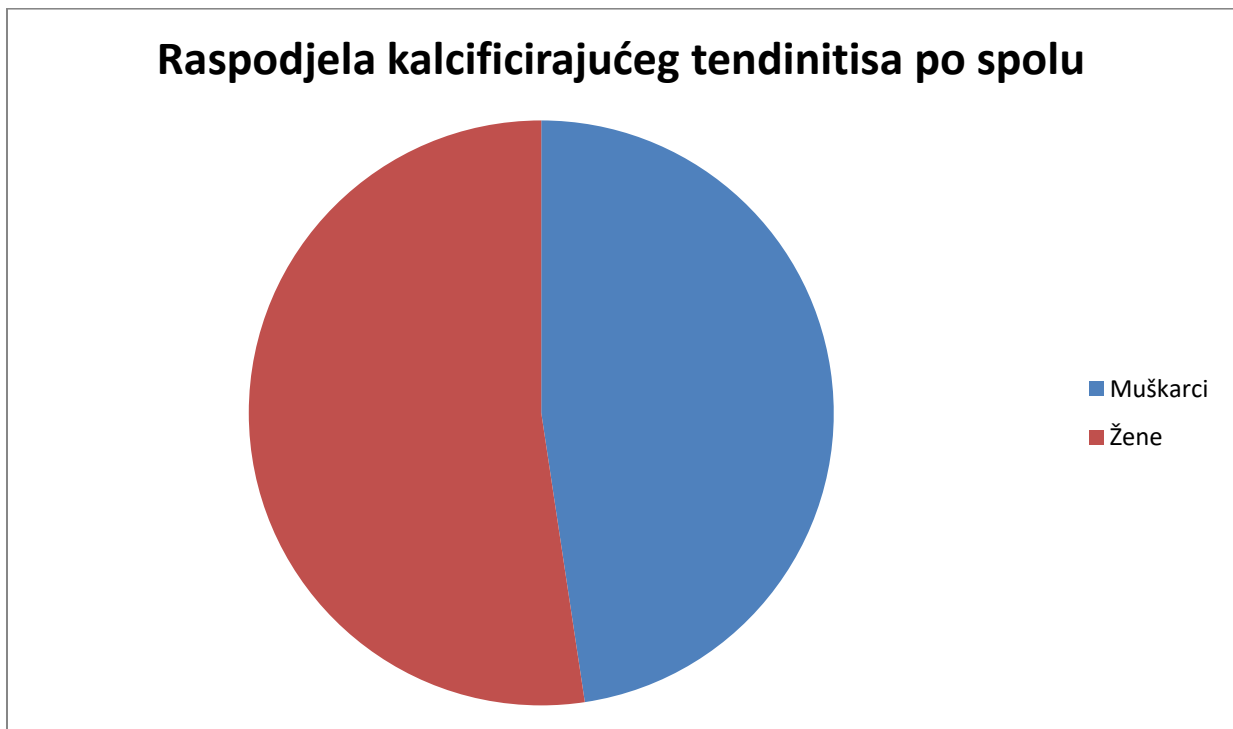Testiranje ove hipoteze provelo se s pomoću hi kvadrat testa kako bi se usporedila pojava kalcifikata između 40 muškaraca i 44 žene. Vrijednost testa iznosila je $\chi^2 = 0,57$, a p-vrijednost je iznosila 0,4497 (Tablica 2.). Budući da je p-vrijednost veća od uobičajenog praga značajnosti ($p > 0,05$), zaključujemo da nema dovoljno dokaza za odbacivanje nulte hipoteze.

To znači da se pojava kalcifikata u tetivama rotatorne manžete ne razlikuje statistički značajno između muškaraca i žena. Specifično, rezultati pokazuju da 47,62 % muškaraca ima kalcifikate, dok je među ženama ta brojka 52,38 % (Slika 8.). Iako postoji veći postotak žena s kalcifikatima, razlika nije statistički značajna prema provedenom testu.

Na temelju rezultata, odbacujemo prvu hipotezu.

Tablica 2. Prikaz rezultata hi-kvadrat testa za prvu hipotezu

χ^2	P vrijednost
0,57	0,4497



Slika 8. Prikaz torta grafikona raspodjele kalcificirajuće tendinopatije obzirom na spol.

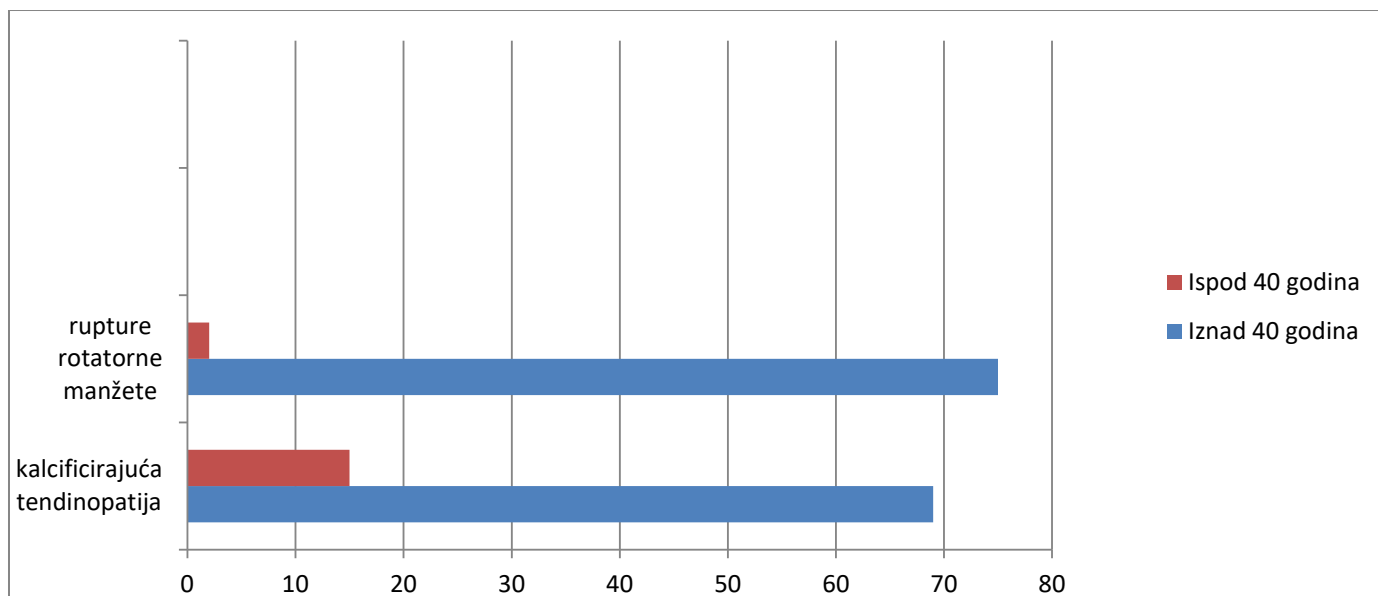
H2: Kalcifikati u tetivama rotatorne manžete se najčešće pojavljuju kod pacijenata iznad 40 godina starosti.

Za testiranje ove hipoteze proveo se Hi kvadrat test kako bi se usporedila pojavnost kalcifikata između pacijenata mlađih i starijih od 40 godina. Vrijednost je iznosila $\chi^2 = 4,114$, dok je p-vrijednost Hi kvadrat testa iznosila 0,043 (Tablica 3.). Budući da je p-vrijednost manja od uobičajenog praga značajnosti ($p < 0,05$), zaključujemo da je razlika statistički značajna.

Rezultati pokazuju da kalcifikati u tetivama rotatorne manžete češće pogađaju pacijente starije od 40 godina (82,14 %) u usporedbi s mlađima od 40 godina (17,86 %) (Slika 9.). S obzirom na rezultate druga hipoteza je prihvaćena.

Tablica 3. Prikaz rezultata hi-kvadrat testa za drugu hipotezu

χ^2	P vrijednost
4,114	0,043



Slika 9. Prikaz grafikona o kalcificirajućim tendinopatijama i rupturama rotatorne manžete kod ispitanika starijih i mlađih od 40 godina.

H3: Kalcifikati rotatorne manžete se najčešće pojavljuju u tetivi *m. supraspinatus*, dok je u tetivi *m. teres minor* najmanja pojavnost.

Kako bi se testirala ova hipoteza, analizirala se učestalost pojave kalcifikata u različitim tetivama rotatorne manžete s pomoću tablice frekvencija. Rezultati pokazuju da se kalcifikati najčešće pojavljuju u tetivi *m. supraspinatus*, što je otkriveno kod 74 ispitanika i predstavlja 67,9 % ukupnog broja ispitanika s kalcifikatima. U tetivi *m. subscapularis*, kalcifikati su pronađeni kod 29 ispitanika, odnosno 26,6 %, dok su kalcifikati u tetivi *m. infraspinatus* pronađeni kod 6 ispitanika, što čini 5,5 % (Tablica 4.). Ovi rezultati jasno potvrđuju hipotezu da se kalcifikati najčešće pojavljuju u tetivi *m. supraspinatus*, dok je u tetivi *m. teres minor* najmanja pojavnost.

Tablica 4. Pojavnost kalcificirajuće tendinopatije u tetivama rotatorne manžete

Pojavnost kalcificirajuće tendinopatije u tetivama rotatorne manžete	<i>m.supraspinatus</i>	67,9 %
	<i>m.subscapularis</i>	26,5 %
	<i>m.infraspinatus</i>	5,5 %

H4 : Pojavnost degenerativnih ruptura rotatorne manžete je češća kod žena.

Za testiranje ove hipoteze, poveo se hi-kvadrat test. Vrijednost je iznosila $\chi^2 = 2,71$, a p-vrijednost je 0,1, što ukazuje na to da razlika nije statistički značajna (Tablica 5). Prema rezultatima, 55,84 % muškaraca ima degenerativne rupture rotatorne manžete, dok isto stanje ima 44,16 % žena. Na temelju ovih rezultata, zaključujemo da nema statistički značajne razlike u pojavnosti degenerativnih ruptura rotatorne manžete između muškaraca i žena, te stoga odbacujemo hipotezu.

Tablica 5. Prikaz rezultata hi-kvadrat testa za četvrtu hipotezu

χ^2	P vrijednost
2,71	0,1

H5: Degenerativne rupture tetiva rotatorne manžete su najčešće u tetivi *m. supraspinatus*, dok se u tetivi *m. teres minor* najrjeđe pojavljuju.

Za testiranje ove hipoteze, analizirala se učestalost degenerativnih ruptura u različitim tetivama rotatorne manžete s pomoću tablice frekvencija. Rezultati pokazuju da se degenerativne rupture najčešće pojavljuju u tetivi *m. supraspinatus*, što je identificirano kod 53 ispitanika, što predstavlja 68,8 % ukupnog broja ispitanika s rupturama. U tetivi *m. subscapularis*, rupture su pronađene kod 20 ispitanika, odnosno 26 %, dok je u tetivi *m. infraspinatus* ruptura pronađena kod 4 ispitanika, što čini 5,2 % (Slika 11., Tablica 6.). Na temelju ovih podataka, prihvaćamo hipotezu.

Ovi rezultati jasno potvrđuju hipotezu da su degenerativne rupture najčešće u tetivi *m. supraspinatus*, dok se u tetivi *m. teres minor* pojavljuju najrjeđe.

Tablica 6. Pojavnost ruptura u tetivama rotatorne manžete

Pojavnost degenerativnih ruptura rotatorne manžete	<i>m. supraspinatus</i>	68,8 %
	<i>m. subscapularis</i>	26 %
	<i>m. infraspinatus</i>	5,2 %

5. RASPRAVA

U ovom istraživanju nije utvrđena statistički značajna razlika između spolova kada je riječ o kalcificirajućim tendinopatijama u tetivama rotatorne manžete. Iako je uočen nešto veći postotak kalcifikata kod žena (52,38 %), ova razlika nije bila statistički značajna. Slični rezultati su pronađeni u nekoliko drugih istraživanja. Studija koju su proveli Compagnoni i suradnici pokazala je da su uzorci bili homogeni za sve razmatrane parametre, uključujući spol, BMI, zahvaćenu stranu, dominantnu stranu, pušenje i autoimune bolesti, te nisu pronađene značajne razlike između muškaraca i žena (72). Sucuoğlu i Asan također su izvijestili da, iako su stope incidencije dijabetesa i hipotireoze bile više kod pacijenata s kalcificirajućom tendinopatijom, nije bilo značajne razlike između spolova ili strane ramena (73).

Međutim, suprotno ovim nalazima, dio literature sugerira da su kalcifikati češći kod žena. Istraživanje Louwerensa i suradnika pokazalo je da žene imaju 1,5 puta veću vjerojatnost da razviju kalcificirajuću tendinopatiju u usporedbi s muškarcima (74). Studija provedena na Tajvanu također ukazuje na veću učestalost kalcificirajuće tendinopatije kod žena, osobito kod onih s hiperlipidemijom (75). Štoviše, starije studije, poput one koju su proveli Depa i Kruper 1961. godine, navode da žene dvostruko češće razvijaju kalcificirajuću tendinopatiju (76). Većina novijih istraživanja također potvrđuje blagu prevlast kalcificirajuće tendinopatije kod žena, iako te razlike nisu uvijek statistički značajne (77). Drugi ključni cilj ovog istraživanja bio je ispitati učestalost kalcificirajuće tendinopatije kod ispitanika starijih od 40 godina. Rezultati su pokazali da kalcificirajuća tendinopatija češće pogađa pacijente iznad 40 godina (82,14 %) u usporedbi s mladima od 40 godina (17,86 %). Ovi rezultati su u skladu s nalazima Jia i Kima, koji su ustanovili da 21 % ispitanika u petom desetljeću života, 45 % u šestom, te 23 % u sedmom desetljeću života ima kalcificirajuću tendinopatiju, s prosječnom dobi od 55 godina (76), što se podudara s prosječnom dobi u ovom istraživanju. Compagnoni i suradnici također su izvijestili o prosječnoj dobi ispitanika s kalcificirajućom tendinopatijom od 58,89 godina (72), što je u skladu s nalazima ove studije. De Carli i suradnici dodatno potvrđuju da kalcificirajuća tendinopatija najčešće pogađa osobe u dobi od 40 do 60 godina (77).

Rezultati ove studije također potvrđuju hipotezu da su degenerativne ruptуре rotatorne manžete češće kod pacijenata starijih od 40 godina. Iako nije uočena značajna razlika između spolova u učestalosti degenerativnih ruptura, nađeno je da su one znatno češće u tetivi *m*.

supraspinatus (68,8 %) nego u drugim tetivama rotatorne manžete, što je u skladu s prethodnim istraživanjima. Rezultati ovog istraživanja pokazali su da se kalcifikati najčešće pojavljuju u tetivi *m. supraspinatus* (67,9 %), dok je najmanja pojavnost zabilježena u tetivi *m. teres minor*. Ovi nalazi su u skladu s većinom literature koja se bavi lokalizacijom kalcifikata. Studija Yooa i suradnika pokazala je da je prosječna dob pacijentica s kalcifikatima 55 godina, što odgovara prosječnoj dobi ispitanika u ovom istraživanju, te da su kalcifikati bili značajno povezani sa starijom dobi i prisutnošću rupture rotatorne manžete (78). ElShewy izvještava da se kalcifikati pojavljuju u tetivi *m. supraspinatus* u gotovo 50 % slučajeva (5), dok Masciocchi i suradnici navode da je kritična zona tetive *m. supraspinatus* zahvaćena u 80 % slučajeva, a sljedeće po učestalosti su tetive *m. infraspinatus* (15 %) i *m. subscapularis* (5 %) (30). Ovi podaci podržavaju rezultate ovog istraživanja, koji također identificiraju tetivu *m. supraspinatus* kao najčešće zahvaćenu tetivu, s malom pojavom u ostalim tetivama mišića rotatorne manžete. Merolla i suradnici navode da je *m. supraspinatus* zahvaćen u 51 % slučajeva, *m. infraspinatus* u 44,5 %, *m. teres minor* u 23,3 %, a *m. subscapularis* u samo 3 % (79). Le Goff i suradnici također potvrđuju da je *m. supraspinatus* najčešće zahvaćena tetiva, s incidencijom od 51,5 % do 90 % u različitim istraživanjima (80).

M. subscapularis generira najveću silu (53 %) unutar rotatorne manžete, ali je *m. supraspinatus* taj koji najčešće prednjači po pojavi ruptura i kalcificirajuće tendinopatije (21).

Jedan od razloga za ovu disproporciju leži u anatomskom položaju *m. supraspinatus*. Ovaj mišić je stalno izložen silama vlaka zbog djelovanja gravitacije koja djeluje na nadlaktičnu kost i ostatak ruke, istežući tetivu *m. supraspinatus*. Nadalje, *m. supraspinatus* je poznat po prisutnosti avaskularne zone, što značajno otežava njegov oporavak, posebno kada se uzme u obzir njegova pozicija i konstanta sila na tetivu.

Još jedan važan čimbenik koji može pridonijeti visokoj učestalosti ruptura i kalcificirajuće tendinopatije u tetivi u *m. supraspinatus* je njegov anatomski odnos s akromijem. Blizina tetive *m. supraspinatus* akromijalnom nastavku često rezultira subakromijalnim srazom, što može dovesti do kompresije tetive. Ovaj proces može uzrokovati razvoj upalnih i degenerativnih promjena unutar ramena, što dodatno doprinosi visokoj učestalosti oštećenja ovog dijela rotatorne manžete. Kombinacija avaskularnosti, konstantne napetosti, te mehaničkog stresa zbog sraza s akromionom čini *m. supraspinatus* ranjivijim na ozljede u usporedbi s drugim mišićima rotatorne manžete, poput *m. subscapularis* koji, iako generira veće sile, ima manji rizik za oštećenja.

U ovom istraživanju nije utvrđena statistički značajna razlika između muškaraca i žena u pojavnosti degenerativnih ruptura rotatorne manžete. Rezultati pokazuju da 55,84 % muškaraca ima rupturu u usporedbi s 44,16 % žena. Ovo je u skladu s literaturom koja sugerira slične stope ruptura između spolova, no s nekim važnim iznimkama. Studija Yamamota i suradnika navodi da su rupturu rotatorne manžete najčešće kod starijih muškaraca, posebno onih koji se bave teškim fizičkim radom (59). Slični nalazi dolaze iz studije Songa i suradnika, koji su identificirali muški spol kao jedan od ključnih faktora rizika za rupturu rotatorne manžete, posebno u kombinaciji s višim indeksom tjelesne mase i starijom dobi (81). Pauly i suradnici potvrđuju sličnu incidenciju ruptura između muškaraca i žena (82), što je u skladu s nalazima ovog rada. Minagawa i suradnici dodaju da je prevalencija ruptura veća kod muškaraca u pedesetim i šezdesetim godinama, ali se ta razlika smanjuje u starijim dobnim skupinama (83). Međutim, studija Monteleona i suradnika ukazuje na potrebu za daljnjim istraživanjem spolnih razlika, jer je zabilježeno da su podaci o ishodima često nedovoljno specifični prema spolu, što može prikriti važne razlike (84).

Rezultati pokazuju da su degenerativne rupturu najčešće u tetivi *m. supraspinatus* (68,8 %), što je u skladu s nalazima iz literature. Kim i suradnici također identificiraju *m. supraspinatus* kao tetivu s najčešćim rupturama, s dodatkom da je mjesto ruptura često blizu spoja *m. supraspinatus* i *m. infraspinatus*, što može objasniti visoku prevalenciju promjena u obje tetive (63). Maravi i suradnici također izvještavaju da su rupturu tetive *m. supraspinatus* najčešće „s nižom učestalosti u ostalim tetivama (85). Studija Mochizukija i suradnika nudi dodatnu anatomsko-funkcionalnu perspektivu, sugerirajući da je velika prevalencija ruptura na spoju *m. supraspinatus* i *m. infraspinatus* rezultat anatomske rasporeda tetiva na glavi nadlaktične kosti (24).

Jedan od mogućih razloga zašto muškarci blago prednjače u broju ruptura rotatorne manžete jest veća izloženost fizičkom radu koji, kroz godine, dovodi do akumuliranog mehaničkog stresa na tetive rotatorne manžete. Ovaj kontinuirani stres može uzrokovati mikroskopska oštećenja koja s vremenom prerastaju u klinički značajne rupturu. Kod žena, pojava ruptura rotatorne manžete može biti povezana ne samo s njihovim sudjelovanjem u fizičkim poslovima, već i s endokrinološkim čimbenicima. S obzirom na dob pacijentica i postojeća istraživanja, ne može se isključiti povezanost s razdobljem menopauze, tijekom kojeg hormonalne promjene mogu utjecati na elastičnost i oporavak tetivnog tkiva.

Također, žene su češće sklone generaliziranoj hipermobilnosti zglobova, što može dovesti do nestabilnosti ramenog zgloba i povećati rizik od razvoja rupture tetiva rotatorne manžete. Ova hipermobilnost može rezultirati povećanim opterećenjem na tetive rotatorne manžete tijekom svakodnevnih aktivnosti. U studijama se također istražuje kako stacionarni poslovi i dugotrajno sjedenje mogu utjecati na razvoj problema u ramenu. Pojavila se teorija da kalcificirajuća tendinopatija djeluje kao "spacer" ili zaštitni mehanizam tijela za subakromijalnu dekompresiju, smanjujući pritisak između akromiona i tetiva rotatorne manžete.

Zanimljivo je primijetiti da rezultati ovog istraživanja pokazuju gotovo identičnu distribuciju kalcificirajuće tendinopatije i degenerativnih ruptura u pogledu zahvaćenosti pojedinih tetiva. Na primjer, tetiva *m. supraspinatus* je zahvaćena kalcificirajućom tendinopatijom u 67,9% slučajeva, dok je ista tetiva zahvaćena rupturom u 68,8 % slučajeva. Ova podudarnost otvara intrigantnu hipotezu: može li kalcificirajuća tendinopatija predstavljati preduvjet za razvoj rupture rotatorne manžete? Analiza demografskih podataka dodatno podržava ovu hipotezu. Nadalje, rezultati pokazuju da su ispitanici s kalcificirajućom tendinopatijom uglavnom mlađi, dok se ruptura rotatorne manžete češće javlja kod starijih ispitanika. Ovi nalazi sugeriraju da kalcificirajuća tendinopatija može biti rani stadij patološkog procesa, koji s vremenom može evoluirati u degenerativne promjene koje kulminiraju rupturom tetive. Ova evolucija kalcificirajuće tendinopatije u rupturu rotatorne manžete potencijalno bi mogla odražavati progresiju bolesti unutar istog biomehaničkog sustava, gdje početni kalcifikati služe kao marker ili čak aktivni sudionik u kasnijem degenerativnom procesu.

Međutim, suprotno ovoj hipotezi, klinička praksa rijetko bilježi istodobnu prisutnost kalcificirajuće tendinopatije i ruptura rotatorne manžete u istom ramenu što otvara pitanje o mogućoj zaštitnoj ulozi kalcificirajuće tendinopatije. Moguće je da kalcificirajuća tendinopatija djeluje kao obrambeni mehanizam tijela, pokušavajući stabilizirati i zaštititi tetivu od većih i ozbiljnijih ozljeda poput ruptura rotatorne manžete. U tom kontekstu kalcificirajuća tendinopatija bi mogla predstavljati biološki odgovor na mikroskopske ozljede ili stres, pokušavajući spriječiti daljnju štetu koja bi mogla dovesti do potpune rupture tetive. Ova teorija, koja predlaže potencijalnu zaštitnu ulogu kalcificirajuće tendinopatije zahtijeva daljnje istraživanje. Bilo bi korisno provesti longitudinalne studije koje bi pratile razvoj kalcificirajuće tendinopatije i njezinu eventualnu transformaciju u rupturu rotatorne manžete, uz detaljnu analizu molekularnih i biomehaničkih mehanizama koji su uključeni u ovaj

proces. Razumijevanje patogeneze i međusobne interakcije između kalcificirajuće tendinopatije i ruptura rotatorne manžete moglo bi imati značajan utjecaj na strategije prevencije i liječenja ovih stanja, potencijalno omogućavajući raniju intervenciju i bolje kliničke ishode za pacijente. Hamza i suradnici istražuju povezanost kalcificirajuće tendinopatije i ruptura rotatorne manžete putem MR i otkrivaju da, iako postoji preklapanje u lokalizaciji ovih stanja, kalcificirajuća tendinopatija nije nužan preduvjet za razvoj ruptura manžete (73). Zanimljivo, njihovi rezultati sugeriraju da se kalcificirajuće tendinopatije i rupture rotatorne manžete često pojavljuju u različitim tetivama ili na različitim mjestima unutar iste tetive, što ukazuje na različite etiološke mehanizme. Njihovi nalazi podržavaju ideju da kalcificirajuće tendinopatije i rupture rotatorne manžete mogu imati različite patogeneze, ali priznaju potrebu za daljnjim istraživanjem kako bi se bolje razumjela ta povezanost. Yoo i suradnici također istražuju povezanost kalcificirajuće tendinopatije i ruptura rotatorne manžete s posebnim naglaskom na dijagnostičke izazove kod pacijenata s oba stanja (78). Njihovi rezultati pokazuju da se rupture manžete javljaju u 15 % pacijenata s kalcificirajućom tendinopatijom, no upozoravaju na teškoće u preciznoj dijagnostici zbog interferencije kalcifikata s slikovnim metodama. Iako se kalcificirajuće tendinopatije i rupture manžete mogu javiti zajedno njihova patogeneza, dobna distribucija i tretmani su različiti. Yoo i suradnici preporučuju oprez pri dijagnosticiranju i liječenju pacijenata s kalcificirajućom tendinopatijom i potencijalnim rupturama manžete posebno kod starijih osoba s dugotrajnim simptomima (78).

6. ZAKLJUČAK

Glenohumeralni zglob je najmobilniji i najkompleksniji zglob u tijelu, čija funkcija ovisi o dinamičkoj i statičkoj stabilizaciji. Rotatorna manžeta, zbog svojih anatomske značajki i velikih zahtjeva, podložna je degenerativnim promjenama. Degenerativne promjene rotatorne manžete uključuju kalcificirajući tendinitis i rupturu rotatorne manžete. Ovim istraživanjem dokazano je da nema razlike u pojavnosti kalcificirajuće tendinopatije rotatorne manžete između muškaraca i žena. Međutim, rezultati pokazuju da je pojavnost kalcificirajuće tendinopatije učestalija kod ispitanika starijih od 40 godina. Najčešće zahvaćene tetive su redom: *m. supraspinatus*, *m. subscapularis*, *m. infraspinatus* i *m. teres minor*. Što se tiče ruptura rotatorne manžete, također nije pronađena statistički značajna razlika u pojavnosti degenerativnih ruptura rotatorne manžete između spolova. Sličan uzorak pojavnosti primijećen je u tetivama *m. supraspinatus*, *m. subscapularis*, *m. infraspinatus* i *m. teres minor*. Važan nalaz ovog istraživanja je da je 14,3 % ispitanika nakon prvotne dijagnoze razvilo smrznuto rame. Također, u određenom broju slučajeva istovremeno su dijagnosticirani kalcificirajući tendinitis i ruptura rotatorne manžete, pri čemu je veličina kalcificirajuće tendinopatije bila manja ili iznosila od 5 x 5 mm. Buduća istraživanja trebala bi uključiti kombinaciju dijagnostičkih metoda poput ultrazvuka i magnetne rezonancije, zajedno s kliničkim pregledom, kako bi se razmotrila povezanost između ruptura rotatorne manžete i kalcificirajuće tendinopatije te rizik za razvoj kompleksnih stanja poput smrznutog ramena.

LITERATURA

1. Goetti P, Denard PJ, Collin P, Ibrahim M, Hoffmeyer P, Lädermann A. Shoulder biomechanics in normal and selected pathological conditions. *EFORT Open Rev.* 2020;5(8):508–518.
2. Gray M, Wallace A, Aldridge S. Assessment of shoulder pain for non-specialists. *BMJ.* 2016;355.
3. Bedi A, Bishop J, Keener J, Lansdown DA, Levy O, MacDonald P, et al. Rotator cuff tears. *Nat Rev Dis Primers.* 2024;10:8.
4. Yamaguchi K, Ditsios K, Middleton WD, Hildebolt CF, Galatz LM, Teefey SA. The demographic and morphological features of rotator cuff disease: a comparison of asymptomatic and symptomatic shoulders. *J Bone Joint Surg Am.* 2006;88:1699–1704.
5. ElShewy MT. Calcific tendinitis of the rotator cuff. *World J Orthop.* 2016;7(1):55.
6. Uthoff HK, Loehr JW. Calcific tendinopathy of the rotator cuff: pathogenesis, diagnosis, and management. *J Am Acad Orthop Surg.* 1997.
7. Uthoff HK, Sarkar K. Calcifying tendinitis. *Baillieres Clin Rheumatol.* 1989;3(3):567-81.
8. Pulcinelli F, Rose GD, Pitino D, Ferretti A. Calcific tendinitis of the shoulder. *Joints.* 2014;2:130–6.
9. Silvestri E, Barile A, Albano D, Messina C, Orlandi D, Corazza A, et al. Interventional therapeutic procedures in the musculoskeletal system: an Italian Survey by the Italian College of Musculoskeletal Radiology. *Radiol Med.* 2018;123(4):314-321.
10. Barile A, Bruno F, Mariani S, Arrigoni F, Reginelli A, De Filippo M, et al. What can be seen after rotator cuff repair: a brief review of diagnostic imaging findings. *Musculoskelet Surg.* 2017;101:3–14.
11. De Filippo M, Pesce A, Barile A, Borgia D, Zappia M, Romano A, et al. Imaging of postoperative shoulder instability. *Musculoskelet Surg.* 2017;101:15–22.
12. Burkhart SS, Lo IK. Arthroscopic rotator cuff repair. *J Am Acad Orthop Surg.* 2006;14:333–346.
13. Vidt ME, Santago AC II, Marsh AP, et al. Modeling a rotator cuff tear: individualized shoulder muscle forces influence glenohumeral joint contact force predictions. *Clin Biomech (Bristol, Avon).* 2018;60:20–29.

14. Williamson P, Mohamadi A, Ramappa AJ, DeAngelis JP, Nazarian A. Shoulder biomechanics of RC repair and instability: a systematic review of cadaveric methodology. *J Biomech.* 2019;82:280–290.
15. Saul KR, Hu X, Goehler CM, et al. Benchmarking of dynamic simulation predictions in two software platforms using an upper limb musculoskeletal model. *Comput Methods Biomech Biomed Engin.* 2015;18:1445–1458.
16. Porcellini G, Caranzano F, Campi F, Pellegrini A, Paladini P. Glenohumeral instability and rotator cuff tear. *Sports Med Arthrosc Rev.* 2011;19:395–400.
17. Labriola JE, Lee TQ, Debski RE, McMahon PJ. Stability and instability of the glenohumeral joint: the role of shoulder muscles. *J Shoulder Elbow Surg.* 2005;14:32S–38S.
18. Rodosky MW, Harner CD, Fu FH. The role of the long head of the biceps muscle and superior glenoid labrum in anterior stability of the shoulder. *Am J Sports Med.* 1994;22:121–130.
19. Pouliart N, Gagey O. Concomitant rotator cuff and capsuloligamentous lesions of the shoulder: a cadaver study. *Arthroscopy.* 2006;22:728–735.
20. Rathi S, Taylor NF, Soo B, Green RA. Glenohumeral joint translation and muscle activity in patients with symptomatic rotator cuff pathology: an ultrasonographic and electromyographic study with age-matched controls. *J Sci Med Sport.* 2018;21:885–889.
- Goetti P, Denard PJ, Collin P, Ibrahim M, Hoffmeyer P, Lädemann A. Shoulder biomechanics in normal and selected pathological conditions. *EFORT Open Rev.* 2020;5(8):508–518.
21. Keating JF, Waterworth P, Shaw-Dunn J, Crossan J. The relative strengths of the rotator cuff muscles: a cadaver study. *J Bone Joint Surg Br.* 1993;75:137–140.
22. Burkhart SS, Esch JC, Jolson RS. The rotator crescent and rotator cable: an anatomic description of the shoulder's 'suspension bridge'. *Arthroscopy.* 1993;9:611–616.
23. Huri G, Kaymakoglu M, Garbis N. Rotator cable and rotator interval: anatomy, biomechanics and clinical importance. *EFORT Open Rev.* 2019;4:56–62.
24. Mochizuki T, Sugaya H, Uomizu M, et al. Humeral insertion of the supraspinatus and infraspinatus: new anatomical findings regarding the footprint of the rotator cuff. *Surgical technique. J Bone Joint Surg Am.* 2009;91:1–7.
25. Alexander S, Southgate DFL, Bull AMJ, Wallace AL. The role of negative intraarticular pressure and the long head of biceps tendon on passive stability of the glenohumeral joint. *J Shoulder Elbow Surg.* 2013 Jan;22(1):94-101.

26. Hurschler C, Wülker N, Mendila M. The effect of negative intraarticular pressure and rotator cuff force on glenohumeral translation during simulated active elevation. *Clin Biomech.* 2000 Jun;15(5):306-14.
27. Chianca V, Albano D, Messina C, Midiri F, Mauri G, Aliprandi A, et al. Rotator cuff calcific tendinopathy: from diagnosis to treatment. *Acta Biomed.* 2018; Vol. 89, Supplement 1: 186-196.
28. Splendiani A, Ferrari F, Barile A, Masciocchi C, Gallucci M. Occult neural foraminal stenosis caused by association between disc degeneration and facet joint osteoarthritis: demonstration with dedicated upright MRI system. *Radiol Med.* 2014;119:164-174.
29. Barile A, Lanni G, Conti L, Mariani S, Calvisi V, Castagna A, et al. Lesions of the biceps pulley as cause of anterosuperior impingement of the shoulder in the athlete: Potentials and limits of MR arthrography compared with arthroscopy. *Radiol Med.* 2013;118:112-122.
30. Masciocchi C, Conchiglia A, Gregori LM, Arrigoni F, Zugaro L, Barile A. Critical role of HIFU in musculoskeletal interventions. *Radiol Med.* 2014;119:470-475.
31. Arrigoni F, Barile A, Zugaro L, Splendiani A, Di Cesare E, Caranci F, et al. Intra-articular benign bone lesions treated with Magnetic Resonance-guided Focused Ultrasound (MRgFUS): imaging follow-up and clinical results. *Med Oncol.* 2017;34.
32. Clavert P, Sirveaux F, Société française d'arthroscopie. [Shoulder calcifying tendinitis]. *Rev Chir Orthop Reparatrice Appar Mot.* 2008;94:336-55.
33. Reginelli A, Zappia M, Barile A, Brunese L. Strategies of imaging after orthopedic surgery. *Musculoskeletal Surg.* 2017;101.
34. Masciocchi C, Arrigoni F, Marra AL, Mariani S, Zugaro L, Barile A. Treatment of focal benign lesions of the bone: MRgFUS and RFA. *Br J Radiol.* 2016;89.
35. Zappia M, Di Pietto F, Aliprandi A, Pozza S, De Petro P, Muda A, Sconfienza LM. Multi-modal imaging of adhesive capsulitis of the shoulder. *Insights Imaging.* 2016;7:365-71.
36. Pinto A, Brunese L, Pinto F, Reali R, Daniele S, Romano L. The Concept of Error and Malpractice in Radiology. *Semin Ultrasound CT MRI.* 2012;33:275-279.
37. Nurzynska D, DiMeglio F, Castaldo C, Latino F, Romano V, Miraglia R, et al. Flatfoot in children: Anatomy of decision making. *Ital J Anat Embryol.* 2012;117:98-106.
38. Serafini G, Sconfienza LM, Lacelli F, Silvestri E, Aliprandi A, Sardanelli F. Rotator cuff calcific tendonitis: short-term and 10-year outcomes after two-needle us-guided percutaneous treatment--nonrandomized controlled trial. *Radiology.* 2009;252:157-64.

39. Burkhead WZ Jr. A history of the rotator cuff before Codman. *J Shoulder Elbow Surg.* 2011;20:358-62.
40. Gohlke F. Early European contributions to rotator cuff repair at the turn of the 20th century. *J Shoulder Elbow Surg.* 2011;20:352-7.
41. Sconfienza LM, Vigano S, Martini C, Aliprandi A, Randelli P, Serafini G, Sardanelli F. Double-needle ultrasound-guided percutaneous treatment of rotator cuff calcific tendinitis: tips & tricks. *Skeletal Radiol.* 2013;42:19-24.
42. Rui YF, Lui PP, Chan LS, Chan KM, Fu SC, Li G. Does erroneous differentiation of tendon-derived stem cells contribute to the pathogenesis of calcifying tendinopathy? *Chin Med J (Engl).* 2011;124:606-10.
43. Carotti M, Salaffi F, Di Carlo M, Giovagnoni A. Relationship between magnetic resonance imaging findings, radiological grading, psychological distress and pain in patients with symptomatic knee osteoarthritis. *Radiol Med.* 2017.
44. Hurt G, Baker CL Jr. Calcific tendinitis of the shoulder. *Orthop Clin North Am.* 2003;34(4):567-575.
45. Painter C. Subdeltoid bursitis. *Boston Med Surg J.* 1907;156:345-349.
46. Codman EA. The shoulder: rupture of the supraspinatus tendon and other lesions in or about the subacromial bursa. Boston: Thomas Todd Co.; 1934.
47. Bosworth BM. Calcium deposits in the shoulder and subacromial bursitis. A survey of 12,122 shoulders. *JAMA.* 1941;116:2477-82.
48. Bateman JE. The neck and shoulder. Philadelphia: WB Saunders Co.; 1978.
49. Zappia M, Aliprandi A, Pozza S, Doniselli FM, Gitto S, Sconfienza LM. How is shoulder ultrasound done in Italy? A survey of clinical practice. *Skeletal Radiol.* 2016;45:1629–1634.
50. Bianchi S, Martinoli C. Ultrasound of the musculoskeletal system, Ultrasound of the musculoskeletal system. Springer Berlin. 2007:198–332.
51. Sconfienza LM, Bandirali M, Serafini G, Lacelli F, Aliprandi A, Di Leo G, Sardanelli F. Rotator cuff calcific tendinitis: does warm saline solution improve the short-term outcome of double-needle US-guided treatment. *Radiology.* 2012;262:560–6.
52. Okoroha KR, Fidai MS, Tramer JS, Davis KD, Kolowich PA. Diagnostic accuracy of ultrasound for rotator cuff tears. *Ultrasonography.* 2019 Jul;38(3):215-220. doi: 10.14366/usg.18058. Epub 2018 Nov 17. PMID: 30744304; PMCID: PMC6595130.

53. Kelkar R, Wang VM, Flatow EL, Newton PM, Ateshian GA, Bigliani LU, et al. Glenohumeral mechanics: a study of articular geometry, contact, and kinematics. *J Shoulder Elbow Surg.* 2001;10:73–84.
54. Lee SB, Kim KJ, O’Driscoll SW, Morrey BF, An KN. Dynamic glenohumeral stability provided by the rotator cuff muscles in the mid-range and end-range of motion: a study in cadavera. *J Bone Joint Surg Am.* 2000;82:849–857.
55. Moosmayer S, Smith H-J, Tariq R, Larmo A. Prevalence and characteristics of asymptomatic tears of the rotator cuff: an ultrasonographic and clinical study. *J Bone Joint Surg Br.* 2009;91:196–200.
56. Milgrom C, Schaffler M, Gilbert S, van Holsbeeck M. Rotator-cuff changes in asymptomatic adults. The effect of age, hand dominance and gender. *J Bone Joint Surg Br.* 1995;77:296–8.
57. Tempelhof S, Rupp S, Seil R. Age-related prevalence of rotator cuff tears in asymptomatic shoulders. *J Shoulder Elbow Surg.* 1999;8:296–299.
58. Keener JD, Galatz LM, Teefey SA, Middleton WD, Steger-May K, Stobbs-Cucchi G, et al. A Prospective Evaluation of Survivorship of Asymptomatic Degenerative Rotator Cuff Tears. *J Bone Joint Surg Am.* 2015;97:89–98.
59. Yamamoto A, Takagishi K, Osawa T, Yanagawa T, Nakajima D, Shitara H, et al. Prevalence and risk factors of a rotator cuff tear in the general population. *J Shoulder Elbow Surg.* 2010;19:116–120.
60. Dunn WR, Schackman BR, Walsh C, Lyman SL, Jones EC, Warren RF, Marx RG. Variation in orthopaedic surgeons’ perceptions about the indications for rotator cuff surgery. *J Bone Joint Surg Am.* 2005;87:1978–1984.
61. Varkey DT, Patterson BM, Creighton RA, Spang JT, Kamath GV. Initial medical management of rotator cuff tears: a demographic analysis of surgical and nonsurgical treatment in the United States Medicare population. *J Shoulder Elbow Surg.* 2016;25–e385.
62. Pedowitz RA, Yamaguchi K, Ahmad CS, Burks RT, Flatow EL, Green A, et al. Optimizing the management of rotator cuff problems. *J Am Acad Orthop Surg.* 2011;19:368–379.
63. Kim HM, Dahiya N, Teefey SA, Middleton WD, Stobbs G, Steger-May K, et al. Location and Initiation of Degenerative Rotator Cuff Tears. An Analysis of Three Hundred and Sixty Shoulders. *J Bone Joint Surg Am.* 2010;92:1088–1096.

64. Namdari S, Donegan RP, Dahiya N, Galatz LM, Yamaguchi K, Keener JD. Characteristics of small to medium-sized rotator cuff tears with and without disruption of the anterior supraspinatus tendon. *J Shoulder Elbow Surg.* 2014;23:20–7.
65. Kim HM, Dahiya N, Teefey SA, Keener JD, Galatz LM, Yamaguchi K. Relationship of Tear Size and Location to Fatty Degeneration of the Rotator Cuff. *J Bone Joint Surg Am.* 2010;92:829–839.
66. Hebert-Davies J, Teefey SA, Steger-May K, Chamberlain AM, Middleton W, Robinson K, et al. Progression of Fatty Muscle Degeneration in Atraumatic Rotator Cuff Tears. *J Bone Joint Surg Am.* 2017;99:832–839.
67. Tan M, Lam PH, Le BTN, Murrell GAC. Trauma versus no trauma: An analysis of the effect of tear mechanism on tendon healing in 1300 consecutive patients after arthroscopic rotator cuff repair. *J Shoulder Elbow Surg.* 2016;25:12–21.
68. Petersen SA, Murphy TP. The timing of rotator cuff repair for the restoration of function. *J Shoulder Elbow Surg.* 2011;20:62–68.
69. Colvin AC, Egorova N, Harrison AK, Moskowitz A, Flatow EL. National trends in rotator cuff repair. *J Bone Joint Surg Am.* 2012 Feb 1;94(3):227–33.
70. Abrams GD, Gupta AK, Hussey KE, Tetteh ES, Karas V, Bach BR Jr, et al. Arthroscopic repair of full-thickness rotator cuff tears with and without acromioplasty: randomized prospective trial with 2-year follow-up. *Am J Sports Med.* 2014 Jun;42(6):1296–303. Epub 2014 Apr 14.
71. Lawrence RL, Moutzouros V, Bey MJ. Asymptomatic Rotator Cuff Tears. *JBJS Rev.* 2019 Jun;7(6)
72. Compagnoni R, Menon A, Radaelli S, Lanzani F, Gallazzi MB, Tassi A, et al. Long-term evolution of calcific tendinitis of the rotator cuff: clinical and radiological evaluation 10 years after diagnosis. *J Orthop Traumatol.* 2021 Oct 26;22(1):42.
73. Sucuoğlu H, Asan A. Relationship between calcific tendinopathy and rotator cuff tear on shoulder magnetic resonance imaging: case-controlled comparison. *Pol J Radiol.* 2020 Jan 8;85.
74. Louwerens JKG, Sierevelt IN, van Hove RP, van den Bekerom MPJ, van Noort A. Prevalence of calcific deposits within the rotator cuff tendons in adults with and without subacromial pain syndrome: clinical and radiologic analysis of 1219 patients. *J Shoulder Elbow Surg.* 2015 Oct;24(10):1588–1593.

75. Lin CC, Nfor ON, Su CL, Hsu SY, Tantoh DM, Liaw YP. Interactive associations of sex and hyperlipidemia with calcific tendinitis of the shoulder in Taiwanese adults. *Medicine (Baltimore)*. 2020 Nov 13;99(46).
76. Ji JH, Kim JH. Is common the rotator cuff tear in the calcific tendinitis? *Clin Shoulder Elb*. 2021 Mar;24(1):1-3.
77. DE Carli A, Pulcinelli F, Rose GD, Pitino D, Ferretti A. Calcific tendinitis of the shoulder. *Joints*. 2014 Aug 1;2(3):130-6.
78. Yoo YS, Park JY, Kim MS, Cho NS, Lee YB, Cho SH, Park KJ, Cho CH, Lee BG, Shin DJ, Kim HH, Lim TK. Calcific tendinitis of the shoulder in the Korean population: demographics and its relation with coexisting rotator cuff tear. *Clin Shoulder Elb*. 2021 Mar;24(1):21-26.
79. Merolla G, Singh S, Paladini P, Porcellini G. Calcific tendinitis of the rotator cuff: state of the art in diagnosis and treatment. *J Orthop Traumatol*. 2016 Mar;17(1):7-14.
80. Le Goff B, Berthelot JM, Guillot P, Glémarec J, Maugars Y. Assessment of calcific tendonitis of rotator cuff by ultrasonography: comparison between symptomatic and asymptomatic shoulders. *Joint Bone Spine*. 2010;77(3):258–263.
81. Song A, Cannon D, Kim P, Ayers GD, Gao C, Giri A, Jain NB. Risk factors for degenerative, symptomatic rotator cuff tears: a case-control study. *J Shoulder Elbow Surg*. 2022 Apr;31(4):806-812.
82. Pauly S, Stahnke K, Klatte-Schulz F, Wildemann B, Scheibel M, Greiner S. Do patient age and sex influence tendon cell biology and clinical/radiographic outcomes after rotator cuff repair? *Am J Sports Med*. 2015 Mar;43(3):549-56.
83. Minagawa H, Yamamoto N, Abe H, Fukuda M, Seki N, Kikuchi K, Kijima H, Itoi E. Prevalence of symptomatic and asymptomatic rotator cuff tears in the general population: From mass-screening in one village. *J Orthop*. 2013 Feb 26;10(1):8-12.
84. Monteleone AS, Salerno M, Mondini Trissino da Lodi C, Gonalba GC, Candrian C, Filardo G. The influence of sex is a neglected focus in rotator cuff repair: A systematic review and meta-analysis. *Knee Surg Sports Traumatol Arthrosc*. 2024 Apr 28.
85. Maravi P, Khadiya A, Kaushal L, Goyal S, Patil P, Role of high-frequency USG in rotator cuff injury and its comparison with MRI. *International Journal of Medical*, 2020 Volume 8 Number 6.

ŽIVOTOPIS PRISTUPNIKA

Osobno	Pave Kalebić
Ime Pave Kalebić	Radno iskustvo
Adresa Plitvička 7 51000 Rijeka	Ispomoć Lis 2018 - Kol 2021 <i>Poliklinika Scipion, Rijeka</i> Ispomoć za fizioterapijsku djelatnost. Izvršavanje rehabilitacijskih zadataka u vidu: aparaturne fizikalne terapije, manualne terapije i kinezioterapijskih postupaka.
Broj telefona 0958912945	Pripravnički staž Ruj 2021 - Ruj 2022 <i>Poliklinika Scipion, Rijeka</i>
E-adresa kalebicpave@gmail.com	Fizioterapeut (prvostupnik) Lis 2022 - Trenutno <i>Poliklinika Scipion, Rijeka</i> Fizioterapijska procjena, vođenje cjelokupnog rehabilitacijskog procesa.
Datum rođenja 09-06-1999	Fizioterapeut Srp 2024 - Srp 2024 <i>HRS, Varna</i> Član stručnog stožera i službeni fizioterapeut hrvatske ženske reprezentacije rukometa na pijesku. Kvalifikacije za Europsko prvenstvo.
Mjesto rođenja Šibenik	Fizioterapeut Ruj 2024 - Ruj 2024 <i>Porsche Sprint Challenge: PSCCE, Rijeka</i> Član stručnog stožera i fizioterapeut njemačkog automobilskog tima.
Spol Muškarac	Obrazovanje i osposobljavanje
Nacionalnost Hrvat	MSK ultrazvuk gornji ekstremitet LEVEL 2 Pro 2023 - Pro 2023 <i>Sonoskills edukacija, MSK ultrazvuk, Zagreb</i> Edukacija MSK-a ultrazvuka za gornji ekstremitet. Level 2
Vozačka dozvola B	MSK ultrazvuk gornji i donji ekstremiteti LEVEL 1 Tra 2023 - Ruj 2023 <i>Sonoskills edukacija, MSK ultrazvuk, Rijeka</i> Edukacija MSK-a ultrazvuka za gornje i donje ekstremitete. Level 1
Interesi	Magistar fizioterapije Lis 2022 - Ruj 2024 <i>Fakultet zdravstvenih studija u Rijeci, Rijeka</i>
Sport	Manualni terapeut Svi 2021 - Ruj 2022 <i>Mulligan manual therapy concept, Mostar</i> Modul A i B Mulligan manualne terapije.
MSK ultrazvuk	IASTM terapija Ruj 2020 - Ruj 2020 <i>IASTM edukacija, Zagreb</i> Mobilizacija mekih tkiva instrumentima.
Biomehanička testiranja	Prvostupnik fizioterapije Lis 2018 - Lip 2021 <i>Fakultet zdravstvenih studija u Rijeci, Rijeka</i>

PRIVITCI

Slike:

Slika 1. Artroskopski prikaz rotatornog kabela i polumjeseca.....	4
Slika 2. Artroskopski prikaz kalcificirajuće tendinopatije rotatorne manžete.	6
Slika 3. Prikaz kritičnog područja tetive supraspinatusa.....	7
Slika 4. Ultrazvučni prikaz kalcificirajuće tendinopatije u tetivi supraspinatusa.	10
Slika 5. Ultrazvučni i MR prikaz rupture tetive supraspinatusa.	12
Slika 6. Artroskopski prikaz neozljeđene i rupturirane rotatorne manžete.	14
Slika 7. Prikaz histograma dobi ispitanika.	22
Slika 8. Prikaz torta grafikona raspodjele kalcificirajuće tendinopatije obzirom na spol.....	24
Slika 9. Prikaz grafikona o kalcificirajućoj tendinopatiji i rupturama rotatorne manžete kod ispitanika starijih i mlađih od 40 godina.	25

Tablice:

Tablica 1. Prikaz strukture uzorka.....	23
Tablica 2. Prikaz rezultata hi-kvadrat testa za prvu hipotezu	23
Tablica 3. Prikaz rezultata hi-kvadrat testa za drugu hipotezu	24
Tablica 4. Pojavnost kalcificirajuće tendinopatije u tetivama rotatorne manžete.....	25
Tablica 5. Prikaz rezultata hi-kvadrat testa za četvrtu hipotezu.....	26
Tablica 6. Pojavnost ruptura u tetivama rotatorne manžete	26