

UČINAK VJEŽBI SPECIFIČNIH ZA SKOLIOZU NA ASIMETRIJU TRUPA KOD DJECE S ADOLESCENTNOM IDOPATSKOM SKOLIOZOM

Topolovec, Maja

Master's thesis / Diplomski rad

2020

Degree Grantor / Ustanova koja je dodijelila akademski / stručni stupanj: **University of Rijeka, Faculty of Health Studies / Sveučilište u Rijeci, Fakultet zdravstvenih studija u Rijeci**

Permanent link / Trajna poveznica: <https://um.nsk.hr/um:nbn:hr:184:677848>

Rights / Prava: [In copyright](#)/[Zaštićeno autorskim pravom.](#)

Download date / Datum preuzimanja: **2025-03-19**

Repository / Repozitorij:

[Repository of the University of Rijeka, Faculty of Health Studies - FHSRI Repository](#)



SVEUČILIŠTE U RIJECI
FAKULTET ZDRAVSTVENIH STUDIJA
SVEUČILIŠNI DIPLOMSKI STUDIJ FIZIOTERAPIJE

Maja Topolovec

UČINAK VJEŽBI SPECIFIČNIH ZA SKOLIOZU NA
ASIMETRIJU TRUPA KOD DJECE S IDIOPATSKOM
ADOLESCENTNOM SKOLIOZOM

Diplomski rad

Rijeka, 2020.

UNIVERSITY OF RIJEKA
FACULTY OF HEALTH STUDIES
GRADUATE UNIVERSITY STUDY OF PHYSIOTHERAPY

Maja Topolovec

**EFFECT OF SCOLIOSIS-SPECIFIC EXERCISES ON TRUNK
ASYMMETRY IN CHILDREN WITH ADOLESCENT
IDIOPATHIC SCOLIOSIS**

Final thesis

Rijeka, 2020.

Mentor rada: doc. dr. sc. Iva Šklempe Kokić

Rad obranjen je dana _____ u/na _____,

pred povjerenstvom u sastavu:

1. _____

2. _____

3. _____

Izvešće o provedenoj provjeri izvornosti studentskog rada

Opći podatci o studentu:

Sastavnica	Fakultet zdravstvenih studija
Studij	Sveučilišni diplomski studij fizioterapije
Vrsta studentskog rada	Diplomski rad
Ime i prezime studenta	Maja Topolovec
JMBAG	0283009029

Podatci o radu studenta:

Naslov rada	Učinak vježbi specifičnih za skoliozu na asimetriju trupa kod djece s idiopatskom adolescentnom skoliozom
Ime i prezime mentora	doc. dr. sc. Iva Šklempe Kokić
Datum predaje rada	07.05.2020.
Identifikacijski br. podneska	1327213321
Datum provjere rada	18.05.2020.
Ime datoteke	Topolovec_finalna.docx
Veličina datoteke	4,35MB
Broj znakova	111180
Broj riječi	18220
Broj stranica	72

Podudarnost studentskog rada:

Podudarnost (%)	8%
-----------------	----

Izjava mentora o izvornosti studentskog rada

Mišljenje mentora	
Datum izdavanja mišljenja	
Rad zadovoljava uvjete izvornosti	<input checked="" type="checkbox"/>
Rad ne zadovoljava uvjete izvornosti	<input type="checkbox"/>
Obrazloženje mentora (po potrebi dodati zasebno)	

Datum

18.05.2020.

Potpis mentora

doc. dr. sc. Iva Šklempe Kokić

SADRŽAJ

1. UVOD.....	1
1.1. Idiopatska skolioza.....	1
1.2. Razvoj konzervativnog liječenja skolioze kroz povijest.....	4
1.3. Tretman idiopatskih skolioza tijekom rasta prema SOSORT smjericama.....	7
1.3.1. Klinička praksa utemeljena na dokazima u tretmanu idiopatske skolioze tijekom rasta.....	8
1.3.2. Metodologija procjene morfologije kralježnice i trupa kod idiopatske skolioze	10
1.3.3. Specifične fizioterapeutske vježbe za skoliozu (PSSE).....	14
1.3.4. Primjena ortoza.....	17
1.3.5. Ostali oblici konzervativnih tretmana	18
1.4. Vježbe prema Barcelona Scoliosis Physiotherapy School metodi	18
2. CILJ ISTRAŽIVANJA	27
3. ISPITANICI I METODE.....	28
3.1. Ispitanici	28
3.2. Postupak	28
3.3. Mjerni instrumenti.....	28
3.3.1. Objektivni mjerni instrument	29
3.3.2. Subjektivni mjerni instrument	31
3.4. Etički aspekti istraživanja.....	32
3.5. Statistička obrada podataka	32
4. REZULTATI.....	34
4.1. Opće karakteristike ispitanika	34
4.2. Rezultati intervencije	38
4.3. Povezanost objektivnih i subjektivnih mjera ishoda	44
5. RASPRAVA	45
6. ZAKLJUČAK	52
7. SAŽETAK	53
8. ABSTRACT.....	54
9. LITERATURA.....	55
10. PRILOZI	64
11. ŽIVOTOPIS.....	66

1. UVOD

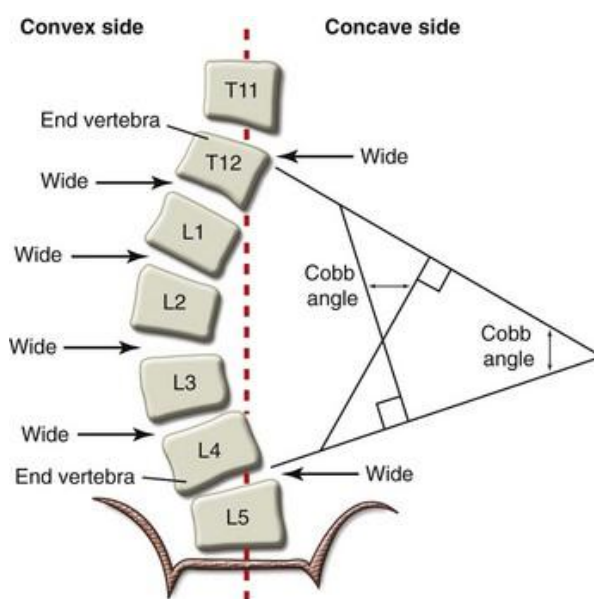
Skolioza je opći pojam koji se koristi za heterogenu skupinu stanja koja karakteriziraju promjene u obliku i položaju kralježnice, prsnog koša i trupa (1). Najčešći oblik je adolescentna idiopatska skolioza (AIS) (2). Ovaj trodimenzionalni torzijski deformitet kralježnice i trupa uzrokuje lateralnu zakrivljenost u frontalnoj ravnini, aksijalnu rotaciju u horizontalnoj ravnini i odstupanja u sagitalnoj ravnini, gdje najčešće dolazi do redukcije fiziološke zakrivljenosti kralježnice (3). AIS se često promatra više kao kozmetički deformitet nego bolest jer se smatra da ne uzrokuje zdravstvene probleme i nema velik utjecaj na funkciju. Ipak, u slučaju progresije i prelaska kritičnog praga, za koji se pretpostavlja da je između 30° i 50° Cobbvog kuta pri završetku rasta (4), rizik od zdravstvenih i socijalnih problema u odrasloj dobi se značajno povećava (5). Problemi uključuju smanjenje kvalitete života, onesposobljenost, bol, kozmetički deformitet, funkcionalna ograničenja, pulmonalne teškoće i progresiju kuta krivine (4-8). Pristup liječenju AIS se značajno razlikuje ovisno o regiji. U anglosaksonskim zemljama se uglavnom sastoji od opservacije, primjene ortoza i operativnog liječenja, dok se u zemljama Europe rutinski koriste različite fizioterapijske metode (9). Fizioterapijski pristup kod AIS se može podijeliti u dvije skupine: opću fizioterapiju koja uključuje vježbe jačanja, istezanja i različite protokole vježbanja te specifične fizioterapeutske vježbe za skoliozu (engl. *Physiotherapy Scoliosis Specific Exercises* (PSSE)). PSSE se preporučuju kao prvi korak u liječenju idiopatske skolioze (1).

Značajna manifestacija skolioze su promjene u obliku trupa. Principi PSSE vježbi se temelje na specifičnim oblicima autokorekcije, u skladu s pacijentovim tipom krivine, kako bi ga se osposobilo da korigira trup aktivacijom mišića te time ispravi asimetričnu posturu. Prioritetni cilj konzervativnog liječenja je estetika trupa (6), a pitanje slike tijela je posebno komplicirano u adolescenciji kada tijela prolaze kroz brze i dramatične promjene i izražena je osjetljivost na tjelesni izgled. Ipak, fokus većine istraživanja o tretmanu skolioza je najčešće na promjenama u stupnjevima krivine iako oni čine samo dio rezultata tretmana. Svrha ovog istraživanja je ispitati učinak vježbi specifičnih za skoliozu na asimetriju trupa i utvrditi postoji li povezanost između objektivnih mjera procjene simetrije i subjektivne percepcije pacijenata.

1.1. Idiopatska skolioza

Skolioza je u otprilike 20% slučajeva posljedica drugog patološkog procesa, a preostalih 80% slučajeva čine idiopatske skolioze (1). Termin idiopatska je prvi uveo Kleinberg i

primjenjuje se na sve pacijente kod kojih nije moguće pronaći specifičnu bolest koja uzrokuje deformitet (11). Idiopatska skolioza se često definira kao postranično iskrivljenje kralježnice kod inače zdravog djeteta za koje nije pronađen jasan uzrok (12), iako se ustvari radi o složenom zakrivljenju kralježnice u tri ravnine. Rigo i suradnici su stoga predložili sljedeću definiciju: »Idiopatska skolioza se može definirati kao kompleksna trodimenzionalna deformacija kralježnice i trupa koja se pojavljuje kod naizgled zdrave djece a, ovisno od više faktora, može ući u progresiju tijekom jednog od perioda ubrzanog rasta ili kasnije u životu.« (13). Za potvrđivanje dijagnoze strukturalne skolioze je, prema radiološkim kriterijima Scoliosis Research Society (SRS), potreban Cobbov kut od 10° i više te prisutnost aksijalne rotacije (1) (Slika 1.).



Slika 1. Dijagram mjerenja krivine kralježnice na anteroposteriornoj RTG snimci
Izvor: <https://clinicalgate.com/orthopedic-and-spinal-surgery/>

Idiopatska skolioza se može razviti u bilo koje doba djetinjstva i adolescencije, a najčešće se javlja u razdobljima brzog rasta (1). Prvo razdoblje pojačanog rasta je u prvim mjesecima života (6-24 mjeseci), zatim između 5 i 8 godina, a do najvažnijeg razdoblja brzog rasta dolazi u pubertetu, u dobi od 11 do 14 godina života (3, 14). Brzina razvoja zakrivljenosti kralježnice najbrže se mijenja početkom puberteta (15). Nakon što je otprilike 2/3 razdoblja pubertetskog rasta prošlo kod djevojčica nastupa menarha što ukazuje da je vrhunac rasta prošao i postupno se smanjuje rizik od napredovanja. U odrasloj dobi potencijal za progresiju je značajno manji i krivine manje od 30° uglavnom ostaju stabilne (1).

Postoji više klasifikacija idiopatske skolioze, a u Tablici 1. je prikazana klasifikacija međunarodnog udruženja za konzervativni tretman skolioza Society on Scoliosis Orthopaedic and Rehabilitation Treatment (SOSORT) prema dobi, kutu krivine i mjestu deformacije.

Tablica 1. SOSORT klasifikacija idiopatskih skolioza

Kronološki		Prema kutu		Topografski		
Dob kod postavljanja dijagnoze		Stupanj Cobb-a		Apex		
				od do		
Infantilna	0-2	Slaba	Do 20°	Cervikalna	-	Disk C6-7
Juvenilna	3-9	Umjerena	21-35°	Cerviko-torakalna	C7	T1
Adolescentna	10-17	Umjerena do teška	36-40°	Torakalna	Disk T1-2	Disk T11-12
Odrasla	18+	Teška	41-50°	Torako-lumbalna	T12	L1
		Teška do vrlo teška	51-55°	Lumbalna		Disk L1-2
		Vrlo teška	56° i više			

Izvor: Negrini S, Donzelli S, Aulisa AG, et al. 2016 SOSORT guidelines: orthopaedic and rehabilitation treatment of idiopathic scoliosis during growth. *Scoliosis Spinal Disord.* 2018;13:3.

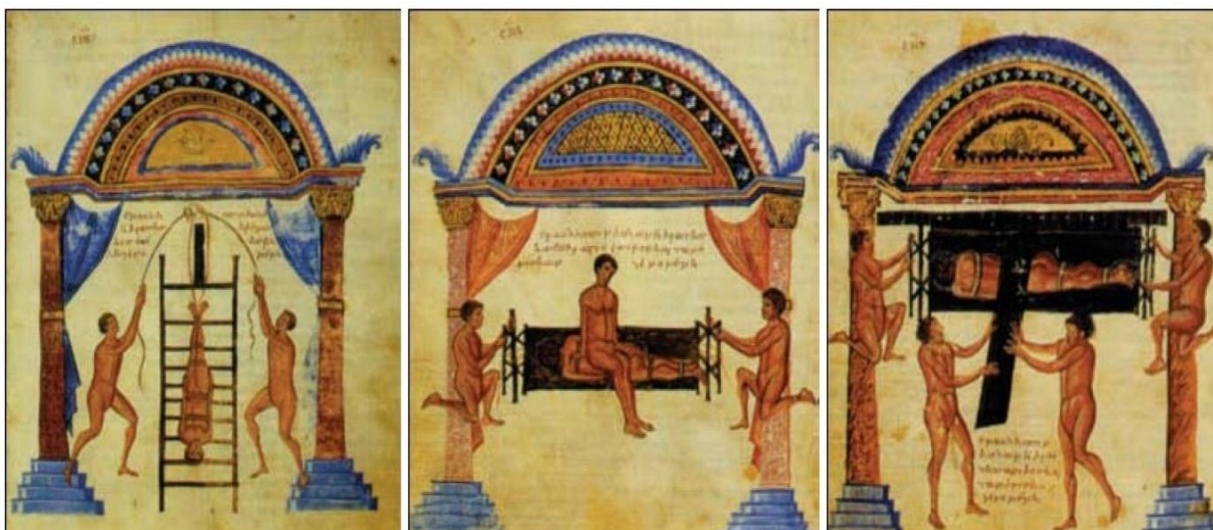
Prevalencija adolescentske idiopatske skolioze u općoj populaciji, prema SRS, iznosi 2 - 3% (5). Napredak se mnogo češće primjećuje kod ženskog spola. Kod Cobbvog kuta od 10° - 20° omjer djevojčica i dječaka je sličan (1,3:1) povećavajući se na 5,4:1 za kut između 20° - 30° i 7:1 za vrijednosti kuta krivine iznad 30° (5, 16). Etiopatogeneza skolioze nije razjašnjena. Uzroci se traže u kongenitalnim ili stečenim poremećajima strukture kralježaka. Primijećeno je da pacijenti s ovom vrstom deformiteta pate od abnormalnosti kao što su asimetrična struktura moždanog debla, senzorička oštećenja i oštećenja ravnoteže, poremećaji trombocita i funkcije kolagena (1, 17). U literaturi se naglašava uloga genetskih čimbenika (18), što je potvrđeno tendencijom pojave skolioze unutar obitelji. Učestalost pojavljivanja skolioze u prvom koljenu je 11%, drugom koljenu 2,4% i trećem koljenu 1,4% (19). Znanstvenici također sugeriraju mogućnost postojanja nasljednog poremećaja strukture i funkcije receptora estrogena (20). Neki autori ispituju mogućnost da genske inačice interleukina 6 i matriks metaloproteinaze mogu biti povezane s predispozicijama za razvoj skolioze (21). Postoji više istraživanja o ulozi melatonina u patogenezi skolioze, međutim smatra se da je njegova uloga ograničena (1). Iako postoje različite teorije o mogućem biomehaničkom, neuromuskularnom, genetskom ili ekološkom podrijetlu razumijevanje etiologije skolioze i dalje je ograničeno te se može pretpostaviti da je ona multifaktorijalnog podrijetla. Trenutno se liječenje AIS ne bazira na uzrocima, već na sprječavanju daljnjeg

napredovanja biomehaničkom intervencijom tj. specifičnim vježbama, primjenom ortoza ili operativnim ispravljanjem krivine.

1.2. Razvoj konzervativnog liječenja skolioze kroz povijest

Tijek razvoja i progresije skolioze obično nije toliko dramatičan da bi odmah bilo potrebno operativno liječenje, ali je očito da funkcionalna i fiziološka oštećenja do kojih dolazi kod pacijenata sa skoliozom zahtijevaju terapijsku intervenciju. U liječenju skolioza kroz povijest su primjenjivani različiti pristupi i metode, s više ili manje uspjeha, a neki od njihovih osnovnih principa se, modificirani, primjenjuju i danas.

Funkciju kralježnice i njenu važnost u održavanju uspravnog položaja čovjeka je prvi opisao Hipokrat (460. pr.n.e. – 380. pr.n.e.) u svojoj knjizi »*On Nature of Bones*« (22). U ovoj knjizi se nalazi prvi sustavni prikaz anatomije i bolesti kralježnice u povijesti medicine i preporuke za tretman tih bolesti. Hipokrat nije razlikovao krivine kralježnice i za sve deformitete je preporučivao isto liječenje: dijetu i longitudinalnu ekstenziju. Osmislio je i uređaje za ispravljanje kralježnice zasnovane na principima longitudinalne ekstenzije i primjene pritiska na kifotična područja: Hipokratove ljestve, Hipokratovu dasku i Hipokratovu klupu (Slika 2.).




Slika 2. Ilustracija Hipokratovih uređaja za liječenje deformiteta kralježnice
Izvor: Vasiliadis ES, Grivas TB, Kaspiris A. Historical overview of spinal deformities in ancient Greece. Scoliosis. 2009 Feb 25;4:6.

Pet stoljeća kasnije Galen (129. – 200. n.e.) je detaljno opisao i uveo termine skolioza, lordoza i kifoza te je koristio Hipokratove principe liječenja (22, 23). Njegovo liječenje se smatralo učinkovitijim jer je tretman bio baziran na različitim tipovima krivina. Usprkos

nedostacima ovih tretmana različite varijacije uređaja su korištene do 16. stoljeća, pošto nije bilo drugih rješenja. Radovi oba liječnika su važna za medicinu jer je to prvi znanstveni pristup razumijevanju i liječenju deformiteta kralježnice, a neki od tadašnjih osnovnih principa tretmana su prethodnica današnjim sofisticiranijim tehnikama liječenja.

Francuski kirurg Ambroise Paré je u 16. stoljeću prvi u tretman kralježničnih deformiteta uveo kontinuirano nošenje metalnih potpornih steznika (korzeta), preteču današnjih ortoza za kralježnicu (24). Preporučivao ih je pacijentima u fazi rasta, a stavljali bi se nakon što bi se kroz ekstenziju i direktan pritisak ispravila „dislokacija kralježnice“ za koju je smatrao da je uzrok deformiteta. 1741. godine francuski znanstvenik Nicholas Andry je objavio prvi udžbenik o ispravljanju i sprječavanju deformiteta mišićno-koštanog sustava u djece naziva Ortopedija (25). Prvi je upotrijebio riječ ortopedija, pojam koji čine grčke riječi »*orthos*« (ispravno, ravno) i »*paidion*« (dijete), te je ona u svojim početcima bila usmjerena na dječju populaciju. Knjigu je namijenio »...isključivo očevima i majkama i svim ljudima koji odgajaju djecu, koji moraju pokušati spriječiti i ispraviti bilo koji deformirani dio djetetovog tijela.« (25). Iz današnje perspektive, s razumijevanjem važnosti ranog otkrivanja deformiteta kralježnice, ove riječi imaju veliki značaj. Prvi ortopedski institut za liječenje dječjih koštanih deformiteta je osnovao Jean-André Venel 1780. godine (26). U tretmanu su korištene masaže, manipulacije, uređaji za trakciju i ortoze. Venel je prvi uvidio značaj korekcije rotacijske komponente skolioze i na postojeće principe liječenja primijenio, na područjima devijacije, sile u transverzalnoj ravnini time postizući derotaciju (26).

Do sredine 19. stoljeća tretman skolioza se još uvijek uglavnom sastojao od brojnih korektivnih ortopedskih tretmana baziranih na: horizontalnoj trakciji (ortopedski kreveti), vertikalnoj ekstenziji (stolice i ortoze) i lateralnim pritiscima (ortoze i remeni) (27). Od sredine 19. stoljeća se počeo razvijati operativni pristup. Nakon kirurških zahvata na kralježnici slijedila je postoperativna imobilizacija kako bi se omogućilo cijeljenje u ispravljenom položaju. Za potrebe postoperativne imobilizacije kralježnice Blount i Schmidt su razvili Milwaukee ortoza koja se pokazala uspješnom i u konzervativnom tretmanu skolioza te se upotrebljava i danas (28, 29). Usprkos popularnosti zbog nedostataka u dizajnu (vidljiv prsten za vrat, teška za nošenje, čini pritisak na donju čeljust) i loše prihvaćenosti od pacijenata stručnjaci su nastavili unapređivati dizajn i razvijati nove tipove ortoza. Danas se u svijetu proizvode brojne ortoze nazvane po imenima autora, gradova ili bolnica u kojima su nastale poput: Boston, Wilmington, Providence i Rosenberg ortoza u Sjevernoj Americi; Chêneau i Sforzesco ortoza u Europi; OMC (*Osaka Medical College*), CBH (*Chiba brace high type*) i TLSO Hiroshima u Japanu (28) (Slika 3.).



Slika 3. Različiti tipovi ortoza. (A) Milwaukee ortoza; (B) Boston ortoza; (C) OMC ortoza
 Izvor: Kuroki H. Brace Treatment for Adolescent Idiopathic Scoliosis. J Clin Med. 2018
 Jun;7(6):136.

Kroz prošlost su, u uvjerenju da će jačanje mišića leđa smanjiti progresiju krivine, korišteni različiti programi vježbanja. Od 19. stoljeća je u liječenju skolioze postala široko rasprostranjena korektivna gimnastika. Švedanin Peter Henrik Ling je stvorio sustav vježbanja poznat kao švedska gimnastika i postavio temelje moderne medicinske gimnastike u okviru programa rehabilitacije (30). Njegov rad su nastavili sljedbenici Mathius Roth i Gustav Zander. Roth je smatrao da se vježbanjem može ispraviti deformitete. Zbog tadašnjeg općeg uvjerenja da je krivljenje kralježnice uzrokovano jakošću mišića jedne i slabošću druge strane osmislio je asimetrične vježbe jačanja mišića slabije strane (31). Zander je osmislio terapijsku metodu vježbanja pomoću mehaničkih uređaja sa sustavom poluga koji su pri pokretanju pružali dozirani otpor mišićima (30). Neki od njegovih uređaja, poput uređaja za laterofleksiju trupa, bili su namijenjeni tretmanu deformiteta kralježnice.

Početkom 20. stoljeća u Njemačkoj su ortoped Bernhard Klapp i njegov sin Rudolf razvili Klappovu metodu liječenja idiopatske skolioze (32). Ona se bazira na detaljnom pregledu cijelog tijela pacijenta, a ne samo kralježnice, kako se do tada radilo. Time se želi potvrditi je li skolioza uistinu idiopatska ili, kako navode autori metode, »čista« i uzrokovana slabošću mišića. Osnovni princip metode čine serije puzanja i pokreta lateralnog savijanja kralježnice (Slika 4.).



FIG. 6.—BENDING MOVEMENTS IN THE KLAPP METHOD.

Slika 4. Pokreti savijanja kralježnice prema Klapp metodi

Izvor: The Klapp Treatment of Scoliosis. Hospital (Lond 1886). 1911 Jan 14;49(1278):463–5.

Počeci konzervativnog liječenja skolioza datiraju još iz vremena Hipokrata, a kroz povijest su preporučivane brojne različite metode liječenja, međutim s malo uspjeha. Konzervativne intervencije za liječenje AIS u današnjoj praksi uključuju različite modalitete: ortoze, PSSE, različite oblike fizikalne terapije poput manualne terapije i električne stimulacije, tretmane poput podizanja pete, različite vrste osteopatskih i kiropraktičkih intervencija, a primjenjuju se i komplementarne tehnike (33). Posljedica primjene različitih metoda i pristupa u liječenju AIS su značajne varijacije u rezultatima provedenih istraživanja o učincima tih metoda. Iz tog razloga je fizioterapija kod AIS još uvijek sporno pitanje s proturječnim preporukama stručnjaka iz ovog područja. Značajna nastojanja kako bi se postiglo prepoznavanje i priznavanje konzervativnog liječenja danas čini organizacija međunarodnih stručnjaka za deformitete kralježnice nazvana Society on Scoliosis Orthopaedic and Rehabilitation Treatment (SOSORT). SOSORT je znanstveno udruženje osnovano 2004. godine s ciljem poboljšanja osnovnih znanja, analize trenutnih i razvijajućih konzervativnih terapijskih intervencija i promicanja smjernica za učinkovit tretman na temelju znanstvenih dokaza i konsenzusa profesionalaca (34).

1.3. *Tretman idiopatskih skolioza tijekom rasta prema SOSORT smjernicama*

Prve SOSORT smjernice za ortopedski i rehabilitacijski tretman idiopatskih skolioza su izrađene 2005. godine nakon čega su ažurirane 2012. i ponovno 2018. godine. Nove smjernice, objavljenje 2018. godine, uključuju opis konzervativnog tretmana za različite populacije s dijagramom za kliničku praksu, kao i preglede literature i preporuke za procjenu, ortotski tretman, vježbe specifične za skoliozu i druge oblike konzervativnog liječenja (1). Područja važna za svakodnevnu kliničku praksu za koja nije bilo moguće pružiti preporuke

utemeljene na dokazima razmatrana su višestruko strukturiranim anketama pomoću Delphi metode.

1.3.1. Klinička praksa utemeljena na dokazima u tretmanu idiopatske skolioze tijekom rasta

Osnovni ciljevi sveobuhvatnog konzervativnog liječenja idiopatske skolioze su (1): zaustaviti progresiju iskrivljenja kralježnice u adolescenciji (i smanjiti iskrivljenje), spriječiti (i liječiti) respiratornu disfunkciju, spriječiti (i liječiti) nastanak bolnih sindroma kralježnice i poboljšati estetiku posturalnom korekcijom. Uz osnovne postoje i specifični ciljevi koje je potrebno postaviti na početku liječenja i mogu se definirati kao (1):

- Apsolutni cilj: minimalni očekivani cilj konzervativnog liječenja
- Primarni ciljevi: »najbolji mogući« ciljevi za pacijente koji započinju liječenje u svakoj specifičnoj kliničkoj situaciji
- Sekundarni ciljevi: kompromisni, postavljaju se kada postane jasno da nije moguće postići primarne ciljeve

U skladu s ovim pristupom SOSORT je postigao konsenzus o minimalnim i maksimalnim primarnim i sekundarnim ciljevima za svaku kliničku situaciju (1). Ovisno o stupnju krivine primarni cilj je zadržati se ispod 20° za male krivine (sekundarni cilj <45°), ispod 30° za umjerene krivine (sekundarni cilj <45°) i kod teških krivina zadržati ih ispod 45° tj. kao sekundarni cilj odgoditi operaciju. Apsolutni ciljevi za sve pacijente u svakoj kliničkoj situaciji su izbjeći operaciju, poboljšati estetiku trupa i kvalitetu života.

Pristupi u konzervativnom liječenju deformiteta kralježnice, u skladu s konsenzusom o terminologiji objavljenom u *Scoliosis and Spinal disorders journal*, su (1):

- Tretman nije potreban (*No*).
- Opservacija (*Obs*) – prvi korak, redovite kliničke procjene uz razdoblja ponavljanja između 2-3, pa do 36-60 mjeseci, u skladu sa specifičnom kliničkom situacijom. Ne mora uključivati rendgensko snimanje.
- Specifične fizioterapeutske vježbe za skoliozu (*PSSE*) – svi oblici ambulantne fizioterapije za koje postoje dokazi da imaju učinak na skolioze i koji će se postupno objavljivati u časopisu *Scoliosis and Spinal Disorders*. Frekvencija varira od dva do sedam dana u tjednu, ovisno o kompleksnosti korištene tehnike, motivaciji i sposobnosti pacijenta. Kod dugotrajne ambulantne fizioterapije

tretmani se obično provode dva do četiri puta tjedno, ako je pacijent voljan u potpunosti surađivati.

- Stacionarna intenzivna rehabilitacija (*SIR*) – intenzivni PSSE tretman u trajanju 3–6 tjedana u specijaliziranom centru, po nekoliko sati dnevno.
- Ortotski tretman – upotreba korektivne ortoze na određeno vrijeme svaki dan.

Obično se nosi do postizanja zrelosti. Tretman uključuje:

- Noćne rigidne ortoze (8–12 sati dnevno) (*Night Time Rigid Bracing – NTRB*): nošenje ortoze uglavnom kroz noć.
- Meke ortoze za kralježnicu (*Scoliosis Soft Bracing – SSB*): SpineCor ortoza, ali i druge slične izvedbe.
- Skraćeni tretman rigidnom ortozom (12–20 sati dnevno) (*Part Time Rigid Bracing – PTRB*): nošenje rigidne ortoze izvan škole i kroz noć.
- Tretman rigidnom ortozom puno vrijeme (20–24 sata dnevno) ili gipsani korektivni korzet (*Full Time Rigid Bracing – FTRB*) - stalno nošenje rigidne ortoze (u školi, kod kuće, kroz noć itd.). Tu su uključeni gipsani korektivni korzeti koji se kod nekih škola koriste kao prva faza za postizanje korekcije koja se nakon toga održava rigidnom ortozom; smatra se standardnim pristupom u infantilnoj skoliozi.

Klinička praksa utemeljena na dokazima je, prema definiciji, najbolja integracija između znanja koja nudi medicina zasnovana na dokazima, pojedinačne kliničke stručnosti i preferencija pacijenata (35). Različiti stručnjaci će različito liječiti pacijenta s istim problemom pa se ne može predložiti definitivni klinički pristup za određenu kliničku situaciju. Umjesto toga, smjernice predlažu razmotriti niz opcija, a konačnu odluku o pristupu donijeti nakon razgovora s pacijentom i određivanja težine različitih čimbenika rizika. U Tablici 2. su prikazani svi tretmani koje se može predložiti za liječenje AIS, utemeljeno na konsenzusu, poredani od najmanje prema najviše zahtjevnima za određenu specifičnu kliničku situaciju (*Strength of Treatments Scheme – STS*). Shema omogućava rješavanje razlika u odlukama o liječenju između različitih kliničara u njihovoj kliničkoj praksi i štiti od pogrešnih odluka.

Za odabir odgovarajućeg tretmana su važni i prognostički čimbenici. Sljedeći čimbenici su predloženi kao moguće odrednice većeg rizika od napredovanja skolioze: pozitivna obiteljska anamneza, laksitet kože i zglobova (defekt vezivnog tkiva), izravnavanje fiziološke torakalne kifozе (onemogućava učinkovitu primjenu ortoza), kut rotacije trupa koji prelazi 10° i naglo ubrzanje rasta (36). Prema Bunnellu očekivani rizik od progresije na početku

puberteta iznosi 20% kod skolioza od 10°, 60% kod skolioza od 20° i čak 90% kod skolioza od 30°, a na vrhuncu brzine rasta visine rizik iznosi 10, 30 i 60% (37, 38). Tijekom posljednje faze puberteta (barem stupanj II Rissera) rizik progresije se znatno snižava i iznosi 2, 20 i 30% po prije navedenim kategorijama težine krivine, a prognoza je optimističnija za dječake (39).

Tablica 2.: Shema preporuka za praćenje i liječenje idiopatskih skolioza

		Slaba		Umjerena		Teška	
		Min.	Max.	Min.	Max.	Min.	Max.
Infantilna		Obs3	Obs3	Obs3	TTRB	TTRB	Su
Juvenilna		Obs3	PSSE	PSSE	FTRB	HTRB	Su
Adolescentna	Risser 0	Obs6	SSB	HTRB	FTRB	TTRB	Su
	Risser 1	Obs6	SSB	PSSE	FTRB	FTRB	Su
	Risser 2	Obs6	SSB	PSSE	FTRB	FTRB	Su
	Risser 3	Obs6	SSB	PSSE	FTRB	FTRB	Su
	Risser 4	Obs12	SIR	PSSE	FTRB	FTRB	Su
Odrasli do 25 god.		No	PSSE	Obs12	SIR	Obs6	Su
Odrasli	Bez bolova	No	PSSE	PSSE	SIR	Obs12	HTRB
	Bolovi	PSSE	SSB	PSSE	HTRB	PSSE	Su
Starije osobe	Bez bolova	No	PSSE	Obs36	PSSE	Obs12	HTRB
	Bolovi	PSSE	SSB	PSSE	HTRB	PSSE	Su
	Dekompencija trupa	Obs6	SSB	PSSE	PTRB	PSSE	Su

Izvor: Negrini S, Donzelli S, Aulisa AG, et al. 2016 SOSORT guidelines: orthopaedic and rehabilitation treatment of idiopathic scoliosis during growth. *Scoliosis Spinal Disord.* 2018;13:3.

Zajedničko obilježje svih oblika konzervativnog liječenja je potreba aktivnog uključivanja pacijenta i njegove obitelji. Edukacija, psihoterapija, sustavno nadgledanje ishoda, procjena pacijentove suradnje te provjera i modifikacija metoda tijekom terapije smatraju se ključnim elementima konzervativnog liječenja (1). Da bi se postigao najbolji mogući ishod, konzervativno liječenje treba provoditi iskusan tim koji uključuje liječnika, fizioterapeuta, ortotičara i, ako je moguće, psihologa (40).

1.3.2. Metodologija procjene morfologije kralježnice i trupa kod idiopatske skolioze

Pri prvoj evaluaciji potrebno je prikupiti obiteljsku i osobnu anamnezu i obaviti cjeloviti pregled. Važni podaci kod uzimanja anamneze su pojavnost skolioze u obitelji, podaci o tijeku trudnoće, rizičnim faktorima tijekom trudnoće, porodu i motoričkom razvoju djeteta tijekom prve godine (41). Kod djevojčica je bitno zabilježiti vrijeme pojave menarhe, a potrebno je prikupiti i podatke o postojanju drugih bolesti te o dosadašnjem liječenju.

Kliničkom procjenom potrebu za obavljanjem radiološkog snimanja kralježnice, kako bi se postavila dijagnoza ili ponovilo snimanje kod pacijenata koji su već u tretmanu, utvrđuje liječnik (41).

Klinički pregled skolioze je statičan i uključuje procjenu asimetrije ramena, lopatica, bokova, kukova, neravnoteže trupa, poremećaja sagitalne zakrivljenosti i rotacije. Nalazi se obično bilježe opisno i takve podatke nije moguće koristiti za znanstvenu analizu zbog njihove kvalitativne prirode. Kako bi se utvrdili standardi metodologije ocjenjivanja morfologije kralježnice i trupa kod pacijenata s idiopatskom skoliozom SOSORT organizacija je provela sustavnu analizu mišljenja i iskustava stručnjaka specijaliziranih za liječenje skolioza (11 liječnika, 10 fizioterapeuta i 1 ortotičar) koristeći Delphi tehniku (41). Konsenzusom je zaključeno da najveći prioritet ima klinički pregled, a preporuke za procjenu su sljedeće:

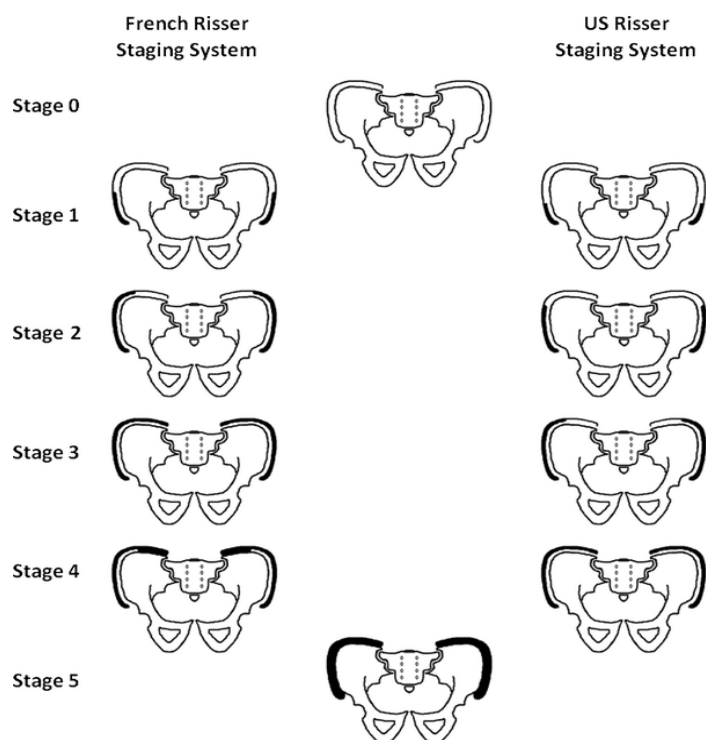
- Klinički pregled
 - Opća antropometrija: mjeriti visinu stojeći i sjedeći u razmacima od 6 mjeseci barem 3 puta za redom da bi se izračunala brzina rasta. 9 cm na godinu je bolji prediktor progresije krivine od Risserovog znaka ili menarhe (42).
 - Sazrijevanje: zabilježiti početak puberteta zbog moguće progresije (klasifikacija razvoja sekundarnih spolnih oznaka prema Tannerovim kriterijima)
 - Procjena duljine donjih ekstremiteta: glavne referentne točke su spine ilijake anterior superior u stojećem položaju.
 - Mjerenje balansa kralježnice: mjeriti pomak C7 kralješka od središnje linije.
 - Horizontalna ravnina: mjeriti površinsku rotaciju trupa skoliometrom. Mjere se glavna i kompenzatorne krivine (43).

- Radiološki pregled
 - Radiografski snimiti kralježnicu u stojećem položaju u neutralnom spontanom držanju (ni potpuno korigirano ni potpuno opušteno).
 - Snimka u posteroanteriornoj, eventualno anteroposteriornoj projekciji, treba obuhvatiti kralježnicu cijelom dužinom. Bočni prikaz koristi se samo u specifičnim slučajevima (prvo snimanje, liječenje ortozom).
 - Neophodno koristiti zaštite od zračenja, posebno gonada i grudi.
 - Preporučuje se snimanje jednom godišnje.
 - RTG parametri koji se preporučuju za sustavnu upotrebu su: Cobbov kut, Risserov znak, Perdriolle rotacija, sagitalni Cobbov kut (Th4-12 i L1-5), globalni sagitalni balans, zdjelčni parametri.

Glavni test kod pregleda pacijenata sa skoliozom je Adamsov test pretklona (42, 43). Prominencija koja se pojavljuje kao posljedica Adamsovog testa kod strukturalne skolioze se mjeri skoliometrom, alatom koji mjeri kut rotacije trupa. Reproducibilnost ovog instrumenta između različitih ispitivača je visoka što dopušta određivanje graničnih točaka iznad kojih je indicirana radiološka obrada (1). Osjetljivost iznosi oko 100% a specifičnost oko 47%, kada se odabere kut rotacije od 5°, dok kod 7° osjetljivost pada na 83%, ali specifičnost raste na 86% (44, 45). Potvrđeno je da kut rotacije trupa ima dobru povezanost s Cobbovim kutom (46). Trenutne preporuke su da se kut rotacije trupa od 7° može smatrati dobrom graničnom točkom u kirurškom okruženju, dok se kod prevencije konzervativnim pristupom kut od 5° smatra boljom granicom (1). Mjerenje površinske rotacije trupa se može raditi u klasičnom Adamsovom testu pretklona ili u sjedećem položaju. Nema jasnih preporuka koji položaj odabrati. Neki autori preferiraju sjedeći položaj jer smatraju da pokazuje bolju povezanost s deformitetom kralježnice (47) te osigurava stabilniju posturu i uklanja utjecaj odstupanja u duljini donjih ekstremiteta (48).

Naglasak kod provođenja radiološke procjene je na izbjegavanju neprimjerene upotrebe RTG zraka kod djece pa je stoga važno upotrijebiti već spomenutu kliničku graničnu točku (kut rotacije trupa) prije indiciranja radiografskog snimanja, a kod mjerenja Cobbovog kuta i donošenja kliničkih odluka imati na umu pogreške u mjerenju (1). Pogreška mjerenja iznosi 5° kada se mjeri ručno (49, 50), a od 1,22° do 3,6° kod mjerenja računalnom metodom (51). Procjena stupnja osifikacije bočnih kostiju metodom po Risseru (Slika 5.), koji je primijetio da je okoštavanje bočnih kosti u korelaciji sa zatvaranjem vertebralnih ploča rasta, je korisna u procjeni faze rasta pacijenta i značajno utječe na odabir tretmana (52).

Relativno nov način dijagnostike i praćenja skolioza je istovremeno radiografsko snimanje ultra niskim dozama u PA i LL projekciji EOS 2D/3D sustavom. Točnost je usporediva s rendgenogramom uz niže doze zračenja, a glavni nedostatak je visoka cijena uređaja (1). Ostali dijagnostički postupci (radiografske tehnike izvan klasičnih projekcija, magnetna rezonanca i neurofiziološki pregled) u svakodnevnoj upotrebi u konzervativne svrhe nisu potkrijepljeni dokazima osim u slučaju postojanja neuroloških simptoma.



Slika 5. Risserov znak

Izvor: http://upload.orthobullets.com/journalclub/free_pdf/22538960_Risser.pdf

SOSORT smjernicama se preporučuje kao standardnu metodu procjene koristiti i tehnike procjene asimetrije trupa. Procjena estetike se može provoditi površinskom topografijom, skalama asimetrije trupa ili fotografskom procjenom (1). Površinska topografija je razvijena kako bi se smanjilo izlaganje pacijenata ionizirajućem zračenju, bazira se na procjeni vanjskih kontura tijela i može se izvesti koristeći nekoliko tehnika. Moire topografija je bila prva takva metoda, a danas se koriste i raster stereografija i svjetlosno-optičke metode analize trupa. Iako površinska topografija ima dokazan klinički značaj malo je vjerojatno da će zamijeniti radiografiju jer su granice pogrešaka za obje metode široke i one ustvari ne mjere isti aspekt deformiteta (41). Od skala procjene asimetrije se preporučuju Trunk Aesthetic Clinical Evaluation (53), Anterior Trunk Symmetry Index (54) i Posterior Trunk Symmetry Index (55). Za procjenu pacijentovog samoopažanja o estetskom učinku deformiteta predložene su validirane skale poput Walter-Reed (56) i Trunk Appearance Perception Scale (57). Ostali postupci evaluacije koji se mogu primijeniti su: različite metode procjene sagitalnog profila, procjena hiper mobilnosti zglobova, procjena fizičkih kapaciteta (respiratorni i kardiovaskularni sustav), procjena kvalitete života (Health-related quality of life, Scoliosis Research Society, Brace Questionnaire, Bad Sobernheim Stress Questionnaire) i genetska evaluacija (1).

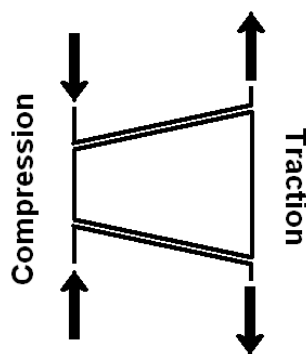
1.3.3. *Specifične fizioterapeutske vježbe za skoliozu (PSSE)*

U anglosaksonskim zemljama (Kanada, Sjedinjene Američke Države, Velika Britanija) se fizioterapija koristi s ciljem ublažavanja boli uz održavanje funkcionalnosti lokomotornog sustava jer se smatra da se napredovanje deformiteta ne može zaustaviti, dok u brojnim zemljama Europe (osobito Njemačkoj, Španjolskoj, Francuskoj, Italiji i Poljskoj) ona ima dugogodišnju tradiciju (58). U Europi danas postoji sedam različitih metoda (škola) osmišljenih ciljno za tretman deformiteta kralježnice: Schroth metoda (Njemačka), Barcelona Scoliosis Physical Therapy School – BSPTS (Španjolska), Scientific Exercise Approach to Scoliosis – SEAS (Italija), Lyon pristup (Francuska), Dobomed metoda (Poljska), Side shift metoda (Ujedinjeno Kraljevstvo) i Functional Individual Therapy of Scoliosis pristup – FITS (Poljska) (58). Zajednički cilj navedenih metoda/škola je, ne samo gledati kralježnicu u frontalnoj ravnini, već promatrati pacijenta i njegovu obitelj prema holističkom psihosocijalnom modelu gdje je glavni cilj sadašnja i buduća kvaliteta života. Fizioterapeuti i drugi članovi tima uključeni u tretman moraju biti posebno obučeni i certificirani u tim specifičnim konzervativnim metodama, a vježbe je potrebno nastaviti provoditi kod kuće, u idealnom slučaju pod roditeljskim nadzorom (1).

SOSORT konsenzusom su definirane četiri glavne karakteristike koje ove metode moraju zadovoljavati da bi se klasificirale kao specifične za tretman skolioze (59):

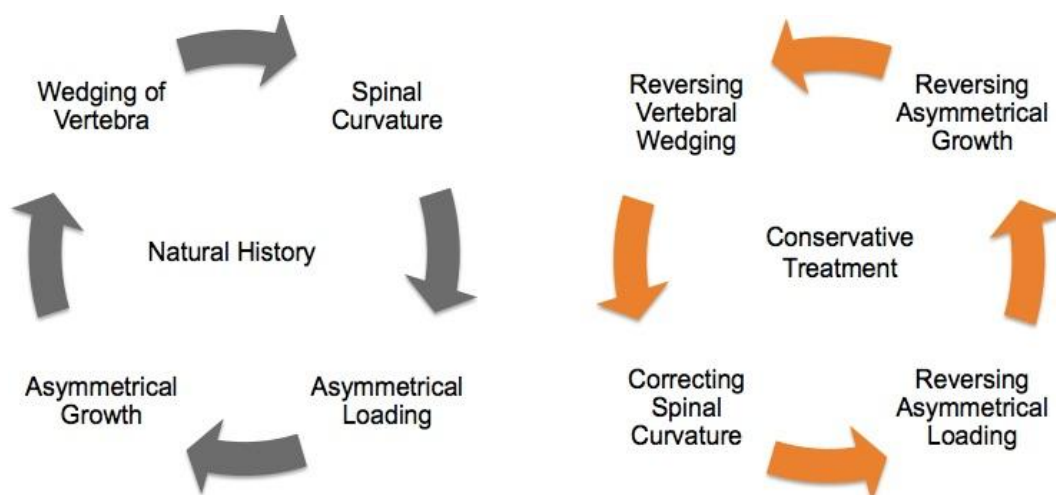
- (1) Autokorekcija tj. postizanje korekcije krivina kralježnice mišićnom kontrakcijom u sve tri ravnine;
- (2) Stabiliziranje aktivno korigirane posture;
- (3) Uvježbavanje održavanja korigirane posture u aktivnostima svakodnevnog života;
- (4) Edukacija pacijenta i obitelji.

Principi vježbi kod većine metoda se temelji na specifičnom obliku autokorekcije kojem se pacijenti podučavaju individualno, a zatim se dodaju vježbe stabilizacije koje mogu uključivati proprioceptivni trening, neuromotornu kontrolu i trening ravnoteže (58). Korektivne posture, teoretski, smanjuju sile koje asimetrično opterećuju već deformirani kralježak i potenciraju progresiju prema »konceptu začaranog kruga« koji je opisao Stokes (60). Teorija je bazirana na principima Hueter Volkmannovog zakona koji kaže da se rast usporava povećanom mehaničkom kompresijom, a ubrzava smanjenjem opterećenja u usporedbi s normalnim vrijednostima (Slika 6.).



Slika 6. Hueter Volkmannov zakon - povećani pritisak usporava longitudinalni rast i obrnuto
Izvor: <http://www.scientificspine.com/spinal-biomechanics/hueter-volkman-law.html>

Stokesova hipoteza o začaranom krugu implicira da, bez obzira na uzrok skolioze, mehanički čimbenici postaju prevladavajući u razdobljima brzog rasta kada je rizik od progresije najveći. Prema ovoj teoriji primjenom adekvatne sile progresija skolioze bi se mogla zaustaviti, ili čak okrenuti u suprotnom smjeru (Slika 7.). Ovaj princip čini osnovu načela fizioterapije u liječenju skolioza kao i konstrukcije i korištenja ortoza.



Slika 7. Koncept začaranog kruga prema Stokesu
Izvor: <https://www.vsrc.com.au/what-is-scoliosis/viciousvirtuouscycle/>

PSSE vježbe se može koristiti u pet glavnih kliničkih stanja (9):

- Primarni tretman za blage krivine u svrhu ograničavanja i/ili smanjenja progresije i izbjegavanja potrebe za nošenjem ortoze.
- Prije nošenja ortoze za poboljšanje pokretljivosti i elastičnosti kralježnice i trupa kako bi se postigla bolja korekcija pomoću pritiska korektivnim jastučićima.
- Uz nošenje ortoze s ciljem smanjenja nuspojava nošenja ortoze (mišićna slabost, krutost, ravna leđa), poboljšanja učinkovitosti korektivnih jastučića i sprječavanja gubitka 3D korekcije tijekom odvikavanja od ortoze.

- U odrasloj dobi, ako krivine skolioze prelaze određene pragove, pošto se tada mogu pojaviti teškoće poput bolova, teškoća disanja, kontraktura i progresije.
- Prije i poslije operativne korekcije kralježnice. Prije kako bi se održala pokretljivost krivine i nakon kako bi se pojačali učinci operacije na oblik leđa, ravnotežu i držanje.

Većina istraživanja o učincima PSSE vježbi, uključujući Cochrane sustavni pregled, izvještava o obećavajućim rezultatima, ali i ističu potrebu za kvalitetnijim dizajnom istraživanja. Najčešće su istraživani učinci Schroth i BSPTS metode, koje su u osnovi bazirane na istim principima te SEAS pristupa. Zaključak Cochrane sustavnog pregleda je da su specifične vježbe učinkovitije u tretmanu skolioza od općih fizioterapijskih pristupa (elektrostimulacija, trakcija, posturalni trening) u sprečavanju napredovanja krivine, ali je potrebno provesti kvalitetnija istraživanja prije nego što se njihova upotreba može preporučiti u kliničkoj praksi (9). Rezultati istraživanja Kuru i sur. (61) na pacijentima s AIS ukazuju na značajno poboljšanje Cobbovog kuta ($-2,53^\circ$; $p=0,003$) i rotacije trupa ($-4,23^\circ$; $p=0,000$) kod pacijenata koji su provodili vježbe po Schroth metodi pod nadzorom u usporedbi sa skupinom koja je provodila program vježbi kod kuće i kontrolnom skupinom bez intervencije. Schreiber i sur. (62) su potvrdili poboljšanje samopouzdanja i kvalitete života mjereno upitnicima Scoliosis Research Society i Spinal Appearance Questionnaire kod pacijenata koji su vježbali prema Schroth metodi u odnosu na kontrolnu skupinu bez intervencije. Istraživanje Jelačić i suradnika (63) je pokazalo da je protokol vježbi prema principima BSPTS metode poboljšao simetriju leđa i balans kralježnice u frontalnoj i transverzalnoj ravnini, mjereno površinskom topografijom. Monticone i suradnici (64) su uspoređivali učinak SEAS pristupa i tradicionalnih vježbi za kralježnične deformitete. Utvrdili su da je došlo do značajnog smanjenja krivine ($>5^\circ$ Cobbovog kuta) i poboljšanja kvalitete života kod krivina ispod 25° .

Meta-analiza koju su proveli Park i suradnici 2018. s ciljem ispitivanja učinaka Schroth metode na idiopatsku skoliozu analizirala je 15 istraživanja (65). Utvrđeno je da je ukupni efekt Schroth vježbi velik ($g=0,724$), osobito na snagu mišića stabilizatora trupa i ekspanziju prsnog koša. Učinak na Cobbov kut, asimetriju, kut rotacije trupa, kvalitetu života, balans i vitalni kapacitet je srednji dok je učinak na pulmonalnu funkciju malen. Učinak vježbi je bio bolji za pacijente s krivinama od 10° do 30° , nego za one s kutom krivine većim od 30° . Pozitivni učinci terapijskog vježbanja su uočeni nakon mjesec dana i povećavali su se s dužim vremenom vježbanja. Autori su zaključili da pacijenti, da bi se postigle pozitivne promjene Schroth vježbama, trebaju biti uključeni u program liječenja u trajanju od najmanje 6 mjeseci.

Više provedenih randomiziranih istraživanja navodi statistički značajne rezultate u korist vježbi specifičnih za skoliozu, ali samo jedno i njihovu kliničku važnost. Cilj rada Schreiber i suradnika (66) je bio odrediti koliko pacijenata iziskuje Schroth specifične vježbe kao dodatak standardnoj njezi (opservacija ili ortoza) kako bi se spriječilo jedno napredovanje najveće krivine ili zbroja krivina preko 5° odnosno 10° (engl. *number needed to treat* - NNT). Izračunali su da će tijekom razdoblja od 6 mjeseci jedna osoba izbjeći pogoršanje za svaka četiri sudionika Schroth intervencije, u usporedbi sa standardnom skrbi.

Zaključak pregleda trenutno dostupnih istraživanja o učincima PSSE za skoliozu je da su dosadašnje spoznaje s obećavajućim rezultatima dostatne te da se one mogu smatrati prikladnima u liječenju idiopatskih skolioza, međutim, potrebna su daljnja istraživanja veće kvalitete kako bi se znanstvena utemeljenost terapije podigla na višu razinu.

1.3.4. Primjena ortoza

Cilj primjene ortoza u tretmanu AIS je zaustaviti napredovanje krivine i poboljšati kozmetički izgled tijela tijekom razdoblja rasta (28). Ortotski tretman je dugo smatran kontroverznim međutim, danas postoje visokokvalitetni dokazi o njegovoj učinkovitosti. Weinstein i suradnici proveli su BrAIST istraživanje (*Bracing in Adolescent Idiopathic Scoliosis Trial*), prospektivnu multicentričnu studiju o učinkovitosti ortoza u prevenciji progresije krivine do 50° i više, što je indikacija za operativno liječenje (67). 242 pacijenta su podijeljena u eksperimentalnu skupinu koja je nosila ortoza barem 18 sati na dan (kontrolirano toplinskim senzorom) i kontrolnu skupinu bez tretmana. Stopa uspjeha je bila 72%, a u kontrolnoj skupini 48%. Primjena ortoza u ranom neoperativnom tretmanu pacijenata s AIS je značajno smanjila broj pacijenata koji bi progredirali do praga za operativno liječenje. Cochrane sustavni pregled literature o učincima primjene ortoza kod AIS je analizirao sedam istraživanja sa 662 ispitanika (68). Sva uključena istraživanja su pokazala da primjena ortoza sprječava progresiju krivine. Dva istraživanja su pokazala da ortoze nisu imale značajan utjecaj na kvalitetu života tijekom tretmana ni na bol u leđima te psihološka i kozmetička pitanja dugoročno (kroz 16 godina). Krute ortoze su bile učinkovitije kod krivina od 20° do 40°, elastične kod krivina od 15° do 30°, a vrlo rigidne kod krivina preko 45°. Kruta ortoza se pokazala učinkovitijom od elastične i nisu zabilježeni nikakvi štetni učinci.

Zbog varijabilnosti rezultata prijašnjih istraživanja i operativno orijentiranog pristupa tretmanu u Sjedinjenim Američkim Državama randomizirana istraživanja o učinkovitosti ortoza se i dalje provode. Stav SOSORT-a je da je njihovo provođenje s obzirom na dostupnu

količinu dokaza o učinkovitosti etički neprihvatljivo (40). Smatraju da bi današnja istraživanja trebala biti usmjerena prema kvaliteti života s ortozom, psihološkim učincima njenog nošenja i suradnji pacijenata.

1.3.5. Ostali oblici konzervativnih tretmana

Od ostalih tretmana se preporučuje manualna terapija (tehnike mobilizacije i oslobađanja mekih tkiva) samo ako su povezane sa specifičnim vježbama, osim ako je drugačije opravdano po mišljenju kliničara specijaliziranih za konzervativno liječenje deformacija kralježnice (1). S obzirom na abnormalne uzorke ventilacije i oslabljenu funkciju dišnih mišića preporučuju se vježbe za poboljšanje respiratorne funkcije. Za obučavanje respiratornih strategija u svrhu promicanja širenja i ventilacije određenih plućnih odjeljaka se preporučuje upotreba fizioterapeutskih specifičnih vježbi za skoliozu (1).

SOSORT preporučuje pacijentima sa skoliozom da ostanu aktivni u sportskim aktivnostima jer nema dokaza da utječu na pojavu ili stupanj skolioze (1). Ipak, na temelju ozbiljnosti krivine i progresije deformiteta i mišljenja stručnjaka za konzervativno liječenje, mogu se postaviti ograničenja u bavljenju određenim sportskim aktivnostima. Preporučuje se oprez u kontaktnim sportovima ili vrlo dinamičnim sportskim aktivnostima tijekom tretmana ortozom. Kod skolioza visokog rizika od napredovanja se preporučuje izbjegavati natjecateljske aktivnosti koje značajno mobiliziraju kralježnicu.

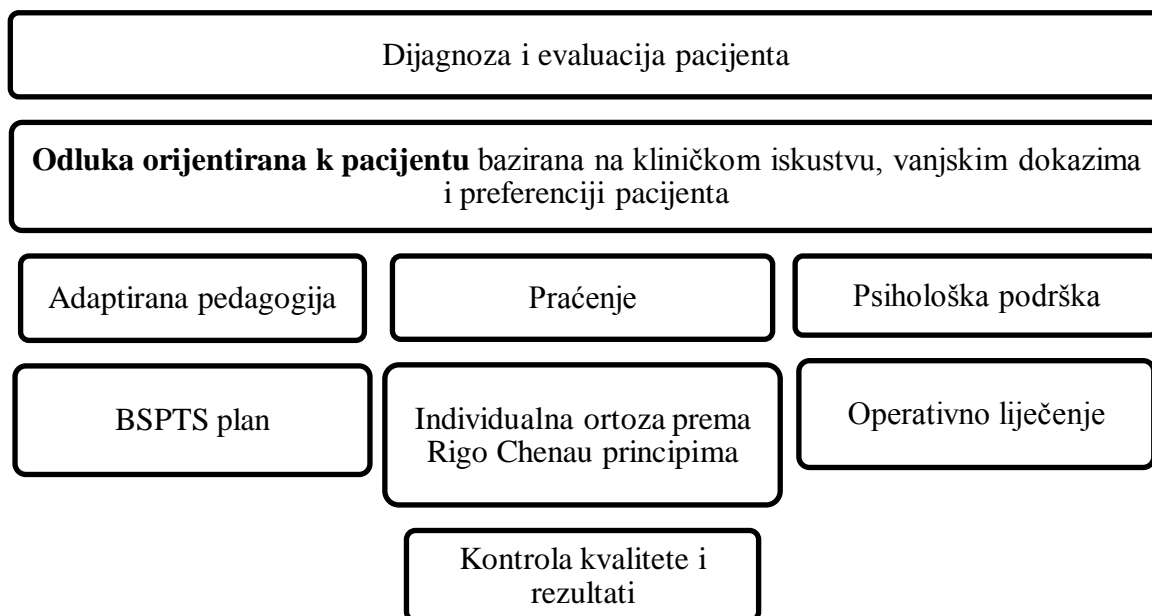
1.4. Vježbe prema Barcelona Scoliosis Physiotherapy School metodi

Najpoznatija metoda PSSE vježbi je Schroth metoda. Barcelona Scoliosis Physical Therapy School je škola koja je osnovana na principima ove metode (27). Schroth metodu je osmislila Katharina Schroth koja je i sama imala skoliozu. Kako je bila podvrgnuta neuspješnom liječenju ortozom koje je na nju imalo značajan negativan psihološki učinak pokušala je sama ispraviti svoj deformitet (69, 70). Inspirirana načinom na koji se udubljenje na gumenoj lopti, koje ju je podsjećalo na konkavitate na njenom trupu, može istisnuti zrakom pokušala je poboljšati simetriju svog trupa udišući u te konkavitate ispred ogledala. Prepoznala je da se trodimenzionalna posturalna korekcija može postići nizom korektivnih vježbi osmišljenih da podrže ispravljeno držanje i promijene posturalnu percepciju osobe sa skoliozom. Principi aktivne 3D korekcije iskrivljenja kralježnice, korektivno disanje i korekcija posturalne percepcije su temelj Schroth metode liječenja skolioza (58, 69). Schroth

je prva uvela u terapiju skolioza spoj 3D korekcije i posebnih vježbi disanja te razvila specifičnu kliničku klasifikaciju za određivanje tipova prema kojoj se kreiraju vježbe (69). Njezina kćer, fizioterapeutkinja Christa Lehnert–Schroth, je radila na usavršavanju terapijskih postavki skolioze i unapređenju liječenja uvođenjem interdisciplinarnog pristupa, povezujući liječničku i fizioterapeutsku praksu (69). Razvoj metode je započeo 20-tih godina prošlog stoljeća, a danas Asklepios Katharina Schroth centar za kralježnične deformitete u Njemačkoj nudi stacionarnu intenzivnu rehabilitaciju za pacijente iz cijelog svijeta i osposobljavanje certificiranih Schroth fizioterapeuta (70).

Pionir škole u Barceloni bila je Elena Salvá koja je obitelj Schroth upoznala u Njemačkoj 60-tih godina. Po povratku u Španjolsku, s novim pogledom na liječenje skolioza, 1968. godine je osnovala u Barceloni Institut Elena Salvá za konzervativno liječenje deformacija kralježnice baziran na Schroth principima i izvornom njemačkom intenzivnom programu stacionarne rehabilitacije (58). 1989. godine njena kćer, dr. Gloria Quera-Salvá, i dr. Manuel Rigo započeli su edukaciju fizioterapeuta u Španjolskoj prema Schroth metodi (58). Uz doprinos nekoliko iskusnih španjolskih fizioterapeuta, ali u skladu s osnovnim Schroth principima kao što se koriste u Njemačkoj, BSPTS je stvorio vlastitu modificiranu metodu i od 2009. se provodi edukacija i certificiranje fizioterapeuta prema ovoj metodi. Liječenje se temelji na integralnom modelu skrbi koji je prikazan u Tablici 3.

Tablica 3. Integralni model brige o skoliozama



Izvor: Barcelona Scoliosis Physical Therapy School (BSPTS). 3-D Treatment of scoliosis according to the principles of C. L. Schorth. Certification Course C1. Barcelona: Elena Salva Institut; 2016.

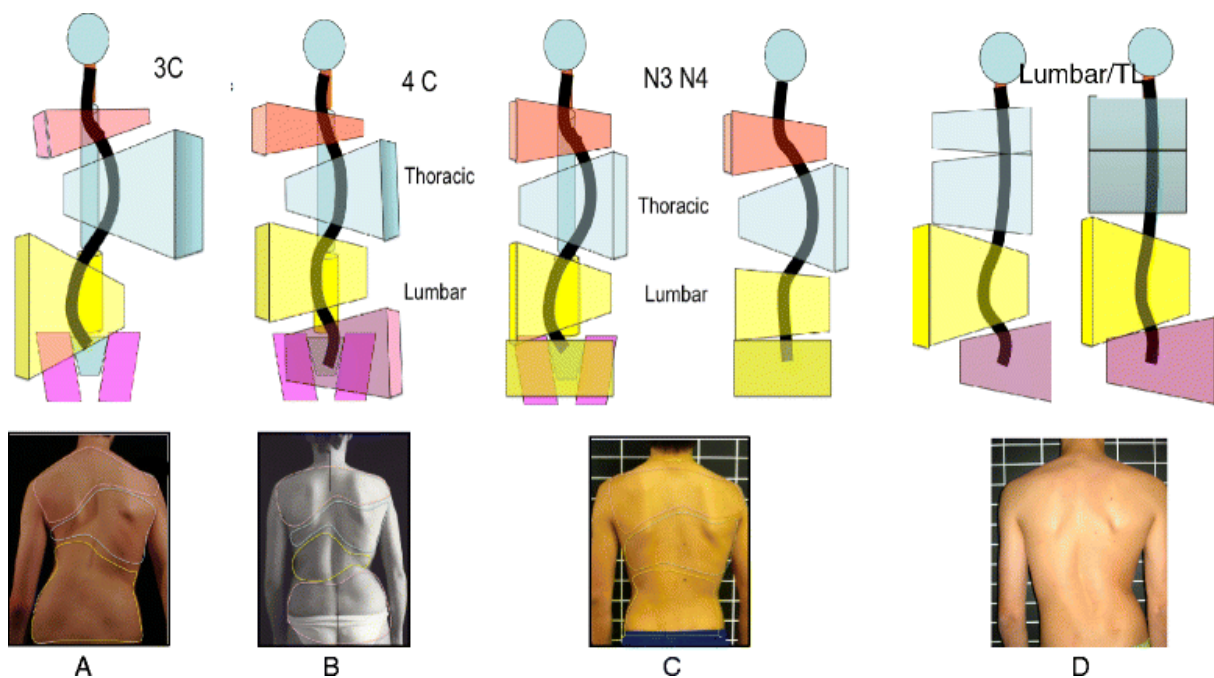
BSPTS je fizioterapijska metoda koja se može definirati kao terapijski plan kognitivnog, senzomotornog i kinestetskog treninga koji uči pacijenta da poboljša svoju skoliotičnu 3D posturu i oblikuje trup, uz pretpostavku da skoliotično držanje potiče progresiju krivine prema modelu začaranog kruga (27, 58).

Prema klasifikaciji, svaka vrsta i podvrsta skolioze razvrstana je u skladu sa shemom blokova koja se temelji na izvornim Schroth klasifikacijama koje je modificirao dr. Manuel Rigo (27). Idiopatske skolioze se prema BSPTS klasifikaciji može podijeliti u četiri različita obrasca (27, 58):

- 3 krivine (3C) – glavna torakalna zakrivljenost s glavnom strukturalnom lumbalnom zakrivljenošću u kombinaciji sa zdjelicom. Lumbalna kralježnica i zdjelica djeluju kao jedna cjelina u shemi tjelesnih blokova, a pomiču se i rotiraju na suprotnu stranu od torakalne krivine.
- 4 krivine (4C) – glavna lumbalna krivina s kompenzatornom torakalnom zakrivljenošću i zdjelicom koja se pomiče i rotira na suprotnu stranu od lumbalne zakrivljenosti.
- ni 3 ni 4 (N3N4) – glavna torakalna krivina s ili bez lumbalne zakrivljenosti i sa zdjelicom uravnoteženom u sredini.
- Lumbalni ili torakolumbalni obrazac (Lumbalna/TL) – lumbalna ili torakolumbalna krivina s pravocrtnom torakalnom kralježnicom.

Sheme blokova ilustriraju uzorak krivine kralježnice prikazujući pomake i rotacije skoliotičnog deformiteta u tri dimenzije (Slika 8.). To omogućava terapeutu i pacijentu da vizualiziraju deformitet, pomaže u edukaciji pacijenta i stvaranju odgovarajućeg plana za liječenje.

Kako bi se potvrdili funkcionalni tipovi krivina upotrebljava se Rigo radiološki sustav klasifikacije koji je osmišljen 2010. godine u svrhu povezivanja dizajna ortoze i fizioterapije (71). Pacijenta se prvo klasificira kao jedan od četiri osnovna obrasca na temelju kliničke opservacije, a zatim se koriste radiološki kriteriji kako bi se potvrdila inicijalna dijagnoza. Ova metoda je osmišljena posebno za fizioterapeute te iziskuje opsežnu obuku fizioterapeuta i godine kliničkog iskustva kako bi usavršio metodu. Postoje neki elementi metode koji mogu koristiti pacijentima s drugim deformacijama kralježnice, ali ovaj pristup se prvenstveno koristi za adolescentsku i odraslu idiopatsku skoliozu te juvenilne kifoze (27, 58). Ostale vrste skolioze mogu se liječiti modificiranim principima. BSPTS principi, ali ne i puni aktivni plan vježbi koji se klasično koristi za adolescente ili odrasle, mogu se koristiti kod skolioza ranog početka.



Slika 8. BSPTS sustav klasifikacija skolioza
 Izvor: <http://www.sosort-lyon.net/P/pdf2015/Hagit%20PSSE%20-%20SOSORT%202015%20FINAL%205.pdf>

Osnovni principi tretmana su (58):

1. 3D posturalna korekcija – vrši se pokretima translacije, rotacije i sagitalnom ekspanzijom. Ispravljanje slijedi shemu blokova koja se temelji na klasifikaciji funkcionalnih tipova. Blokovi se deformiraju, transliraju i rotiraju u skladu s uzorkom krivine kralježnice, a 3D posturalna korekcija se odnosi na stvarnu sinkroniziranu korekciju položaja (translacija i rotacija) i oblika (deformitet) svih blokova. Primijenjeni principi korekcije mogu se opisati kao defleksija, derotacija i sagitalna normalizacija.

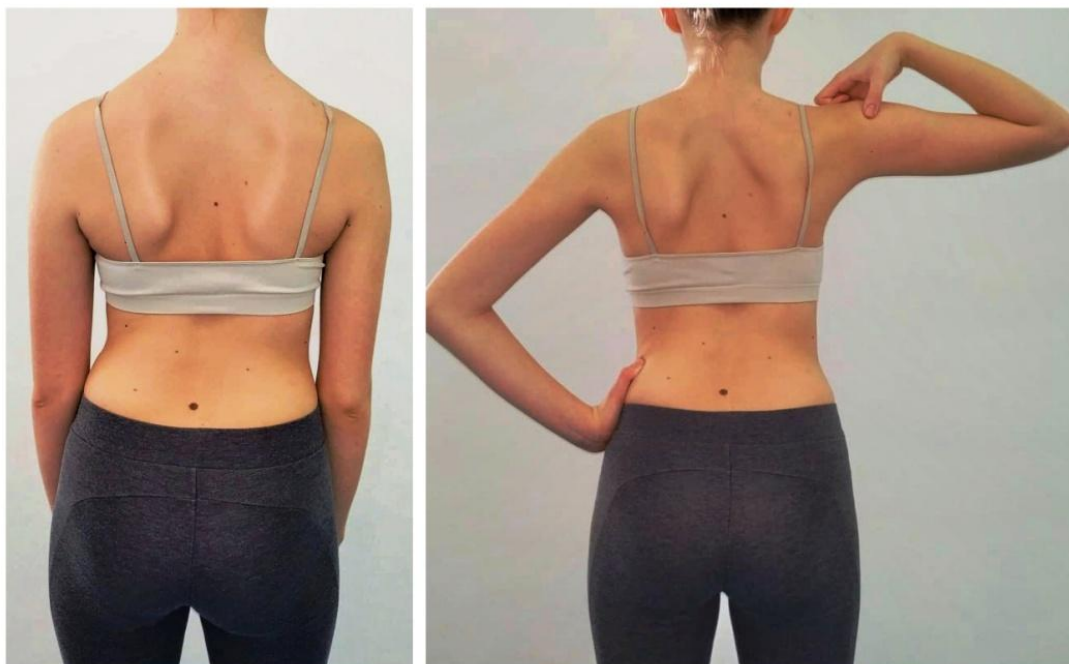2. Tehnika ekspanzije/kontrakcije – koristi se za postizanje »najbolje moguće korekcije« i olakšava korektivno disanje. Najbolja moguća korekcija je na početku moguća samo uz pomoć vanjskih pomagala. Tehnika ekspanzije/kontrakcije podrazumijeva širenje bilo kojeg dijela trupa u bilo kojem smjeru iznutra pomoću samo mišićne sile (neovisno o pokretima disanja). Proširuju se samo urušena područja trupa, dok se izbočeni dijelovi kontrahiraju. Ova tehnika olakšava kasnije uvođenje rotacijskog korektivnog disanja. Cilj nije samo proširiti i udahnuti u kolapse ili udubine, već to učiniti u korektivnom smjeru.

3. Stabilizacija mišićnom napetošću – uvodi se nakon što je postignuta najbolja moguća korekcija u bilo kojem određenom početnom položaju (početni položaji se razlikuju u skladu s gore opisanim funkcionalnim tipovima). Od pacijenta se traži da stvori izometrijsku napetost mišića kako bi održao korekciju. Održavanje korekcije tijekom ovog dijela terapije,

stvaranjem mišićne napetosti, proizvest će izometričnu ekscentričnu kontrakciju prethodno skraćenih mišića i koncentričnu kontrakciju prethodno istegnutih mišića.

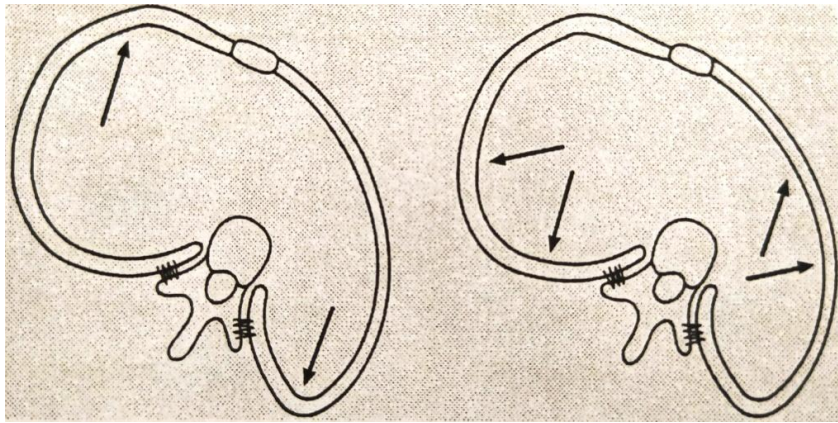
4. Integracija – postiže se tako da se nakon vježbe pacijenta traži da se opusti uz zadržavanje 3D posturalne autokorekcije. Ponovno dolazeći u najbolju moguću korekciju ili vraćajući se u loše držanje, pacijent uočava razlike između skoliotičnog držanja, 3D posturalne autokorekcije i »najboljeg mogućeg ispravljanja«. Ponavljanje vježbi i integrativne strategije omogućuju pacijentu da korekciju prenese u svakodnevne aktivnosti.

Kroz savladavanje BSPTS vježbi pacijenti stječu razumijevanje svoje jedinstvene krivine kralježnice i posturalnih modifikacija koje su potrebne da bi se poboljšala simetrija trupa i postigla stabilizacija kralježnice. Na Slici 9. pacijentica izvodi 3D autokorekciju specifičnu za njezin tip krivine (3C).



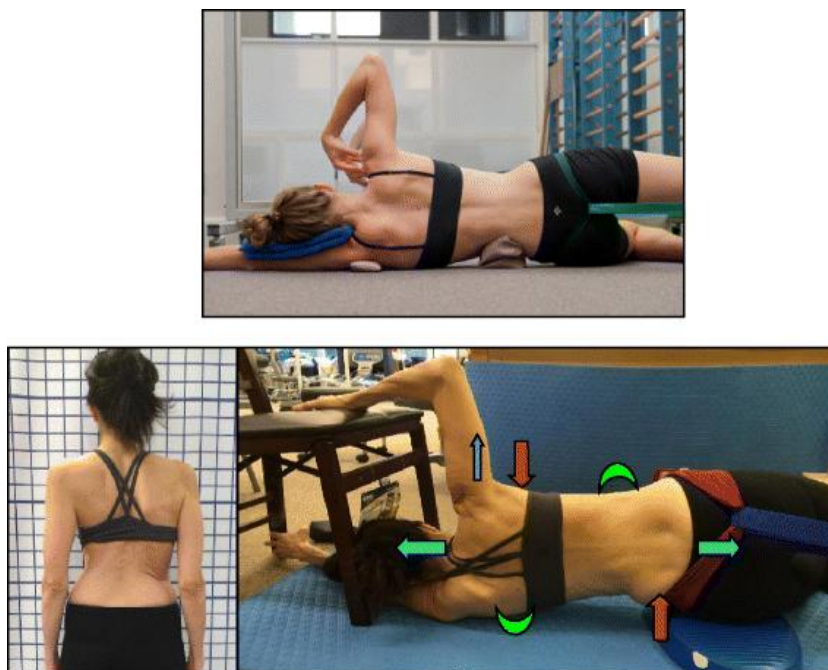
Slika 9. 3D autokorekcija

Kroz tretman pacijenti uče i tehnike ispravljanja skoliotskog oblika disanja. Posebnom tehnikom rotacijskog korektivnog disanja usmjeravaju zraka u stranu i prema natrag. Tako se rebra šire iznutra te potiču povratak kralježaka prema normalnom položaju što pomaže u derotaciji kralježnice i prsnog koša te povećanju vitalnog kapaciteta pluća (Slika 10.) (27).




Slika 10. Skoliotski oblik disanja (lijevo) i korektivni obrazac disanja (desno)
 Izvor: Lehnert-Schroth C. Three-dimensional treatment for scoliosis. A physiotherapeutic method for deformities of the spine. California: The Martindale Press; 2007.

U vježbama prema BSPTS metodi se koriste brojna pomagala poput švedskih ljestvi, štapova, pojaseva, ogledala, lopti, joga blokova, jastučića i stolica. Neke od češće upotrebljivanih su vježba u supiniranom i proniranom položaju, vježba u bočnom položaju i vježba »mišićni cilindar«. Vježba u supiniranom položaju eliminira sile gravitacije i omogućava fokus na male korekcije u posturi s većom preciznosti, a kod vježbe u proniranom položaju udubljeni dijelovi trupa rade protiv gravitacije, dok su prominentni u položaju eliminirane gravitacije. Vježba u bočnom položaju je najbolja za savladavanje korekcije u frontalnoj ravnini (Slika 11.).



Slika 11. Dvije varijante vježbe u bočnom položaju
 Izvor: https://www.researchgate.net/figure/5The-Schroth-Side-lying-exercise-for-major-lumbar-curves-top-and-major-thoracic_fig86_305851396

Vježba »mišićni cilindar« specifična je za 4C tip skolioze i pacijent mora biti vrlo dobro educiran da bi je uspješno izveo (Slika 12.).

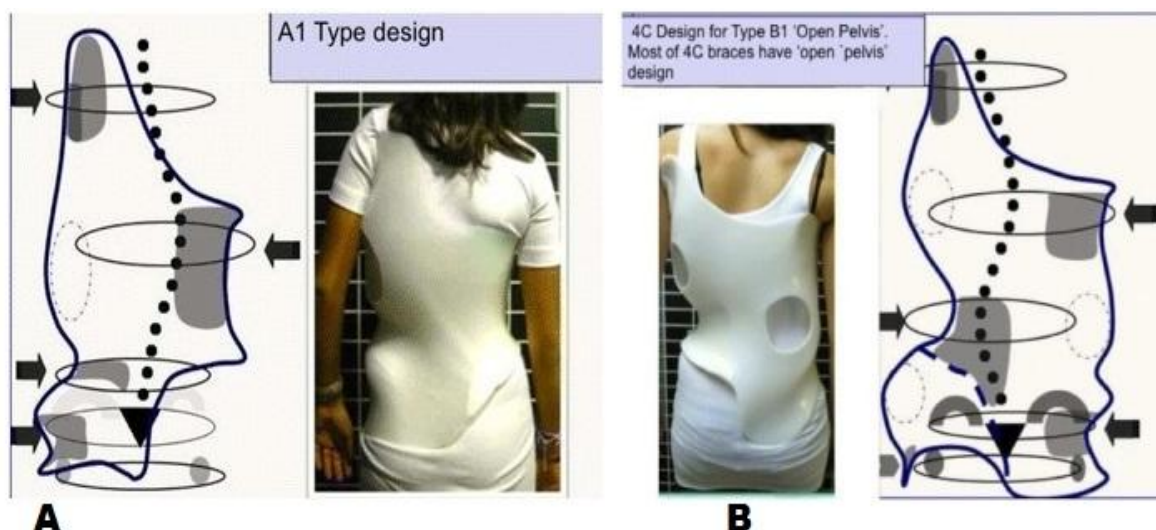


Slika 12. BSPTS vježba »mišićni cilindar«

Cijeli terapijski program uključuje puno različitih vježbi i posturalne korekcije za aktivnosti svakodnevnog života s fokusom na posturu tijekom spavanja, odmora, sjedenja ili stajanja (58). Smatra se da je između 15 i 20 sati individualnog rada s fizioterapeutom dovoljno da bi se postigao visok nivo tehnike provođenja vježbi (27, 58). Vježbe se iznimno, ako je fizioterapeut vrlo iskusan, mogu provoditi u grupi, a i tada su individualno prilagođene. Trenutno je stacionarni oblik intenzivne rehabilitacije dostupan u klinikama u Njemačkoj i Španjolskoj, dok se u Hrvatskoj fizioterapija za djecu s AIS provodi kroz ambulantni oblik tretmana, a provode je certificirani fizioterapeuti.

Određeni broj pacijenata kombinira redovito vježbanje s korištenjem ortoza. U Europi se najčešće koristi Cheneau ortoza koju su 1979. godine dizajnirali Cheneau i Matthias prema osnovnoj klasifikaciji skolioza Katharine Schroth (72). U njenom daljnjem razvoju je sudjelovao velik broj stručnjaka što je rezultiralo poboljšanjima dizajna, ali i pojavom brojnih verzija bez jasnih standarda izrade (72, 73). Zbog toga su predstavnici BSPTS metode, dr. Rigo, i Schroth metode, dr. Weiss, u suradnji s dr. Chêneau-om započeli razvoj tehnološkog poboljšanja originalne ortoze. Dr. Rigo je redefinirao principe izrade ortoze korištenjem biomehaničkih umjesto prije primjenjivanih anatomskih opisa (72). Za poboljšanje standardizacije izrade kombinira se već opisana kliničko-funkcionalna dijagnostika i Rigo

radiološki sustav klasifikacije podtipova, čija klasifikacija prelazi okvire ovog rada (72, 73). 3D Rigo Chêneau ortoza je dinamična ortoza s pelotama različitih oblika i orijentacije smještenim na odabrane regije trupa kako bi se pacijent doveo u što bolju 3D korekciju dok ostali dijelovi trupa ne dodiruju ortožu (Slika 13.). Dizajnirana je za sinergijski rad s BSPTS specifičnim vježbama. Prilagođava se uzorku krivina, koštanoj zrelosti, fleksibilnosti i strukturalnim komponentama svakog pacijenta.



Slika 13. Primjeri tipa A (3C) i tipa B (4C) dizajna 3D Rigo Cheneau ortoze
Izvor: Rigo M, Jelacic M. Brace technology thematic series: The 3D Rigo Chêneau-type brace. *Scoliosis and Spinal Disorders*. 2017;12:10.

Sile potrebne da bi se postiglo što bolje ispravljanje u sve tri ravnine su (72):

1. Trouporišni sustav u frontalnoj ravnini – tvore ga sila i dvije protusile u odnosu na nju čiji smjer je uvijek od lateralno prema medijalno, a jastučići su orijentirani u koso tako da osiguravaju i sile derotacije u transverzalnoj ravnini. Korekcija lateralne krivine oslobađa kolaps tkiva na konkavnoj strani i smanjuje tenziju ekspaniranog tkiva na konveksnoj strani krivine.

2. Par sila za regionalnu i lokalnu derotaciju

3. Ispravna ravnoteža i fiziološko poravnanje u sagitalnoj ravnini – uz pasivnu korekciju vrši se i dinamička time što ortoza potiče sagitalnu ekspanziju prsnog koša disanjem.

SOSORT preporuke o standardima tretmana idiopatskih skolioza korektivnim ortozama, donesene s ciljem povećanja učinkovitosti i usklađenosti liječenja te osiguranja što bolje kvalitete tretmana, naglašavaju važnost suradnje liječnika, certificiranog ortotičara i fizioterapeuta koji moraju raditi zajedno kao multiprofesionalni tim bi se osigurali optimalni rezultati (40).

Važno je spomenuti SOSORT preporuke o standardima tretmana AIS korektivnim ortozama (40). Liječnik odgovoran za proces liječenje treba proći obuku u trajanju od najmanje 2 godine kod liječnika s najmanje 5 godina iskustva u ortotskom tretmanu skolioza, imati najmanje 2 godine kontinuirane prakse, propisivati najmanje jednu ortožu tjedno (45 godišnje) i evaluirati najmanje 4 pacijenta tijekom radnog tjedna (150 godišnje). Certificirani protetičar i ortotičar (CPO) treba raditi s liječnikom koji ispunjava navedene kriterije najmanje 2 godine i izraditi najmanje dvije ortože tijekom radnog tjedna (100 godišnje). Zbog stvarne situacije konzervativnog liječenja u mnogim zemljama ove preporuke se treba smatrati idealom koji treba što prije postići (40).

2. CILJ ISTRAŽIVANJA

Cilj ovog istraživanja je ispitati učinak PSSE vježbi za skoliozu prema Barcelona Scoliosis Physical Therapy School metodi na asimetriju trupa kod djece s adolescentnom idiopatskom skoliozom te usporediti rezultate objektivnih mjera simetrije trupa s percepcijom pacijenata o izgledu njihovog trupa.

Polazeći od definiranog cilja istraživanja postavljene su sljedeće hipoteze:

H₁: Vježbe za skoliozu prema Barcelona Scoliosis Physical Therapy School metodi poboljšavaju simetriju trupa kod djece s adolescentnom idiopatskom skoliozom

H₂: Postoji statistički značajna pozitivna povezanost između objektivnih mjera simetrije trupa i subjektivne percepcije pacijenata

3. ISPITANICI I METODE

3.1. *Ispitanici*

Istraživanje je provedeno na prigodnom uzorku ispitanika na Odjelu za rehabilitaciju djece Specijalne bolnice za medicinsku rehabilitaciju Krapinske Toplice u razdoblju od lipnja 2019. do studenog 2019. U istraživanje su uključeni ispitanici kojima je postavljena dijagnoza adolescentne idiopatske skolioze, oba spola, s i bez ortoze koji su prvi put u tretmanu specifičnim vježbama za skoliozu. Kriteriji isključenja su bili ostali tipovi skolioza (juvenilna, posljedica drugog patološkog procesa), prethodni tretman specifičnim vježbama, neurološki i ortopedski komorbiditeti i prethodno kirurško liječenje.

3.2. *Postupak*

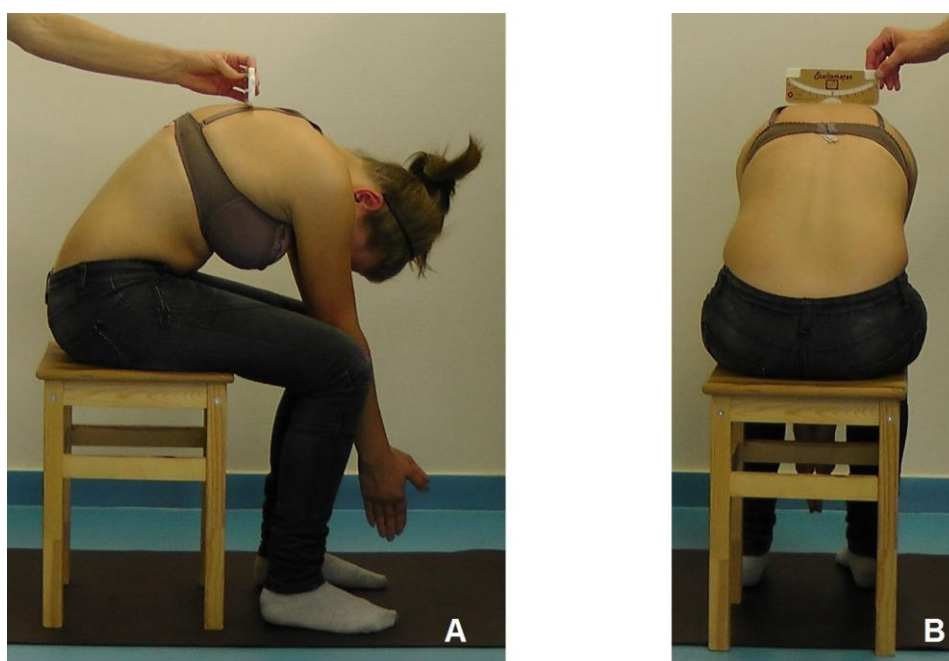
Ispitanici su prošli prvu edukaciju specifičnim vježbama za skoliozu koja se sastojala od 15 individualnih tretmana prema Barcelona Scoliosis Physical Therapy School metodi s licenciranim fizioterapeutom. Tretmani su provedeni kroz tri tjedna, pet puta tjedno u trajanju od 60 minuta. Tolerirano je do dva izostanka koji su odmah nadoknađeni, u slučaju dužeg izostanka ispitanici bi bili isključeni iz istraživanja. Fizioterapijska intervencija na prvi dan se sastojala od fizioterapijske procjene, edukacije ispitanika i roditelja o prirodi skolioze i promjenama na trupu te principima metode kojom će biti tretirani. Prvi dan terapije je uzeta anamneza ispitanika, provedena procjena morfologije kralježnice i trupa kliničkom opservacijom i prema Rigo radiološkim kriterijima (kod pacijenata koji su imali RTG snimke), izmjereni su visina, težina i kut inklinacije trupa Bunellovim skoliometrom u sjedećem položaju. Prvi i zadnji dan terapije provedeno je fotografiranje prednje i stražnje strane tijela ispitanika i ispunili su upitnik za samoprocjenu izgleda. Kroz daljnje dolaske ispitanici su učili principe aktivne 3D korekcije iskrivljenja za svoj tip krivine i korektivno derotacijsko disanje te kako zadržati korekciju u svakodnevnim aktivnostima. U zadnjem tretmanu je dogovoren plan daljnjeg liječenja koji uključuje provođenje vježbi kod kuće i ambulantnu fizioterapiju.

3.3. *Mjerni instrumenti*

U mjerenju estetike trupa su kao objektivna mjera korišteni Posterior Trunk Symmetry Index (POTSI) i Anterior Trunk Symmetry Index (ATSI). Bunellovim skoliometrom je izmjeren kut inklinacije trupa. Kao subjektivna mjera evaluacije percepcije ispitanika o estetskom utjecaju deformiteta korištena je Trunk Appearance Perception Scale (TAPS).

3.3.1. Objektivni mjerni instrument

Bunnellov skoliometar je inklinometar koji mjeri kut inklinacije trupa (engl. *angle of trunk inclination/rotation* (ATI/ATR)) tj. prominenciju (gibus) koja se pojavljuje kao posljedica Adamsovog testa (43). Za mjerenje kuta ispitanik je sjedio sa koljenima i kukovima savijenima pod 90° te se sagnuo prema naprijed dok nije bio paralelno s tlom, dlanovi i ruke su bili opušteni (Slika 14.). Mjerenje je provedeno u sjedećem položaju na torakalnoj i torakolumbalnoj/lumbalnoj razini. Zdjelica i ramena su namješteni u nulti položaj, a vrijednosti su dobivene stavljanjem skoliometra preko trnastih nastavaka okomito na kralježnicu na najviše izbočenu točku. Vrijednost se izražavala u stupnjevima.

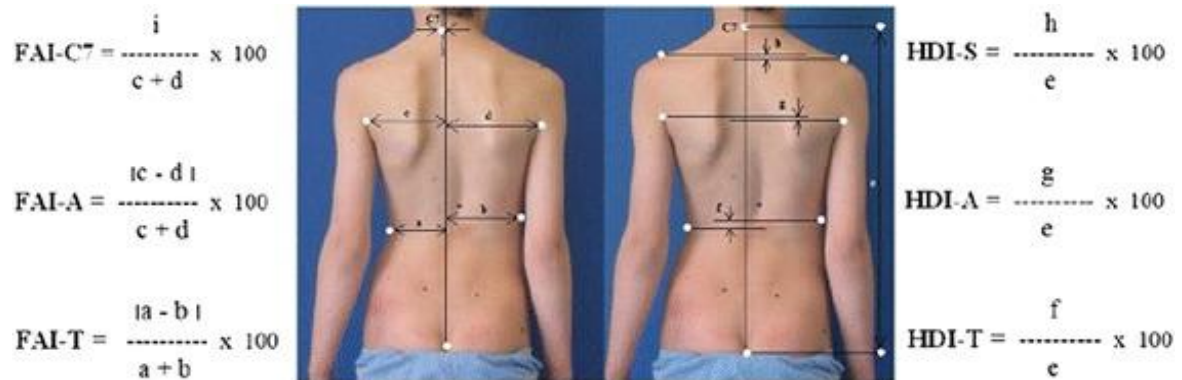


Slika 14. Mjerenje kuta inklinacije trupa Bunnellovim skoliometrom u sjedećem položaju. (A) Pogled bočno; (B) Pogled sa stražnje strane

Izvor: Chowanska J, Kotwicki T, Rosadzinski K, Sliwinski Z. School screening for scoliosis: can surface topography replace examination with scoliometer? *Scoliosis*. 2012;7:9.

Posterior Trunk Symmetry Index i Anterior Trunk Symmetry Index su mjere koje se koriste za procjenu asimetrija držanja u frontalnoj ravnini kod djece i omogućavaju objektivno praćenje učinaka tretmana na posturu kod koštanih deformiteta (1, 74, 75, 76). Procjena se provodi tako da se na snimljenim fotografijama mjeri udaljenosti između odabranih anatomskih orijentira na trupu te se dobivene vrijednosti koristi za izračun indeksa simetrije prednje i stražnje strane trupa (75). Parametri se mogu mjeriti ručno na isprintanoj fotografiji ili kompjuterskom analizom digitalnih fotografija.

POTSI metodu procjene površinske deformacije trupa kod skolioza su 1999. opisali Suzuki i sur. (77). POTSI je definiran kao zbroj šest indeksa: tri indeksa asimetrije frontalne ravnine (C7, nabori aksila i linije struka) i tri indeksa razlike visine u frontalnoj ravnini (akromioni, nabori aksila i linije struka) (Slika 15.). Idealno indeks iznosi 0 što znači da je trup potpuno simetričan, međutim normalne vrijednosti su do 27 (77, 78).

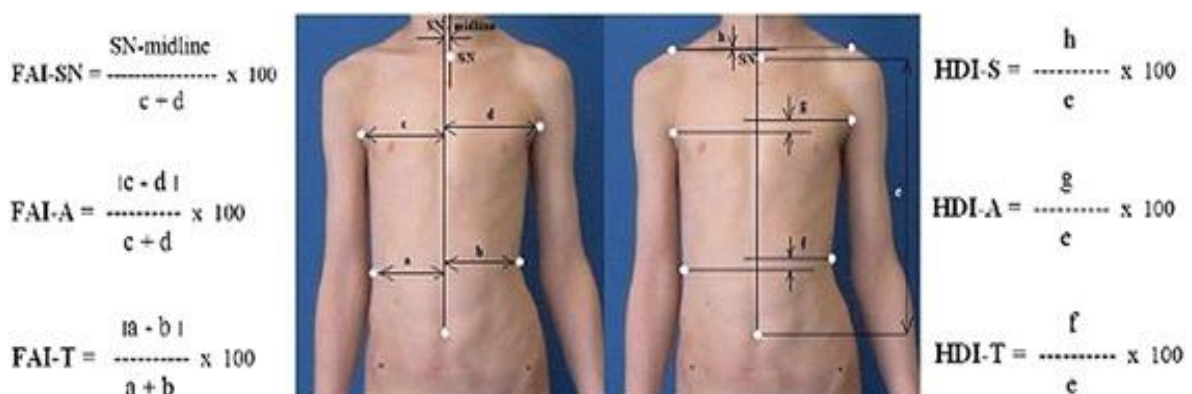


Slika 15. Dijagram koji ilustrira mjere POTSI indeksa

Izvor: https://www.researchgate.net/figure/Diagram-illustrating-the-measurements-of-POTSI-Index_fig4_321921758

ATSI metodu procjene su 2012. godine predstavili Stolinski i suradnici (54). ATSI je definiran kao zbroj šest indeksa: tri indeksa asimetrije frontalne ravnine (suprasternalna udubina, nabori aksila i linije struka) i tri indeksa razlike visine u frontalnoj ravnini (akromioni, nabori aksila i linije struka) (Slika 16.). Iako još nema definiranih normalnih vrijednosti, Stolinski i sur. predlažu referentne vrijednosti za ATSI 25.3 ± 10.6 (54).

Zbog male pogreške mjerenja (POTSI »intra-observer« 5,5 i »inter-observer« 6,4 (77) te ATSI 1,23 i 3,08 (54)) oba mjerna instrumenta se smatraju pouzdanima.



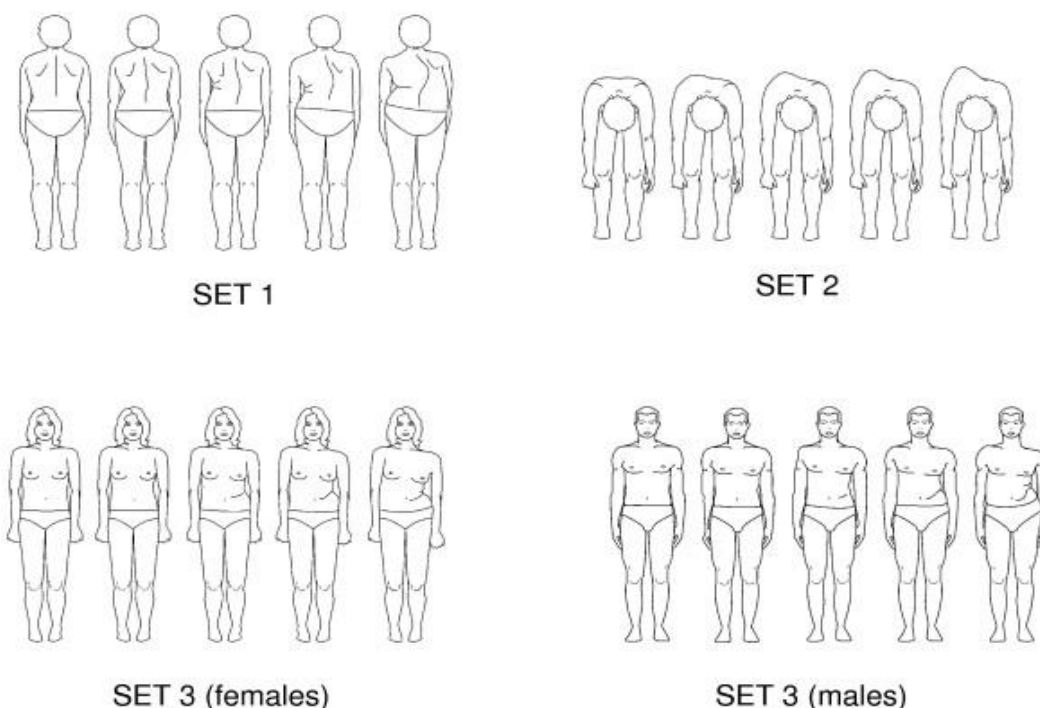
Slika 16. Dijagram koji ilustrira mjere ATSI indeksa

Izvor: https://www.researchgate.net/figure/Diagram-illustrating-the-measurements-of-ATSI-Index_fig34_321921758

Provedeno je fotografiranje prednje i stražnje strane tijela ispitanika s pozicioniranjem u skladu s uputama Stolinski i sur. za standardizaciju tehnike digitalne fotografije u procjeni držanja (75). Pacijenti su bili u donjem rublju s označenim anatomske orijentirima na trupu (suprasternalna udubina, prednje i stražnje spine ilijake, 7 vratni kralježak, točke između Th12-L1 i L5-S1, oba akromiona, veliki trohanteri i vanjski maleoli) i gornji dio interglutealne brazde je bio otkriven. Položaj je bio stojeći u neutralnom spontanom držanju (ni potpuno korigirano ni potpuno opušteno). Pogled je bio usmjeren ravno ispred, koljena ispružena, a stopala u širini kukova. Bosa stopala su postavljena na uzdužne i poprečne crte označene na tlu tako da su vanjski maleoli bili iznad središta poprečne linije, a stopala paralelna s uzdužnom linijom. Kosa je bila svezana kako bi konture gornjeg dijela tijela bile vidljive. Fotografije su snimljene mobitelom Xiaomi Mi A2 (Xiaomi Tech, Kina) s kamerom 20+12 MP. Mobitel je stavljen na stativ za kameru na visinu od 90 cm i na 250 cm udaljenosti od ispitanika. Provedena je poluautomatska analiza digitalnih fotografija pomoću programa SCODIAC v.2.4 (*Scoliotic Diagnostics*, Češka Republika/Poljska) koji je dostupan na internetu i slobodan za korištenje (URL: <http://anglespine.com/>). Orijetiri su postavljani ručno pomicanjem malih krugova na ekranu do potrebnih anatomske točaka nakon čega je program izračunao traženi indeks. Analizu je proveo fizioterapeut koji nije radio s ispitanicima.

3.3.2. *Subjektivni mjerni instrument*

Trunk Appearance Perception Scale (TAPS) je mjerni instrument za samoprocjenu izgleda trupa (Slika 17.). TAPS je noviji instrument, baziran na Walter Reed Visual Assessment Scale (WRVS). Uključuje samo stavke Walter-Reed skale koje se najbolje podudaraju s Cobbovim uglom: pogled trupa s stražnje strane i u transverzalnoj ravnini, uz dodatak prikaza prednje strane trupa (56). Kraćeg je oblika i ima realističnije ilustracije. Tri seta crteža prikazuju trup iz tri gledišta: SET 1 – prikaz trupa straga, SET 2 – prikaz trupa u pretklonu (Adamsov test) i SET 3 – prikaz trupa sprijeda. SET 3 ima dva seta crteža, jedan za muški i jedan za ženski spol. Ispitanik odabire crtež koji se čini najprikladnijim za percepciju njegove vlastite slike trupa. Svaki set je ocijenjen u rasponu od 1 (najjači deformitet) do 5 (najmanji deformitet), a rezultat se dobiva izračunavanjem aritmetičke sredine. TAPS je valjan mjerni instrument za procjenu percepcije pacijenata o deformitetu trupa koji pokazuje izvrsnu distribuciju rezultata, internu konzistenciju i test-retest pouzdanost te ima dobru sposobnost diferenciranja težine bolesti (56). Jednostavan je i lak za ispunjavanje i ocjenjivanje. Utvrđena je visoka korelacije između TAPS skale i Cobbovog kuta (79).



Slika 17. TAPS skala

Izvor: Bago J, Sanchez-Raya J, Perez-Grueso FJ, Climent JM. The Trunk Appearance Perception Scale (TAPS): a new tool to evaluate subjective impression of trunk deformity in patients with idiopathic scoliosis. *Scoliosis*. 2010 Mar; 5:6.

3.4. *Etički aspekti istraživanja*

Istraživanje je odobrilo Etičko povjerenstvo Specijalne bolnice za medicinsku rehabilitaciju Krapinske Toplice i Etičko povjerenstvo za biomedicinska istraživanja Fakulteta zdravstvenih studija Sveučilišta u Rijeci. Ispitanicima je predloženo sudjelovanje u istraživanju i uzeta u obzir njihova želja o sudjelovanju. Ispitanici su bili maloljetne osobe pa su pristanak za sudjelovanje u istraživanju dali roditelj potpisivanjem informiranog pristanka s jasno naznačenim informacijama o istraživanju.

3.5. *Statistička obrada podataka*

Statistička analiza obavljena je uz pomoć statističkog paketa IBM SPSS Statistics 25.0 (IBM, Armonk, SAD) i MS Excel 2007 (Microsoft Corp., Redmond, SAD). Distribucija podataka testirana je Shapiro-Wilkovim testom. Normalna distribucija zabilježena je za varijable dobi, tjelesne visine, indeksa tjelesne mase, ukupnog kuta inklinacije trupa (ATI SUM), ukupnog rezultata Trunk Appearance Perception Scale (TAPS) prije i nakon intervencije, indeksa simetrije prednje strane trupa (ATSI) prije i nakon intervencije te

indeksa simetrije stražnje strane trupa (POTSI) prije i nakon intervencije. Ostale varijable nisu imale normalu distribuciju podataka.

Deskriptivna statistika za kategoričke varijable prikazana je apsolutnom vrijednošću i postocima. Za numeričke varijable, deskriptivna statistika obuhvatila je vrijednosti aritmetičke sredine (AS) i standardne devijacije (SD), zatim vrijednosti medijana i interkvartilnog raspona (IQR) te minimalnu i maksimalnu vrijednost.

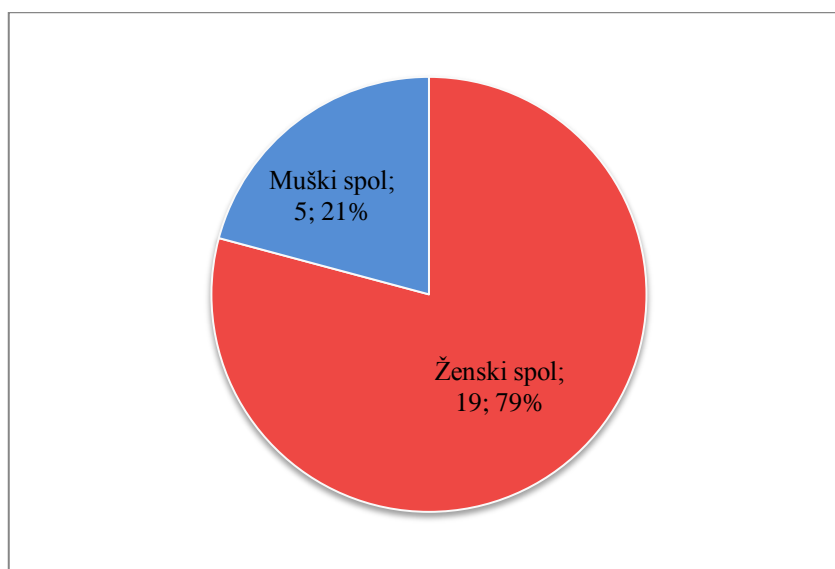
Za utvrđivanje razlika između mjerenih ishoda prije i nakon intervencije korišten je T-test za parne uzorke za numeričke varijable normalne distribucije. Numeričke varijable nenormalne distribucije testirane su Wilcoxonovim testom ekvivalentnih parova. Razlike između karakteristika ispitanika te promjena mjerenih ishoda prema tipu skolioze testirane su jednosmjernom analizom varijance za numeričke varijable normalne distribucije, Kruskal-Wallis analizom varijance za numeričke varijable nenormalne distribucije te Hi-kvadrat testom za kategoričke varijable.

Za utvrđivanje povezanosti između varijabli inklinacije trupa, TAPS, ATSI i POTSI prije te nakon intervencije izračunati su Pearsonov (r), odnosno Spearmanov koeficijent korelacije (r_s). Izračunata je veličina učinka (*effect size*), odnosno Cohenov d (d) za varijable kod kojih je utvrđena statistički značajna razlika u vrijednostima prije i nakon intervencije. Primijenjena je razina značajnosti $\alpha < 0,05$.

4. REZULTATI

4.1. Opće karakteristike ispitanika

U istraživanju je ukupno sudjelovalo 24 ispitanika, od čega 19 (79,2%) ženskog spola i 5 (20,8%) muškog spola (Slika 18.).



Slika 18. Prikaz uzorka ispitanika prema spolu (N=24)

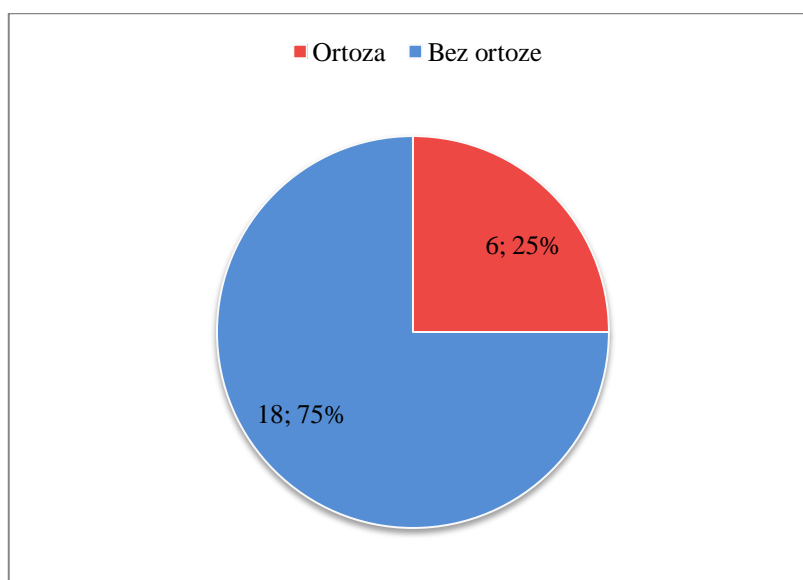
Prosječna dob ispitanika je bila $13,6 \pm 2,2$ godine. Ukupna vrijednost površinske rotacije trupa je iznosila $9,6 \pm 2,8$ stupnjeva. Opće karakteristike ispitanika prikazane su u Tablici 4.

Tablica 4. Opće karakteristike ispitanika (N=24)

Varijabla	AS	SD	medijan	IQR	min	max
Dob (god.)	13,6	2,2	14	3	10	17
TV (cm)	161,3	9,4	159	12	142	186
TM (kg)	54,8	16,1	52,5	14,5	35	107
ITM (kg/m^2)	20,8	3,7	20,2	5,1	15,6	30,9
ATI 1 (Th) ($^\circ$)	4,9	3,8	5,5	8	0	11
ATI 2 (L) ($^\circ$)	4,7	3,6	5	6,3	0	11
ATI SUM ($^\circ$)	9,6	2,8	9	4,5	6	17

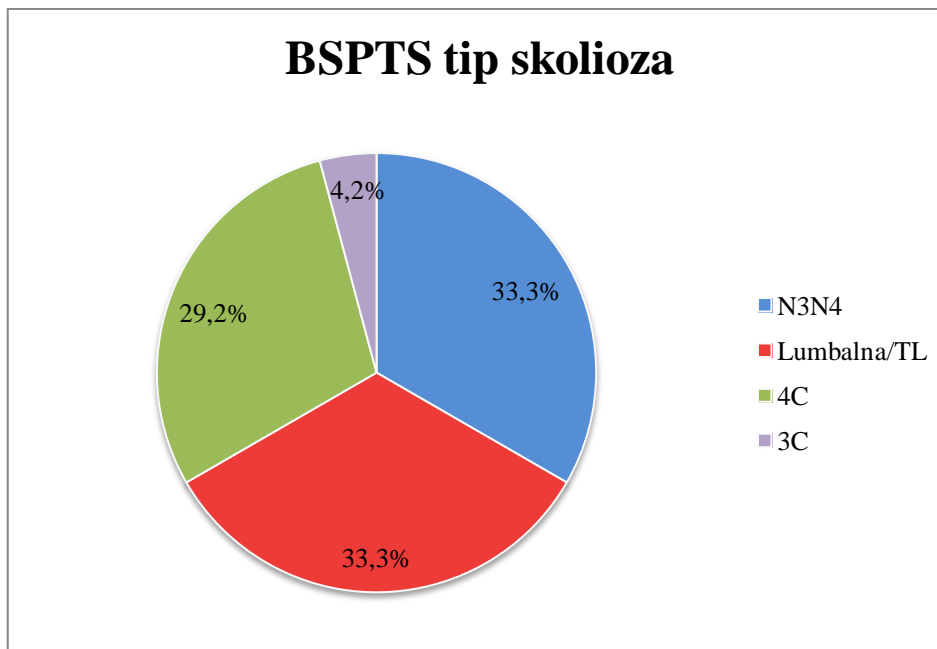
N - uzorak; AS – aritmetička sredina; SD – standardna devijacija, IQR – interkvartilni raspon, min – minimalna vrijednosti; max – maksimalna vrijednost; TV – tjelesna visina; TM – tjelesna masa; ITM – indeks tjelesne mase; ATI 1 (Th) – kut inklinacije trupa na torakalnoj razini; ATI 2 (L) – kut inklinacije trupa na lumbalnoj razini; ATI (SUM) – ATI 1+ATI 2.

Šest ispitanika (25%) koristilo je ortožu, dok ostalih 18 (75%) nije (Slika 19.).



Slika 19. Prikaz uzorka ispitanika prema nošenju ortoze (N=24)

Prema Barcelona Scoliosis Physical Therapy School (BSPTS) klasifikaciji osam ispitanika (33,3%) imalo je ni 3 ni 4 tip skolioze (N3N4). Kod istog broja ispitanika utvrđen je lumbalni/torakolumbalni tip (Lumbalna/TL), dok je 7 ispitanika (29,2%) imalo tip skolioze s četiri krivine (4C). Jedan ispitanik (4,2%) imao je tip skolioze s tri krivine (3C) (Slika 20.).



Slika 20. Raspodjela ispitanika prema BSPTS klasifikaciji (N=24)

Karakteristike ispitanika prema tipu skolioze prikazane su u Tablici 5. Prikazane su podskupine ispitanika s N3N4, Lumbalna/TL i 4C tipom skolioze. Jedan ispitanik imao je 3C tip skolioze te njegove karakteristike nisu prikazane u Tablici 5. Od ukupno 8 ispitanika s

N3N4 tipom skolioze 6 (75%) je bilo ženskog spola te niti jedan nije koristio ortožu. Isti broj ispitanika imao je Lumbalni/TL tip skolioze, od čega je bilo 5 (62,5%) ispitanica ženskog spola te je dvoje ispitanika (25%) koristilo ortožu. Skolioza preostalih sedam ispitanika klasificirana je kao 4C tip od čega su svi bili ženskog spola te ih je troje (42,9%) koristilo ortožu.

Utvrđena je statistički značajna razlika u dobi ispitanika između podskupina prema tipu skolioze ($p=0,022$). Post hoc testom po Bonferroniju utvrđena je značajna razlika prema dobi između ispitanika iz N3N4 te 4C podskupina tipa skolioze ($p=0,019$), odnosno ispitanici iz N3N4 skupine bili su značajno stariji u usporedbi s ispitanicima iz podskupine s 4C tipom skolioze. Također, utvrđena je i značajna razlika u tjelesnoj visini između podskupina s različitim tipom skolioze ($p=0,049$). Ispitanici iz N3N4 skupine imali su značajno veću tjelesnu visinu od ispitanika iz skupine 4C ($p=0,046$) što se može pripisati dobnoj razlici između te dvije podskupine. Nisu utvrđene statistički značajne razlike prema spolu ($p=0,206$) niti korištenju ortože ($p=0,128$) između podskupina ispitanika s različitim tipom skolioze.

Utvrđena je značajna razlika u svim varijablama kuta inklinacije trupa između podskupina prema tipu skolioze. Pod hoc testom je utvrđeno kako je varijabla ATI 1 (Th) bila značajno veće vrijednosti kod podskupine N3N4 u odnosu na podskupine 4C ($p=0,017$) i Lumbalna/TL ($p=0,001$). Također, varijabla ATI 2 (L) razlikovala se kod podskupine Lumbalna/TL u odnosu na podskupinu 4C ($p=0,020$) i N3N4 ($p<0,001$). Nadalje, podskupina 4C imala je značajno višu vrijednost varijable ATI (SUM) u odnosu na podskupine N3N4 ($p=0,019$) i Lumbalna/TL ($p=0,003$).

Tablica 5. Karakteristike ispitanika prema tipu skolioze (N=23)

Varijabla	N3N4 (N=8)						Lumbalna/TL (N=8)						4C (N=7)				p		
	AS	SD	medijan	IQR	min	max	AS	SD	medijan	IQR	min	max	AS	SD	medijan	IQR		min	max
Dob (god.)	15,1	1,6	15,5	3,5	13	17	13,6	2,1	14	3,8	11	17	12,1	1,9	12	4	10	15	0,022 ^{a*}
TV (cm)	166,8	10,2	162	16,5	158	186	161,8	7,5	159	13,5	152	172	154,9	7,9	155	12	142	166	0,049 ^{a*}
TM (kg)	60,6	22,1	55,5	28,3	40	107	54	8,3	54,5	11,8	43	69	50	11,7	47	14	35	71	0,616 ^b
ITM (kg/m ²)	21,2	4,9	21,2	6,5	15,6	30,9	20,6	2	20,7	3,5	17,4	23,3	20,8	4,3	19,5	6,6	17,1	18,8	0,939 ^a
ATI 1 (Th) (°)	7,8	1,3	8	1,5	5	9	0,3	0,7	0	0	0	2	5,3	2,5	6	2	3	11	<0,001 ^{b*}
ATI 2 (L) (°)	1,1	1,6	0	3	0	3	7,6	1,7	7	2,5	6	11	6,1	3	7	5	3	11	<0,001 ^{b*}
ATI (SUM) (°)	8,9	1,5	8	1,8	8	12	7,9	1,9	7	3,5	6	11	12,4	3,2	13	4	7	17	0,002 ^{a*}

N - uzorak; AS – aritmetička sredina; SD – standardna devijacija, IQR – interkvartilni raspon, min – minimalna vrijednosti; max – maksimalna vrijednost; TV – tjelesna visina; TM – tjelesna masa; ITM – indeks tjelesne mase; ATI 1 (Th) – kut inklinacije trupa na torakalnoj razini; ATI 2 (L) - kut inklinacije trupa na lumbalnoj razini; ATI (SUM) – ATI 1+ATI 2.

^ajednosmjerna analiza varijance; ^bKruskal-Wallis analiza varijance; * statistički značajno

4.2. Rezultati intervencije

Razlike u mjerenim ishodima prije i nakon intervencije kod svih ispitanika prikazane su u Tablici 6. Dok se kod subjektivnih vrijednosti percepcije izgleda trupa, odnosno komponenti i ukupnog rezultata TAPS nisu utvrdile statistički značajne razlike u vrijednostima prije i nakon intervencije, kod objektivnih pokazatelja ATSI i POTSI je utvrđena statistički značajna razlika ($p < 0,001$). Kod obje vrijednosti utvrdilo se značajno poboljšanje nakon provedene intervencije. Izračunata je i veličina učinka (*effect size*), odnosno Cohenov d koji je za varijablu ATSI iznosio 0,766, a za varijablu POTSI 1,784, odnosno utvrđen je veliki *effect size* intervencije.

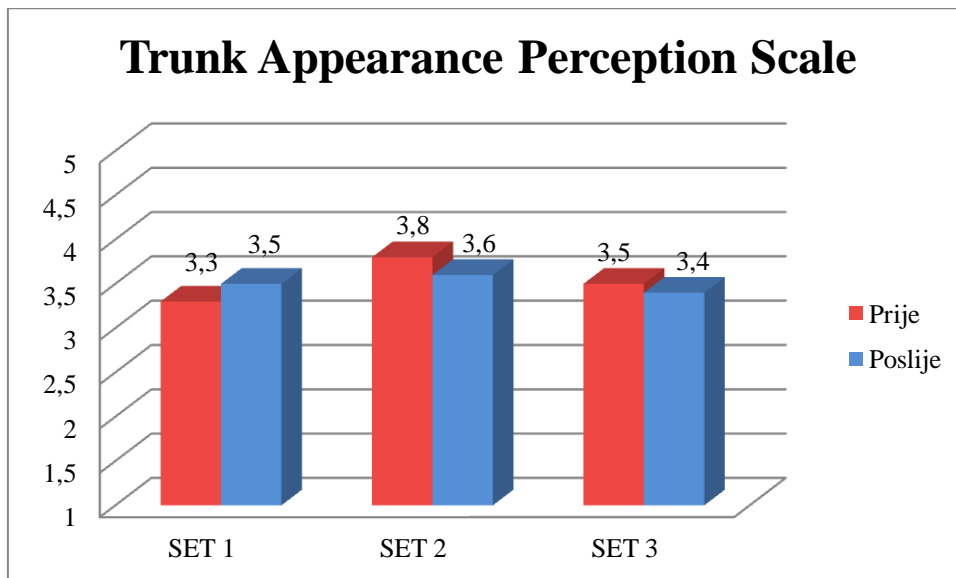
Tablica 6. Razlike u mjerenim ishodima prije i nakon intervencije kod svih ispitanika (N=24)

	Prije intervencije						Nakon intervencije						p
	AS	SD	medijan	IQR	min	max	AS	SD	medijan	IQR	min	max	
TAPS SET 1	3,3	0,6	3	1	2	4	3,5	0,8	3,5	1	2	5	0,244 ^b
TAPS SET 2	3,8	0,5	4	0,8	3	5	3,6	0,7	4	1	2	5	0,285 ^b
TAPS SET 3	3,5	0,8	4	1	2	5	3,4	0,9	4	1	2	5	0,381 ^b
TAPS SUM	3,6	0,5	3,7	0,9	2,3	4,3	3,5	0,7	3,7	0,9	2	5	0,777 ^a
ATSI	32,9	8,2	32,1	11,6	20,6	51,9	26,6	6	26,3	8,8	13,6	36,5	<0,001 ^{a*}
POTSI	35,8	10,3	35,4	12,7	16,2	55,7	23,3	8,5	23,4	12,5	9,4	39,4	<0,001 ^{a*}

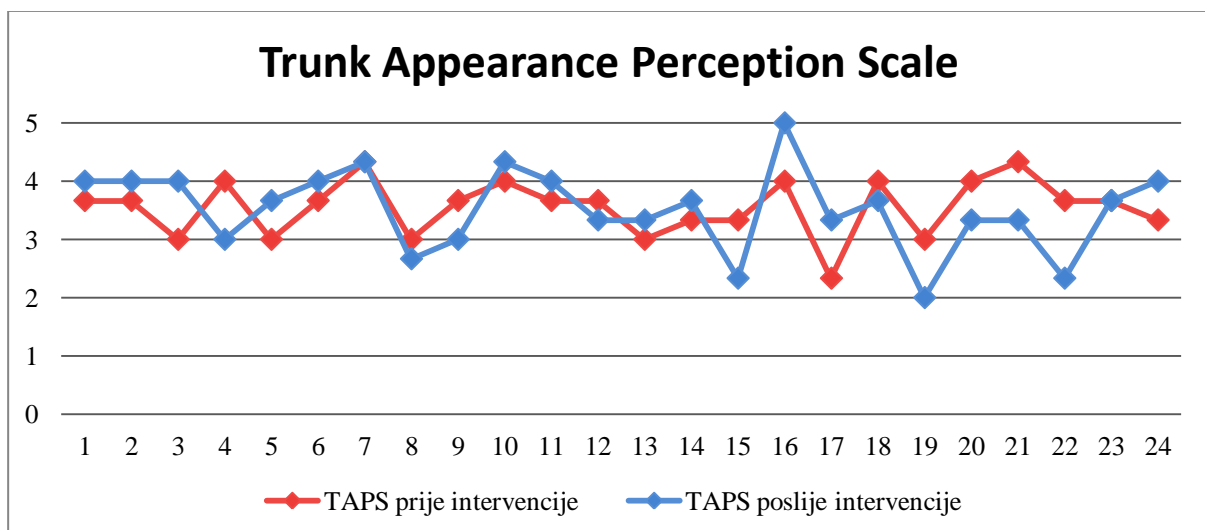
N - uzorak; AS – aritmetička sredina; SD – standardna devijacija, IQR – interkvartilni raspon, min – minimalna vrijednost; max – maksimalna vrijednost; TAPS SET 1 – Trunk Appearance Perception Scale prikaz trup straga; TAPS SET 2 – Trunk Appearance Perception Scale prikaz trupa u pretklonu; TAPS SET 3 – Trunk Appearance Perception Scale prikaz trupa sprijeda; TAPS SUM – Trunk Appearance Perception Scale ukupan rezultat; ATSI – Anterior Trunk Symmetry Index; POTSI - Posterior Trunk Symmetry Index.

^aT-test za uparene uzorke; ^bWilcoxonov test ekvivalentnih parova; *statistički značajno.

Usporedba vrijednosti TAPS samoprocjene izgleda trupa prije i nakon provedene intervencije prema komponentama prikazana je na Slici 21. Slika 22. prikazuje ukupni TAPS rezultat prije i poslije intervencije.

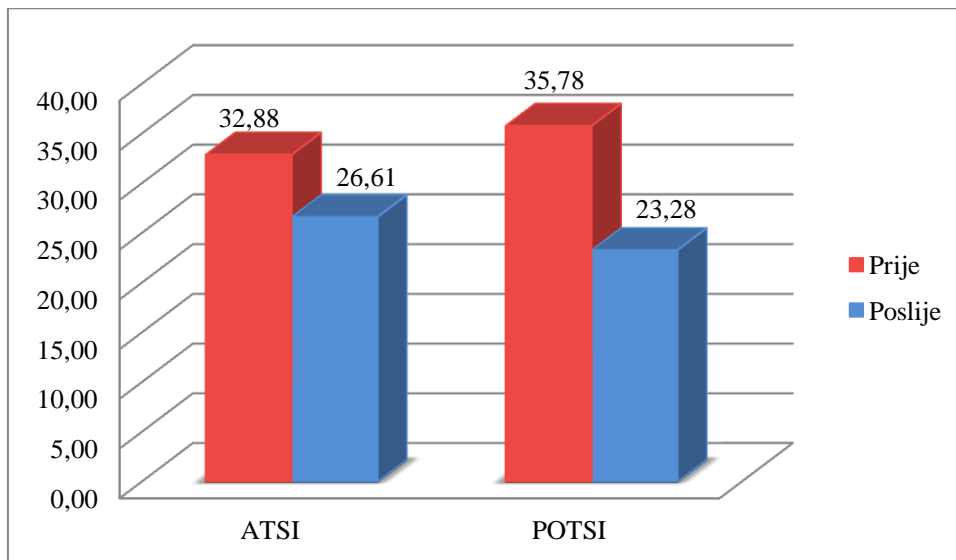


Slika 21. Usporedba subjektivnih vrijednosti percepcije izgleda trupa prije i nakon intervencije prema komponentama (N=24)



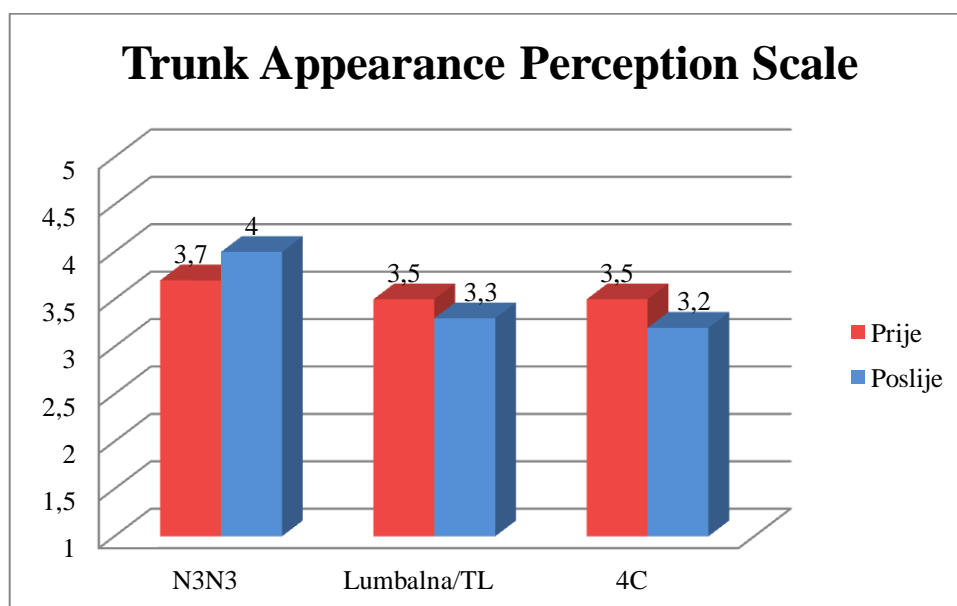
Slika 22. Usporedba ukupnih rezultata subjektivne percepcije izgleda trupa prije i nakon intervencije (N=24)

Na Slici 23. je prikazana usporedba dvaju objektivnih pokazatelja asimetrije trupa prije i poslije intervencije.

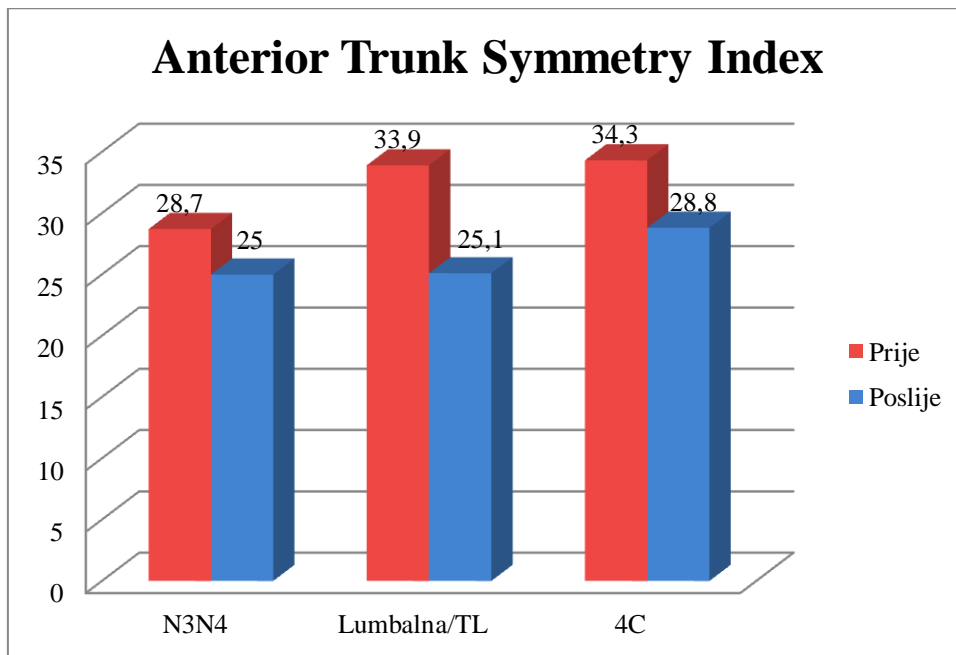


Slika 23. Usporedba vrijednosti objektivnih pokazatelja simetrije trupa prije i nakon intervencije (N=24)

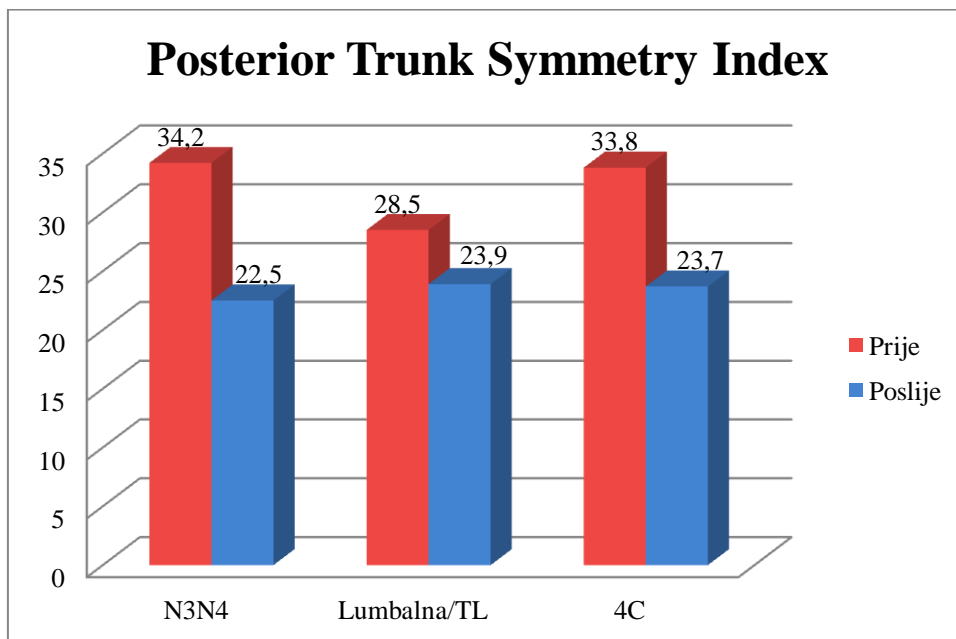
Analizirani su i mjereni ishodi prije i nakon intervencije za pojedine podskupine skolioza (N3N4, Lumbalna/TL i 4C) (Tablice 7.-9.). Kod niti jedne nije utvrđena značajna razlika u komponentama i ukupnom rezultatu TAPS, dok je kod sve tri podskupine utvrđena značajna razlika, odnosno poboljšanje u vrijednostima ATSI i POTSI nakon intervencije. Razlike u ukupnim vrijednostima TAPS prema podskupinama skolioza za skupinu N3N3, Lumbalna/TL i 4C su prikazane na Slici 24. Razlike u vrijednostima objektivnih pokazatelja simetrije trupa prema podskupinama su prikazane na Slici 25. (ATSI) i Slici 26. (POTSI).



Slika 24. Usporedba ukupnih vrijednosti subjektivne procjene prije i nakon intervencije prema BSPTS tipu skolioze (N=23)



Slika 25. Usporedba vrijednosti objektivne procjene prije i nakon intervencije prema BSPTS tipu skolioze (N=23)



Slika 26. Usporedba vrijednosti objektivne procjene prije i nakon intervencije prema BSPTS tipu skolioze (N=23)

Tablica 7. Razlike u mjerenim ishodima prije i nakon intervencije kod ispitanika s N3N4 tipom skolioze (N=8)

	Prije intervencije						Nakon intervencije						razlika prije-poslije	p
	AS	SD	medijan	IQR	min	max	AS	SD	medijan	IQR	min	max		
TAPS SET 1	3,5	0,5	3,5	1	3	4	4	0,8	4	1,5	3	5	-0,5	0,157 ^b
TAPS SET 2	4	0	4	0	4	4	4,1	0,4	4	0	4	5	-0,1	0,317 ^b
TAPS SET 3	3,5	0,9	3,5	1	2	5	3,9	0,6	4	0,8	3	5	-0,4	0,180 ^b
TAPS SUM	3,7	0,4	3,7	0,6	3	4	4	0,5	4	0,6	3,3	5	-0,3	0,086 ^a
ATSI	28,7	4,9	28,8	6,3	20,6	36,1	25	5,6	23,9	11,4	18,2	32,8	3,7	0,020 ^{a*}
POTSI	34,2	8,1	34,9	10	17,2	43,1	22,5	7,6	20,9	14,6	12,1	32,4	11,7	0,006 ^{a*}

N - uzorak; AS – aritmetička sredina; SD – standardna devijacija, IQR – interkvartilni raspon, min – minimalna vrijednosti; max – maksimalna vrijednost; TAPS SET 1 – Trunk Appearance Perception Scale prikaz trup straga; TAPS SET 2 – Trunk Appearance Perception Scale prikaz trupa u pretklonu; TAPS SET 3 – Trunk Appearance Perception Scale prikaz trupa sprijeda; TAPS SUM – Trunk Appearance Perception Scale ukupan rezultat; ATSI – Anterior Trunk Symmetry Index; POTSI - Posterior Trunk Symmetry Index.

^aT-test za uparene uzorke; ^bWilcoxonov test ekvivalentnih parova; *statistički značajno.

Tablica 8. Razlike u mjerenim ishodima prije i nakon intervencije kod ispitanika s Lumbalnim/TL tipom skolioze (N=8)

	Prije intervencije						Nakon intervencije						razlika prije-poslije	p
	AS	SD	medijan	IQR	min	max	AS	SD	medijan	IQR	min	max		
TAPS SET 1	3,1	0,6	3	0,8	2	4	3,4	1,1	3,5	1,8	2	5	-0,3	0,480 ^b
TAPS SET 2	3,8	0,7	4	1	3	5	3,4	0,7	3,5	1	2	4	-0,4	0,180 ^b
TAPS SET 3	3,5	0,8	4	1	2	4	3	1,1	3	2	2	4	0,5	0,194 ^b
TAPS SUM	3,5	0,5	3,3	0,9	3	4,3	3,3	0,9	3,3	1,6	2	4,3	0,2	0,472 ^a
ATSI	33,9	10	32,8	15,1	20,9	51,9	25,1	6,7	24,4	7,3	13,6	36,5	8,8	0,037 ^{a*}
POTSI	38,5	11,7	40,6	23,6	22,9	52,8	23,9	9,9	24,7	18,9	11,8	38,6	14,6	0,001 ^{a*}

N - uzorak; AS – aritmetička sredina; SD – standardna devijacija, IQR – interkvartilni raspon, min – minimalna vrijednosti; max – maksimalna vrijednost; TAPS SET 1 – Trunk Appearance Perception Scale prikaz trup straga; TAPS SET 2 – Trunk Appearance Perception Scale prikaz trupa u pretklonu; TAPS SET 3 – Trunk Appearance Perception Scale prikaz trupa sprijeda; TAPS SUM – Trunk Appearance Perception Scale ukupan rezultat; ATSI – Anterior Trunk Symmetry Index; POTSI - Posterior Trunk Symmetry Index.

^aT-test za uparene uzorke; ^bWilcoxonov test ekvivalentnih parova; *statistički značajno.

Tablica 9. Razlike u mjerenim ishodima prije i nakon intervencije kod ispitanika s 4C tipom skolioze (N=7)

	Prije intervencije						Nakon intervencije						razlika prije-poslije	p
	AS	SD	medijan	IQR	min	max	AS	SD	medijan	IQR	min	max		
TAPS SET 1	3,3	0,8	3	1	2	4	3,1	0,4	3	0	3	4	0,2	0,564 ^b
TAPS SET 2	3,7	0,5	4	1	3	4	3,3	0,8	3	1	2	4	0,4	0,257 ^b
TAPS SET 3	3,6	1	4	1	2	5	3,1	0,7	3	1	2	4	0,5	0,317 ^b
TAPS SUM	3,5	0,7	3,7	1	2,3	4,3	3,2	0,4	3,3	0,3	2,3	3,7	0,3	0,309 ^a
ATSI	34,3	7	33,9	12,5	23,2	43,5	28,8	4,9	29	8,9	22,9	36,3	5,5	0,036 ^{a*}
POTSI	33,8	12,1	31,1	12,4	16,2	55,7	23,7	9,8	24,4	11,8	9,4	39,4	10,1	0,002 ^{a*}

N - uzorak; AS – aritmetička sredina; SD – standardna devijacija, IQR – interkvartilni raspon, min – minimalna vrijednosti; max – maksimalna vrijednost; TAPS SET 1 – Trunk Appearance Perception Scale prikaz trup straga; TAPS SET 2 – Trunk Appearance Perception Scale prikaz trupa u pretklonu; TAPS SET 3 – Trunk Appearance Perception Scale prikaz trupa sprijeda; TAPS SUM – Trunk Appearance Perception Scale ukupan rezultat; ATSI – Anterior Trunk Symmetry Index; POTSI - Posterior Trunk Symmetry Index.

^aT-test za uparene uzorke; ^bWilcoxonov test ekvivalentnih parova; *statistički značajno.

Jednosmjernom analizom varijance nisu utvrđene statistički značajne razlike u promjenama mjerenih ishoda nakon intervencije između podskupina s različitim tipovima skolioze, odnosno podskupina s N3N4, Lumbalnim/TL i 4C tipom skolioze.

4.3. *Povezanost objektivnih i subjektivnih mjera ishoda*

Za utvrđivanje povezanosti između varijabli kuta inklinacije trupa s mjerama ishoda izračunati su odgovarajući koeficijenti korelacije. Za utvrđivanje korelacije između varijable ATI SUM sa varijablama ATSI i POTSI prije i nakon intervencije izračunat je Pearsonov koeficijent korelacije (r). Nije utvrđeno postojanje značajnih korelacija. Također, izračunom Spearmanovog koeficijenta korelacije između varijabli ATI 1 (Th) i ATI 2 (L) te varijabli ATSI i POTSI također nije utvrđena značajna povezanost. Nadalje, varijabla ATI SUM nije bila u značajnoj korelaciji s varijablama TAPS SET 1, TAPS SET 2 i TAPS SET 3 te ukupnim rezultatom TAPS prije i nakon intervencije.

Nije utvrđena niti značajna povezanost između varijable ATI 1 (Th) te varijabli TAPS SET 1, TAPS SET 2, TAPS SET 3 te ukupnog rezultata TAPS prije i nakon intervencije. S druge strane, varijabla ATI 2 (L) značajno je negativno korelirala s varijablama TAPS SET 2 poslije intervencije ($r_s = -0,499$; $p = 0,013$), TAPS SET 3 poslije intervencije ($r_s = -0,453$; $p = 0,026$) i ukupnim rezultatom TAPS poslije intervencije ($r_s = -0,470$; $p = 0,021$).

Vrijednost TAPS prije intervencije nije značajno korelirala s vrijednostima ATSI i POTSI prije niti poslije intervencije. Značajne povezanosti nije bilo niti između varijable TAPS poslije intervencije sa varijablama ATSI i POTSI prije intervencije te POTSI poslije intervencije. No, utvrđena je značajna povezanost varijabli TAPS i ATSI poslije intervencije ($r_s = -0,439$; $p = 0,032$). Kod varijable TAPS prije i nakon intervencije nije utvrđena značajna povezanost, dok je ona utvrđena za varijable ATSI ($r = 0,584$; $p = 0,0003$) i POTSI ($r = 0,737$; $p < 0,001$) prije i poslije intervencije. Nisu utvrđene značajne korelacije u postignutim promjenama u subjektivnim i objektivnim pokazateljima.

5. RASPRAVA

Specifične vježbe za skoliozu čine dio konzervativnog modela skrbi pacijenata s AIS koji uključuje specifične fizioterapeutske vježbe za skoliozu, opservaciju, psihološku podršku i intervenciju te ortotski tretman (1). Glavni cilj tretmana skolioza je zaustavljanje progresije i potencijalno smanjenje zakrivljenosti kralježnice. Iako u Europi postoji sedam različitih metoda specifičnih vježbi osmišljenih ciljano za tretman deformiteta kralježnice, a neke od njih postoje od početaka 20-og stoljeća, tek u zadnjih desetak godina se pojavljuju opsežnija istraživanja o njihovoj učinkovitosti. Većina dostupnih objavljenih istraživanja o liječenju skolioza je iz anglosaksonskih zemalja u kojima je zlatni standard „*wait and watch*“ pristup i operativno liječenje pa nema puno istraživanja o konzervativnim metoda. Većina do sada objavljenih istraživanja pokazuje obećavajuće rezultate specifičnih vježbi, ali i potrebu za poboljšanjem kvalitete tih istraživanja. Zaključak Cochrane sustavnog pregleda iz 2013. godine je da su specifične vježbe učinkovitije od općih fizioterapijskih pristupa u sprečavanju napredovanja krivine (9). Pregled je uključio samo dva istraživanja. Randomizirano istraživanje Wan i sur. je potvrdilo da je dodatak specifičnih vježbi drugim konzervativnim tretmanima (elektrostimulacija, trakcija i posturalni trening) povećao učinkovitost tih tretmana u smislu statistički značajnog smanjenja krivina kralježnice (torakalno aritmetička sredina razlika 9.00; lumbalno 8.00) (80). Drugo istraživanje Negrini i suradnika je pokazalo slične rezultate općenitih fizioterapijskih metoda i PSSE (81). Zbog loše metodologije i heterogenosti studija nije bila moguća dodatna kvantitativna analiza poput izračunavanja veličine učinka. Sustavni pregled je utvrdio nedostatak kvalitetnih dokaza koji bi preporučili uporabu specifičnih vježbi za AIS. Noviji pregled literature iz 2019. godine Day i suradnika je uključio osam istraživanja o učincima specifičnih vježbi prema Schroth i SEAS metodi te je zaključeno da nema dovoljno dokaza da PSSE metode mogu učinkovito poboljšati Cobbov kut kod pacijenata u usporedbi s nikakvom intervencijom ili općenitom fizioterapijom (82). Ograničenja istraživanja, heterogenost studija i umjerena kvaliteta prema PEDro skali, otežala su donošenje snažnog zaključka za ili protiv njihove upotrebe. Unatoč tome autori su primijetili pozitivne trendove u podacima koje treba spomenuti. U svim ispitivanim eksperimentalnim skupinama uočen je pozitivan učinak specifičnih vježbi na smanjenje Cobbovog kuta. Dva istraživanja su pokazala vrlo visoku veličinu učinka u korist PSSE intervencija, jedno Schroth (61) i jedno SEAS (64) metode. Metode nisu međusobno uspoređivane.

U navedenim istraživanjima je fokus u mjerenju ishoda uglavnom na radiološkim ishodima tj. promjenama stupnjeva krivine kralježnice. Rendgensko snimanje u kliničkoj praksi i evaluaciji učinaka tretmana je neophodno, a Cobbov kut se smatra najuniverzalnijim parametrom za evaluaciju veličine krivine. To je najviše korištena mjera i može se reći da se njome ustvari neizravno mjeri rizik od pojave teškoća u budućnosti pacijenata poput bolova u leđima, dekompenzacije trupa i vjerojatnosti pogoršanja krivine u odrasloj dobi. Ipak jedan od glavnih nedostataka ove metode procjene je, uz velike doze zračenja, taj što radiografija kao mjera u jednoj ravnini ne može opisati stvarnu prirodu trodimenzionalnog deformiteta (1, 41). Također, smatra se da bi oblik trupa trebao odražavati oblik kralježnice, međutim izravna korelacija između radioloških i kliničkih parametara koji opisuju deformitet je slaba (1, 83). Bunnell navodi da usprkos postojanju statistički značajne korelacije s određenim tehnikama mjerenja vanjskih kontura tijela, standardna devijacija je toliko velika da se ipak ne može sa sigurnošću predvidjeti stupanj krivine kralježnice (38). Dva glavna udruženja koja se bave idiopatskim skoliozama, SRS i SOSORT, su 2014. donijela Konsenzus s preporukama za provođenje istraživanja o tretmanu skolioza (84). Do tada je primarni ishod, prema preporukama SRS, bio Cobbov kut, dok je SOSORT preporučao koristiti ishode orijentirane na pacijente (estetika, kvaliteta života i dr.). Konsenzusom ova dva udruženja je preporučeno u istraživanjima koristiti kao primarne pacijentu orijentirane (estetika, onesposobljenost, bol, kvaliteta života), a kao sekundarne prediktivne (kliničke, radiološke i topografske) mjere ishoda tretmana. U kliničkoj praksi fokus treba biti prvenstveno na kliničkim ishodima važnim za pacijente, a tek onda na prediktivnim, međutim kod donošenja odluka o tretmanu potrebno je u obzir uzeti sve parametre (84). Asimetrija osim kralježnice, u smislu njenog postraničnog iskrivljenja, zahvaća i ostale strukture trupa. Sve strukture (rebra, ligamenti, mišići, potkožno tkivo, koža) prolaze promjene pa tako neka područja trupa postaju konveksna, dok druga postaju konkavna. Ove promjene su značajna manifestacija AIS i one, zajedno s pacijentovom percepcijom o njima i utjecajem koji imaju na njegovu kvalitetu života, čine važan dio tretmana skolioza i važna su mjera ishoda provedene intervencije.

Poboljšanje estetike se smatra prvim ciljem konzervativnog liječenja kod djece s adolescentnom idiopatskom skoliozom (6) i drugi je najvažniji razlog za operativno liječenje prema mišljenju pacijenata i roditelja (85). Najprikladnija 3D metoda procjene asimetrije trupa je površinska topografija (41), ali su njezini nedostaci visoka cijena i složena obrada podataka. Simetrija trupa se lako može procijeniti i izračunavanjem kutova tijela i udaljenosti na digitalnim fotografijama. Digitalna fotografija je sve popularnija u procjeni estetike jer omogućuje kvantifikaciju dobivenih podataka. Nedostatak ove metode je što, kao i

radiografsko snimanje, daje samo dvodimenzionalne mjere estetike trupa međutim, kao neinvazivnu, jednostavnu i brzu metodu može je se preporučiti u svakodnevnoj praksi u praćenju promjena morfologije trupa kod AIS. Za procjenu simetrije u frontalnoj ravnini se koriste dva glavna fotografska parametra: POTSI i ATSI (1, 86), a za procjenu pacijentovog samoopažanje estetskog utjecaja deformiteta koriste se validirane ljestvice koje sadrže crteže poput Walter-Reed i TAPS (1). Ovi mjerni instrumenti se sve više upotrebljavaju, međutim u istraživanjima se češće ispituje njihova korelacije s radiološkim mjerama, a rjeđe ih se koristi kao mjere ishoda provedenog tretmana.

Rezultati ovog istraživanja su pokazali da specifične vježbe za skoliozu prema BSPTS metodi, koja je bazirana na klasičnim Schroth principima, dovode do poboljšanja simetrije trupa kod djece s adolescentnom idiopatskom skoliozom. Kod objektivnih pokazatelja simetrije trupa, ATSI i POTSI vrijednosti, utvrđena je statistički značajna razlika ($p < 0,001$) nakon provedenih vježbi. Mjera procjene simetrije prednje strane trupa, ATSI vrijednost, je nakon provedene intervencije smanjena na $26,6 \pm 6$ ($p < 0,001$) što je unutar referentnih vrijednosti koju predlažu Stolinski i sur. (54) koje iznose $25,3 \pm 10,6$. POTSI vrijednost kojom se procjenjuje asimetrija stražnje strane trupa je značajno smanjena na $23,3 \pm 8,5$ ($p < 0,001$) što je oko gornje granice normalne vrijednosti koja iznosi 27 (77, 78). Utvrđen je i veliki *effect size* (Cohenov d) intervencije. Više istraživanja je također utvrdilo veliku veličina učinka u korist PSSE, ali su se ovi rezultati najčešće odnosili na radiografske mjere ishoda (61, 64, 66). Meta-analiza Park i suradnika je utvrdila veliki ukupni efekt Schroth vježbi na analiziranih 15 istraživanja (65). Velik učinak vježbi je uočen na snagu mišića stabilizatora trupa i ekspanziju prsnog koša, koji nisu praćeni u ovom istraživanju, a učinak na asimetriju trupa je bio srednji. Chongov i suradnici su pratili promjene u simetriji trupa skupine ispitanika s AIS koji su prošli edukaciju prema Schroth metodi (87). Nakon provedenih vježbi također je uočeno statistički značajno poboljšanje ATSI i POTSI vrijednosti. Princip tretmana je bio isti kao i u ovom radu, uključivao je edukaciju pacijenata, savladavanje 3D korekcija i korektivnog derotacijskog disanja te prijenos korekcija u svakodnevne aktivnosti. Razlikovalo se razdoblje obuke pacijenata koje je bilo kraće (ukupno 10 sati) i tretman nije bio individualan, nego u malim grupama po dvoje. Unatoč tome došlo je do značajnog poboljšanja u simetriji trupa. Iako se vidljivo poboljšanje simetrije trupa može postići vrlo brzo treba napomenuti da je za postizanje visokog nivoa provođenja vježbi potrebno 15 do 20 sati individualnog rada s licenciranim fizioterapeutom (27, 58). Također, treba uzeti u obzir različitu dob djece i razlike u motoričkim sposobnostima te tome prilagoditi tretman. Kako je skolioza razvojni proces koji u pojedinim razdobljima života ima zamahe progresije terapija skolioza je dugotrajna.

Cilj tretmana nije samo da pacijent nauči određeni set vježbi nego i savlada specifične oblike autokorekcija za svoju krivinu dovoljno dobro da može nastaviti raditi kod kuće, idealno pod nadzorom roditelja. Chongov i sur. su također pratili dinamiku promjena ATSI i POTSI vrijednosti u odnosu na funkcionalne tipove krivine prema Rigo/BSPTS klasifikaciji. Za razliku od ovog istraživanja bio je puno veći postotak ispitanika s tipom skolioze s tri krivine, čak 29,6%. Gledano prema funkcionalnim tipovima, obje vrijednosti objektivnih pokazatelja simetrije trupa prije tretmana za 3C podskupinu su bile visoke. To je očekivano pošto se kod ovog tipa lumbalna kralježnica i zdjelica značajno pomiču i rotiraju na suprotnu stranu od glavne strukturalne torakalne krivine tip što ga čini vrlo asimetričnim. U praksi se taj tip skolioze najlakše uočava. Ipak, rezultati tretmana u svim podskupinama su bili vrlo slični te, kao ni u ovom radu, nisu utvrđene statistički značajne razlike u promjenama ishoda nakon intervencije između različitih podskupina skolioze. Međutim, uočeno je osobito značajno poboljšanje kod POTSI vrijednosti u 3C skupini (s $42,14 \pm 19,98$ na $27,36 \pm 17,63$; $p < 0,001$). U ovom radu je bio samo jedan ispitanik s tim tipom pa se rezultati ne mogu uspoređivati. Ipak, njegov POTSI je iznosio 40,78, što spada u više rezultate, a po završetku tretmana je vrijednost prepolovljena na 21,8.

Morfološke i biomehaničke promjene do kojih dolazi kod AIS uzrokuju odstupanja u orijentaciji glave, ramena, lopatica, prsnog koša i zdjelice u sve tri ravnine. Istraživanja su pokazala da izmjene oblika tijela mogu negativno utjecati na razvoj tjelesne slike pojedinca i rezultirati smanjenjem samopoštovanja i socijalnog samopouzdanja te pojavom anksioznosti, depresije i stresa (89, 90). Iz tog razloga je potrebno posvetiti posebnu pozornost u evaluaciji na pacijentovu percepciju promjena oblika trupa. Ovo istraživanje je pokazalo da u vrijednostima samoprocjene izgleda trupa, ukupnog rezultata TAPS i njegovih komponenti, nakon provedenog tretmana nije došlo do statistički značajnih razlika. Također, nisu utvrđene značajne korelacije između subjektivnih i objektivnih mjera ishoda. U svom istraživanju Yağci i suradnici su za samoprocjenu estetike trupa upotrijebili Walter Reed skalu, na kojoj je bazirana TAPS skala koja je korištena u ovom radu (88). Ispitanici s AIS su tretirani četiri mjeseca konzervativno specifičnim vježbama uz dodatak rigidnih TLSO ortoza kod krivina iznad 20° . U tom radu je praćena i simetrija trupa te je to istraživanje potvrdilo rezultate ovog istraživanja, došlo je do značajnog poboljšanja POTSI vrijednosti međutim, kozmetički deformitet trupa iz perspektive pacijenta nakon tretmana također se nije značajno promijenio. Nakon tretmana ispitanici su podijeljeni u dvije skupine: skupinu u kojoj je došlo do progresije krivine i skupinu u kojoj je došlo do poboljšanja (promjena Cobbovog kuta $\geq 6^\circ$, prema SRS kriterijima). Analizirani su odnosi radiografskih mjera, mjera simetrije trupa

(POTSI) i samoprocjene estetike. Zanimljivo je da je do poboljšanja simetrije trupa došlo u obje skupine ispitanika. U skupini u kojoj je smanjen Cobbov kut POTSI vrijednosti su smanjene za $10,4 \pm 8,2$ (prije $30,0 \pm 12,5$, poslije $19,6 \pm 10,8$; $p < 0,05$) a kod skupine kod koje je krivina progredirala smanjen je za $9,7 \pm 11,1$ (prije $32,6 \pm 11,4$, poslije $22,8 \pm 12,9$; $p < 0,05$). Usprkos radiološki potvrđenoj progresiji krivine došlo je do sličnih poboljšanja kod obje skupine u praćenim kliničkim ishodima (rotacija trupa, simetrija trupa i kozmetički deformitet). Ipak, u istraživanju Schreiber i suradnika pacijenti koji su vježbali prema Schroth metodi, u usporedbi s kontrolnom skupinom bez tretmana, su uočili poboljšani status svojih leđa, a promjene su primijetili čak i kada nije došlo do poboljšanja Cobbovog kuta preko praga od 5° (91). U obzir treba uzeti i utjecaj korištenja ortoza uz specifične vježbe. Ispitanici u istraživanjima su, kao i u ovome, tretirani konzervativnim tretmanom koji uključuje specifične vježbe i primjenu ortoza, kada je njihova upotreba indicirana (krivine $\geq 20^\circ$). Lenzion i suradnici su primijetili razliku između pacijenata koji su provodili vježbe i onih koji uz to koristili i ortozu te je percepcija estetike trupa bila značajno lošija u onih koji su nosili ortoze (TAPS, 3.2 ± 0.8 vs 3.8 ± 0.6 , $p < 0.05$) (92). Veća veličina krivine i kut inklinacije trupa su također bili povezani s lošijom percepcijom estetike trupa. Kako bi utvrdili jesu li ortoze jednako učinkovite kao specifične vježbe Zheng i suradnici su godinu dana pratili ispitanike s AIS u konzervativnom tretmanu (93). Dobivena je dozvola etičkog povjerenstva iako se radilo o krivinama između 20° i 40° kod kojih je, prema uputama SRS i SOSORT udruženja, potreban ortotski tretman uz vježbe. Jedna skupina je provodila vježbe prema SEAS metodi dok je druga nosila TLSO ortozu 23 h dnevno i obje intervencije su pokazale značajnu učinkovitost u svim mjerenim parametrima (kut inklinacije trupa, Cobbov kut, balans ramena, TAPS i kvaliteta života (SRS-22)), a rezultati samoprocjene simetrije tijela nisu se značajno razlikovali. Autori smatraju da su dobri rezultati TAPS skale u skupini koja je vježbala, bez obzira na malo smanjenje kuta krivine, posljedica toga što vježbe za razliku od ortoza omogućavaju slobodno kretanje i kroz aktivnu autokorekciju poboljšavaju fizičko stanje (snagu, izdržljivost, balans) i samopouzdanje u sliku vlastitog tijela. Rezultati provedenih istraživanja variraju kao i osnovne karakteristike ispitanika, značajno se razlikuju po broju ispitanika, dobi, koštanoj zrelosti, težini krivine, a tretman, u nekim slučajevima, nije u skladu s preporukama stručnjaka. Usporedba ovih rezultata je stoga otežana i treba biti pažljiv u njihovoj interpretaciji. Ipak, može se zaključiti da veličina krivine i objektivne mjere procjene simetrije trupa, iako jesu pouzdane mjere, se čini da nisu glavna odrednica načina na koji pacijenti opažaju promjene u svom izgledu. Zanimljivo je primijetiti i razlike koje postoje u percepciji TAPS skale između djeteta, roditelja i zdravstvenih djelatnika. U istraživanju

koje je proveo Yağci iako se percepcija djece nakon intervencije nije promijenila iz perspektive roditelja je došlo do poboljšanja u skupini u kojoj je došlo do poboljšanja Cobbovog kuta. Slična odstupanje rezultata između pacijenata i roditelja su pronašli Rigo i suradnici (94), a uočene su i razlike između percepcije pacijenata i liječnika gdje je utvrđena neočekivano niska korelacija u rezultatima (95).

Kako u ovom radu nisu mogli biti prikupljeni svi potrebni radiološki parametri za sve ispitanike (odbijanje snimanja, različiti kriteriji liječnika za indiciranje snimanje, loša kvaliteta/oštećene snimke) oni nisu uključeni u istraživanje. Kao objektivna inicijalna mjera korišten je kut inklinacije trupa. Nisu utvrđene značajne korelacije između kuta inklinacije trupa, simetrije trupa i percepcije pacijenata. Pronađena je povezanost između kuta inklinacije trupa u lumbalnom segmentu koji je negativno korelirao s varijablama percepcije pacijenata poslije intervencije (TAPS ukupno, TAPS prikaz trupa u pretklonu i sprijeda). Također, povezanost je u ovom istraživanju utvrđena između TAPS i ATSI vrijednosti nakon provedenog tretmana. Picelli i suradnici su utvrdili da je kod AIS svijest o poravnanju trupa izmijenjena i ovisi o mjestu/klasifikaciji skolioze te uključuje značajke podcjenjivanja i precjenjivanja krivine (96). U njihovom istraživanju pacijenti s torakolumbalnom skoliozom su značajno precijenili svoju stvarnu torakalnu krivinu, a pacijenti s torakalnom/torakolumbalnom skoliozom su značajno podcijenili svoju stvarnu torakolumbalnu krivinu, a precijenili svoju lumbalnu krivinu. Matamalas i suradnici su proveli dva istraživanja na pacijentima s AIS s ciljem utvrđivanja odnosa radioloških i kliničkih mjera asimetrije te percepcije pacijenata (97, 98). Prvi rad je analizirao asimetriju struka i pronađene su korelacije između radioloških mjera i kliničkih mjera (analiza digitalne fotografije), međutim korelacija asimetrije struka s percepcijom pacijenata (TAPS i SAQ) je bila slaba (97). U radu koji je analizirao iste mjere kod asimetrije ramena nisu pronađene statistički značajne korelacije između njih (98).

Posturalna kontrola se temelji na vizualnom, vestibularnom te propioceptivnom sustavu. Vizualne informacije imaju prevladavajuću ulogu u posturalnoj kontroli u adolescentnoj dobi, dok mlađe odrasle osobe više koriste propioceptivne informacije (99, 100). Pacijent se u svom skoliotičnom položaju osjeća ugodno, a dok zadržava korigirani položaj osjeća neugodu. Cilj specifičnih vježbi prema BSPTS metodi je osposobiti ga da prepozna skoliotično držanje i osvijesti korigirani položaj te ga osjeti kao dobar položaj čime se postepeno mijenja njegova posturalna svijest. Provođenje vježbi pred ogledalima u kojima pacijent vidi svoj trup i cijelo tijelo ima važnu ulogu u Schroth programu jer mu omogućava usklađivanje korektivnog pokreta i posturalne percepcije vizualno (70). Iako su posturalne

korekcije trodimenzionalne, dakle nisu usmjerene samo na frontalnu ravninu, pacijent najbolje vidi svoj trup u ogledalu koje je direktno ispred njega pa to može objasniti postojanje povezanosti koja je u ovom istraživanju utvrđena nakon provedenog tretmana između TAPS i ATSI vrijednosti. Saznanja o izmijenjenoj shemi tijela kod pacijenata s AIS i važnosti vida u posturalnoj kontroli ukazuju na važnost korištenja vizualne povratne informacije kako bi pacijent postepeno stekao svijest o svojem posturalnom odstupanju i u terapiji ga što uspješnije korigirao.

6. ZAKLJUČAK

Ovo istraživanje je utvrdilo da specifične vježbe za skoliozu prema BSPTS metodi imaju značajan učinak na smanjenje asimetrije trupa, međutim pokazalo je i da je veza između objektivnih mjera procjene simetrije trupa i subjektivne percepcije pacijenata loša te da oni predstavljaju različite aspekte istog deformiteta. Tretman AIS je dugotrajan i pacijenti kroz to razdoblje doživljavaju brojne promjene u morfologiji kralježnice i trupa, ali ih ne vrednuju sve podjednako ili čak i ne percipiraju. Dobiveni rezultati podržavaju važnost korištenja kliničkih mjerenja i metoda samoprocjene estetskog utjecaja deformiteta uz standardnu radiološku procjenu. Cilj specifičnih vježbi za skoliozu je sprečavanje progresije kako ne bi došlo do pogoršanje simptoma i znakova skolioze i njihovo smanjenje. Asimetrija trupa se ne može izravno vidjeti u tradicionalno korištenoj radiografiji, a mjere simetrije leđa i percepcija kozmetičkog deformiteta nisu u širokoj upotrebi u kliničkim uvjetima već se i dalje najčešće koristi Cobbov kut za praćenje ishoda tretmana. Praćenje samo radioloških promjena ima smisla kod operativnog liječenja pošto je njegov cilj ispraviti postojeću krivinu. Kod konzervativnog tretmana, primjene PSSE i/ili ortoza, u procjeni učinaka je neophodno koristiti mjere ishoda koje su usmjerene na pacijenta. U mnogim slučajevima prioritet liječenja za pacijente i njihove roditelje je poboljšanje vanjskih znakova skolioze, a ne korekcija krivine kralježnice. Za procjenu uspješnosti provedenog liječenja, kao i poticanje suradljivosti u daljnjem tretmanu važno je kako pacijent i roditelj procjenjuju kozmetički ishod tretmana. Primjetno poboljšanje u simetriji trupa koje se postiže specifičnim vježbama je pacijentima i roditeljima važan dodatan poticaj u daljnjem liječenju. Digitalna fotografija i indeksi simetrije su korisni u svakodnevnoj praksi fizioterapeuta i drugih stručnjaka za kralježnične deformitete jer omogućuju brzu procjenu držanja, procjenu učinkovitosti vježbi i praćenje promjena morfologije trupa tijekom rasta.

7. SAŽETAK

Uvod: Istraživanja pokazuju pozitivne učinke fizioterapeutskih specifičnih vježbi za skoliozu (PSSE) kod pacijenata s adolescentnom idiopatskom skoliozom (AIS). Fokus u ovim istraživanjima je često na radiološkim ishodima tj. promjenama stupnjeva krivine kralježnice. Asimetrija kod AIS zahvaća, osim kralježnice, i ostale strukture trupa pa su promjene u simetriji trupa i pacijentova percepcija o njima važne za procjenu učinaka tretmana.

Cilj: Istražiti učinak PSSE na asimetriju trupa i utvrditi odnos između objektivnih mjera i subjektivne percepcije kod djece s AIS.

Ispitanici i metode: Dvadeset četiri ispitanika s AIS (5 muškog i 19 ženskog spola) između 10-18 godina ($13,6 \pm 2,2$) prošlo je PSSE tretman prema Barcelona Scoliosis Physical Therapy School (BSPTS) metodi. Intervencija se sastojala od 15 individualnih tretmana, 5 puta tjedno u trajanju od 60 minuta. Kut inklinacije trupa je mjereno skoliometrom. Fotografiran je trupa ispitanika u stojećem položaju. Snimke su analizirane i izračunat je Posterior Trunk Symmetry Index (POTSI) i Anterior Trunk Symmetry Index (ATSI). Svi ispitanici su ispunili Trunk Appearance Perception Scale (TAPS).

Rezultati: Kod objektivnih pokazatelja simetrije, ATSI i POTSI vrijednosti, je nakon provedene intervencije utvrđeno statistički značajno poboljšanje ($p < 0,001$) i veliki effect size. Cohenov d je iznosio za ATSI 0,766, a za POTSI 1,784. U subjektivnim rezultatima, TAPS vrijednostima, nisu utvrđene statistički značajne razlike. Nisu utvrđene značajne korelacije između subjektivnih i objektivnih pokazatelja simetrije trupa.

Zaključak: Vježbe za skoliozu prema BSPTS metodi imaju značajan učinak na smanjenje asimetrije trupa, međutim povezanost između objektivnih mjera i subjektivne percepcije pacijenata s AIS je slaba.

Ključne riječi: skolioza, specifične vježbe za skoliozu, BSPTS metoda, simetrija trupa

8. ABSTRACT

Background: Physiotherapeutic scoliosis-specific exercises (PSSE) have demonstrated promising results in patients with adolescent idiopathic scoliosis (AIS). The focus in these studies is often on radiological outcomes, that is, changes in the degrees of curvature of the spine. Asymmetry in AIS involves, besides the spine, other structures of the trunk so changes in trunk symmetry and patient's perceptions of them are important for evaluating the effects of treatment.

Aim: To investigate the effect of PSSE on trunk asymmetry and to determine relationship between objective measures and subjective perception in children with AIS.

Subjects and methods: Twenty-four subjects with AIS (5 male and 19 female) between 10-18 years (13.6 ± 2.2 years) underwent PSSE treatment according to Barcelona Scoliosis Physical Therapy School (BSPTS) method. The intervention consisted of 15 individual treatments, 5 times a week, 60 minutes per day. Angle of trunk inclination was assessed with scoliometer. Trunk photographs in standing position were taken and analyzed to calculate Posterior Trunk Symmetry Index (POTSI) and Anterior Trunk Symmetry Index (ATSI). All subjects completed Trunk Appearance Perception Scale (TAPS).

Results: Objective measures of symmetry, ATSI and POTSI values, showed statistically significant improvement ($p < 0.001$) and large effect size after the intervention. Cohen's d was 0.766 for ATSI, and 1.784 for POTSI. No statistically significant differences were found in the subjective results, TAPS values. No significant correlations were found between subjective and objective indicators of trunk symmetry.

Conclusion: Exercises according to the BSPTS method have significant effect on reducing trunk asymmetry, however the correlation between objective measures and subjective perception in children with AIS is poor.

Keywords: scoliosis, physiotherapeutic scoliosis-specific exercises, BSPTS method, trunk symmetry

9. LITERATURA

1. Negrini S, Donzelli S, Aulisa AG, Czaprowski D, Schreiber S, de Mauroy JC, et al. 2016 SOSORT guidelines: Orthopaedic and rehabilitation treatment of idiopathic scoliosis during growth. *Scoliosis Spinal Disord*. 2018 Jan 10;13(1):1-48.
2. Weinstein SL, Dolan LA, Cheng JC, Danielsson A, Morcuende JA. Adolescent idiopathic scoliosis. *Lancet*. 2008 May 3;371(9623):1527-37.
3. Negrini S, Aulisa AG, Aulisa L, Circo AB, de Mauroy JC, Durmala J, et al. 2011 SOSORT guidelines: Orthopaedic and Rehabilitation treatment of idiopathic scoliosis during growth. *Scoliosis*. 2012;7(1):3.
4. Weinstein SL, Dolan LA, Spratt KF, Peterson KK, Spoonamore MJ, Ponseti IV. Health and function of patients with untreated idiopathic scoliosis: a 50-year natural history study. *JAMA*. 2003 Feb 5;289(5):559-67.
5. Lonstein JE. Scoliosis: surgical versus nonsurgical treatment. *Clin Orthop Relat Res*. 2006 Feb; 443:248-59.
6. Negrini S, Grivas TB, Kotwicki T, Maruyama T, Rigo M, Weiss HR; Members of the Scientific society On Scoliosis Orthopaedic and Rehabilitation Treatment (SOSORT). Why do we treat adolescent idiopathic scoliosis? What we want to obtain and to avoid for our patients. SOSORT 2005 Consensus paper. *Scoliosis*. 2006 Apr 10;1:4.
7. Mayo NE, Goldberg MS, Poitras B, Scott S, Hanley J. The Ste-Justine Adolescent Idiopathic Scoliosis Cohort Study. Part III: Back pain. *Spine*. 1994 Jul 15;19(14):1573-81.
8. Pehrsson K, Danielsson A, Nachemson A. Pulmonary function in adolescent idiopathic scoliosis: A 25 year follow up after surgery or start of brace treatment. *Thorax*. 2001 May;56(5):388-93.
9. Romano M, Minozzi S, Zaina F, Saltikov JB, Chockalingam N, Kotwicki T, et al. Exercises for adolescent idiopathic scoliosis: a Cochrane systematic review. *Spine (Phila Pa 1976)*. 2013 Jun 15;38(14):E883-93.
10. Bettany-Saltikov J, Parent E, Romano M, Villagrasa M, Negrini S. Physiotherapeutic scoliosis-specific exercises for adolescents with idiopathic scoliosis. *Eur J Phys Rehabil Med*. 2014 Feb;50(1):111-21.
11. Kleinberg S. The operative treatment of scoliosis. *Arch Surg*. 1922;5(3):631-45.

12. Lonstein JE. Moe's Textbook of Scoliosis and Other Spinal Deformities. 2. Philadelphia, Saunders; 1995. Patient Evaluation; pp. 45–86.
13. Rigo MD, Grivas TB. "Rehabilitation schools for scoliosis" thematic series: describing the methods and results. *Scoliosis*. 2010 Dec 24;5:27.
14. Lonstein JE, Carlson JM. The prediction of curve progression in untreated idiopathic scoliosis during growth. *J Bone Joint Surg Am*. 1984 Sep; 66(7):1061-71.
15. Wong HK, Hui JH, Rajan U, Chia HP. Idiopathic scoliosis in Singapore schoolchildren: a prevalence study 15 years into the screening program. *Spine (Phila Pa 1976)*. 2005 May 15;30(10):1188-96.
16. Parent S, Newton PO, Wenger DR. Adolescent idiopathic scoliosis: etiology, anatomy, natural history, and bracing. *Instr Course Lect*. 2005; 54:529-36.
17. Kotwicki T, Durmała J, Czaprowski D, Głowacki M, Kołban M, Snela S, et al. SOSORT. Conservative management of idiopathic scoliosis--guidelines based on SOSORT 2006 Consensus. *Ortop Traumatol Rehabil*. 2009 Sep-Oct;11(5):379-95.
18. Lowe TG, Edgar M, Margulies JY, Miller NH, Raso VJ, Reinker KA, et al. Etiology of idiopathic scoliosis: current trends in research. *J Bone Joint Surg Am*. 2000 Aug;82(8): 1157-68.
19. Wynne-Davies R. Familial (idiopathic) scoliosis. A family survey. *J Bone Joint Surg Br*. 1968 Feb;50(1):24-30.
20. Heldring N, Pike A, Andersson S, Matthews J, Cheng G, Hartman J, et al. Estrogen receptors: how do they signal and what are their targets. *Physiol Rev*. 2007 Jul; 87(3):905-31.
21. Aulisa L, Papaleo P, Pola E, Angelini F, Aulisa AG, Tamburrelli FC, Pola et al. Association between IL-6 and MMP-3 gene polymorphisms and adolescent idiopathic scoliosis: a case-control study. *Spine (Phila Pa 1976)*. 2007 Nov 15; 32(24):2700-2.
22. Vasiliadis ES, Grivas TB, Kaspiris A. Historical overview of spinal deformities in ancient Greece. *Scoliosis*. 2009 Feb 25;4:6.
23. Naderi S, Andalkar N, Benzel EC. History of spine biomechanics: part I--the pre-Greco-Roman, Greco-Roman, and medieval roots of spine biomechanics. *Neurosurgery*. 2007 Feb;60(2):382-90.
24. Williams AN, Williams J. 'Proper to the duty of a chirurgion': Ambroise Pare and sixteenth century paediatric surgery. *J R Soc Med*. 2004 Sep;97(9):446–9.

25. Kohler R. Nicolas Andry de Bois-Regard (Lyon 1658-Paris 1742): the inventor of the word "orthopaedics" and the father of parasitology. *J Child Orthop*. 2010 Aug;4(4):349–55.
26. Di Matteo B, Tarabella V, Filardo G, Tomba P, Viganò A, Marcacci M. The "GENESIS" of modern orthopaedics: portraits of three illustrious pioneers. *Int Orthop*. 2013 Aug; 37(8):1613–8.
27. Barcelona Scoliosis Physical Therapy School (BSPTS). 3-D Treatment of scoliosis according to the principles of C. L. Schorth. Certification Course C1. Barcelona: Elena Salva Institut; 2016.
28. Kuroki H. Brace Treatment for Adolescent Idiopathic Scoliosis. *J Clin Med*. 2018 Jun;7(6):136.
29. Tarpada SP, Morris MT, Burton DA. Spinal fusion surgery: A historical perspective. *J Orthop*. 2016 Nov 9;14(1):134–6.
30. Elsaesser S, Butler AR. Nineteenth century exercise clinics for the treatment of scoliosis. *J R Coll Physicians Edinb*. 2014;44(3):240-6.
31. Roth B. Deformed shoulders in young girls. *Lancet*. 1881;118:1071.
32. The Klapp Treatment of Scoliosis. *Hospital (Lond 1886)*. 1911 Jan 14;49(1278): 463–5.
33. Płaszewski M, Bettany-Saltikov J. Non-surgical interventions for adolescents with idiopathic scoliosis: an overview of systematic reviews. *PLoS One*. 2014 Oct 29;9(10):e110254.
34. International Society On Scoliosis Orthopaedic and Rehabilitation Treatment. The Conservative Scoliosis Treatment: 1st SOSORT Instructional Course Lectures Book. Grivas TB, Ed. Amsterdam: IOS Press; 2008. 440 p.
35. Fowler PB. Evidence-based medicine. *Lancet*. 1995 Sep 23;346(8978):838.
36. Upadhyay SS, Nelson IW, Ho EK, Hsu LC, Leong JC. New prognostic factors to predict the final outcome of brace treatment in adolescent idiopathic scoliosis. *Spine (Phila Pa 1976)*. 1995 Mar 1; 20(5):537-45.
37. Bunnell WP. The natural history of idiopathic scoliosis before skeletal maturity. *Spine (Phila Pa 1976)*. 1986 Oct; 11(8):773-6.
38. Bunnell WP. Selective screening for scoliosis. *Clin Orthop Relat Res*. 2005 May; (434):40-5.
39. Asher MA, Burton DC. Adolescent idiopathic scoliosis: natural history and long term treatment effects. *Scoliosis*. 2006 Mar 31;1(1):2.

40. Negrini S, Grivas TB, Kotwicki T, Rigo M, Zaina F, international Society on Scoliosis Orthopaedic and Rehabilitation Treatment (SOSORT). Guidelines on "Standards of management of idiopathic scoliosis with corrective braces in everyday clinics and in clinical research": SOSORT Consensus 2008. *Scoliosis*. 2009 Jan 16;4:2.
41. Kotwicki T, Negrini S, Grivas TB, Rigo M, Maruyama T, Durmala J, et al. Methodology of evaluation of morphology of the spine and the trunk in idiopathic scoliosis and other spinal deformities - 6th SOSORT consensus paper. *Scoliosis*. 2009 Nov 26;4:26.
42. Little DG, Song KM, Katz D, Herring JA. Relationship of peak height velocity to other maturity indicators in idiopathic scoliosis in girls. *J Bone Joint Surg*. 2000 May;82-A:685–93.
43. Bunnell WP. An objective criterion for scoliosis screening. *J Bone Joint Surg Am*. 1984 Dec; 66(9):1381-7.
44. Huang SC. Cut-off point of the Scoliometer in school scoliosis screening. *Spine (Phila Pa 1976)*. 1997 Sep 1; 22(17):1985-9.
45. De Wilde L, Plasschaert F, Cattoir H, Uyttendaele D. Examination of the back using the Bunnell scoliometer in a Belgian school population around puberty. *Acta Orthop Belg*. 1998 Jun; 64(2):136-43.
46. Coelho DM, Bonagamba GH, Oliveira AS. Scoliometer measurements of patients with idiopathic scoliosis. *Braz J Phys Ther*. 2013 Mar-Apr;17(2):179-84.
47. Grivas TB, Vasiliadis ES, Koufopoulos G, Segos D, Triantafyllopoulos G, Mouzakis V. Study of trunk asymmetry in normal children and adolescents. *Scoliosis*. 2006 Nov 30;1:19.
48. Kotwicki T, Chowańska J, Kinel E, Lorkowska M, Stryła W, Szulc A. Sitting forward bending position versus standing position for studying the back shape in scoliotic children. *Scoliosis*. 2007;2:1-2.
49. Morrissy RT, Goldsmith GS, Hall EC, Kehl D, Cowie GH. Measurement of the Cobb angle on radiographs of patients who have scoliosis. Evaluation of intrinsic error. *J Bone Joint Surg Am*. 1990 Mar;72(3):320–7.
50. Ylikoski M, Tallroth K. Measurement variations in scoliotic angle, vertebral rotation, vertebral body height, and intervertebral disc space height. *J Spinal Disord*. 1990 Dec;3(4):387–91.

51. Langensiepen S, Semler O, Sobottke R, Fricke O, Franklin J, Schönau E, et al. Measuring procedures to determine the Cobb angle in idiopathic scoliosis: a systematic review. *Eur Spine J.* 2013 Nov;22(11):2360–71.
52. Risser JC. The Iliac apophysis; an invaluable sign in the management of scoliosis. *Clin Orthop.* 1958;11:111–9.
53. Zaina F, Negrini S, Atanasio S. TRACE (Trunk Aesthetic Clinical Evaluation), a routine clinical tool to evaluate aesthetics in scoliosis patients: development from the Aesthetic Index (AI) and repeatability. *Scoliosis.* 2009 Jan 20; 4:3.
54. Stolinski L, Kotwicki T, Czaprowski D, Chowanska J, Suzuki N. Analysis of the Anterior Trunk Symmetry Index (ATSI). Preliminary report. *Stud Health Technol Inform.* 2012;176:242-6.
55. Vidal C, Ilharreborde B, Azoulay R, Sebag G, Mazda K. Reliability of cervical lordosis and global sagittal spinal balance measurements in adolescent idiopathic scoliosis. *Eur Spine J.* 2013 Jun; 22(6):1362-7.
56. Bago J, Sanchez-Raya J, Perez-Grueso FJS, Climent JM. The Trunk Appearance Perception Scale (TAPS): a new tool to evaluate subjective impression of trunk deformity in patients with idiopathic scoliosis. *Scoliosis.* 2010 Mar 25;5:6.
57. Bago J, Climent JM, Pineda S, Gilperez C. Further evaluation of the Walter Reed Visual Assessment Scale: correlation with curve pattern and radiological deformity. *Scoliosis.* 2007 Sep 23; 2:12.
58. Berdishevsky H, Lebel VA, Bettany-Saltikov J, Rigo M, Lebel A, Hennes A, et al. Physiotherapy scoliosis-specific exercises - a comprehensive review of seven major schools. *Scoliosis Spinal Disord.* 2016 Aug 4;11:20.
59. Weiss HR, Negrini S, Hawes MC, Rigo M, Kotwicki T, Grivas TB, et al. Physical exercises in the treatment of idiopathic scoliosis at risk of brace treatment – SOSORT consensus paper 2005. *Scoliosis.* 2006;1:6.
60. Stokes IA, Burwell RG, Dangerfield PH; IBSE. Biomechanical spinal growth modulation and progressive adolescent scoliosis--a test of the 'vicious cycle' pathogenetic hypothesis: summary of an electronic focus group debate of the IBSE. *Scoliosis.* 2006 Oct;1:16.)
61. Kuru T, Yeldan İ, Dereli EE, Özdiñçler AR, Dikici F, Çolak İ. The efficacy of three-dimensional Schroth exercises in adolescent idiopathic scoliosis: a randomised controlled clinical trial. *Clin Rehabil.* 2016 Feb; 30(2):181-90.

62. Schreiber S, Parent EC, Moez EK, Hedden DM, Hill D, Moreau MJ, et al. The effect of Schroth exercises added to the standard of care on the quality of life and muscle endurance in adolescents with idiopathic scoliosis-an assessor and statistician blinded randomized controlled trial: "SOSORT 2015 Award Winner". *Scoliosis*. 2015 Sep 18;10:24.
63. Jelačić M, Villagrasa M, Pou E, Quera-Salvá G, Rigo M. Barcelona Scoliosis Physical Therapy School – BSPTS – based on classical Schroth principles: short term effects on back asymmetry in idiopathic scoliosis. *Scoliosis*. 2012;7(1):057.
64. Monticone M, Ambrosini E, Cazzaniga D, Rocca B, Ferrante S. Active self-correction and task-oriented exercises reduce spinal deformity and improve quality of life in subjects with mild adolescent idiopathic scoliosis. Results of a randomised controlled trial. *Eur Spine J*. 2014 Jun;23(6):1204-14.
65. Park JH, Jeon HS, Park HW. Effects of the Schroth exercise on idiopathic scoliosis: a meta-analysis. *Eur J Phys Rehabil Med*. 2018 Jun;54(3):440-9.
66. Schreiber S, Parent EC, Hill DL, Hedden DM, Moreau MJ, Southon SC. Schroth physiotherapeutic scoliosis-specific exercises for adolescent idiopathic scoliosis: how many patients require treatment to prevent one deterioration? - results from a randomized controlled trial - "SOSORT 2017 Award Winner". *Scoliosis Spinal Disord*. 2017;12:26.
67. Weinstein SL, Dolan LA, Wright JG, Dobbs MB. Effects of bracing in adolescents with idiopathic scoliosis. *N Engl J Med*. 2013 Oct 17; 369(16):1512-21.
68. Negrini S, Minozzi S, Bettany-Saltikov J, Chockalingam N, Grivas T, Kotwicki T, et al. Braces for idiopathic scoliosis in adolescents. *Cochrane Database Syst Rev*. 2015 Jun 18;(6):CD006850.
69. Lehnert-Schroth C. Three-dimensional treatment for scoliosis. A physiotherapeutic method for deformities of the spine. California: The Martindale Press; 2007.
70. Weiss HR. The method of Katharina Schroth - history, principles and current development. *Scoliosis*. 2011;6:17.
71. Rigo M, Villagrasa M, Gallo D. A specific scoliosis classification correlating with brace treatment: description and reliability. *Scoliosis*. 2010;5:1.
72. Rigo M, Jelacic M. Brace technology thematic series: The 3D Rigo Chêneau-type brace. *Scoliosis and Spinal Disord*. 2017 Mar 16;12:10.
73. Wood GI, Rigo M. The Principles and Biomechanics of the Rigo Chêneau Type Brace. U: Bettany-Saltikov J, Schreiber S, editors. *Innovations in Spinal*

- Deformities and Postural Disorders. [Internet] London: IntechOpen; 2017. [pristupljeno 20.08.2019.] Dostupno na: <https://www.intechopen.com/books/innovations-in-spinal-deformities-and-postural-disorders/the-principles-and-biomechanics-of-the-rigo-ch-neau-type-brace>
74. Matłęga A, Stępowaska J, Wiśniewski A, Gajewski J. Assessment of the coronal plane trunk symmetry in children. *Physiother Theory Pract.* 2019 Jan;27:1-7.
 75. Stolinski L, Kozinoga M, Czaprowski D, Tyrakowski M, Cerny P, Suzuki N, et al. Two-dimensional digital photography for child body posture evaluation: standardized technique, reliable parameters and normative data for age 7-10 years. *Scoliosis Spinal Disord.* 2017 Dec 19;12:38.
 76. Inami K, Suzuki N, Ono T, Asher MA. Analysis of posterior trunk symmetry index (POTSI) in scoliosis. Part 2. *Stud Health Technol Inform.* 1999;59:85–8.
 77. Suzuki N, Inami K, Ono T, Kohno K, Asher MA. Analysis of Posterior Trunk Symmetry Indeks (POTSI) in scoliosis. Part 1. *Stud Health Technol Inform.* 1999;59:81-4.
 78. Minguez M, Buendia M, Cibrian R, Salvador R, Laguia M, Martin A, et al. Quantifier variables of the back surface deformity obtained with a non invasive structured light method: evaluation of their usefulness in idiopathic scoliosis diagnosis. *Eur Spine J.* 2007;16:73-82.
 79. Misterska E, Glowacki M, Latuszewska J, Adamczyk K. Perception of stress level, trunk appearance, body function and mental health in females with adolescent idiopathic scoliosis treated conservatively: a longitudinal analysis. *Qual Life Res.* 2012;22(7):1633–45.
 80. Wan L , Wang G-X , Rong B . Results of exercise therapy in treat-ment of essentially S-shaped scoliosis patients: evaluations of Cobbs angle in the breast and lumbar segment . *Chin J Clin Rehabil* 2005;9:82–4.
 81. Negrini S, Fusco C, Minozzi S, Atanasio S, Zaina F, Romano M. Exercises reduce the progression rate of adolescent idiopathic scoliosis: results of a comprehensive systematic review of the literature. *Disabil Rehabil.* 2008;30(10):772–85.
 82. Day JM, Fletcher J, Coghlan M, Ravine T. Review of scoliosis-specific exercise methods used to correct adolescent idiopathic scoliosis. *Arch Physiother.* 2019;9:8.
 83. Kotwicki T, Kinel E, Stryła W, Szulc A. Discrepancy in clinical versus radiological parameters describing deformity due to brace treatment for moderate idiopathic scoliosis. *Scoliosis.* 2007;2:18.

84. Negrini S, Hresko TM, O'Brien JP, Price N; SOSORT Boards; SRS Non-Operative Committee. Recommendations for research studies on treatment of idiopathic scoliosis: Consensus 2014 between SOSORT and SRS non-operative management committee. *Scoliosis*. 2015;10:8.
85. Bridwell KH, Shufflebarger HL, Lenke LG, Lowe TG, Betz RR, Bassett GS. Parents' and patients preferences and concerns in idiopathic adolescent scoliosis: a cross-sectional preop-erative analysis. *Spine (Phila Pa 1976)*. 2000;25(18):2392–9.
86. Stolinski L, Kozinoga M, Czaprowski D, et al. Two-dimensional digital photography for child body posture evaluation: standardized technique, reliable parameters and normative data for age 7-10 years. *Scoliosis Spinal Disord*. 2017;12:38.
87. Chongov B, Alexiev V, Georgiev H, Kalinov K, Dimitrova E. Correlation between Scoliosis Deformity Type and Trunk Symmetry before and after Schroth Physiotherapeutic Exercises. *Comptes rendus de l'Acade'mie bulgare des Sciences*. 2017;70(10):1455-62.
88. Yağci G, Yakut Y. Does radiographic success correspond with the clinical outcomes in the treatment of idiopathic scoliosis? *JExerc Ther Rehabil*. 2017;4(2):54-60.
89. Weiss HR, Reichel D, Schanz J, Zimmermann-Gudd S. Deformity related stress in adolescents with AIS. *Studies in Health Technology and Informatics*. 2006;123:347–51.
90. Misterska E, Glowacki M, Latuszewska J, Adamczyk K. Perception of stress level, trunk appearance, body function and mental health in females with adolescent idiopathic scoliosis treated conservatively: a longitudinal analysis. *Qual Life Res*. 2013;22(7):1633–45.
91. Schreiber S, Parent EC, Hill DL, Hedden DM, Moreau MJ, Southon SC. Patients with adolescent idiopathic scoliosis perceive positive improvements regardless of change in the Cobb angle - Results from a randomized controlled trial comparing a 6-month Schroth intervention added to standard care and standard care alone. SOSORT 2018 Award winner. *BMC Musculoskelet Disord*. 2019;20(1):319.
92. Lenzion M, Łukaszewicz E, Waś J, Czaprowski D. Self-evaluation of Trunk Aesthetics in Conservatively Treated Children and Adolescents with Idiopathic Scoliosis. *Ortop Traumatol Rehabil*. 2018;20(5):371–82.

93. Zheng Y, Dang Y, Yang Y, Li H, Zhang L, Lou EHM, He C, Wong M. Whether Orthotic Management and Exercise are Equally Effective to the Patients With Adolescent Idiopathic Scoliosis in Mainland China?: A Randomized Controlled Trial Study. *Spine (Phila Pa 1976)*. 2018;43(9):E494-E503.
94. Rigo M, D'agata E, Jelacic M. Trunk Appearance Perception Scale (TAPS) discrepancy between scoliosis children and their parents influence the SRS-22 score. *Scoliosis*. 2012;7(Suppl 1):O3.
95. Matamalas A, D'Agata E, Sanchez-Raya J, Bago J. Trunk appearance perception scale for physicians (TAPS-Phy) - a valid and reliable tool to rate trunk deformity in idiopathic scoliosis. *Scoliosis Spinal Disord*. 2016;11:24.
96. Picelli A, Negrini S, Zenorini A, Iosa M, Paolucci S, Smania N. Do adolescents with idiopathic scoliosis have body schema disorders? A cross-sectional study. *J Back Musculoskelet Rehabil*. 2016;29(1):89–96.
97. Matamalas A, Bagó J, D'Agata E, Pellisé F. Validity and reliability of photographic measures to evaluate waistline asymmetry in idiopathic scoliosis. *Eur Spine J*. 2016;25(10):3170–9.
98. Matamalas A, Bagó J, D'Agata E, Pellisé F. Does patient perception of shoulder balance correlate with clinical balance? *Eur Spine J*. 2016;25(11):3560-3567.
99. Mallau S, Vaugoyeau M, Assaiante C. Postural strategies and sensory integration: no turning point between childhood and adolescence. *PLoS One*. 2010;5(9):e13078.
100. Assaiante C, Mallau S, Jouve JL, Bollini G, Vaugoyeau M. Do adolescent idiopathic scoliosis (AIS) neglect proprioceptive information in sensory integration of postural control?. *PLoS One*. 2012;7(7):e40646.

10. PRILOZI

Prilog A: Popis ilustracija

Slike

Slika 1. Dijagram mjerenja krivine kralježnice na anteroposteriornj RTG snimci.....	2
Slika 2. Ilustracija Hipokratovih uređaja za liječenje deformiteta kralježnice	4
Slika 3. Različiti tipovi ortoza. (A) Milwaukee ortoza; (B) Boston ortoza; (C) OMC ortoza	6
Slika 4. Pokreti savijanja kralježnice prema Klapp metodi	7
Slika 5. Risserov znak	13
Slika 6. Hueter Volkmannov zakon - povećani pritisak usporava longitudinalni rast i obrnuto.....	15
Slika 7. Koncept začaranog kruga prema Stokesu	15
Slika 8. BSPTS sustav klasifikacija skolioza.....	21
Slika 9. 3D autokorekcija	22
Slika 10. Skoliotski oblik disanja (lijevo) i korektivni obrazac disanja (desno)	23
Slika 11. Dvije varijante vježbe u bočnom položaju.....	23
Slika 12. BSPTS vježba »mišićni cilindar«	24
Slika 13. Primjeri tipa A (3C) i tipa B (4C) dizajna 3D Rigo Cheneau ortoze.....	25
Slika 14. Mjerenje kuta inklinacije trupa Bunnellovim skoliometrom u sjedećem položaju. (A) Pogled bočno; (B) Pogled sa stražnje strane	29
Slika 15. Dijagram koji ilustrira mjere POTSI indeksa.....	30
Slika 16. Dijagram koji ilustrira mjere ATSI indeksa.....	30
Slika 17. TAPS skala.....	32
Slika 18. Prikaz uzorka ispitanika prema spolu (N=24).....	34
Slika 19. Prikaz uzorka ispitanika prema nošenju ortoze (N=24).....	35
Slika 20. Raspodjela ispitanika prema BSPTS klasifikaciji (N=24).....	35
Slika 21. Usporedba subjektivnih vrijednosti percepcije izgleda trupa prije i nakon intervencije prema komponentama (N=24)	39
Slika 22. Usporedba ukupnih rezultata subjektivne percepcije izgleda trupa prije i nakon intervencije (N=24)	39
Slika 23. Usporedba vrijednosti objektivnih pokazatelja simetrije trupa prije i nakon intervencije (N=24)	40

Slika 24. Usporedba ukupnih vrijednosti subjektivne procjene prije i nakon intervencije prema BSPTS tipu skolioze (N=23).....	40
Slika 25. Usporedba vrijednosti objektivne procjene prije i nakon intervencije prema BSPTS tipu skolioze (N=23)	41
Slika 26. Usporedba vrijednosti objektivne procjene prije i nakon intervencije prema BSPTS tipu skolioze (N=23)	41

Tablice

Tablica 1. SOSORT klasifikacija idiopatskih skolioza	3
Tablica 2. Shema preporuka za praćenje i liječenje idiopatskih skolioza	10
Tablica 3. Integralni model brige o skoliozama.....	19
Tablica 4. Opće karakteristike ispitanika (N=24)	34
Tablica 5. Karakteristike ispitanika prema tipu skolioze (N=23)	37
Tablica 6. Razlike u mjerenim ishodima prije i nakon intervencije kod svih ispitanika (N=24)	38
Tablica 7. Razlike u mjerenim ishodima prije i nakon intervencije kod ispitanika s N3N4 tipom skolioze (N=8))	42
Tablica 8. Razlike u mjerenim ishodima prije i nakon intervencije kod ispitanika s Lumbalnim/TL tipom skolioze (N=8)	42
Tablica 9. Razlike u mjerenim ishodima prije i nakon intervencije kod ispitanika s 4C tipom skolioze (N=7).....	43

11. ŽIVOTOPIS

MAJA TOPOLOVEC

OSOBNI PODACI

Adresa Klokovec 84, 49217 Krapinske Toplice

E-mail majatopolovec0@gmail.com

Telefon 0958549495

OBRAZOVANJE

Vrijeme (od - do) 1998. – 2002.

Institucija **Srednja škola Bedekovčina**

Stručna sprema Fizioterapeutski tehničar

2008. – 2011.

Veleučilište "Lavoslav Ružička" u Vukovaru

Preddiplomski stručni studij Fizioterapije

2017. – 2020.

Fakultet zdravstvenih studija Sveučilišta u Rijeci

Diplomski stručni studij Fizioterapije

RADNO ISKUSTVO

Vrijeme (od-do) Kolovoz 2002. – Srpanj 2003.

Naziv poslodavca **Specijalna bolnica za medicinsku rehabilitaciju
Krapinske Toplice**

Radno mjesto Stručno osposobljavanje

Rujan 2013. – Srpanj 2014.

Osnovna škola Side Košutić

Asistent u nastavi

Prosinac 2014. – trenutno

**Specijalna bolnica za medicinsku rehabilitaciju
Krapinske Toplice**

Prvostupnik fizioterapije

DODATNO

OBRAZOVANJE

- 2019. **Tečaj vježbi specifičnih za skoliozu prema Scientific Exercises Approach to Scoliosis metodi**
- 2018. **Normalni pokret**
- 2017. **EmmTech tečaj**
- 2016. **Tečaj vježbi specifičnih za skoliozu prema Barcelona Scoliosis Physical Therapy School metodi**
- 2013. **Kinesio Taping tečaj (KT1&KT2)**