

# ULOGA RADIOLOŠKOG TEHNOLOGA U DIJAGNOSTICI BOLESNIKA S POLITRAUMOM

---

Hadzima, Iva

Undergraduate thesis / Završni rad

2020

*Degree Grantor / Ustanova koja je dodijelila akademski / stručni stupanj:* **University of Rijeka, Faculty of Health Studies / Sveučilište u Rijeci, Fakultet zdravstvenih studija u Rijeci**

*Permanent link / Trajna poveznica:* <https://um.nsk.hr/um:nbn:hr:184:456406>

*Rights / Prava:* [In copyright](#)/[Zaštićeno autorskim pravom.](#)

*Download date / Datum preuzimanja:* **2025-02-27**

*Repository / Repozitorij:*

[Repository of the University of Rijeka, Faculty of Health Studies - FHSRI Repository](#)



SVEUČILIŠTE U RIJECI  
FAKULTET ZDRAVSTVENIH STUDIJA  
PREDDIPLOMSKI STRUČNI STUDIJ RADIOLOŠKE TEHNOLOGIJE

Iva Hadzima

ULOGA RADIOLOŠKOG TEHNOLOGA  
U DIJAGNOSTICI BOLESNIKA S POLITRAUMOM

Završni rad

Rijeka, 2020

UNIVERSITY OF RIJEKA  
FACULTY OF HEALTH STUDIES  
UNDERGRADUATE STUDY OF RADIOLOGICAL TECHNOLOGY

Iva Hadzima

ROLE OF RADIOLOGIC TECHNOLOGIST  
IN DIAGNOSTICS OF PATIENTS WITH POLYTRAUMA

Final work

Rijeka, 2020

## Izvešće o provedenoj provjeri izvornosti studentskog rada

### Opći podaci o studentu:

Sastavnica	Fakultet zdravstvenih studija
Studij	Preddiplomski stručni studij Radiološka tehnologija
Vrsta studentskog rada	Završni rad
Ime i prezime studenta	Iva Hadzima
JMBAG	0351004500

### Podatci o radu studenta:

Naslov rada	Uloga radiološkog tehnologa u dijagnostici bolesnika s politraumom
Ime i prezime mentora	Boris Bezak, dr. med.
Datum predaje rada	26. 10. 2020.
Identifikacijski br. podneska	1425861434
Datum provjere rada	25. 10. 2020.
Ime datoteke	ZAVR_NI_RAD_Iva_Hadzima.docx
Veličina datoteke	3. 71 M
Broj znakova	54262
Broj riječi	8482
Broj stranica	45

### Podudarnost studentskog rada:

Podudarnost (%)	2%
-----------------	----


### Izjava mentora o izvornosti studentskog rada

Mišljenje mentora	
Datum izdavanja mišljenja	25. 10. 2020.
Rad zadovoljava uvjete izvornosti	<input checked="" type="checkbox"/>
Rad ne zadovoljava uvjete izvornosti	<input type="checkbox"/>
Obrazloženje mentora (po potrebi dodati zasebno)	Rad zadovoljava uvjete izvornosti i kritičke pogled na rad na radnici kase.

Datum

25. 10. 2020.

Potpis mentora



## **Sadržaj**

Sažetak

Summary

1. Uvod

1.1. Definicija politraume

1.2. Klasifikacija

2. Radiološke metode

2.1. Radiografija

2.2. Ultrazvučna dijagnostika (UTZ)

2.2.1 FAST

2.3. Kompjuterizirana tomografija (CT)

2.3.1 WBCT

2.4. Magnetska rezonancija

3. Radiološka obrada po segmentima

3.1. Glava

3.2. Vratni organi

3.3. Prsna šupljina

3.4. Abdomen i zdjelica

3.5. Aksijalni skelet i ekstremiteti

4. Uloga radiološkog tehnologa

5. Zaključak

6. Literatura

7. Prilozi

8. Životopis

## **Popis kratica**

AIS – engl. Abbreviated injury scale

ALARA - engl. as low as reasonable achievable

AAST – engl. American Association for the Surgery of Trauma

BLS – engl. Basic Life Support

CCSPRS – engl. Canadian Cervical Spine Clinical Prediction Rule Study

CT – kompjuterizirana tomografija (eng. Computed Tomography)

DAI – engl. diffuse axonal injury

EDH - epiduralni hematoma

FAST UTZ – fokusirana sonografska procjena politraumatiziranih bolesnika (engl. Focused Assessment with Sonography for Trauma)

GCS – engl. Glasgow Coma Scale

Hb - hemoglobin

ISS – engl. Injury Severity Score

MR – Magnetska rezonanca

NEXUS – engl. National emergency X-radiography utilization study

SAH - subarahnoidalno krvarenje

SDH - subduralni hematoma

WBCT – CT cijelog tijela (eng. Whole Body Computed Tomography)

## Sažetak

Radiološka dijagnostika je neizostavan korak u dijagnostici, liječenju i praćenju bolesnika sa ozljedom više organskih sustava, odnosno politraumatiziranih bolesnika. Politrauma se definira kao istovremena ozljeda najmanje dvije anatomske regije, od kojih najmanje jedna ugrožava život bolesnika. Danas je politrauma na trećem mjestu u svijetu po mortalitetu, odmah iza kardiovaskularnih bolesti i karcinoma, a najčešće obuhvaća populaciju mlađe i srednje životne dobi. Najčešći uzrok politraume su prometne nesreće i padovi sa visine. Kranio-cerebralne ozljede kao i ozljede koje uzrokuju nagli i velik gubitak volumena cirkulirajuće krvi ili opstrukciju dišnih puteva rezultiraju najvećom stopom smrtnosti. Radiološke dijagnostičke metode koje se upotrebljavaju kod politraumatiziranih bolesnika su sljedeće: radiografija, kompjuterizirana tomografija, ultrazvuk i magnetska rezonancija. Ovaj pregledni rad ima za cilj detaljnije objasniti ulogu svake metode prilikom dijagnostičke obrade politraumatiziranog bolesnika kao i objasniti koja je uloga radiološkog tehnologa kao ravnopravnog i neizostavnog člana u timu. Brzo i točno postavljanje dijagnoze kao i što raniji početak liječenja doprinose smanjenju stope smrtnosti bolesnika s ozljedom više organskih sustava, stoga ne čudi da radiološki tehnolozi koji sudjeluju u provođenju dijagnostičkih postupaka kod bolesnika s politraumom moraju biti dobro educirani, brzi i spretni.

**Ključne riječi:** politrauma, politraumatizirani bolesnik, dijagnostika, radiološki tehnolog, CT

## **Summary**

Diagnostic procedures in radiology represent an essential role in accurate and prompt diagnosis, treatment and monitoring of polytraumatized patients. Polytrauma is defined as the simultaneous injury of at least two anatomical regions, at least one of which is life-threatening for the patient. Today, polytrauma ranks third in the world in mortality, just behind cardiovascular disease and cancer, and most commonly affects the younger and middle-aged population. The most common causes of polytrauma are traffic accidents and falls from heights. Craniocerebral injuries as well as injuries that cause sudden and large loss of circulating blood volume or airway obstruction result in the highest mortality rates. Diagnostic methods in radiology used in polytraumatized patients are: radiography, computed tomography, ultrasound and magnetic resonance imaging. This review paper aims to explain in more detail the role of each method in the treatment protocol of a polytraumatized patient and describe what is the role of radiological technologist as indispensable member of the team. Rapid and accurate diagnosis and early treatment contribute to reduce mortality rate in patients with polytrauma, so it is not surprising that radiological technologists must be well educated, fast and skilful in managing polytraumatized patients.

**Key words:** polytrauma, polytraumatized patient, diagnostics, radiologic technologist, CT



## 1. Uvod

### *1.1 Definicija politraume*

Politrauma je skup najtežih i najkompleksnijih ozljeda uzrokovanih jakom silom. Definiramo ju kao ozljedu više organskih sustava, odnosno dva različita organa ili anatomskih regija od kojih najmanje jedna ugrožava život bolesnika<sup>1</sup>. Reakcija organizma na traumu je trenutačna, a gubitak cirkulirajuće krvi jedan je od ključnih čimbenika o kojem ovisi konačan ishod liječenja bolesnika. Najveći broj politraumatiziranih bolesnika je posljedica prometnih nesreća<sup>2</sup>, a politrauma u posljednjih dvadeset godina poprima razmjere epidemije te je po uzroku smrtnosti zauzela treće mjesto, odmah iza kardiovaskularnih bolesti i karcinoma, dok je u mlađoj dobnoj skupini do 44. godine života na prvom mjestu po smrtnosti<sup>2</sup>. Radiološka obrada je neizostavna prilikom dijagnostike ali i tijekom daljnjeg praćenja stanja bolesnika. Cilj ovoga rada je opisati dijagnostički pristup i protokole koji se koriste prilikom obrade politraumatiziranog bolesnika te objasniti koja je uloga radiološkog tehnologa kao ravnopravnog sudionika tima u dijagnostici i liječenju. Svaka dijagnostička metoda koja se koristi prilikom obrade politraumatiziranog bolesnika mora biti opravdana, a od iznimne je važnosti da bude izvedena u što kraćem roku i da kliničaru pruži što točniju dijagnostičku informaciju. Unatoč tome što se CT nametnuo kao metoda izbora kod politraumatiziranih bolesnika, ne treba izostaviti ulogu i važnost konvencionalne radiografije, ultrazvuka i magnetne rezonancije u dijagnostičkom protokolu. Ranom dijagnostikom uz ciljane dijagnostičke protokole te istovremenim provođenjem terapijskih postupaka nastoje se postići što uspješniji rezultati u liječenju politraumatiziranih bolesnika.

## 1.2 Klasifikacija

Postoji više metoda kojima možemo stupnjevati težinu ozljeda kod politraumatiziranih bolesnika. Ocjenske ljestvice za procjenu težine ozljeda nastale su kako bi brojem bodova mogli iskazati težinu stanja bolesnika. Ljestvice za procjenu traume možemo podijeliti prema anatomskim i fiziološkim kriterijima, kao i kombinaciju tih kriterija.

Za anatomske definiranje težine ozljeda najčešće upotrebljavamo ISS ljestvicu (*eng. Injury Severity Score*) koja se temelji na AIS ljestvici (*eng. Abbreviated Injury scale*).

Prilikom ozljede glave služimo se Glasgowskom ljestvicom kome da bi procijenili stanje svijesti. Prema GCS ljestvici ocjenjuju se tri parametra: otvaranje očiju, verbalni odgovor i motorički odgovor. Prema GCS najmanji broj bodova je 3, a najveći 15.<sup>3</sup> (Tablica 1)

Tablica 1: Glasgowska koma skala

Parametri:	Najbolji odgovor oka	Najbolji verbalni odgovor	Najbolji motorički odgovor
Opis:	Ne otvara oči	Nema verbalnog odgovora	Ne reagira
	Otvaranje oka na bol	Nerazumljivo	Ekstenzija na bol
	Otvaranje oka na govor	Neprikladno	Abnormalna fleksija na bol
	Spontano otvaranje oka	Zbunjeno	Fleksija na bolni podražaj
		Orijentirano	Lokalizirana bol
			Izvršava motoričke naredbe
Ocjena:	1-4	1-5	1-6

(Izvor: <https://radiopaedia.org/articles/glasgow-coma-scale-1?lang=us>)

## 2. Radiološke metode

Prilikom politraume važna je brza i točna klinička procjena bolesnika. Vrijeme je jedan od najvažnijih čimbenika za preživljavanje ozlijeđenih bolesnika. Radiološka slikovna dijagnostika prilikom obrade politraumatiziranog bolesnika prije svega mora biti opravdana. Ukoliko se radi o izoliranoj ozljedi, pristup mora biti usmjeren na ozlijeđenu regiju tijela, dok će kod teških trauma metoda izbora najčešće biti snimanje veće regije, odnosno cijelog tijela. Radiološke metode kod obrade politraumatiziranog bolesnika obuhvaćaju sljedeće: klasičnu radiografiju, ultrazvuk, kompjuteriziranu tomografiju i magnetsku rezonancu.

### 2.1 Radiografija

Radiografija je neinvazivna dijagnostička metoda koja koristi ionizirajuće zračenje u svrhu detaljnije vizualizacije tkiva i organa, a snimke dobivene radiografijom nazivaju se radiogrami. Radiogrami su dvodimenzionalne sumacijske snimke nastale prolaskom ionizirajućeg zračenja proizašlog iz rendgenske cijevi kroz tijelo bolesnika. Prolazak rendgenskih zraka kroz tijelo bolesnika registrira se na detektoru. Radiološki tehnolog prilikom snimanja određuje regiju od interesa koja će biti obuhvaćena pregledom, pravilno namješta bolesnika te određuje jačinu struje (mA) i napona (kV) kojima je definirana količina i prodornost rendgenskih zraka. Postoji standardan protokol, tzv. "tradicionalan dijagnostički protokol" za hemodinamski stabilne bolesnike koji se sastoji od radiograma vratne kralježnice, prsnog koša i zdjelice, ultrazvučnog pregleda abdomena te kompjuterizirane tomografije (CT) regije od interesa ukoliko je klasičnom radiografijom suspektna ozljeda organa u određenoj regiji. Danas je ovakav pristup češće zamijenjen snimanjem cijelog tijela na CT uređaju (*engl. whole body CT – WBCT*), ili određene regije tijela, pogotovo kada govorimo o obradi politraumatiziranih bolesnika sa ozljedama više organskih sustava.<sup>4</sup>

## 2.2 Ultrazvučna dijagnostika

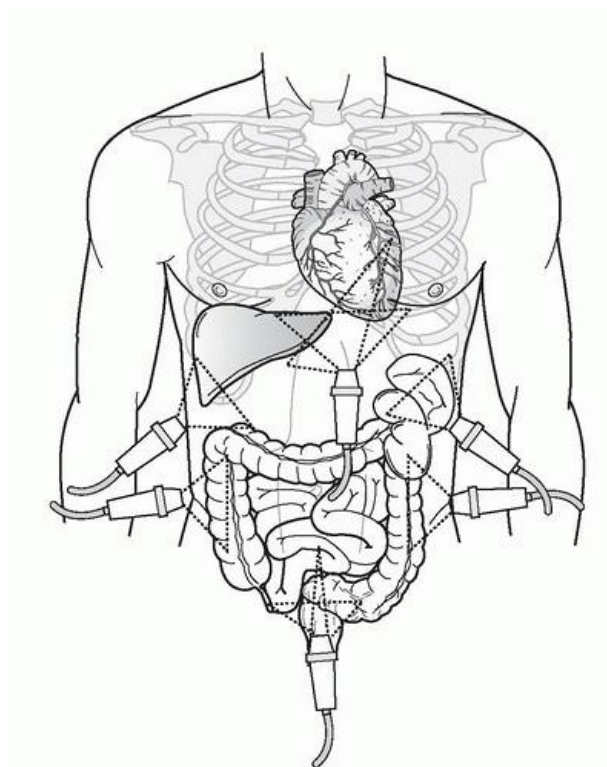
Ultrazvučna dijagnostika ili sonografija je neinvazivna dijagnostička metoda slojevnog snimanja koja ne koristi ionizirajuće zračenja, a omogućava dobivanje slikovnih informacija pomoću ultrazvuka. Ultrazvučni valovi su mehanički valovi, frekvencije veće od 20 000 Hz odnosno veće od gornje granice čujnosti ljudskog uha, koji se odašilju u tijelo bolesnika. Odbijeni odnosno reflektirani ultrazvučni valovi od različitih tkiva i organa registriraju se na ultrazvučnoj sondi i pretvaraju u električni signal stvarajući pri tome sliku vidljivu na monitoru ultrazvučnog aparata. Piezoelektrični kristali koji se nalaze u ultrazvučnoj sondi služe ujedno kao odašiljač i kao prijamnik ultrazvučnih valova, a pretvaraju električnu energiju koja je dovedena u sondu u mehaničke valove i obrnuto. Djelovanjem električne struje piezoelektrični kristali se deformiraju stvarajući pri tome ultrazvučne valove koji se odašilju u tijelo bolesnika. Ultrazvučni val odaslan u bolesnika se prolaskom kroz tkiva različite impedancije jednim dijelom lomi, raspršuje te apsorbira, dok se najveći dio valova reflektira odnosno odbija od organa. Odbijeni odnosno reflektirani valovi ponovno izazivaju deformaciju kristala u ultrazvučnoj sondi, a nakon obrade mehaničkog signala u sondi on se pretvara u električni signal te se na monitoru ultrazvučnog uređaja prikaže kao slika u realnom vremenu (*eng. real-time image*).

### 2.2.1 FAST (fokusirana sonografska procjena politraumatiziranih bolesnika)

FAST (*engl. Focused Assessment with Sonography for Trauma*) ultrazvučni pregled je neinvazivna slojevna tehnika snimanja koja ne koristi ionizirajuće zračenje i čiji cilj je brzo otkrivanje slobodne tekućine u abdomenu i osrčju. FAST ultrazvučno snimanje ima osjetljivost približno 90% i specifičnost približno 95% za otkrivanje intraperitonealne tekućine, dok je osjetljivost za otkrivanje ozljeda solidnih organa značajno niža, što velike ovisi i o iskustvu operatera. FAST ultrazvučnim protokolom se pregledavaju četiri regije od interesa: perikardijalni, hepatorenalni (*Morison*), splenorenalni i zdjelični prostor (*Douglas*). U hepatorenalnom prostoru najčešće se nalazi slobodna tekućina, odnosno pozitivan nalaz. Ova

metoda ima određene prednosti u odnosu na CT pregled. Ne koristi ionizirajuće zračenje i nije potrebna prethodna priprema pacijenta, jeftina je i brza, a ultrazvučni aparat je mobilan te se pregled može učiniti na više lokacija i ponoviti nekoliko puta u kratkom roku ukoliko je to potrebno. FAST protokol se provodi kod tupih trauma abdomena kod sumnje na ozljedu abdominalnih i zdjeličnih organa. Kod pregleda djece, penetrantnih ozljeda i osoba koje imaju ozljedu sigurnosnim pojasom (*engl. seat-belt injury*) unatoč negativnom nalazu na ultrazvučnom pregedu, pregled se može nadopuniti i dodatnim slikovnim metodama, ovisno o kliničkom stanju pacijenta<sup>5,6</sup>.

eFAST protokol obuhvaća i standardni pregled toraksa s ciljem detekcije pneumotoraksa ili hemotoraksa.



Slika 1: Četiri regije pregleda (Izvor: <https://radiologykey.com/trauma-11/>)

### 2.3. Kompjuterizirana tomografija

Kompjuterizirana tomografija je metoda slojevnog snimanja koja koristi ionizirajuće zračenje i koja nam omogućuje detaljan trodimenzionalan prikaz organa koji su obuhvaćeni snimanjem. Uvedena je prije gotovo 50 godina i do danas je neizostavni dio kliničke prakse<sup>7</sup>. Princip rada CT uređaja je sljedeći: rotacijom rendgenske cijevi oko bolesnika rendgensko zračenje prolazi kroz njegovo tijelo u poprečnom presjeku i potom pada na detektor koji se nalazi nasuprot izvoru zračenja. Detektor mjeri intenzitet atenuiranog zračenja koje je prošlo kroz tijelo bolesnika a potom se složenim matematičkim rekonstrukcijama izračunavaju apsorpcijske vrijednosti rendgenskih zraka za svaki volumni element (*engl. voksel*)<sup>7</sup>. Sve veći napredak u konstrukciji CT uređaja povećava njegovu uporabu i važnost u obradi i procjeni ozljeda politraumatiziranih bolesnika. Danas imamo mogućnost snimanja cijelog tijela (*engl. WBCT*) odnosno "panscan" ili trauma-scan protokolima snimanja. Važno je napomenuti da prilikom uporabe CT-a kod politraumatiziranih bolesnika ne skeniramo dijelove tijela koji nisu suspekti za traumatske ozljede, zbog čega je od iznimne važnosti početna klinička procjena bolesnika u hitnom prijemu<sup>8</sup>. Kako bi opravdali potrebu za snimanjem cijelog tijela na CT-u, najvažnija je inicijalna procjena opsega ozljeda bolesnika u hitnom prijemu. Najvažniji parametri prilikom odluke o odabiru modaliteta snimanja su sljedeći: vitalni parametri bolesnika, mehanizam traume i klinička sumnja na ozljedu težeg stupnja<sup>8</sup>. Unatoč velikom napretku uređaja i protokola snimanja, valja imati na umu da tijekom snimanja cijelog tijela na CT-u bolesnike izlažemo značajnoj količini zračenja. Prosječna doza zračenja kod snimanja cijelog tijela na CT-u je približno 20mSv, što je znatno više od prosječnih 9,2mSv kod uobičajene konvencionalne radiografije<sup>9</sup>. Međutim, veća dijagnostička vrijednost i klinička informacija prilikom procjene ozljeda solidnih organa na CT-u je prednost te metode u odnosu na konvencionalnu radiografiju i ultrazvučni pregled.<sup>9</sup>



### 2.3.1 CT cijelog tijela - WBCT

Upotrebom spiralnog CT-a, odnosno istodobnim spiralnim pomicanjem rendgenske cijevi i detektora značajno je smanjeno vrijeme skeniranja. Danas gotovo svi sofisticirani trauma centri koriste WBCT protokol zbog svoje superiornosti, dijagnostičke točnosti i brzine, a provedena su mnoga istraživanja koja dokazuju da je uporabom WBCT-a u ranoj procjeni politraumatiziranih bolesnika smanjena stopa propuštenih ozljeda te značajno povećana vjerojatnost preživljavanja<sup>4</sup>. Unatoč prednostima WBCT snimanja, ne smijemo zanemariti visoku dozu zračenja za bolesnike prilikom ovakve vrste pregleda.

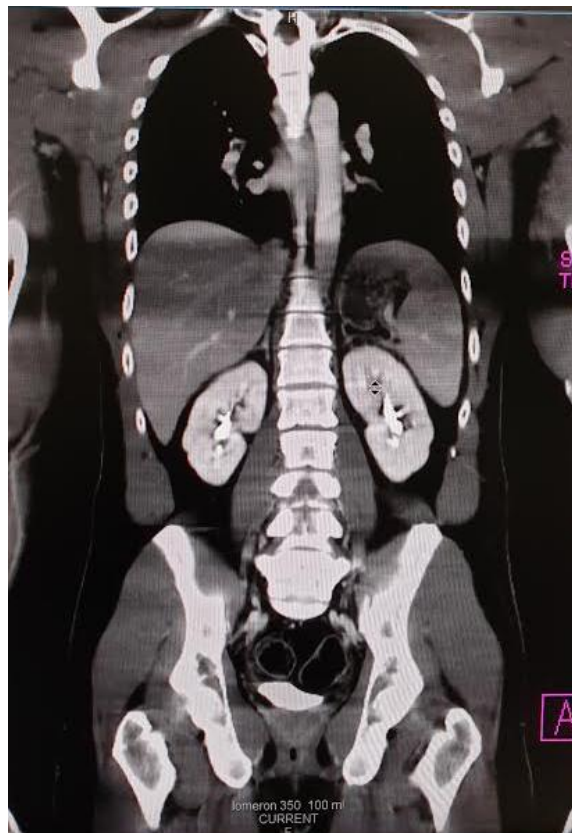
U tehničkom smislu, protokol snimanja cijelog tijela uključuje nativno snimanje mozga i vratne kralježnice, nakon toga snimanje prsnog koša, abdomena i zdjelice u arterijskoj fazi, a potom snimanje abdomena u portovenskoj fazi. Svaki radiološki tehnolog mora znati da je prilikom snimanja cijelog tijela na CT-u poželjno, ukoliko je moguće, ruke bolesnika namjestiti iznad glave kako bi se izbjegli artefakti na snimci koji otežavaju interpretaciju nalaza. Ovisno o ozljedama bolesnika osnovni protokol možemo proširiti angiografijom (npr. periferna angiografija, cerebralna angiografija i.t.d.), CT pregledima ekstremiteta te kostiju lica. Količina apliciranog kontrastnog sredstva prilagođava se ovisno o težini bolesnika, a najveća doza apliciranog kontrasta je 2 mL po kg tjelesne težine. Na opisani način je omogućen prikaz najčešćih ozljeda koje su čest uzrok smrtnosti u najvećem broju politraumatiziranih bolesnika. Neizostavan dio protokola su i multiplanarne rekonstrukcije, posebice skeleta, koje omogućavaju trodimenzionalan uvid u opseg ozljeda<sup>9,10</sup>.

Postoje istraživanja koja pokazuju da politraumatizirani bolesnici koji su upućeni na WBCT snimanje imaju veću stopu preživljenja u odnosu na bolesnike koji su upućeni na snimanje klasičnom radiografijom. Također je potvrđeno da bolesnici koji su bili podvrgnuti snimanju cijelog tijela na CT-u imali veći postotak otkrivenih traumatskih ozljeda solidnih organa u odnosu na bolesnike kojima je provedeno snimanje klasičnom radiografijom i UTZ-om<sup>11</sup>.

Prosječna doza zračenja prilikom skeniranja cijelog tijela na CT-u iznosi oko 20 mSv, a kreće se u rasponu od 10 do 31,8 mSv. Doza zračenja prilikom snimanja cijelog tijela direktno



ovisi o protokolu snimanja, vrsti uređaja kao i o stručnosti kadra koje izvodi snimanje. Neizostavan korak kod upućivanja bolesnika na WBCT pregled je detaljan klinički pregled koji prethodi snimanju. Opravdana klinička sumnja na ciljanu ozljedu određene regije prilikom kliničkog pregleda, omogućava prilagodbu protokola snimanja s ciljem dobivanja točnije dijagnostičke informacije uzimajući u obzir dozu zračenja, a sve u skladu s osnovnim radiološkim postulatom, odnosno ALARA (*engl. as low as reasonable achievable*) principom<sup>4</sup>. Svakodnevni napredak tehnologije, razvoj boljih protokola te svakodnevno usavršavanje radioloških tehnologa i svih članova tima koji sudjeluju u liječenju politraumatiziranih bolesnika rezultira manjim dozama zračenja uz postojeću ili još kvalitetniju dijagnostičku informaciju.



Slika 2: WBCT - artefakti uslijed spuštenih ruku na snimci (Izvor: arhiva ISSA, KBC Rijeka)

## 2.4. Magnetska rezonancija

Magnetska rezonancija (MR) je tehnika slojevnog snimanja čija je svrha detaljan trodimanzionalan prikaz tkiva i organa u tijelu. Glavna prednost MR u odnosu klasičnu radiografiju i CT snimanje je neizlaganje bolesnika ionizirajućem zračenju. Prilikom snimanja, MR koristi jako magnetno polje, gradijentne magnete odnosno zavojnice i radio valove. Fizikalni princip magnetske rezonancije temelji se na činjenici da je ljudsko tijelo u najvećem postotku građeno od molekula vode koja se sastoji od atoma vodika i kisika. Unutar svakog atoma vodika se nalaze protoni koji djeluju poput malih magneta i vrlo su osjetljivi na djelovanje magnetskih polja. Kada je bolesnik smješten u MR uređaj, protoni se pod utjecajem magnetnog polja poredaju u istom smjeru. Odašiljanjem kratkih radiofrekventnih valova na određena područja u tijelu, protoni se u toj regiji "poslože" u suprotnom smjeru. Kada odašiljanje radio valova prestane, protoni se ponovno vraćaju u prvotno stanje. Radio signale potom registrira radiofrekventna zavojnica koja služi kao prijemnik signala a registrirani signali nam pružaju informacije o položaju protona u određenom dijelu tijela. Smjer protona nam tako omogućuje razlikovanje različitih vrsta tkiva kao i razlikovanje tkiva u različitim bolestima, jer se protoni u različitim vrstama tkiva i tkivima koja su zahvaćena određenom patologijom vraćaju u prvobitno stanje različitim brzinama i na taj način proizvode različite signale. Na taj način se iz milijuna protona u tijelu odašilje signal različitog intenziteta kako bi se stvorila konačna slika tkiva i organa na zaslonu.

### **3. Radiološka obrada po segmentima**

#### *3.1 Glava*

Prilikom ozljede bilo kojeg dijela tijela, a naročito glave, cilj nije samo spriječiti smrtni ishod nego spriječiti i posljedice koje mogu bitno utjecati na kvalitetu života unesrećene osobe. Teške ozljede mozga vodeći su uzrok smrti politraumatiziranih bolesnika. Prognoza kod ozljeda glave i mozga uvelike ovisi o vremenu proteklom od nastanka traume do postavljanja dijagnoze i u konačnici do početka liječenja, odnosno kvaliteti liječenja u prvim satima nakon traume.

Snimanje glave izvodi se s ciljem otkrivanja potencijalno izlječivih ozljeda, prije nego se dogodi sekundarno neurološko oštećenje. Pri ozljedi glave klasična radiografija može dati samo informaciju o prijelomu kostiju lubanje a da pri tome ne ukazuje i na ozljedu mozga. Iz tog razloga je kranioogram danas postao opsolentna metoda. Također, informacije koje dobijemo snimanjem pojedinačnih snimki kostiju lica često su nedostatne i ne daju nam informaciju o ozbiljnijim ozljedama mekih tkiva, naročito struktura orbite. Iz tog razloga se u dijagnostici kranocerebralnih ozljeda nativni CT pregled glave nametnuo kao metoda izbora. Polje skeniranja kod nativnog CT pregleda glave seže od foramena magnuma do verteksa lubanje, a koriste se dva algoritma rekonstrukcija, odnosno algoritam s prikazom koštanih rekonstrukcija i mekotkivni algoritam za prikaz parenhima mozga. Nakon standardnih aksijalnih CT presjeka moguće je izvesti rekonstrukcije u ostalim ravninama, što omogućava trodimenzionalnu analizu i pronalazak traumatskih lezija u sve tri ravnine. Prilikom analize najčešćih ozljeda kao što je intracerebralno krvarenje, subarahnoidalno krvarenje te subduralni ili epiduralni hematom od velike je pomoći mogućnost korištenja različitih tzv. "prozora" prilikom analize snimke, ponajprije tzv. subduralnog prozora čije vrijednosti sežu između 150-200 HU, a značajno nam olakšava otkrivanje suptilnog subduralnog hematoma (SDH). Također, ukoliko bolesnik naknadno razvije neurološki deficit preporučljivo je ponoviti CT pregled glave nakon 24-36 sati, zbog mogućnosti naknadnog razvoja krvarenja odnosno hematoma<sup>12</sup>.

Nativni CT mozga često se može nadopuniti postkontrastnom CT angiografijom (CTA), što je metoda izbora za prikaz krvnih žila mozga<sup>13</sup>.

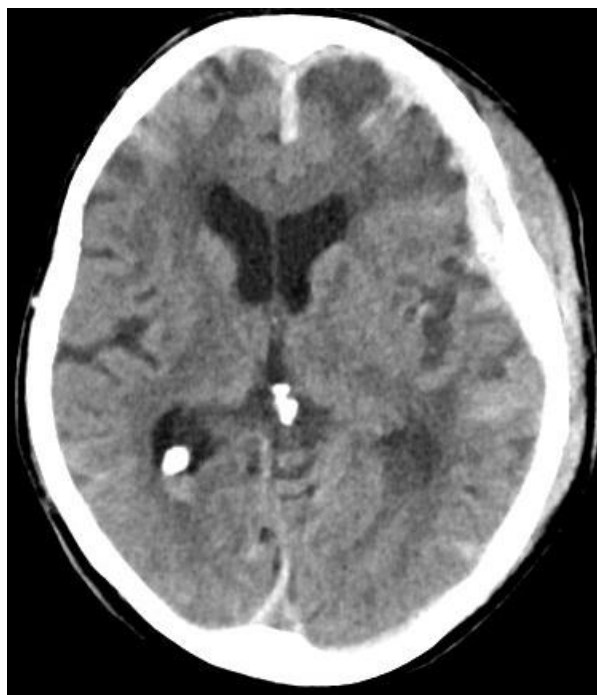Prema Glasgowskoj ljestvici kome (GCS) ozljede mozga dijele se u tri kategorije: blaga ozljeda (GCS 13-15), umjerena (GCS 9-12) i teška (GCS<8). Snimanje nativnog CT mozga je indicirano i kod blage ozljede mozga (GCS 13-15) ali u slučajevima kada bolesnik zadovoljava sljedeće kriterije: glavobolja, povraćanje, bolesnik stariji od 60 g., intoksicirani bolesnik (alkoholom ili opojnim drogama), antegradna amnezija, epileptički napadaj te na očigled vidljiva trauma glave<sup>12</sup>.

Najčešće ozljede koje se pronadu na nativnom CT-u glave su intracerebralna krvarenja i hematomi odnosno kontuzija mozga, epiduralni hematom (EDH), subduralni hematom (SDH) i subarahnoidalno krvarenje (SAH).

EDH koji obično nastaje zbog frakture kostiju lubanje a predstavlja krvarenje između kosti lubanje i dure i predstavlja hitno medicinsko stanje. Na CT-u se prezentira kao hiperdenzna lezija vretenastog oblika sa ili bez kompresivnog učinka na parenhim mozga, gotovo nikada ne prelazi granice sutura i značajno je rjeđi od subduralnog hematoma. U 90% slučajeva je uzrokovan ozljedom arterija, najčešće a. meningeae medije, a tek u 10 % slučajeva je uzrokovan ozljedom venskih sinusa.

Subduralni hematom (SDH) nastaje krvarenjem između čvrste moždane ovojnice, odnosno dure i arahnoidne. Na CT-u se prikazuje kao hiperdenzna lezija, polumjesečasta oblika, oštro ograničena prema moždanom parenhimu, sa ili bez kompresivnog učinka na parenhim mozga. Denzitet subduralnog hematoma se smanjuje za oko 1-2 HU na dan od trenutka nastanka, stoga na nativnom CT pregledu mozga SDH možemo razlikovati prema vremenu nastanka, odnosno razlikujemo akutni, subakutni i kronični SDH.

Subarahnoidalno krvarenje (SAH) je prisustvo krvi između mekih ovojnica mozga i leđne moždine odnosno između pije i arahnoidne mater u području cerebrospinalnog likvora. Za ranu detekciju subarahnoidalnog krvarenja metoda izbora je CT, no s prolaskom vremena (nakon 48h) osjetljivost CT-a se smanjuje.

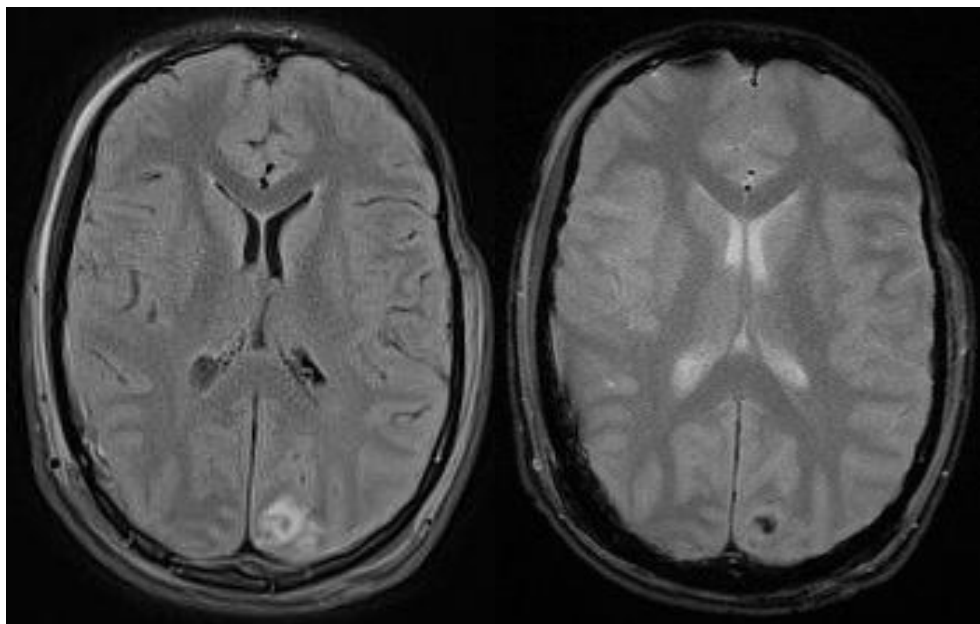


Slika 3: SAH, SDH, subfalcina hernijacija mozga, CT (Izvor: arhiva ISSA, KBC Rijeka)

Kontuzije mozga se prezentiraju hemoragijom i edemom te u konačnici nekrozom/malacijom parenhima, a nastaju na mjestu udarca u lubanju ili nasuprot mjestu udarca (tzv. "coup i kontra coup" ozljede). Ukoliko je prisutno intrakranijsko krvarenje ono će se na nativnom CT pregledu prikazati kao hiperdenzno područje, a u slučaju traume ranijeg datuma kao neoštro ograničena hipodenzna područja koja odgovaraju edemu ili ishemiji<sup>7</sup>.

Magnetska rezonancija (MR) je rijetko korištena dijagnostička metoda kod akutne traume mozga, ponajprije zbog dugog vremena skeniranja, nemogućnosti suradnje bolesnika prilikom pregleda ali i ograničene dostupnosti MR-a u različitim institucijama, iako se ponekad suptilne ozljede moždanog parenhima mogu jasnije prikazati na magnetskoj rezonanciji. Iako MR nije metoda izbora u hitnoći za bolesnike s kranio-cerebralnom ozljedom zbog ranije navedenih razloga, dokazano je da MR ima jednako dobru osjetljivost kao i CT<sup>7,13,14</sup>. Ukoliko se provodi MR snimanje kod politraumatiziranog bolesnika, najčešće se izvodi kratki ("brzi") protokol za mozak ako sumnjamo na tešku povredu mozga, a on uključuje sagitalne snimke u T1 mjerenom vremenu, aksijalnu T2 FLAIR snimku, aksijalnu gradijentnu T2\* snimku i difuzijske snimke.

Difuzna aksonalna ozljeda (DAI) jedna je od najozbiljnijih neuronskih ozljeda kod bolesnika s traumom glave. Kod DAI su prisutna su teška oštećenja bijele tvari (mikroskopska oštećenja aksona), a često uzrokuje vegetativna stanja ili trajni invaliditet. Lako se može previdjeti na CT-u jer se prezentira vrlo diskretnim hiperdenzitetima u bijeloj tvari koji ne koreliraju s teškom kliničkom slikom bolesnika. U slučajevima difuzne aksonalne ozljede, MR je dijagnostička metoda izbora<sup>13</sup>.



Slike 4 i 5: Difuzna ozljeda aksona, MR (Izvor: KBC Rijeka, ISSA)

### *3.2 Vratni organi*

Ozljede vratne kralježnice najčešće su ozljede u području vrata i najčešći su uzrok neurološkog deficita, a posljedice su prometnih nezgoda ili padova sa visine. Većina ozljeda vratne kralježnice i leđne moždine javlja se na razini C2 te C7 i Th1 kralješka. U 85% slučajeva ozljeda se dogodi u trenutku nesreće, dok se 5-10% ozljeda dogodi nakon nesreće, prilikom transporta ili imobilizacije bolesnika<sup>15</sup>.

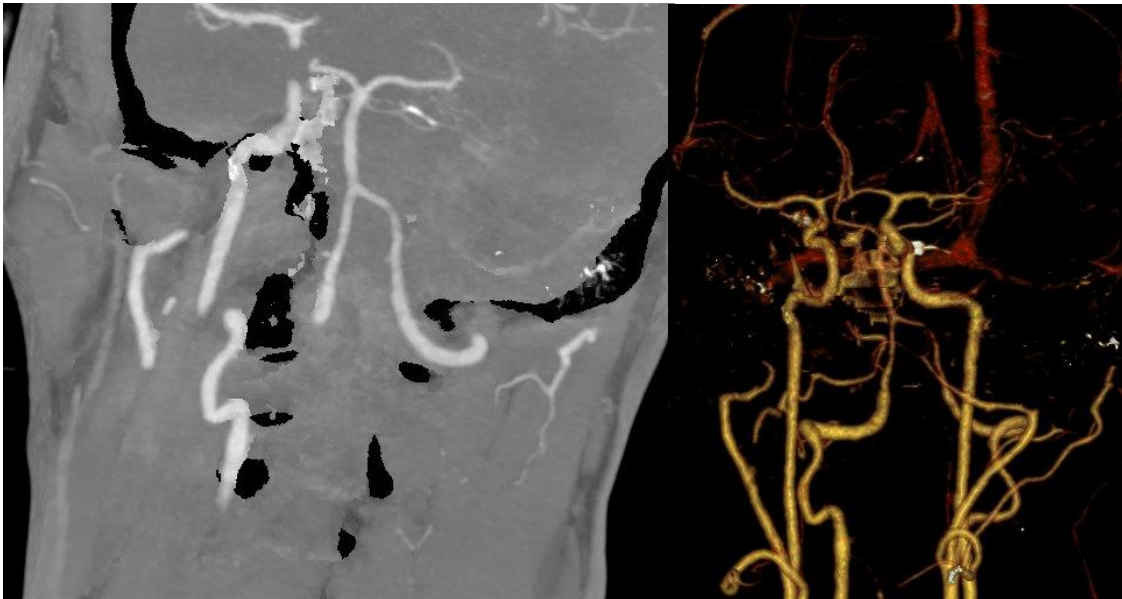
Klasični radiogrami su često korištena metoda prilikom radiološke obrade traume vratne kralježnice. Istraživanja su pokazala da se klasičnom radiografijom propusti 23-57% prijeloma u

usporedbi sa CT pregledom. Prema CCSPRS (eng. Canadian Cervical Spine Clinical Prediction Rule Study) smjernicama, ozljede vratne kralježnice klasificiraju se u dvije kategorije, odnosno kategoriju visokog i kategoriju niskog rizika. Kriteriji za traumatsku ozljedu kralježnice visokog rizika su: osobe starije od 65 godina, težak mehanizam ozljede (sudar pri brzini većoj od 50 km/h, pad s više od 3m visine) i parestezije ekstremiteta. Kriteriji za traumatsku ozljedu niskog rizika su jednostavan mehanizam ozljede (pad u razini, sudar pri brzini manjoj od 50 km/h, pad s visine manje od 3m) i osobe mlađe od 65 godina. Kod takvih ozljeda je moguće uklanjanje ovratnika radi procjene sposobnosti rotacije vratne kralježnice pri inicijalnom pregledu a bolesnik može zauzeti sjedeći položaj u hitnom prijemu. Odsustvo boli središnjeg dijela vratne kralježnice i sposobnost bolesnika da okreće glavu u lijevu i u desnu stranu za 45 stupnjeva između ostalih kriterija svrstava bolesnika u grupu niskog rizika. Takve bolesnike je moguće uputiti na snimanje vratne kralježnice klasičnom radiografijom ili ga samo klinički promatrati. Ukoliko se bolesnik nalazi u grupi visokog rizika indicirano je CT snimanje<sup>15,16</sup>.

Prema NEXUS (eng. The National Emergency Study) smjernicama bolesnici koji ispunjavaju sljedeće kriterije nemaju indikacije za hitnu radiološku obradu: odsustvo bolnosti vratne kralježnice, bez znakova intoksikacije, uredna razina svijesti (budan i orijentiran u sva tri pravca), nema žarišnog neurološkog deficita ni prisustva bolnih ozljeda<sup>15,16</sup>.

Klasičnom radiografijom vratnu kralježnicu snimamo u dvije projekcije; AP i LL. Lateralni odnosno bočni prikaz mora sadržavati svih 7 vratnih kralježaka, uključujući i C/Th prijelaz. Kod bolesnika sa visokim rizikom, CT pregledom je moguće detaljnije detektirati suptilne koštane lezije, kralježnički kanal, te frakture poprečnih i spinoznih nastavaka, dok je kod bolesnika sa jasnim neurološkim deficitom prva metoda pregleda hitna magnetska rezonanca (MR) zbog mogućnosti preciznije analize medule i spinalnog kanala. MR-om je moguće prikazati edem i hematoma u kralježničkom kanalu te lezije leđne moždine, potom hernije diska ali i ozljede ligamenata i/ili vratnih mišića. Unatoč tome što CT i MR imaju mnogo veću točnost od konvencionalne radiografije, one zahtijevaju opravdano korištenje<sup>15</sup>. Iz tog razloga je od neizmjerne važnosti detaljan klinički pregled bolesnika prije upućivanja na pretrage ove vrste kako bi se uštedjelo na dragocjenom vremenu prilikom obrade politraumatiziranog bolesnika ali i spriječilo da se bolesnika nepotrebno izlaže ionizirajućem zračenju u slučaju CT snimanja.

Važno je napomenuti da ukoliko se na CT pregledu uoči fraktura poprečnih nastavka da je obavezno nadopuniti snimanje CT karotidografijom kako bi isključili traumatsku leziju vertebralnih arterija (disekcija/transekcija vertebralne arterije)<sup>12</sup>. Snimanje se vrši od razine luka aorte do baze lubanje, uz prethodnu i.v. aplikaciju kontrastnog sredstva.



Slika 6 i 7: Disekcija vertebralne arterije, CTA (Izvor: KBC Rijeka, ISSA)

### *3.3 Prsna šupljina*

Ozljede prsnog koša treće su po redu nakon traume glave i ozljeda ekstremiteta, a prati ih visoki stupanj smrtnosti. U radiološkoj obradi služimo se klasičnom radiografijom, ultrazvukom i CT-om. Unatoč tome što magnetska rezonanca ne koristi ionizirajuće zračenje još uvijek ima ograničenu ulogu kod traume prsnog koša. Ozljede prsnog koša možemo podijeliti na ozljede stijenke i ozljede parenhima pluća i organa medijastinuma. Kod politraume najčešće nastupaju tupe ozljede toraksa, zbog djelovanja mehaničke sile, a oko 80% takvih ozljeda posljedica je



prometnih nesreća. Penetrantne ili otvorene ozljede nastaju prekidom kontinuiteta stjenke, ubodom stranog (oštrog) predmeta ili se radi o prostrijelnim ranama.

Dostupnost radiografije rezultira velikim bojem radiograma koji u hitnoj obradi mogu otkriti veliki spektar ozljeda kao što su pneumotoraks, hematoraks, pleuralni izljev, ozljede traheobronhalnog stabla te prijelome rebra i sternuma. Snimanje se kod teže ozlijeđenih bolesnika najčešće izvodi u ležećem ili polu ležećem položaju jer stanje bolesnika često ne dopušta uspravan položaj. Zbog nepovoljnih fizikalnih uvjeta, snimke u ležećem položaju nemaju istu dijagnostičku vrijednost kao i snimke u stojećem položaju kada su ostvareni povoljniji fizikalni uvjeti. Također u ležećem položaju češće dolazi do lošijeg pozicioniranja bolesnika i/ili artefakata prilikom snimanja, pri čemu je dijagnostička vrijednost snimke lošija<sup>17</sup>.

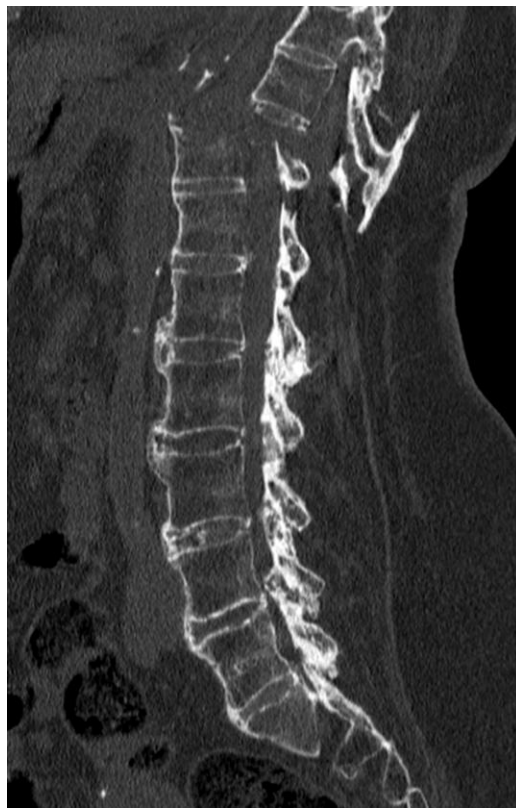Nekoliko nedavno objavljenih studija dokazale su da je ultrazvuk jednakovrijedan ili čak osjetljiviji od klasične radiografije za otkrivanje pneumotoraksa i/ili hematoraksa<sup>18</sup>. Osjetljivost ultrazvuka za navedena stanja je iznosila 86-98%, a specifičnost 97-100%.<sup>5</sup>

CT-om prsnog koša moguće je dobiti znatno više dijagnostičkih informacija u odnosu na klasičnu radiografiju i ultrazvuk. CT ima veću osjetljivost i preciznost za otkrivanje ozljeda mekih tkiva i solidnih organa poput jednjaka i dušnika, srca, velikih krvnih žila, ozljeda dijafragme i kralježnice. Uporaba CT-a kod traume toraksa ima brojne prednosti jer omogućuje skeniranje istog ili većeg volumena u kraćem vremenu uz povećanu prostornu rezoluciju slike uz istodobno manje artefakata nastalih pomicanjem bolesnika. Postavljanje dijagnoze te prostornu orijentaciju olakšavaju i multiplanarne rekonstrukcije koje omogućavaju trodimenzionalnu analizu opsega ozljeda<sup>17</sup>.

Prijelomi rebra kod traume su najčešće posljedica izravnog udara ili kompresije. Klasična radiografija ima dobru osjetljivost u otkrivanju ovih prijeloma, ali nižu u usporedbi sa CT pregledom. Obično nalazimo prijelome od 4. do 9. rebra, dok su prijelomi prva tri rebra rjeđi jer su ta rebra zaštićena mišićima. Prijelomi prsne kosti posljedica su izravnog udara u prsni koš ili nastaju prilikom savijanja tijela pri deceleraciji. Najčešće mjesto prijeloma je spoj gornje trećine i trupa sternuma, a dobro se dijagnosticiraju na lateralnim (LL) projekcijama na radiogramima.

Kada govorimo o ozljedi mekih tkiva kao posljedici frakture prsne kosti, tada je CT osjetljivija slikovna metoda jer otkriva moguće popratne ozljede (bronha, krvnih žila, srca). Nadalje, CT je osjetljivija metoda za detekciju prijeloma torakalne kralježnice, poglavito ako su prisutne frakture prvih nekoliko torakalnih kralježaka (Th1-Th6) koji su teže dostupni pregledu na klasičnoj radiografiji zbog superpozicije kralježaka s mekim tkivima ramenog obruča<sup>17</sup>.

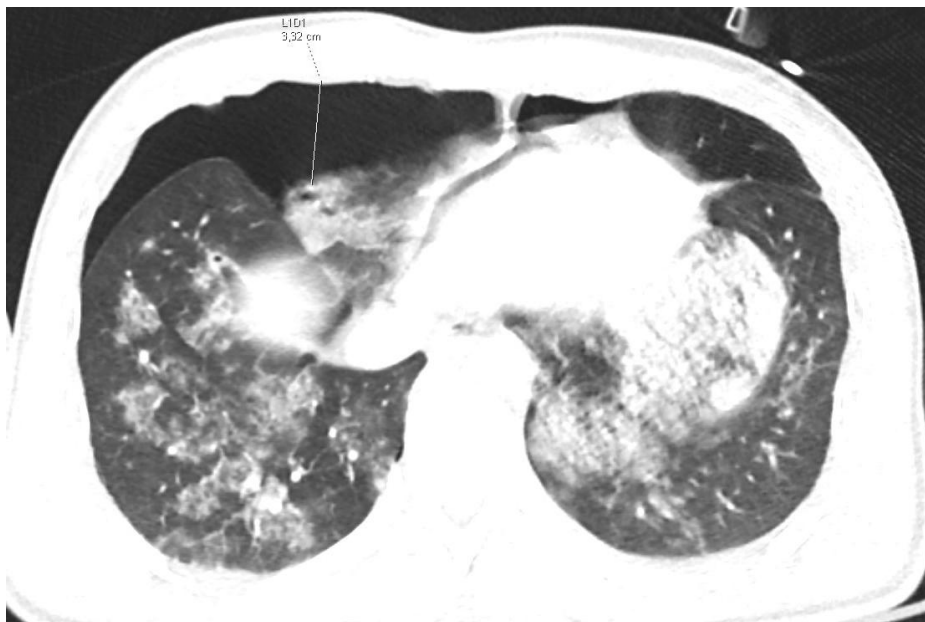MR pregled koristi se jedino u slučajevima neurološkog deficita u procjeni leđne moždine, mekih tkiva, ligamenata i živaca. Da bi došlo do prijeloma torakalne kralježnice potrebna je znatno jača sila. Torakalna kralježnica od segmenta Th1 do Th10 ima veću stabilnost zbog prsnog koša, a 63% bolesnika sa ovom ozljedom ima neurološki deficit zbog ozljede leđne moždine te je kod takvih bolesnika opravdana upotreba pregleda magnetskom rezonancijom<sup>17,19</sup>.



Slika 8: Distrakcijska fraktura torakalne kralježnice, CT (Izvor: arhiva ISSA, KBC Rijeka)

Kod tupih trauma najčešća i ozbiljna ozljeda je kontuzija pluća, a razvija se nekoliko minuta nakon ozljede. Kontuzije obično nalazimo u blizini čvrstih struktura kao što su kralješci, rebra, jetra i srce. Kontuzije će na CT-u biti odmah biti vidljive, a prikazat će se kao "ground glass" zamućenja koja ne poštuju granice plućnih režnjeva, dok zračni bronhogram može ali ne mora prisutan. Nekomplicirane kontuzije regrediraju nakon 48-72 sata, a do spontanog izlječenja dolazi nakon 1-2 tjedna. Laceracija pluća je ozbiljnija ozljeda plućnog parenhima ali i razmjerno rijetka. Laceracija pluća je posljedica traume koja rezultira razdorom plućnog parenhima, najčešće ulomcima slomljenih rebara ili penetrantom traumom. Plućne laceracije često mogu biti neprepoznate na konvencionalnoj radiografiji ali i na CT pregledu tijekom prvih 24 sata jer su najčešće okružene kontuzijama i maskirane hematotaksom. Nakon lacereacije pluća zaostaje ožiljno tkivo tj. fibroza na mjestu laceracije, dok to nije slučaj kod kontuzije pluća koja ne ostavlja trajne posljedice<sup>17</sup>.

Pneumotoraks odnosno zrak u pleuralnom prostoru je česta komplikacija i kod tupe i kod penetratne ozljede prsnog koša. Javlja se u oko 30-40% bolesnika, a nastaje uslijed ruptуре alveola. Prezentira se djelomičnim ili potpunim kolapsom pluća. Na sumacijskim PA i LL snimkama koje se učine u uspravnom položaju i u ekspiriju, pneumotoraks će se prikazati kao zona pojačane prozračnosti unutar koje se ne vidi vaskularni crtež. CT u usporedbi sa klasičnom radiografijom ima veću osjetljivost jer omogućuje otkrivanje manjeg pneumotoraksa i hematotoraksa koji se na radiogramima mogu previdjeti. Važnost postavljanja dijagnoze je i činjenica da će otprilike jedna trećina bolesnika razviti tenzijski pneumotoraks. Tenzijski pneumotoraks je komplikacija traumatskog pneumotoraksa, a nastaje kada zrak prodire u pleuralnu šupljinu prilikom udisaja i ne izlazi tijekom izdisaja. Nakupljanje zraka povećava intratorakalni tlak, a rendgenske i CT snimke pokazat će kontralateralni pomak medijastinuma, širenje interkostalnih prostora, kolaps pluća i inverziju istostrane dijafragme. Što se tiče ozljeda organa u medijastinumu, CT je osjetljivija metoda za otkrivanje pneumomedijastinuma u usporedbi sa UTZ pregledom i klasičnom radiografijom<sup>17,19</sup>.



Slika 9: Pneumotoraks, pneumomedijastinum i kontuzije plućnog parenhima, CT (Izvor: arhiva ISSA, KBC Rijeka)

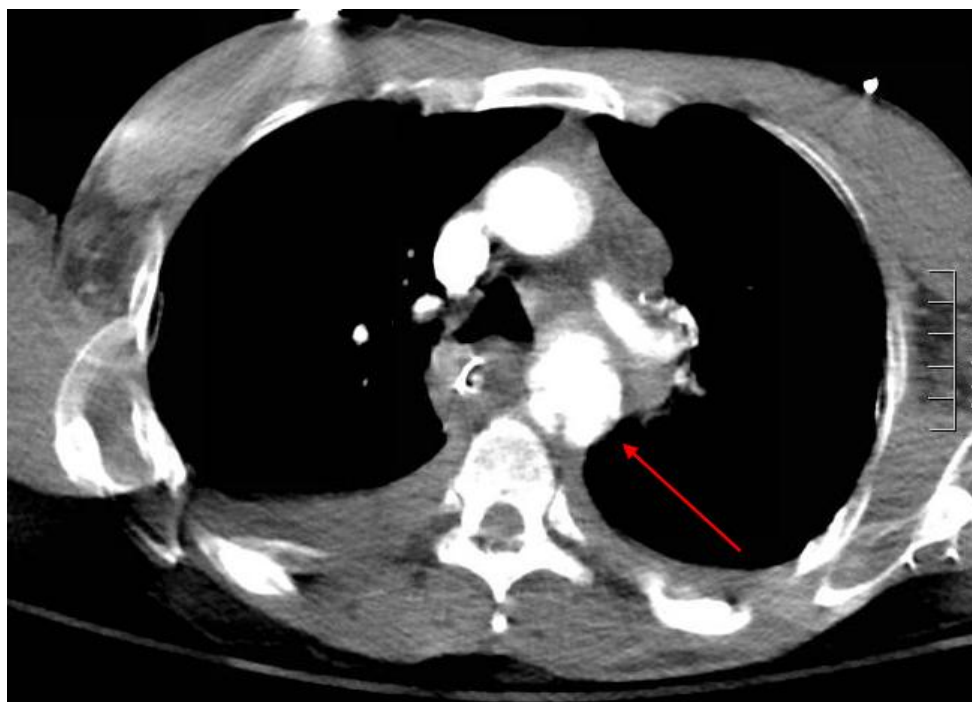Pleuralni izljev prisutan je u oko 50% traumatskih ozljeda prsnog koša i kod traume obično predstavlja hematotoraks. Klasičnom radiografijom hematotoraks tj. krv u pleuralnom prostoru prikazat će se kao homogena plošna sjena lateroulaznog toka i ne možemo je razlikovati od pleuralnog izljeva druge geneze. U ležećem položaju tekućina/krv se nakuplja straga u pleuralnom prostoru<sup>17</sup>.

Ozljede dušnika i bronha relativno su rijetke kao i ozljede jednjaka, a gotovo su uvijek povezane sa drugim torakalnim ozljedama. Uporabom CT-a, moguće je otkriti i najmanje ozljede traheobronhalnog stabla, koje uglavnom nisu vidljive na radiogramima. S druge strane, traume ili ozljede jednjaka u smislu perforacije se mogu potvrditi pasažom jednjaka na dijaskopskom uređaju upotrebom peroralnog vodotopivog jodnog kontrastnog sredstva koji ima osjetljivost oko 90%. Ozljede dijafragme javljaju se češće na lijevoj nego na desnoj strani i uvijek su udružene sa drugim ozljedama (pleuralni izljev, ozljeda plućnog parenhima, aorte, jetre, slezene itd.) što često otežava ranu dijagnozu na klasičnim radiogramima<sup>17</sup>.

Kardiovaskularne ozljede u prsištu su ozljede sa visokom stopom smrtnosti u bolesnika sa traumom prsnog koša. Postkontrastno CT snimanje može prikazati kontuziju srca,

hematopneumoperikard i aktivno arterijsko krvarenje. Ozljede aorte su rijetke ali su praćene visokim mortalitetom. Ruptura aorte dovodi do trenutne smrti u oko 85% slučajeva. Protokol snimanja kod sumnje na traumatsku ozljedu aorte obuhvaća nativno snimanje torakalne aorte radi jasnijeg prikaza intramuralnog hematoma, zatim snimanje cijele aorte uključujući izlazišta grana luka aorte i zdjelične arterije u ranoj arterijskoj fazi oko 20 sekundi po aplikaciji kontrastnog sredstva, a prema određenim smjernicama snimanje se može nadopuniti i snimanjem u aorte venskoj fazi oko 60 sekundi po aplikaciji kontrasta te uz upotrebu EKG-a.

Klasična radiografija prsnog koša ima vrlo ograničenu ulogu u otkrivanju ozljeda srca i vaskularnih struktura u medijastinumu, a niti jedan radiografski znak ili kombinacija znakova (prošireni medijastinum, abnormalna kontura aorte, pomak traheje na desno i.t.d.) nema dovoljnu osjetljivost ni specifičnost da bi potvrdili ili isključili ozljedu aorte. Iz svega navedenog možemo zaključiti da se CT nametnuo kao metoda izbora kod politraumatiziranih bolesnika sa sumnjom na ozljedu toraksa, poglavito prilikom ozljeda mekih tkiva i vaskularnih struktura u toraksu<sup>17</sup>.



Slika 10: Ruptura torakalne aorte, CT (Izvor: <https://jetem.org/traumatic-aortic-injury/>)

### 3.4 Abdomen i zdjelica

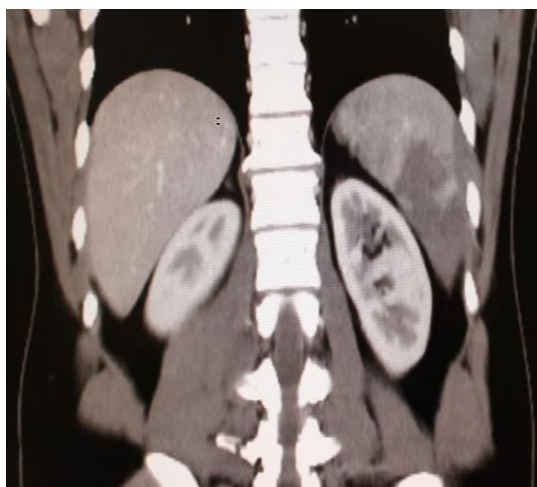Glavni čimbenik za smanjenje morbiditeta kod ozljeda abdomena i zdjelice je brza i točna dijagnoza. Po mehanizmu ozljede, traume abdomena i zdjelice mogu biti tupe ili prodorne. Tupe ozljede mnogo su češće a posljedica su kompresije ili deceleracije. Kompresijske ozljede rezultiraju traumatskim oštećenjem solidnih organa kao što su jetra, slezena, gušterača, bubrezi i nadbubrežne žlijezde, te rjeđe želuca, crijeva, mokraćnog mjehura te kostiju zdjelice<sup>20</sup>.

Klasična radiografija ima vrlo ograničenu ulogu u radiološkoj obradi traumatskih lezija solidnih organa u abdomenu i zdjelici, pri čemu može detektirati samo ozljede šupljih organa (želuca i crijeva) koje se očituju slobodnim zrakom u abdomenu, odnosno pneumoperitoneumom. Za ozljede solidnih organa klasična radiografija nije metoda izbora.

Najčešće korištene dijagnostičke metode kod traume solidnih abdominalnih organa su ultrazvučni i CT pregled. Ultrazvuk abdomena koristan je u početnoj procjeni hemodinamski nestabilnih bolesnika. Prednosti UTZ-a su što može otkriti velika krvarenja i opsežne ozljede solidnih organa, a pri tome ne koristi ionizirajuće zračenje, jeftin je i lako ponovljiv. FAST protokol je brzi ultrazvučni pregled abdomena i zdjelice s ciljem otkrivanja slobodne intraperitonealne tekućine, koja obično predstavlja krvarenje. Pregledavaju se četiri regije, a ukoliko je nalaz neodređen (npr. kod blažih oblika traume) ili sumnje na suptilnu traumu solidnih organa, potrebno je u daljnjoj obradi učiniti CT pregled. Kod takvih bolesnika, koji su hemodinamski stabilni, kompjuterizirana tomografija je sljedeća metoda radiološke obrade nakon inicijalnog UTZ pregleda. Protokol za CT snimanje kod sumnje na traumu solidnih organa u abdomenu i zdjelici uključuje upotrebu i.v. apliciranog kontrastnog sredstva, a obuhvaća područje od torakalne dijafragme do simfize. Snimanje se provodi u arterijskoj fazi 35 sekundi nakon aplikacije kontrasta te u venskoj fazi 60-80 sekundi nakon aplikacije kontrasta. Odabir protokola uvelike ovisi o sumnji na ozljedu određenog organa, te se prema određenoj sumnji može prilagođavati<sup>21</sup>.

Slezena je najčešće zahvaćen organ kod traume abdomena a radiološka obrada uključuje ultrazvučni pregled i/ili CT pregled uz primjenu kontrastnog sredstva prema gore spomenutom protokolu. Najčešće ozljede slezene su kontuzije i laceracije, subkapsularni hematomi te ruptуре

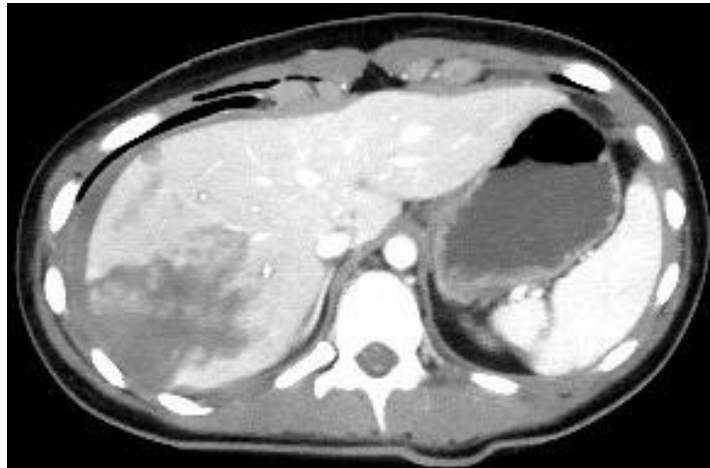
ili frakture parenhima slezene i često su udružene sa prijelomima donjih rebara. Kontuzije i laceracije će se na kontrastnom CT pregledu prikazati kao hipodenzna područja koja obuhvaćaju parenhim i šire se do kapsule, a ukoliko se laceracija širi cijelim presjekom kapsule, govorimo o frakturi slezene. Subkapsularni hematomi biti će prikazani kao subkapsularna polumjesečasta hipodenzna područja u odnosu na tkivo slezene. Najčešće korištena klasifikacija ozljeda solidnih organa u abdomenu (jetra, slezena, bubreg) je tzv. AAST (engl. American Association for the Surgery of Trauma) i dijeli se u pet stupnjeva, od kojih ozljede 4. i 5. stupnja ili one koje aktivno krvare zahtijevaju hitnu kiruršku intervenciju. Konzervativno liječenje je metoda je izbora kod izolirane ozljede slezene 1. do 3. stupnja, a pokazuje uspješnost od 95% kod djece i 70% kod odraslih. Ozljede nižeg stupnja zahtijevaju daljnji klinički i dijagnostički nadzor bolesnika, jer je odgođena ruptura slezene, jetre ili bubrega uvijek moguća komplikacija<sup>20,21</sup>.



Slika 11: Kontuzija slezene, CT (Izvor: arhiva ISSA, KBC Rijeka)

Traumatske ozljede parenhima jetre su česte. Klasifikacija ozljeda jetre na CT-u se također provodi prema AAST ljestvici, a kirurško liječenje potrebno je kod teških ozljeda 4. i 5. stupnja koje aktivno krvare. Najčešće se traumatske ozljede parenhima jetre liječe konzervativno. Kompjuterizirana tomografija pomaže nam odrediti prisutnost, lokaciju i opseg ozljeda. Na postkontrastnom CT-u parenhimske kontuzije i laceracije će se prikazati kao fokalna hipodenzna neoštro ograničena područja, a subkapsularni hematomi kao eliptične hipodenzne zone. Ukoliko postoji aktivno krverenje, isto će se najbolje prikazati u portovenskoj ili odgođenoj fazi kao

područje višeg denziteta i ona zahtijevaju aktivno kirurško liječenje. Kod bolesnika sa traumatskom ozljedom jetre nižeg stupnja (ASST od 1 do 3) preporučeno je konzervativno liječenje, uz preporuku daljnjeg UTZ praćenja i praćenja krvne slike. U slučaju pogoršanja (npr. povećanje opsega lezije jetre uočenoj na kontrolnom UTZ pregledu, pad Hb u laboratorijskim nalazima) preporučena je i ponovna CT obrada radi reevaluacije metode liječenja<sup>20,21</sup>.

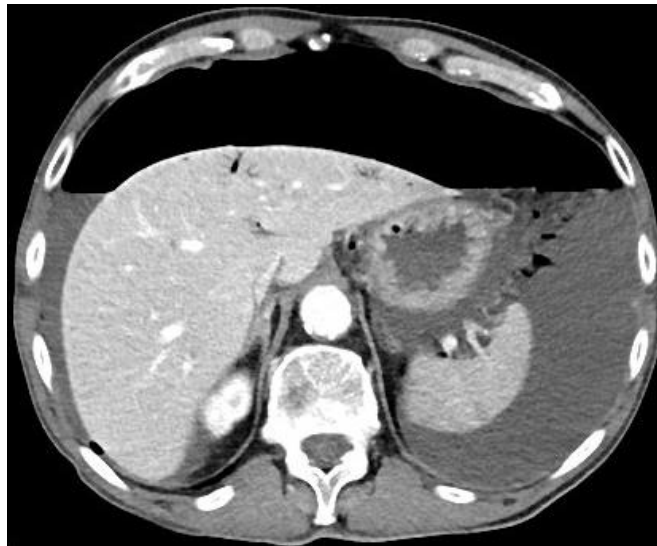

Slika 12: Kontuzija jetre i fraktura slezene, CT (Izvor: arhiva ISSA, KBC Rijeka)

Traumatske ozljede gušterače se javljaju rijetko, a u 90% slučajeva povezane su sa ozljedama ostalih organa u abdomenu (jetre, želuca, dvanaesnika i slezene). Najčešće ozljeđivani dio je trup gušterače što je posljedica kompresije gušterače uz kralježnicu. Kompjuterizirana tomografija uz primjenu kontrasta u arterijskoj i venskoj fazi je metoda izbora, a postavljanje dijagnoze nije jednostavno, ponajprije zbog nespecifičnih simptoma, osobito u prvim satima nakon traume. Ozljede gušterače uključuju kontuzije i laceracije, kompletnu transekciju ili rupturu. Klasifikacija traumatskih lezija gušterače se temelji na AAST ljestvici i također obuhvaća 5 stupnjeva ovisno o težini, a stupanj ozljede također ovisi o tome jesu li zahvaćeni pankreatični vodovi ili ne. U parenhimskoj fazi kontuzije gušterače će biti prikazane kao lokalizirana ili difuzna hipodenzna područja, a laceracije kao linearne hipodenzne zone unutar parenhima. Ako se ove ozlijede ne otkriju rano, može doći do daljnjih komplikacija kao što su apcesi, fistule ili sepsa.



Ozljede crijeva i mezenterija javljaju se u 3-7% politraumatiziranih bolesnika. Najčešće zahvaćeni segmenti su jejunum i ileum, a slijede ih debelo crijevo i dvanaesnik, dok su ozljede želuca rjeđe. Ozljede dvanaesnika obično zahvaćaju descendentni i horizontalni odsječak zbog izrazite blizine kralježnice. Hematomi dvanaesnika liječe se konzervativno, dok perforacija zahtjeva hitno operativno liječenje. Najčešće ozljede dvanaesnika, jejunuma i ileuma su perforacije. Kada govorimo o perforaciji debelog crijeva one su rjeđe, a najčešće zahvaćaju poprečno debelo crijevo i sigmoidni kolon. U otkrivanju perforacija crijeva ponovno je kompjuterizirana tomografija slikovna metoda izbora. Ukoliko se radi o ozljedi krvnih žila mezenterija (rupturi/transekciji), koja se prezentira na CT-u kao nakupljanje odnosno ektravazacija kontrastnog sredstva u mezenteriju, tada je potrebno hitno kirurško ili intervencijsko radiološko liječenje (npr. embolizacija na mjestu krvarenja).



Slika 13: Pneumoperitoneum, slobodna tekućina u trbušnoj šupljini, CT (Izvor: arhiva ISSA, KBC Rijeka)

Ozljede bubrega relativno su česte a obično su posljedica deceleracijske sile ili izravnog udara. Oko 80% ozljeda čine kontuzije i laceracije koje prolaze spontano, bez komplikacija. Klasifikacija ozljeda bubrega provodi se prema AAST ljestvici i prema težini ozljede je podijeljena u 5 stupnjeva ovisno o dubini ozljede parenhima te prisutnosti oštećenja ekskrecijskog sustava. Na CT-u će kontuzija bubrega biti prikazana kao fokalno ili difuzno

hipodenzno područje neoštrih granica, a laceracija kao linearna ili klinasta hipodenzna zona unutar parenhima. Javljaju se subkapsularni i perirenalni hematomi kao i ozljede bubrežnih arterija. Ozljeda glavne bubrežne arterije zahtjeva hitnu intervenciju zbog brzog gubitka bubrežne funkcije, a na CT pregledu se očituje hiperdenznim područjem na mjestu ozljede u arterijskoj, venskoj i odgođenoj fazi snimanja koja označava ekstravazaciju kontrasta.

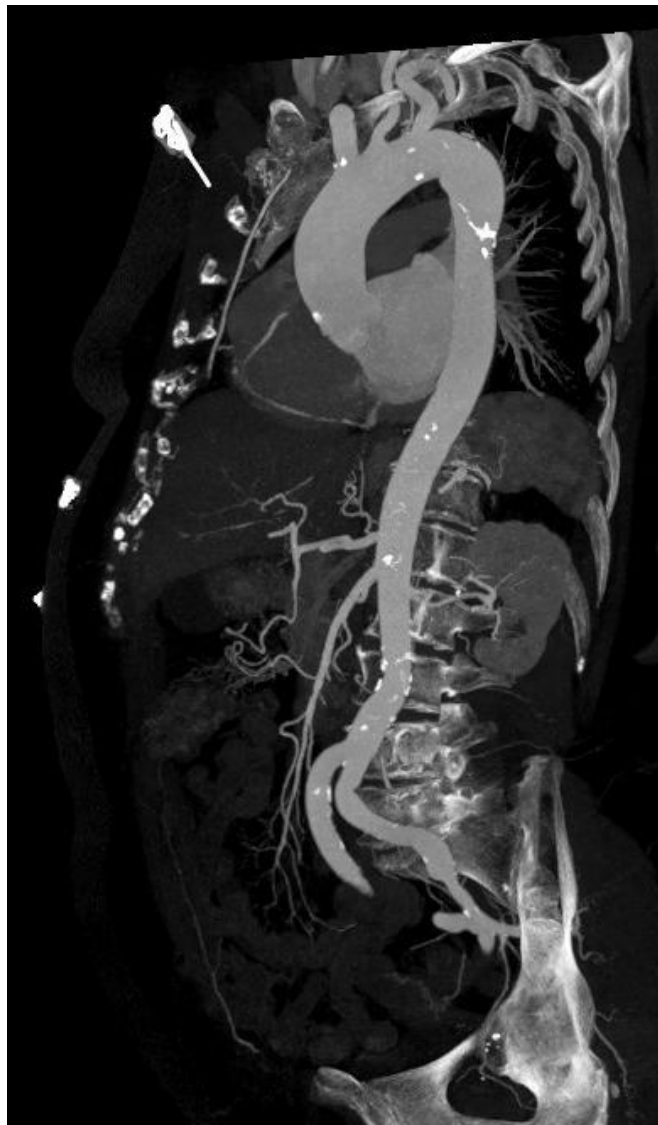Ozljede nadbubrežne žlijezde su rijetke, a često su povezane sa drugim ozljedama prsne i trbušne šupljine. Na CT-u se najčešće prikazuju kao hematomi okruglog oblika koji nastaju u središtu žlijezde<sup>20,21</sup>.

Ozljede mokraćnog mjehura obično su povezane sa stabilnim i nestabilnim prijelomima zdjelice te sa drugim ozljedama abdominalnih i zdjeličnih organa. Kontuzija mokraćnog mjehura rezultat će pojavom hematoma i hematurije. Ekstraperitonealne rupture su najčešće (80-90%) a posljedica su izravne ozljede koštanim fragmentom nakon prijeloma zdjelice i najčešće se liječe konzervativno, dok su intraperitonealne rupture rjeđe (10-20%) obično posljedica rastezanja prethodno punog mokraćnog mjehura i liječe se kirurški.

U radiološkoj obradi koristi se retrogradna cistografija (aplikacija vodotopivog kontrastnog sredstva pomoću urinarnog katetera) uz istovremeno snimanje na dijaskopskom aparatu. Isto se može uočiti i na postkontrastnom CT pregledu u odgođenoj fazi, 10 min po aplikaciji kontrasta<sup>20,21</sup>.

Ozljede abdominalne aorte javljaju se rjeđe nego ozljede torakalne aorte, ali također predstavljaju životnu opasnost i imaju visoku smrtnost (80%-90%). Vrijeme proteklo od ozljede i početka liječenja je glavni čimbenik pozitivnog ishoda stoga je snimanje potrebno izvesti u što kraćem roku. Kao i kod svih drugih regija, ozljede mogu biti uzrokovane tupom ili prodornom traumom. Traumatske ozljede aorte se mogu prikazati kao jedan od sljedeća četiri entiteta: tip 1 - razdor intime (disekcija), tip 2 – intramuralni hematom, tip 3 – pseudoaneurizma i tip 4 - ruptura. Kod teških prijeloma zdjelice, arterijsko krvarenje obično je uzrokovano ozljedom unutarnjih grana zdjeličnih arterija. Ozljede arterija mogu se prikazati na UTZ pregledu ukoliko se prezentiraju retroperitonealnim ili intraperitonealnim hematomom, međutim CT angiografija se dokazala kao metoda je izbora zbog veće specifičnosti i senzitivnosti i zbog mogućnosti izrade multiplanarnih rekonstrukcija koje olakšavaju kirurzima i intervencijskim radiolozima

anatomsku orijentaciju u slučaju potrebe za hitnim intervencijskim zahvatom<sup>23</sup>. Protokol snimanja kod sumnje na rupturu abdominalne aorte obavezno uključuje nativno snimanje torakalne aorte, zatim snimanje cijele aorte uključujući grane luka aorte i zdjelične arterije u ranoj arterijskoj fazi oko 20 s po aplikaciji kontrasta, te ovisno o ustanovi i snimanje cijele aorte u venskoj fazi oko 60 sekundi po aplikaciji kontrasta uz EKG sinkronizaciju. Kod sumnje na traumatsku ozljedu abdominalne aorte, raspon skeniranja ne smije biti ograničen samo na abdominalnu aortu iz razloga što je potrebna procjena opsega ozljede kako bi se moglo planirati daljnje kirurško ili intervencijsko radiološko liječenje.

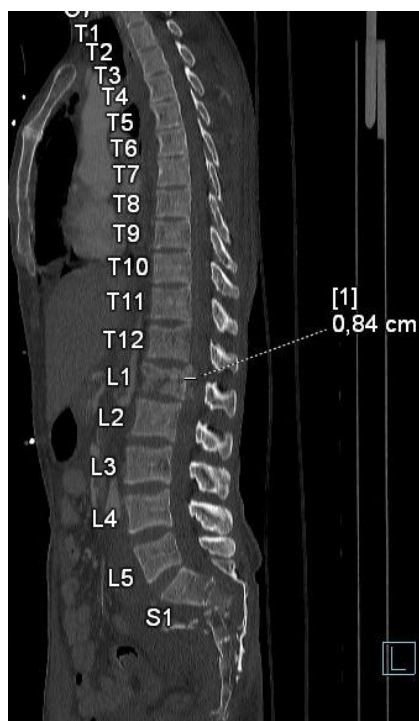

Slika 14. CT aortografija (Izvor: arhiva ISSA, KBC Rijeka)

### 3.5. Aksijalni skelet i ekstremiteti

Trauma kralježnice se može otkriti na radiogramima koje snimamo u AP i LL položaju. Kada postoji sumnja na pridruženo retroperitonealno krvarenje, CT je metoda izbora. Ukoliko postoji pridruženi neurološki deficit potrebno je provesti snimanje magnetskom rezonancijom zbog analize spinalnog kanala odnosno leđne moždine.

Ozljede koštanog obruča zdjelice kao i kod drugih regija su posljedica prometnih nesreća i padova sa visine, a mogu se podijeliti na stabilne i nestabilne prijelome. Nestabilni prijelomi posljedica su djelovanja znatno jačih sila na područje zdjelice i takvi bolesnici često su hemodinamski nestabilni, dok su stabilni prijelomi obično posljedice padova i zahvaćaju najčešće jednu zdjeličnu kost. Radiološka obrada traume u području zdjelice uključuje AP radiograme zdjelice koji mogu otkriti većinu ozljeda, deformitete i asimetriju kostiju zdjeličnog prstena, dok se snimanje na CT-u provodi kada imamo nestabilne prijelome zdjeličnog prstena i kada postoji sumnja na pridruženo retroperitonealno i intraperitonealno krvarenje<sup>25</sup>.



Slika 15: Burst fraktura lumbosakralne kralježnice i distrakcijska fraktura sakruma s pomakom, ulomaka, CT (Izvor: arhiva ISSA, KBC Rijeka)

Svaku politraumu prati jedan ili više prijeloma ekstremiteta. Dijagnoza započinje kliničkim pregledom, nakon što su sanirane po život opasne ozljede uneserećenog bolesnika. Vrijeme koje je proteklo od nastanka prijeloma govori nam i o mogućem nastanku većih komplikacija. Kliničkim pregledom pacijenta moguće je utvrditi otekline, deformacije ili patološku pokretljivost, a dijagnozu dokazujemo na radiogramima. Ozljede zglobova, mišića, tetiva i ligamenata nisu životno ugrožavajuće, ali je vrlo važna njihova rana dijagnoza, kako bi ti dijelovi tijela bili potpuno funkcionalni po provedenom liječenju<sup>2</sup>.

Radiološka metoda izbora su klasični AP i LL radiogrami kralježnice i ekstremiteta, a nerijetko su potrebne i modificirane snimke, najčešće kada su prisutni intraartikularni prijelomi, ili multifragmentarne frakture ekstremiteta kod imobiliziranih bolesnika. Važno je ne izostaviti susjedne zglobove na radiogramima kako bi isključili prateće dislokacije. Kod složenih i teških prijeloma CT daje izvrstan prikaz fraktura i položaja koštanih ulomaka, a CT angiografija nam otkriva perifernu vaskularnu patologiju ukoliko postoji sumnja na traumatsku ozljedu krvne žile.

Jedina indikacija za MR pregled aksijalnog skeleta je nagli nastup neurološkog deficita kao posljedica traume kralježničnog kanala i medule. Što se tiče procjene koštanih struktura ekstremiteta, dovoljne metode su klasična radiografija i/ili CT. MR nije metoda izbora za brzu procjenu frakture ekstremiteta. Ipak, MR je metoda izbora za prikaz ozljeda ligamenata, tetiva i mišića ali obzirom da te ozljede nisu životno ugrožavajuće, MR ekstremiteta se ne izvodi u hitnoći, već naknadno po sanaciji životno ugrožavajućih ozljeda<sup>23</sup>. Osim toga, MR pregledi zahtijevaju snimanje u mirnom položaju kroz duži vremenski period, što politraumatizirani bolesnik najčešće teško podnosi obzirom na prateće bolove<sup>23</sup>.

#### **4. Uloga radiološkog tehnologa pri zbrinjavanju politraumatiziranog bolesnika**

Dijagnostička obrada politraume je odgovoran posao koji zahtjeva brzinu, velik stupanj stručnosti i dobru organizaciju. Postupak dijagnostike koji izvodi radiološki tehnolog se može podijeliti u dva pristupa. Prvi koji obuhvaća klasičnu radiografiju gdje radiološki tehnolog mora znati kako izvesti standardne i modificirane snimke skeleta, ponajprije iz razloga što su politraumatizirani bolesnici smanjene pokretljivosti ili nepokretni. Cilj je postizanje što kvalitetnije dijagnostičke vrijednosti radiograma, a da pri tome ne nanese dodatnu traumu bolesniku.

Drugi dijagnostički postupak se izvodi kod politraume težeg stupnja i u slučajevima hemodinamski nestabilnih pacijenata, a obuhvaća tehnike slojevnog snimanja poput kompjuterizirane tomografije i rijeđe magnetske rezonancije. Kod politraumatiziranih bolesnika otežavajući faktor predstavljaju imobilizacijske udlage ili bilo koja druga pomagala i uređaji koji uzrokuju artefakte na snimci te pri tome smanjuju njezinu dijagnostičku vrijednost (npr. monitori, respirator, metalne kopče za imobilizaciju na dasci i.t.d.). Cilj je ukloniti te uređaje iz polja snimanja ukoliko je to izvedivo.

Neovisno o vrsti pregleda, svaka dijagnostička pretraga započinje zaprimanjem uputnice za izvođenje određene pretrage. Uputnica sadržava osnovne informacije o bolesniku (ime i prezime i dob) te uputnu dijagnozu i kliničko pitanje temeljem kojih se odlučuje o regijama od interesa koje će biti obuhvaćene snimanjem. Ovisno o indikaciji i uputama liječnika, na uputnici mora biti navedena i vrsta željene slikovne metode, a o vrsti i opsegu pretrage koju će radiološki tehnolog izvesti odlučuje liječnik specijalist radiologije.

U skladu s navedenim, radiološki tehnolog priprema dijagnostiku odnosno uređaj na kojem će se vršiti snimanje. Kod oba spomenuta pristupa radiološki tehnolog se mora pridržavati pravila struke prilikom postupanja sa politraumatiziranim bolesnikom.

Kada se izvodi pretraga koja zahtijeva primjenu kontrasta, radiološki tehnolog mora pripremiti automatsku štrcaljku za primjenu kontrasta kao i imobilizacijsko remenje te

odgovarajuće podloške za imobilizaciju bolesnika prilikom snimanja. Prije spajanja venskog puta na automatsku štrcaljku provjerava se njegova prohodnost te podatak o alergijskoj dijatezi bolesnika. Neovisno o alergijskoj dijatezi, anti-alergijska terapija mora biti lako dostupna i na vidljivom mjestu u snimaoni za slučaj nastupa alergijske reakcije po aplikaciji kontrastnog sredstva, a radiološki tehnolog mora biti obučen za pružanje osnovne prve pomoći (engl. Basic Life support -BLS).

Osim toga, radiološki tehnolog mora usko surađivati i jasno komunicirati sa ostalim članovima zdravstvenog tima kako bi im mogao sugerirati koje radnje trebaju poduzeti u snimaoni prilikom pripreme bolesnika za snimanje, a kako bi se pregled izveo u što kraćem roku i kako ne bi došlo do eventualne potrebe za ponavljanjem pregleda te daljnje ugroze bolesnika. Ne smijemo zaboraviti da je cilj rada sa politraumatiziranim bolesnicima što brže i točnije provođenje dijagnostičke pretrage a da pri tome ne imamo na umu postupanje prema pravilima struke kako se bolesnika ne bi dodatno ugrozilo.



## 5. Zaključak

Zbrinjavanje politraumatiziranog bolesnika je odgovoran posao, a radiološka dijagnostika je neizostavan korak u pravilnom i pravovremenom liječenju ali i daljnjem praćenju politraumatiziranih bolesnika. Radiološka dijagnostička obrada politraumatiziranog bolesnika obuhvaća sljedeće slikovne metode: klasična radiografija, ultrazvuk i kompjuterizirana tomografija a rjeđe i magnetska rezonancija. Spomenute metode omogućuju točnu i nadasve detaljnu procjenu opsega ozljeda. Svaka od ovih metoda ima svoje prednosti i nedostatke koji ukratko navedeni u ovom preglednom radu. WBCT je pokazao veću dijagnostičku točnost i osjetljivost u detekciji ozljeda organa u odnosu na klasičnu radiografiju, unatoč većoj dozi zračenja. Odluka o provođenju snimanja cijelog tijela na CT-u se temelji na kliničkoj procjeni težine ozljede u prvoj fazi zbrinjavanja politraumatiziranog bolesnika u hitnom prijemu, a provodi se kod bolesnika sa višestrukim i životno ugrožavajućim ozljedama. Zadnjih godina smo svjedoci novije objavljenih studija koje imaju cilj jasnije definirati indikacije za WBCT pregled kod politraumatiziranih bolesnika, iako je zbog različitog opsega i vrste ozljeda protokol snimanja često podložan promjenama.

Uloga radiološkog tehnologa je omogućiti radiologu i ostalim kliničarima što kvalitetniju dijagnostičku informaciju u što kraćem vremenskom roku, a dobra organizacija, poznavanje protokola snimanja i postupanje prema pravilima struke od presudne su važnosti. U budućnosti će sve veći napredak u konstrukciji dijagnostičkih uređaja te razvoj novih protokola snimanja kao i edukacija medicinskog osoblja omogućiti da liječenje bolesnika započne što ranije, a da se pri tome rizik za bolesnika dodatno smanji.

## 6. Literatura

1. Lovrić Z. Traumatologija, Školska knjiga, Zagreb, 2008 str: 64-78
2. Gržalja N, Marinović M, Štiglic D, Saftić I, Primc D, Oštrić M, et al. Zbrinjavanje politraume, Medicina Fluminensis, 2013;49 br.4, Dostupno na: <https://hrcak.srce.hr/112537>
3. [http://www.surgicalcriticalcare.net/Resources/injury\\_severity\\_scoring.pdf](http://www.surgicalcriticalcare.net/Resources/injury_severity_scoring.pdf)
4. Çorbacioğlu S.K, Aksel G. Whole body computed tomography in multi trauma patient. Turk J Emerg Med. 2018; 18(4) Dostupno na: <https://www.sciencedirect.com/science/article/pii/S2452247318302474?via%3Dihub>
5. Botz B, Bickle I, et al. Focused Assessment with Sonography for Trauma (FAST) scan. Dostupno na: <https://radiopaedia.org/articles/focussed-assessment-with-sonography-for-trauma-fast-scan?lang=us>
6. Markić D, Mozetić V, Hauser G, Jakljević T, Tomulić V, Zeidler F. Ultrazvučna procjena tupe traume abdomena: "fast-protokol". 2003 Pregledni rad. Dostupno na: <https://repository.medri.uniri.hr/islandora/object/medri%3A1283/datastream/FILE0/view>
7. Hebrang A, Klarić-Čustović R. Radiologija: treće obnovljeno i dopunjeno izdanje, Medicinska naklada, Zagreb, 2007
8. Treskes K, Saltzherr P.T, Luitse K.S.J, Beenen M.F.L, Goslings C.J. Indications for total-body computed tomography in blunt trauma patients: a systematic review, Eur J Trauma Emerg Surg 2017; 43:35–42
9. Hsiao H.K, Dinh M.M, McNamara P.K, Bein J.K, Roncal S, Saade C, et al. Whole body computed tomography in the initial assessment of trauma patients: Is there optimal criteria for patient selection?. Emergency Medicine Australasia. 2014; 25, 182-191. Dostupno na: <https://onlinelibrary.wiley.com/doi/abs/10.1111/1742-6723.12041>
10. Knipe H, Erb T, et al. CT polytrauma (approach). Dostupno na: <https://radiopaedia.org/articles/ct-polytrauma-approach>
11. Kusel K, Jones J, et al. CT polytrauma (technique). Dostupno na: <https://radiopaedia.org/articles/ct-polytrauma-technique>
12. Osborn A.G. Brain imaging, pathology, and anatomy, Philadelphia, Elsevier. 2018.

13. Marinček B, Dondelinger F.R. Emergency Radiology – Imaging and intervention, Imaging of Head Injuries; 2007; str: 99-123
14. Gavrančić A, Šimić H, Škoro I, Stanković B, Rotim K, Kolić Z. Subarahnoidalno krvarenje, Medicina fluminensis, 2011; 2, 143-156. Dostupno na: <https://repository.medri.uniri.hr/islandora/object/medri:987>
15. Marinček B, Dondelinger F.R. Emergency Radiology – Imaging and intervention, Imaging of Spinal Injuries; 2007; str: 141-153
16. Maher G.C, Lin C.C, Verhagen P.A, Goergen S, Michaleff A.Z. Canadian C-spine rule and the National Emergency X-Radiography Utilization Study (NEXUS) for detecting clinically important cervical spine injury following blunt trauma. Cochrane Database of Systematic Reviews. 2018 Dostupno na: <https://www.cochranelibrary.com/cdsr/doi/10.1002/14651858.CD012989/full>
17. Marinček B, Dondelinger F.R, Emergency Radiology – Imaging and intervention, Imaging of Thoracic Injuries; 2007; str: 155-176
18. Schueller G, Scaglione M, Linsenmaier U, Schueller-Weidekamm C, Andreoli C, De Vargas Macciucca M, Gualdi G. The key role of the radiologist in the management of polytrauma patients: indications for MDCT imaging in emergency radiology, La radiologia medica. 2015; 120, 641-654. Dostupno na: <https://pubmed.ncbi.nlm.nih.gov/25634793/>
19. Balija S, Curman D, Čoralić S, Grba-Bujević M, Keranović A, Krapinec S, et al. Škola hitne medicine 2. za medicinske sestre i tehničare, Trauma, Zagreb, Hrvatsko sestričko društvo hitne medicine. 2015 Dostupno na: [https://www.researchgate.net/publication/334611810\\_SKOLA\\_HITNE\\_MEDICINE\\_2\\_za\\_medicinske\\_sestre\\_i\\_medicinske\\_tehnicare\\_TRAUMA](https://www.researchgate.net/publication/334611810_SKOLA_HITNE_MEDICINE_2_za_medicinske_sestre_i_medicinske_tehnicare_TRAUMA)
20. Marinček B, Dondelinger F.R. Emergency Radiology – Imaging and intervention, Imaging of Abdominal and Pelvic Injuries; 2007; str:189-201
21. Božić A, Bošković M, Tripalo Batoš A, Župančić B. Radiološke metode u dijagnostici tupe traume abdomena dječje dobi, Acta Med Croatica. 2018; 72, 333-344. Dostupno na: <https://hrcak.srce.hr/208542>
22. Marinček B, Dondelinger F.R. Emergency Radiology – Imaging and intervention of Large Arterial Trauma; 2007; str: 205-220

23. Hrabak M, Štern Padovan R. CT-angiografija i MR-angiografija – neinvazivne radiološke metode prikaza patoloških promjena krvnih žila, Medix. 2009;15 (80/81), str.64-67.  
Dostupno na: <https://hrcak.srce.hr/68673>
24. Kalra KM, Saini S, Rubin GD. MDCT From protocols to practice. Milano: Springer, 2008; str:25-30
25. Đurđević D. Ozljede zdjelice-izbor i metode liječenja, Fizikalna i rehabilitacijska medicina. 2016; 28 (1-2) Dostupno na: <https://hrcak.srce.hr/163397>

## **7. Prilozi**

Prilog A:

### **Tablice:**

Tablica 1: Glasgow koma skala

### **Slike:**

Slika 1: Četiri regije pregleda

Slika 2: WBCT - artefakti uslijed spuštenih ruku na snimci

Slika 3: SAH, SDH, subfalcina hernijacija mozga, CT

Slike 4 i 5: Difuzna ozljeda aksona, MR

Slike 6 i 7: Disekcija vertebralne arterije, CTA

Slika 8: Fraktura torakalne kralježnice, CT

Slika 9: Pneumotoraks, pneumomedijastinum i kontuzije plućnog parenhima, CT

Slika 10: Ruptura torakalne aorte, CT

Slika 11: Kontuzija slezene, CT

Slika 12: Kontuzija jetre i fraktura slezene, CT

Slika 13: Pneumoperitoneum, slobodna tekućina u trbušnoj šupljini, CT

Slika 14: CT aortografija

Slika 15: Burst fraktura lumbosakralne kralježnice i distrakcijska fraktura sakruma s pomakom ulomaka, CT

## **8. Životopis**

Rođena sam 9. lipnja 1997. godine u Našicama. Pohađala sam osnovnu školu Ivane Brlić Mažuranić u Orahovici, a nakon toga Opću Gimnaziju. Radiološku tehnologiju sam upisala 2017. godine na Fakultetu zdravstvenih studija u Rijeci.