

KOMPJUTERIZIRANA TOMOGRAFIJA PLUĆNIH ARTERIJA KOD SUMNJE NA TROMBOEMBOLIJU

Kresnik, Karla

Undergraduate thesis / Završni rad

2020

Degree Grantor / Ustanova koja je dodijelila akademski / stručni stupanj: **University of Rijeka, Faculty of Health Studies / Sveučilište u Rijeci, Fakultet zdravstvenih studija u Rijeci**

Permanent link / Trajna poveznica: <https://um.nsk.hr/um:nbn:hr:184:213585>

Rights / Prava: [In copyright](#) / [Zaštićeno autorskim pravom.](#)

Download date / Datum preuzimanja: **2025-03-13**

Repository / Repozitorij:

[Repository of the University of Rijeka, Faculty of Health Studies - FHSRI Repository](#)



SVEUČILIŠTE U RIJECI
FAKULTET ZDRAVSTVENIH STUDIJA
PREDDIPLOMSKI STRUČNI STUDIJ RADIOLOŠKE TEHNOLOGIJE

Karla Kresnik

KOMPJUTERIZIRANA TOMOGRAFIJA PLUĆNIH ARTERIJA KOD SUMNJE NA
TROMBOEMBOLIJU

Završni rad

Rijeka, 2020.

UNIVERSITY OF RIJEKA
FACULTY OF HEALTH STUDIES
GRADUATE UNIVERSITY STUDY OF RADIOLOGIC TECHNOLOGY

Karla Kresnik

COMPUTED TOMOGRAPHY OF THE PULMONARY ARTERIES IN SUSPECTED
THROMBOEMBOLISM

Final work

Rijeka, 2020.

Mentor rada: izv.prof.dr.sc.Melita Kukuljan, dr. med.

Završni rad obranjen je dana _____ u/na _____,

pred povjerenstvom u sastavu:

1. _____

2. _____

3. _____

Sadržaj

1. UVOD I PREGLED PODRUČJA ISTRAŽIVANJA	1
1.1. Anatomija Pluća	1
1.2. Makroskopski izgled pluća	2
1.2.1. Podjela pluća na režnjeve i fisure	3
1.2.2. Plućni segmenti.....	3
1.2.3. Plućni režnjići i plućni acinusi.....	6
1.3. Bronhalno stablo	6
1.4. Topografija pluća.....	7
1.5. Krvne žile pluća.....	9
1.6. Limfne žile i živci pluća	10
1.7. Plućna tromboembolija	11
1.7.1. Patofiziologija plućne tromboembolije	12
1.7.2. Klinička slika	13
1.7.3. Dijagnostički postupak	14
1.7.4. Liječenje	21
2. CILJEVI ISTRAŽIVANJA	22
3. ISPITANICI I METODE	23
3.1. Ispitanici.....	23
3.2. Metode.....	23
4. REZULTATI	27
5. RASPRAVA.....	33
6. ZAKLJUČCI	36
7. SAŽETAK.....	37
8. SUMMARY.....	38
9. LITERATURA	39
10. PRILOG A: Popis ilustracija	42
Slike.....	42
Grafovi.....	42
12. KRATKI ŽIVOTOPIS PRISTUPNIKA.....	43

1. UVOD I PREGLED PODRUČJA ISTRAŽIVANJA

1.1. Anatomija Pluća

Pluća (lat. pulmones) jesu najveći ogran dišnog sustava. Sastoje se od dva plućna krila (lat. pulmo dexter et sinister) koja su smještena u pobočnim dijelovima prsne šupljine. Nisu potpuno simetrična već se razlikuju u broju režnjeva te izgledu prednjeg ruba. Pleura je serozna opna koja obavija oba plućna krila. Porebnica (lat. pleura parietalis) s unutarnje strane prekriva stijenku prsne šupljine, na kojoj razlikujemo četiri dijela površine: pleura costalis, pleura mediastinalis, pleura diaphragmatica i capula pleurae. Drugi list čini poplućnica (lat. pleura viscelaris) koja oblaže cijelu površinu, osim hilusa. Oba lista povezana su mezenterijem odnosno duplikaturom serozne opne. Između seroznih opni smješten je kapilarni procjep, cavum pleurae, obogaćen s malo serozne tekućine. Njegova je uloga da pri disanju omogući klizanje viscelarne pleure po parijetalnoj. Na rubovima pluća nalaze se sinusi, mjesta na kojima jedan dio pleure prelazi u drugi. Recessus costomediastinalis uz prednji rub pluća te recessus costodiaphragmaticus koji je od velikog značaja jer se pri inspiriju donji rub pluća spušta u njega, dok se pri ekspiriju povlači nagore što možemo utvrditi perkusijom. (1,2)

Disanje kao vitalna funkcija opisuje proces u kojem dolazi do naizmjenične kontrakcije i relaksacije dišnih mišića, a strujanje zraka iz atmosfere u pluća omogućuje promjena tlakova unutar dišnog sustava. Na taj se način događa izmjena kisika i ugljikova dioksida između alveolarnog zraka i krvi u plućnim kapilarama.(2)

Boja površine pluća mijenja se kroz godine, a uzrok tome jest nakupljanje ugljene prašine ispod poplućnice. Pa tako djeca imaju blijedoružičastu površinu pluća, dok u odraslih nalazimo bijedoplavičastu, koja može prerasti u izrazito tamnu boju.(3)

1.2. Makroskopski izgled pluća

Pluća svojim oblikom najbliže odgovaraju polovici uzdužno postavljenog stošca. Shodno tome razlikujemo konkavnu bazu, koju čini donji širi dio, zatim gornji uži dio te tri površine i tri ruba.(1)

Lat. *facies diaphragmatica* pripisujemo bazi pluća koja je polukružnog oblika zbog anatomskeg smještaja nad ošitom. Lat. *facies costalis* koja je ujedno i najveća površina tvori anteolateralnu, lateralnu i posterolateralnu vanjsku stranu pluća. Konveksitet pripisujemo tome što slijedi unutarnju stranu grudne stijenke koja je u doticaju s rebrima. Medijastinalna površina ili lat. *facies mediastinalis* je poput trokutaste plohe polovice stošca smještene medijalno, priliježe uz organe sredoprsja. Ima veći prednji dio (lat. *pars mediastinalis*) koji je u dodiru s mediastinumom i manji koji je u doticaju s kralježnicom (*pars vertebralis*). (2)

U središtu medijastinalne površine pluća smješten je hilum pulmonis. Plućni ulaz i izlaz za strukture kao što su: glavni bronhi, pulmonalna arterija, bronhijalne grane hranidbenog optoka, zatim pulmonalne vene, živci i limfne žile. Sve ove strukture jednim imenom nazivaju se plućnim korijenom ili lat. *radix pulmonis*, koji je opisan poput debelog svežnja. Razmještaj velikih žila i bronha u desnom hilusu smješta bronh na najviši položaj, dok je ispod njega arteria pulmonalis, ispod koje se nalaze *venae pulmones*. U lijevome pluću korijenu gore je smještena arteria pulmonalis, ispod nje nalazi se bronh, a najniže se kao i u desnome plućnom korijenu nalaze *venae pulmones*. Bitno je naglasiti da hilus nije prekriven pleurom. (4)

Tanak i oštar rub opisuje donji rub pluća ili lat. *margo inferior* koji odijeljuje kostalnu od dijafragmalne površine. Stoga je smješten u prostorni kut između grudne stijenke i ošita. Stražnji rub ili lat. *margo posterior* nalazi se na mjestu gdje se kostalna površina nastavlja u medijastinalnu. Prednji rub (lat. *margo anterior*) također odvaja kostalnu od medijastinalne površine spuštajući se od apeksa pluća prema bazi pluća.(1,3)

1.2.1. Podjela pluća na režnjeve i fissure

Lijevo pluće sastoji se od dva režnja: lat. lobus superior i lat. lobus inferior pulmonis sinistri. Gornji od donjeg režnja razdvaja brazda lat. fissura obliqua, koja strmo započinje od straga i gore, a završava dolje i naprijed. Površina gornjeg režnja je u dodiru s gornjim djelom torakalnog zida, koji obuhvaća apex pulmonis zatim margo anterior kao i većinu površine facies costalis i facies mediastinalis. Donji dio režnja dodiruje stražnji i donji dio zida kojega čine basis pulmonis, facies costalis te margo posterior. Orijentacija pukotine u lijevom kao i u desnom režnju određuje mjesto slušanja zvukova iz pluća.(3,4)

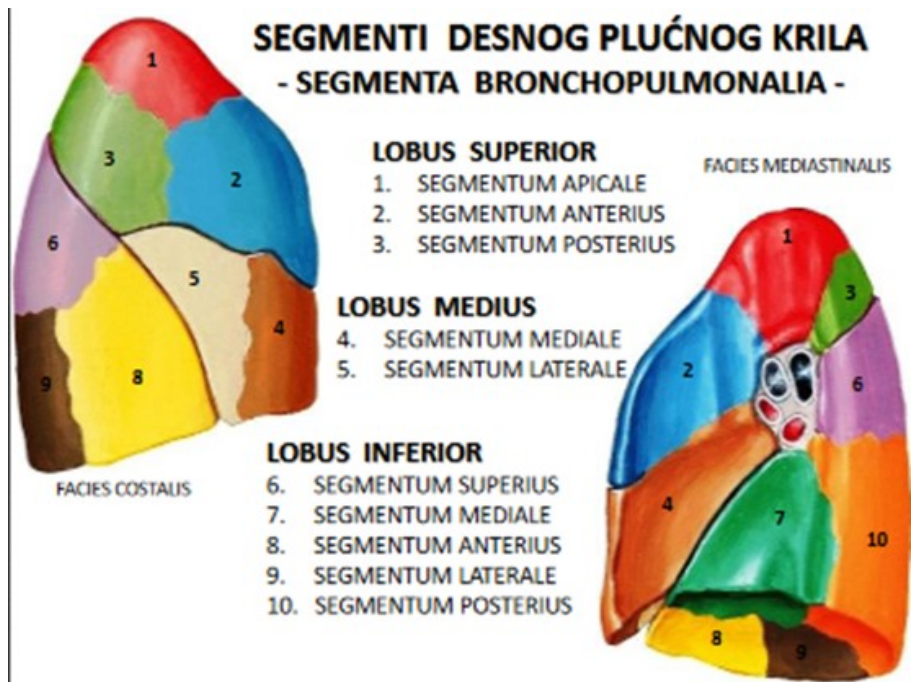
Desno pluće sastavljeno je od tri režnja: lat. lobus superior pulmonis ili gornji režanj, lobus medius pulmonis ili srednji režanj i lobus inferior pulmonis odnosno donji režanj. Vodoravna brazda fissura horizontalis prisutna je samo u desnom pluću, razdvaja gornji od srednjeg plućnog režnja, a proteže se od kosog procjepa u aksilarnoj liniji prema prednjem rubu pluća i završava u ravnini četvrtog završetka sternalne hrskavice. Kosa brazda ili fissura obliqua također je prisutna kao i u lijevom pluću, ovdje ima izgled kao manja vertikalna pukotina, koja razdvaja donji režanj od ostala dva režnja. (1,3,4)

1.2.2. Plućni segmenti

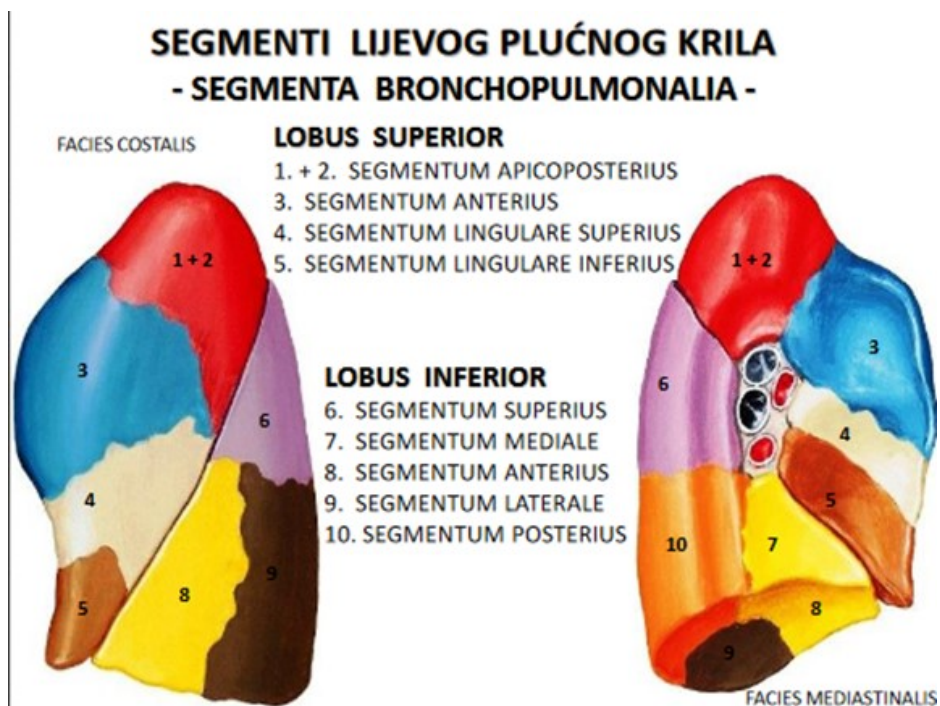
Plućni segment (lat. segmenta bronchopulmonalia) predstavlja dio parenhima pluća, koji se može izolirati i ukloniti bez utjecaja na susjedna područja. Gotovo u svakom režnju ima piramidalan oblik s vrhom okrenutim prema plućnom hilusu i bazom prema površini pluća te takav raspored pojedinom segmentu daje nepromjeniv oblik i položaj. Bronhopulmonalni segment uključuje bronchus segmentalis, koji je ogranak lobarnog bronha i arteriu segmentalis, koja je ogranak lobarne plućne arterije. Plućne vene prolaze međusegmentalno, odnosno između i oko ruba segmenata. Razlika u broju segmenata prisutna je u oba plućna krila. U gornjem desnom režnju brojimo tri segmenta, segmentum apicale tvori apex pulmonis (S I), koji je dugačak 1–2 cm i seže donjim rubom do drugog rebra, segmentum posterius (S II) nalazi se dorzalno od apikalnog segmenta te je smješten uz fissuru obliquu, prednji segment ili segmentum anterius (S III) smješten je u prednjem dijelu gornjeg režnja desnog pluća, a

lokaliziran je u razini između drugog i četvrtog rebra. Srednji plućni režanj je podijeljen na dva segmenta. Bočni segment ili lat. segmentum laterale (S IV), a smješten je na stražnjem dijelu srednjeg reznja i pripada prostoru između četvrtog i šestog rebra. Drugi segment srednjeg plućnog reznja je medijalni segment ili lat. segmentum mediale (S V), koji je lokaliziran parakardijalno, odnosno u prostoru između četvrtog i šestog rebra duž srednje aksilarne linije. Donji režanj desnog plućnog krila se sastoji od pet segmenata: segmentum apicale ili superius (S VI), koji izgrađuje vrh desnog donjeg reznja pluća, dok ostala četiri segmenta tvore bazu pluća, a to su segmentum basale mediale (S VIII), segmentum basale anterior (S VIII), koji položajem odgovara prostoru između šestog i osmog rebra duž srednje aksilarne linije, potom segmentum basale laterale (S IX), koji je smješten između sedmog i devetog rebra, duž stražnje aksilarne linije i na kraju segmentum basale posterior (S X), koji prilježe uz kralježnicu. Dakle desno plućno krilo ima ukupno deset segmenata. (3)

Gornji režanj lijevog plućnog krila ima četiri segmenta, a to su segmentum apicoposterius (S I + S II), odnosno spoj segmentum apicale i posteriora. Drugi segment je istovjetan SIII segmentu u gornjem desnom plućnom reznju, a zove se zatim segmentum anterior. Nadalje imamo dva segmenta u području lingule, a to su segmentum lingulare superius (S IV) i segmentum lingulare inferius (S V). U donjem lijevom plućnom reznju segmenti imaju jednak smještaj i nazive kao i na desnoj strani, osim što su kod većine osoba medijalni i anteriorni bazalni segment spojeni u segmentum basale anteromediale. Ostali segmenti segmentum apicale ili superius, segmentum basale laterale i segmentum basale posterior zadržavaju svoje redne brojeve kao u desnom plućnom krilu. (3,4)



Slika 1. Prikaz segmenta desnog plućnog krila



Slika 2. Prikaz segmenta lijevog plućnog krila

1.2.3. Plućni režnjići i plućni acinusi

Segmenti se dijele na sekundarne plućne režnjiće ili lobuluse, koji također imaju piramidalan oblik zbog piramidalne baze s promjerom do jednog centimetra i visinom do nekoliko centimetara, a izgrađuju ga najmanje građevne jedinice pluća, primarni režnjići ili acinusi. Sekundarni plućni režnjić je najmanja anatomska i funkcijska jedinica pluća, koja je u cijelosti okružena s vezivnim tkivom (interlobularnom septom). Primarni plućni režnjić ili acinus uglavnom je veličine do pola centimetra te pripada snabdjevanju terminalnih broha. Većinom se nalazi od dvanaest do osamnaest acinusa po režnjiću, ali mogu dosegnuti i brojku do tridesetak. (1)

1.3. Bronhalno stablo

Na grkljan se nastavlja dušnik koji je cjevasti hrskavično-membranozni organ, kroz koji ulazi zrak u pluća. Na mjestu bifurkacije (lat. bifurcatio tracheae), koja se nalazi u visini četvrtog prsnog kralješka dušnik se dijeli se na dva glavna bronha (lat. bronchus principales dexter et sinister) ili bronhe prvog reda. Desni i lijevi glavni bronh nazivamo ekstrapulmonalnim bronhima jer dolaze samo do hilusa pluća. Desni glavni bronh usmjeren je tako da prati smjer dušnika te se kreće strmo prema dolje. Za razliku od desnog bronha koji je širi i kraći, lijevi bronh je uži i dulji te iako je usmjeren prema dolje ima vodoravniji položaj. Nastavak glavnog bronha jesu lobarni bronhi ili bronhi drugog reda, od kojih svaki opskrbljuje pripadajući plućni lobus ili režanj sa zrakom. Glavni bronh i nastavak odnosno grana za donji režanj stvaraju deblo bronhalnog stabla koje vodi do baze pluća, a usmjereno je prema dolje, natrag i lateralno. Lobarni bronhi se dijele na grane za svaki pojedini segment, koji čine bronhe trećeg reda ili segmentalne bronhe. Daljnjim račvanjem unutar segmenata nastaju subsegmentalni bronhi četvrtog, petog i šestog reda prije podjele na bronhiole. Bronhioli se histološki razlikuju od bronha po tome što njihovi zidovi ne sadrže hijalinu hrskavicu. Promjer bronhiola iznosi prosječno oko 1 mm, iako ta vrijednost može varirati u rasponu od 5 mm do 0,3 mm. Kao što je navedeno ti bronhioli nemaju hijalinu hrskavicu u zidu koja garantira prohodnost, umjesto toga lumen bronhiola održavaju otvorenim elastična vlakna pričvršćena na okolno plućno tkivo, koja služe kao potpora. Svaki se bronhiol dijeli na između 50 i 80 terminalnih bronhiola ili lat.

bronhioli terminales. Terminalni bronhioli se dijele na respiratorne bronhiole. Dakle, distalno od terminalnog bronhiola je plućni acinus, koji je opskrbljen respiratornim bronhiolima. Na respiratorni bronhiol se nastavlja alveolarni kanal ili lat. ductuli alveolares, koji se dijele dvije vrećice (lat. sacculi aleolares), koji sadrže alveole.

Dušnik, lobarni, segmentalni, subsegmentalni bronhi i terminalni bronhioli su obloženi cilindričnim epitelom, trepetljikama i vrčastim stanicama, koje imaju zadaću izlučivanja sekreta. U bronhima većeg promjera cilindrični je epitel višeslojan. S opadanjem veličine promjera bronha opada i broj redova višeslojnog epitela, sve do jednoslojnog cilindričnog. Jednakom dinamikom se smanjuje i broj vrčastih stanica. Uloga trepetljika u bronhalnom stablu je da svojim pokretanjem transportira sekret koje izlučuju vrpčaste stanice kranijalno sve do grkljana, nakon čega ga osoba ili proguta ili iskašlje. Stijenke u alveolarnim su građene od pločastih stanica, koje se zovu pneumociti tipa 1 i tipa 2. Upravo su oni zaduženi za izmjenu plinova na nivou alveolarno-kapilarne membrane, budući da neposredno uz alveole priliježu plućne kapilare. Plućne kapilare dovode ugljični dioksid, koje otpuštaju u alveole, a iz alveola preuzimaju kisik, koji se putem krvotoka doprema do svih organa u tijelu. Sastavni dio stijenke dišnih putova su i glatki mišići, kao i elastične niti. Funkcija mišićnih stanica je da svojom kontrakcijom utječu na širinu lumena bronha što je neophodno prilikom disanja. Za razliku od bronhiola, bronhi sadrže hrskavični prsten koji onemogućava kolaps bronha. (3)

1.4. Topografija pluća

Proučavanjem odnosa ograna i opisivanjem mjesta gdje se ogran nalazi bavi se topografska anatomija. Gotovo uvijek u općoj medicini liječnici se za podatske o topografiji pluća koriste skeletotopskim odnosima.(3)

Na prednjoj stijenci prsnog koša plućni vrh ulazi kroz gornju aperturu u vrat i prikazuje se od dva do tri centimetara povrh ključne kosti, dok je s dorzalne strane u ravnini vrata prvog rebra. Prednja granica pluća pristaje njegovom prednjom rubu tako da se koso i strmo spuša od apeksa pluća dodirujući ravninu simetrije zatim križajući sternoklavikularni zglobov nastavlja istim smjerom do mjesta gdje se drugo rebro spaja s prsnom kosti odnosno angulusa sterni. Anteriorne granice desnog i lijevog plućnog krila približavaju se jedna drugoj te zajedno kreću

vertikalno iza corpora sterni i projiciraju se u visini četvrtog rebra. Zatim kaudalno nastavljaju različito pa prednja granica desnog pluća dolazi do visine šestog rebra i prelazi u donju granicu, a prednja granica na lijevoj strani u ravnini četvrtog rebra mjenja smjer lateralno te se u luku zavija prema dolje u visini prednjih krajeva četvrtog i petog interkostalnog prostora. Luk koji je konkavno postavljen na prednjem rubu lijevog pluća stvara incisuru cardiacu.(1,3)

Prednja granica lijevog rebra prelazi u donju granicu dolaskom na visinu šestog rebra na rubu lingule. Donja granica pluća je jednaka u obje antimere. Položaj granice utvrđuje se na anteriornoj, lateralnoj i posteriornoj strani toraksa. Anteriorno, u medioklavikularnoj liniji u ravnini šestog interkostalnog prostora smještena je donja granica. Donja granica je lateralno u ravnini osmog rebra, u području aksilarne linije, a s dorzalne strane u skapularnoj liniji siječe deseto rebro. Donja granica je u djece smještena kranijalnije u odnosu na donju granicu odraslih. Topografija interlobarnih procjepa od velike je važnosti budući da se pojedini patološki procesi lokaliziraju u pojedinim režnjevima. Fissura obliqua započinje u visini trećeg toakalnog kralješka, a to je ujedno i visina prsne kosti i korpusa četvrtog kralješka. Zatim se kreće prema naprijed i u koso te se proteže do visine spajanja koštanog i hrskavičnog dijela šestoga rebra. Fissura horizontalis slijedi desno četvrto rebro. Granice pluća možemo odrediti dijagnostičkim postupkom kojeg nazivamo perkusija. Ova metoda je moguća radi toga što je parenhim pluća ispunjen zrakom što daje poseban zvuk, koji se razlikuje od zvuka kojeg daju ograni ispunjeni krvlju ili kompakti ograni, koji stvaraju muklinu. Perkutorno se može odrediti donja plućna granica kao i apkes pluća budući da na tom nivou nema većih mišića.(1,3)

Sintopski odnosi prema okolnim organima prikazani su samim nazivima površina i pojedinostima poput izraza impressio cardiaca na medijalnoj površini pluća.(3)

Holotopski odnosi pluća prema okolnim trbušnim organima također su bitnog značaja. U prostornom kutu između ošita i torakalne stijenke nalazi se donji rub pluća te se smješta na istoj visini kao i gornji dijelovi organa koji leže pod diafragmom, a to su redom: jetra (lat.hepar), slezena (lat. lien), želudac (lat.gaster), nadbubrežne žlijezde (lat. glandula suprarenalis) i bubrezi (lat.ren). (3)

1.5. Krvne žile pluća

Srce je središnji organ krvožilnog sustava gdje započinju i završavaju žile malog i velikog krvotoka. Dakle, razlikujemo krvne žile velikog ili sistemskog optoka kao i krvne žile malog ili plućnog optoka. Glavne žile koje čine sistemski optok jesu aorta, vena cava superior i vena cava inferior. Ovdje arterija ima ulogu vođenja arterijske krvi iz srca, nakon čega prelazi u kapilarnu mrežu organa, a vena zatim odvodi vensku krv u srce. (1)

Glavne žile koje čine plućni krvotok jesu plućni trunkus (lat. truncus pulmonalis), desna i lijeva plućna arterija (lat. a. pulmonalis dexter et sinistra) i plućne vene (lat. venae pulmonales). Arterije pulmonalis provode vensku krv iz srca prema plućima te nakon prelaska u kapilarnu mrežu u stijenci alveola, vene pulmonalis provode arterijsku krv iz pluća u srce. (3)

Plućni trunkus nastaje u razini trećeg rebra i u visini luka aorte. Ima kratko deblo, koje je usmjereno prema gore. U visini drugog rebra račva na glavne ogranke arteriju pulmonalis dextru et sinistru. Desna plućna arterija je nešto dulja od lijeve te na putu prema hilusu prolazi uz aortu i desni bronh. Obje se kreću prema hilusu pluća, ali svaka za sebe stoji različito. U svakome plućnom krilu arterija prati glavni bronh nalazeći se dorzolateralno od njega. Također ostale grane plućne arterije prate odgovarajuće, istoimene ogranke bronha, a nalaze se u centralnom dijelu segmenta, sekundarnog i primarnog reznjica. Kapilarna mreža alveola nastaje račvanjem sitnih grančica tanjih od jednoga milimetra. Plućne vene lokalizirane u hilusu i parahilarno u svojem toku prate bronhe. Po dvije vv. pulmonales izlaze iz pluća i provode arterijsku krv u lijevi atrij. Dakle za razliku od velikog krvotoka u plućima plućne vene provode oksigeniranu krv iz pluća u srce. (1,4)

Hranidbeni ili nutritivni krvotok ima zadaću pružiti prehranu vlastitom organu, odnosno u plućni parenhim dovesti arterijsku krv. Nutritivni krvotok pluća čine bronhijalne arterije. Rami bronchiales jesu vrlo tanki ogranci torakalne ili lat. aorte thoracice koje se kreću po posteriornoj stijenci glavnog bronha te im upravo one donose arterijsku krv. Nakon ulaska u pluća kroz hilus nastavljaju se kretati prateći ogranke bronhalnog stabla. Vv. bronchiales imaju ulogu odveđenja istrošene krvi, a ulijevaju se u venu azygos. Sustav vene azygos tvore vene koje prikupljaju vensku krv iz stijenke i organa prsišta (osim srca). Vena azygos nastala je spajanjem desne vene lumbalis i dvanaeste međurebrene istostrane vene. Uzdižući se prema segmentu vv. intercostales posteriores desne strane te se zatim kao jedini prtok s desne strane ulijeva u gornju šuplju venu. (1,3,4)

S lijeve strane nalazi se vena hemiazygos koja također kao i v. azygos ima uzlatan tok. U visini devetog torakalnog kralješka prelazi na desnu stranu i ulijeva se u v. azygos. Njihove visceralne

pritoke vv.bronchiales uzimaju krv samo iz područja gdje su smješteni veliki i srednji bronhi. Pritoci pulmonalnih vena pak dobivaju istrošenu krv samo iz malih bronha, na kojima postoje arterioarterijske anastomoze. Oni se nalaze među ograncima a.pulmonalis i r.bronhijalis. Osim arterioarterijske anastomoze postoji i arteriovenska anastomoza te one zajedno čine vezu unutar arterije i vene pulmonalis mimo kapilarne mreže alveolarnih stijenki.(1,3)

1.6. Limfne žile i živci pluća

Limfne žile ili lat.vasa lymphatica prisutne su u svim organima osim u organima središnjeg živčanog sustava kao i u očnoj jabučici, unutrašnjem uhu, hrskavici i koštanoj srži. Njihova stijenka kao i stijenka limfnih vodova građom sliči stijenki vena, osim što je tanka nema jasnih razgraničenja među slojevima. Sve limfne žile sadržavaju zaliske čiji su rubovi okrenuti prema srcu. Odgovorni su za smjer protoka limfe.

Dvije mreže limfnih žila koje se nalaze u plućima jesu: površna mreža koja je smještena ispod visceralne pleure i duboka mreža u parenhimu pluća. Njihova je zadaća slati limfu prema hilusu. Limfne žile iz duboke mreže nalaze se uz bronhe. Kretanje limfe odvija se prema čvorovima u hilusu točnije hilusnim žlijezdama ili lat. lnn.bronchopulmonales. Nadalje kranijalnije postavljeni limfonoduli su lnn.tracheobronchiales, koji se nalaze uz bifurkaciju dušnika. Nadalje imamo lnn.tracheales koji su smješteni uz dušnik. Trunci bronchomediastinales sinister et dexter preuzimaju limfu iz prethodno navedenih čvorova, lijevi limfu odvodi u ductus thoracicus, a desni u ductus lymphaticus dexter.

Iz gornjih ganglija torakalnog ogranka truncusa simpaticusa dolaze simpatička vlakna poznata kao rami pulmonales. Nervus vagus donosi parasimpatička vlakna na području gdje s dorzalne strane preklapa korijen pluća. Splet ovih ogranaka na hilusu naziva se plexus pulmonalis, koji slijedeći bronhe i žile ulazi u pluća. Zahvaljujući inervaciji parasimpatikusu događa se kontrakcija glatke muskulature u stijenci bronha te dolazi do sužavanja. Simpatikus na bronhe djeluje dilatacijom dok na krvne žile djeluje vazokonstriktorno.(3)

1.7. Plućna tromboembolija

Plućni tromboembolija (PTE) predstavlja okluziju jedne ili nekoliko grana plućnih arterija trombima koji se mogu stvoriti u venama bilo kojeg dijela tijela, mada su najčešće ishodište PTE duboke vene donjih ekstremiteta i zdjelice. Najčešći faktori rizika koji se navode u literaturi su usporen protok venske krvi, disfunkcija ili oštećene endotele krvne žile, što se događa poglavito u pacijenata s hiperkoagulabilnošću krvi. Simptomi kojima se prezentira PTE podrazumjevaju nagli nastanak zaduhe, bol u prsištu, uporan kašalj, a u težim oblicima PTE može doći i do sinkope ili kardiopulmonalnog aresta. Klinički znakovi PTE su najčešće nespecifični, a to su ubrzano disanje i ubrzani rad srca. U današnje doba, kada imamo na raspolaganju multidetektorske uređaje, koji nam omogućava adekvatan prikaz krvnih žila u čitavom tijelu metoda izbora u dijagnostici je CT plućna angiografija. Druge dijagnostičke metode, koje nam stoje na raspolaganju su ventilacijsko/perfuzijska scintigrafija te plućna angiografija učinjena digitalnom supstrakcijskom angiografijom (DSA). Konzervativna terapija se provodi antikoagulantnim lijekovima i tromboliticima, a kirurška uklanjanjem ugrušaka.(5)

Stopa smrtnosti ovisi o opsegu tromboembolije i hemodinamskim poremećajima koji su neposredna posljedica. Kod blažeg oblika PTE stopa smrtnosti iznosi od 2,5%, dok kod težih oblika bolesti doseže razinu od 25%. Teži oblici bolesti podrazumjevaju masivnu tromboemboliju praćenu kardiogenim šokom.(5,6)

Glavno ishodište tromboembolusa koji izazivaju okluziju plućnih arterija su duboke vene donjih ekstremiteta (duboka venska tromboza-DVT) ili zdjelice. Moguće ishodište tromboembolusa su i vene gornjih ekstremiteta ili desno srce. Faktori rizika za duboku vensku trombozu i plućnu tromboemboliju su usporavanje ili zastoj venske krvi, disfunkcija i oštećenje endotelne stanice vaskularnih struktura, poglavito u bolesnika s hiperkoagulabilnošću krvi.(5,6)

Tromb, koji je zbog nekog od gore navedenih razloga stvoren u veni se otrgne te putuje krvotokom te dopijeva do plućnih arterija gdje može dovesti do djelomične ili potpune okluzije jedne ili više plućnih arterija. Hemodinamske posljedice ovise o opsegu plućne tromboembolije i mogućnostima unutarnjeg trombolitičkog sustava u tijelu bolesnika da razgradi ugrušak.

Budući da je plućni krvotok funkcijski, a ne nutritivni kod okluzije plućnih arterija rijetko dolazi do infarkta.(5)

U krvnim žilama donjih plućnih režnjeva veća je incidencija opstrukcije embolusima do četiri puta u odnosu na gornje plućne režnjeve. U većem postotku embolusi izazivaju okluziju velikih ogranaka plućnih arterija, a samo u trideset i pet posto bolesnika okludiraju periferne grane.(5)

Profilaksa PTE podrazumjeva rano otkrivanje bolesnika s dubokom venskom trombozom te pravovremena terapija duboke venske tromboze. Znanstvenik Rudolf Virchow naveo je tri čimbenika potrebna za stvaranje venske tromboze. To su: venske staza, oštećenja endotela vene te promjena u fibrinolizi krvi, a poznati su pod imenom „Virchowljev trijas“. Oštećenje endotela venske stijenke ponekad može nastati mehaničkim, kemijskim, radijacijskim djelovanjem te bakterijskom ili virusnom infekcijom. Rizik za nastanak DVT se povećava kod bolesnika s produženim boravkom u krevetu, što je nerijetko slučaj kod kroničnih bolesnika starije životne dobi, kod bolesnika s prijelomima kostiju nogu, kod bolesnika oboljelih od malignih bolesti, kod trudnoće, kod bolesnika s genetskom predispozicijom te nakon kirurških zahvata kod pacijenata starijih od četrdeset godina u kojima trajanje opće anestezije iznosi više od trideset minuta. (5,7,8)

1.7.1. Patofiziologija plućne tromboembolije

Opstrukcija krvotoka pluća utječe na cirkulaciju i izmjenu plinova, što dovodi do pojave bolesti kardiovaskularnog i dišnog sustava.

Opstrukcija krvne žile embolusom odražava se na porast plućnog arterijskog tlaka i rezistencije u cirkulaciji. Plućna hipertenzija ili povišeni tlak nastaje prilikom povišenja sistoličkoga tlaka u plućnoj arteriji na više od 30 mm Hg-a, odnosno srednjega tlaka na više od 25 mm Hg-a. Plućna hipertenzija nastaje i u slučaju opstrukcije trideset do pedeset posto plućnih arterija.

Do dijastoličke disfunkcije lijeve klijetke dolazi zbog otežanog punjenja u dijastoli koje uzrokuje utiskivanje interventrikularnog septuma prema lijevoj klijetki. Kao posljedica naprezanja desnog srca nastaje poremećaj u provodnom sustavu poznat kao blok desne grane, a nesinkronizirana aktivnost desnog i lijevog ventrikula može izazvati smanjenje minutnog volumena, poremećaj punjenja srca, hemodinamske posljedice te razvitak šoka. Brzo i plitko disanje odnosno stanje tahipneje nastaje uslijed stimulacije jukstakapilarnih receptora u

alveokapilarnoj membrani, što uzrokuje podražaj aferentne vagalne aktivnosti i stimulaciju centra za disanje u medulli oblongati. Nakon opstrukcije ogranaka plućnih arterija, zahvaćeni dijelovi pluća ostaju bez perfuzije, uz očuvanu ventilaciju. Kod bolesnika se tada može javiti osjećaj dispnije te tahipneje s hiperventilacijom i hipokapnijom. Uslijed nejednakosti ventilacije i perfuzije stvara se fiziološki mrtvi prostor, a zbog neoksigenacije krvi nastaje arterijska hipoksemija. Nadalje, zbog izostanka lučenja sufraktanta unutar alveola dolazi do smanjenja plućnog volumena i njihove fleksibilnosti te nastaje atelektaza, koja uz hipokapniju može prouzročiti bronhokonstrikciju.

Nadalje, ukoliko izostane vitalnost plućnog parenhima kojoj pridonosi arterijska kolateralna cirkulacija iz bronhalnih arterija razvit će se plućni infarkt, hemoragičko-nekrotička konsolidacija plućnog parenhima koja zacjeljuje ožiljkom ili potpunom resorpcijom.(5,9)

1.7.2. Klinička slika

Klinička slika plućne tromboembolije većinom je nespecifična i sklona promjenama. Znakovi bolesti odnosno neki od specifičnih simptoma česti su i gotovo slični kao u bolesnika s drugim vrstama oboljenja. Također često bude slučajno otkrivena za vrijeme dijagnostičke obrade nekih drugih stanja ili na obdukciji obzirom da se manifestira kao asimptomatska. Manji periferni ogranci plućnih arterija zahvaćeni embolusom često uzrokuju dispneju ili tahipneju. Ova stanja vrlo često nastupaju iznenadno i bez prethodnih znakova, pa bolesnici uglavnom znaju točno vrijeme kada su osjetili tegobe. Osim dispneje i tahipneje može doći do periferne cijanoze, tahikardije i anksioznosti pacijenata.

Ukoliko su embolusom zahvaćeni veći ogranci plućne arterije javlja se tupa retrosternalna bol. Kod masivne plućne embolije s akutnom dilatacijom desnog srca javlja se jaka retroseternalna bol praćena nabrekliim venama, hipotenzijom, tahikardijom, hladnim znojem te cijanozom gornjeg dijela tijela. A ukoliko ne dolazi do liječenja bolest završava smrću sat do dva nakon nastanka simptoma. Masivnu emboliju karakteriziraju vrijednosti sistoličkog tlaka manji od 90 mmHg ili pad sistoličkog tlaka za više od 40 mmHg od uobičajenih vrijednosti, a koji nisu povezani sa hipovolemijom, sepsom ili novonastalom srčanom bolesti. Submasivnom embolijom pluća naziva se embolija koja ne zadovoljava prijašnje navedene kriterije. Jedan dio

pacijenta očituje se iznenadnim gubitkom svijesti odnosno sinkopom, zatim kolapsom uz prolazni neurološki deficit ili epileptiformnim grčevima. Ako dođe do plućnog infarkta, dan do dva nakon početka dispneje, u kliničkoj slici dominira pleuralna bol na zahvaćenoj strani koja je popraćena temperaturom tijela od 38 do 38,5 °C i intenzivnim kašljem s hemoptizom. Kod masivne embolije imamo auksultacijski nalaz bronhokonstrikcije, a kod plućnog infarkta je prisutno pleuralno trenje nad zahvaćenih dijelom pluća.

Točna dijagnoza dobiva se na temelju dijagnostičke obrade pomoću kompjuterizirane tomografije plućnih arterija ili ventilacijsko-perfuzijske scintigrafije pluća.(5)

1.7.3. Dijagnostički postupak

Za dijagnosticirati plućnu tromboemboliju ne postoji jedan test ili metoda kojom bi se moglo potvrditi ili isključiti bolest, već se nizom metoda koje obuhvaćaju rutinske laboratorijske nalaze, EKG, neinvazivne i invazivne slikovne metode pregled dolazi do dijagnoze. (5)

Prvi dijagnostički postupak su laboratorijski nalazi s kojima se mogu precizirati povišene vrijednosti serumske laktat-dehidrogenaze (LDH), aspartat-transaminaze (AST), leukocitoze te ubrzane sedimentacije leukocita. Test serumske laktat-dehidrogenaze (LDH), nalazimo povišen kod bolesnika s kongestivnim zatajenjem srca, anemijama, šokom, pneumonijom, kroničnim bolestima jetre i bubrega, malignim bolestima, nakon operacijskim zahvata i trudnica, ali i u osamdeset pet posto bolesnika s plućnom embolijom, stoga je ovaj test nedovoljno specifičan. U bolesnika s masivnom embolijom pluća i hipotenzijom respiracijska insuficijencija uzrokuje hiperkapniju s miješanom respiracijskom i metaboličkom acidozom, dok se u većine bolesnika pojavljuje umjerena hipoksemija. BNP ili B-natriuretički peptid noviji je laboratorijski pokazatelj oštećenja ili disfunkcije srca, čija osjetljivost iznosi oko 60 %, a specifičnost 62%. Ovaj test ima prognostičku vrijednost u procjeni ishoda plućne embolije obzirom da porast vrijednost BNP-a u plazmi označava težinu dilatacije desnog srca. Kod akutnog infarkta srca povišene vrijednosti troponina T i troponina I ostaju povišene do nekoliko dana, dok se kod embolije pluća normaliziraju četrdesetak sati nakon početka bolesti. Kvantitativnim testom ELISA ili semikvantitativnim testom lateks-aglutinacija može se registrirati D-dimer koji je degradacijski produkt fibrina. Osjetljivost D-dimer-a u dijagnostici plućne tromboembolije je visoka, budući da bilježimo povišene vrijednosti D-dimera u 95% bolesnika s embolijom pluća.

Međutim test nije specifičan budući da je povišen i u čitavom nizu drugih patoloških stanja, poglavito u malignih bolesnika ili onih koji su nedavno operirani. (5,6)

Tijekom plućne tromboembolije vidljive su elektrokardiografske promjene zbog opterećena desnog srca. Promjene se mijenjaju shodno stupnju opstrukcije ogranaka plućne arterije, odnosno težini bolesti. Od elektrokardiografskih promjena najčešća je sinusna tahikardija, a rjeđa supraventrikularna paroksizmalna tahikardija. Može doći i do undulacije, fibrilacije atrijske tahiaritmije. U submasivnom obliku PTE najčešći nalaz su nespecifične promjene ST-spojnice i T-vala uz sinusnu tahikardiju. Elektrokardiografske promjene kod plućne embolije uključuju i znakove akutnog plućnog srca, odnosno S1Q3T3 oblik koji uključuje blok desne grane, fibrilaciju atrijske, devijaciju srčane osi, depresiju ST spojnice i inverziju T vala. Pojava negativnih T-valova u prekordijalnim odvodima povezana je s disfunkcijom desnog ventrikula.(5)

Klinička slika bolesnika je karakterizirana iznenadnom pojavom dispneje, iznenadnim nestankom pleuralne boli bez jasnog razloga ili iznenadnim pogoršanjem od prije postojeće dispneje, kojoj su uzrok kronične bolesti srca ili pluća. U slučaju sumnje na emboliju pluća uputno je korištenje modificiranih Wellsovih kriterija. Ovisno o broju bodova dobivenih temeljem Wellsovih kriterija donose se odluke o daljnjim dijagnostičkim metodama.

Prema modificiranim Wellsovim kriterijima bolesnici se svrstavaju u tri skupine: mali stupanj vjerojatnosti (<2), srednji stupanj vjerojatnosti (2-6) i visoki stupanj vjerojatnosti (>6).

Razvojem multidetektorskih CT uređaja, koji nam omogućavaju brzi i precizni prikaz svih krvnih žila u tijelu pa tako i plućnih arterija, danas je zlatni standard u dijagnostici plućne tromboembolije CT plućna angiografija. Pozitivan nalaz dobiven CT plućnom angiografijom, koji podrazumjeva defekte kontrastnog punjenja unutar plućnih arterija potvrđuje dijagnozu plućne embolije.(5)

Modificirani wellsovi kriteriji za utvrđivanje vjerojatnosti postojanja plućne embolije	
Klinički znakovi	Broj pridruženih bodova
Klinički znakovi duboke venske tromboze	3
Drugi razlozi dispneje ili pleuralnog bola manje su vjerojatni od plućne embolije	3
Tahikardija >100/min	1.5
Imobilizacija ili kirurški zahvat unutar 4 tjedna	1.5
Anamneza prethodno preboljene duboke tromboze i/ili plućne embolije	1.5
Hemoptiza	1
Anamneza maligne bolesti	1

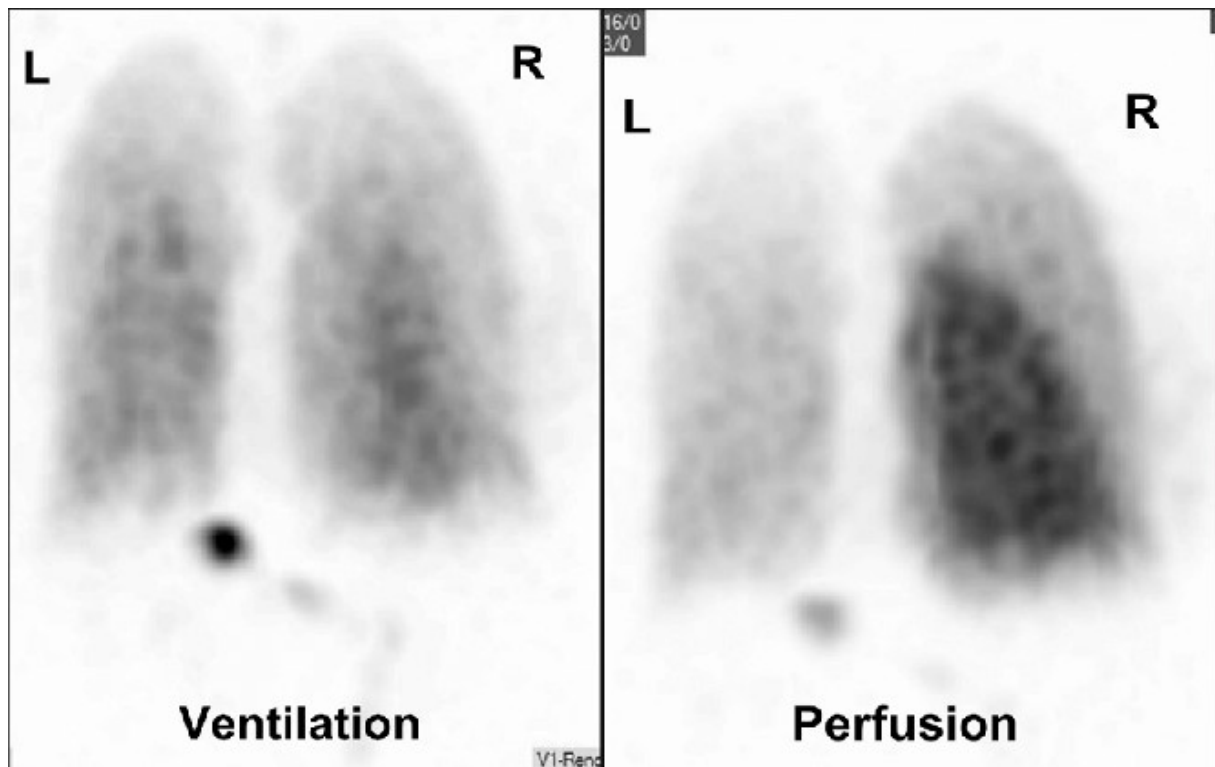
Mala vjerovatnost PTE <4

Vjerovatnost PTE >4

Slika 3. Prikaz modificiranih Wellsovih kriterija

Radiogram grudnih organa je najčešće prvi radiološki pregled koji se izvodi kod bolesnika s PTE. Međutim njegova osjetljivost i specifičnost su veoma male i indiciran je prvenstveno da bi se isključila ili potvrdila druga patološka stanja, koja mogu izazvati pojavu podjednakih simptoma onima koje bolesnik ima kod plućne embolije (pneumotoraks, upala pluća...). Vrlo rijetko na radiogramu možemo vidjeti regionalnu oligemiju uzrokovano okluzijom arterije (Westermarkov znak). U slučaju PTE s infarktoma na radiogramu možemo vidjeti trokutastu sjenu s bazom okrenutom ka pleuri, a zaobljenim vrhom ka hilusu (Hamptonov znak). Kod ovih bolesnika česti je nalaz manjeg pleuralnog izljeva u prsištu, što se prezentira homogenom plošnom sjenom u superpoziciji s bazalnim dijelovima pluća. Zbog pleuritične boli koji prati pleuralni izljev, često vidimo elevaciju ipsilateralne dijafragme. Stein i suradnici su 1991. godine izvjestili o atelektazi i plućnim parenhimskim abnormalnostima te pleuralnom izljevu kao najčešćem radiografskom nalazu s angiografskim dokazanom embolijom pluća. Podaci multinacionalnog ispitivanja (PIOPED) pokazali su da su najčešći radiografski nalazi plućne embolije atelektaza ili zasjenjenje parenhima u donjim plućnim. Prednosti RTG snimanja jesu široka dostupnost uređaja, jednostavnost izvedbe, financijska isplativost u odnosu na ostale radiološke metode, a od nedostataka se ističu niska specifičnost i osjetljivost.(10,11)

U nuklearnoj medicini dijagnostičke metode za PTE su perfuzijska i ventilacijska scintigrafija pluća. Zasnivaju se sposobnosti različitih tkiva da nakupljaju određeni radiofarmak. Radiofarmak je spoj radioaktivnog izotopa kojim je obilježen nosač. Distribucija radiofarmaka je ovisna o njegovoj interakciji s zdravim ili patološki promjenjenim tkivom. Scintigram je zapravo slikovni prikaz distribucije radiofarmaka, odnosno radionuklida. Dakle scintigrafijom dobijemo morfološki prikaz nekog organa ili organskog sustava ovisno o funkciji njihovih stanica. Radiofarmaci se detektiraju gama kamerama. Kod sumnje na plućnu emboliju najprije se provodi ventilacijska scintigrafija, a potom perfuzijska. Gama kamera je u istom položaju za obje dijagnostičke metode tako da ispadi u perfuziji mogu komparirati s ventilacijskom scintigrafijom istog anatomskog segmenta. Radiofarmaci koji se primjenjuju za izvođene perfuzijske scintigrafije jesu čestice serumskog albumina, makroagregat (MAA) obilježene s 99m tehnecijem pertehnetatom. Pretraga se izvodi na način da se pacijentu intravenozno daju mikročestice veličine od 10-150 mikrona obilježene s 100 – 120 MBq 99m tehnecijeve pertehnetata. Aplicira se ležeći zbog ravnomjerne raspodjele radiofarmaka u plućima tijekom nekoliko dubokih udisaja. Perfuzijska scintigrafija je senzitivna, ali ne i specifična metoda, budući se različita patološka stanja, a ne samo plućna embolija mogu prezentirati ispadom perfuzije, kao npr. upala pluća, maligna bolest pluća, kronične opstruktivne bolesti pluća. Ukoliko je nalaz perfuzijskog scintigrama uredan isključena je mogućnost plućne embolije.(10) Ispad perfuzije uz uredan ventilacijski scintigram potvrđuju dijagnozu plućne tromboembolije. Radiofarmaci koji se koriste za ventilacijsku scintigrafiju jesu radioaktivni plinovi 133 Xe, 81m Kr i aerosoli obilježeni s 99m tehnecijevim pertehnetatom. Pacijent kroz sustav sličan anesteziološkom udiše mješavinu plina i zraka, a snimanje se događa odmah po udisanju. Snimanje se odvija u ležećem položaju kako bi se osiguralo što bolje preklapanje s perfuzijskim scintigramom. Raspodjela radioaktivnih plinova u plućima razmjerna je ventilaciji, stoga se u neventiliranim dijelovima pluća ne nakuplja radiofarmak. Ravnomjerno nakupljanje radiofarmaka u oba pluća na scintigramima u svim projekcijama prikazuje uredan nalaz. (12)



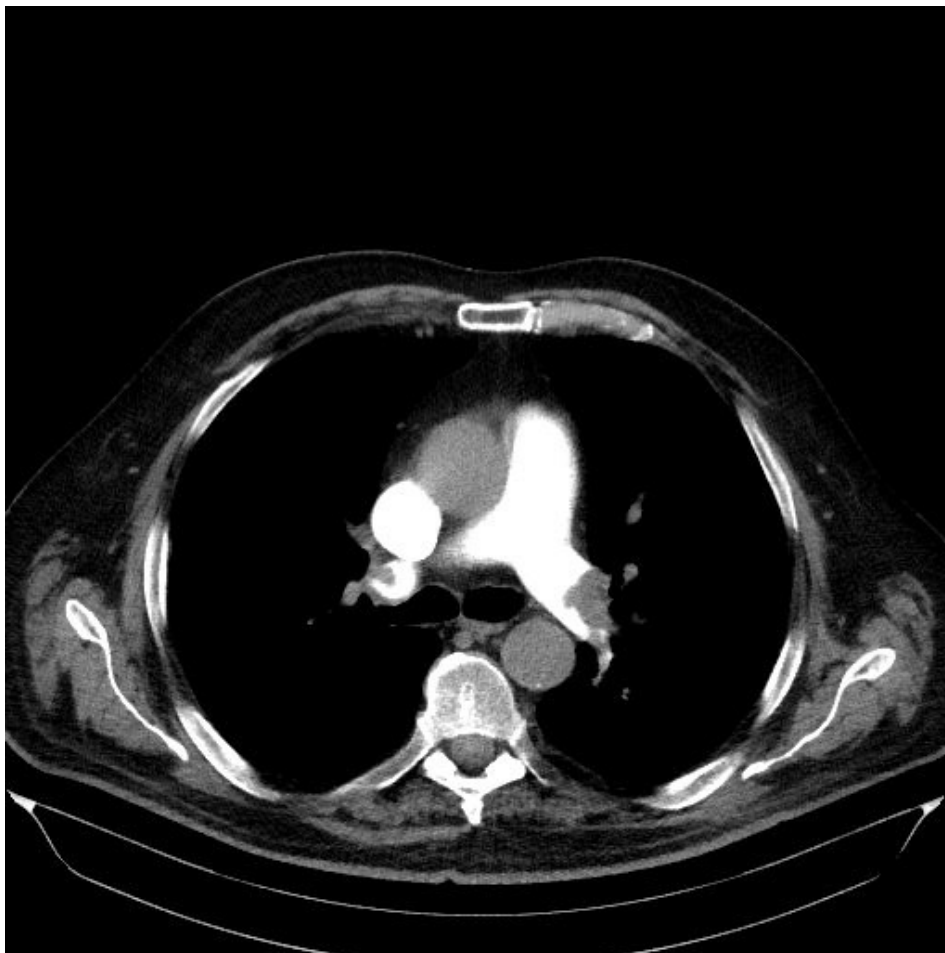Slika 4. uredan nalaz ventilacijske scintigrafije, ispad perfuzije u desnom plućnom krilu ukazuje na PTE.

Preuzeto: <https://www.researchgate.net/publication/233841147>

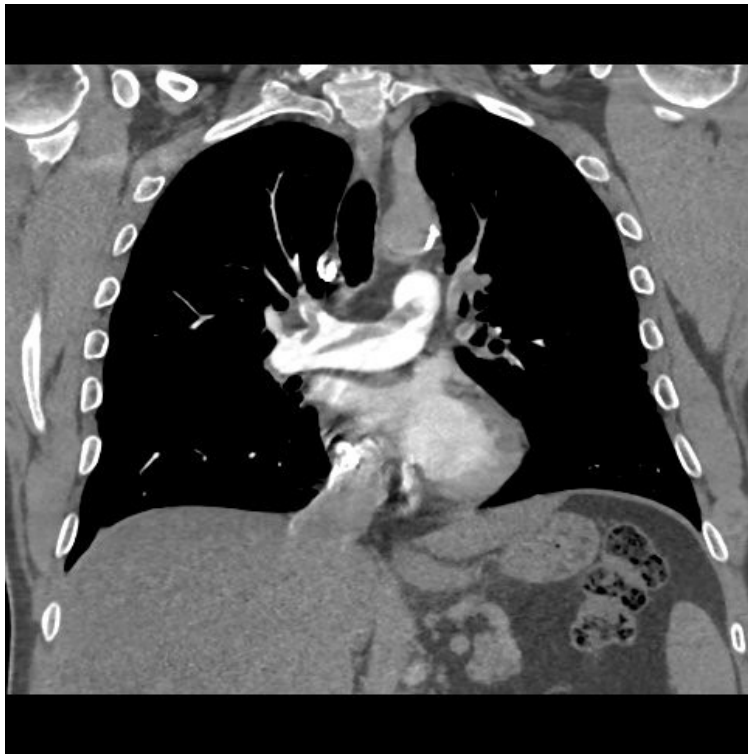Dijagnostička metoda za postavljanje dijagnoze plućne embolije koja se desetljećima smatra zlatnim standardom je angiografija plućne arterije. Izvodi se perkutanom uvođenjem katetera kroz femoralnu venu te dovodi do račvišta plućne arterije gdje se injicira kontrast u ogranke plućnih arterija. Defekt punjenja i nagli prekid toka kontrasta unutar ogranaka arterije ukazuju na prisustvo tromboembolusa. Ova metoda uključuje izlaganje ionizirajućem zračenju ne samo pacijenta već i osoblja koje izvodi pretragu stoga pacijent prima veću dozu zračenja nego za vrijeme CT angiografije.(11)

Kompjuterizirana tomografija je dijagnostička metoda koja koristi princip rotiranja redgenske cijevi i detektora oko tijela bolesnika. Prolaskom kroz snimani dio tijela rentgenske zrake se atenuiraju te padaju na detektore koji ih pretvaraju u električne signale, koji su proporcionalni atenuaciji rendegen zraka kroz snimani dio tijela. Ova metoda se obično izvodi nakon RTG snimke grudnih organa. Kao kontrastno sredstvo koristi se vodotopivi, niskoosmolalni jodni kontrast za prikaz arterija te se prati njegov prolazak kroz krvne žile snimanoj područja tijela.

Boja krvnih žila prikazuje se kao bijela boja dok se tamnije prikazuje svaki defekt punjenja koji može biti uzrokovan tromboembolusom. Završetak skeniranja završava prije nego kontrastno sredstvo doprije u lijevu stranu srca i aortu. Kontraindikacije bile bi eventualne alergijske reakcije na kontrastno sredstvo i trudnoća. Kratko vrijeme trajanja pregleda poglavito u hitnim stanjima te mogućost istovremenog prikaza i preostalih anatomskih struktura u toraksu samo su neke od prednosti CT-a. Prednosti CT angiografije plućnih arterija (CTPA) u odnosu na klasičnu angiografiju plućnih arterija je manja doza zračenja za pacijenta, a poglavito za osoblje koje tijekom izvođenja pretrage uopće nije izloženo ionizirajućem zračenju. Prednost je i uporaba manje doze kontrastnog sredstva, a zapravo najveća prednost je to što se CT plućnom angiografijom mogu otkriti i druga patološka stanja, koja se mogu prezentirati podjednako kliničkom slikom kao i plućna tromboembolija.(6,11,13)



Slika 5. CT angiografija plućnih arterija, aksijalni presjek, prikaz defekta kontrastnog punjenja u lijevoj glavnoj i desnoj donjoj lobarnoj arteriji, preuzeto iz sustava ISSA, lokalitet Sušak.



Slika 6. CT angiografija plućnih arterija, koronarna rekonstrukcija, prikaz defekta kontrastnog punjenja u desnoj glavnoj i gornjoj lobarnoj arteriji, preuzeto iz sustava ISSA, lokalitet Sušak.

Magnetska rezonancija jest dijagnostička metoda koja pruža uvid u funkcionalni i morfološki prikaz. Ona se temelji na rezonantnom signalu dobivenom iz vodikovih jezgri koje su izložene jakom magnetnom polju, a koje su pobuđene radiofrekventnim impulsima. Glavna prednost ove dijagnostičke metode je izostanak ionizirajućeg zračenja, a kao kontrastno sredstvo koristi se gadolinij koji ima znatno manji rizik alergijske reakcije u odnosu na jodne kontraste. Prednost magnetske rezonance je i to što omogućava prikaz krvnih žila bez uporabe kontrastnog sredstva. MR angiografija se ne provodi rutinski u kliničkoj praksi. Indicirana je kod onih bolesnika kod kojih postoji opravdana sumnja na plućnu tromboemboliju, a alergični su na jodno kontrastno sredstvo, kod onih bolesnika koji zbog kronične insuficijencije bubrega ne mogu primiti kontrastno sredstvo i kod trudnica.(11)

1.7.4. Liječenje

Kako bi se smanjio smrtni ishod plućne tromboembolije ispravno liječenje potrebno je započeti što ranije. Liječenje se provodi simultano primjenom simptomatskog liječenja koje čini respiracijsko i hemodinamsko potporno liječenje i etiološko koje obuhvaća antikoagulantnu ili trombolitičku terapiju. Dolaskom u bolnicu bolesnika s jakim bolovima u prsištu moguća je primjena analgetika uz postavljanje sumnje na plućnu emboliju. Sedative treba izbjegavati zbog njihova učinka na centar za disanje i svijest bolesnika. Isto tako potrebno je započeti i liječenje kisikom, na način da se primjeni maska za kisik ili nosni kateter. Preporučene koncentracije kisika iznose 40-50 %, dok su doze od 24-28% preporučene za bolesnike s KOPB-om i globalnom respiracijskom insuficijencijom. Kod pacijenata s kardiogenim šokom i embolijom pluća potrebno je povećati koncentraciju kisika. Ukoliko postoji nemogućnost dostatne oksigenacije, indicirana je endotrahealna intubacija i mehanička ventilacija. Hipotenziju sa sistoličkim tlakom nižim od 90 mmHg uzrokovanu plućnom embolijom potrebno je popraviti nadoknadom fiziološke otopine u dozi od 500-1000 ml tijekom prvog sata liječenja. Poseban oprez treba obratiti na pacijente s kroničnom srčanom ili plućnom bolesti zbog mogućeg nastanka srčane dekompenzacije. Kod bolesnika s mogućnošću insuficijencije desnog ventrikula ili onih bolesnika kod kojih ne dolazi do porasta sistoličkog tlaka potrebno je primijeniti liječenje inotropnim lijekovima kao što su dopamin, noradrenalin te kombinaciju dobutamina i noradrenalina. Hemodinamijski nadzor koji mjeri tlakove u plućnoj cirkulaciji i izračunava volumen nužan je kod bolesnika s perzistentnom hemodinamskom nestabilnošću ili mehaničkom ventilacijom. U terapiji PTE primjenjuje se antikoagulantno liječenje. Terapijska koncentracija heparina koja je ostvarena u prva 24 sata određuje učinkovitost antikoagulantnog liječenja. Kod pacijenata s masivnom embolijom pluća i hipotenzijom ili pacijenata s kroničnom bubrežnom insuficijencijom liječenje treba povesti infuzijom nefrakcionirana heparina, dok kod pacijenata hemodinamski stabilnih liječenje se provodi supkutanom primjenom niskomolekularnog heparina. Nadalje trombolitičko liječenje sugerirano je za pacijente s masivnom plućnom embolijom i perzistentnom hipotenzijom. Moguća komplikacija kod primjene nefrakcioniranog iv. heparina je krvarenje koje se javlja u 3% bolesnika. Protamin jest antidot za pretjeranu dozu heparina i krvarenje. Nadalje kod 20% pacijenata koji su liječeni nefrakcioniranim heparinom stvara se umjerena do prolazna

trombocitopenija, a od manje od 3% imunološki posredivana, heparinom inducirana trombocitopeniju.(14,15,16)

2. CILJEVI ISTRAŽIVANJA

Ciljevi istraživanja jesu procijeniti učestalost plućne tromboembolije među ispitanicima koji su podvrgnuti pregledu CT plućne angiografije na Kliničkom zavodu za radiologiju –lokalitet Sušak, u razdoblju od 01.01.2020. do 01.03.2020.g. Nadalje, procijeniti incidenciju plućne embolije ovisno o dobi i spolu.

HIPOTEZE:

- dokazati da su među bolesnicima s pozitivnim nalazom CT plućne angiografije u većem postotku zastupljene žene
- dokazati da je najveći broj bolesnika s pozitivnim nalazom CT plućne angiografije u dobnom razredu od 40 do 60 godina
- dokazati da je među bolesnicima koji su upućeni na CT plućnu angiografiju znatno veći broj onih s negativnim nalazom

3. ISPITANICI I METODE

3.1. Ispitanici

Materijal za provedbu istraživanja prikupljen je na Kliničkom zavodu za radiologiju, lokalitet Sušak, Kliničkog bolničkog centra Rijeka, retrospektivnom analizom podataka u sustava ISSA, za period od 01.01.2020 do 01.03.2020. Pretraživanjem s ključnom riječi „CT pulmonalna angiografija“ preuzeti su slijedeći podaci: datum pretrage, dob, spol bolesnika podvrgnutih CT pregledu te nalaz CT plućne angiografije. U navedenom periodu ovom pregledu je podvrgnuto sveukupno 150 pacijenta.

3.2. Metode

U ovu retrospektivnu studiju smo uključili sve one bolesnike koji su u navedenom razdoblju bili podvrgnuti CT plućnoj angiografiji zbog sumnje na plućnu tromboemboliju. Svaki je bolesnik prije pretrage detaljno upoznat sa svrhom pregleda i mogućim komplikacijama primjene jodnog kontrastnog sredstva. U cilju prevencije mogućih neželjenih reakcija na jodno kontrastno sredstvo radiološki tehnolog uzima detaljnu anamnezu, koja uključuje sve rizične faktore za nastanak neželjenih reakcija na kontrastno sredstvo. Ukoliko je pretraga indicirana kod bolesnika koji je hospitaliziran obavezno se prilaže i nalaz s parametrima bubrežne funkcije. Pretrazi se pristupa tek nakon što se utvrdi da su parametri bubrežne funkcije unutar granica normale te nakon što bolesnik potpiše obrazac „Informirani pristanak“ i upitnik koji je namijenjen svim pacijentima koji se podvrgavaju CT pregledu koji podrazumijeva intravaskularnu aplikaciju jodnog kontrastnog sredstva. Obavezna je i provjera moguće trudnoće kod žena u generativnoj dobi. Na Kliničkom zavodu za radiologiju-lokalitet Sušak u uporabi je 128-slojni Siemens Definition AS+ CT uređaj. Za intravensku aplikaciju jodnog kontrastnog sredstva koristi se automatski injektor Bracco EmpowerCTA+. Prije same pretrage potrebna je adekvatna priprema bolesnika. Nezaobilazni dio pripreme je

osloboditi snimani dio tijela od odjeće i nakita, a za to je predviđena garderoba za bolesnike, koja je sastavni dio dijagnostike za CT pretrage. Prije nego što se započne s CT pregledom radiološki tehnolog detaljno upozna bolesnika s tijekom pregleda i daje mu detaljne upute o ponašanju tijekom pregleda. Nužno je bolesnika upozoriti da tijekom pregleda mora biti apsolutno miran, da se snimanje izvodi za vrijeme apneje, što znači da bolesnik treba strogo pratiti instrukcije tehnologa o prestanku disanja za vrijeme skeniranja. Potpuno je razumljivo da radiološki tehnolog način komunikacije s pacijentom mora prilagoditi njegovo dobi, mentalnom i intelektualnom statusu. Kod starijih bolesnika vrlo često treba nekoliko puta ponoviti upute, a nerijetko bolesnika treba i poučiti što znači duboko udahnuti i zadržati dah te prestati disati. S pretragom se započinje tek kad smo sigurni da nas je bolesnik u potpunosti razumio. Tek nakon toga namještamo bolesnika u adekvatan položaj, odnosno položaj supinacije (head-first supine, skraćeno HF-S). Glava bolesnika se fiksira u odgovarajući nastavak za glavu. Nakon namještanja bolesnika u propisani položaj radiološki tehnolog se mora uvjeriti da je taj položaj za bolesnika dovoljno ugodan jer je to jedini preduvjet da adekvatno surađuje tijekom pretrage. Ukoliko bolesnik zbog različitih priležućih bolesti ne tolerira takav položaj treba mu ga se olakšati uz pomoć različitih podmetača, a ako i to nije dovoljno pregled se iznimno može napraviti u bočnom položaju pacijenta. Nakon namještanja pacijenta slijedi otvaranje venskog puta intravenskim kateterom. Najmanja debljina intravenskog katetera koja se za ovu pretragu smije primijeniti je 18-20 G. Ona se pomoću katetera, koji se u radiološkom žargonu zove „sivac“ spaja na automatski injektor za intravaskularnu aplikaciju kontrasta. Intravenski kateter (braunila) se plasira u kubitalnu venu kada god je to moguće. Ukoliko nije, druge mogućnosti su vene na zapešću, na šaci ili ev. na stopalu. Aplikacija kontrastnog sredstva automatskim injektorom dozvoljena je preko centralnog venskog katetera samo ako je u njegovoj deklaraciji naznačeno da je predviđen za aplikaciju tekućina pod pritiskom. Pacijenta nakon otvaranja venskog puta treba upozoriti pacijenta da nakon aplikacije kontrasta, tijekom pregleda, može osjetiti toplinu u čitavom tijelu, a poglavito u području zdjelice praćeno nagonom za mokrenje, ali da je to kratkotrajno, odnosno prolazno. Prije spajanja intravenskog katetera na automatski injektor treba provjeriti dali u sustavu katetera ima zraka i ako da eliminirati ga do zadnjeg mjehurića, kako bi se izbjegla jedna od mogućih komplikacija, a to je zračna embolija. Tek nakon svih navedenih radnji koje moraju biti provedene maksimalno odgovorno ruke pacijenta u laganoj fleksiji podižu se iznad glave. (17,18,19)

Pregled započinje sa snimanjem dva topograma i to anteroposteriorni i laterolateralni čime se ostvaruju uvjeti automatskog odabira parametara skeniranja, koji podrazumjevaju najmanju dozu zračenja za dotičnog pacijenta (doza zračenja koju isporučuje CT uređaj ovisi o konstituciji pacijenta). Snima se u kraniokaudalnom smjeru od plućnih apeksa do frenikokostalnih sinusa. Nadalje najtočniji izračun doze dobivamo pozicioniranjem pacijenta u izocentar. Netočno pozicioniranje dovodi do netočne geometrije i veličine skeniranog objekta.

Za određivanje odgode (delay) aplikacije kontrasta radi se test bolus. U tu svrhu aplicira se mala količina jodnog kontrastnog sredstva, oko 10-15 ml. Kada se postigne odgovarajuća koncentracija kontrastnog sredstva, u regiji od interesa, a u ovom slučaju je to plućni trunkus, započinje se skeniranje i aplikacija kontrasta po ranije utvrđenom protokolu. Ukupna količina neionskog, niskoosmolarnog kontrastnog sredstva koja se koristi za ovu pretragu ovisi o konstituciji pacijenta i najčešće je u rasponu 35-60 ml. Protok kontrastnog sredstva je 4-6 ml/sec, a kontrastna sredstva koja se koriste imaju koncentracija joda 350mg/ml. Izračunavanje količine kontrastnog sredstva: $\text{scan time} + \text{delay} \times \text{protok} + 10$. Od ostalih akvizicijskih parametara koristimo field of view (FOW) za određivanje područja skeniranja koji mora obuhvatiti samo pluća budući da se na taj način postiže najbolja rezolucija. Nadalje, određuje se pitch, koji izražava pomak stola podijeljen s kolimacijom snopa za vrijeme jedne rotacije gentrija. Pitch iznosi 1,2 i izračunava pomoću formule: $\text{Pitch} = \text{pomak stola} / \text{kolimacija}$ (x broj detektora). Debljina sloja iznosi 0,6 mm, a vrijeme rotacije 0,3 sekunde. (19)

Zaključno, za CT plućnu angiografiju, koja će dati najbolju dijagnostičku informaciju nužno je učiniti dva topograma, poučiti bolesnika o disanju/prestanku disanja u punom inspiriju, odraditi test bolus, procijeniti u kojem vremenskom periodu aplicirati najoptimalniju količinu kontrastnog sredstva, odrediti field of view te optimalno pozicionirati bolesnika, vodeći računa o izocentru snimanja.(19)

SUGLASNOST za CT/ MSCT pregled

CT/MSCT omogućuje prikaz ljudskog tijela u slojevima, čime se izbjegava preklapanje tkiva i organa koje se događa kod klasičnog rendgenskog snimanja.

CT/MSCT koristi ionizirajuće zračenje za dobivanje slike. Ono štetno utječe na tkiva u ljudskom tijelu, a posebno su osjetljiva koštana srž, dojke i spolne žlijezde. Djeca su osjetljivija od odraslih, a kod trudnica je potreban razgovor s radiologom prije pretrage. Dijagnostička korist mora biti veća od štetnog utjecaja zračenja.

U sklopu CT/MSCT pregleda često je potrebna primjena intravenske injekcije jednog kontrastnog sredstva. Neželjene reakcije na kontrast su najčešće bezopasne (toplina po tijelu, kožni osip, nagon na povraćanje). Teške, po život opasne reakcije (anafilaksija) su izuzetno rjetke. Ukoliko imate poremećaj bubrežne funkcije, ako bolujete od šećerne bolesti i liječite se metforminom ili imate hipertireozu, molimo vas da prije pretrage konzultirate liječnika obiteljske medicine, specijalistu koji vas upućuje ili radiologa.

Liječnik koji me uputio na pretragu objasnio mi je medicinsko stanje i predložio gore navedenu pretragu. Razumijem sve moguće rizike pretrage, kao i važnost njena provođenja u svrhu postavljanja dijagnoze. Također sam upoznat/a s drugim dijagnostičkim mogućnostima. Mogao/la sam postaviti pitanja liječniku u svrhu razjašnjenja nejasnoća.

Izjavljujem da slobodnom voljom, utemeljenoj na potpunoj obaviještenosti o preporučenoj pretrazi koju sam dobio/la u pisanom obliku, **PRIHVACAM** CT/MSCT pregled

Izjavljujem da slobodnom voljom, utemeljenoj na potpunoj obaviještenosti o preporučenoj pretrazi, koju sam dobio/la u pisanom obliku, **ODBLIJAM** CT/MSCT pregled

Ime i prezime pacijenta: _____ Potpis _____

Datum rođenja: _____ Spol (zaokružiti): muško žensko

Ime i prezime roditelja_skrbnika_doktora medicine _____

* (za pacijenta koji nije pri svijesti, za pacijenta s težom duševnom smetnjom, te za poslovno nesposobnog ili maloljetnog pacijenta potpisuje roditelj, skrbnik ili liječnik koji upućuje bolesnika na navedenu pretragu)

Potpis i faksimil roditelja_skrbnika_doktora medicine: _____

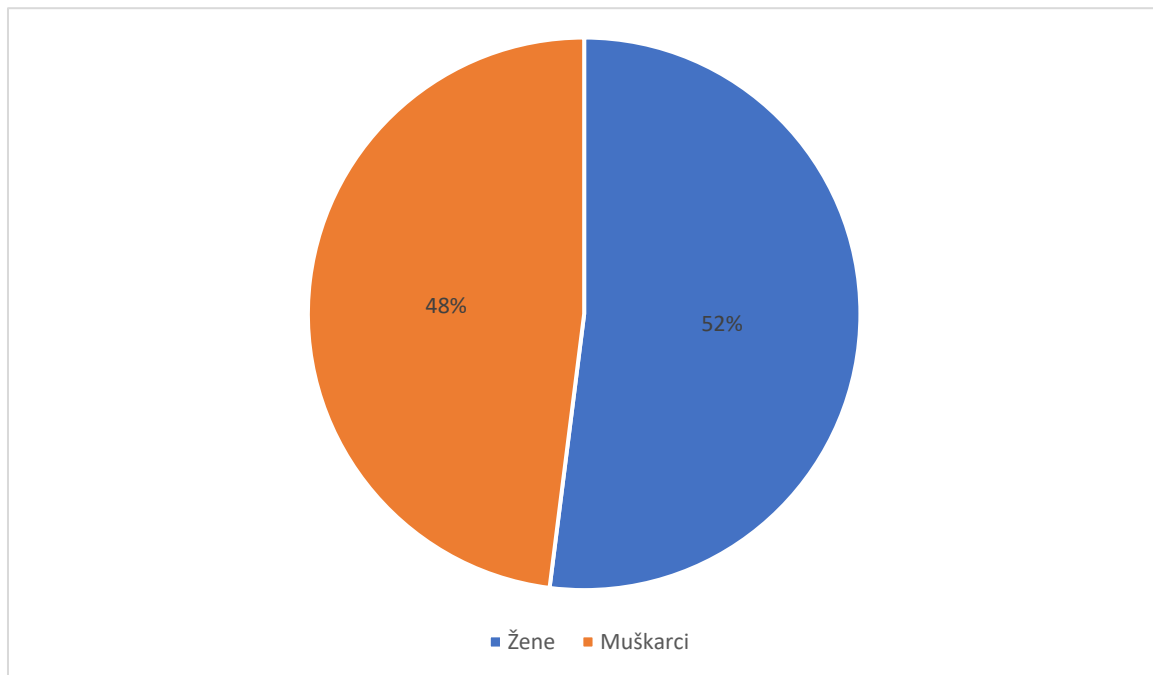
Mjesto i datum: Rijeka, _____ 2017.

Potpis djelatnika koji je pregledao upitnik/suglasnost _____

Slika 7. obrazac za suglasnost za CT/MSCT pregled, koju pacijent ili njegov skrbnik mora potpisati prije provođenja bilo kojeg CT/MSCT pregleda

4. REZULTATI

U naše istraživanje je uključeno 150 bolesnika koji su na Kliničkom zavodu za radiologiju, lokaliteta Sušak, KBC-a Rijeka u periodu od 01.01.2020. do 01.03.2020. godine zbog sumnje na plućnu tromboemboliju podvrgnuti CT plućnoj angiografiji. Od sveukupnog broja bolesnika 78 ili 52% je bilo pacijenata ženskog spola, a 72 ili 48% pacijenata muškog spola.



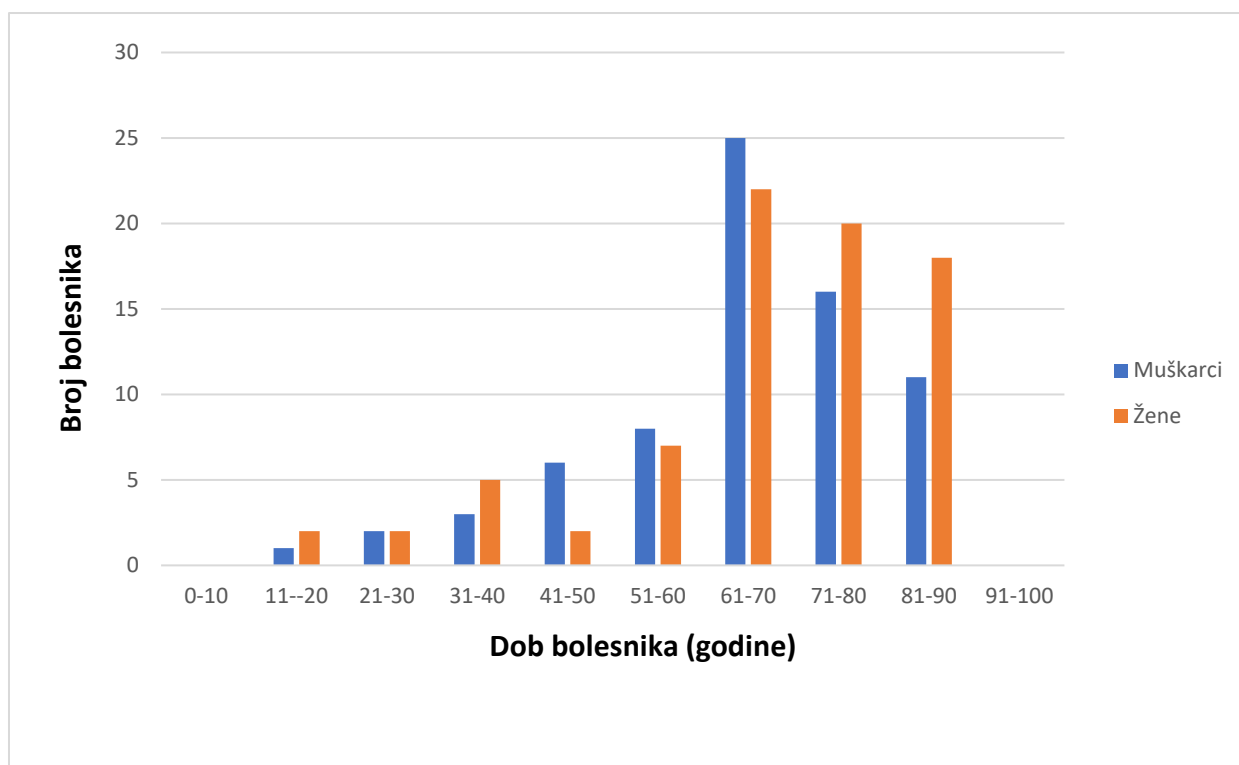
Graf 1. Spolna zastupljenost bolesnika među bolesnicima koji su u razdoblju od 01.01.2020. do 01.03.2020. godine na Kliničkom zavodu-lokalitet Sušak podvrgnuti CT plućnoj angiografiji

Svrstavanjem bolesnika u dobne razrede dobili smo slijedeće podatke. Najmlađi bolesnik imao je 18, a najstariji 88 godina. Prosječna životna dob iznosila je 66,4 godine. Najviše bolesnika, 47 ili 31,3% je bilo u dobnom razredu od 61 do 70 godina, od čega je 25 ili 16,7% bilo muškaraca, a 22 ili 14,7 žena. Slijedeći dobni razred po broju zastupljenosti bolesnika bio je

onaj od 71 do 80 godina. U tom dobnom razredu bilo je ukupno 36 odnosno 24% pacijenata, od čega je 16 ili 10,7% bilo pacijenata muškog spola, a 20 ili 13,3% pacijenata ženskog spola.

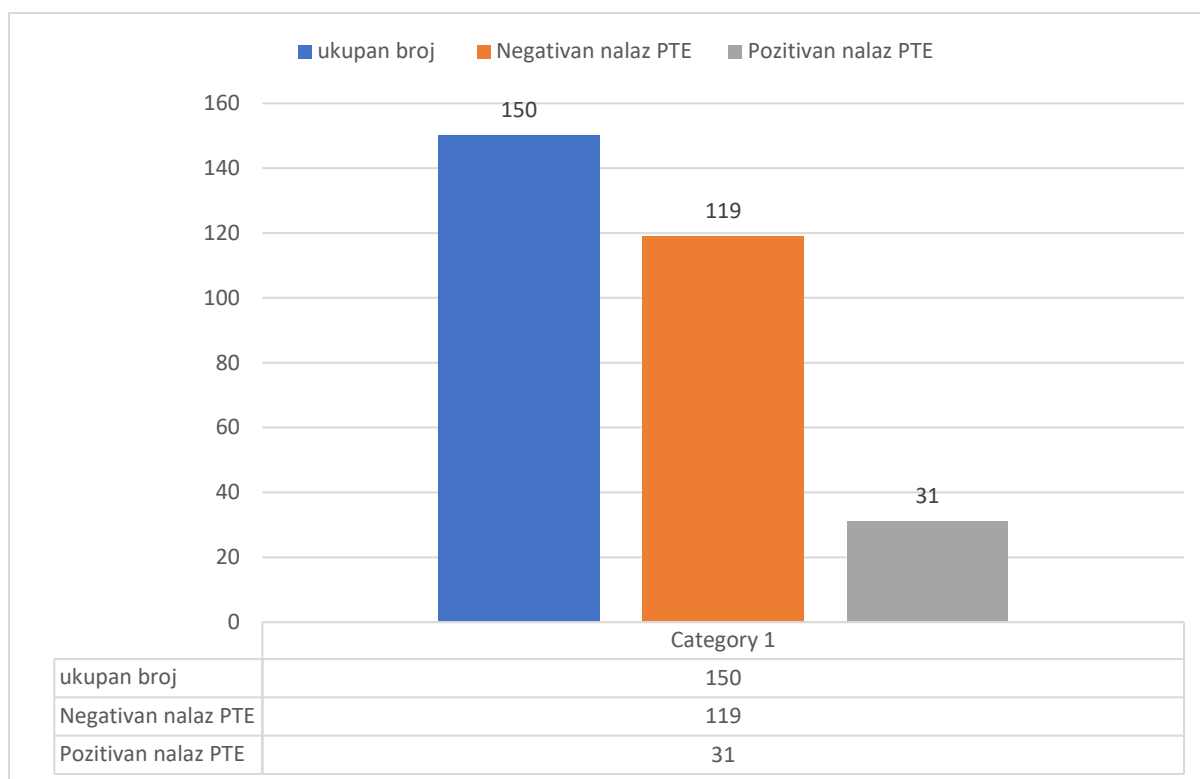
U dobnom razredu od 81 do 90 godina bilo je 29 bolesnika ili 19,33 % od sveukupnog broja bolesnika u našoj studiji. U tom razredu muškaraca je bilo 11 ili 7,3%, a žena 18 ili 12%.

Znatno manji broj bolesnika bilježimo u dobnom razredu od 51 do 60 godina, svega 15 ili 10%, a od toga je bilo 7 ili 4,7% žena, a 8 ili 5,33% muškaraca. U dobnom razredu od 41 do 50 godina imali smo sveukupno 8 pacijenata ili 5,3%, a od toga je muškaraca bilo 6 ili 4,00%, a žene 2 ili 1,33 %. Isti broj bolesnika imali smo i u dobnom razredu od 31 do 40 godina, od kojih je bilo nešto više bolesnika ženskog spola, 5 ili 3,33%. U dobnom razredu od 21 do 30 godina imali smo 2 bolesnika muškog i dva bolesnika ženskog spola, dakle sveukupno 4 bolesnika ili 2,6% od sveukupnog broja. Vrlo mali broj bolesnika (3 ili 2,00%) imali smo i u dobnom razredu od 11 do 20 godina, dok u dobnim razredima od 0 do 10 i od 90 do 100 godina nismo imali niti jednog bolesnika.



Graf 2. Zastupljenost bolesnika s obzirom na dob i spol, koji su u razdoblju od 01.01.2020. do 01.03.2020. godine na Kliničkom zavodu-lokalitet Sušak podvrgnuti CT plućnoj angiografiji

Od sveukupno 150 bolesnika koji su podvrgnuti CT plućnoj angiografiji zbog sumnje na tromboemboliju pozitivan nalaz smo zabilježili samo kod 31 bolesnika odnosno 20,7%. Među bolesnicima s pozitivnim nalazom bilo je nešto više žena, 17 ili 54,83%, dok je muškaraca bilo 14 ili 45,17 %. Dakle, od sveukupno 78 bolesnica koje su podvrgnute CT plućnoj angiografiji nalaz plućne tromboembolije je utvrđen kod njih 17 ili 21,79%, a od sveukupno 72 bolesnika muškog spola pozitivan nalaz smo imali kod njih 14 ili 19,44 %.

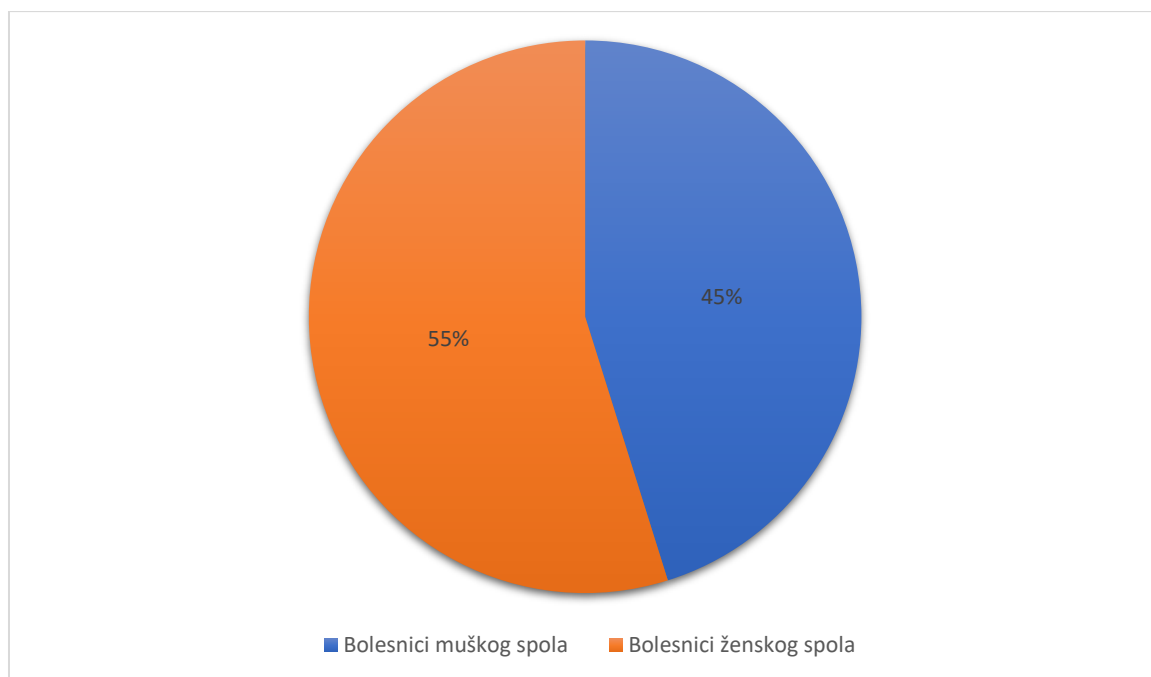


Graf 3. Zastupljenost bolesnika s nalazom tromboembolije među bolesnicima koji su u razdoblju od 01.01.2020. do 01.03.2020. godine na Kliničkom zavodu-lokalitet Sušak podvrgnuti CT plućnoj angiografiji

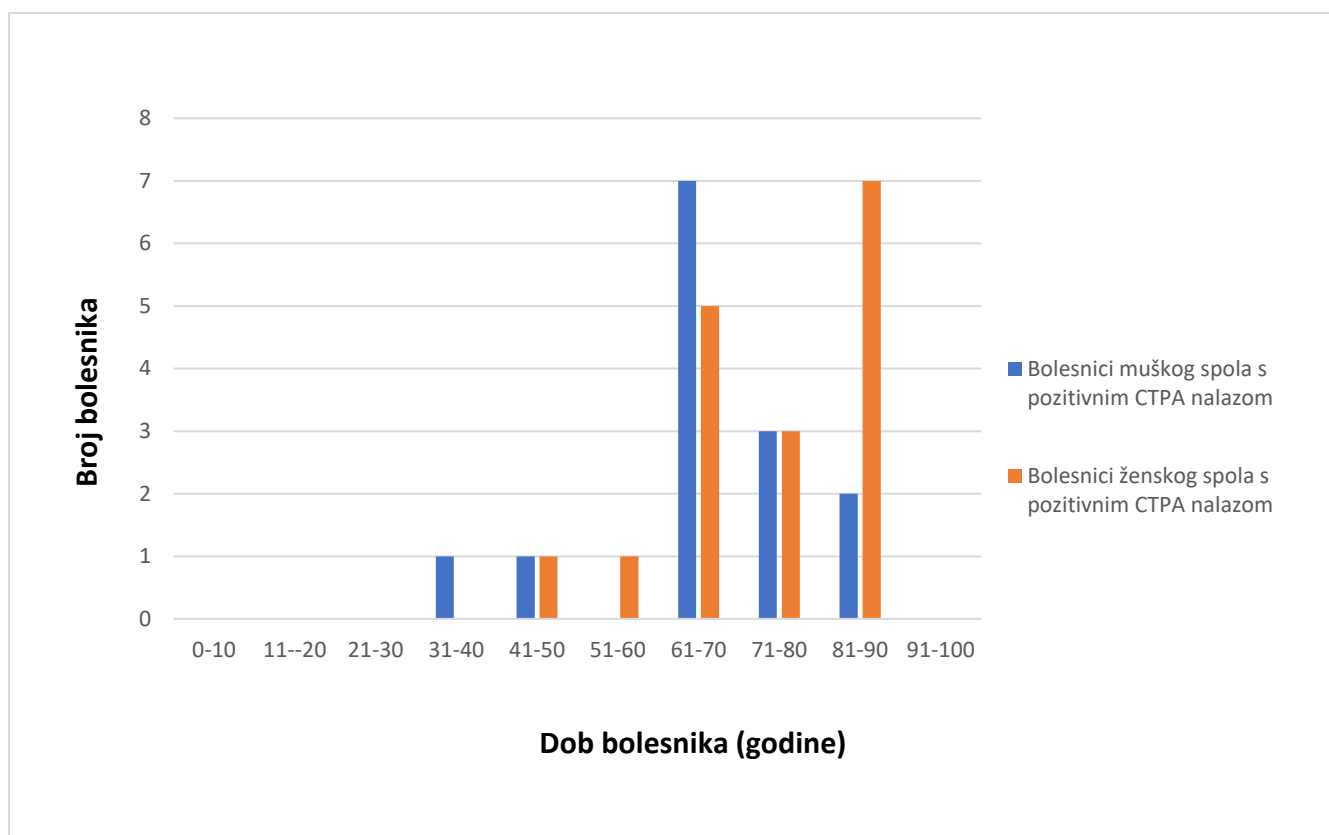
Raspodjelom bolesnika s pozitivnim nalazom CT plućne angiografije s obzirom na dob i spol dobili smo slijedeće podatke. Najmlađi bolesnik u dobi od 40 godina bio je muškog spola, a najstariji u dobi od 88 godina ženskog spola. Najviše bolesnika muškog spola s pozitivnim nalazom bilo je u skupini od 61 do 70 godina i to 7 bolesnika što čini 22,6% od sveukupnog broja bolesnika kod kojih je dijagnosticirana tromboembolija. Tri ili 9,7% bolesnika muškog spola imali smo u dobi od 71 do 80 godina, a 2 ili 6,45 % u dobnom razredu od 81 do 90 godina. Po jedan bolesnik ili 3,22 % pripadao je dobnim razredima od 31 do 40 i 41 do 50 godina.

Među bolesnicama s nalazom tromboembolije najviše je bilo onih u dobi od 81 do 90 godina, sveukupno 7 ili 22,6%. Nešto manje bolesnica, odnosno 5 ili 16,1 %, je bilo u dobi od 61 do 70 godina. U dobnom razredu od 71 do 80 godina imali smo 3 ili 9,7 % bolesnica s pozitivnim nalazom tromboembolije. Po jednu bolesnicu, odnosno 3,22 % od sveukupnog broja bolesnika s dijagnosticiranom tromboembolijom smo imali u dobnom razredu od 41 do 50 godina i od 51 do 60 godina.

Među bolesnicima muškog spola, koji su bili podvrgnuti CT plućnoj angiografiji, u dobi od 11 do 30 godina nije bilo niti jednog bolesnika. Među bolesnicama niti jedne s pozitivnim nalazom nije bilo u dobi od 11 do 40 godina.



Graf 4. Spolna zastupljenost bolesnika s nalazom tromboembolije među bolesnicima koji su u razdoblju od 01.01.2020. do 01.03.2020. godine na Kliničkom zavodu-lokalitet Sušak podvrgnuti CT plućnoj angiografiji



Graf 5. Zastupljenost bolesnika s nalazom tromboembolije s obzirom na dob i spol, koji su u razdoblju od 01.01.2020. do 01.03.2020. godine na Kliničkom zavodu-lokalitet Sušak podvrgnuti CT plućnoj angiografiji

5. RASPRAVA

U naše istraživanje uključeno je 150 bolesnika, koji su podvrgnuti CT angiografiji pluća zbog kliničke sumnje na tromboemboliju pluća. Ova dijagnostička metoda ima ključnu ulogu u dijagnozi plućne tromboembolije stoga je dio svakodnevne kliničke prakse, poglavito u hitnoći.

U našoj studiji od sveukupnog broja ispitanika, 78 je bilo ženskog spola (52%) i 72 muškog spola (48%). U istraživanjima drugih autora također je zapažena nešto veća zastupljenost žena među bolesnicima, koji su zbog sumnje na tromboemboliju pluća podvrgnutim CT plućnoj angiografiji. Quinn i suradnici navode da su u svom istraživanju među ispitanicima imali 54,6% žena i 45,4% muškaraca (20). Podjednaku zastupljenost žena i muškaraca kao i Quinn sa suradnicima u svom istraživanju imali su Mountain i suradnici, odnosno 54,8% žena i 45,2% muškaraca. (22).

Prosječna životna dob ispitanika u našem istraživanju iznosila je 66,4 godine, s time da je prosječna životna dob u naših bolesnika ženskog spola bila 67,5 godina, a bolesnika muškog spola 65,17 godina. Temeljem ovih podataka možemo zaključiti da se sa simptomatologijom koja pobuđuje kliničku sumnju na plućnu tromboemboliju najčešće u bolnicu javljaju bolesnici starije dobi, a da pri tome nema značajnije razlike među spolovima. U istraživanju koje su provodili Quinn i suradnici prosječna dob bolesnika, koji su bili podvrgnuti CT plućnoj angiografiji, bila je nešto manja nego u našoj studiji, iznosila je 58 godina, kako kod muškaraca, tako i kod žena (20). Nešto manju prosječnu dob ispitanika podvrgnutih CT plućnoj angiografiji (60 godina) od prosječne dobi naših ispitanika zabilježili su i Mountain sa suradnicima (22).

U našoj studiji kao i u studiji Quinn-a i suradnika najmlađi ispitanik je imao 18 godina. Najstariji ispitanik u našem istraživanju imao je 88 godina, dok je u istraživanju Quinn-a i suradnika najstariji bolesnik među njihovim ispitanicima imao 98 godina (20). Iz navedenog možemo zaključiti da iako se zbog simptomatologije koja pobuđuje sumnju na plućnu tromboemboliju, a to je gotovo redovito nagli nastup dispneje i jaka bol u grudima, u bolnicu najčešće javljaju bolesnici starije životne dobi, međutim nije zanemariv ni broj bolesnika mlađe životne dobi.

Najveći broj ispitanika u našoj studiji bio je u dobnoj razredu od 61 do 70 godina, a uključivao je ukupno 47 ispitanika (31,3%) od čega 25 muškaraca (16,7%) i 22 žene (14,7%). Slijedeći

dobni razred po broju ispitanika podvrgnutih CT angiografiji bio je onaj od 71 do 80 godina, u kojemu je ukupan broj bolesnika bio 36 odnosno 24%, od čega 16 osoba muškog spola (10,7%) te 20 osoba ženskog spola (13,3%). Dakle, među našim ispitanicima više od polovice njih (55%) je bilo u dobi od 61 do 80 godina. Naši rezultati se razlikuju od rezultata Quinn-a i suradnika, koji navode da su najveći broj ispitanika, odnosno 45 %, imali u dobi od 50 do 71 godine života (20).

Kao i kod drugih autora koji su se bavili jednakim istraživanjima (20, 22) u dobi od 0 do 10 godina nije bilo niti jednog ispitanika. U našoj studiji bolesnici mlađe životne dobi, odnosno u dobi od 18 do 30 godina, bili su zastupljeni među ispitanicima u postotku od 4,6%, dok su Quinn i suradnici u dobi od 18 do 30 godina imali 12% ispitanika. (20) Kada usporedimo naše rezultate s rezultatima navedene grupe autora vidimo da među ispitanicima u našoj studiji je veća zastupljenost ispitanika starije životne dobi.

Pozitivan nalaz u našem istraživanju utvrđen je kod 31 bolesnika, koji su podvrgnuti pretrazi CT plućne angiografije, što iznosi 20,7 % od ukupnog broja ispitanika. U istraživanju Quinn-a i suradnika broj bolesnika s pozitivnim nalazom bio je znatno veći, iznosio je 59 %. O većem broju pozitivnih nalaza, koji iznosi 45 %, izvještavaju i Stein i suradnici, kao i Mountain sa suradnicima (29,7 %). (20, 21, 22) Komparirajući naše rezultate s rezultatima navedenih autora možemo zaključiti da je kod velikog broja naših bolesnika klinička indikacija za CT plućnu angiografiju bila neopravdana. Budući da se radi o pretrazi koja podrazumijeva izlaganje bolesnika ionizirajućem zračenju, koje ima nepoželjne biološke učinke, ovaj podatak nije zanemarim i zahtjeva ozbiljan multidisciplinarni konsenzus kojim bi se precizirale indikacije za ovu pretragu.

Među našim ispitanicima s pozitivnim nalazom CT plućne angiografije bila je nešto veća zastupljenost žena, naime nalaz tromboembolije pluća utvrđen je u 17 ili 11, 3% bolesnica, a u 14 ili 9,33% bolesnika. Veću prevalenciju žena među ispitanicima s pozitivnim nalazom imali su i Stein sa suradnicima, 25 % žena i 20 % muškaraca. (21)

U istraživanju Quinn-a i suradnika veći broj pozitivnih nalaza bio je među ispitanicima muškog spola (34%), u odnosu na žene čija zastupljenost je bila 25 %. (20)

Isto tako i Mountain sa suradnicima izvještava o većoj prevalenciji muškaraca s pozitivnim nalazom tromboembolije u odnosu na žene, 17,6% naprama 12,1%. (22)

Dakle iz navedenog možemo zaključiti da generalno ne postoji veća zastupljenost plućne tromboembolije kod žena ili muškaraca, nego da su podaci različiti u različitim studijama.

Najveći broj oboljelih od plućne tromboembolije u našem istraživanju bio je u dobnom razredu od 61 do 70 godina, gdje smo imali ukupno 12 oboljelih, što znači 38,7% od sveukupnog broja oboljelih. Zatim po broju oboljelih slijedi dobni razred od 81 do 90 godina, gdje smo imali 9 bolesnika ili 29% od ukupnog broja bolesnika s pozitivnim nalazom CT plućne angiografije. Stein i suradnici su najveći broj bolesnika (25%) s pozitivnim nalazom tromboembolije imali u dobi od 70 do 79 godina, a potom u dobnom razredu od 61 do 70 godina, u kojem su imali 21,7% oboljelih. (21) Komparirajući ove rezultate iako postoje neke razlike možemo zaključiti da je plućna tromboembolija ipak češća u bolesnika starije životne dobi.

Zaključno, od hipoteza koje smo postavili prije ovog istraživanja obranili smo dvije. Našim istraživanjem utvrdili smo da je među bolesnicima koji su upućeni na CT plućnu angiografiju znatno veći broj onih s negativnim nalazom. Isto tako utvrdili smo da je među bolesnicima s potvrđenim nalazom plućne tromboembolije bila veća zastupljenost žena. Hipotezu da je najveći broj bolesnika s pozitivnim nalazom CT plućne angiografije u dobnom razredu od 40 do 60 godina nismo obranili, budući da je naše istraživanje pokazalo da je najveća incidencija oboljelih bila u dobnim razredima od 61 do 70 i 81 do 90 godina.

6. ZAKLJUČCI

Istraživanje je rezultiralo slijedećim zaključcima:

- Od ukupno 150 bolesnika koji su periodu od 01.01.2020 do 01.03.2020.g. na Kliničkom zavodu za radiologiju-lokalitet Sušak podvrgnutih CT plućnoj angiografiji 78 je bilo ženskog spola (52%), a 72 muškog spola (48%).
- Prosječna životna dob bolesnika podvrgnutih CT plućnoj angiografiji iznosila je 66,4 godine, s time da je prosječna životna dob žena iznosila 67,51, a muškaraca 65,17 godina.
- Najmlađi bolesnik koji je podvrgnut CT angiografiji imao je 18 godina, a najstariji 88 godina.
- Najveći broj naših ispitanika bio je u dobi od 67 do 70 godina (47 ili 31,3%), od čega je bilo 25 muškaraca (16,7%) i 22 žene (14,7)
- Slijedeći dobni razred po broju ispitanika bio je onaj od 71 do 80 godina (36 ili 24%), od čega je bilo 16 muškaraca (10,7%) i 20 žena (13,3%).
- U od sveukupno 150 bolesnika koji su izvršili pregled CT plućna angiografija pozitivan nalaz utvrđen je kod 31 bolesnika (20,7%).
- Prosječna životna dob bolesnika s potvrđenim nalazom plućne tromboembolije iznosila je 73,5 godina kod ženskog spola, a 62,14 godina kod osoba muškog spola.
- Najmlađi bolesnik s potvrđenim nalazom tromboembolije imao je 40 godina, a najstariji 88 godina
- Među 31 bolesnikom s pozitivnim nalazom CT plućne angiografije bilo je 17 ili 11,3% žena, a 14 ili 9,33% muškaraca.
- Najviše bolesnika ženskog spola s pozitivnim nalazom CT plućne angiografije bio je u dobi od 61 do 70 i 81 do 90 godina, 7 ili 22,6 %.
- Najmanje bolesnika ženskog spola s pozitivnim nalazom CT plućne angiografije bio je u dobi od 41 do 50 i 51 do 60 godina, 1 ili 3,22%.
- Najviše bolesnika muškog spola s pozitivnim nalazom CT plućne angiografije bilo je u dobi od 61 do 70 godina, 7 ili 22,6%.
- Najmanje bolesnika muškog spola s pozitivnim nalazom CT plućne angiografije bio je u dobi od 31 do 40 i 41 do 50 godina, 1 ili 3,22%.
- Veću incidenciju plućne tromboembolije imali smo kod osoba ženskog spola

7. SAŽETAK

Plućna tromboembolija je bolest koju karakterizira opstrukcija jedne ili nekoliko grana plućnih arterija. Tromb, nepravilan krvni ugrušak, uslijed neprestanog protoka krvi udaljava se od hvatišta i kao embolus se nastavlja slobodno kretati. Embolus iz dubokih vena natkoljenice ili zdjelice u 95% slučajeva uzrokuje plućnu emboliju. Klinička manifestacija tromboembolije ima višestruke nespecifične znakove i simptome počevši od boli u prsima, tahipneje i dispneje, a koji mogu biti skloni promjenama. Slijedom toga prezentacija ove bolesti kreće se od asimptomatske, slučajno otkrivene do masivne embolije koja može završiti trenutačnom smrću. Kompjuterizirana tomografija koristi se kao zlatni standard u dijagnozi plućne embolije. Ovu neinvazivnu metodu odlikuje velika preciznost, široka dostupnost i brzo vrijeme obrade. Koristeći se vodotopivim, niskoosmolalnim kontrastnim sredstvom dobiva se uvid u vaskularizaciju pluća, ali i pruža mogućnost otkrivanja druge patologije osim tromboembolije pluća. Uz CTPA koja je najviše provodi u dijagnostici plućne tromboembolije, na raspolaganju su nam i perfuzijska te ventilacijska scintigrafija, MR angiografija i direktna plućna angiografija (DSA). Ispravno liječene potrebno je započeti što ranije kako bi se smanjio broj smrtnih ishoda.

Učinjena je retrospektivna studija u koju su uključeni bolesnici, koji su u razdoblju od 01.01.2020 do 01.03.2020 na Kliničkom zavodu za radiologiju, lokaliteta Sušak, Kliničkog bolničkog centra Rijeka podvrgnuti CT plućnoj angiografiji. Podaci koje smo koristili u ovom istraživanju preuzeti su iz bolničkog informatičkog sustava ISSA. Cilj istraživanja bio je ispitati incidenciju plućne tromboembolije među ispitanicima, kao i zastupljenost bolesnika s pozitivnim nalazom s obzirom na spol i dob. Najvažniji zaključci koji su proizašli iz ovog istraživanja su da je učestalost tromboembolije bila nešto veća u žena i da se javljala najčešće među ispitanicima starije životne dobi.

Ključne riječi: plućne arterije, CT plućna angiografija, plućna tromboembolija

8. SUMMARY

Pulmonary thromboembolism is a disease characterized by the obstruction of one or several branches of pulmonary arteries. A thrombus, an irregular blood clot, due to continuous blood flow moves away from the vertices and continues to move freely as an embolus. In 95% of cases, embolus from the deep veins of the thigh or pelvis causes pulmonary embolism. Clinical manifestation of thromboembolism has multiple non-specific signs and symptoms starting from chest pain, tachypnea and dyspnea, which may be prone to changes. Consequently, the presentation of this disease ranges from asymptomatic, accidentally discovered, to massive embolism that can end in immediate death. Computed tomography is used as the gold standard in the diagnosis of pulmonary embolism. This non-invasive method is characterized by high precision, wide availability and fast processing time. Using a water-soluble, low-osmolal contrast agent, an insight into lung vascularization is obtained, but also the possibility of detecting pathology other than pulmonary thromboembolism can be provided. In addition to computed tomography pulmonary angiogram (CTPA), which is mostly used in the diagnosis of pulmonary thromboembolism, perfusion and ventilation scintigraphy, MR angiography and direct pulmonary angiography are also available. Correct treatment should be initiated as early as possible in order to reduce the number of fatal outcomes.

A retrospective study was performed which included patients who underwent CT pulmonary angiography in the period from January 1, 2020 to March 1, 2020 at the Clinical Department of Radiology, Clinical Hospital Center Rijeka, Sušak. Data used in this study were taken from the hospital information system ISSA. The aim of this study was to determine the incidence of pulmonary thromboembolism among respondents as well as the prevalence of patients with positive findings according to age and gender. The most important conclusions arising from this study indicate that the incidence of thromboembolism was slightly higher in women and that occurred most often among older respondents.

Key words: pulmonary arteries , CT pulmonary angiography, pulmonary thromboembolism

9. LITERATURA

1. Bajek S., Bobinac D., Jerković R., Malnar D., Marić, Sustavna anatomija čovjeka Rijeka: Digital point tiskara d.o.o., 2007. 155-159.
2. Krmptić- Nemanić J., Marušić A., Anatomija čovjeka II.dio, Medicinska naklada Zagreb
3. Križan Z., Kompendij anatomije čovjeka III. dio, Pregled građe grudi, trbuha, zdjelice, noge i ruke. Zagreb: Školska knjiga, 1997. 29-38 Stranding S. Gray's Anatomy, četrdeset i prvo izdanje. London: Elsevier, 2016.956-965, 1024
4. Stranding S. Gray's Anatomy, četrdeset i prvo izdanje. London: Elsevier, 2016.956-965, 1024
5. Vrhovac B., Jakšić B., Reiner Ž., Vucelić B., Interna medicina, Zagreb: Naklada ljevak, 2008. 620-627
6. A. C. Guyton and J. E. Hall, Medicinska fiziologija, 13. izdanje, Medicinska naklada Zagreb, 2017. 501
7. Konstantinides SV, Torbicki A et al. 2014 ESC Guidelines on the diagnosis and management of acute pulmonary embolism: The Task Force for the Diagnosis and Management of Acute Pulmonary Embolism of the European Society of Cardiology (ESC) Endorsed by the European Respiratory Society (ERS). European Heart Journal. doi.org/10.1093/eurheartj/ehu283
8. Heit JA, MD. The Epidemiology of Venous Thromboembolism in the Community. Arterioscler Thromb Vasc Biol. doi/10.1161/ATVBAHA.108.162545
9. Abigail K. Tarbox and Mamta Swaroop; Pulmonary embolism, Int J Crit Illn Inj Sci. 2013 Jan-Mar; 3(1): 69–72. doi: 10.4103/2229-5151.109427
10. Milad Yazdani, Charles T. Lau, Jason K. Lempel, Ruchi Yadav, Ahmed H. El-Sherief, Joseph T. Azok, Rahul D. Renapurka; Historical Evolution of Imaging Techniques for the Evaluation of Pulmonary Embolism: RSNA Centennial Article; Published Online: Jul 14 2015 <https://doi.org/10.1148/rg.2015140280>
11. Hebrang A., Klarić-Čustović R., Radiologija, Treće, obnovljeno i dopunjeno izdanje, Medicinska naklada Zagreb.

12. Dodig D., Kusić Z., Klinička nuklearna medicina, Udžbenici Sveučilišta u Zagrebu, 2012., 127-146
13. Paul G. Kluetz, MD, Charles S. White, MD; Acute Pulmonary Embolism: Imaging in the Emergency Department; Review article | Volume 44, ISSUE 2, P259-271, March 01, 2006, doi.org/10.1016/j.rcl.2005.10.004
14. Edwin J.R. van Beek, MD PhD MEd FRCR, Charlie A. Elliot, MB MD MRCP, David G. Kiely, BSc MD FCCP MRCP; Diagnosis and initial treatment of patients with suspected pulmonary thromboembolism, Continuing Education in Anaesthesia Critical Care & Pain, Volume 9, Issue 4, August 2009. doi.org/10.1093/bjaceaccp/mkp016
15. Bergovec M., Udovičić M., Vražić H., SMJERNICE EUROPSKOGA KARDIOLOŠKOG DRUŠTVA ZA DIJAGNOSTICIRANJE I LIJEČENJE PLUĆNE EMBOLIJE, Liječnički vjesnik, Vol. 133 No. 3-4, 2011.
16. Gaćina P., Čaržavec D., Stančić V., Pejša V., TREATMENT OF VENOUS THROMBOEMBOLISM DURING PREGNANCY AND PUERPERIUM, Acta clinica Croatica, Vol. 45 No. 1, 2006.
17. Alastair J. E. Moore¹, Jason Wachsmann¹, Murthy R. Chamarthy¹, Lloyd Panjikaran², Yuki Tanabe¹, Prabhakar Rajiah¹; Imaging of acute pulmonary embolism: an update; Cardiovasc Diagn Ther. 2018 Jun; 8(3): 225–243. doi: 10.21037/cdt.2017.12.01
18. Paul G. Kluetz, MD, Charles S. White, MD; Acute Pulmonary Embolism: Imaging in the Emergency Department; Review article | Volume 44, ISSUE 2, P259-271, March 01, 2006, doi.org/10.1016/j.rcl.2005.10.004
19. S. Saini, G.D. Rubin and M.K. Kalra; MDCT: From Protocols to Practice is the updated edition of MDCT: A Practical Approach (2006): Springer-Verlag Italia 2008 Printed in Italy
20. Quinn DA, Thompson BT, Terrin ML, Thrall JH, Athanasoulis CA, McKusick KA, Stein PD, Hales CA., A prospective investigation of pulmonary embolism in women and men. JAMA. 1992 Oct 7;268(13):1689-96
21. Stein PD, Huang Hl, Afzal A, Noor HA. Incidence of acute pulmonary embolism in a general hospital: relation to age, sex, and race. Chest. 1999 Oct;116(4):909-13.
22. Mountain D, Keijzers G, Chu K, Joseph A, Read C, Blecher G, Furyk J, Bharat C, Velusamy K, Munro A, Baker K, Kinnear F, Mukherjee A, Watkins G, Buntine P, Livesay G, Fatovich D.

RESPECT-ED: Rates of Pulmonary Emboli (PE) and SubSegmental PE with Modern Computed Tomographic Pulmonary Angiograms in Emergency Departments: A Multi-Center Observational Study Finds Significant Yield Variation, Uncorrelated with Use or Small PE Rates. PLoS One. 2016 Dec5;11(12):e0166483. doi:10.1371/journal.pone.0166483. eCollection 2016.

10. PRILOG A: Popis ilustracija

Slike

Slika 1 Prikaz segmenta desnog plućnog krila.....	5
Slika 2 Prikaz segmenta lijevog plućnog krila	5
Slika 3. Prikaz modificiranih Wellsovih kriterija.....	16
Slika 4 uredan nalaz ventilacijske scintigrafije, ispad perfuzije u desnom plućnom krilu ukazuje na PTE.....	18
Slika 5 CT angiografija plućnih arterija, aksijalni presjek, prikaz defekta kontrastnog punjenja u lijevoj glavnoj i desnoj donjoj lobarnoj arteriji, preuzeto iz sustava ISSA, lokalitet Sušak.	19
Slika 6 CT angiografija plućnih arterija, koronarna rekonstrukcija, prikaz defekta kontrastnog punjenja u desnoj glavnoj i gornjoj lobarnoj arteriji, preuzeto iz sustava ISSA, lokalitet Sušak.	20
Slika 7 obrazac za suglasnost za CT/MSCT pregled, koju pacijent ili njegov skrbnik mora potpisati prije provođenja bilo kojeg CT/MSCT pregleda.....	26

Grafovi

Graf 1 Spolna zastupljenost bolesnika među bolesnicima koji su u razdoblju od 01.01.2020. do 01.03.2020. godine na Kliničkom zavodu-lokalitet Sušak podvrgnuti CT plućnoj angiografiji	27
Graf 2 Zastupljenost bolesnika s obzirom na dob i spol, koji su u razdoblju od 01.01.2020. do 01.03.2020. godine na Kliničkom zavodu-lokalitet Sušak podvrgnuti CT plućnoj angiografiji	29
Graf 3 Zastupljenost bolesnika s nalazom tromboembolije među bolesnicima koji su u razdoblju od 01.01.2020. do 01.03.2020. godine na Kliničkom zavodu-lokalitet Sušak podvrgnuti CT plućnoj angiografiji.....	30
Graf 4 Spolna zastupljenost bolesnika s nalazom tromboembolije među bolesnicima koji su u razdoblju od 01.01.2020. do 01.03.2020. godine na Kliničkom zavodu-lokalitet Sušak podvrgnuti CT plućnoj angiografiji.....	31
Graf 5 Zastupljenost bolesnika s nalazom tromboembolije s obzirom na dob i spol, koji su u razdoblju od 01.01.2020. do 01.03.2020. godine na Kliničkom zavodu-lokalitet Sušak podvrgnuti CT plućnoj angiografiji.....	32

12. KRATKI ŽIVOTOPIS PRISTUPNIKA

Rođena sam 30.04.1998. godine u Rijeci. Pohađala sam Osnovnu školu Fran Franković i glazbenu školu Ivan Matetić Ronjgov u Rijeci. Nakon toga sam upisala Salezijansku klasičnu gimnaziju- s pravom javnosti smjer klasična gimnazija u Rijeci. Nakon mature 2017.godine upisala sam Radiološku tehnologiju na Fakultetu zdravstvenih studija u Rijeci.