

ULOGA MEDICINSKE SESTRE / TEHNIČARA U HITNOM ZBRINJAVANJU DIŠNOG PUTA U OBJEDINJENOM HITNOM BOLNIČKOM PRIJAMU

Zinaić, Daniel

Undergraduate thesis / Završni rad

2020

Degree Grantor / Ustanova koja je dodijelila akademski / stručni stupanj: **University of Rijeka, Faculty of Health Studies / Sveučilište u Rijeci, Fakultet zdravstvenih studija u Rijeci**

Permanent link / Trajna poveznica: <https://um.nsk.hr/um:nbn:hr:184:809424>

Rights / Prava: [In copyright](#)/[Zaštićeno autorskim pravom.](#)

Download date / Datum preuzimanja: **2024-07-18**

Repository / Repozitorij:

[Repository of the University of Rijeka, Faculty of Health Studies - FHSRI Repository](#)



SVEUČILIŠTE U RIJECI
FAKULTET ZDRAVSTVENIH STUDIJA
SVEUČILIŠNI PREDDIPLOMSKI STRUČNI STUDIJ
SESTRINSTVO

Daniel Zinaić

ULOGA MEDICINSKE SESTRE/TEHNIČARA U HITNOM
ZBRINJAVANJU DIŠNOG PUTA U OBJEDINJENOM HITNOM
BOLNIČKOM PRIJAMU

Završni rad

Rijeka, 2020.

THE FACULTY OF HEALTH STUDIES
UNIVERSITY OF RIJEKA
UNDERGRADUATE PROFESSIONAL STUDY OF NURSING

Daniel Zinaić

THE ROLE OF EMERGENCY ROOM NURSES IN EMERGENCY
AIRWAY MANAGEMENT

Final work

Rijeka, 2020

Mentor rada: izv. prof. dr. sc. Ivan Bubić, dr. med.

Diplomski rad je obranjen je dana _____ na _____

_____, pred povjerenstvom:

1. _____
2. _____
3. _____

Diplomski rad ima 30 stranica, 17 slika, 1 tablicu te 25 literaturna navoda.

Izvešće o provedenoj provjeri izvornosti studentskog rada

Opći podatci o studentu:

Sastavnica	Fakultet zdravstvenih studija Sveučilišta u Rijeci
Studij	Sveučilišni preddiplomski stručni studij sestrinstvo
Vrsta studentskog rada	Diplomski rad
Ime i prezime studenta	Daniel Zinaić
JMBAG	2411988360047

Podatci o radu studenta:

Naslov rada	
Ime i prezime mentora	Ivan Bubić
Datum predaje rada	03.08.2020.
Identifikacijski br. podneska	1387560440
Datum provjere rada	15.09.2020
Ime datoteke	Diplomski Zinaić
Veličina datoteke	1,88 MB
Broj znakova	42665
Broj riječi	6719
Broj stranica	38

Podudarnost studentskog rada:

Podudarnost (%)	2%
-----------------	----

Izjava mentora o izvornosti studentskog rada

Mišljenje mentora	
Datum izdavanja mišljenja	15.09.2020.
Rad zadovoljava uvjete izvornosti	<input checked="" type="checkbox"/>
Rad ne zadovoljava uvjete izvornosti	<input type="checkbox"/>
Obrazloženje mentora (po potrebi dodati zasebno)	

Datum

15.09.2020.

Potpis mentora



ZAHVALA

Veliko hvala mentoru izv. prof. dr. sc. Ivanu Bubiću, dr. med. na strpljenju, pomoći i svim savjetima prilikom izrade završnog rada. Zahvaljujem svojoj obitelji za svu potporu i podršku tijekom trajanja studija.

SAŽETAK

Preduvjet dobrog rada u hitnoj medicini predstavlja prepoznavanje životno ugrožavajućih stanja koja ukoliko ne budu pravovremeno zbrinuta mogu dovesti do kardiopulmonalnog aresta i smrtnog ishoda. Opstrukcija dišnog puta predstavlja po život opasno stanje. Nakon utvrđivanja postojanja opstrukcije dišnog puta važno je odmah primijeniti mjere za njezino uklanjanje. Opstrukciju dišnoga puta dijelimo na potpunu i djelomičnu. Za osiguravanje ugroženog dišnoga puta koristimo osnovna pomagala i napredne tehnike zbrinjavanja. Zlatni standard za definitivno osiguranje prohodnog dišnog puta je endotrahealna intubacija. Tijekom zbrinjavanja kritičnog bolesnika u objedinjenom hitnom bolničkom prijemu prisutno je više članova tima koji uglavnom sačinjavaju liječnici i medicinske sestre/tehničari, što zahtjeva koordiniran timski rad i kvalitetnu komunikaciju. Medicinske sestre/tehničari tokom svih svojih postupaka djeluju u skladu s pravilima sestrinske struke. Pojedine postupke izvode samostalno sukladno dodijeljenim kompetencija dok u ostalim postupcima asistiraju liječnicima.

Ključne riječi: zbrinjavanje dišnog puta, dišni put, medicinske sestre/tehničari, hitna medicina

SUMMARY

A basic prerequisite for good work in emergency medicine is to recognize life-threatening conditions that must be recognized in time to prevent cardiopulmonary arrest and death. Obstruction of airway a life-threatening situation. After the obstruction is recognized we need immediately apply the procedures to remove cause of obstruction. Obstruction of the respiratory tract can be complete or partial. A compromised airway can be maintained by using basic initial manoeuvres and artificial airway or more advanced airway techniques. The gold standard for the definite maintenance of airway is endotracheal intubation. During the treatment of critical patients in emergency department, emergency team consists of different members, physicians and nurses / technicians and requires coordinated teamwork and good communication. Nurses / technicians act according to the rules of the nursing profession during all their procedures. Some procedures are performed in accordance with the assigned competencies independently, while in others they participate by assisting doctors.

Key words: airway managemant, airway, nurses / technicians, emergency medicine

POPIS KORIŠTENIH KRATICA

MILS (engl. *manual in-line stabilisation*) - ručna stabilizacija glave i vrata u jednoj liniji

MS/MT- medicinska sestra/tehničar

LMA - laringealna maska

RSI- intubacija u brzom slijedu

ETI – endotrahealna intubacija

KOPB – kronična opstruktivna plućna bolest

BURP manevar- (eng. *Backward, Upward, Rightward Pressure*) - vanjska laringelana manipulacija

NIV- neinvazivna ventilacija

SADRŽAJ

1. UVOD	1
2. DIŠNI PUT	2
2.1. Anatomija i fiziologija	2
2.2. Uzroci opstrukcije dišnih puteva.....	3
2.3. Prepoznavanje opstrukcije dišnih puteva	4
3. OKSIGENOTERAPIJA.....	5
3.1. Nosni kateter	5
3.2. Obična maska za kisk.....	6
3.3. Maska sa spremnikom i jednosmjernom valvulom.....	7
3.4. Maske za dostavu kiska s visokim protokom.....	7
4. OSNOVNE TEHNIKE ZBRINJAVANJA DIŠNOG PUTA.....	9
4.1. Pomagala za osnovno održavanje dišnog puta	10
4.1.1. Orofaringealni tubus	10
4.1.2. Nazofaringealni tubus.....	11
4.2. Ventilacija maskom i samoširećim balonom.....	12
4.3. Supraglotična pomagala	13
5. ENDOTRAHEALNA INTUBACIJA.....	17
5.1. Intubacija u brzom slijedu.....	19
6. INVAZIVNI POSTUPCI OTVARANJA DIŠNOG PUTA.....	21
7. NEINVAZIVNA MEHANIČKA VENTILACIJA.....	22
8. ULOGA MEDICINSKE SESTRE/TEHNIČARA U HITNOM ZBRINJAVANJU DIŠNOGA PUTA	24
8. ZAKLJUČAK	25
9. LITERATURA.....	26
10. PRILOZI	29

1. UVOD

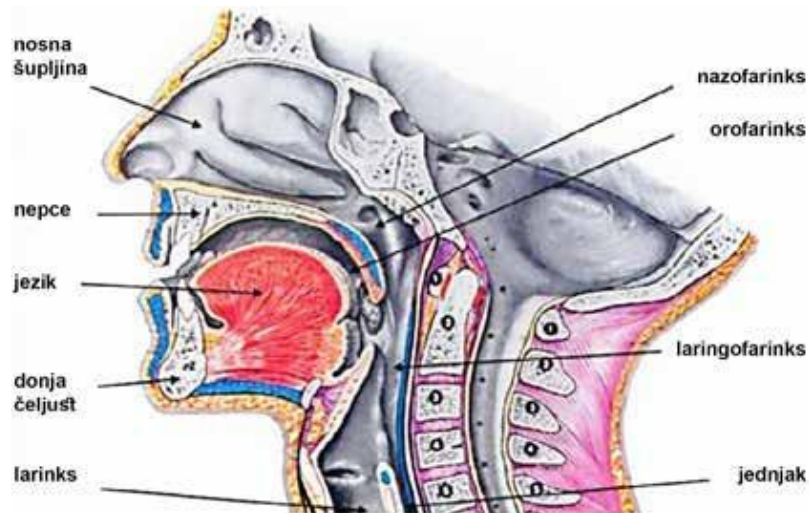
Nositelj djelatnosti u hitnoj medicini čine liječnici hitne medicine i medicinske sestre/tehičari koji kroz timski rad provode niz vremenski ograničenih, složenih postupaka koji zahtjevaju visoku razinu vještina i znanja te nose i brojne odgovornosti. Glavni preduvjet rada u hitnoj medicini je pravovremeno prepoznavanje životno ugrožavajućih stanja, koja ukoliko ne budu zbrinuta u što kraćem roku mogu dovesti do kardiopulmonalnog aresta i smrtnog ishoda.

U ovome radu biti će se prikazani postupci koje medicinska sestra/tehničar primjenjuju kod opstrukcije dišnog puta. Opisana je primjena orofaringealnog tubusa, nazofaringealnog tubusa, primjena supraglotičnih pomagala (laringealna maska i I-gel), postupak endotrahealne intubacije i specifičnosti pacijenta na neinvazivnoj ventilaciji.

2. DIŠNI PUT

2.1. Anatomija i fiziologija

U hitnoj medicini jedan od prvih postupaka u algoritmu zbrinjavanja kritično oboljele osobe je održavanje prohodnosti dišnoga puta. Da bi mogli primijeniti adekvatne postupke osiguranja i održavanja dišnog puta moramo poznavati njegovu anatomiju. Nos, usta, ždrijelo, grkljan, dušnik i dušnice služe za ulaz zraka (kisika) u organizam. Nos i usta su dva ulaza u dišne putove. Nos se dalje nastavlja u nazofarinks, a usta u orofarinks. S prednje strane ta dva prostora razdvaja nepce (meko i tvrdo), a sa stražnje strane nalazi se ždrijelo (farinks). Ždrijelo je vezivno-mišićna struktura koja se pruža od baze lubanje do krikoidne hrskavice. S prednje strane ždrijelo se otvara u nosnu šupljinu, usnu šupljinu i grkljan pa se prema tome dijeli na nazofarinks, orofarinks i hipofarinks ili laringofarinks. Epiglotis pokrivajući ulaz u grkljan sprječava aspiraciju. Grkljan je organ sastavljen od devet hrskavica cjevasta oblika koje su međusobno povezane ligamentima i mišićima (Slika 1) (1). Donje dišne puteve čine grkljan, dušnik i dušnice koje se granaju prema plućnim alveolama. Unutar pleuralnih šupljina u prsištu nalaze se pluća (2). Dišni sustav osim u procesu disanja sudjeluje u održavanju acido-bazne ravnoteže organizma te u regulaciji tjelesne temperature. Disanje je proces kojim se izmjenjuju plinovi na alveolo-kapilarnoj membrani pluća. Disanje se odvija u dvije faze, udisaj (ulazak zraka u pluća) i izdisaj (izlazak zraka iz pluća). Tim procesom oksigeniramo krv i uklanjamo iz tijela ugljikov dioksid. Udisajem kisik dolazi do plućnih alveola i dalje ulazi u kapilarnu krv te potom vezan za hemoglobin putuje prema svim stanicama. Uslijed razlike u parcijalnom tlaku ugljikov dioksid iz kapilara izlazi u alveole te izdisajem cijeli proces izmjene plinova završava. Za vrijeme jednog normalnog ciklusa disanja u pluća udahnemo i izdahnemo oko 500 mL zraka što nazivamo respiracijskim volumenom. Forsiranim udahom na taj volumen može se udahnuti još dodatnih 3000 mL zraka što čini inspiracijski rezervni volumen. Nakon normalnog izdaha možemo još dodatno forsirano izdahnuti oko 1100 mL zraka i to čini ekspiracijski rezervni volumen. Respiracijski volumen, inspiracijski rezervni volumen i ekspiracijski rezervni volumen zajedno čine vitalni kapacitet koji iznosi oko 4600 mL. Navedene vrijednosti uglavom se odnose na zdrave i mlade muške osobe, dok su vrijednosti za ženske osobe otprilike i do 20-30% niže (3).



Slika 1. Anatomija gornjeg dišnog puta.

(Izvor: <https://docplayer.rs/176385124-Objedinjeni-hitni-bolni%C4%8Dki-prijam.html>)

2.2 Uzroci opstrukcije dišnih puteva

Opstrukciju dišnog puta možemo podjeliti na potpunu, djelomičnu te prijeteci potpunu opstrukciju koja može nastati uslijed patološkog stanja koje se pogoršava. Opstrukcija dišnog puta također se može podijeliti anatomske na opstrukciju donjih i gornjih dišnih puteva, a prema trajanju samog procesa može biti kronična i akutna. Opstrukcija dišnih puteva kod pacijenata je najčešće mehaničke naravi, a smještena je u predjelu gornjih dišnih puteva. Susreće se uglavnom kod pacijenata koji uslijed poremećaja stanja svijesti imaju gubitak samog tonusa mišića usne šupljine i dolazi do pada korijena jezika na stijenku ždrijela. Kod mehaničke opstrukcije uzroci mogu biti udahnuto strano tijelo kao što je hrana, krv, želučani sadržaj ili dijelovi slomljenih zubi. Depresija središnjeg živčanog sustava može uzrokovati gubitak zaštitnih refleksa dišnih puteva, a česti uzroci su intracerebralna zbivanja i ozljede glave, hiperkapnija te depresivni učinak metaboličkih poremećaja (npr. šećerna bolest) ili /i lijekova te etilnog alkohola. Opstrukcija dišnog puta kod odraslih može biti posljedica upalnih procesa orofaringealne regije, alergijskog edema, te kompresije tumorskom tvorbom (4,6).

Uslijed raznih vrsta traume prsnog koša može doći do frakture prsne kosti, serijske frakture rebra i pneumotoraksa i/ili hematotoraksa što u kombinaciji sa kontuzijom plućnog parenhima dovodi do poremećene mehanike vanjskog disanja i neadekvatne ventilacije pluća. Kod pacijenata s ugroženim dišnim putem nužna je brza inicijalna procjena i zbrinjavanje dišnoga puta te uspostava adekvatne oksigenacije kako bi se spriječila sekundarna hipoksija mozga i ostalih vitalnih organa (2). Kako bi pacijent bio ispravno zbrinut te da bi se mogao primijeniti ispravan medicinski postupak, izuzetno je važno znati moguće uzroke, prepoznati ih i pravovremeno reagirati.

2.3. Prepoznavanje opstrukcije dišnih puteva

Kod svakog bolesnika potrebno je prvenstveno procijeniti stanje svijesti, te mogućnost spontanog disanja. Ukoliko osoba prilikom pregleda i izravnog kontakta odgovara normalno te komunicira bez napora i pratećih zvučnih fenomena, dišni putovi su prohodni i otvoreni. Opstrukcija dišnoga puta je medicinska hitnoća najvećega stupnja, jer ako se ne otkloni vrlo brzo nastupa hipoksija koja vodi do srčanog zastoja i smrti.

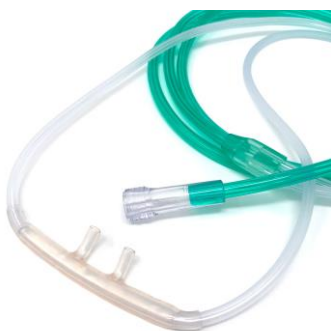Kod osoba kod kojih je dišni put u potpunosti opstruiran disanje ne čujemo i ne osjetimo, odnosno nema prolaska zraka kroz nos ili usta. Na samom početku se kod bolesnika mogu zamijetiti pokušaji spontanog disanja s uvlačenjem međurebrenih i supraklavikularnih prostora no postepenim pogoršanjem osoba ne može kašljati niti govoriti. Daljnjim pogoršanjem zamjećuje se neprirodno gibanje trbuha i prsnog koša nalik „klackalici“, odnosno pri udisaju trbuh se odiže a prsni koš uvlači, a prilikom izdisaja se događa suprotno. Kod nepotpune opstrukcije dišnog puta oslabljen je šum disanja te auskultacijski čujemo zvučne fenomene različitih karakteristika koji se pojavljuju u različitim fazama disanja pomoću čega možemo zaključiti razinu i moguć uzrok opstrukcije. Zvukovi koji se mogu javiti kod opstrukcije su hrkanje koje nastaje uslijed nepotpune opstrukcije zbog npr. stranog tijela, zapadanja pacijentovog jezika ili edema i krkljanje kao zvuk mogućeg prisustva tekućeg sadržaja koji zahtjeva aspiraciju. Inspiratorni stridor je znak opstrukcije gornjih dišnih puteva dok zvuk piskutanja u izdisaju tzv. ekspiratorni *wheezing* je uzrokovan opstrukcijom u donjem dijelu dišnih puteva.

3. OKSIGENOTERAPIJA

Oksigenoterapijom primjenjujemo kisik u većoj koncentraciji od one u okolnom zraku (oko 21%) te određivanjem protoka možemo postići inspiratornu koncentraciju kisika i do 100%. Koncentraciju kisika koju primjenjujemo i razinu protoka te vrstu oksigenoterapije određujemo sukladno kliničkom statusu bolesnika i saturaciji arterijske krvi kisikom. Ciljne vrijednosti saturacije arterijske krvi kisikom su 94% - 98%, osim kod bolesnika sa sklonošću razvoju hiperkapnije kod kojih su zadovoljavajuće vrijednosti 88% - 92%. Kod pacijenata s akutnim infarktom miokarda primjena kisika indicirana je kod saturacije ispod 90% (5). Dokazano je da primjena kisika kod bolesnika bez hipoksije ne dovodi do koristi ili štete, a ima razne nedostatke poput nepotrebnih troškova i nelagode pacijenta. Kisik se može dopremiti bolesniku iz bolničkoga sustava ili iz boce s kisikom. U oba slučaja potrebno je poznavati sustave dopreme kisika do samoga bolesnika i postotak kisika koji isporučuju. Kisik se kod bolesnika može primjeniti putem različitih maski za kisik ili raznih katetera.

3.1. Nosni kateter

Nosni kateter se sastoji od dva završetka koja se stavljaju u nosnice bolesnika spojenih na sistem za dopremu kisika. Kateter se fiksira oko oba uha pacijenta dok dužinu cjevčica možemo regulirati (Slika 2). Kisik koji se dopremi kateterom dolazi u nazofarinks koji ujedno ima i funkciju anatomskog spremnika za kisik. Da bi primjena nosnog katetera imala učinka bolesnik mora disati na nos. Na nosni kateter možemo primjenjivati kisik u protoku 1 L/min - 6 L/min i time možemo postići koncentraciju kisika od 24% - 44%. Najčešće se primjenjuje kod blagih poremećaja disanja, jer visoke inspiratorne koncentracije kisika se ovim postupkom ne mogu postići. Medicinska sestra/tehničar smije prema važećim kompetencijama pacijentu samostalno aplicirati terapiju kisikom na nosni kateter s maksimalnim protokom kisika do 4 L/min. Pogodan je kod bolesnika koji ne podnose masku za kisik, kod bolesnika s kroničnom opstruktivnom plućnom bolesti, te kod bolesnika sa mučninom i/ili povraćanjem.

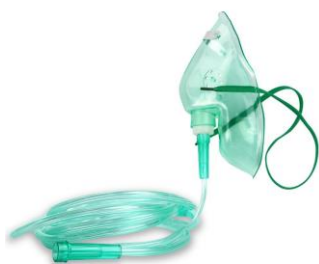

Slika 2. Prikaz nosnog katetera

(Izvor: <https://www.directhomemedical.com/westmed-high-flow-comfort-soft-plus-cannula-7-foot.html>)

3.2. Obična maska za kisik

Običnom maskom za kisik možemo postići isporučenu koncentraciju kisika od 44-60%. Pacijent putem ove maske udiše mješavinu kisika i zraka te kako ne bi došlo do ponovnog udisanja zraka koji je bogat ugljikovim dioksidom protok kisika je potrebno podesiti na najmanje 5 L/min dok pri manjim protocima možemo uzrokovati hiperkapniju. Ovom vrstom maske zbog prethodno navedenog primjenjujemo kisik u protoku od 6 L/min - 10 L/ min. Putem formule: $\text{protok (L/min)} \times 4 + 20 = \% \text{ kisika}$, možemo u svakom trenu izračunati koju koncentraciju kisika isporučujemo pacijentu preko jednostavne maske za kisik.

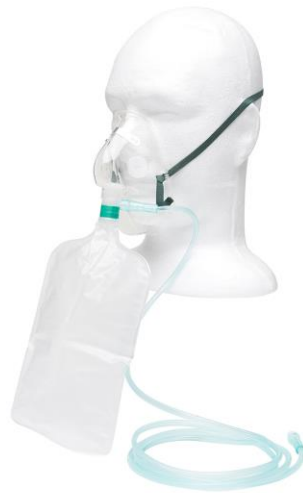

Slika 3. Prikaz obične maske za kisik

(Izvor: <https://forlongmedical.en.made-in-china.com/product/aNXxVpRUJekY/China-Single-Use-Disposable-Oxygen-Mask-for-Adult-Use-with-Tubing.html>)

3.3 Maska sa spremnikom i jednosmjernom valvulom

Maska sa spremnikom i jednosmjernom valvulom može postići inspiratornu koncentraciju kisika do 100%. Jednosmjerna valvula sprječava miješanje s kisika iz spremnika s pacijentovim izdahnutim zrakom koji je bogat ugljikovim dioksidom. S vanjske strane maske sa spremnikom i jednosmjernom valvulom nalaze se otvori prekriveni gumenom opnom koji imaju funkciju jednosmjerne valvule (Slika 4). Jednosmjerna valvula sprječava udisanje zraka iz okoline dok dozvoljava izlaz izdahnutog zraka. Da bi postigli optimalan učinak maske sa spremnikom spremnik mora biti minimalno do pola ispunjen uz primjenu kisika u protoku 10-15 L/ min.



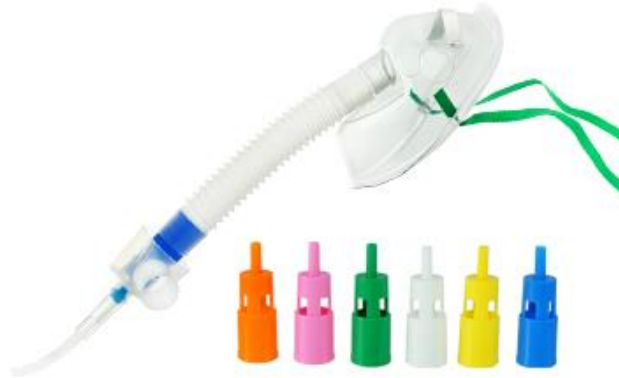Slika 4. Prikaz maske sa spremnikom i jednosmjernom valvulom

(Izvor: <https://www.linearmedical.com.au/product/non-rebreather-oxygen-mask-with-tubing>)

3.4. Maske za dostavu kiska s visokim protokom

Venturi maska je uređaj koji radi na principu Venturijevih ventila označenih različitim bojama na kojima je naznačeno koliko je L/min kiska potrebno primjeniti da bi bolesnik udisao zadanu inspiratornu koncentraciju kisika. Putem različitih ventila možemo dostaviti između 24% - 60% kisika uz zadane protoke od 2 L/min - 15 L/min. Najveća prednost ovog tipa

maske je što dostavlja konstantne koncentracije kisika te što se inspiratorna koncentracija kisika ne mijenja povećanjem protoka. Pogodna je za primjenu kod pacijenata s kroničnim plućnim bolestima koji imaju sklonost hiperkapniji.



Slika 5. Prikaz izgleda maske za dostavu kisika s visokim protokom

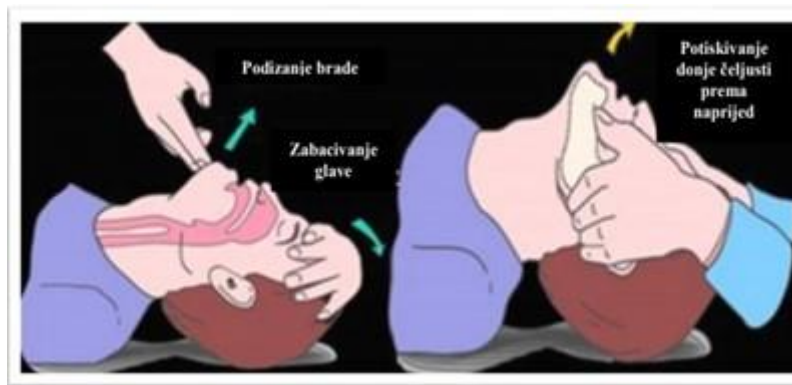(Izvor: <http://www.oxfordmedicaleducation.com/prescribing/oxygen-delivery/>)

4. OSNOVNE TEHNIKE ZBRINJAVANJA DIŠNOG PUTA

Održavanje prohodnosti dišnog puta uz primjerenu ventilaciju i oksigenaciju pacijenta predstavlja prvi korak kod pristupa pacijentu koji je bez svijesti. Početni pregled i procjena prohodnosti dišnog puta moraju biti kratki i brzi. Potrebno je voditi računa i o mogućnosti prisustva stranog tijela u usnoj šupljini pacijenta koji je bez svijesti. Osnovne tehnike otvaranja dišnog puta su zabacivanje glave i podizanje brade te potiskivanje donje čeljusti prema naprijed.

Zabacivanje glave i podizanje brade je tehnika otvaranja dišnog puta koja se najčešće primjenjuje kod bolesnika kod kojih ne postoji sumnja ili podatak o mogućoj ozljedi vratne kralježnice. Dišni put kod osoba s poremećenim stanjem svijesti i bez svijesti najčešće je opstruiran zapadanjem jezika i mekih dijelova ždrijela. Zabacivanjem glave i podizanjem brade donja čeljust i jezik se usmjeravaju prema naprijed te tako otvaramo dišni put i osiguravamo njegovu prohodnost. Sam postupak izvodimo tako da dlan jedne ruke postavimo na čelo bolesnika uz pritisak o podlogu, a s drugim i trećim prstom druge ruke podižemo bradu bolesnika prema gore. Drugi i treći prst druge ruke držimo na koštanom dijelu brade (Slika 3, lijevo). Na ovaj način odvajamo jezik od stražnje stijenke ždrijela i dišni put postaje prohodan. Ako nakon ovog postupka dođe do spontanog disanja, moramo izmjeriti frekvenciju bolesnikovih udisaja i ako je potrebno asistirati ga ventilirati.

Potiskivanje donje čeljusti prema naprijed koristimo kako bi otvorili dišni put kod bolesnika kod kojeg sumnjamo na povredu vratne kralježnice i/ili glave. Ovom tehnikom dolazi do usmjeravanja jezika prema naprijed i otvaranja dišnog puta uz ograničeno pokretanje same glave i vrata bolesnika. Izvodi se tako da se ruke postavljaju na odgovarajući kut donje čeljusti kako bi se ona otvorila gurajući je prema naprijed i gore. Potom se palcima otvara usna šupljina guranjem brade prema dolje (Slika 6, desno). Kod pacijenata sa sumnjom na ozljeđenu vratnu kralježnicu primjenjujemo tehniku kojom potiskujemo donju čeljust prema naprijed i podižemo brade pacijenta uz ručno stabiliziranje glave i vrata u jednoj liniji uz pomoć asistenta. Oprezno postavljamo dlanove na područje bolesnikovih sljepoočnica obostrano a palčevi ruku se postavljaju na jagodične kosti lateralno od nosa dok se prostalim prstima hvata na kut donje čeljusti s obje strane. Ovaj postupak potrebno je izvesti bez pomicanja glave i vrata bolesnika (7,8).



Slika 6. Prikaz osnovnih tehnika otvaranja dišnog puta. Zabacivanje glave i podizanje brade (lijevo). Potiskivanje donje čeljusti prema naprijed (desno).

(Izvor: <https://cmijournal.wordpress.com/2015/07/31/airway-management>)

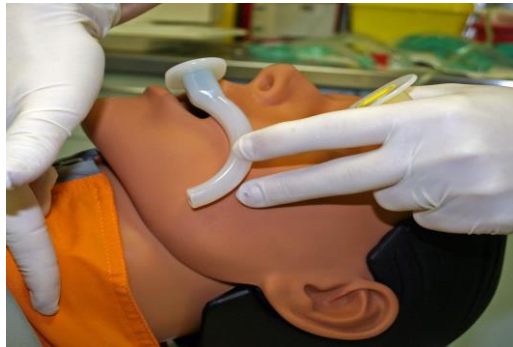Nakon izvođenja svakog od navedenih postupaka ponovno provjeravamo kvalitetu disanja slušanjem, gledanjem i osjećanjem strujanja zraka. Ne smijemo zaboraviti da dišni put može biti opstruiran i stranim tijelom u usnoj šupljini koje je potrebno u takvoj situaciji obavezno izvaditi. U slučaju da je zubna proteza kod pacijenta dislocirana ili polomljena potrebno ju je ukloniti. Kod povrede vratne kralježnice dodatnim zabacivanjem glave pacijenta možemo pogoršati već postojeću ozljedu i u tom slučaju moramo primijeniti modificirani hvat odizanja donje čeljusti prema naprijed i brade uz ručnu stabilizaciju vrata u jednoj liniji. Takav manevar moraju izvoditi dvije osobe kako bi stabilizacija bila adekvatna (6, 9).

4.1 Pomagala osnovnog održavanja dišnog puta

4.1.1. Orofaringealni tubus

Orofaringealni tubus jedan je od osnovnih pomagala za osiguravanje prohodnosti dišnog puta. Čini ga plastična cijev lagano zakrivljenog oblika s otvorima koji se nalaze na obje strane cijevi. Razlikujemo dva tipa tubusa za odrasle osobe (Guedel i Berman), a kod nas je uglavnom u upotrebi tubus s jednim centralnim kateterom – Guedel. Orofaringealni tubus namjenjen je isključivo za jednokratno korištenje i postoji u više veličina za djecu i odrasle

osobe. Dužina orofaringealnog tubusa mora biti jednaka udaljenosti od vrha uške do kuta usana osobe kojoj postavljamo ili mora odgovarati udaljenosti od angulusa mandibule do sredine sjekutića (Slika 7) (8). Koristi se u situacijama kada bolesnik ne diše ili kada nema održan refleks povraćanja i refleks kašlja. Kod pacijenta s prisutnim zaštitnim refleksima dišnih putova postavljanje tubusa može izazvati nagon na povraćanje, što može dovesti do aspiriranja povraćenog sadržaja.



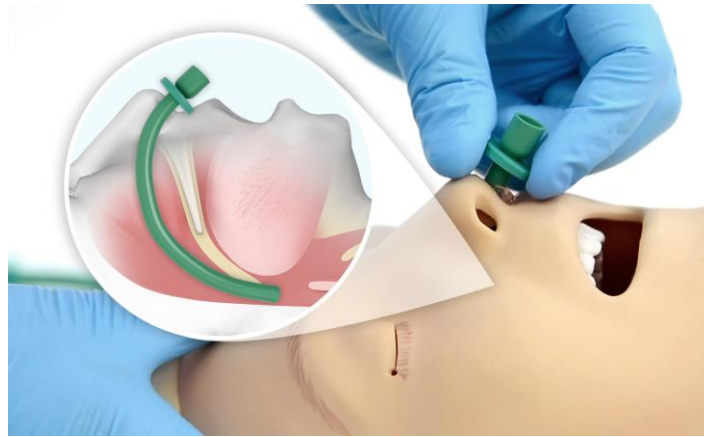
Slika 7. Određivanje veličine orofaringealnog tubusa

(Izvor: <http://www.szum.si/ustno-zrelni-tubus.html>)

4.1.2. Nazofaringealni tubus

Nazofaringealni tubus čini plastična ili gumena cijev različite dužine i promjera. Proksimalni dio tubusa na sebi ima prsten koji je pomičan duž cijevi i sprječava pomicanje tubusa kod bolesnika, a distalni kraj je ukoso odrezan što olakšava njegovo postavljanje u nazofarinks (Slika 8). Ukoliko pravilno postavimo tubus on bi se trebao nalaziti kod pacijenta između stražnjeg zida farinksa i baze jezika. Prednost nazofaringealnog tubusa u odnosu na orofaringealni je u tome što se bolje tolerira te ga možemo postaviti i bolesnicima kod kojih su zaštitni refleksi dišnog puta prisutni, kod bolesnika sa trizmusom i eventualnim ozljedama usne šupljine (8). Nazofaringealni tubus možemo koristiti i za ventilaciju pacijenta samoširećim balonom i maskom. Prije postavljanja za svakog pacijenta mora se odabrati odgovarajuća veličina tubusa. Odabir prekratkog tubusa može dovesti do toga da tubus ne prolazi bazu pacijentovog jezika, a tubus koji je predugačak može doći do jednjaka i dovesti

do distenzije želuca. Veličina nazofaringealnog tubusa se određuje mjereći udaljenost od vrha nosa do ušne resice. Nazofaringealni tubus se ne preporučuje postavljati bolesnicima s ozljedama viscerokranija te posebno kod sumnje na frakturu baze lubanje (9,10).



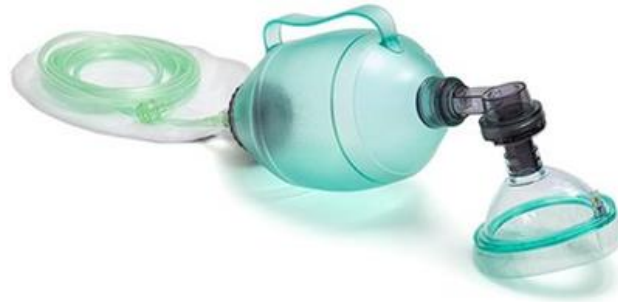Slika 8. Položaj nazofaringealnog tubusa nakon pravilnog postavljanja

(Izvor: <https://www.doczero.com/en/products/Nasopharyngeal-Airway-Insertion>)

4.2 Ventilacija maskom i samoširećim balonom

Samošireći baloni sa spremnikom i maske dostupne su u više veličina, a balon volumena od 1600 mL se obično upotrebljava kod odraslih osoba (Slika 9). Veličina samoširećeg balona može varirati ovisno da li se koristi kod odrasle osobe ili kod djece. Jednosmjerna valvula osigurava jednosmjernu ventilaciju prema bolesniku pritiskom samoširećeg balona, istovremeno blokirajući povratak izdahnutog zraka prema balonu ili spremniku. Ventilacija pomoću maske i samoširećeg balona može izvoditi jedna ili dvije osobe, a samu tehniku potrebno je dobro uvježbati i znanje redovito održavati. Osobe koje su bradipnoične, dišu s nedovoljnim udisajnim volumenom ili ne dišu uopće mora se što prije početi adekvatno ventilirati. Ako se prilikom ventilacije prsni koš ne odiže adekvatno ili ako čujemo izlaženje zraka uz rub maske, moramo pokušati bolje pritisnuti masku uz samo lice pacijenta te započeti ispočetka ventilirati. Da bi ventilacija pacijenta bila adekvatna dišni put mora biti prohodan. Kod opstrukcije dišnog puta kojoj je uzrok zapadanje jezika ili mekih česti ždrijela postavlja se nazofaringealni ili orofaringealni tubus. Prije početka ventilacije treba aspirirati

krv, sluz, tekućinu i slično odnosno ukloniti strano tijelo. Samošireći balon je poželjno što ranije spojiti na kisik no sam postupak ne smije odgađati ventilaciju bolesnika (8).



Slika 9. Samošireći balon sa maskom

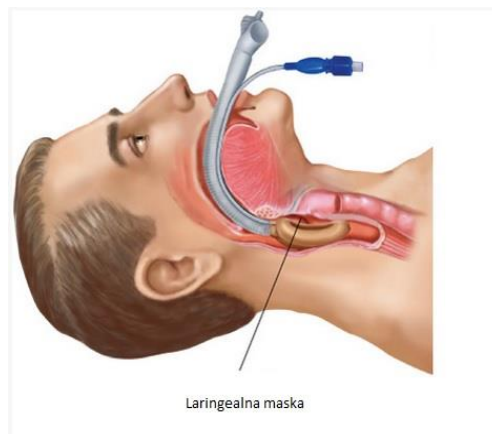
(Izvor: <https://www.indiamart.com/proddetail/bag-valve-mask-intersurgical-20674812055.html>)

4.3. Supraglotična pomagala

Kod osoba bez svijesti i bez zaštitnih refleksa za osiguranje i prohodnost dišnog puta možemo koristiti supraglotična pomagala. U hitnoj medicini najčešće korištena supraglotična pomagala su i-gel tubus i laringealna maska.

Laringealna maska je u novije vrijeme postepeno zamjenjena supraglotičnim pomagalima novije generacije. Ventilacija putem laringealne maske sigurnija je od ventilacije putem maske sa samoširećim balonom zbog nižeg rizika distenzije želuca zrakom. Laringealna maska ima izgled širokog tubusa u proksimalnom dijelu te eliptičnog napuhanog balona distalno gdje se unutar balona nalaze dva okomita tračka koja sprječavaju upadanje epiglotisa unutar tubusa. Maska se postavlja se u hipofarinks s ciljem „prekrivanja“ supraglotičkih struktura (11) (Slika 10). Ovisno o dobi i konstituciji pacijenata postoje različite veličine laringealnih maski (8). Relativne kontraindikacije za primjenu laringealne maske su: povećan rizik od plućne aspiracije, dugotrajna ventilacija pacijenta preko maske sa samoširećim balonom s valvulom, morbidna pretilost, drugi ili treći trimestar trudnoće, krvarenje iz

gornjeg dijela probavnog sustava te urođene abnormalnosti gornjih dišnih putova (11). Laringealna maska se postavlja u usnu šupljinu držeći poput olovke. Gornju površinu maske prislanjamo na nepce i potom lagano guramo masku do stražnje stijenke ždrijela dok ne osjetimo otpor. Nakon postavljanja na odgovarajuće mjesto, pomoću šprice potrebno je ispuniti balon zrakom. Ako smo masku postavili pravilno, nakon što napušemo balon maska bi se trebala odignuti od usta za otprilike 2 do 3 cm. Nakon postavljanja obavezno je auskultirati u području prsnog koša, te po potvrdi adekvatnog položaja postaviti zaštitu od ugriza i fiksirati je. Ako imamo pacijenta s bronhospazmom, plućnim edemom, astmom ili kroničnom opstruktivnom bolesti pluća visoki otpor u dišnim putevima može dovesti do hipoventilacije ili napuhivanja želuca zbog propuštanja balona laringealne maske.



Slika 10. Položaj laringealne maske nakon pravilnog postavljanja

(Izvor:<https://accessanesthesiology.mhmedical.com/content.aspxbookid=414§ionid=41840252>)

I-gel je supraglotično pomagalo za održavanje prohodnosti dišnih puteva koje je u upotrebi od 2007.god te ga zato smatramo pomagalom novije generacije. Njegova glavna prednost je jednostavno postavljanje uz minimalnu mogućnost traume dišnog puta. Tubus je proziran i mekan te ima balon koji se ne napuhuje a napravljen je od termoplastičnog elastomera. Drenažu jednjaka je moguće izvršiti putem otvora koji se nalazi unutar samog I-gel tubusa. Prilikom komparacije laringealne maske i i-gel tubusa, zapaženo je da se prilikom primjene i-gel tubusa rjeđe bilježi pojava „suhog grla“ kod bolesnika kao i tragova sukrvice na

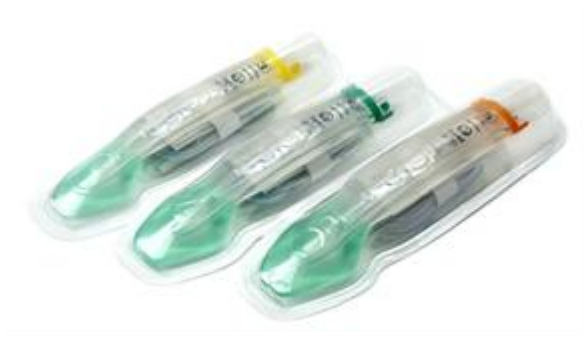izvađenom pomagalu (12). I-gel tubus postavljamo osobama bez svijesti i bez održanih zaštitnih refleksa dišnih puteva, kod osoba koje ne dišu te kod osoba kod kojih liječnik nije uspio izvršiti endotrahealnu intubaciju. U slučaju opstruktivnih lezija iznad razine glotisa, faringo-perilaringealni apscesa, trizmusa, novotvorine ili traume u toj regiji, te održanih zaštitnih refleksa dišnih putova I-gel tubus se ne postavlja. Razlikujemo više veličina I-gel tubusa koje su ovisno o tjelesnoj težini pacijenta zbog lakšeg raspoznavanja obilježene i različitim bojama (Tablica 1 i Slika 11). Prilikom postavljanja i-gela glavu pacijenta stavljamo u položaj „njušenja“ osim kod povrede vratne kralježnice. I-gel tubus postavljamo tako da balon na pomagalu okrećemo prema bradi pacijenta a tubus držimo na mjestu koje služi za zaštitu od ugriza. Prilikom uvođenja u usnu šupljinu pomagalom klizimo po tvrdom nepcu do gubitka otpora. Ukoliko je I-gel adekvatno pozicioniran vrh tubusa prekriva gornji otvor jednjaka, balon nasjeda na glotis a između sjekutića nalazi se dio sa zaštitom od ugriza (Slika 12). Nakon postavljanja potrebno je auskultacijom prsnog koša potvrditi položaj pomagala te ukoliko je pravilan tubus fiksirati (13).

veličina i-gel uređaja	veličina pacijenta	težina pacijenta (kg)
3	mali odrasli	30-60
4	srednji odrasli	50-90
5	veliki odrasli ⁺	90+

Tablica 1 . Prikaz odabira veličine i-gel tubusa ovisno tjelesnoj težini

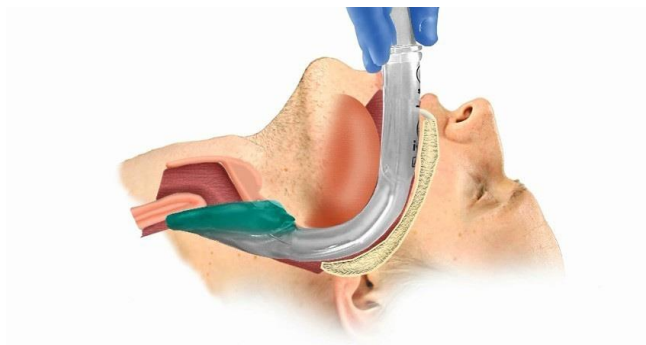(Izvor: http://pharmamed.tis.hr/Pharmamed/productdocs/igel%20user%20guide_Croatian.pdf

)



Slika 11. Različite boje i-gel tubusa ovisno o veličini

(Izvor: <https://cdn3.volusion.com/wroky.tanxh/v/vspfiles/photos/I-870300-2.jpg>)



Slika 12. Položaj i-gel tubusa nakon pravilnog postavljanja

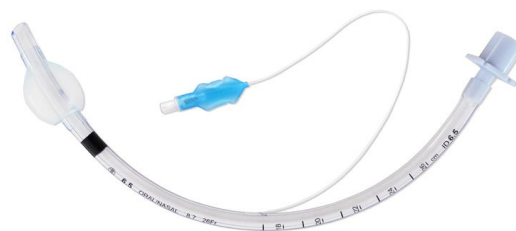(Izvor: https://www.rescue-essentials.com/content/i-gel_O2poster.pdf)

5. ENDOTRAHEALNA INTUBACIJA

Postavljanje endotrahealnog tubusa je optimalna metoda za osiguravanje i održavanje prohodnosti dišnog puta, sprječavanje aspiracije te za oksigenaciju i ventilaciju pacijenta (14). Endotrahealni tubus je plastična jednokratna prozirna cijev različite veličine ovisno o dobi i spolu bolesnika (Slika 13) (15). Prednosti endotrahealne intubacije (ETI) su: mogućnost neprekinute ventilacije putem samoširećeg balona s valvulom bez prekidanja vanjske masaže srca, smanjena mogućnost regurgitacije želučanog sadržaja, aspiracije i distenzije želuca. Nedostaci postavljanja endotrahealnog tubusa su moguće neprepoznavanje nepravilno postavljenog tubusa i moguća potreba za prekidanjem vanjske masaže srca prilikom samog postupka intubacije (7). Pogrešno pozicioniranje endotrahealnog tubusa u jednjak bolesnika smatra se najopasnijom komplikacijom intubacije. Postoje anatomske varijacije poput uvučene mandibule ili kratkog vrata, te određene patološke promjene poput tumora, infekcija ili edema gornjih dišnih puteva koje mogu otežati sam postupak endotrahealne intubacije.

Ovaj postupak izvode educirani liječnici uz asistenciju medicinske sestre/tehničara. Osnovna oprema koja je potrebna za endotrahealnu intubaciju je: laringoskop, endotrahealni tubus s balonom odgovarajuće veličine ovisno o dobi i spolu, šprica za napuhivanje balona tubusa, vodilica/stilet, oprema za fiksaciju tubusa, gel za podmazivanje, aspirator, Magillova hvataljka i oprema za potvrdu položaja tubusa (7). Provjera opreme i postavljanje bolesnika u pravilan položaj prvi su i nužni koraci tokom pripreme za izvođenje endotrahealne intubacije. Prije samog postupka obavezno je odrediti veličinu i vrstu laringoskopa, bateriju te provjeriti balon za napuhavanje na endotrahealnom tubusu. Bolesnika moramo postaviti u položaj „njušenja“ te nakon toga se započinje s preoksigenacijom. Kod bolesnika sa sumnjom na ozljeđenu vratnu kralježnicu glavu moramo ručno imobilizirati u neutralnom položaju. Osoba koja vrši intubaciju nalazi se iza bolesnikove glave te držeći laringoskop lijevom rukom ulazi u usnu šupljinu pacijenta s desne strane pazeći na zube. Laringoskop se oprezno usmjerava od sebe i prema gore a vrh špatule laringoskopa se postavlja u valekulu. Cilj je vizualizirati glasnice (14). Iako se donedavno koristio pritisak na krikoidnu hrskavicu pomoću dva prsta tkz. Sellickov manevar više se ne preporučuje izvoditi rutinski jer nema uvjerljivih dokaza da smanjuje učestalost aspiracije želučanog sadržaja tijekom intubacije (16). Bolja vizualizacija glasnica može se pokušati postići pomoću povlačenja desnog usnog kuta lateralno, vanjskom

laringealnom manipulacijom (eng. „BURP manevar“– *Backward, Upward, Rightward Pressure*) te pritiskom tiroidne hrskavice od strane asistenta u smjeru prema gore, desno i straga (17). U slučaju otežanog prikaza glasnica korisna je i bimanuelna laringoskopija pri kojoj osoba koja uvodi laringoskop pozicionira larinks svojom desnom rukom u njemu optimalni položaj, nakon čega asistent prilikom uvođenja endotrahealnog tubusa preuzima te drži svoju ruku u istom položaju. Nakon što se vizualiziraju glasnice, osoba koja provodi intubaciju sa svojom desnom rukom postavlja endotrahealni tubus u bolesnikov dušnik te asistent napuhuje balon i potom slijedi provjera položaja tubusa. Ako je položaj tubusa uredan, tubus se fiksira (14). Ukoliko kod bolesnika nije izvedena intubacija unutar 30 sekundi, potrebno je prekinuti postupak te pacijenta preoksigenirati maskom sa samoširećim balonom koji je priključen na maksimalni protok kisika (15 L/min). Prilikom intubacije bolesnika kod kojeg je došlo do srčanog zastoja bitno je minimalizirati prekide masaže srca i sve postupke pokušati provesti istovremeno s kompresijama prsnog koša, uz dozvoljeno prekidanje kompresije do 5 sekundi u trenutku prolaska tubusa između glasnica. Nakon što postavimo tubus obavezno moramo potvrditi položaj tubusa. Položaj tubusa prvo potvrđujemo promatranjem odizanja prsnog koša i njegovom auskultacijom. Auskultira se prvo u epigastriju, a potom u srednjoj aksilarnoj liniji s obje strane prsnog koša. Uredan položaj tubusa potvrđujemo muklinom u epigastriju, dok se disajni šum čuje jednako u srednjoj aksilarnoj liniji s obje strane prsnoga koša. Osim auskultatorno položaj tubusa provjeravamo pomoću ezofagealnog detektora i mjerenjem koncentracije izdahnutog ugljikovog dioksida iz pluća kapnografijom i kapnometrijom.



Slika 13. Endotrahealni tubus

(Izvor <https://www.emergency-live.com/bs/health-and-safety/endotracheal-tube-cuff-pressures-and-tube-position-in-critically-injured-patients-on-arrival-at-a-referral-centre-avoidable-harm>)

5.1. Intubacija u brzom slijedu

Intubacija u brzom slijedu je postupak koji podrazumijeva brzu primjenu sedativa i paralitičkoga agensa kako bi endotrahealna intubacija bila što lakše izvedena a rizik od aspiracije želučanog sadržaja minimalan. Postupak intubacije se najbolje izvodi s dva operatera, jednim za plasiranje samog tubusa, a drugim za rukovanje opremom, pomaganjem u postavljanju tubusa, nadzor pacijenta te praćenjem vremena. Nažalost, u hitnoj medicini rijetko postoje idealni scenariji i optimalan vremenski period za intubaciju. Za razliku od elektivne intubacije, u hitnoj medicini ovaj postupak se gotovo uvijek radi u hitnoći kod životno ugroženog pacijenta punog želuca s visokim rizikom aspiracije. Zbog svega prethodno navedenog jasno je bi ovakve postupke trebalo provoditi dobro educirano osoblje sa prethodno pripremljenom i provjerenom opremom te jasno definiranim algoritmom postupaka kako bi se minimalizirale pogreške.

Prilikom svih navedenih postupaka obavezno je koristiti osobnu zaštitnu opremu noseći rukavice, pregaču i zaštitu očiju i usta. Prije intubacije, poželjno je kronološkim redoslijedom poduzeti sljedeće korake: postaviti pacijenta na monitoring, uspostaviti intravenski put, pripremiti potrebne lijekove i označiti ih, provjeriti dostupnost i ispravnost opreme za intubaciju, ispravno pozicionirati pacijenta i osigurati da su svi članovi tima upoznati sa procedurom i da je svima poznat je unaprijed određeni algoritam u slučaju otežanog zbrinjavanja dišnog puta. Korištenje kontrolne liste (eng. *checklist*) za intubaciju koja sadrži prieproceduralnu pripremu prostora, osoblja, opreme i lijekova te potom sustavni pregled svakog od koraka u postupku intubacije u brzom slijedu povećava vjerovatnost od uspješne intubacije u prvom pokušaju (18). Mnoge bolnice su razvile vlastite kontrolne liste kritičnih postupka npr. preintubacijske i postintubacijske kontrolne liste koje su modificirane prema lokalnom protoklu i omogućuju standardizirani pristup postupku (Slika 14 i 15). Iako se neki pacijenti mogu intubirati bez upotrebe lijekova, mnogi će pacijenti kojima je potrebna intubacija ipak imati održan određeni stupanj refleksa dišnih putova i trebat će im prethodna farmakološka terapija.

Najčešće korištena tehnika da se to postigne je indukcija u brzom slijedu, tkz. eng. *rapid sequence intubation* (19). Sam postupak izvodimo u slijedećih par koraka (20). Prvi korak je priprema osoblja i opreme te procjenu dišnog puta. Drugi korak je preoksigenacija koja bi trebala trajati do pet minuta prije pokušaja intubacije čime se prevenira moguća desaturacija

oksihemoglobina i hipoksija. Treći korak je premedikacija. Četvrti korak je aplikacija lijekova za indukciju i neuromišićna blokada. Peti korak je postupak intubacije s obaveznom provjerom položaja tubusa. Posljednji korak čini fiksacija tubusa kako ne bi došlo do slučajne ekstubacije ili pomicanja dubine postavljenog tubusa. Poseban izazov predstavljaju pacijenti sa sumnjom na ozlijeđenu vratnu kralješnicu kod kojih je najvažnije stabilizirati manualno vratnu kralješnicu a da se pri tom omogući uspješna intubacija (21). Kako bi rizik od neuspjeha intubacije bio minimalan potrebno je poznavati algoritam zbrinjavanja otežanog dišnog puta i biti upoznat sa opremom kojom raspolažemo (22).

Emergency Department Pre-Intubation Checklist			
Prepare Patient	Prepare Equipment	Prepare Team	Prepare for Difficulty
<input type="checkbox"/> Is emergency intubation really required? <input type="checkbox"/> Should this be an awake fiberoptic intubation? <input type="checkbox"/> Is there good IV access with running lines? <input type="checkbox"/> Is the patient's position optimal? <input type="checkbox"/> Is preoxygenation optimal? <input type="checkbox"/> Can the patient's condition be optimised any further before intubation? <input type="checkbox"/> How will anaesthesia be maintained after induction?	<input type="checkbox"/> What monitoring is applied? <input type="checkbox"/> ECG <input type="checkbox"/> Blood pressure <input type="checkbox"/> +/- Arterial line <input type="checkbox"/> Sats probe <input type="checkbox"/> Capnography <input type="checkbox"/> What equipment is checked and available? <input type="checkbox"/> Self-inflating bag <input type="checkbox"/> Suction <input type="checkbox"/> 2 ET tubes <input type="checkbox"/> 2 laryngoscopes <input type="checkbox"/> Video laryngoscope <input type="checkbox"/> Stylet & bougie <input type="checkbox"/> Difficult airway trolley <input type="checkbox"/> Do you have all the drugs required, including vasopressors? <input type="checkbox"/> Check allergies	<input type="checkbox"/> Who is ...? <input type="checkbox"/> Team leader <input type="checkbox"/> First intubator <input type="checkbox"/> Second intubator <input type="checkbox"/> Cricoid pressure / Laryngeal manipulation <input type="checkbox"/> Airway Nurse <input type="checkbox"/> Giving Drugs <input type="checkbox"/> In-line stabilisation (if indicated) <input type="checkbox"/> How do we contact further help if required? <input type="checkbox"/> ED Duty cons ext. <input type="checkbox"/> DA ext. <input type="checkbox"/> Discuss the plan with the team <input type="checkbox"/> Discuss initial plan <input type="checkbox"/> Visualise failed airway algorithm	<input type="checkbox"/> If the airway is difficult, could we wake the patient up? <input type="checkbox"/> Are any specific difficulties anticipated? <input type="checkbox"/> BMV / ETT / LMA Articulate plan <input type="checkbox"/> Oxygenation Articulate plan <input type="checkbox"/> Haemodynamics Articulate plan <input type="checkbox"/> Metabolic abnormality Articulate plan <input type="checkbox"/> Intracranial pressures Articulate plan
<small>This checklist is not intended to be a comprehensive guide to preparation for intubation</small>			
<small>Modified from the RTIC Severn Emergency Induction Checklist Dr James Rippey 2013 Review 2016</small>			

Slika 14. Primjer pre-intubacijske kontrolne liste

(Izvor: <https://scghed.com/2013/05/the-emergency-department-pre-intubation-checklist/>)

Emergency Department Pre-Intubation Checklist			
Prepare Patient	Prepare Equipment	Prepare Team	Prepare for Difficulty
<input type="checkbox"/> Is emergency intubation really required? <input type="checkbox"/> Should this be an awake fiberoptic intubation? <input type="checkbox"/> Is there good IV access with running lines? <input type="checkbox"/> Is the patient's position optimal? <input type="checkbox"/> Is preoxygenation optimal? <input type="checkbox"/> Can the patient's condition be optimised any further before intubation? <input type="checkbox"/> How will anaesthesia be maintained after induction?	<input type="checkbox"/> What monitoring is applied? <input type="checkbox"/> ECG <input type="checkbox"/> Blood pressure <input type="checkbox"/> +/- Arterial line <input type="checkbox"/> Sats probe <input type="checkbox"/> Capnography <input type="checkbox"/> What equipment is checked and available? <input type="checkbox"/> Self-inflating bag <input type="checkbox"/> Suction <input type="checkbox"/> 2 ET tubes <input type="checkbox"/> 2 laryngoscopes <input type="checkbox"/> Video laryngoscope <input type="checkbox"/> Stylet & bougie <input type="checkbox"/> Difficult airway trolley <input type="checkbox"/> Do you have all the drugs required, including vasopressors? <input type="checkbox"/> Check allergies	<input type="checkbox"/> Who is ...? <input type="checkbox"/> Team leader <input type="checkbox"/> First intubator <input type="checkbox"/> Second intubator <input type="checkbox"/> Cricoid pressure / Laryngeal manipulation <input type="checkbox"/> Airway Nurse <input type="checkbox"/> Giving Drugs <input type="checkbox"/> In-line stabilisation (if indicated) <input type="checkbox"/> How do we contact further help if required? <input type="checkbox"/> ED Duty cons ext. <input type="checkbox"/> DA ext. <input type="checkbox"/> Discuss the plan with the team <input type="checkbox"/> Discuss initial plan <input type="checkbox"/> Visualise failed airway algorithm	<input type="checkbox"/> If the airway is difficult, could we wake the patient up? <input type="checkbox"/> Are any specific difficulties anticipated? <input type="checkbox"/> BMV / ETT / LMA Articulate plan <input type="checkbox"/> Oxygenation Articulate plan <input type="checkbox"/> Haemodynamics Articulate plan <input type="checkbox"/> Metabolic abnormality Articulate plan <input type="checkbox"/> Intracranial pressures Articulate plan
<small>This checklist is not intended to be a comprehensive guide to preparation for intubation</small>			
<small>Modified from the RTIC Severn Emergency Induction Checklist Dr James Rippey 2013 Review 2016</small>			

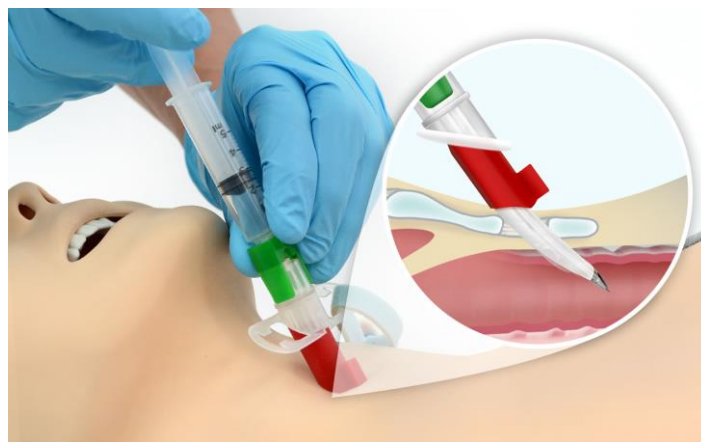
Slika 15. Primjer post-intubacijske kontrolne liste

(Izvor: <https://scghed.com/2013/05/the-emergency-department-pre-intubation-checklist/>)

6. INVAZIVNI POSTUPCI OTVARANJA DIŠNOG PUTA

Kada niti jednom od prethodno opisanih metoda ne postignemo osiguran i prohodan dišni put ostaju nam na raspolaganju invazivne metode: krikotireotomija i kirurška traheotomija.

Invazivne postupke otvaranja dišnog puta najčešće moramo primijeniti kod pacijenta s traumom viscerokranija i vratne kralježnice, te kod akutne opstrukcije gornjeg dišnog puta stranim tijelom ili tumorskom tvorbom od kojih su neinvazivni postupci bili neuspješni. Krikotireotomija je privremena metoda koja se izvodi iglom te omogućuje kratkotrajnu oksigenaciju pacijenta a izvodi se pomoću izvora kisika pod tlakom i kanile širokog promjera (2). Danas su dostupni na tržištu gotovi setovi za tzv. punkcijsku krikotomiju. „*Quicktrach*“ je set namjenjen punkcijskoj konikotomiji koji sadrži plastičnu zakrivljenu kanilu navučenu na metalnu iglu vodilicu većeg promjera, štrcaljku koja pomaže u postavljanju kanile u traheju, te trakicu za fiksiranje kanile na vratu (Slika 16). Kanila je u ovom setu anatomski oblikovana te namijenjena spajanju na samošireći balon nakon što izvadimo iglu vodilicu. Kiruršku traheotomiju trebalo bi napraviti unutar 24 sata po stabilizaciji stanja bolesnika. Tako ćemo izbjeći moguće oštećenje krikoida koje može dovesti do ožiljnog zarastanja i nastanka suženja dišnoga puta.



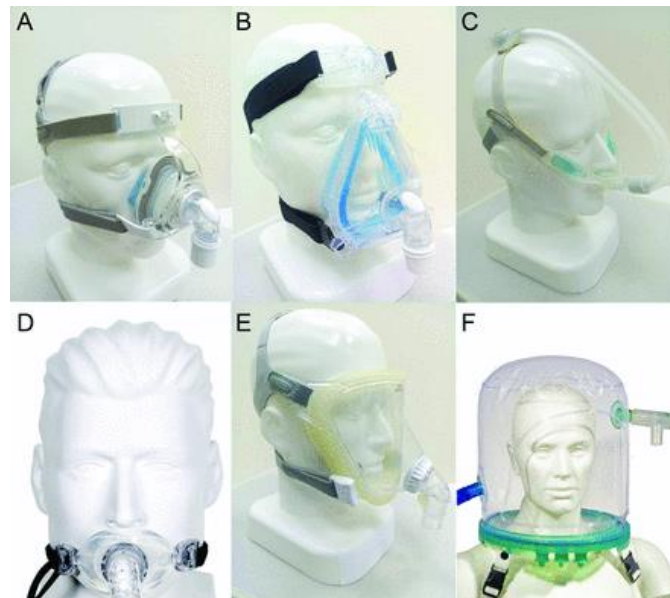Slika 16. Prikaz punkcijske konikotomije „*Quicktrach*“ setom

(Izvor: <https://www.doczero.com/files/Products/library-skills-intensive-care/Coniotomy.jpg>)

7. NEINVAZIVNA MEHANIČKA VENTILACIJA

Neinvazivnom mehaničkom ventilacijom (NIV) isporučujemo kisik odnosno mješavinu zraka i kisika pod povećanim tlakom putem specijalnih maski bez postavljenog endotrahealnog tubusa. Osnovni cilj NIV-a je postizanje normokapnije kod bolesnika. Da bi postavili neinvazivnu ventilaciju bolesnik mora biti urednog stanja svijesti, suradljiv i samostalno spontano disati. NIV primjenjujemo putem standardnih mehaničkih ventilatora ili transportnih mehaničkih ventilatora i putem više vrsta maski. Na tržištu su dostupne maske za nos i usta (cijelo lice), maske za nos i kacige (Slika 17). Odabir optimalne maske je ključno za uspjeh liječenja neinvazivnom ventilacijom (23). Iako su najčešće dvije indikacije za primjenu neinvazivne ventilacije kardiogeni plućni edem i pogoršanje bolesnika sa kroničnom opstruktivnom bolesti pluća, danas se ova metoda sve više koristi i kod drugih uzroka respiracijskih zatajenja (24, 25). Postoji široki spektar relativnih kontraindikacija za postavljanje neinvazivne ventilacije na koje je potrebno obraditi pažnju a to su: poremećaj stanja svijesti, hemodinamska nestabilnost bolesnika, prekomjerna sekrecija dišnih puteva, nesuradljivost bolesnika. Sam postupak nakon što liječnik indicira primjenu neinvazivne ventilacije kod bolesnika podrazumijeva daljnji kontinuirani angažman medicinske sestre/tehničara. Medicinska sestra/tehničar priprema opremu i bolesnika te često na indicaciju liječnika uzima uzorke arterijske krvi zbog početne analize acidobazog statusa. Uzglavlje kreveta se mora podići pod kut od 45° te odabrati optimalnu masku/kacigu ovisno o bolesniku. Prednost nosnih maski je smanjen osjećaj klaustrofobije kod pacijenata no istovremeno zahtijeva veću suradnju jer se otvaranjem ustiju pacijenta smanjuje učinak NIV-a. Maska za nos i usta (cijelo lice) osigurava bolju ventilaciju jer pacijentu omogućuje disanje i na nos i na usta. Kaciga se može primijeniti neovisno o anatomiji lica na svakog bolesnika i daje mogućnost potpune pokretljivosti glave, verbalne komunikacije i prehrane. Za započinjanje NIV-a potreban je informirani pristanak bolesnika i daljnji plan u slučaju neuspjeha terapije NIV-om. Prije nego se pacijentu postavi maska, bilo bi poželjno omogućiti mu par udaha kroz masku da osjeti doživljaj nošenja maske prije započinjanja same ventilacije. Da bi se preveniralo curenje zraka potrebno je da maska optimalno priliježe uz lice bolesnika. Bitno je da medicinska sestra/tehničar prati da li bolesnik tolerira masku i modalitet ventilacije putem kojega se isporučuje NIV. Osim subjektivne procjene stanja bolesnika medicinska sestra/tehničar zadužena je za neinvazivni monitoring, za praćenje frekvencije disanja, praćenje promjene stanja svijesti, praćenje pokreta prsnog koša, korištenje

pomoćne dišne miškulature, pulsnu oksimetriju, praćenje srčane frekvencije i neinvazivno mjerenje krvnog tlaka. Na respiratoru je potrebno pratiti postoji li gubitak zraka, postiže li se optimalni disajni volumen te jesu li svi zadani parametri unutar referentnih vrijednosti.



Slika 17: Primjer vrsta maski koje se koriste za neinvazivnu mehaničku ventilaciju: A: nazalna maska, B: oronazalna maska, C: nasalna maska, D: oralna maska, E: maska za cijelo lice, F: kaciga

(Izvor: <http://rc.rcjournal.com/content/63/2/227>)

8. ULOGA MEDICINSKE SESTRE/TEHNIČARA U HITNOM ZBRINJAVANJU DIŠNOGA PUTA

Medicinske sestre/tehničari tokom svojeg školovanja te na raznim dodatnim edukacijama i tečajevima stječu vještine i znanja koje koriste u svojem svakodnevnom radu. Hitna medicina je specifična grana medicine koja podrazumijeva timski rad liječnika hitne medicine i medicinske sestre/tehničara. Terapija kiskom te postavljanje osnovnih pomagala za otvaranje dišnog puta samo su neki od postupaka koje provodi medicinska sestra/tehničar. Standard osiguranja dišnog puta i dalje je endotrahealna intubacija, a zadaća medicinske sestre/tehničara tokom provođenja intubacije je višestruka. Medicinske sestre/tehničara često je poveznica između pacijenata, obitelji pacijenata i liječnika. Ona nije samo osoba koja koristi svoja medicinska znanja i vještine da pomogne bolesniku već pruža psihičku podršku tokom cijelog procesa.

Osim svih navedenih tehničkih vještina zbrinjavanja dišnoga puta jednako važan segment ako ne i presudan predstavljaju ne tehničke vještine koje jednakomjerno kao i odabir proceduralne intervencije doprinose kvalitetnom zbrinjavanju dišnog puta. U životno ugrožavajućim situacijama značajno je ograničeno vrijeme za zbrinjavanje dišnog puta što podrazumijeva da bi osoblje koje zbrinjava takve bolesnike trebalo biti maksimalno opremljeno, educirano i uvježbano što u realnim situacijama nije uvijek moguće. Jedna od karakteristika hitnog tima je da je sastav tima promjenljiv i stoga je osim potrebnog znanja i vještine svakog člana iznimno bitno i da svatko zna i razumije svoju ulogu. Nepohodno je da medicinska sestra/tehničar jasno zna svoju ulogu poštujući dodijeljene kompetencije i da ne ulazi u područje rada i kompetencija drugih zdravstvenih djelatnika prvenstveno misleći na liječničke kompetencije.

8. ZAKLJUČAK

Jedna od glavnih specifičnosti rada u objedinjenom hitnom bolničkom prijemu je timski rad. S obzirom da je zbrinjavanje kritičnog pacijenta vremenski limitirano nužan je koordiniran rad svih članova tima i jasna komunikacija. Otvaranje i održavanje prohodnosti dišnog puta je prioritetni postupak a medicinske sestre/tehničari u zbrinjavanju dišnog puta pojedine postupke izvode sukladno dodijeljenim kompetencijama samostalno dok u drugima sudjeluju asistirajući liječnicima.

Medicinske sestre/tehničari tokom svojeg školovanja te na raznim dodatnim edukacijama i tečajevima stječu vještine i znanja koje koriste u svakodnevnom radu, no nažalost u današnje vrijeme postoji značajno ograničenje u radu zbog ograničenih kompetencija koje su im dodjeljene s obzirom na njihovu stručnu spremu. Ipak, za očekivati je da će se daljnjim razvojem hitne medicine proširiti popis kompetencija koje će medicinske sestre/tehničari sukladno svojoj stupnju obrazovanja i znanju te radnom iskustvu moći samostalno obavljati.

Prvostupnici sestrištva tokom svoga obrazovanja stječu razna teorijska znanja o hitnoj medicini, ali nažalost tokom svojih vježbi u objedinjenom hitnom bolničkom prijemu zbog specifičnosti posla ne uspiju uvijek savladati manualne vještine. Po mome mišljenju više sati bi trebalo odvojiti za vježbe studenata jer mislim da je to najbolji oblik edukacije.

9. LITERATURA

1. Morgan Jr. GE, Mikhail MS, Murray MJ. Clinical Anesthesiology. 4th ed. Lange Medical Books/McGraw–Hill; 2005, str. 91 – 116, 980 – 984.
2. H. Fritsch, W. Kuhnel: Priručni anatomski atlas 2 Unutarnji organi, Medicinska naklada, Zagreb, 2012.
3. D. Važanić: ŠKOLA HITNE MEDICINE 1 za medicinske sestre i medicinske tehničare, Kardiocirkulacijski i respiracijski poremećaji, Hrvatsko sestrinsko društvo hitne medicine, Zagreb, 2015.
4. BA. Marković: HITNA STANJA pravodobno i pravilno, ALFA, Zagreb, 2011
5. Siemieniuk RAC, Chu DK, Kim LH, et al. Oxygen therapy for acutely ill medical patients: a clinical practice guideline. BMJ 2018; 363:k4169.
6. N. Skitarelić, T. Šimurina, M. Knez: Invazivne i neinvazivne tehnike uspostavljanja dišnog puta, Med Jad, 2009, str. 61-67.
7. Lott C. Advanced life support, Course Manual. 7th ed. European Resuscitation Council; 2015, str. 8 – 9, 35 – 41, 58 – 72.
8. Gvožak M, Tomljanović B. Temeljni hitni medicinski postupci. Hrvatska komora medicinskih sestara i Hrvatski zavod za hitnu medicinu. Zagreb; 2011, str. 25 – 98. , 51-58.
9. Muzzi DA, Losasso TJ, Cucchiara RF. Complication from a nasopharyngeal airway in a patient with a basilar skull fracture. Anaesthesiology 1991;74:366–8. Schade K, Borzotta A, Michaels A. Intracranial malposition of nasopharyngeal airway. J Trauma 2000;49(5):967–8.
10. Schade K, Borzotta A, Michaels A. Intracranial malposition of nasopharyngeal airway. J Trauma 2000;49(5):967–8
11. Bosson N, Gordon PE. Laryngeal Mask Airway. Medscape; 2017. Dostupno na: <https://emedicine.medscape.com/article/82527-overview>

12. Theiler L, Gutzmann M, Kleine - Brueggeney M, Urwyler N, Kaempfen B, Greif R. i-gel™ supraglottic airway in clinical practice: a prospective observational multicentre study. *British Journal of Anaesthesia*; 2012, Volume 109, Issue 6, str. 990–995.
13. i-gel user guide_Croatian. Dostupno na:
http://pharmamed.tis.hr/Pharmamed/productdocs/i-gel%20user%20guide_Croatian.pdf
Pristupljeno: 8. listopada 2019.
14. Thomas, E. B. M., & Moss, S. (2014). Tracheal intubation. *Anaesthesia & Intensive Care Medicine*, 15(1), 5–7.
15. Cline DM, Ma OJ, Cydulka RK, Meckler GD, Handel DA, Thomas SH. Tintinalli's *Emergency Medicine Manual*, 7th Edition. American College of Emergency Physicians. International Edition; 2012, str. 1 – 7.
16. Moynihan RJ, Brock-Utne JG, Archer JH, et al. The effect of cricoid pressure on preventing gastric insufflation in infants and children. *Anesthesiology* 1993; 78:652.
17. Sharma, R. (2017, June). Use of backward upward rightward pressure (BURP) and optimum external laryngeal manipulation (OELM) to confirm tracheal placement of endotracheal tubes in difficult cases. *The Journal of Emergency Medicine*, 52(6), 883
18. Hatch, L. D., Grubb, P. H., Lea, A. S., Walsh, W. F., Markham, M. H., Maynard, P. O., Ely, E. W. (2016). Interventions to improve patient safety during intubation in the neonatal intensive care unit. *Pediatrics*, 138(4), e20160069
19. Ma OJ, Bentley B, Debehnke DJ. Airway management practices in emergency medicine residencies. *Am J Emerg Med* 1995;13:501–4
- 20.. Bair AE. Rapid sequence intubation for adults outside the operating room. [cited 2018 Jun 5]. Available from: www.uptodate.com
21. Ford P, Nolan JP. Cervical spine injury and airway management. *Curr Opin Anaesthesiol* 2002; 15: 193–201
22. American Society of Anesthesiologists: Practice guidelines for management of the difficult airway: An updated report. *Anesthesiology* 2003; 98: 1269-77.

23. Bello G, De Pascale G, Antonelli M. Noninvasive ventilation: practical advice. *Curr Opin Crit Care* 2013;19:1-8
24. Ko FW, Chan KP, Hui DS, et al. Acute exacerbation of COPD. *Respirology* 2016;21:1152-6.
25. Weng CL, Zhao YT, Liu QH, et al. Meta-analysis: Noninvasive ventilation in acute cardiogenic pulmonary edema. *Ann Intern Med* 2010;152:590-600.

10. PRILOZI

POPIS SLIKA

Slika 1. Anatomija dišnog puta

Slika 2. Prikaz nosnog katetera

Slika 3. Prikaz obične maske

Slika 4. Prikaz maske sa spremnikom i jednosmjernom valvulom

Slika 5. Prikaz maske za dostavu kisika s visokim protokom

Slika 6. Prikaz osnovnih tehnika otvaranja dišnog puta. Zabacivanje glave i podizanje brade

(lijevo). Potiskivanje donje čeljusti prema naprijed (desno)

Slika 7. Određivanje veličine orofaringealnog tubusa

Slika 8. Položaj nazofaringealnog tubusa nakon pravilnog postavljanja

Slika 9. Samošireći balon sa maskom

Slika 10. Položaj laringealne maske nakon pravilnog postavljanja.

Slika 11. Različite boje i-gel tubusa ovisno o veličini

Slika 12. Položaj I-gel tubusa nakon pravilnog postavljanja

Slika 13. Endotrahealni tubus

Slika 14. Primjer pre-intubacijske kontrolne liste

Slika 15. Primjer post-intubacijske kontrolne liste

Slika 16. Prikaz punkcijske konikotomije „Quicktrach“ setom

Slika 17. Prikaz različitih vrsta maski koje se koriste za neinvazivnu ventilaciju

POPIS TABLICA

Tablica 1. Prikaz odabira veličine i-gel tubusa ovisno tjelesnoj težini