

TRZAJNA OZLJEDA I REHABILITACIJA VRATNE KRALJEŽNICE

Popić, Filip

Undergraduate thesis / Završni rad

2020

Degree Grantor / Ustanova koja je dodijelila akademski / stručni stupanj: **University of Rijeka, Faculty of Health Studies / Sveučilište u Rijeci, Fakultet zdravstvenih studija u Rijeci**

Permanent link / Trajna poveznica: <https://um.nsk.hr/um:nbn:hr:184:800067>

Rights / Prava: [In copyright](#)/[Zaštićeno autorskim pravom.](#)

Download date / Datum preuzimanja: **2025-01-27**

Repository / Repozitorij:

[Repository of the University of Rijeka, Faculty of Health Studies - FHSRI Repository](#)



SVEUČILIŠTE U RIJECI
FAKULTET ZDRAVSTVENIH STUDIJA
PREDDIPLOMSKI STRUČNI STUDIJ FIZIOTERAPIJA

Filip Popić
TRZAJNA OZLJEDA I REHABILITACIJA VRATNE
KRALJEŽNICE

Završni rad

Rijeka, 2020.

UNIVERSITY OF RIJEKA
FACULTY OF HEALTH STUDIES
UNDERGRADUATE STUDY OF PHYSIOTHERAPY

Filip Popić

WHIPLASH INJURY AND REHABILITATION OF THE
CERVICAL SPINE

Final work/Final thesis

Rijeka, 2020

Mentor rada: _____

Završni rad je obranjen dana _____ u/na Katedri za fizioterapiju FZSRI
pred povjerenstvom u sastavu:

1. _____

2. _____

3. _____

Izvješće o provedenoj provjeri izvornosti studentskog rada

Opći podaci o studentu:

Sastavnica	
Studij	
Vrsta studentskog rada	
Ime i prezime studenta	
JMBAG	

Podatci o radu studenta:

Naslov rada	
Ime i prezime mentora	
Datum predaje rada	
Identifikacijski br. podneska	
Datum provjere rada	
Ime datoteke	
Veličina datoteke	
Broj znakova	
Broj riječi	
Broj stranica	

Podudarnost studentskog rada:

Podudarnost (%)	
-----------------	--

Izjava mentora o izvornosti studentskog rada

Mišljenje mentora	
Datum izdavanja mišljenja	
Rad zadovoljava uvjete izvornosti	<input type="checkbox"/>
Rad ne zadovoljava uvjete izvornosti	<input type="checkbox"/>
Obrazloženje mentora (po potrebi dodati zasebno)	

Datum

Potpis mentora

SADRŽAJ

1.UVOD	1
2.CILJ I METODE RADA	3
3.TRZAJNA OZLJEDA VRATNE KRALJEŽNICE	4
3.1.ANATOMIJA	4
3.2.BIOMEHANIKA VRATNE KRALJEŽNICE	9
3.3.MEHANIZAM NASTANKA OZLJEDE.....	10
3.4.SIMPTOMATOLOGIJA I KLINIČKA SLIKA.....	12
3.4.1.QUEBEŠKA KLASIFIKACIJA.....	13
3.5.DIJAGNOSTIKA	14
3.6.LIJEČENJE I REHABILITACIJA	14
3.6.1.AKUTNO STANJE NAKON TRZAJNE OZLJEDE	16
3.6.2.KRONIČNO STANJE NAKON TRZAJNE OZLJEDE	17
3.6.3.ULOGA FIZIOTERAPEUTA.....	17
3.6.4.FIZIOTERAPIJSKE PROCEDURE	18
3.6.4.1.ELEKTROTHERAPIJA	18
3.6.4.2.TERMOTERAPIJA	20
3.6.4.3.TRAKCIJA	21
3.6.4.4.KINEZITERAPIJA.....	21
3.6.4.5.TERAPIJA MANUALNOM MASAŽOM.....	22
3.6.5.SMJERNICE ZA FIZIKALNU TERAPIJU TRZAJNE OZLJEDE VRATA PREMA HRVATSKOJ KOMORI FIZIOTERAPEUTA	22
3.6.5.1.SMJERNICE ZA DIJAGNOSTIČKI POSTUPAK PREMA HKF	23
3.6.5.2.SMJERNICE ZA FIZIOTERAPEUTSKI TRETMAN PREMA HKF	23
3.6.6.PROVEDENA ISTRAŽIVANJA	24
4.PRIKAZ SLUČAJA	28
4.1.UVOD U PRIKAZ SLUČAJA	28
4.2.KLINIČKI PRIKAZ PACIJENTA.....	28
4.2.1.KRONOLOŠKI PRIKAZ	29
4.2.2.REZULTATI PROVEDENIH DIJAGNOSTIČKIH PRETRAGA.....	35
4.2.3.CILJEVI PROVOĐENJA TERAPIJE.....	36
4.2.4.PROVEDENA TERAPIJA	36

4.2.4.1.FIZIKALNA TERAPIJA.....	36
4.2.4.2.MEDIKAMENTOZNA TERAPIJA.....	37
4.2.5.ISHOD FIZIOTERAPIJSKE INTERVENCIJE.....	37
5.ZAKLJUČAK.....	38
6.LITERATURA.....	40
7.PRILOZI.....	45
7.1.PRILOG A: POPIS ILUSTRACIJA.....	45
8.ŽIVOTOPIS.....	46

SAŽETAK

Trzajna ozljeda je često posljedica prometnih nesreća. Trzajna je ozljeda podijeljena na trzajni manevar i trzajnu ozljedu. Trzajni manevar kretnja je bez ozljeda ligamentarnih struktura, a trzajna ozljeda uključuje i ligamentarnu leziju. Pri pravoj trzajnoj ozljedi važno je napomenuti da se kralježnica pomiče znatno iznad svojih normalnih opsega kretnji te je pri tome izložena velikoj sili ubrzanja s naglom laterofleksijom i rotacijom koja se ne događa kod običnih ozljeda pa je zato to posebni traumatski entitet. Na cervikalnu kralježnicu može djelovati četiri vrste sila: fleksijska, ekstenzijska, rotacijska i sila aksijalnog opterećenja. Najrjeđe su ozljede koje su nastale aksijalnim opterećenjem, a najčešće su ozljede nastale fleksijom. Utvrđeno je da područje C4/C5 područje najvećeg stresa kod hiperekstenzije, a C5 i C6 kod hiperfleksije. U 82 % slučajeva simptom trzajne ozljede vrata je glavobolja, u 62 % slučajeva javlja se bol u vratu, u 45 % slučajeva parestezije gornjih udova, u 35 - 42 % slučajeva torakolumbalna bol, a u 7 - 18 % slučajevi disfagije. Dijagnostika obuhvaća RTG kako bi se isključilo napuknuće kralješka. Samo u slučaju jakih bolova ili u slučaju neuroloških ispada RTG se treba nadopuniti CT-om ili još bolje MR-om. Prognoza je obično dobra, bolovi u vratu i glavi prestaju za nekoliko sati, dana ili potraju nekoliko tjedana. Većina se pacijenata oporavi za tri mjeseca. U manjeg broja pacijenata potrebno je liječenje koje najčešće uključuje NSAR skupinu lijekova i ortoze te fizikalnu terapiju. U ovome je radu prikazan pacijent s trzajnom ozljedom vrata nakon frontalnog sudara, prikazano je medikamentozno liječenje i tijek fizikalne terapije.

Ključne riječi: trzajna ozljeda, trzajni manevar, cervikalna kralježnica, fizikalna terapija, schantzov ovratnik, bol u vratu.

SUMMARY

Whiplash injury is often the result of a car accident. Whiplash injury can be divided into a whiplash injury and whiplash maneuver. The whiplash maneuver is the movement without injury to the ligament structures, but the whiplash injury contains a ligament lesion. In a real whiplash injury movements of spine are above its normal range of motion and the spine is exposed to high acceleration force with sudden lateroflexion and rotation that does not occur in ordinary injuries, so it is necessary to determine the whiplash injury as a particular entity. Four types of forces can affect on the cervical spine: flexion, extension, rotation, and axial load force. The rarest injuries are the one caused by axial load forces, and the most common ones are the one caused by flexion. The area of C4 / C5 is the area of the greatest stress in hyperextension, and C5 and C6 in hyperflexion. In 82% of cases the symptoms are headache, in 62% of cases symptom is neck pain, in 45% of cases paraesthesia of the upper limbs, in 35-42% of the cases, thoracolumbar pain, and in 7-18% of cases dysphagia. Diagnosis of whiplash injury includes X-rays to rule out a ruptured vertebra, only in case of severe pain or in case of neurological disorders MR or CT should be done. The prognosis is usually good, neck pain and headache are usually gone within hours, days or they can last for several weeks. Most of the patient recovers in three months. A small number of patients require treatment. The treatment includes NSAID group of drugs, orthoses on physical therapy. In this paper a case report is about a patient with a whiplash injury after a frontal collision, drug treatment and the course of physical therapy are presented here.

Key words: whiplash injury, whiplash maneuver, cervical spine, physical therapy, cervical collar, cervical pain

ZAHVALE

Zahvaljujem svojoj obitelji za bezuvjetnu ljubav i podršku koju su mi pružili tijekom obrazovanja.

Također zahvaljujem svome mentoru Kristijanu Zulletu mag. physioth. na poticaju i vodstvu tijekom pisanja ovoga rada.

Zahvale pacijentu koji je dobrovoljno pristao dati svoju medicinsku dokumentaciju.

1.UVOD

Prema zadnjim podacima Globalnog izvješća o stanju sigurnosti u cestovnom prometu izdanog 2018 . u svijetu je zbog cestovnih prometnih nesreća smrtno stradalo 1,35 milijuna ljudi dok ih je 50 milijuna ozlijeđeno. Hrvatska se sa stopom 8,1/100.000 nalazi ispod prosjeka svoje europske regije, ali ima čak tri puta višu stopu u odnosu na Švedsku i Švicarsku. U 2018. na hrvatskim cestama je zabilježeno 10 450 prometnih nesreća s nastradalim osobama. Zaključno s danom 27.12. 2018. u Hrvatskoj imamo 502 835 osoba s invaliditetom od čega je 60,4 % muškog spola, a 39,6 ženskog spola. Od sveukupnog broja njih 2 % (8 586) ima vanjski uzrok ozljede kao uzrok invaliditeta. Prometne nesreće u oba spola navedene su kao uzrok invaliditeta kod 2 576 osoba (30 %) (1). U *Latinici* (TV emisija) 22.3.2004. iznijet je podatak da su stradanja u prometnim nesrećama na hrvatskim cestama po posljedicama teža od ratnih (2). Općenito gospodarska, socijalna i društvena situacija u zemljama bivšeg real-socijalizma povezana je s tragičnim ishodom prometnih nezgoda zbog loših stanja prometnica, nepoštivanja propisa, loš vozni park, zloupotreba alkohola i droge izravnih sudionika (2). Trzajna ozljeda je često posljedica prometnih nesreća, a poznato je da će otprilike 30 % pacijenata koji su pretrpjeli trzaju ozljedu vrata razviti kronicitet (3). Prema Stojanoviću (2006) trzajna ozljeda podijeljena je na trzajni manevar i trzajnu ozljedu. Trzajni manevar kretnja je bez ozljeda ligamentarnih struktura, a trzajna ozljeda uključuje i ligamentarnu leziju (2). U laboratorijskim uvjetima utvrdili su kako trajanje sile na vratnu kralježnicu mora trajati barem 150 milisekundi. Kralježnica iz svojeg fiziološkog oblika S prelazi u oblik C, što se naziva trzajni manevar. Ukoliko dođe i do ozlijede ligamenata, nastaje „prava“ trzajna ozljeda. Pri pravoj trzajnoj ozljedi važno je napomenuti da se kralježnica pomiče znatno iznad svojih normalnih opsega kretnji te je pri tome izložena velikoj sili ubrzanja s naglom laterofleksijom i rotacijom koja se ne događa kod običnih ozljeda pa je zato to posebni traumatski entitet (4). Još 1928. Crow je izvijestio a ozljedu je opisao Davis 1945. te su već onda tvrdili kako je bolest svakodnevna i iznimno kompleksna te kliničku sliku komplicira degenerativna patologija cervikalne kralježnice, a postojanje degenerativnih promjena nepovoljan je čimbenik te doprinosi razvijanju težih simptoma (2). Walz 1987. godine točno definira nastajanje trzajne ozljede, a njegovim se tvrdnjama i dalje koriste u kliničkoj praksi; mora postojati dvofazno gibanje (ekstenzija/fleksija, fleksija/ekstenziji), stražnji ili frontalni sudar, jednostavni sudar (jedan smjer udara), višestruki sudar (više udaraca istog ili različitog smjera) (5). Trzajne se ozljede svakako moraju razlikovati po tipu sudara. Jednostavni sudar straga uzrokuje ekstenziju te obično dolazi

do kompenzatorne fleksije, tu fleksiju moramo razlikovati od one koja nastaje dodatnim udarcem automobila sprijeda. Razlikujemo ju tako što je kompenzatorna fleksija uzrokovana smanjenom energijom pa je i ozljeda manja. Isto to vrijedi i za sudare sprijeda. Nasloni za glavu mogu smanjiti ozljedu cervikalne kralježnice, no često nisu postavljeni pravilno i stoje prenisko. Walz je 1993. ispitivao baš taj aspekt ozljede. Smatrao je da je pomicanje glave već u toj inicijalnoj fazi odlučujući za nastanak ozljede, a prenisko postavljen naslon za glavu može biti koban te kao takav omogućuje translokaciju prvoga i drugoga kralješka (2). Temeljem analize ozlijeđenih sudionika prometnih nesreća, matematičkim modelima, testovima na leševima, pokusima na životinjama čak i pokusima na dragovoljcima izrađena je Quebeška klasifikacija trzajne ozljede, 1995. godine, koja se još uvijek koristi u cijelome svijetu.

2.CILJ I METODE RADA

Cilj ovoga rada je objasniti trzajnu ozljedu vratne kralježnice, mehanizam nastanka ozljede te prikazati koje se terapijske metode koriste u rehabilitaciji nakon trzajne ozljede. Osim toga cilj rada je i sve navedeno prikazati na stvarnom slučaju pacijenta.

U radu su navedena istraživanja koja su objavljena u radovima ili samostalno te su dostupna svima. Također u prikazu slučaja korištena je stvarna medicinska dokumentacija pacijenta.

3. TRZAJNA OZLJEDA VRATNE KRALJEŽNICE

Engleski naziv whiplash složenica je engleskih riječi - whip (što znači ošinuti bičem, naglo udariti), lash (bič) i injury (ozljeda, nezgoda), što se može prevesti kao „nagli trzaj glave poput trzaja biča”. (6)

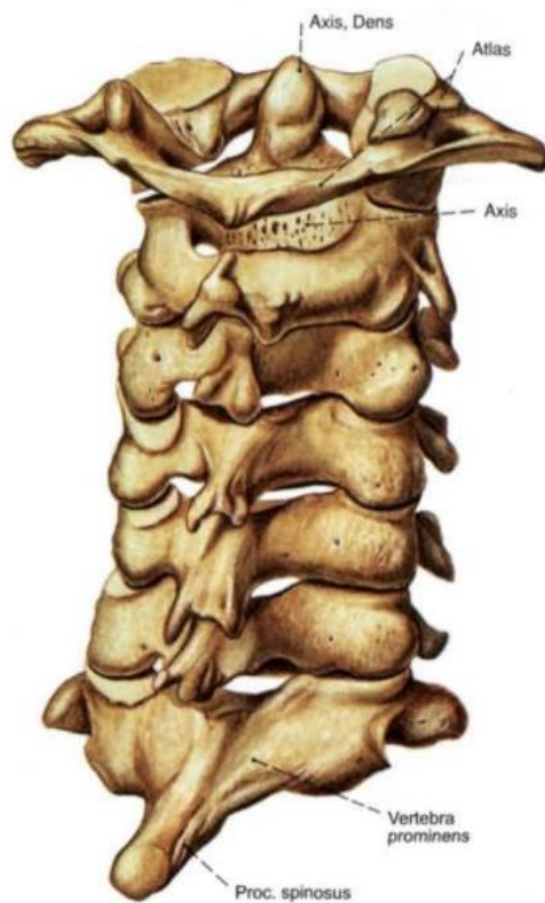
Trzajna ozljeda vrata je akceleracijsko-decelaracijski mehanizam prenošenja energije na vrat. Ozljeda mekih tkiva kralježnice najviše ovisi o količini apsorbirane energije. Istraživanja na ljudima nisu bila moguća iz etičkih razloga, no istraživanja na životinjama pokazala su kako tijekom prvih 72 sata nastaje upalna reakcija zbog istežanja mekih tkiva te se manifestira spazmom zahvaćene muskulature, zatim slijedi faza oporavka, koja traje 6 tjedana. Do kompletnog ozdravljenja potrebna je jedna godina. (2)

Trzajna ozljeda najčešće nastaje kao posljedica sudara u motornom vozilu. Također se može pojaviti i kod skokova u vodu, skijanju, snowbordingu te kod različitih vrsta padova. (7)

3.1. ANATOMIJA

Kralježnica je potporanj trupu, ali i omogućuje opsežne kretnje. Kralježnica se često opisuje kao stup, ali ne radi se o čvrstoj i krutoj građi nego o lancu spojenih koštanih zglobova koji mogu biti stabilizirani pasivno, pomoću ligamenata i aktivno pomoću mišića (8). Cervikalni diskusi imaju najveću biomehaničku ulogu jer je raspon kretnji cervikalne kralježnice najveći (2). Cervikalna kralježnica sastoji se od 7 kralježaka (*vertebrae cervicales*). Svaki kralježak sastoji se od tijelka (*corpus*) i luka (*arcus*). Prednji je dio trupa čvrst i otporan. Otpornim ga čini kompaktni vanjski sloj te gusta spongioza iznutra. Luk kralješka nastavlja se na dvije nožice (*pediculi arcus vertebrae*), luk na sebi nosi par postraničnih nastavaka (*processus transversi*) te par gornjih i donjih zglobnih nastavaka (*processus articulares superiores et inferiores*) kao i dorzalno usmjeren nastavak (*processus spinosus*). Od sedam vratnih kralježaka dva se razlikuju. Prvi (*atlas*) nema trup, već prednji (*arcus anterior*) i stražnji luk (*arcus posterior*) i grade prsten. Postranično se spajaju te čine *masse laterales* na koje se nastavljaju poprečni nastavci. Poprečni nastavci sadržavaju *foramen transversarium*. Drugi kralježak (*axis*) savršeno se uklapa u prvi te zajedno čine iznimno pokretljiv segment. *Axis* se sastoji od trupa na kojem se nalazi zub aksisa (*dens axis*) koji ima prednje i stražnje zglobne površine prekrivene hrskavicom. Ovalne gornje zglobne

površine su nagnute dorzalno i ventralno te omogućuju kretnju glave za 40 stupnjeva na svaku stranu. Dva susjedna kralješka povezana su intervertebralnim diskom te zajedno čine segment pokretljivosti (8). Intervertebralni disk sastoji se od vanjskog prstena *anulus fibrosus* i središnje želatinozne jezgre *nucleus pulposus*. Pod dnevnim opterećenjem iz *nucleus pulposus* izlazi voda što rezultira smanjenjem visine kralježnice čak do tri centimetra. Stanje je reverzibilno te se voda vraća u jezgru prilikom mirovanja odnosno spavanja (8). Cervikalni diskusi imaju veću biomehaničku ulogu zbog raspona kretnji same cerviklane kralježnice (9).

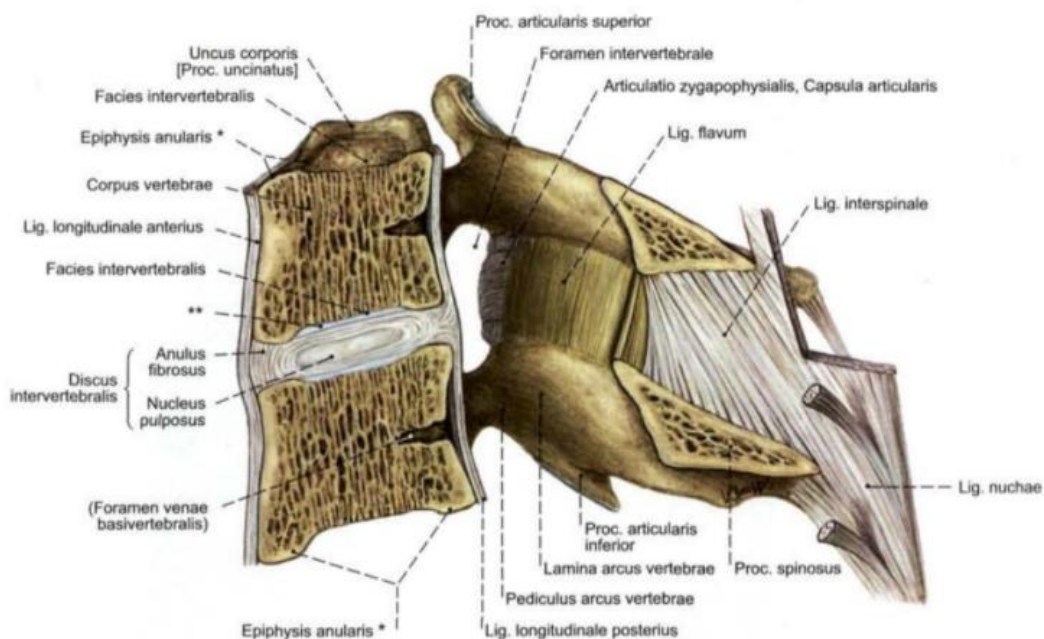


Slika 1 - vertebrae cervicales I-VII

Izvor: Atlas anatomije čovjeka Sobotta, I. hrvatsko izdanje, urednici: R. Putz i R. Pabst uz suradnju Renate Putz, urednica hrvatskog izdanja: Ana Marušić, NAKLADA SLAP

Datum preuzimanja: 21.8.2020.

Sve to povezuju ligamenti. Ligamenti svojim viskozno-elastičnim svojstvima apsorbiraju veliku količinu energije i da bi nastala „prava“ trzajna ozljeda moraju biti ozlijeđeni. Ligamenti koji vežu kralježnicu su *Ligamentum longitudinale anterius et posterius*, *ligamenta flava*, *ligamenta intertransversaria*, *ligamenta interspinalia*, *ligamentum supraspinale*, *ligamentum nuchale*. *Ligamentum longitudinale anterius et posterius* protežu se stražnjim i prednjim stranama trupova kralježaka i intervertebralnih diskova. Prednji je širi i veže se za trupove, a stražnji je uži i veže se za intervertebralni disk. Zajedno pridonose čvrstoći kralježnice. *Ligamenta flava* pasivno pomažu mišićima leđa zato što se sastoje od elastičnih vlakana i spajaju lukove susjednih kralježaka. Oni su napeti tijekom mirovanja, a njihovo istežanje nagomilava energiju kojom se kasnije koristi za vraćanje u početni položaj te tako pomažu mišićima kralježnice. *Ligamenta intertransversaria* nalaze se između susjednih poprečnih nastavaka. Na vratnim kralješcima mogu izostati. *Ligamenta interspinalia* povezuju trnaste nastavke i usmjereni su prema straga i gore te sprječavaju dorzalne kretnje kralježaka. *Ligamentum supraspinale* protežu se od sedmog vratnog kralješka do sakruma, a nalaze se na vrhovima trnastih nastavaka. *Ligamentum nuchale* je tanka ploča vezivnog tkiva u čijoj građi sudjeluju i elastična vlakna u ljudi ima slabu funkciju, a nastavlja se na *ligamenta interspinalia* i *ligamentum supraspinale* gore prema zatiljku.



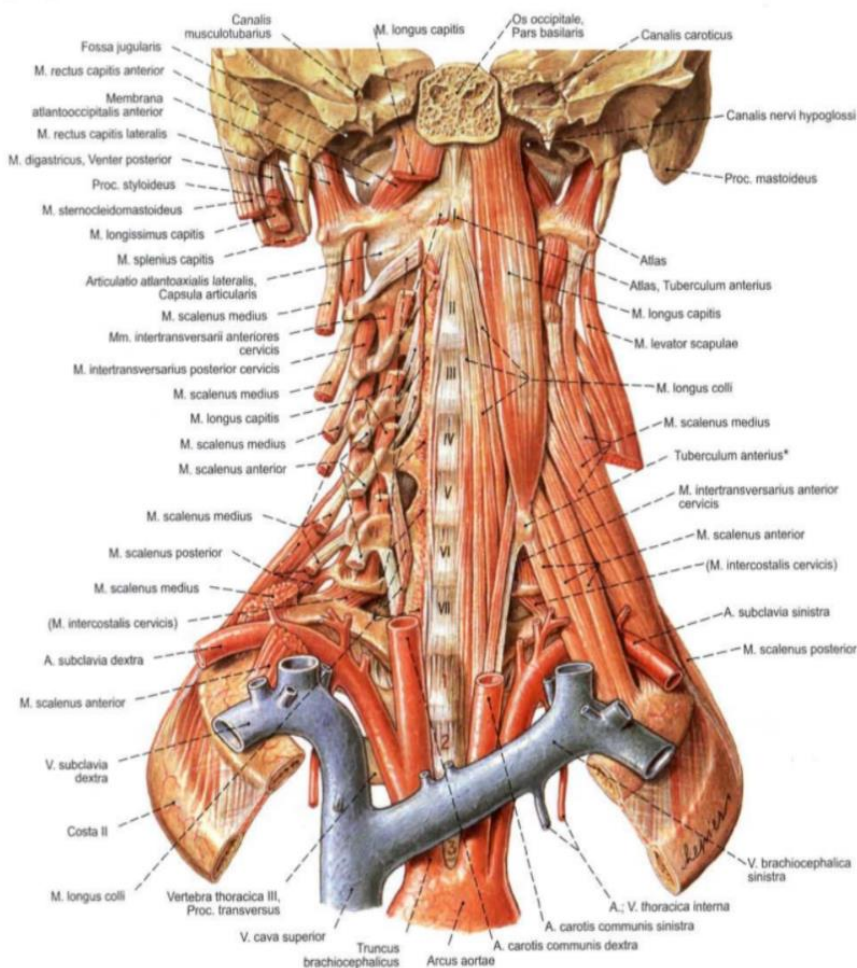
Slika 2 - vratni funkcionalni odsječak, presjek u središnjoj ravnini

Izvor: Atlas anatomije čovjeka Sobotta, 1. hrvatsko izdanje, urednici: R. Putz i R. Pabst uz suradnju Renate Putz, urednica hrvatskog izdanja: Ana Marušić, NAKLADA SLAP

Datum preuzimanja: 21.8.2020.

Mišićni sustav kralježnice sastoji se od spinokostalnih mišića, mišića vrata te mišića ramenog obruča. Mogu se dijeliti i na postranične, prednje i duboke vratne mišiće. Postrani vratni mišići sudjeluju u gibanju glave i u tu skupinu pripadaju: Platysma, polazi s ruba donje čeljusti i hvata se u području ključne kosti i gornjeg dijela prsnog koša, nabire i nateže kožu. M. sternocleidomasteideus najveći je vratni mišić, a polazište mu je na sisastom nastavku sljepoočne kosti a hvatište na prsnoj i ključnoj kosti, pregiba glavu prema ramenu i okreće je licem na suprotnu stranu. Mm. scaleni su postrani mišići u donjem dijelu vrata, sastoje se od tri mišića kojima je polazište na vratnim kralješcima, a hvatište na prvom i drugom rebru. Podižu prvo i drugo rebro te pomažu pri udisaju i pregibaju kralježnicu na svoju stranu. Prednji vratni mišići vežu se na podjezičnu kost, spuštaju donju čeljust te pomažu otvaranje usta. Četiri mišića koja se nalaze iznad podjezične kosti su: M. digastricus, koji se sastoji od dva trbuha, prednji kraj polazi s unutarnje strane donje čeljusti, a stražnji polazi od sisastog nastavka sljepoočne kosti i vežu se na rog podjezične kosti; M. geniohyoideus, koji polazi sa sredine donje čeljusti i hvata se za tijelo podjezične kosti; M. mylohyoideus s polazištem na unutarnjoj strani donje čeljusti i hvatištem na podjezičnoj kosti; M. stylohyoideus, polazi sa kolčastog nastavka sljepoočne kosti i hvata se na podjezičnoj kosti. Također, četiri mišića nalaze se ispod podjezične kosti. U pregibu glave prema naprijed zajedno sudjeluju samo tri mišića. M. thyrohyoideus povezuje podjezičnu kost i štitastu hrskavicu te podiže grkljan. M. sternohyoideus povezuje podjezičnu kost i prsnu kost, povlači podjezičnu kost prema dolje. M. sternothyroideus spaja štitastu hrskavicu i prsnu kost te vuče grkljan dolje. M. omohyoideus spaja podjezičnu kost i skapulu, povlači podjezičnu kost prema dolje. Duboki vratni mišići pregibaju glavu i vrat. M. longus capitis koji polazi s poprečnih nastavaka od C3 do C6 i hvata se na zatiljak. M. rectus capitis posterior minor proteže se od poprečnog nastavka atlasa sve do zatiljka. M. longus colli s polazištem s T1-T3 i veže se za tijela gornjih vratnih kralježaka i seže sve do atlasa. Stražnji mišići vrata su: M. rectus capitis posterior major koji povezuje *dens axis* sa zatiljkom, M. obliquus capitis superior et inferior polaze sa strane prvog kralješka te gornji mišić proteže se do zatiljne kosti dok se donji pruža do *dens axisa*, M. splenius capitis cervicis polazi od trećeg vratnog do šestog prsnog kralješka i hvata se na tri gornja vratna kralješka, lateralnu dio nuhalne crte i mastoidni nastavak, okreće glavu i vratni dio kralježnice na svoju stranu te obostranom kontrakcijom radi dorzofleksiju glave i vrata. M. Semispinalis capitis ima polazište sa trnastih nastavaka nekoliko početnih prsnih i donjih vratnih kralježaka, a proteže se sve do zatiljka. M. levator scapulae polazi od stražnjeg tuberkuluma na

poprečnim nastavcima prva četiri vratna kralješka, a hvata se na gornji i medijalni ugao lopatice, vuče gornji ugao lopatice medijalno prema gore te pomaže pri rotaciji. *M. trapezius* okreće lopaticu prema medijalno te vuče lopaticu tako da stvara preduvjet za dizanje ruke (elevacija veća od 90 stupnjeva) i sastoji se od tri dijela: *pars descendens* koji počinje od zatiljne kosti do šestog vratnog kralješka a hvata se na lateralnu trećinu ključne kosti, *pars transversa* kojem je polazište s aponeuroze trnastih nastavaka od sedmog vratnog do trećeg prsnog kralješka a hvata se na akromion i *pars ascendens* čije je polazište od četvrtog do jedanaestog trnastog nastavka prsnog kralješka a hvatište na stražnjem rubu grebena lopatice. Inervacija dolazi od dorzalnih ogranaka spinalnih živaca. Motornu opskrbu i vegetativnu opskrbu kože inerviraju ogranaci spinalnih živaca. Dorzalni ogranak dijeli se na medijalnu i lateralnu granu i opskrbljuje medijalni i lateralni mišićni stup. Vaskularna opskrba dolazi od ogranaka vanjske karotidne arterije i a.vertebralis. Segmentalne arterije također daju stražnji ogranak za leđa koji ide između trupova kralješka i ulazi čak i u kralježnički kanal. Vensku drenažu obavljaju dorzalni ogranaci interkostalnih vena.



Slika 3 - prevertebralni mišići

Izvor: Atlas anatomije čovjeka Sobotta, 1. hrvatsko izdanje, urednici: R. Putz i R. Pabst uz suradnju Renate Putz, urednica hrvatskog izdanja: Ana Marušić, NAKLADA SLAP

Datum preuzimanja: 21.8.2020.

3.2. BIOMEHANIKA VRATNE KRALJEŽNICE

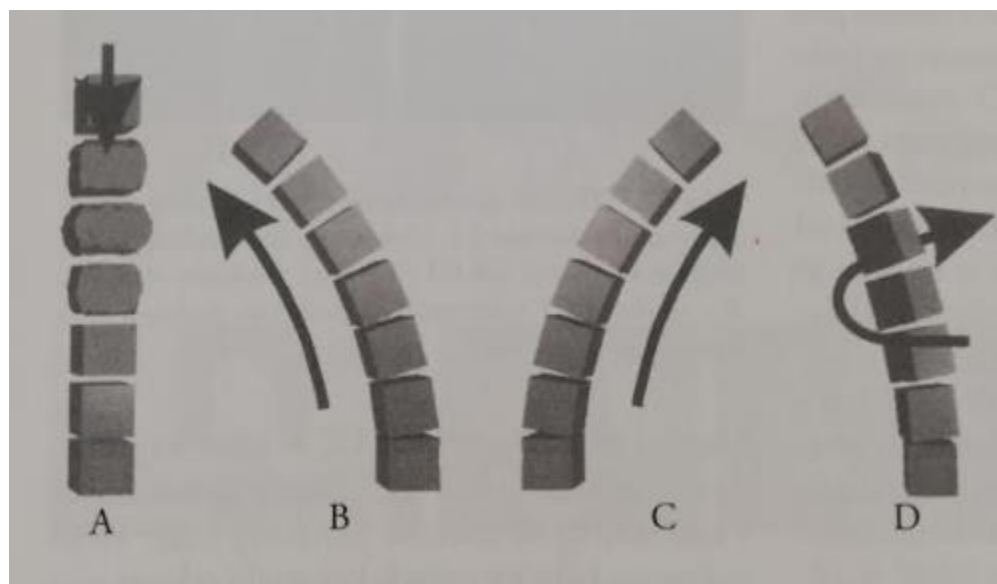
Vratna kralježnica ima tri ravnine kretnji i šest stupnjeva slobode gibanja. Funkcije kralježnice su statičke i dinamičke. Njezinu zadaću kao organ osovine koji nosi i stabilizira omogućuju koštani elementi i ligamenti. Jako je važna i potporna uloga mišića jer se ravnoteža u zglobovima kralježnice održava zajedno sa snagom mišića i masivnim trupovima kralježaka. Osim toga mišići stabiliziraju prirodnu zakrivljenost kralježnice. Kralježnicu možemo podijeliti na dvije cjeline, prednju i stražnju. Prednji stup kralježnice čine rigidni trupovi kralježaka i intervertebralni diskovi te on ima statičku funkciju. Stražnji stup kralježnice sastoji se od zglobova između nastavaka i ima dinamičku funkciju. Pokretljivost kralježnice je velika, no pokreti su između dva susjedna kralješka vrlo mali, čak i neznatni (osim C1 i C2), ali ta su dvadeset i četiri kralješka povezana u funkcionalan i iznimno pokretljiv lanac (8). Zglobovi i ligamenti zajedno sudjeluju u stupnju pomaka i pomicanju tijela kralješka. Zbog jačine i elastičnih vlakana pojedinih ligamenata mogu apsorbirati veliku količinu energije koju oni i apsorbiraju pri nastanku trzajne ozljede. Opseg kretnji kralježnice ovisan je o dobi, spolu, načinu života te se razlikuje od čovjeka do čovjeka (10). Glavna kretnja u gornjem zglobu glave je gibanje u poprečnoj osi. Glava se pregiba naprijed i straga (inklinacija i reinklinacija) $9 - 15^\circ$, moguća je i laterofleksija, 4° . Donji zglob glave omogućuje okretanje glave atlasa oko zuba aksisa oko 40° na svaku stranu, obilne kretnje ponajprije omogućuje široka zglobna kapsula (8). Normalne vrijednosti pokretljivosti vratne kralježnice za sve dobne skupine su; fleksija/ekstenzija 127 ± 19.5 , lateralna fleksija 73 ± 15.6 , rotacija 142 ± 17.1 (11). Ove kretnje omogućava dinamički segment kralježnice koji obuhvaća površine dva susjedna kralješka, IVD, pripadajuće zglobove (fasetne i uncovertebralne), ligamente (ligamenta flava, inter i supraspinozni ligamenti, prednji i stražnji longitudinalni, a u području vrata ligamentm nuchale). Pri svakom naglom pokretu vrata zdravi VDS (vertebralni dinamički segment) kompenzirat će konačnu fazu pokreta. Presatr i Putz istraživanjem su došli do podatka da je u aksijalnom smjeru amortizacija udarca mala, ali se povećava savijanjem kralježnice prema straga (12). Pri iznenadnom trzaju oscilacijsko ponašanje cervikalne kralježnice ne ovisi samo o pojedinim VDS-ovima, već je posljedica i njihanja cijelog tijela. Pri različitim držanjima tijela mjerenja su pokazala da najveći dio prijenosa udara trpi baš cervikalni dio kralježnice. Također je poznato da se starenjem gubi elastičnost te dolazi do gubitka dinamike (13). Cervikalni dio kralježnice apsorbira najveći dio energije a dio udarca amortiziraju gume vanjska i unutarnja

karoserija, kut udarca, naslon za glavu itd.. Simetralna sila rijetko je izravno usmjerena baš na cervikalnu kralježnicu, a u tom trenutku udarca rastezanje stražnjih struktura kralježnice (ligamenti i muskulatura) apsorbirat će silu. VDS-i uvijek imaju sinergijsku aktivnost te će ublažiti ili potpuno kompenzirati snagu trzaja dokle god anatomske strukture dozvoljavaju (14).

3.3. MEHANIZAM NASTANKA OZLJEDE

Cervikalna kralježnica sastoji se od dvije cjeline gornjeg i donjeg cervikalnog kompleksa (GCK i GCD). Gornji cervikalni kompleks sastoji se od occipitalne kosti, atlasa i aksisa, a donji cervikalni kompleks tvore kralješci od C3 do C7 (2). Kralježnički kanal nešto je širi u GCK, tako da akutna traumatska stanja rijetko uzrokuju akutnu kompresiju kralježničke moždine, ali dugotrajna nestabilnost imat će veći klinički značaj (15). Na cervikalnu kralježnicu može djelovati četiri vrste sila: fleksijska, ekstenzijska, rotacijska i sila aksijalnog opterećenja. Najrjeđe su ozljede koje su nastale aksijalnim opterećenjem, najčešće su ozljede nastale fleksijom. Fleksijska sila specifično djeluje na C1 i C2 radi njihove specifične građe. Kompresijske sile straga češće ozljede ligamente te rezultiraju dislokacijom i instabilitetom. Sila ekstenzije djeluje kao kompresija straga, a distrakcija sprijeda te su stražnje kompresije češći uzrok frakture. Hiperekstenzija također može biti uzrok frakture densa aksisa (16). Rotacijska sila na atlantoaksijalnom spoju može uzrokovati frakturu densa, atlas luksaciju bez frakture densa, dislokaciju s abrupcijom ligamenata ili bez nje. Pri cervikalnoj akceleraciji/deceleraciji (CAD) donji segment cervikalne kralježnice je najizloženiji. Jackson je još 1970.godine utvrdio da je područje C4/C5 ponovno područje najvećeg stresa kod hiperekstenzije, a C5 i C6 kod hiperfleksije (17). Sila fleksije na područje od C3 do C7 može uzrokovati frakture, ali i ozljede koje nemaju koštanu traumu. Za ovu silu karakteristična je prednja kompresija i stražnja distrakcija. Kroz tijelo kralješkan aprijed djeluje sila kompresije, a sila distrakcije djeluje na spinozne procesuse, ligamente i mišiće. Kod ozljeda koje nemaju vidljivu koštanu traumu možemo vidjeti paraapofizijalno oštećenje zgloba i stražnjeg interspinoznog ligamenta. Ove ozljede su slabo vidljive na RTG-u. Ozljede uzrokovane ekstenzijskom silom najčešće se javljaju na razini C6 i C7. Kod ovih tipova ozljeda sila kompresije djeluje straga, a distrakcije sprijeda. Zbog toga avulzijska sila može otrgnuti rubni dio kuta tijela kralješka. Hiperekstenzijske sile mogu uzrokovati kontuziju moždine bez vidljive koštane ili ligamentarne

ozljede. Taj tip ozljede naziva se SCIWORA (sindrom centralne moždine) (18). Dijagnoza ove ozljede može se postići isključivo CT-om ili MR-om. Rotacijske ozljede obično se sastoje od prednje fleksije i stražnje ekstenzije. Na CT snimkama često se mogu vidjeti znaci otvorene fasete, disrupcija apofizijalnog zgloba, često se vide i frakture. Prednje rotacijske ozljede uzrokuju sužavanje diska na strani kompresije, a gornji dio tijela kralješka pomiču prema naprijed naspram donjeg kralješka. Nalaz koji upozorava na rotacijsku ozljedu su *en face pedicle* te proširen prostor između stražnjeg korteksa apofizijalnog zgloba i prednjeg korteksa vrha baze spinoznog nastavka. Stražnje rotacijske ozljede mogu uzrokovati avulzijske frakture na strani rotacije. Aksijalna sila uzrokuje kompresijske frakture tijela kralježaka te se fragmenti šire u svim smjerovima.



Slika 4 - Sile koje se susreću kod traume cervikalne kralježnice. A-aksijalne kompresije, B-sile fleksije, C-sile ekstenzije, D-rotacije

Izvor: TRZAJNA OZLJEDA riješena enigma!-Josip Stojanović, Zagreb 2006.

Datum preuzimanja: 21.8.2020.

Na ovu temu rađena su mnoga istraživanja koja su potvrdila određena saznanja, ali i uvela novine.

Već 1971. McNab ispitivao je kako brzina utječe na trzaju ozljedu kod leševa. Primijetio je da udarac otraga pri većoj brzini češće uzrokuje manju hiperekstenziju vrata nego sudari od 16 km/h zato što vozač sklizne u sjedalo pri većoj brzini pa je veličina sile koja djeluje na vrat u hiperekstenziji manja (19).

1967. Mertz i Petrick dokazuju da napinjanje vratne muskulature prije sudara smanjuje trzajnu ozljedu, što znači da ako je vozač svjestan mogućeg sudara, može smanjiti ozljedu (20).

1971. McKenzie i Williams svojim istraživanjem pokazali su kako sila prilikom hiperekstenzijske faze najviše utječe na donju cervikalnu regiju te da se ozljede najčešće događaju na području aksisa i na području C5-C6. Fatalne ozljede se primarno događaju na kraniocervikalnom spoju (21).

Postoji dva načina sudara koji uzrokuju trzajnu povredu vrata.

Prvi način je kada putnik u vozilu zadobiva udarac straga te mu se glava trzajem pomiče prema nazad (sila ekstenzije), a vrat odlazi u hiperekstenziju uzrokovanu akceleracijom. Anatomske strukture fiziološki ne sprječavaju ekstenziju. Jedino ograničenje predstavlja naslon za glavu. Dolazi do trganja prednjeg longitudinalnog ligamenta. Trzajna povreda također može biti praćena krvarenjem koje može dovesti do retrofaringealnog hematoma i disfagije. Brzo usporavanje vraća glavu u kompenzatornu fleksiju. Takva nekontrolirana i prekomjerna kretnja izaziva longitudinalnu distrakciju s oštećenjem posteriornog ligamentarnog kompleksa i živčanih struktura. Drugi način je kada putnik u vozilu zadobiva udarac sprijeda (sila fleksije) i glava mu se naglo pomiče prema naprijed, a vrat odlazi u hiperfleksiju. Dolazi do trganja longitudinalnog ligamenta i/ili posteriornog ligamentarnog kompleksa. Brzo usporavanje uzrokuje povratak glave natrag u ekstenziju. Ta hiperekstenzija uzrokovati će longitudinalno istezanje i oštetiti prednji longitudinalni ligament i živčane strukture (2).

Pucanje ligamenata nije uvijek i ne mora biti praćeno rupturama mišića, ali krvarenja, frakture kralješka i prolapsi diskova su mogući kao što je prikazano kasnije u slučaju.

3.4. SIMPTOMATOLOGIJA I KLINIČKA SLIKA

U 82 % slučajeva simptom trzajne ozljede vrata je glavobolja, u 62 % slučajeva javlja se bol u vratu, u 45 % slučajeva parestezije gornjih udova, u 35 – 42 % slučajeva torakolumbalna bol, a u 7 – 18 % slučajevi disfagije. Također se mogu javiti poremećaji vida, sluha i oštećenja kognitivnih sposobnosti (22).

Javljaju se senzorni, motorički i/ili senzomotorički simptomi. Motorička disfunkcija najčešće je obilježena ograničenim opsegom pokreta u cervikalnoj kralježnici. Poremećaji motoričkih funkcija najčešće nastaju zbog slabovidljivih mekotkivnih oštećenja (23). Oštećenja živčanih korijena očituju se žarećom boli najčešće na ularnoj strani ruku, a javlja se i preosjetljivost na lagan dodir ili pranje ruku hladnom vodom. Simptomi su prolaznog karaktera. U prometnim nesrećama s vrlo jakim djelovanjem sila može nastupiti prolazna ili trajna kvadripareza koja je često (ako je prolazna) uzrokovana tranzitornim ispuččenjem *ligamentum flavum* ili može biti uzrokovana dislokacijom kralješka ili retropulzijom intervertebralnog diska u kanal. Subluksacija ili distorzija malih zglobova kralježaka uzrokuje reaktivnu napetost mišića i bol (24). Najizraženiji su senzomotorni simptomi gubitak ravnoteže, poremećena bulbomotorika. Poremećaji ravnoteže najčešći su kod pacijenata koji imaju bolove u vratu. Mogu se još javiti i poremećaji koncentracije i pamćenja, posttraumatski stres, problemi sa spavanjem (25). Trzajne ozljede uzrokuju istegnuća sternokleidomastoidnih mišića kao i druge potporne strukture vrata i glave (24). Pacijenti verbaliziraju simptome kao osjećaj zakočenosti vrata, glavobolju, a često navode i smanjenu pokretljivost vrata.

3.4.1. QUEBEŠKA KLASIFIKACIJA

U Quebecu se posebno istraživala »whiplash« ozljeda, te su sastavili prvu kliničku klasifikaciju koja se naziva QTF klasifikacija:

0 - pozitivna anamneza bez subjektivnih tegoba i kliničkih znakova ozljede

1 - ukočen i/ili bolan vrat bez kliničkih znakova ozljede

2 – 1 + musculoskeletni znaci (napetost/spazam paravertebralne muskulature)

3 – 1 + 2 + neurološki znaci (smanjeni ili ugašeni refleksi, oslabljena mišićna snaga, ispadi osjeta, trnci u rukama)

4 - 2 ili 3 + ozljeda koštanih struktura, mogućnost ozljede krvožilnih nervnih i mišićnih tkiva uključujući i moždinu (2)

3.5. DIJAGNOSTIKA

S obzirom na to da se prvi simptomi mogu pojaviti i nakon četiri tjedna, najvažnije je uzeti dobru anamnezu. Važno je prvo snimiti RTG kako bi se isključilo napuknuće kralješka. Samo u slučaju jakih bolova ili u slučaju neuroloških ispada RTG se treba nadopuniti CT-om ili MR-om (magnetskom rezonancom). MR-om se vjerodostojnije vide oštećenja mekih tkiva. Snimanje MR-om traje puno duže nego snimanje pomoću CT-a. Za razliku od CT-a MR ne prikazuje kortikalne kosti pa tako niti frakture, posebice malih nastavaka kralježaka.

Odabir CT-a ili MR-a ovisi o tome što želimo prikazati. CT bolje prikazuje cirkumferencijalne frakture kralježaka, deformaciju diska, deformaciju kralježničkog kanala, okomite frakture, traumatske ozljede mekih tkiva kao što su hematomi, likvorske fistule i slično. MR će se upotrijebiti kada su potrebna snimanja u sve tri ravnine, bolja rezolucija, kontrastnost prikaza spinalne moždine, kada trebamo prikazati krvne žile te radi realnije prognoze (26).

Ustanovi li se ruptura ligamenta, prolaps diska ili fraktura kralješka, tada govorimo o „pravoj“ trzajnoj ozljedi i moguća je potreba za kirurškim zahvatom u slučaju da se nastalo patološko stanje ne može tretirati fizikalnom terapijom (27).

3.6. LIJEČENJE I REHABILITACIJA

Prognoza je obično dobra, bolovi u vratu i glavi prestaju za nekoliko sati, dana ili potraju nekoliko tjedana. Većina se pacijenata oporavi za tri mjeseca. U manjeg broja pacijenata potrebno je liječenje. Liječenje najčešće uključuje NSAR skupinu lijekova i ortoze (28). Osim analgetika mogu se koristiti mišićni relaksansi kod jakog mišićnog spazma (diazepam). Kod kroničnog sindroma može pomoći lokalna infiltracija kortikosteroida. Pokazalo se kako oštećeni fasetni zglobovi mogu biti uzrok preosjetljivosti i veće neurološke preosjetljivosti. Takva se bol tretira infiltracijom steroida u ozlijeđeni fasetni zglob (29). Potpora vrata kao metoda treba se koristiti rano i u kombinaciji s prethodno navedenom terapijom (30).

Kada govorimo o imobilizaciji vrata, možemo se koristiti ovratnicima i nešto složenijim ortozama. Josip Stojanović, autor knjige „TRZAJNA OZLJEDA riješena enigma!“, spominje kako se nakon

traume preporučuje nošenje polutvrđog ovratnika (*Schanzovog ovratnika*) koji se nosi cijeli dan. On sprječava nagle pokrete vrata i nedozvoljene ekscurzije vratne kralježnice. Ne preporučuje nošenje dulje od petnaest dana kako mišići vrata ne bi atrofirali (2). Nakon prestanka nošenja ovratnika preporučuje se specijalistički pregled. Suprotno od tvrdog ovratnika mekani ovratnik stvara najmanje ograničenje opsega pokreta za vrat te tako omogućuje djelomično održavanje trofike mišića.

Nakon jednog tjedna nošenja gipsanog ovratnika dolazi do pojavljivanja prvih atrofičnih promjena, ali one mogu biti prouzročene i kompenzatornim zaštitnim držanjem koje smanjuje bol. Nakon trauma, fraktura, dislokacija i operacija najčešće se koristi čvrsti ovratnik, ali zbog mogućih komplikacija kao što su otežano disanje, bolnost, rizik od aspiracije i visoka cijena ne propisuje se tako često samo za smanjenje boli (31).

Verhagen navodi kako Schanzov ovratnik nije učinkovit u smanjivanju boli uzrokovane trzajnom ozljedom vrata čak i produžuje oporavak zbog imobilizacije mišića (32).

Nema ciljane terapije za trzajnu ozljedu vrata već se koriste uobičajene fizioterapijske procedure kao što su: elektroterapija (dijadinamske struje, interferentne struje, TENS, UZV, galvanizacija,...), termoterapija, magnetoterapija, hidroterapija, trakcija, manualna terapija (manipulativne kretnje, mobilizacija i masaža) te kineziterapija. 93 % pacijenata nakon takve terapije pokazuje poboljšanje (33). Ukoliko je ozljeda bila prevelika i ne može se liječiti uobičajenim procedurama, slučaju treba pristupiti kirurški.

Kada govorimo o primjeni lijekova liječnik pacijentu prepisuje određenu medikamentoznu terapiju prema simptomima koje navodi pacijent, nastale kao posljedica trzajne ozljede (34). Jedna od terapija lijekovima steroidna je terapija. Bol koju uzrokuju oštećeni fasetni zglobovi medikamentozno se može tretirati injekcijama steroida u točno određeni zglob. Steroidne injekcije koriste se u obje faze, akutnoj i kroničnoj, iako su konačni ishodi mnogih istraživanja kontradiktorni kada govorimo o mogućnostima ishoda ovakvom vrstom liječenja (29). Botulin toksin terapija (BTX-A) postiže smanjeni mišićni spazam koji uzrokuje bol i nefunkcionalnost. Najbolji rezultati ove terapije vidljivi su u akutnoj fazi. Bol u vratu se znatno smanjuje nakon dva do četiri tjedna pravilno primjenjivane terapije kod pacijenata koji pripadaju u drugi stupanj po QTF klasifikaciji. Također, značajno im se povećava opseg kretnji u vratnoj kralježnici. Ova

terapija daje dobre rezultate koji traju od osam do dvanaest tjedana te nakon prestanka djelovanja pacijenti često dolaze ponovno na istu terapiju (35). Još je jedna od terapija koja se koristi radiofrekventna neurotomija (RNF). Ona se koristi za prekidanje nociceptivnih puteva, a koristi se toplinom generiranom radio valovima. Pogađa točno određene živce te trajno izmjenjuje sposobnost prenošenja impulsa boli. Ublažava bol, smanjuje bolnu reakciju tijela na provokacijski test pleksusa brahijalisa i povećava opseg pokreta u vratu. Njena učinkovitost može potrajati i do tri mjeseca (36).

3.6.1. AKUTNO STANJE NAKON TRZAJNE OZLJEDE

Nakon napravljenog prvog kliničkog pregleda kralježnice i neurološkog pregleda pacijenta, koji je doživio trzajnu povredu, treba utvrditi postoji li mogućnost odgođene pojave simptoma nestabilnosti vratne kralježnice ili možda postojanje mijelopatije. Akutna faza nastupa odmah nakon ozljede i traje dva do tri mjeseca. Nakon toga, ako se nastave simptomi, započinje razvoj kronične faze. Unutar dva do tri mjeseca pacijenti se najčešće žale na smanjenje pokretljivosti vrata i povećanu osjetljivost na dodir. Mnoga istraživanja pokazala su kako kod nekih slučajeva dolazi i do spontanog oporavka nakon dva do tri mjeseca (37). S liječenjem trzajne ozljede u akutnoj fazi treba započeti što prije kako bi provođenje terapije trajalo što kraće, rezultati terapije bili bolji i akutna faza ne bi prešla u kroničnu.

Nakon trzajne ozljede vrata nastupa akutna faza i u većini slučajeva se pacijentu postavlja ovratnik. Mnogi smatraju kako je u ranoj fazi nakon trzajne ozljede vrata imobilizacija važna, no Bonk i njegovi suradnici napravili su istraživanje u kojem su iznijeli dokaze o prednostima rano započete mobilizacije nakon trzajne ozljede. Podijelili su ispitanike u dvije skupine. Jedna skupina ispitanika koristila se ovratnikom dok je druga skupina ispitanika provodila program vježbi. Ispitanicima obje skupine zadatak je bio da svakoga tjedna bilježe razinu boli koristeći VAS skalu. Nakon šest tjedana rezultati skupina su se znatno razlikovali. Skupina ispitanika koja je provodila program mobilizacijskih vježbi pokazala je znatno bolji rezultat od skupine ispitanika koji su nosili ovratnik. Također postoje istraživanja koja su dokazala da je rani pristup rehabilitaciji aktivnim vježbama učinkovitiji od rehabilitacije ortozama, ali i kod takvog pristupa manji dio pacijenata razvije kronicitet simptoma (38,39).

3.6.2.KRONIČNO STANJE NAKON TRZAJNE OZLJEDE

Ukoliko se ne liječi akutna faza nakon trzajne ozljede ili liječenje ne bude učinkovito, ona prelazi u kroničnu fazu. Postoji čak i pretpostavka kako prema razvoju kroničnog stanja može dovesti trzajna ozljeda zajedno s određenim psihološkim čimbenicima. Učinkovitom rehabilitacijom kod pacijenata s kroničnom boli u vratu prouzročenu trzajnom ozljedom pokazala se multidisciplinarna terapija. Ona na bihevioralan način uz kognitivnu i fizikalnu terapiju postiže zadovoljavajuće rezultate (40). Kod kronične faze ne treba zanemariti psihološko stanje pacijenta jer pacijenti koji razviju kronicitet simptoma nakon trzajne ozljede vrata i nakon dugotrajnog bezuspješnog liječenja često gube optimizam i volju za rehabilitacijom. Kod takvih pacijenata najveći predviđajući čimbenik za nastanak trajne onesposobljenosti je količina volje, želje i vjere pacijenta da može obaviti neki zadatak (41).

3.6.3.ULOGA FIZIOTERAPEUTA

U akutnom i kroničnom stadiju fizioterapeut provodi terapiju propisanu od fizijatra koja je u njegovoj domeni posla. Neke od tih terapija su: elektroterapija kod kroničnog cervikalnog sindroma (dijadinamske struje, interferentne struje, galvanizacija, TENS,...), termoterapija, magnetoterapija, trakcija, hidroterapija... Osim navedenih procedura također se provodi i manualna terapija koja uključuje manipulativne kretnje, mobilizaciju i masažu (McKenzie koncept, Mulligan, PIR, Emmett...) te kineziterapija kod koje se izvode vježbe za mobilizaciju vratne kralježnice, vježbe za jačanje mišića vrata te korektivne vježbe kojima se pacijenta uči o pravilnom držanju tijela i sprječavanju ponovnog nastanka ozljede (30).

Fizioterapeut osim što provodi terapiju treba educirati pacijenta o njegovoj ozljedi i o daljnjem načinu života s posljedicama koje donosi ozljeda, poticati pacijentov optimizam prema ishodu terapije te ga motivirati za provođenje vježbi samostalno kod kuće kako bi oporavak trajao što kraće te kako ne bi došlo do nove ozljede.

3.6.4. FIZIOTERAPIJSKE PROCEDURE

Kao što je već ranije spomenuto, za liječenje nakon nastale trzajne ozljede vrata ne postoji ciljane terapija (33), već se terapija sastoji od niza fizioterapijskih procedura kojima se tretiraju nastali simptomi. Fizikalna i medikamentozna terapija imaju jednu zajedničku stvar, a to je da su obje usmjerene prema tretiranju simptoma. To u prijevodu znači da ako pacijent kao simptom navodi bolnost u vratu primjenjivat će se fizikalna terapija za smanjivanje boli. Shodno tome svakom pacijentu treba pristupiti individualno te pratiti njegove simptome i disfunkcije te na osnovi njih postavljati specifičnu terapiju.

3.6.4.1. ELEKTROTHERAPIJA

TENS (transkutana električna živčana stimulacija) jednostavna je neinvazivna metoda, praktična i analgetska (42). Elektrode je moguće postaviti na više različitih načina, a to su: transkutano, perkutano, spinalnointraduralno, intraneuralno, spinalnoepiduralno te na područje talamusa. Katoda je crne boje i radi podražaj živca dok je anoda crvene boje i podražaj inhibira hiperpolarizacijom. Anoda se postavlja distalno od katode zbog omogućenja nesmetanog prolaska podražaja ka SŽS-u (središnjem živčanom sustavu). Prilikom primjene TENS-a elektrode moraju biti dobro priliječene uz kožu radi dobre provodljivosti (42). Postavlja se na mjesto najjače boli, ali se mora paziti na područja oštećene kože ili postojanje bilo kakvih kožnih oboljenja. Terapija traje 30 minuta (43). Treba obratiti pozornost prije postavljanja TENS-a na postojanje pacemakera, epilepsije, trudnoće, oštećenja kože i poremećaj rada srca (42).

Terapija UZV-om terapija je koja ima dubinsko i toplinsko djelovanje. Upravo zbog toga se koristi pri liječenju smanjene pokretljivosti, spazma mišića te boli koja nastaje zbog dugotrajne disfunkcije mekih tkiva. Kao najprikladnija frekvencija pokazala se od osamsto do tisuću kHz. Povećava temperaturu tkiva što rezultira povećanjem rastezljivosti kolagena, povećanjem cirkulacije, podizanjem granice boli, bržom provodljivosti živčanih impulsa i boljom kontrakcijom skeletnih mišića. Predviđeno trajanje terapije iznosi pet do deset minuta. Također treba pripaziti na intenzitet zagrijavanja kako bi se spriječile neželjene posljedice kao što je oštećenje okolnih tkiva. Za porast temperature, u intervalu, od 40 do 45 °C potkožnog tkiva jačina UZV-a je od 0,1 do 2 W/cm². Treba izbjegavati mjesta gdje je kost odmah ispod kože te kralježnicu. Radi bolje provodljivosti koristi se gel koji eliminira mjehuriće zraka između sonde i kože. Primjenjuje se

kod spazma mišića, kronične bolesti perifernih krvnih žila, tendinitisa, disfunkcije mekih česti, zglobnih kontraktura te kod izvanzglobnog reumatizma (43).

DDS (dijadinamske struje) su niskofrekventne poluvlne ili punovalne sinusoidne struje kojima je raspon frekvencija od 50 do 100 Hz. Razlikujemo četiri tipa DDS-a. Prvi tip DDS-a stvara vibracije i osjećaj bockanja, njegova frekvencija je 100 Hz-a. Drugi tip DDS-a stvara nešto jače vibracije i smanjenu prilagodbu, njegova frekvencija iznosi 50 Hz-a. Treći tip DDS-a je spoj prvog i drugog tipa a oni se međusobno izmjenjuju. Četvrti tip DDS-a je struja uz koju je nadodana galvanizacija. Ovaj tip se najčešće primjenjuje u terapiji. DDS se koriste za povećanje mišićne kontrakcije, zarastanje i zacjeljivanje tkiva, smanjenje boli i upale te za povećanje cirkulacije. Aplikira se pomoću pozitivnih i negativnih površinskih elektroda. Podražujući učinak ima negativna elektroda dok pozitivna ima terapijski učinak. Elektrode se postavljaju na bolna mjesta vazotropno, gangliotropno, paravertebralno i miofascijalno. DDS su kontraindicirane kod trudnica, osoba s pacemakerom, osoba s tumorom, kod osoba kod kojih postoji mogućnost krvarenja, kod svježih prijeloma, vaskularnih bolesti i infekcija (43).

IFS (interferentne struje) su struje u rasponu od 4000 do 5000 Hz. Kod ovih srednjefrekventnih struja križanjem dva toka nastaje niskofrekventna modulacija amplituda kojima frekvencija iznosi od 1 do 250 Hz (42). Imaju najjači učinak u sredini križanja te u dubini. Može se aplicirati kvadripolarno odnosno s četiri elektrode ili bipolarno s dvije elektrode. Terapija najčešće traje od deset minuta do pola sata. Interferentnim strujama postiže se ublažavanje boli i upale, smanjenje otekline, poboljšana cirkulacija, jača kontrakcija mišića te brže cijeljenje kostiju i mekih česti. Primjenjuje se kod ozljeda muskuloskeletnog sustava te bolnih stanja. Isključivo se koriste u kroničnom stadiju praćenom bolovima. Kontraindicirane su za opasnost od krvarenja, tromboflebitis, kod malignih oboljenja, spastične kljenuti, oštećene kože, pacemakera, trudnoće i poremećenosti osjeta (43).

Terapija istosmjernom konstantnom strujom naziva se galvanizacija. Koristi struju od 50 V i snagu do 50 mA (43). Postoji nekoliko načina primjene galvanske struje. Prvi način je suha galvanizacija koja se može primjenjivati uzdužno i poprečno. Uzdužna galvanizacija omogućava prostrujavanje tkiva po površini te se elektrode postavljaju u različitim visinama. Kod uzdužne galvanizacije postoji uzlazno i silazno prostrujavanje. Poprečna galvanizacija oblik je terapije kod kojeg dolazi do podjednagog prostrujavanja tkiva između katode i anode te se tako postiže veća učinkovitost.

Drugi način primjene je točkasta galvanizacija kod koje je jedna elektroda fiksirana za kožu, a drugom (manjom) elektrodom se pomičemo i apliciramo na mjesto boli. Treći način galvanizacije je vlažna galvanizacija, a ona uključuje staničnu i galvansku kupku. Galvanska struja mora se kontrolirano uvoditi u organizam. Granica osjetljivosti je između 0,1 i 0,5 mA/cm². Terapija traje od petnaest do dvadeset minuta. Kod suhe galvanizacije elektrode trebaju biti zamotane u spužvicu namočenu vodom. Galvanizacija se koristi za smanjenje boli, poboljšanje živčane provodljivosti i podražljivosti te vazodilatacije. Ne primjenjuje se kod malignih oboljenja, opekotina, dekompenziranog srca, metalnih proteza u tkivu, krvarenja te poremećenog osjeta kako ne bi došlo do opekline (43).

3.6.4.2. TERMOTERAPIJA

TERMOTERAPIJA je vrsta terapije koja koristi toplinu ili hladnoću za postizanje željenih rezultata. Toplinska terapija se primjenjuje pomoću toplih obloga, a najčešće je to parafin. Terapija hlađenjem naziva se krioterapija i koristi hladne obloge, hladnu vodu ili led te se dijeli na duboku i površinsku. U akutnoj fazi radije odabiremo površinsku jer duboka prouzrokuje egzacerbacije radikularne boli (44).

Primjenjuje se najčešće prije započinjanja s nekom drugom terapijskom procedurom kao priprema. Najčešće nakon termoterapije slijedi terapija UZV-om, elektroterapija ili kineziterapija.

TERAPIJA PARAFINOM kod trzajne ozljede vratne kralježnice primjenjuje se u obliku parafinskih obloga. Toplina prenesena s parafina na tijelo, u ovom slučaju na vratnu kralježnicu, opušta paravertebralnu muskulaturu i povećava pokretljivost vrata. Otvorene rane i infekcije kože su kontraindikacije za primjenu termoterapije parafinom.

KRIOTERAPIJA je procedura koja koristi hladnoću za terapijski učinak. Aplicira se pomoću hladnih obloga kao što su npr. oblozi punjeni gelom. Najčešće se koristi u akutnoj fazi jer smanjuje bol. Moguća je i primjena kriomasaže, ali ne po karotidnim žilama. Pacijent u početku terapije osjeća neugodnu hladnoću, a kasnije laganu bol pa tek onda utrneće. Terapijom u trajanju od jedne do dvije minute postiže se analgezija. Indicirana je kod akutne i kronične faze nakon ozljede te kod otečenih zglobova i spasticiteta (42).

3.6.4.3. TRAKCIJA

TRAKCIJOM istežemo određene dijelove tijela, u ovom slučaju vratnu kralježnicu. Trakcija je pasivna kineziterapijska metoda kojom povećavamo intervertebralne prostore te tako smanjujemo povećanu napetost paravertebralne muskulature. Izvodi se u smjeru uzdužne osi. Tijelo mora biti postavljeno u idealno ravan položaj. Postoji mogućnost izvođenja u stojećem i u ležećem položaju. Ne smije trajati predugo jer se za vrijeme proširenja intervertebralnih prostora povećava i obujam intervertebralnih diskova (45).

3.6.4.4. KINEZITERAPIJA

KINEZITERAPIJA je aktivan proces sudjelovanja pacijenta u rehabilitaciji. Cilj joj je obnoviti i unaprijediti slabo ili ozlijeđeno tkivo. Pozitivno utječe na rad srca, krvni tlak, oksigenizaciju krvi te cirkulaciju krvi kroz mišiće. Osim toga ima utjecaj na povećanje opsega pokreta, snagu mišića propriocepciju i koordinaciju te izdržljivost. Kod trzajne ozljede vratne kralježnice zauzima važno mjesto u rehabilitaciji što su potvrdila dosadašnja istraživanja. Uključuje jačanje paravertebralne muskulature vrata i gornjih ekstremiteta izometričkim vježbama. Također je važno spomenuti da se osim izometričkih vježbi provode i vježbe istezanja i relaksacije (46).

IZOMETRIČKE VJEŽBE izvode se bez pokreta, provode se u ranoj fazi oporavka, a cilj im je povećati snagu mišića statičkom kontrakcijom. Za postizanje rezultata mišići moraju biti kontrahirani najmanje nekoliko sekundi. Ove vježbe ne stvaraju opterećenje za organizam, a korisne su za održanje tonusa mišića. Preporuka je izvoditi ih dva do tri puta dnevno s kontrakcijama mišića koje će trajati deset do petnaest sekundi (43).

VJEŽBE ISTEZANJA najkorisnije je izvoditi kada dođe do smanjenja opsega pokreta. Kod statičkih vježbi istezanja koristi se stalna sila koja pasivno isteže zglobne strukture iznad granica boli. Fizioterapeutov zadatak je istegnuti određeni segment do krajnje točke istezanja, a zatim nastaviti još malo iznad te granice. Taj položaj potrebno je zadržati tri do pet sekundi. Vježbu je potrebno izvoditi uz veliku opreznost kako ne bi došlo do nastanka ozljede. Da bismo mogli reći da je došlo do poboljšanja stanja pacijenta, opseg pokreta mora se povećati barem za pet stupnjeva. Vježbe istezanja provode se svaki put prije izvođenja terapije i po završetku izvođenja terapije (43).

VJEŽBAMA RELAKSACIJE postiže se opuštanje mišićne napetosti. Vježbe relaksacije dijele se na lokalne i opće. Lokalne vježbe opuštanja izvode se pojedinačno na svakom mišiću i tako potiču postupno smanjenje napetosti mišića dok se opće vježbe opuštanja izvode za relaksaciju cijelog muskulaturnog sustava čovjeka. Ovakve vježbe zahtijevaju suradnju između pacijenta i fizioterapeuta. Vježba se provodi u supiniranom ležećem položaju na ravnoj podlozi s mekanim jastukom ispod glave. Uz ove vježbe potrebno je izvoditi vježbe disanja (43).

3.6.4.5. TERAPIJA MANUALNOM MASAŽOM

MASAŽU je potrebno izvoditi s laganim intenzitetom te kada se bol smanji. Učinak masaže ovisi o odgovoru tijela na njezin podražaj. Ako je muskulatura tvrda i prevladava spazam, masaža je intenzivnija. Za vrijeme masaže pacijent treba biti u relaksacijskom položaju s laganom fleksijom glave. Loš odgovor tijela na masažu, kao što je npr. povećana bolnost, jasno nam daje do znanja da pacijent nije bio u pravilnom položaju za primjenu terapije masažom ili je terapija započela u preranoj fazi oporavka. Poboljšana cirkulacija, smanjena bol i napetost muskulature te dobra pokretljivost vertebralnog dinamičkog segmenta pozitivan su odgovor na terapiju manualnom masažom (46).

3.6.5. SMJERNICE ZA FIZIKALNU TERAPIJU TRZAJNE OZLJEDE VRATA PREMA HRVATSKOJ KOMORI FIZIOTERAPEUTA

Hrvatska komora fizioterapeuta sastavila je smjernice za fizikalnu terapiju nakon trzajne ozljede vratne kralježnice. Ona obuhvaća smjernice za dijagnostički postupak, a tek nakon njega smjernice za fizioterapeutske tretman.

Kao jedno od najvažnijih upozorenja svim članovima multidisciplinarnog tima HKF (Hrvatska komora fizioterapeuta) navodi kako bol kod pacijenta treba liječiti na najagresivniji mogući način tijekom prvih tjedan dana upotrebom nesteroidnih protuupalnih lijekova. Osim toga navode i da bi se pacijentu trebalo savjetovati mijenjanje svojih svakodnevnih aktivnosti, ali svakako da istovremeno treba ostati aktivan, a ne samo mirovati. Upotrebu mekih i tvrdih ovratnika trebalo propisati samo za prvih tjedan dana nakon nastanka ozljede. Preporuke su da se pacijenta ne

savjetuje o izvođenju pasivnih pokreta vratom. Ove smjernice ne preporučuju nošenje ovratnika (47).

3.6.5.1. SMJERNICE ZA DIJAGNOSTIČKI POSTUPAK PREMA HKF

HKF trzajnu ozljedu podijelila je u četiri stupnja. U prvom stupnju javljaju se samo vratni simptomi, u drugom stupnju javljaju se vratni simptomi i koštano mišićni znakovi, u trećem stupnju javljaju se vratni simptomi i neurološki znakovi i u četvrtom se stupnju javljaju vratni simptomi i frakture ili dislokacije. Ukoliko se radi o trećem i četvrtom stupnju, fizioterapeut se treba dodatno konzultirati s liječnikom koji je izvršio upućivanje. Ukoliko se radi o prvom i drugom stupnju, fizioterapeut na osnovi prikupljenih informacija koje je dao liječnik piše povijest bolesti. U povijesti bolesti navodi prirodu, ozbiljnost i trajanje problema, specifične informacije o uzročnoj nesreći koja se dogodila, strategiju nošenja s problemima te sadašnje razine funkcioniranja, aktivnosti i sudjelovanja. Nakon napisane povijesti bolesti slijedi fizikalni pregled u kojemu fizioterapeut promatra posturu pacijenta i bolno ponašanje te raspon aktivnih pokreta u vratu, mišićnu stabilnost i propriocepciju. Zatim se radi analiza u kojoj su vidljivi zdravstveni problemi koji su nastali vezano uz trzajnu ozljedu, proteklo vrijeme od uzročne nesreće te je li oporavak normalan ili odgođen. Ako se razine funkcioniranja, aktivnosti i sudjelovanja poboljšavaju oporavak je normalan, a ukoliko razine funkcioniranja, aktivnosti i sudjelovanja ne rastu ili samo blago rastu, a prognostički faktori ometaju oporavak, tada govorimo o odgođenom oporavku. Kada je analiza završena, postavlja se pitanje može li se fizioterapijom utjecati na pacijentovo stanje. Ukoliko fizioterapeut smatra da svojim radom ne može utjecati na stanje pacijenta, treba se ponovno konzultirati s liječnikom koji je pacijenta uputio fizioterapeutu, a ako fizioterapeut može utjecati na stanje pacijenta, tada slijedi plan terapije. Plan terapije ovisi o tome je li oporavak normalan ili odgođen. Ukoliko je normalan, primarni cilj mu je poboljšanje funkcionalnosti te povećanje razine aktivnosti i sudjelovanja, a ako je oporavak odgođen, primarni ciljevi su utjecanje na čimbenike koji su krivi za slabo napredovanje i poboljšanje aktivnog nošenja s problemima koji su nastali kao posljedica trzajne ozljede (47).

3.6.5.2. SMJERNICE ZA FIZIOTERAPEUTSKI TRETMAN PREMA HKF

Fizioterapeutski tretman podijeljen je u šest faza. Prva faza je 0 - 4 dana, druga faza je 4 dana do 3 tjedna, treća faza je 3 do 6 tjedana, četvrta faza je 6 tjedana do 3 mjeseca te peta i šesta faza su

više od tri mjeseca. Glavni ciljevi prve faze oporavka su facilitirati normalan obrazac pokreta bez da se izazove bolnost te omogućiti savjete i informacije o posljedicama trzajne ozljede vrata. U drugoj fazi ciljevi liječenja su, uz ciljeve iz prethodne faze, osigurati povratak pacijenta normalnim aktivnostima i poboljšati funkcioniranje. Ciljevi treće faze ovise o tome je li oporavak normalan. Ako je oporavak normalan, cilj terapije je, uz ciljeve prethodne dvije faze, povećati razinu aktivnosti. Ukoliko oporavak nije normalan, ciljevi su poboljšavanje strategije aktivnog nošenja s problemima i samokontrole te postupno povećavanje svakodnevnih aktivnosti. U četvrtoj, petoj i šestoj fazi oporavka ciljevi su, uz ciljeve prethodnih faza, isti kao i u trećoj fazi i ponovno ovisni o istoj stvari kao i ciljevi treće faze. Intervencije koje se provode kako bi se došlo do određenih ciljeva su: edukacija pacijenta, vježbanje za točno određene funkcije i aktivnost, terapija vježbanjem koja se temelji na bihevioralnim principima te ne poticanje mekih ovratnika i ne savjetovanje mirovanja. Nakon provedene intervencije slijedi evaluacija liječenja kojom se vidi koliko je liječenje bilo uspješno (47).

3.6.6. PROVEDENA ISTRAŽIVANJA

Kada govorimo o fizioterapiji, često se pacijentima propisuje kineziterapija nakon skidanja ovratnika kako bi se povratila mobilnost vratne kralježnice te snaga i obujam vratnih mišića.

Rosenfeld i suradnici tvrde kako terapija koja uključuje aktivno sudjelovanje pacijenta u rehabilitaciji dovodi do značajnog smanjenja boli i povratka punog opsega pokreta. Smatraju kako se aktivnom mobilizacijom dozirano primjenjivanom i s postupnim povećanjem opsega kretanja te ponavljanja deset puta u svim smjerovima svakih sat vremena postižu dobri rezultati. Ovakve se vježbe često preporučuju pacijentima za izvođenje kod kuće (48).

Soderlund i suradnici proveli su istraživanje u kojemu su usporedili nekoliko skupina vježbi za vježbanje kod kuće. Prikazano je da je skupina vježbi koja uključuje vježbe za mobilnost i snagu ramena i vrata zajedno s edukacijskim programom, koji uključuje kombiniranu samoaktivaciju i relaksaciju, dala najbolji ishod kada govorimo o liječenju trzajne ozljede vrata u ranoj fazi te ako se ta skupina vježbi koristi svakoga dana (49).

Rosenfeld i sur. 2000. godine istraživali su različitu vrstu tretmana u akutnoj fazi trzajne ozljede kod 97 pacijenata. Svi su pacijenti zadobili ozljedu u prometnoj nesreći. Pacijenti su bili podijeljeni

u dvije skupine, prva skupina je započela s aktivnom fizikalnom terapijom nakon 96 sati, a druga se skupina liječila po standardnom protokolu. Nakon šest mjeseci pacijenti su ponovno pregledani te se ocjenjivala razina boli i opseg pokreta. Aktivan protokol se sastoji od evaluacije, vježbi i prevencije po McKenzievoj metodi. McKenzieva metoda se sastoji od evaluacije stanja pacijenta s pomoću ponavljanih pokreta, ispitivač uočava bolne odgovore na određene pokrete glave pacijenta. Izbor vježbi za svakog pacijenta ovisi o simptomima te se vježbe prilagođavaju ovisno o boli koja se javlja u fleksiji, ekstenziji ili rotaciji. Cilj terapije je smanjenje boli, centralizacija boli, tj. smanjenje bolova u ekstremitetima te potpuni nestanak simptoma. Standardni protokol sastojao se od informacija o nastanku ozljede i informacijama o posturalnim vježbama koje bi trebali obavljati sami kod kuće. Informacijski listić koji su dobili savjetovao je početak vježbi par tjedana nakon ozljede i to dva do tri puta tjedno, uz nošenje mekog ovratnika. Zaključak ove studije je da aktivan tretman rezultira značajnim smanjenjem boli u pacijenata s trzajnom ozljedom vrata (50).

Borchgrevink i sur. objavili su studiju još 1998. godine koja također podržava aktivan pristup trzajnoj ozljedi vrata. Studija se sastojala od dva različita režima koji su trajali 14 dana. Prva skupina pacijenata nastavila je svoje dnevne aktivnosti, kao što su odlazak na posao i u kupovinu, a druga skupina pacijenata ostala je mirovati kod kuće te su ti pacijenti nosili meki ovratnik. Nakon 24 tjedna pacijenti iz obje skupine su ponovno pregledani. Pacijenti iz prve skupine koji su nastavili svoje dnevne aktivnosti imali su puno bolje rezultate, smanjenje boli te manju zakačenost vrata (51).

Mnoge studije, spomenute u radu, potvrđuju kako je aktivan pristup ozljedi u većine pacijenata uspješniji, usprkos tome većina pacijenata iz bolnice nakon pregleda izlazi s preporukom nošenja mekog ovratnika i mirovanja.

2016. godine rađena je velika studija koja potvrđuje prijašnje navode te je obuhvatila stručnjake i pacijente iz Velike Britanije, Australije, Finske, Grčke, Nizozemske, Indije, Švedske i Norveške. Studija je obuhvatila 32 stručnjaka iz 8 zemalja. Odabrani su fizioterapeuti s najmanje dvije godine radnog iskustva i s najmanje dva objavljena rada iz područja trzajne ozljede vrata. Svatko je skupio određeni broj pacijenata te ih pratio 6 tjedana. Svaka 2 tjedna rađena je reevaluacija učinka terapije. Korištene su različite metode kao što su nošenje mekog ovratnika, TENS, UZV, galvanizacija, akupunktura, kratkovalna diatermija, trakcija, krioterapija i aktivne vježbe stabilizacije vrata te

vježbe disanja. Stručnjacima i pacijentima bili su podijeljeni upitnici koje su ispunjavali svaka dva tjedna. Nakon statističke analize utvrđeno je kako su pacijentima najviše pomogle vježbe stabilizacije vrata, akupunktura te u slučajevima jake boli povremeno nošenje mekog ovratnika (52).

U Koreji 2020. godine rađena je studija o utjecaju akupunktura na bol i opseg pokreta nakon trzajne ozljede vrata. Korištene su dvije metode akupunktura. IKM (Integrative Korean Medicine Treatment) koji se sastoji od obične akupunktura i biljnih lijekova i MSAT (Motion Style Acupuncture treatment) koji se sastoji od procesa u kojem su pacijenta posjeli na stolicu ili na pod, struk, leđa i vrat pacijenta postavljeni su ravno, brada lagano povučena prema tijelu. U tom položaju, liječnik ubacuje tri jednokratne akupunkturne igle ($30 \times 0,25$ mm) do dubine 5 – 10 mm u *mm. trapezius* pacijenata. Zatim je liječnik zamolio svakog pacijenta da okreće glavu u lijevo i u desno te je evaluirao opseg raspona pokreta i procijenio je li razlika u usporedbi s normalnim rasponom pokreta i drugim poremećajima pokreta. Slijedi terapija te ponavljanje pokreta radi reevaluacije. Iako su i MSAT-IKM i IKM tretmani bili učinkoviti u smanjenju boli u vratu i poboljšanju opsega pokreta i funkcije, MSAT tretman posebno je pridonio brzom smanjenju boli i poboljšanju opsega pokreta (53).

U liječenju pacijenta nakon trzajne ozljede vratne kralježnice, osim imobilizacije i aktivnih vježbi, fizioterapeut treba komunicirati s pacijentom o njegovoj ozljedi te ga educirati i poticati pozitivno razmišljanje o ishodu terapije. Također pacijentu treba objasniti da je bol normalan odgovor na traumatsku ozljedu kako ona ne bi stvarala barijeru u provođenju terapije i nastavka normalnog svakodnevnog života.

O tome da verbalna edukacija znatno pridonosi smanjenju bolova i nefunkcionalnosti te povećanju opsega pokreta u vratnoj kralježnici, kod pacijenata s pretrpljenom trzajnom ozljedom, postoje visoko kvalitetni dokazi. Meeus i njegovi suradnici u svome radu navode da verbalno educiranje pacijenta u ranoj akutnoj fazi je jednako kao i aktivno sudjelovanje u programu vježbi kada govorimo o nefunkcionalnosti i smanjivanju boli (54).

Hugo i suradnici 2017. godine potvrđuju kako verbalna edukacija pomaže smanjenju boli u pacijenata s trzajnom ozljedom vrata. Studija se sastojala od 41 pacijenta. Pacijenti su podijeljeni u dvije grupe, prva se sastojala od pacijenata koji su odabrali CBEA tretman (cognitive behavioral

exercise approach) i duge kontrolne skupine koja je odabrala uobičajeni tretman. Pacijenti koji su liječeni po CBEA tretmanu, prijavili su veće smanjenje boli u usporedbi s onima koji su dobivali uobičajenu njegu na kraju, kao i 4 i 12 tjedana nakon intervencije, NDI (Neck Disability Indeks) u vratu smanjio se više u pacijenata s CBEA tretmanom nego u kontrolnoj skupini tijekom 15 dana (55).

Gross i suradnici napravili su usporedbu dvaju literatura. Jedna literatura govorila je o učinkovitosti intervencija fizioterapije dok je druga govorila o učinkovitosti educiranja osobe koja je imala trzajnu ozljedu vrata. Iz istraživanja dobili su jako malo povratnih informacija o učinkovitosti istraženih literatura zbog, kako navode, slabe metodološke kvalitete istraživanja. U istom tom istraživanju zaključili su da se kombinacijom aktivnog vježbanja i psihoedukacijskom intervencijom može znatno povećati učinak liječenja (47).

Iz ovih istraživanja možemo zaključiti kako je osim standardne fizikalne terapije potreban i individualan pristup svakom pacijentu kako bi rezultati liječenja bili što bolji.

Provedena je i studija usporedbe mekog ovratnika i tvrdog ovratnika te njihov utjecaj na opseg pokreta kod pacijenata bez bolova u vratu. Studija je obuhvatila 50 zdravih ispitanika koji su bili podijeljeni u dvije skupine. Prva skupina je nosila meki ovratnik, a druga tvrdi. Opseg pokreta za vrijeme nošenja ovratnika (tvrdog i mekog) mjeren je goniometrom. Rezultati su sljedeći: meki ovratnik reducirao je pokrete za 17,4 % za vrijeme nošenja ovratnika, a tvrdi ovratnik za 62,9 % također za vrijeme nošenja ovratnika. Na opseg pokreta nije utjecala dob sudionika (56).

Po ovoj studiji meki ovratnik nije dovoljno imobilizirao vrat, no glavni cilj ovog istraživanja nije bio utvrditi koji je ovratnik bolji, nego izmjeriti koliko je smanjen opseg pokreta za vrijeme korištenja mekog ovratnika i za vrijeme korištenja tvrdog ovratnika. S obzirom na prije navedena istraživanja u ovom radu meki ovratnik mogao bi biti dobar izbor za pacijente s trzajnom ozljedom vrata jer je utvrđeno kako pacijenti, koji nastavljaju normalan život i podvrgnu se aktivnoj fizikalnoj terapiji, prijavljuju veću uspješnost terapije.

4. PRIKAZ SLUČAJA

4.1. UVOD U PRIKAZ SLUČAJA

U jednom istraživanju provedenom u Zagrebu, na četrdeset nasumičnih izabranika koji su pretrpjeli ozljedu bez prisutnih prijašnjih oštećenja i isto tako na 40 nasumičnih izabranika koji su također pretrpjeli ozljedu, ali s već postojećim degenerativnim promjenama, dokazanim uz pomoć RTG-a. Sve su osobe iz obje skupine pretrpjele trzajnu ozljedu i nakon toga podnijele zahtjev za mogućnost ostvarivanja nematerijalne štete. Zahtjev su podnijele u OZ Zagreb 2001. godine. Kod 67 % slučajeva ozljeđenici su liječenje proveli tijekom 5 - 6 mjeseci. Po završetku liječenja bile su vidljive posljedice. Ograničenje pokretljivosti vrata, vazospazam arterije vertebralis, utrnulost u rukama, trajno suženje vidnog polja, sve na što upućuju nalazi objektivne obrade (funkcionalne radiološke snimke vrata, elektromioneurografija ruku, transkranijaska Doppler sonografija vertebrobasilarnog sliva, vidnog polja po Goldmanu te klinički pregled liječnika cenzora) (27) . Iako govorimo o malom uzorku, velik broj osoba razvio je kronične posljedice. U literaturi su navedene puno manje brojke jer se ovakvi pacijenti često smatraju simulantima. Ovakvi pacijenti iskorištavaju pravo tužbi i odšteta. Stoga je bitno obratiti veću pozornost te upozoriti pacijenta na kasnije posljedice te ga upoznati s njima kako bi mogao pravovremeno reagirati (2).

4.2. KLINIČKI PRIKAZ PACIJENTA

Bolesnik, rođen 1.3.1965., muškog roda, 11.7.1998. sudjelovao je u prometnoj nesreći kao vozač osobnog vozila. U frontalnom sudaru dvaju automobila zadobio je udarac glavom u vjetrobransko staklo auta. Iz predloženih nalaza jasno je da je kod ovog bolesnika došlo do prave trzajne ozljede vrata s oštećenjem mekih struktura. Bolesnik je imao tipične simptome kao što je vrtoglavica, bol u vratu, spazam mišića cervikalne kralježnice, smanjenje mišićne snage u desnoj ruci te ispaste osjeta. Kod bolesnika simptomi ne nestaju čak ni nakon godine dana što je tipično za trzajnu ozljedu vrata, čak naprotiv, kod ovog se bolesnika vidi pogoršanje stanja uzrokovano uobičajenim degenerativnim promjenama koje samo pogoršavaju postojeće stanje. Stanju je potencijalno

pridonio prestanak redovite fizikalne terapije nakon vidnog poboljšanja (nakon ovakve ozljede potrebno je terapiju provoditi barem jedan do dva puta godišnje).

4.2.1. KRONOLOŠKI PRIKAZ

11. 7. 1998.

Prvi pregled pacijenta obavio je dr. med. spec. kir. Klinička slika bolesnika kod dolaska bila je bolnost na pritisak spinoznih nastavaka vratne i torakalne kralježnice, bolnost lijevog hemitoraksa straga i trnci u obje ruke i bolnost paravertebralne muskulature pri podizanju ruku. Obavljen je RTG, a opis radiologa navodi suspektnu frakturu trupa C5 kralješka.

Kirurg preporučuje liječenje s obzirom na kliničku sliku i susp. Frakturom trupa C5 kralješka bila je meki schantzov ovratnik, analgetici po potrebi, mirovanje te pregled neurokirurga.

13. 7. 1998.

Učinjen je CT zbog sumnje na frakturu kralješka C5. CT je učinjen u nivoima od C4 do C6 i ne pokazuje znakove traume kralješka C5, ali postoji mogućnost pomaka trupa kralješka u spinalni kanal.

22. 7. 1998.

Neurokirurg navodi da se pacijent unazad četiri dana žali na pojačane vrtoglavice, ali nema mučnine. Vrat mu je ukočen zbog bolnosti i pojačanog tonusa po spastičnom tipu, ograničeni su mu pokreti oba ramena te mu je elevacija ruku ograničena do 60 stupnjeva od trupa. Snaga u obje šake nešto oslabljena. Refleks biceps brachi mu je desno oslabljen, ostali MTR (miotatski refleksi) na gornjim ekstremitetima su simetrični. Izlazište desnog plexus brachialis izrazito je osjetljivo na palpaciju. Pacijent javlja hipoesteziju u proksimalnom dijelu nadlaktice i ramena. Uz parestezije u distalnim dijelovima ruku. Smetnje su izraženije s desne strane. Pacijent je svjestan, kontaktibilan i orijentiran. Neurokirurg postavlja dijagnoze; St. post distorsionem columnae vert. partis cervicalis, contusio medullae spinalis partis cervicalis dif. Dg laesio plexus brachialis lat. dex. Susp.

Preporučena terapija su miorelaksansi (diazepam), NSAR i urutal 3x tjedno.

Od pretraga neurokirurg preporučuje učiniti TCDVB sliva, EEG, EMG gornjih ekstremiteta kako bi se ustanovilo stvarno stanje nakon ozljede te prilagodila terapija.

7. 8. 1998.

Nalaz EMNG-a pokazuje srednje tešku radikulopatiju u razini nivoa od C4 do C6 desno uz pridruženo nivoa C7 do Th1 desno.

18. 8. 1998.

Fizijatar na pregledu ustanovi da u stojećem stavu glava i vrat u prisilnom su položaju antefleksije uz izrazitije povišen tonus pripadajuće paravertebralne muskulature i izraženu bolnu osjetljivost pri palpaciji izlazišta desno nervus occipitalis i supraskapularno desno i tokom tijeka desnog pl. brachialis koji je značajno osjetljiv i na istežanje. Pokreti cervikalne kralježnice bolno su reducirani u svim smjerovima. Ljevostrana rotacija i lateralna fleksija su samo naznačene uz intenzivne bolne simptome na desnoj ruci uz parestezije. Gruba mišićna snaga desnog gornjeg ekstremiteta je oslabljena, također je refleks tricepsa oslabljen. Značajno je oslabljena snaga i precizna koordinacija hvata i prstiju desne šake. Hiposenzibilitet pretežito se javlja u dermatomima C7 C8.

Fizijatar kao terapiju prepisuje dijadinamske struje u kombinaciji 1,3,4 po bolnim točkama cervikalne muskulature, supraskapularno desno s tijekom desnog pl. brachialis, uz trajanje elektoterapije od 10 minuta, svaki drugi dan u periodu od mjesec dana te uz masažu cervikotoraksa i oba ramena obruča. Osim struja i masaže prepisuje svakodnevne vježbe tonizacije cervikalne posteriorno vertebralne muskulature. Također, preporučuje započinjanje sa statički minimalnim pokretima te nakon tjedan dana prelazak na dozirane aktivne vježbe mobilizacije vratnog segmenta i manualnu masažu cervikotoraksa i desnog ramenog obruča.

31. 8. 1998.

Iz EEG nalaza može se iščitati da je lakše disritmički iritativno promijenjen

4. 9. 1998.

Na kontrolnom pregledu po provedenoj terapiji fizijatar uočava da je postignuto početno poboljšanje te da treba nastaviti sa svim započetim terapijskim procedurama te dodati TENS desno supraskapularno i duž tijeka desnog pl. brachialis.

22. 9. 1998.

Na kontroli fizijatra po provedenoj terapiji pacijent navodi subjektivno diskretno poboljšanje uz perzistiranje funkcijskog deficita cervikalne kralježnice i gornjeg desnog ekstremiteta. Fizijatar preporučuje nastaviti sve započete terapijske procedure.

12. 10. 1998.

Na kontroli fizijatra po provedenoj fizikalnoj terapiji fizijatar uočava nešto smanjen tonus parevertebralne cervikalne muskulature i poboljšanje funkcijskog statusa cervikalne kralježnice koji još uvijek ipak ne zadovoljava te značajno izražen algicni sindrom. Preporučuje tjedan dana u kućnom režimu provoditi dozirane vježbe.

19. 10. 1998.

Kontrola fizijatra po provedenoj terapiji ukazuje da je po provedenom terapijskom odmoru za vrijeme kojeg je u jednom navratu došlo do egzacerbacije tegoba te je 15. 10. po neurologu ordiniran tramal i voltaren po jedna ampula intramuskularno. Nešto je poboljšán funkcijski status cervikalne kralježnice, ali je još izražen hipertonus pripadajući paravertebralne muskulature i bolnost desnog pl.brachialisa

Fizijatar prepisuje terapiju dijadinamskim strujama u kombinaciji 3,4 po bolnim točkama cervikalne muskulature desno supraskapularno te duž desnog pl.brachialisa i masažu cervikotoraksa i oba ramena obruča. Preporuča također i aktivno izvođenje vježbi za vratni segment.

4. 11. 1998.

Na kontroli fizijatra po provedenoj terapiji uočeno je zaostajanje ljevostrane rotacije i laterofleksije cervikalne kralježnice dok su ostali pokreti terminalno bolni uz nešto smanjen hipertonus popratne muskulature. Zaostala umjerena bolna osjetljivost desnog pleksusa brachialisa pri palpaciji i na istežanje uz oslabljenu snagu hvata desnom šakom. Fizijatar preporučuje, u kućnom režimu, nastaviti provođenje istih terapijskih vježbi.

25. 11. 1998.

Na kontrolnom pregledu fizijatra većim dijelom popušta hipertonus cervikalne paravertebralne muskulature uz zaostalu umjerenu bolnu osjetljivost pri palpaciji. Pleksus brachialis još uvijek je jako osjetljiv na palpaciju i istežanje. Hiposenzibilitet uz parestezije javlja se pretežito u dermatomu C8 sa desne strane. Funkcijski status cervikalne kralježnice zaostaje za trećinu fiziološke amplitude ljevostrane rotacije i laterofleksije dok su ostali pokreti terminalni. Oslabljena snaga hvata desnom šakom uz oslabljenu preciznu koordinaciju pokreta koordinacija prstima iste. Preporučuje se nastavak istih naučenih vježbi kod kuće.

11. 12. 1998.

MR cervikalnog segmenta kralježnice učinjenog u sagitalnim i transverzalnim presjecima u SR i GR tehnici pokazuje održanu visinu, oblik i strukturu trupova kralježaka. Diskretno usmjeren vršak densa aksisa posteriorno s nešto izraženijim okolnim mekotkivnim posteriornim strukturama uz redukciju ventralno subarahnoidalnog prostora, ali bez izrazitije kompromitacije same granice medule oblongate i medule spinalis dok se ne isključe moguće kompromitacije vaskularnih struktura u različitim pokretima. Na transverzalnim presjecima u nivou C5 i C6 dorzomedialna i obostrana dorzolateralna osteofitoza nešto je više ljevostrana s kompromitacijom radiksa i ventralno subarahnoidalnog prostora. U nivou i.v. prostora C6 – C7 čini se vidljiva nešto izraženija dorzolateralna desnostrana osteofitoza s kompromitacijom radiksa desnostrano. U nivou i.v. prostora C7 Th1 također je nešto izraženija dorzolateralna desnostrana osteofitoza s kompromitacijom radiksa desnostrano. Nema uvjerljivo svježe hernije IV diska.

28. 6. 1999.

Pacijent se javlja na kontrolu fizijatra radi pogoršanja u vidu slabosti, boli i trnjenja pretežito duž desne ruke uz otežane i reducirane kretnje vratne kralježnice i povremene vrtoglavice. Prisutan je hipertonus cervikalne paravertebralne muskulature uz bolnost pri palpaciji, pleksus brachialis bolno je osjetljiv na palpaciju i istežanje. Funkcionalni status cervikalne kralježnice terminalno je bolno reduciran u svim smjerovima posebice u smislu rotacije, oslabljena je snaga hvata desnom šakom kao i precizna koordinacija pokreta istom.

Fizijatar preporuča terapiju dijadinamske struje u kombinaciji 1,3,4 po bolnim točkama cervikalne muskulature, supraskapularno desno te tijekom desnog pleksusa brachialisa uz masažu

cervikotoraksa i oba ramena obruča. Uzdužna galvanizacija za tijek desnog pleksusa brachialisa. Preporučuju se i vježbe za tonizaciju cervikalne kralježnice statički i dozirano tjedan dana.

26. 7. 1999.

Na kontrolnom pregledu fizijatra ustanovi se da je bolnost djelomično kupirana uz poboljšan funkcijski status cervikalne kralježnice te je djelomično osnažena pripadajuća paravertebralna muskulatura. Pacijent još uvijek javlja kako osjeti bolnost pri istezanju i palpaciji pleksusa brachialisa. Fizijatar preporučuje nastavak naučenih vježbi kod kuće.

21. 1. 2000.

Na kontrolnom pregledu fizijatra perzistira umjerena bolna osjetljivost desnog pleksusa brachialisa pri palpaciji i na istezanje, uz oslabljenu snagu hvata desne šake. Fizijatar preporuča naučene vježbe izvoditi kod kuće.

9. 6. 2000.

Na nalazu EMNG-a opetovano se registrira naglašeniji gubitak perifernih motoneurona u malim mišićima šaka obostrano, izrazitije u muskulaturi hipotenara te naglašenija desinhronizacija i gubitak perifernih motoneurona u mišićima ramenog pojasa i nadlaktice obostrano. Nešto blaži stupanj desinhronizacije i gubitak perifernih motoneurona registira se u mišićima podlaktice obostrano naglašenije desno. EMNG nalaz uz kliničku sliku potvrđuje radikulopatiju C5 do C7 obostrano naglašenije desno C7 C8 u blažem stupnju također obostrano te izrazitije naglašenu C8 Th1 obostrano više desno. Neurolog navodi kako je stanje definitivno s obzirom na protekli period od trenutka povrede.

23. 6. 2000.

Neurokirurg uočava da je pacijent subjektivno i objektivno bez značajnog poboljšanja unatoč provedenoj fizikalnoj terapiji. I dalje su prisutne povremene vrtoglavice uz bolnost vratne kralježnice i trnjenje desne ruke. U neurološkom statusu pacijent je bez promjene. I dalje su prisutne parestezije na dermatomima C6 do Th1 desno. Desna ruka u AG položaju zauzima niži položaj u odnosu na lijevu. Neurokirurg zaključuje, s obzirom na kliničku sliku, da nije potrebna kirurška terapija te preporučuje nastaviti fizikalnu terapiju.

10. 8. 2000.

Pacijent se neurokirurgu žali kako se u posljednja dva tjedna javljaju intenzivniji bolovi u vratu i desnoj ruci te da su i dalje prisutne dizestezije dermatoma C5 do Th1 desno. Tonus i trofika gornjih ekstremiteta su uredne. Oslabljani su MTR(miotatski refleksi) desne ruke. Učinjene su standarde i funkcionalne snimke vratne kralježnice. Snimke ukazuju na prisutan instabilitet nivoa C5 do C7 s izraženijom angulacijom ventralno na navedenom nivou u antefleksiji, a manje prisutnim pomakom u retrofleksiji. Prisutna je i blaža angulacija ventralno i u neutralnom položaju. Preporuča se povremeno nošenje schantzovog ovratnika i fizikalna terapija te provođenje naučenih vježbi kod kuće.

21. 9. 2019.

MR cervikalne kralježnice pokazao je uredan oblik i visinu te intenzitet signala trupova svih kralježaka uz održanu fiziološku lordozu. Sužena je širina i.v. prostora od C5 do C6 s osteofit-disk kompleksom koji značajno kompromitira prednji likvorski prostor. Kompromitirana su oba neuralna recesusa i oba foramina. Na C6 do C7 osteofit kompromitira lijevi neuralni foramen. Sužena je širina vertebralnog kanala na C5 C6 na do 8 mm.

21. 1. 2020.

Na pregledu neurologa pacijent navodi da je tog jutra prilikom vožnje bicikla osjetio jaku bol u području desnog ramenog zgloba s propagacijom bolnosti u medijalni dio nadlaktice te parestezijama prvog i drugog prsta desne šake. Navodi smanjen opseg pokreta desnim ramenom. Bulbomotorika je uredna, dvoslike negira, nistagmusa nema. Bez jasnih znakova faciopareze i glosopareze. GMS (gruba mišićna snaga) desne šake je 4 od 5. MTR na rukama su simetrični i primjereni, a koordinacija uredna. Pacijent je u rombergu stabilan. Osjet javlja urednim osim na prvom i drugom prstu desne šake. Ordinira se dexametazon i naklofen intramuskularno po jedna ampula. Neurolog navodi kako je potrebno učiniti MR cervikalne kralježnice zbog pogoršanja koje je nastupilo.

22. 1. 2020.

Na MR-u cervikalne kralježnice vidi se uredan oblik, visina te intenzitet signala trupova svih kralježaka uz izravnanu fiziološku lordozu vratne kralježnice.

Prekinut je tijekom stražnje interkorporalne linije na suženom i.v. prostoru C5 do C6. Vidljiva je retropozicija C5 na C6 za oko 2.5 mm uz ekstruziju diska koja se pruža dorzomedijalno i prema kaudalno i osteofitozu koja značajno komprimira prednji likvorski prostor. Kompromitacija oba neuralna recesusa i oba foramina naročito je izražena desno. Vidljivi su znaci početne mijelopatije na istom nivou kao nježni hiperintenzitet signala medule. Na C6 do C7 osteofit kompromitira lijevi neuralni foramen. Sužena je širina vertebralnog kanala na C5 do C6 na 8 mm.

4.2.2. REZULTATI PROVEDENIH DIJAGNOSTIČKIH PRETRAGA

Zbog ozbiljnosti prikazanog slučaja na pacijentu učinjeno je više dijagnostičkih pretraga kako bi se u potpunosti i sa sigurnošću utvrdila nastala ozljeda. Provedene pretrage su RTG koji se radi svim pacijentima kod kojih postoji sumnja na trzajnu ozljedu vrata. Ovom pacijentu je dodatno napravljen CT zbog sumnje na frakturu C5. MR je inicijalno napravljen 1998. kojim je na transverzalnim presjecima u nivou C5 i C6 vidljiva dorzomedijalna i obostrana dorzolateralna osteofitoza, nešto više lijevostrana s kompromitacijom radiksa i ventralno subarahnoidalnog prostora. U nivou i.v. prostora C6-C7 čini se vidljiva nešto izraženija dorzolateralna desnostrana osteofitoza s kompromitacijom radiksa desnostrano. U nivou i.v. prostora C7 Th1 također je nešto izraženija dorzolateralna desnostrana osteofitoza s kompromitacijom radiksa desnostrano. Nema uvjerljivo svježih hernija IV diska. Nalaz MR-a potvrđuje mekotkivnu ozljedu tipičnu za trzajnu ozljedu vrata. Pacijent je sudjelovao u frontalnom sudaru u kojem je na njega djelovala fleksijska sila zbog koje najčešće nastaju oštećenja mekih tkiva baš na tom području. Radi boljeg uvida u stanje pacijenta i težine simptoma MR je ponovljen 2019. godine zbog pogoršanja stanja. Na MR-u vidljiva je sužena širina i.v. prostora od C5 do C6 s osteofit-disk kompleksom koji značajno komprimira prednji likvorski prostor. Kompromitacija oba neuralna recesusa i oba foramina. Na C6 do C7 osteofit kompromitira lijevi neuralni foramen te je sužena širina vertebralnog kanala na C5 do C6 na 8 mm. Radi dodatnog pogoršanja stanja MR je ponovljen i 2020. na kojemu se vidi prekinut tijekom stražnje interkorporalne linije na suženom i.v. prostoru C5 do C6. Retropozicija C5 na C6 za oko 2.5 mm uz ekstruziju diska koja se pruža dorzomedijalno i prema kaudalno i osteofitozu koja značajno komprimira prednji likvorski prostor. Kompromitacija oba neuralna recesusa i oba foramina naročito izraženo desno. Znaci početne mijelopatije na istom nivou nježni hiperintenzitet signala medule. Na C6 do C7 osteofit kompromitira lijevi neuralni foramen. Sužena je širina vertebralnog kanala na C5 do C6 na 8 mm. Pogoršanje stanja pacijenta nije u izravnoj

svezi s trzajnom ozljedom koju je pacijent pretrpio, ali sigurno je da ta ozljeda potpomaže pogoršanju stanja zajedno sa degenerativnim promjenama. Skup pretraga nakon sudara uključivao je i TCDVB sliva, EEG i EMNG. TCDVB sliva rađen je zbog učestalih vrtoglavica kao i EEG koji je također učinjen i zbog glavobolja. EMNG je učinjen radi slabosti motoričke funkcije desne ruke te oslabljenog osjeta. Sve obavljene pretrage upućuju na leziju na razini C6 – C7, što potvrđuje i nalaz EMNG-a koji također potvrđuje slabost i radikulopatiju C5 do C7 obostrano, naglašenije desno C7 C8 u blažem stupnju također obostrano te izrazitije naglašenu C8 Th1 obostrano.

4.2.3. CILJEVI PROVOĐENJA TERAPIJE

Ciljevi fizikalne i medikamentozne terapije kod ovog pacijenta bili su prestanak bolova, ponovno uspostavljanje funkcije, smanjenje onesposobljenosti uzrokovanih trzajnom ozljedom vrata te vraćanje na stanje prije ozljede. Primarni cilj bio je smanjenje bolnosti cervikalne kralježnice i ramenog obruča desne ruke te smanjenje osjećaja dizestezija, a zatim vraćanje mišićne snage desne ruke te povratak svakodnevnim aktivnostima.

4.2.4. PROVEDENA TERAPIJA

4.2.4.1. FIZIKALNA TERAPIJA

Pacijent je odmah nakon prvog pregleda (11. 7. 1997.) počeo nositi meki schantzov ovratnik te mu je preporučeno mirovanje. Pet tjedana kasnije počinje s aktivnom fizikalnom terapijom. Propisane su mu dijadinamske struje u kombinaciji 1,3,4, svaki drugi dan po 10 minuta u periodu od mjesec dana. Osim toga propisana je masaža cervikotoraksa i svakodnevne vježbe za tonizaciju cervikalne posteriorne muskulature. Također mu je preporučeno da nakon tjedan dana započne s aktivnim vježbama mobilizacije te da nastavi s masažom cervikotoraksa i desnog ramenog obruča. U terapiju mu je 1988. g. dodana primjena dijadinamske struje u kombinaciji 3,4 po bolnim točkama cervikalne muskulature desno supraskapularno te duž desnog pl.brachialisa te masaža CTh i oba ramena obruča i nastavak aktivnih vježbi za vratni segment. Osim ovih procedura u terapiju je uveden i TENS. U terapiju je 1999. g. uključena i galvanizacija za tijek desnog pleksusa brachialisa. Do osmog mjeseca 2000. godine terapija ostaje ista, ali se zbog intenzivnijih bolova u vratu i desnoj ruci te i dalje prisutnih dizestezije dermatoma C5 do Th1 desno uvodi povremeno

nošenje schantzovog ovratnika i nastavak provođenja fizikalne terapije. Pacijentovo stanje znatno se poboljšalo sve do devetog mjeseca 2019. godine, kada ponovno prijavljuje smetnje. Nakon što je pacijent prijavio novonastale smetnje, 2020. godine započeta je fizikalna terapija u drugom mjesecu koja je uključivala terapiju UZV-om kao pripremu za trakciju vratne kralježnice. Ova terapija provedena je svaki treći dan uz postupno povećanje opterećenja trakcije. Za završnu terapiju trakcijom pacijent je imao opterećenje trakcije od 12 kg. Osim ove terapije pacijent je svakodnevno izvodio statičke vježbe za jačanje fleksora vrata zbog prirode svojeg posla u kojem mu je položaj vrata nepovoljan, pogotovo za ovaj tip oštećenja. Trenutno pacijent javlja povremenu bolnost cervikalne kralježnice. Terapija je pokazala dobre rezultate te je pacijent uspješno rehabilitiran s obzirom na svoje stanje. S obzirom na današnja istraživanja moguće je da je pacijent aktivnu fizikalnu terapiju započeo relativno kasno, iako nemamo uvid u intenzitet boli kod pacijenta nakon samog sudara, a i aktivna fizikalna terapija bila bi kontraindicirana da je potvrđena fraktura C5 kralješka.

4.2.4.2. MEDIKAMENTOZNA TERAPIJA

Pacijent je po potrebi koristio medikamentoznu terapiju. Od 22. 7. 1998. preporučeni su mu miorelaksansi tipa diazepam radi opuštanja napete paravertebralne muskulature, NSAR radi smanjenja bolova i urutal zbog vrtoglavice. Kasnije iste godine radi egzacerbacije pacijentu je preporučen voltaren u kombinaciji s tramalom, a 2020. u jednom navratu primao je injekcije deksametazona i naklofena.

4.2.5. ISHOD FIZIOTERAPIJSKE INTERVENCIJE

Pacijentu je pristupljeno individualno i multidisciplinarno. Pacijent su pregledali neurolog, fizijatar ta neurokirurg koji su se složili da je fizikalna terapija bila njegova najbolja opcija uz podršku medikamentozne terapije u egzacerbacijama. Pacijent je u više navrata ponavljao propisanu fizikalnu terapiju uz druge fizioterapeutske postupke kao što je aktivno izvođenje vježbi kod kuće. Fizikalna terapija je bila dobar odabir za ovog pacijenta jer mu je postigla željene rezultate.

5. ZAKLJUČAK

Trzajna ozljeda vrata je akceleracijsko-deceleracijski mehanizam prijenosa energije na vrat. Ozljeda mekih tkiva kralježnice najviše ovisi o količini apsorbirane energije. Tijekom prvih 72 sata nastaje upalna reakcija zbog istezanja mekih tkiva te se manifestira spazmom zahvaćene muskulature, zatim slijedi faza oporavka koja traje 6 tjedana. Do potpunog ozdravljenja potrebna je jedna godina. Postoji dva načina sudara koji uzrokuju trzajnu povredu vrata. Prvi način je kada vozač zadobiva udarac straga te mu se glava trzajem pomiče prema nazad, a vrat odlazi u hiperekstenziju uzrokovanu akceleracijom nakon čega usporavanje vraća glavu u kompenzatornu fleksiju. Drugi način nastanka ozljede je kada putnik u vozilu zadobiva udarac sprijeda i glava mu se naglo pomiče prema naprijed, a vrat odlazi u hiperfleksiju i nakon toga brzo usporavanje uzrokuje povratak glave natrag u ekstenziju. Ovakvi nagli pokreti opisani u oba slučaja uzrokuju trganje ligamenata i moguća krvarenja te sa sobom nose ostale negativne posljedice. Najčešći su simptomi koje pacijenti navode glavobolja, vrtoglavica, bol u vratu, spazam mišića cervikalne kralježnice, smanjenje mišićne snage u gornjim ekstremitetima te neurološki ispadi poput poremećaja osjeta. Dijagnostika se vrši metodama MR,CT-A,RTG-a te EMNG-a. Nema ciljane terapije za trzajnu ozljedu vrata već se koriste uobičajene fizioterapijske procedure. Nakon takve terapije 93 % pacijenata pokazuje poboljšanje. Prema novijim istraživanjima navedenim u ovom radu najčešće bi trebalo započeti odmah s aktivnom fizikalnom terapijom jer takva daje i najbolje rezultate zajedno s akupunkturuom i verbalnom edukacijom. Ukoliko je ozljeda bila prevelika i ne može se liječiti uobičajenim procedurama, slučaju treba pristupiti kirurški.

U ovom prikazanom slučaju fizikalna terapija bila je dovoljna kako bi pacijenta vratili njegovim svakodnevnim aktivnostima iako je pacijent imao veća mekotkivna oštećenja, čak i sumnju na frakturu C5. Kod ovog pacijenta s godinama zbog starenja i stila života oštećenja su postala veća s kulminacijom u 2020. godini zbog čega se ponovno obratio fizijatru te se ponovno vratio fizikalnoj terapiji koja je opet pomogla smanjiti bolnost i vratiti pacijentu funkcionalnost vrata i desne ruke.

Sve većim napretkom tehnologije i ergonomije u svijetu te propisanim zakonima broj trzajnih ozljeda trebao bi se smanjiti što potvrđuje jedan od mnogih primjera u kojemu jedan od japanskih proizvođača automobila navodi kako na osnovi simulacija sudara s pomoću podataka iz stvarnih nesreća unaprjeđuju značajke kao što su zračni jastuci, apsorbirajuća struktura karoserije, putnička

ćelija, pojasevi za sigurnost i sjedala koja imaju zaštitu od ozljede istezanja vrata (57). Isti taj proizvođač automobila izrađuje i sjedala s „ušima“ za utrke automobilima koja su namijenjena sprječavaju rotacijske trzajne ozljede. Za japanskim proizvođačima automobila ne zaostaju ni europski proizvođači. Tako jedan od njih ističe da su za svoja sjedala dobili certifikat komisije, koju čine stručnjaci iz različitih područja medicine, za ispitivanja izvrsnosti ergonomije i kvalitete (58). Zasigurno i ostali proizvođači i to ne samo vozila, nego i drugih strojeva unaprjeđuju svoje sigurnosne sustave te je zbog toga u budućnosti za očekivati manji broj trzajnih ozljeda.

6.LITERATURA

1. https://www.hzjz.hr/wp-content/uploads/2019/07/Bilten-ozljede_zavr%C5%A1no.pdf
2. Josip Stojanović, TRZAJNA OZLJEDA riješena enigma!, Zagreb 2006.
3. Stace R. and Gwilym S. Whiplash associated disorder: a review of current pain concepts. *Bone & Joint* 360, vol. 4, nr. 1. 2015.
4. Graf-Baumann T, Weitzel H. Die Qualität von Gutachten bei HWS-Beschleunigungsverletzungen. Springer Heidelberg 1996.
5. Walz F. Das Schleudertruma der HWS im Strassenverkehr : Biomechanische und gutachterliche Aspect. *Schwirz Med Wschr* 1987;117:619-623
6. Stace R. and Gwilym S. Whiplash associated disorder: a review of current pain concepts. *Bone & Joint* 360, vol. 4, nr. 1. 2015.
7. Spitzer WO. et al. Scientific monograph of the Quebec Task Force on Whiplash-Associated Disorders: redefining "whiplash" and its management. *Spine* 1995, pp. 1-73
8. J. Fanghanel, F. Per, F. Anderhuber, R. Nitsch (ur.), Waldeyerova anatomija čovjeka
9. Penning L. Normal Movements of the cervical spine. *AJR* 1978;130:317-326
10. Harris RI, Macnab I. structural changes in the lumbar intervertebral discs. Their relations hip to low back pain and sciatica. *J Bone Joint Strug* 1954;36B:304
11. Youdas JW, Garrett TR, Suman VJ, et al. Normal range of motion of the cervical spine: an initial goniometric study. *Phys Ther* 1992; 72(11):770-780
12. Presatr FJ, Putz R. Morphologije und Funktion des Ligamentum longitudinale postrius. *Morphol Med* 1982;3:181-186
13. Putz R. Zur Morphologije und Dynamic der Wirbelsaule. *Radiologie* 1983;23:145-150
14. Fielding JW. Cineroentgenography of the normal cervical spine. *J Bone Joint Surg* 1957;39:1280-1288
15. Swischuk LE. Imaging of the Cervical Spine in Children Springer Verlag New York Inc 2002.
16. Blacksinn MF, Lee HJ. Frequency and significance of fractures of the upper cervical spine detected by CT in patients with severe head trauma *AJR* 1995;165:1201-1204
17. Jackson R. Anatomy. U: Jackson R, ed. The Cervical Syndrome. Charles C Thomas Springfield IL 1977:40

18. Ingve DA, Harris WP, Herndon WA, Sullivan JA, Gross RH. Spinal cord injury without osseous spine fracture. *J Pediatr Orthop* 1988;8:153-159
19. <https://www.sciencedirect.com/science/article/abs/pii/S0031940605668472>
20. <https://heinonline.org/HOL/LandingPage?handle=hein.journals/worts17&div=7&id=&page=>
21. <https://www.sciencedirect.com/science/article/abs/pii/0021929071900388>
22. Davis AG. Injuries of the cervical spine. *JAMA* 1945;127(3):149-156
23. Sterling M. et al. (2006). Physical and psychological factors maintain long-term predictive capacity post-whiplash injury. *Pain*, 122, pp.102-108
24. Vesna Brinar i suradnici. *Neurologija za medicinare*. Medicinska naklada Zagreb 2009. 478-479.
25. Daenen L, Nijs J, Raadsen B, Roussel N, Cras P, Dankaerts W. Cervical motor dysfunction and its predictive value for long-term recovery in patients with acute whiplash-associated disorders: a systematic review. *Journal of rehabilitation medicine*. 2013 Feb 5;45(2):113-22
26. Andrija Hebrang i Ratimira Klarić-Čustović *Radiologija treće obnovljeno i dopunjeno izdanje*, medicinska naklada Zagreb 2007. 318-319.
27. Bošnjak-Pašić, M., Uremović, M., Vidrih, B., Vargek-Solter, V., Lisak, M., & Demarin, V. (2007). Whiplash injury-a medicolegal issue. *Acta clinica Croatica*, 46(1), 15-20.
28. M. Peeters, Gwendolijne G., MScMT*†‡; Verhagen, Arianne P., PhD§; de Bie, Robert A., PhD||; B. Oostendorp, Rob A., PhD*†‡¶|| The Efficacy of Conservative Treatment in Patients With Whiplash Injury: A Systematic Review of Clinical Trials, *Spine*: February 15, 2001 - Volume 26 - Issue 4 - p E64-E73
29. Conlin A. et al. Treatment of whiplash-associated disorders-part II: Medical and surgical interventions: *Pain Res Manag*. 2005, vol. 10, nr. 1, p. 33-40
30. Karić-Škrijelj, M., Mašić, I., Pašalić, A., & Vavra-Hadžiahmetović, N. (2007). Efikasnost aktivnih vježbi kod pacijenata sa sindromom bolnog vrata. *MATERIA SOCIO MEDICA*, 19(4).
31. ABDOVIĆ ŠKRABALO, V. (2008). Uporaba mekog ovratnika u liječenju vratobolje. *Fizikalna i rehabilitacijska medicina*, 22(1-2), 74-77.

32. Verhagen AP, Scholten-Peeters GG, van Wijngaarden S, de Bie RA, Bierma-Zeinstra SM. Conservative treatments for whiplash. *Cochrane Database Syst Rev.* 2007;(2):CD003338. Published 2007 Apr 18. doi:10.1002/14651858.CD003338.pub3
33. Woodward, M. N., Cook, J. C. H., Gargan, M. F., & Bannister, G. C. (1996). Chiropractic treatment of chronic 'whiplash' injuries. *Injury*, 27(9), 643-645.
34. Macintyre P, Scott D, Schug S, Visser E, Walker S. *Acute Pain Management: Scientific Evidence.* Melbourne: Australia and New Zealand College of Anaesthetists & Faculty of Pain Medicine; 2010.
35. Baker JA and Pereira G, The efficacy of Botulinum Toxin A for spasticity and pain in adults: a systematic review and meta-analysis using the Grades of Recommendation, Assessment, Development and Evaluation approach. *Clin Rehabil* 2013, vol. 27, nr. 12, p. 1084-1096
36. Smith AD. Et al. Cervical radiofrequency neurotomy reduces central hyperexcitability and improves neck movement in individuals with chronic whiplash: *Pain Med.* 2014 vol. 15, nr. 1, p. 128-41
37. Fernandez Perez AM. et al. (2012). Muscle trigger points, pressure pain threshold, and cervical range of motion in patients with high level of disability related to acute whiplash injury. *J. Orthop. Sports Phys. Ther.*,42(7), pp. 634-641
38. Jull G, Soderlund A, Stemper B, Kenardy J, Gross A, Cote P, et al. Towards optimal early management after whiplash injury to lessen the rate of transition to chronicity. *Spine.* 2011;36(Suppl. 25):S275–S287.
39. Michaleff Z, Maher C, Lin C, Rebbeck T, Jull G, Sterling M, eds. *Is a 12-week Comprehensive Physiotherapy Exercise Program More Effective than Advice for People with a Chronic Whiplash Injury?*. Melbourne: Australian Physiotherapy Association Conference;
40. Hansen IR. et al. Neck exercises, physical and cognitive behavioural-graded activity as a treatment for adult whiplash patients with chronic neck pain: design of a randomised controlled trial. *BMC musculoskelet disord.* 2011; 12
41. Bunketorp L et al. (2006). The perception of pain and pain related cognition in subacute whiplash-associated disorders: its influence on prolonged disability. *Disabil Rehabil,* 28(5): p.271–279

42. Babić-Naglić, Đurđica i suradnici, Fizikalna i rehabilitacijska medicina, Medicinska naklada, Zagreb, 2013.
43. Jajić, Ivo i suradnici, Fizikalna i rehabilitacijska medicina, Medicinska naklada, Zagreb, 2008.
44. https://issuu.com/fizioterra/docs/fizikalna_medicina
45. Jajić, Ivo i Zrinka, Izvanzglobni reumatizam i srodna stanja, Medicinska knjiga, Zagreb, 2005
46. Jajić, Ivo, Reumatologija, Medicinska knjiga, Zagreb, 1995
47. Mirjana Grubišić, bacc. physioth., Gilbert Hofmann, bacc. physioth., Antun Jurinić, bacc. physioth., Kliničke smjernice u fizikalnoj terapiji, Hrvatska komora fizioterapeuta
48. Rosenfeld M. et al.(2000). Early intervention in whiplash-associated disorders: a comparison of two treatment protocols. *Spine*, vol. 25, nr. 14, p. 1782-7.
49. Söderlund A. et al. (2000). Acute whiplash-associated disorders (WAD): the effects of early mobilization and prognostic factors in long-term symptomatology. *Clin Rehabil.* 4(5):457-67.
50. Rosenfeld, Mark, RPT^{*}; Gunnarsson, Ronny, MD[†]; Borenstein, Peter, MD[‡] Early Intervention in Whiplash-Associated Disorders: A Comparison of Two Treatment Protocols, *Spine*: July 15, 2000 - Volume 25 - Issue 14 - p 1782-1787
51. Borchgrevink, Grethe E., PhD^{*}; Kaasa, Aaste, MD^{*}; McDonagh, David, MD^{*}; Stiles, Tore C., PhD[†]; Haraldseth, Olav, PhD[‡]; Lereim, Inggard, PhD^{*} Acute Treatment of Whiplash Neck Sprain Injuries: A Randomized Trial of Treatment During the First 14 Days After a Car Accident, *Spine*: January 1, 1998 - Volume 23 - Issue 1 - p 25-31
52. Wiangkham, T., Duda, J., Haque, M. S., & Rushton, A. (2016). Development of an active behavioural physiotherapy intervention (ABPI) for acute whiplash-associated disorder (WAD) II management: a modified Delphi study. *BMJ open*, 6(9), e011764.
53. Kim, D., Park, K. S., Lee, J. H., Ryu, W. H., Moon, H., Park, J., ... & Shin, B. C. (2020). Intensive Motion Style Acupuncture Treatment (MSAT) Is Effective for Patients with Acute Whiplash Injury: A Randomized Controlled Trial. *Journal of Clinical Medicine*, 9(7), 2079.
54. Meeus M. et al. The efficacy of patient education in whiplash associated disorders: a systematic review. *Pain Physician*. 2012 Sep-Oct;15(5):351-61.

55. Villafañe, Jorge Hugo et al. 'The Effectiveness of a Cognitive Behavioral Exercise Approach (CBEA) Compared to Usual Care in Patients with a Whiplash Associated Disorder: A Quasi-experimental Clinical Trial'. 1 Jan. 2017 : 943 – 950.
56. Whitcroft KL, Massouh L, Amirfeyz R, Bannister GC. A comparison of neck movement in the soft cervical collar and rigid cervical brace in healthy subjects. *J Manipulative Physiol Ther.* 2011;34(2):119-122. doi:10.1016/j.jmpt.2010.12.007
57. <https://www.toyota.hr/world-of-toyota/safety-technology/passive-safety.json>
58. https://www.opel.hr/vehicles/insignia-ponuda/gsi/model-overview.html?cid=PPC_20655026_213080308_412230990_0

7.PRILOZI

7.1.PRILOG A: POPIS ILUSTRACIJA

Slika 1. Vertebrae cervicales I-VII.....	5
Slika 2. Vratni funkcionalni odsječak, presjek u središnjoj ravnini.....	6
Slika 3. Prevertebralni mišići.....	8
Slika 4. Sile koje se susreću kod traume cervikalne kralježnice. A-aksijalne kompresije, B-sile fleksije, C-sile ekstenzije, D-rotacije.....	11

8.ŽIVOTOPIS

Opći podaci:

Filip Popić, student

Datum i mjesto rođenja:

25.9.1998., Osijek

Kućna adresa:

Branka Radičevića 25

Gmail: popicfilip998@gmail.com

Obrazovanje:

2005.-2012.: Osnovna škola Jagode Truhelke, Osijek

2007.-2010.: Osnovna glazbena škola Franje Kuhača, Osijek

2013.-2017.: srednja škola „III. gimnazija Osijek“

Ostale aktivnosti:

2005.-2010.: PK „Žito“, Osijek

2010.-2012.: VK „Iktus“, Osijek

2013.-2015.: Hrvački klub Osijek

Radno iskustvo:

Studentski poslovi

Materinski jezik:

Hrvatski

Strani jezici:

Engleski, njemački

Ostale vještine:

Posjedovanje vozačke dozvole B kategorije, voditelj brodice B kategorije

Računalne vještine: dobro vladanje alatima Microsoft Office™