

OŠTEĆENJE ROTATORNE MANŽETE - KONZERVATIVNO LIJEČENJE I POSTOPERATIVNA REHABILITACIJA

Matika, Martina

Undergraduate thesis / Završni rad

2020

Degree Grantor / Ustanova koja je dodijelila akademski / stručni stupanj: **University of Rijeka, Faculty of Health Studies / Sveučilište u Rijeci, Fakultet zdravstvenih studija u Rijeci**

Permanent link / Trajna poveznica: <https://um.nsk.hr/um:nbn:hr:184:202353>

Rights / Prava: [In copyright](#)/[Zaštićeno autorskim pravom.](#)

Download date / Datum preuzimanja: **2025-03-17**

Repository / Repozitorij:

[Repository of the University of Rijeka, Faculty of Health Studies - FHSRI Repository](#)



SVEUČILIŠTE U RIJECI
FAKULTET ZDRAVSTVENIH STUDIJA
PREDDIPLOMSKI STRUČNI STUDIJ FIZIOTERAPIJE

Martina Matika

OŠTEĆENJE ROTATORNE MANŽETE – KONZERVATIVNO
LIJEČENJE I POSTOPERATIVNA REHABILITACIJA

Završni rad

Rijeka, 2020.

UNIVERSITY OF RIJEKA
FACULTY OF HEALTH STUDIES
UNDERGRADUATE STUDY OF PHYSIOTHERAPY

Martina Matika

ROTATOR CUFF INJURIES –
CONSERVATIVE TREATMENT AND POSTOPERATIVE
REHABILITATION

Final work

Rijeka, 2020.

Mentor rada: Ivana Kotri Mihajić, prof. reh.

Završni rada obranjen je dana _____ u/na _____ pred
povjerenstvom u sastavu:

1. _____

2. _____

3. _____

SAŽETAK

Ruptura rotatorne manžete ramena predstavlja ozljedu tetivno-mišićne ovojnice koju čine četiri mišića (supraspinatus, infraspinatus, subskapularis i teres minor) čija je glavna funkcija dinamička stabilizacija glave humerusa pri pokretima ruke. Oštećenje ili čak ruptura tetive već samo jednog od prethodno navedenih mišića, bitno utječe na mehaniku i funkciju ramenog kompleksa te značajno smanjuje funkcionalnost ruke u svim aktivnostima. Razlikujemo traumatske rupturi i rupturi koje su nastale kao posljedica degenerativnih promjena ili napređovalog sindroma sraza. Liječenje oštećenja tetiva mišića rotatorne manžete može biti konzervativno ili operativno, a to ovisi o nizu čimbenika, od kojih najvažniji su stupanj oštećenja, dob pacijenta te njegov životni stil i ciljevi. Rehabilitacijski tijek i sama uspješnost rehabilitacije usko je povezana s ranim dijagnosticiranjem, samoj lokalizaciji i stupnju oštećenja, tehnici koja se koristila u eventualnom operativnom zahvatu, kvaliteti samog tkiva, očuvanosti mišićne snage mišića ramena i dr. Rehabilitacijski program treba uvijek biti individualiziran i prilagođen mogućnostima i osobnim ciljevima svakog pacijenta. Cilj ovog preglednog rada je istražiti raspoložive rehabilitacijske preporuke u konzervativnom liječenju oštećenja rotatorne manžete. Dodatni cilj je istražiti koji fizioterapijski postupci se preporučuju prema medicini temeljenoj na dokazima nakon operativne rekonstrukcije masivne ili manje rupturi rotatorne manžete.

Ključne riječi: oštećenje rotatorne manžete, liječenje, rehabilitacija

ABSTRACT

The rupture of the rotator cuff is an injury of the tendon-muscle sheath that consists of four muscles (supraspinatus, infraspinatus, subscapularis and teres minor) which has the main function of dynamic stabilization of the humerus head during all the arm movements. The damage or rupture of even one of the cited muscle tendons can significantly affect the mechanics and function of the shoulder complex and reduce functionality in all activities. We distinguish between traumatic ruptures and ruptures that have occurred as a result of degenerative changes or advanced shoulder impingement syndrome. The treatment of rotator cuff muscle tendon damage can be conservative or operative, depending on a number of factors, the most important of which are the degree of damage, the patient's age, and his or her lifestyle and goals. The rehabilitation course and the success of rehabilitation is closely related to early diagnosis, the localization and degree of damage, the surgery technique they used, the quality of the tissue, the preservation of muscle strength of the other shoulder muscles and others. The rehabilitation program should always be individualized and tailored to the capabilities and personal goals of each patient. The aim of this review is to investigate the available rehabilitation recommendations in the conservative treatment of rotator cuff damage. An additional goal is to investigate which physiotherapy procedures are recommended according to evidence-based medicine after surgical reconstruction of a massive or minor rotator cuff rupture.

Key words: rotator cuff injuries, treatment, rehabilitation

Sadržaj

1.	UVOD	1
1.1.	ANATOMIJA RAMENOG KOMPLEKSA.....	2
1.1.1.	RAMENI OBRUČ	2
1.1.2.	RAMENI ZGLOB.....	3
1.1.3.	MIŠIĆI RAMENA	5
1.2.	BIOMEHANIKA RAMENOG KOMPLEKSA	6
2.	ETIOPATOGENEZA	9
3.	KLINIČKA SLIKA.....	12
4.	DIJAGNOSTIKA.....	13
4.1.	KLINIČKI TESTOVI	14
5.	CILJ RADA	15
6.	METODE	16
7.	REZULTATI.....	17
8.	LIJEČENJE I REHABILITACIJA	20
9.	KONZERVATIVNO LIJEČENJE.....	21
10.	OPERATIVNO LIJEČENJE	26
11.	POSTOPERATIVNA REHABILITACIJA	28
12.	ZAKLJUČAK	31
13.	LITERATURA.....	32
14.	PRILOZI	37
15.	KRATKI ŽIVOTOPIS PRISTUPNIKA	38

1. UVOD

Rame ima izuzetno važnu funkciju, ne samo tijekom rada ili sportskih aktivnosti, već i u obavljanju svih svakodnevnih radnji, tijekom hranjenja, obavljanja osobne higijene i oblačenja. Rame je prvenstveno zbog svoje specifične anatomske građe najpokretljiviji zglob u ljudskom tijelu, što nam omogućuje izrazito velik opseg kretanja u svim smjerovima, ali je zbog toga osobito ranjiv zglob. Statički i dinamički stabilizatori zgloba moraju održavat primjerenu mobilnost i stabilnost zgloba, kako bi rame moglo adekvatno podnijet razne stresove i opterećenja tijekom aktivnosti. Ruptura rotatorne manžete ramena predstavlja ozljedu tetivno-mišićne ovojnice koju čine četiri mišića (supraspinatus, infrapinatus, subskapularis i teres minor) čija je glavna funkcija dinamička stabilizacija glave humerusa pri pokretima ruke. Oštećenje ili čak ruptura tetive već samo jednog od prethodno navedenih mišića bitno narušava mehaniku i funkciju ramena te značajno smanjuje funkcionalnost ruke. Razlikujemo traumatske rupture i rupture koje su nastale kao posljedica degenerativnih promjena ili napredovalog sindroma prednjeg sraza. (1,2) Liječenje oštećenja tetiva mišića rotatorne manžete može bit konzervativno ili operativno, a to ovisi o nizu čimbenika, od kojih najvažniji su stupanj oštećenja, dob pacijenta te njegov životni stil i ciljevi. Rehabilitacijski tijek i sama uspješnost rehabilitacije usko je povezana s ranim dijagnosticiranjem, o samoj lokalizacija i stupnju oštećenja, o tehnici koja se koristila u eventualnom operativnom zahvatu, o kvaliteti samog tkiva, očuvanosti mišićne snage nezahvaćenih mišića ramena i dr. (3) Ali najveći čimbenik koji utječe na tijek rehabilitacije je zapravo sam pacijent, njegova razina motivacije te njegov aktivni trud, strogo pridržavanje i posvećivanje rehabilitacijskom procesu. Zbog toga rehabilitacijski program treba uvijek biti individualiziran i prilagođen mogućnostima i osobnim ciljevima svakog pacijenta.

1.1. ANATOMIJA RAMENOG KOMPLEKSA

Rameni zglob izdvaja se od ostalih zglobova tijela po svojim anatomskim i funkcionalnim osobinama. Rame predstavlja korijenski zglob ruke te jedini viseći zglob u ljudskom tijelu. Važno je istaknut da je daleko i najpokretljiviji zglob u ljudskome tijelu i upravo zbog toga često je sklono nestabilnosti i ozljedama. Anatomski, rameni zglob uključuje spoj nadlaktične kosti i lopatice, a funkcionalno je dio ramenog obruča. Kompleks ramenog obruča, lat. *cingulum pectorale s. membri superioris*, povezuje gornje udove s aksijalnim skeletom, odnosno s trupom, i daje uporište nadlaktici i cijelom slobodnom dijelu ruke. Rameni pojas obuhvaća ključnu kost, lopaticu i proksimalni okrajak humerusa. Oni se međusobno uzglobljavaju i djeluju kao jedna funkcionalna cjelina. Zglobovi koji čine rameni obruč su sternoklavikularni, akromioklavikularni, glenohumeralni i skapulotorakalni, a svi oni moraju djelovati koordinirano i sinergistički, kako bi funkcionalnost ramena bila savršena. (4,5)

1.1.1. RAMENI OBRUČ

Prsni obruč tvore ključna kost i lopatica na lijevoj i desnoj strani. U obliku je poluprstena koji je sprijeda zglobovom spojen s prsnom kosti i kosturom prsnog koša, a straga je snažnim mišićima učvršćen uza stijenku prsnog koša i kralježnicu. (5) Medijalni kraj ključne kosti spojen je zglobno sa sternumom, a lateralni s lopaticom.

Sternoklavikularni zglob, lat. *articulatio sternoclavicularis*, je zglob koji čine *facies articularis sternalis* na ključnoj kosti i *incisura clavicularis* na prsnoj kosti. Ploštine nisu kongruentne pa je između njih umetnut *discus articularis*. U funkcionalnom smislu to je slobodni zglob. U njemu ključna kost, a zajedno s njom lopatica odnosno rame, izvodi različite kretnje kojima se povećaju ekscurzije slobodnog dijela ruke u ramenom zglobovu. Zglobna čahura ovog zgloba zadebljala je sprijeda i straga u *lig. sternoclaviculare anterius* i *posterius*. Ovom zglobovu pripadaju također i *lig. interclaviculare* i *lig. costoclaviculare*. (6)

Spoj ključne kosti s lopaticom naziva se akromioklavikularnim zglobovom ili lat. *art. acromioclavicularis*. U tom se zglobovu sastaju *facies articularis acromialis* na klavikuli i *facies articularis acromii* na samom akromiju i ovdje je također umetnut *discus articularis* zbog nekongruentnosti zglobnih površina. Zglobna čahura zadebljala je s gornje strane u *lig. acromioclaviculare*, a ovom zglobovu pripada i *lig. coracoclaviculare* kao vanjska veza izvan čahure. (6)

Po kretnjama koje dopušta, art. sternoclavicularis odgovara sferoidnom zglobu iako nema takvu građu. Kretnje izvode ključna kost i lopatica, spojene akromioklavikularnom zglobu. One se često očituju promjenama u položaju ramena, a s time i slobodnog dijela ruke. Te su kretnje:

- dizanje i spuštanje ramena oko sagitalne osi (elevacija i depresija) – ograničavaju lig. costoclaviculare i interclaviculare.
- kretanje ramena prema naprijed i natrag oko vertikalne osi (protrakcija i retrakcija) – ograničavaju lig. sternoclaviculare posterius i anterius.
- kruženje ramenom ili cirkumdukcija
- rotacije

Skapulotorakalni zglob, lat. *articulatio scapulothoracalis*, nema prave zglobne plohe i zbog toga nije pravi zglob, ali omogućava kretanje lopatice u odnosu na stražnju stranu prsnoga koša. Ova veza lopatice i prsnoga koša pozicionira glenoid kako bi bio spreman za glenohumeralne kretnje. Lopatica ne bi mogla ostat skladno priljubljena i klizat uz torakalnu stijenk pri izvođenju navedenih kretnji kad ne bi postojao akromioklavikularni zglob koji omogućava to kompenzatorno gibanje.

Izrazito su važne i dvije veze koje spajaju dijelove lopatice međusobno. Lig. transversum scapulae premošćuje incizuru na gornjem dijelu kosti. Lig. coracoacromiale razapet je između korakoidnog nastavka i vrha akromija, leži nad ramenim zglobo i sprečava abdukciju ruke iznad horizontalne razine. (5,6)

1.1.2. RAMENI ZGLOB

Rameni zglob, lat. *articulatio humeri* ili *art. glenohumeralis* je sferoidni zglob u kojem artikuliraju glava nadlaktične kosti i *cavitas glenoidalis* na lopatici.

Konveksno zglobno tijelo je glava nadlaktične kosti, ili *caput humeri*. Pripada proksimalnom okrajku kosti i ima oblik polukugle promjera 25-30 mm. Njena je površina 2-3 puta veća u odnosu na površinu zglobne plohe koja pripada lopatici. Glava humerusa stoji ukošeno, tako da njena os i os trupa kosti zatvaraju tupi kut od 130° otvoren prema medijalno. Površina glave gleda prema tome na medijalnu i kranijalnu stranu. Svugdje je zakrivljena po jednakom radijusu te je opravdano usporedit je s površinom kugle. (5,6)

Konkavno zglobno tijelo predstavlja *cavitas glenoidalis*. Ona je prilično plitka konkavna ploština kruškastog oblika. Nosi je najmasivniji kut lopatice, *angulus lateralis*. Zglobna ploština orijentirana je prema lateralno i naprijed, a u odnosu na konveksnu ploštinu humerusa, razmjerno je mala. Ona pokriva samo jednu trećinu konveksne zglobne ploštine. Konkavnost ploštine povećava i produbljuje zglobna usna vezivnohrskavičnog tkiva, *labrum glenoidale*, koja prati rub zglobne ploštine. (6)

U ramenom zglobu prisutan je nerazmjer zglobnih tijela jer se veličine konveksnog i konkavnog zglobnog tijela odnose kao 1:2 ako računamo s dužim promjerom, a 3:1 ako računamo s kraćim. Zglobna je čahura vrlo tanka, elastična i obilata. Dopušta razmicanje zglobnih tijela čak 2-5 cm. Sve to olakšava pokrete u zglobu ali povećava opasnost iščašenja i/ili niz drugih problema. (4)

Labrum glenoidale i zglobnu čahuru ubrajamo među statičke stabilizatore zgloba zajedno s intraartikularnim tlakom i ligamentarnim aparatom. Ligamenti koji sudjeluju u statičkoj stabilizaciji ramena su gornji, srednji i donji glenohumeralni ligament, koji pojačavaju zglobnu čahuru, i kljunastorameni ligament, lat. *lig. coracohumerale*, koji osigurava stalan doticaj među zglobnim tijelima kad ruka mirno visi te na taj način rasterećuje mišiće. (5)

Važnu ulogu za normalno funkcioniranje ramenog zgloba imaju i sluzne vreće koje se nalaze oko zglobne čahure. Njihova je uloga smanjit trenje s okolnim tetivama prilikom izvođenja kretnji. Najvažnije su: *bursa subcoracoidea*, *bursa subdeltoidea*, *bursa subacromialis* i *bursa m. coracobrachialis*. (5) Subakromijalna i subdeltoidna burza iznimno značajne za funkciju rotatorne manžete te jer omogućuju njezino glatko prolaženje ispod akromioklavikularnog luka pri podizanju ruke. (7)

1.1.3. MIŠIĆI RAMENA

U skupinu mišića prsnog obruča i ramena ubrajamo sve mišiće koji okružuju rameni zglob i sudjeluju u oblikovanju stijenke pazušne jame. Pojedini površinski mišići trupa opisani su s ramenim mišićima zbog toga što dopiru na rameni obruč i sudjeluju uglavnom u kretanjama nadlaktice koje se odvijaju u humeralnome zglobu. Mišiće ramena i ramenog obruča dijelimo na tri skupine:

- površinski prsni mišići koji započinju sa stijenke prsnog koša, a vežu se na kosti prsnog obruča ili na nadlaktičnu kost: m. pectoralis major, m. pectoralis minor, m. subclavius, m. serratus anterior
- površinski prsni mišići koji započinju s trnastih nastavka kralješaka i vežu se na kosti prsnog koša ili na nadlaktičnu kost: m. trapezius, m. latissimus dorsi, m. levator scapulae i mm. rhomboideus major et minor.
- mišići slobodnoga gornjeg uda s djelovanjem na rameni zglob: m. deltoideus, m. subscapularis, m. supraspinatus, m. infraspinatus, m. teres major, m. teres minor.

Mišići ramena, osim funkcije gibanja ramena, imaju ulogu aktivnih stabilizatora zgloba. Ti mišići okružuju rameni zglob i pojačavaju zglobnu čahuru sa svojim tetivama i fibrozim ovojnicama, koje su u nekim slučajevima čak i djelomično srasle s čahurom. Odozgo se pruža m. supraspinatus, sprijeda stoji m. subscapularis, a straga m. infraspinatus i m. teres minor. Svi su ti mišići rotatori u ramenome zglobu pa je mišićno-fibrozna ovojnica koju tvore nazvana rotatornom manžetom, a funkcijski joj pripada i duga glava m. bicepsa brachii. (8) (Tablica 1.)

MIŠIĆ	POLAZIŠTE	HVATIŠTE	INERVACIJA
M. supraspinatus	fossa supraspinata scapulae	tuberculum majus humeri	n. suprascapularis
M. infraspinatus	fossa infraspinata scapulae	tuberculum majus humeri	n. suprascapularis
M. teres minor	margo lateralis scapulae	tuberculum majus humeri	n. axillaris

M. subscapularis	fossa subscapularis scapulae	tuberculum minus humeri	n.subscapularis
M. deltoideus	clavicula, acromion, spina scapulae	tuberositas deltoidea	n.axillaris
M. teres major	margo lateralis scapulae, angulus inferior	crista tuberculi minoris humeri	n.subscapularis/ n.thoracodorsalis

Tablica 1. Mišići ramenog zgloba (polazišta, hvatišta, inervacija)

Prilagođeno prema: Križan Z., *Kompendiji anatomije čovjeka. Pregled građe grudi, trbuha, zdjelice, noge i ruke*. III izdanje. Školska knjiga, Zagreb, 1997.

U tablici su istaknuti mišići rotatorne manžete

1.2. BIOMEHANIKA RAMENOG KOMPLEKSA

Rameni zglob je najgibljiviji kuglasti zglob u ljudskome tijelu zbog njegove posebne anatomske građe, posebno zbog nerazmjera zglobnih tijela i obilatosti zglobne čahure. Moguće su opsežne kretnje u svim smjerovima, kroz sve osi kretanja, pa može se i reći da je rukom moguće dotaknuti gotovo svaki dio tijela. S obzirom da je zglobna čaška usmjerena prema naprijed i lateralno, gotovo svi pokreti se obavljaju u čovjekovu vidnom polju, što nam je jako važno u radu i vježbanju. (4,5) Osnovne kretnje su sljedeće:

- antefleksija i retrofleksija oko transverzalne osi,
- abdukcija i adukcija oko sagitalne osi,
- vanjska i unutarnja rotacija oko uzdužne osi humerusa,
- cirkumdukcija

Mišići trupa i prsnog obručja koji završavaju na nadlaktici i mišići slobodnoga gornjeg uda, obavijaju čitav rameni zglob njihovim mišićnim sklopovima i tetivama. Tako je rameni zglob, premda je razmjerno slabo učvršćen svezama, znatno ojačan, a istodobno ostaje slobodan pa su u njemu moguće tako opsežne kretnje. Kretnje nadlaktice pa i cijele ruke ne odvijaju se samo

u ramenom zglobu nego uvijek se istodobno događaju kretnje u svim zglobovima ramenog pojasa. (5)

Antefleksijom je moguće podići ruku prema naprijed do horizontalne ravnine, odnosno do 90° , a neki mogu dostići i 120° antefleksije zbog nekih malih razlika u anatomiji i fizionomiji. Nakon čiste antefleksije, inače do 90° u ventralnom smjeru, nastavak podizanja ruke uz pomoć ramenog obruča do $150/170^\circ$ naziva se daljnja elevacija, a potpuna elevacija slijedi do 180° . Kod retrofleksije ekskurzija je znatno manja, i to samo do $40/50^\circ$, zbog ovijenosti zglobne čahure oko vrata nadlaktične kosti.

Abdukcija isto je moguća samo do horizontalne ravnine jer se u tom položaju tuberculum majus sudara sa svodom ramenog zgloba, koji tvore akromion, korakoidni nastavak i lig. coracoacromiale. Ako u vodoravnom položaju rotiramo malo nadlakticu prema van, ruku možemo podići i do 112° jer na taj način veliki tuberkul dospije malo straga i popušta se pritisak na svod. Abdukciju započinje m. supraspinatus a nastavlja ju m. deltoideus do 90° . Kretnja podizanja ruke se ipak može nastaviti, ali ne u ramenom zglobu, nego rotacijom u starnoklavikularnom. Pri tome se ključna kost i lopatica podižu, a lopatica se istovremeno i zaokreće tako da se njen donji kut pomiče lateralno, a lateralni se kut sa cijelom zglobnom čaškom podiže prema gore u novi položaj.

Rotacije nisu toliko opsežne kretnje ali važne su za cjelokupnu funkcionalnost ruke u svakodnevnim aktivnostima života. Vanjska rotacija ide do 90° a unutarnja ide inače do 60° . Razumljivo je da se sve navedene kretnje mogu međusobno kombinirati. (4,5,6) Uz sve navedene kretnje, važno je poznavati srednji, neutralni položaj ramenog zgloba u kojemu su svi dijelovi zglobne čahure podjednako rasterećeni, a isti omogućava djelomična antefleksija, abdukcija i vanjska rotacija. Valja razlikovati puni opseg kretnji u određenom zglobu, u ovom slučaju ramenom, i funkcionalni opseg kretnji. Funkcionalni opseg predstavlja raspon kretnji koji omogućava obavljanje svakodnevnih aktivnosti, za razliku od punog opsega kretnji koji nam govori o apsolutnoj mogućnosti pokreta. (6,9)

Stabilizaciju ramena ostvaruju mišići rotatori lopatice koji postavljaju zglobnu čašku u najprikladniji položaj za određenu kretnju u ramenom zglobu, dok mišići rotatorne manžete centriraju glavu humerusa i stabiliziraju ju kroz cijelu kretnju. Mišićne snage mišića rotatorne manžete moraju uvijek biti u ravnoteži kako bi stabilnost ramena bila optimalna. (Tablica 2 i 3)

POKRET	AGONISTI
Podizanje (elevacija)	m. trapezius (silazna vlakna), m. levator scapulae
Spuštanje (depresija)	m. trapezius (uzlazna vlakna)
Protrakcija	m. serratus anterior, m. pectoralis minor
Retrakcija	m. trapezius (srednji dio), mm. rhomboidei major et minor
Rotacija prema van	m. trapezius, m. serratus anterior
Rotacija prema unutra	mm. rhomboidei major et minor, m. levator scapulae

Tablica 2. Pokreti ramena odnosno lopatice i mišići agonisti pokreta

POKRET	AGONISTI
Antefleksija	m. deltoideus (prednja vlakna), m. coracobrachialis, m. pectoralis major
Retrofleksija	m. latissimus dorsi, m. deltoideus (stražnja vlakna)
Abdukcija	m. deltoideus, m. supraspinatus
Adukcija	m. pectoralis major, m. latissimus dorsi, m. teres major
Unutrašnja rotacija	m. subscapularis, m. teres major, m. latissimus dorsi
Vanjska rotacija	m. infraspinatus, m. teres minor

Tablica 3. Pokreti nadlaktice i mišići agonisti pokreta

Prilagođeno prema: Križan Z., *Kompendiji anatomije čovjeka. Pregled građe grudi, trbuha, zdjelice, noge i ruke*. III izdanje. Školska knjiga, Zagreb, 1997.

2. ETIOPATOGENEZA

Oštećenje rotatorne manžete je samo jedno od brojnih patoloških stanja koja pogađaju rameni zglob. Već spomenuta izrazita pokretljivost zgloba najveći je čimbenik koji vodi povećanom riziku nastanka raznih ozljeda i oštećenja. Tijekom svoga života 18-26% odraslih osoba iskusi bol u području ramena koja može ograničavati svakodnevne aktivnosti. Uzroci različitih patologija ramena razne su etiologije te sežu od reumatskih, vaskularnih i degenerativnih bolesti, neuroloških problema (često kod promjena u vratnoj kralježnici), pa sve do promjena mekotkivnih struktura koje okružuju sam rameni zglob, odnosno mišići, tetive, ligamenti, burze, zglobna čahura, itd. Upravo ove promjene mekotkivnih struktura smatraju se specifičnim uzrokom sindroma bolnoga ramena, čija je incidencija u porastu u posljednjih 10 godina. (10)

Sindrom bolnog ramena, ili *lat. periarthritis humeroscapularis*, zapravo obuhvaća brojne diferencijalne dijagnoze kao što su nestabilnost ramena, subakromijalni sindrom sraza, subakromijalni i subdeltoidni burzitis, kalcificirajući tendinitis, adhezivni kapsulitis, oštećenja tetive duge glave bicepsa, artroza glenohumeralnog i akromioklavikularnog zgloba te ruptura mišića rotatorne manžete ramena. (11) Navedena stanja i dijagnoze mogu kod pacijenta izazvati niz međusobno vrlo sličnih simptoma, od kojih su najznačajniji više ili manje lokalizirana bol i poremećaj funkcije, pa je izrazito važno na vrijeme provesti razne pretrage i kliničke testove kako bi se ustanovio pravi uzrok problema. Često pacijenti zanemaruju početne simptome i ne obraćaju se na vrijeme liječniku ili fizioterapeutu, a može se dogoditi i da se stanje u početku krivo dijagnosticira. U tom slučaju tijek liječenja i rehabilitacije se značajno produljuje.

Oštećenja i rupture rotatorne manžete dijelimo na akutna i kronična oštećenja. Akutnim rupturama smatramo one koje su nastale kao posljedica nekakve značajne direktne traume, kao rezultat pada ili prekomjernog naprežanja samog mišića i tetive uslijed jakih sila. Takav oblik ozljede učestaliji je kod pacijenata mlađih od 40 godina, pogotovo u mladih sportaša. Vjeruje se da ozljede rotacijske manžete kod sportaša koji se bave bacačkim sportovima nastaju zbog ponavljajućeg vlačnog preopterećenja ekscentričnim kontrakcijama tijekom faze usporavanja pokreta bacanja. Kronične rupture su rezultat degenerativnih promjena tetiva i tkiva te inače se javljaju kod osoba starijih od 60 godina. Degenerativne rupture daleko su češće i višefaktorijske po etiologiji. Terminologija i same podjele nisu još uvijek skroz usklađene među autorima. Mnogi autori koriste termine „akutno“ i „kronično“ kako bi rupturu razlikovali prema vremenu koje je proteklo od ozljede. Rupture koje se dijagnosticiraju unutar prva tri

mjeseca od ozljede nazivaju se akutnima, a one čiji su simptomi prisutni dulje od 3 mjeseca nazivaju se kroničnima. (12)

Mehanizmi nastanka oštećenja mišića rotatorne manžete razni su, i sama patogeneza često nije u potpunosti jasna. Za veliku većinu kroničnih ruptura rotatorne manžete odgovorna je kombinacija unutarnjih faktora koje je predložio Codman i vanjskih faktora koje je Neer zagovarao u svojim radovima.

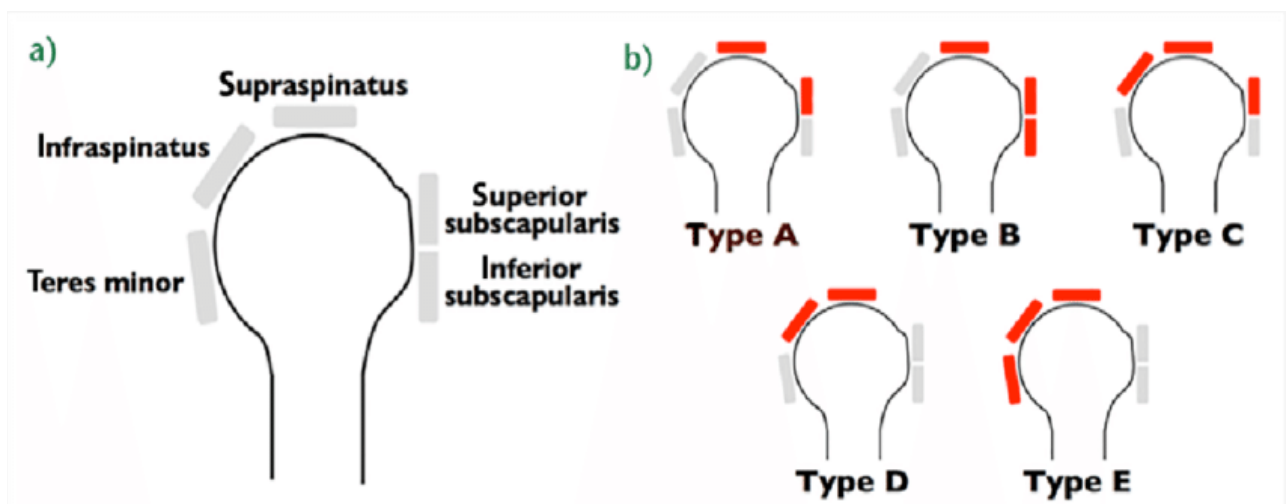
Codmanova teorija o intrinzičnim čimbenicima obuhvaća više mogućih mehanizama koji se javljaju u samoj rotatornoj manžeti i mogu dovesti do početka rupture. Najčešće prihvaćena teorija temelji se na degenerativno-mikrotraumatskom modelu. U tom modelu Codman predlaže da prirodna degeneracija tkiva vezana uz stariju dob pacijenta, u kombinaciji s opetovanim pokretima s opterećenjem, može uzrokovati mikrotraume u tetivi, koje postepeno vode parcijalnoj rupturi tetive, a može dovesti i do totalne rupture. S godinama, sva tkiva, i potom i sama rotatorna manžeta se podvrgava nekoliko unutarnjih promjena, poput dezorganizacije i stanjivanje kolagenih vlakna, masne infiltracije u tetivi mišića, i vaskularnih promjena te smanjenje krvne opskrbe tog područja, zbog čega dolazi do pada kvalitete tkiva.(13)

Ruptura rotatorne manžete često je posljedica napredovanja sindroma sraza (eng. impingement syndrome). Neer u svojim radovima opisuje kako ekstrinzični faktori utječu na razvoj sindroma sraza i uvodi svoju vlastitu klasifikaciju sindroma koju dijeli na tri stupnja, ovisno o napredovanju oštećenja. Točnije opisuje kako dođe do promjena u tetivi m. supraspinatusa, koji je i najčešće oštećeni mišić rotatorne manžete zbog svojeg nepovoljnog položaja u odnosu na koštane strukture koje čine i okružuju rameni zglob. Sindrom prenaprezanja česta je pojava kod osoba koji se bave poslom ili drugim aktivnostima gdje je ruka stalno podignuta iznad glave u položaju abdukcije u kombinaciji s fleksijom i unutarnjom rotacijom. To su aktivnosti poput pranje prozora, bojanje i poliranje ravnih površina, ali i sportovi kao odbojka, rukomet, plivanje, vaterpolo i bacački sportovi. U tom položaju tetiva supraspinatusa „ukliještena“ je između glave humerusa i korakoakromijalnog luka. Kod zanimanja koja uvjetuju dugotrajno zadržavanje ruke u ovom položaju uz dodatne repetitivne unutarnje i vanjske rotacije ruke, osim tetive supraspinatusa, iritiraju se često i tetive subscapularisa i infraspinatusa. Najčešće dolazi do kompresije tetive na mjestu koje je udaljeno 1cm od samog hvatišta mišića. Kao posljedica dugotrajnog trenja, može doći do krvarenja tetive i edema, što je po Neeru najlakši oblik oštećenja te čini prvi stupanj u njegovoj klasifikaciji. Napredovanjem sraza, moguć je razvoj fibroze i tendinitisa, što Neer klasificirao kao drugi stupanj oštećenja rotatorne manžete. Ako

se kompresija nastavi dolazi do razvoja i nastanka osteofita te do pojave ruptura tetiva što je ujedno i treći stupanj oštećenja po Neeru. (12,14)

Bigliani i Morrison su 1986. godine dokazali valjanost Neerove teorije ekstrinzičnih faktora, opisujući po prvi put tri različita oblika akromiona: ravni, zakrivljeni i kukasti. Smatra se da je tip 3, kukasti akromion, najčešće povezan s oštećenjima rotatorne manžete ramena. (13) Wang i sur. U njihovim studijama zaključili su da su pacijenti koji imaju zakrivljeni ili kukasti akromion slabo reagiraju na konzervativno liječenje sindroma subakromijalnog sraza. (15)

Razlikujemo parcijalne i potpune rupture tetive ovisno o veličini lezije. DeOrío i Colfield klasificirali su rupturu prema veličini na male (ispod 1 cm), srednje (1-3 cm), velike (3-5 cm) i masivne (>5 cm, zahvaćene dvije tetive). (14) Parcijalne rupturu mogu nastati površinski burzalno, u središtu intratetivno, ili na unutrašnjoj, tj. zglobnoj strani. Ne postoji točna definicija masivne rupturu rotatorne manžete. Ponekad se ozbiljnost izražava brojem rupturiranih tetiva, ponekad i veličinom same lezije. Lädermann i sur. govore o masivnoj rupturi manžete u slučaju kada su najmanje dvije tetive potpuno rastrgane. Pored broja oštećenih tetiva, najmanje jedna od dviju tetiva mora bit u retrakciji. Collin i sur. uveli su klasifikaciju masivne rupturu rotatorne manžete ovisno o tome koji mišići su zahvaćeni, i podijelili su rupturu rotatorne manžete u pet kategorija. (Slika 1.) (16)



Slika 1. Podjela masivne rupturu rotatorne manžete po Lädermannu i sur.

Preuzeto sa: Classification of full-thickness rotator cuff lesions: A review - Scientific Figure on ResearchGate. https://www.researchgate.net/figure/a-In-the-Collin-et-al-classification-the-rotator-cuff-is-divided-into-five-components_fig2_311334987 Pristupljeno 13.6.2020

3. KLINIČKA SLIKA

Kod oštećenja ili rupture mišića rotatorne manžete najčešći je simptom bol, često lokalizirana na prednjoj i vanjskoj strani ramena i može se širiti niz ruku sve do sredine nadlaktice. Najčešće, pogotovo u ranijim fazama oštećenja, bol je prisutna tijekom obavljanja aktivnosti koje uključuju podizanje ruke iznad glave. Bol može biti prisutna u mirovanju i noću, pa je pacijentu nemoguće spavati na oboljeloj strani. Subakromijalne krepitacije mogu biti prisutne pri kretnjama, a aktivne kretnje su inače ograničene u usporedbi s pasivnima. U većini pacijenta razvija se atrofija mišića ramena. (14)

Kod akutnih traumatskih ruptura, pogotovo u mlađih osoba, dominantna je prisutnost akutne boli i slabost mišića, a može se pojaviti i krutost zglobova zbog zaštitnog spazma. Degenerativna etiologija rupture rotatorne manžete razvija se kroz tri faze: subakutni tendinitis, kronični tendinitis te same rupture. U fazi subakutnog tendinitisa bol je inače lokalizirana na prednjoj strani ramena i javlja se tijekom ili nakon obavljanja provocirajućih aktivnosti svakodnevnicke kao što su npr. ranije spomenuti pranje prozora, ili u bacačkim sportovima i slično. Izbjegavanjem aktivnosti bol se povlači, zato mnogi pacijenti zanemaruju tu fazu i ne obraćaju se liječniku ili fizioterapeutu na vrijeme nego odluče jednostavno izbjegavati aktivnosti koje uzrokuju bol i/ili koristiti analgetike (NSAIR). Inspekcijom ramena nema vidljivih promjena, a na palpaciju je prisutna osjetljivost koja može čak biti uzrokovana prisutnošću odloženih kalcifikata u tetivu mišića kao odgovor tijela na mikrotraume. Prelaskom u fazu kroničnog tendinitisa bol postaje prisutna sve češće i to ne samo u provocirajućim aktivnostima već i u aktivnostima svakodnevnog života kao što su češljanje, oblačenje majice i slično. Uz bol, može biti prisutna i otežana pokretljivost ramena. Opseg pokreta aktivnih kretnji značajno je manji od opsega pasivnih. U ovoj fazi nastupa i atrofija mišića ramena pa je važno procijeniti u kojem je razmjeru ona prisutna. U kliničkom pregledu kod nekih pacijenta bit će vidljive i promjene u položaju i diskinezija lopatice. Teško je procijeniti da li se radi još uvijek samo o kroničnom tendinitisu ili je već prisutna parcijalna ruptura tetive zbog sličnosti simptoma i kliničkih slika. Ukoliko želimo procijeniti opseg rupture, najbolji je pokazatelj vršenje aktivne vanjske rotacije, jer kod totalnih ruptura pacijent u većini slučajeva neće moći izvesti taj pokret. Klinička razlika parcijalnih i potpunih ruptura lakše je uočljiva ako promatramo kretnje ramena u kroničnoj fazi. Kod kroničnih potpunih ruptura posebno supraspinatusa, pacijent je u nemogućnosti izvesti aktivnu abdukciju ruke. Često je prisutan „paradoks abdukcije“, kod kojeg nakon pasivnog podizanja ruke iznad 90°, pacijent može zadržati ruku u tom položaju koristeći m. deltoideus, ali kad ju počinje spuštati ispod razine 90° ne može kontrolirati pokret i ruka padne. (14,17)

4. DIJAGNOSTIKA

U dijagnostici oštećenja rotatorne manžete ramena koriste se specifični klinički testovi, neurološki pregled te slikovne dijagnostičke metode od kojih najvažnije su ultrazvuk (UZV), rendgenske snimke (RTG) i magnetna rezonancija (MR). Anamneza, inspekcija i palpacija oboljelog djela izuzetno je važan dio svake pravilne dijagnostike. Artroskopija može bit korištena kao dijagnostička i terapijska metoda. (2,3)

U anamnezi, osim osobnih podataka, važno je prikupit informacije o tegobama pacijenta. Bitno je istražiti lokalizaciju, intenzitet i karakteristike bolova, njihovu učestalost i trajanje te provocirajuće i čimbenike. Iz razgovora s pacijentom bitno je doznati koji su mogući uzroci zbog kojih je moglo doći do oštećenja, eventualni traumatski događaji ili zanimanje koje je moglo dovest do sindroma sraza i potom rupture rotatorne manžete. Pacijenta treba nadalje ispitati o mogućem osjećaju slabosti ruke i nestabilnosti ili ukočenosti ramena te o tome da li postoji ograničenje u izvođenju svakodnevnih aktivnosti. Za pravilno provođenje inspekcije i palpacije, područje treba bit otkriveno i vidljivo, i to obje ruke, vrat, obje lopatice i gornji dio prsa. Bitno je proučit posturu i držanje pacijenta, eventualne asimetrije prsnog koša i/ili ramena, konturu ramena te trofiku mišića.

Pregled se započinje uvijek inspekcijom kože na kojoj je moguće primijetit znakove eventualne upale, a ne smije se zaboravit aksilarno područje čija otečenost može ukazivati na izljev u ramenom zglobu. Pri pogledu straga najbolje se uočava prisutnost atrofije mišića supraspinatusa, infraspinatusa i deltoideusa, kao i asimetrični položaj ramena i lopatica. Palpacija se vrši u mirovanju te pri pokretu. Pregledavaju se ponajprije akromioklavikularni zglob, tetive rotatorne manžete i ostale strukture, a pažnja je usmjerena i prema eventualne pojave boli tijekom palpacije. Nakon izvršene palpacije, kreće se s ispitivanjem punog opsega pokreta kretnji ramenog zgloba. Ispituje se razlika u rasponu opsega pokreta pri aktivnim i pasivnim kretnjama. Važnost ispitivanja aktivnih pokreta u odnosu na pasivne već smo spomenuli, jer na primjer, kod rupture rotatorne manžete ramena aktivna pokretljivost često je onemogućena, dok je pasivna pokretljivost održana. (2,7,14)

4.1. KLINIČKI TESTOVI

Brojni klinički testovi ispituju snagu mišića rotatorne manžete (MMT) a sve češće se koriste i funkcionalni testovi i indeksi, koji omogućavaju uvid u mogućnostima i ograničenjima pacijenta tijekom obavljanja svakodnevnih aktivnosti. Funkcionalni testovi specifični za rame su: ROWE indeks, UCLA indeks, Constantov indeks, Indeks boli i onesposobljenosti ramena. (17)

Klinički testovi služe za potvrditi sumnju oštećenja ili rupture mišića rotatorne manžete. Klinički se testovi inače dijele u dvije skupine. Prva skupina testova usmjerena je na samo postojanje boli u području ramenog zgloba, koja može biti posljedica napredovalog sindroma sraza, rupturu tetive ili nekih drugih stanja. Ovim testovima pokušava se ustanoviti priroda boli kroz provocirajuće pokrete. U ovu skupinu ubrajamo: znak bolnog luka (eng. *painful arch sign*), Neerov znak (eng. *Neer's sign*), Neerov test za impingement (eng. *Neer's impingement test*), Hawkins-Kennedy test, Hornblowerin znak i Jobov test.

Druga je skupina kliničkih testova usmjerena više na izolirane slabosti i oštećenja pojedinih tetiva mišića koje čine rotatornu manžetu. U tu skupinu ubrajamo: test otpora vanjskoj rotaciji i test otpora unutarnjoj rotaciji (eng. *resisted external rotation test* (infraspinatus) and *resisted internal rotation test*), test "pritiska trbuha" (eng. *Belly press test* (subscapularis)), znak "zaostajanja" (eng. *the "lag sign"* (infraspinatus, supraspinatus)), znak "padanja" (eng. *the "drop sign"* (infraspinatus, stražnji dio manžete)), test "odizanja" (eng. *the "lift-off" test* (subscapularis)). Katkad, uz rupturu tetiva mišića rotatorne manžete, najčešće u kombinaciji s oštećenjem supraspinatusa, može doći i do oštećenja tetive bicepsa. Iz tog razloga povodimo nekoliko testova za ustanoviti moguću patologiju, a to su Speedov test (eng. *Speeds test*), Yergasonov test (eng. *Yergasons test*) i Popajev znak (eng. *Popeyes sign*). (14,17)

Izvedeni samostalno, često se smatra da testovi nisu dovoljno precizni za ustanoviti točnu dijagnozu, ali mogu biti od velike pomoći u odbacivanju nekih diferencijalnih dijagnoza, pa se prava dijagnoza može lakše izdvojiti te potvrditi dodatnim testovima i slikovnim dijagnostičkim metodama. Jain, Nitin i sur. u svojem su istraživanju ispitali dijagnostičku valjanost navedenih kliničkih testova. Dokazali su da Jobeov test i „full can“ test imaju visoku osjetljivost i specifičnost kod oštećenja i ruptura supraspinatusa, a Hornblowerin znak je dobro djelovao na oštećenja i rupturu infraspinatusa. Općenito, posebni testovi opisani za oštećenja i rupturu subscapularisa imaju visoku specifičnost, ali malu osjetljivost. Ovi se podaci mogu upotrijebiti u kliničkoj praksi za dobro i pravilno dijagnosticiranje ruptura mišića rotatorne manžete. (18)

5. CILJ RADA

Cilj ovog preglednog rada je istražiti raspoložive rehabilitacijske preporuke u konzervativnom liječenju oštećenja rotatorne manžete.

Dodatni cilj je istražiti koji fizioterapijski postupci se preporučuju prema medicini temeljenoj na dokazima nakon operativne rekonstrukcije masivne ili manje rupture rotatorne manžete.

6. METODE

Ovaj pregledni rad nastao je na temelju znanstveno-istraživačke literature dostupne na online bazi podataka PubMed prema MeSH terminima: eng. rotator cuff, eng. rotator cuff injuries, eng. rehabilitation, eng. conservative treatment, eng. arthroscopic repair, eng. physical therapy. Pronađeno je 488 radova. Korišteni su zatim filteri free full text (Open access) i ograničenje na posljednjih 5 godina te je ponuđeno 203 radova, od kojih je izabrano 19, koji najbolje odgovaraju cilju rada.

MeSH (*Medical Subject Headings*) termini:

Rotator cuff injuries: "rotator cuff injuries"[MeSH Terms] OR ("rotator"[All Fields] AND "cuff"[All Fields] AND "injuries"[All Fields]) OR "rotator cuff injuries"[All Fields]

Rehabilitation: "rehabilitation"[Subheading] OR "rehabilitation"[All Fields] OR "rehabilitation"[MeSH Terms]

Conservative treatment: "conservative treatment"[MeSH Terms] OR ("conservative"[All Fields] AND "treatment"[All Fields]) OR "conservative treatment"[All Fields]

Arthroscopic repair: arthroscopic[All Fields] AND ("wound healing"[MeSH Terms] OR ("wound"[All Fields] AND "healing"[All Fields]) OR "wound healing"[All Fields] OR "repair"[All Fields])

Physical therapy: physical therapy modalities"[MeSH Terms] OR ("physical"[All Fields] AND "therapy"[All Fields] AND "modalities"[All Fields]) OR "physical therapy modalities"[All Fields] OR ("physical"[All Fields] AND "therapy"[All Fields]) OR "physical therapy"[All Fields]

Za vrstu članka: kliničko istraživanje, kontrolirano kliničko istraživanje, meta-analiza, randomizirano kontrolirano istraživanje, sistematski pregledi i pregledni članci

Pretraživanje detalja: Meta-Analysis[ptyp] OR systematic[sb] OR Controlled Clinical Trial[ptyp] OR Randomized Controlled Trial[ptyp] OR Review[ptyp] OR Clinical Trial[ptyp]

Za dostupnost članka: besplatan cjeloviti tekst

Pretraživanje detalja: loatfree full text[subset]

Za datum objave: "last 5 years"[dp]

7. REZULTATI

Prilikom on-line istraživanja pronađeno je 19 radova koji najbolje odgovaraju cilju rada, od kojih su 9 pregledni radovi, 5 kliničkih istraživanja, 4 randomizirane studije i 1 meta analiza. (Tablica 4.)

Gutiérrez-Espinoza H, Araya-Quintanilla F, Pinto-Concha S, et al. Effectiveness of supervised early exercise program in patients with arthroscopic rotator cuff repair: Study protocol clinical trial. <i>Medicine (Baltimore)</i> . 2020	Randomizirana studija
Kjær BH, Magnusson SP, Warming S, Henriksen M, Krogsgaard MR, Juul-Kristensen B. Progressive early passive and active exercise therapy after surgical rotator cuff repair - study protocol for a randomized controlled trial (the CUT-N-MOVE trial). <i>Trials</i> . 2018	Randomizirana studija
Longo UG, Rizzello G, Petrillo S, Loppini M, Maffulli N, Denaro V. Conservative Rehabilitation Provides Superior Clinical Results Compared to Early Aggressive Rehabilitation for Rotator Cuff Repair: A Retrospective Comparative Study. <i>Medicina (Kaunas)</i> . 2019	Kliničko istraživanje
Li S, Sun H, Luo X, et al. The clinical effect of rehabilitation following arthroscopic rotator cuff repair: A meta-analysis of early versus delayed passive motion. <i>Medicine (Baltimore)</i> . 2018	Meta analiza
Jain NB, Ayers GD, Koudelková H, et al. Operative vs Nonoperative Treatment for Atraumatic Rotator Cuff Tears: A Trial Protocol for the Arthroscopic Rotator Cuff Pragmatic Randomized Clinical Trial. <i>JAMA Netw Open</i> . 2019	Randomizirana studija
Gutiérrez-Espinoza H, Arriagada-Núñez V, Araya-Quintanilla F, et al. Physical therapy in patients over 60 years of age with a massive and irreparable rotator cuff tear: a case series. <i>J Phys Ther Sci</i> . 2018	Randomizirana studija

Novi M, Kumar A, Paladini P, Porcellini G, Merolla G. Irreparable rotator cuff tears: challenges and solutions. <i>Orthop Res Rev.</i> 2018	Pregledni rad
Monesi R, Benedetti MG, Zati A, et al. The Effects of a Standard Postoperative Rehabilitation Protocol for Arthroscopic Rotator Cuff Repair on Pain, Function, and Health Perception. <i>Joints.</i> 2018	Kliničko istraživanje
Kokmeyer D, Dube E, Millett PJ. Prognosis Driven Rehabilitation After Rotator Cuff Repair Surgery. <i>Open Orthop J.</i> 2016	Pregledni rad
Coda RG, Cheema SG, Hermanns CA, et al. A Review of Online Rehabilitation Protocols Designated for Rotator Cuff Repairs. <i>Arthrosc Sports Med Rehabil.</i> 2020	Pregledni rad
Juhan T, Stone M, Jalali O, et al. Irreparable rotator cuff tears: Current treatment options. <i>Orthop Rev (Pavia).</i> 2019	Pregledni rad
Weiss, Leigh J et al. "Management of Rotator Cuff Injuries in the Elite Athlete." <i>Current reviews in musculoskeletal medicine</i> vol. 11,1 (2018)	Pregledni rad
Muto T, Inui H, Ninomiya H, Tanaka H, Nobuhara K. Characteristics and Clinical Outcomes in Overhead Sports Athletes after Rotator Cuff Repair. <i>J Sports Med (Hindawi Publ Corp).</i> 2017	Kliničko istraživanje

Rossi LA, Ranalletta M. In situ repair of partial-thickness rotator cuff tears: a critical analysis review. <i>EFORT Open Rev.</i> 2020	Pregledni rad
Christensen BH, Andersen KS, Rasmussen S, Andreassen EL, Nielsen LM, Jensen SL. Enhanced function and quality of life following 5 months of exercise therapy for patients with irreparable rotator cuff tears - an intervention study. <i>BMC Musculoskeletal Disord.</i> 2016	Kliničko istraživanje
Carvalho AL, Martinelli F, Tramuja L, Baggio M, Crocetta MS, Martins RO. Rotator cuff injuries and factors associated with reoperation. <i>Rev Bras Ortop.</i> 2016	Kliničko istraživanje
Edwards P, Ebert J, Joss B, Bhabra G, Ackland T, Wang A. EXERCISE REHABILITATION IN THE NON-OPERATIVE MANAGEMENT OF ROTATOR CUFF TEARS: A REVIEW OF THE LITERATURE. <i>Int J Sports Phys Ther.</i> 2016	Pregledni rad
Jeanfavre M, Husted S, Leff G. EXERCISE THERAPY IN THE NON-OPERATIVE TREATMENT OF FULL-THICKNESS ROTATOR CUFF TEARS: A SYSTEMATIC REVIEW. <i>Int J Sports Phys Ther.</i> 2018	Pregledni rad
Jung C, Tepohl L, Tholen R, et al. Rehabilitation following rotator cuff repair: A work of the Commission Rehabilitation of the German Society of Shoulder and Elbow Surgery e. V. (DVSE) in collaboration with the German Association for Physiotherapy (ZVK) e. V., the Association Physical Therapy, Association for Physical Professions (VPT) e. V. and the Section Rehabilitation-Physical Therapy of the German Society for Orthopaedics and Trauma e. V. (DGOU). <i>Oberer Extrem.</i> 2018	Pregledni rad

Tablica 4. Rezultati pretraživanja

8. LIJEČENJE I REHABILITACIJA

Oštećenja rotatorne manžete jedna su od najčešćih ortopedskih patologija, ali postoji mnogo kontroverzija što se tiče pravilnog upravljanja tim ozljedama. Oštećenja ili rupture rotatorne manžete rezultiraju lošijom kvalitetom života a mogu rezultirati i invalidnošću. Njihova dokazana incidencija je od 20-28% u pojedinaca dobi od 60-69, 7% u bolesnika starijih od 70 godina, 51-62% kod osoba starijih od 80 godina, s porastom mogućnosti nastanka od 2,69 za svako desetljeće života ($p = 0,005$).⁽²⁰⁾ Ozljede rotatorne manžete su česti izvor boli i tegoba u sportaša te ih susrećemo u svim sportovima i na svim nivoima natjecanja. Pokazalo se da su ozljede rotatorne manžete učestalije kod osoba koji se bave sportom u kojemu su učestale kretnje ruke iznad glave, odnosno bacačkim sportovima (eng. overhead athletes), i također u kontaktnim sportovima.

U liječenju ruptura rotatorne manžete ne postoji „zlatni standard“. Liječenje oštećenja rotatorne manžete može bit konzervativno ili operativno. Tretman za svakog pacijenta treba biti određen individualno, uzimajući u obzir pacijentovu dob, očekivanja i ciljeve, stupanj oštećenja i poteškoća uzrokovanih stanjem te mogućnost rizika ili koristi kirurškog tretmana. Nadalje, kod elitnog sportaša ima mnogo drugih čimbenika koje liječnik mora uzeti u obzir. Oni uključuju sport, razinu kontakta, zahtjeve za položajem, doba godine, kao i post-sezonu i financijske posljedice. ^(19, 20) Konzervativnim tretmanom se inače liječe parcijalne rupture rotatorne manžete, čija je incidencija puno veća od totalnih ruptura. Problem je u tome što svaka parcijalna ruptura tkiva ima tendenciju da napreduje ka totalnoj rupturi, razvijajući patološke promjene uslijed povlačenja mišića, masne infiltracije i atrofije mišića, pa su povezane s većom invalidnosti. Zbog toga neki autori predlažu da ozljede pogotovo u mlađih i radno sposobnih pacijenta treba odmah liječiti operativnim zahvatom čak i u slučaju parcijalnih ruptura kako bi se osigurala dugoročna funkcionalnost. Nekoliko je radova uspoređivalo učinkovitost operativnog liječenja s neoperativnim liječenjem, pri čemu je većina literatura zapravo podržala kirurške mogućnosti i postoperativnu rehabilitaciju kao bolju opciju tretmana, a druga pokazala slične i usporedive ishode između te dvije mogućnosti. Vježbanje i fizikalna terapija pokazali su se kao održiva i alternativna mogućnost liječenja, posebno u slučajevima masivne rupture rotatorne manžete, kada su se tetive manžete povukle izvan glenoidnog ruba pa je oštećenje kirurški „nepopravljivo“, i/ili u slučajevima kad je operacija kontraindicirana zbog prisutnih komorbiditeta. No, istraživači imali su poteškoća izvući čvrste zaključke o stvarnoj komparativnoj učinkovitosti neoperativnog liječenja potpune rupture manžete zbog loših kvaliteta studija, a neki su stavovi i rezultati bili kontradiktorni. ^(19,21)

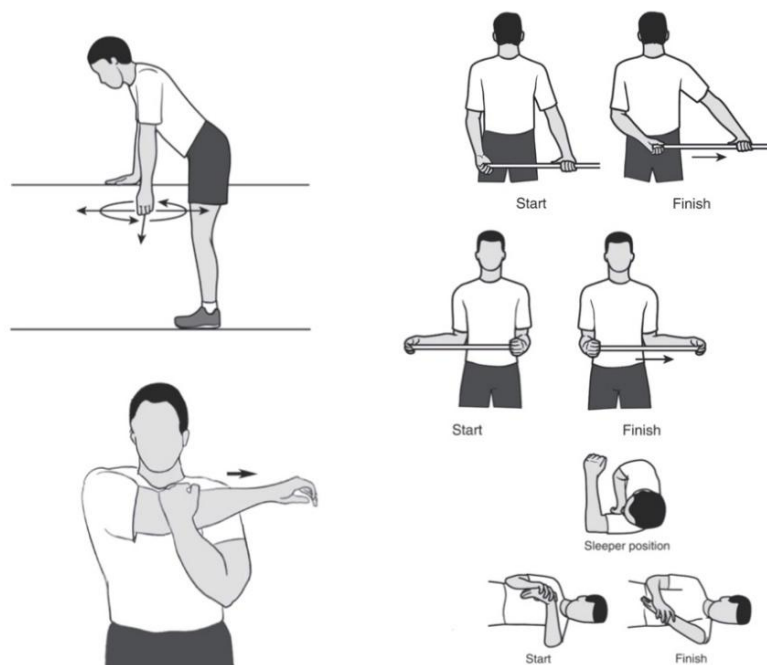
9. KONZERVATIVNO LIJEČENJE

Konzervativno ili neoperativno liječenje je inače glavno uporište početnog tretmana za većinu patoloških stanja koja zahvaćaju rotatornu manžetu, osim ako je indicirana hitna kirurška intervencija. Uspješnost oporavka usko je povezan s ranim početkom rehabilitacije, a rana dijagnoza oštećenja rotatorne manžete je ključ za cjelokupnu uspješnost konzervativnog tretmana. Kako ne postoji konsenzus ili „zlatni standard“ programa vježbanja za rupturu rotatorne manžete, kliničari i istraživači često koriste druge rehabilitacijske programe za patologije ramena, koje potom kombiniraju i prilagođavaju pacijentu i njegovoj specifičnoj situaciji. Konzervativni tretman inače ima trajanje od najmanje 3 mjeseca. Većina protokola dijeli konzervativnu rehabilitaciju u tri glavne faze: kontrola boli, vraćanje opsega pokreta, iniciranje mišićne snage.

U prvoj fazi pacijent mora raditi u suradnji s terapeutom na izbjegavanju provocirajućih aktivnosti i/ili aktivnosti koje mogu dovesti do pogoršanja stanja. To znači da pacijent mora izbjegavati što više sve aktivnosti koje iziskuju opetovane pokrete ruku iznad glave, što bi se za sportaše i radnike moglo postići modificiranjem radne tehnike ili okoline, a u krajnjem slučaju potpunim obustavljanjem aktivnosti. Bol može biti kontrolirana i raznim metodama fizikalne terapije poput krioterapije hladnim oblozima, elektroterapije (IFS, TENS), ultrazvuk, masaža i dr. Često se pacijenti odlučuju za alternativne vrste terapije poput akupunkture ili akupresure te dry needling.(2,12) U ovoj fazi, pogotovo kod akutnih traumatskih ozljeda, nije rijetkost da se segment potpuno imobilizira maramom ili ortozom dok se bolovi ne smire, no u zadnjim istraživanjima dokazano je da rana kontrolirana pasivna mobilizacija donosi daleko bolje dugoročne rehabilitacijske rezultate.(19) Farmakoterapija uzimanjem nesteroidnih protuupalnih lijekova pokazalo se učinkovitim u smanjivanju bolova i tegoba, ali njihovo uzimanje mora se pažljivo provoditi, pogotovo kod starijih pacijenata u kojima su prisutni multimorbiditeti. U slučaju da svi provedeni modaliteti nisu učinkoviti, mogu pomoći subakromijalne kortikosteroidne injekcije, ali treba voditi računa o učinku koji imaju steroidi na već oštećeno tkivo, zato u pravilu ograničenje je na tri injekcije u minimalnom razmaku od dva mjeseca. (19,22)

Po standardnim, do sad korištenim protokolima, druga faza započinje kad bol oslabi. U toj fazi prioritet je ponovno postizanje aktivnog i pasivnog opsega pokreta, bez pojave boli. Za početno istezanje provode se Codmanove pendularne vježbe, kasnije u fazi može se i dodati mali uteg. Provode se pasivne vježbe istezanja i/ili aktivno potpomognute vježbe opsega pokreta uz pomoć

štapa, kolature, „hodanje po zidu“ i dr. (Slika 2.) Mogu se provoditi i razne manualne tehnike mobilizacije, pogotovo ako se uoči da pacijent ne reagira dovoljno dobro na vježbe. Manualne tehnike mobilizacije zglobova i pasivne vježbe opsega pokreta mogu pomoći u obnovi normalne kinematike zgloba i poboljšanju gibanja glenohumeralnog zgloba. Tehnike mobilizacije glenohumeralnog zgloba I i II stupnja mogu se primjeniti ne samo u cilju smanjenja boli, već i u nastojanju da se poboljša raspon pokreta. Nakon ozljede može doći do inhibicije mišića rotatorne manžete zbog bolova u tijeku nakon ozljede i izljeva u zglobu. Neuromuskularna električna stimulacija može se upotrijebiti ubrzo nakon ozljede kako bi se pomoglo neuromuskularnom ponovnom educiranju i aktiviranju mišića. Izometrijske vježbe su također siguran i učinkovit način u ranom procesu rehabilitacije za promicanje mišićne aktivacije i služe kao uvod u naprednije izotoničke vježbe jačanja. (22,23)



Slika 2. Pendularne vježbe i jednostavne vježbe istezanja

Preuzeto sa: https://orthoinfo.aaos.org/globalassets/pdfs/2017-rehab_shoulder.pdf

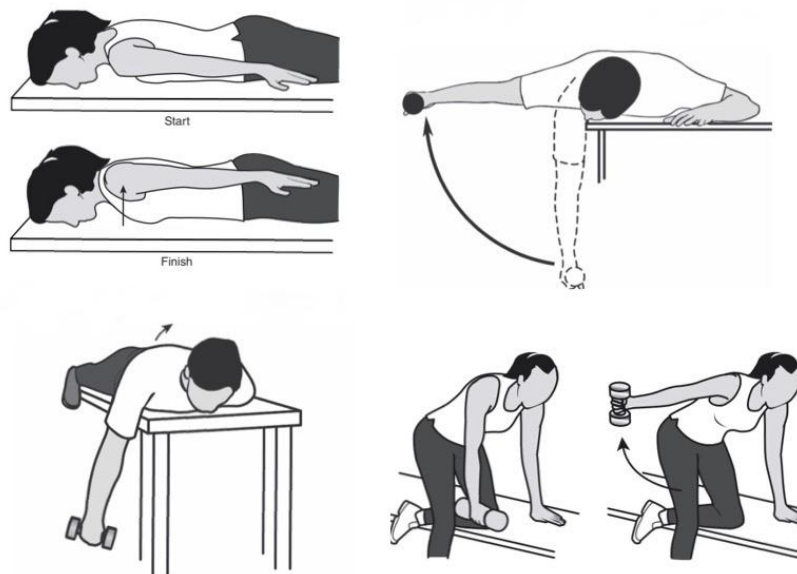
Pristupljeno: 15.10.2019.

Hidrokinetoterapija je iznimno učinkovita u ranoj rehabilitaciji; pomaže u obnovi aktivnog raspona pokreta i normalnoj kinematici ramena te pripremi ramena za napredak u daljnjim aktivnostima. Svojstva vode, uključujući viskoznost i hidrostatski tlak, mogu pomoći u smanjenju edema, a kasnije u fazi mogu se iskoristiti u pružanju otpora pri vježbanju bez

korištenja utega. (23) Pacijent mora postići barem 80% punog opsega pokreta kako bi prešao u treću fazu i počeo raditi vježbe s otporom i utezima.

Treća faza usredotočena je na aktivno mišićno jačanje, izdržljivost i vraćanje funkcionalnosti. Nastavlja se s dosadašnjim vježbama, a uvode se vježbe jačanja mišića, počevši prvo od antigravitacijskih vježbi a zatim se postepeno dodaje otpor. Jačanje je usmjereno na samu rotatornu manžetu ali iznimne je važnosti uvesti vježbe za stabilizaciju lopatice i jačanje deltoida. (Slika 3)

Uloga lopatice često je nedovoljno naglašena tijekom rehabilitacije ramena. Lopatica igra ključnu ulogu u funkciji ramena i stabilnosti glenohumeralnog zgloba. U bolesnika s ozljedama ramena zabilježene su promjene položaja i pokreta lopatice u 68–100% slučajeva. Kako se nadlaktica kreće kroz prostor, izrazito je važno i kretanje lopatice kako bi se održala centralizacija humeralne glave u glenoidu. Promjene u položaju lopatice obično dovode do disfunkcije ramena zbog čega potrebno je ih ispraviti čim prije vježbanjem. Disfunkcija lopatice nazvana je "skapularnom diskinezijom" i Kibler ju je klasificirao kao tip I, II i III. Tip I je opisan kao istaknutost donjeg medijalnog ruba lopatice, tip II, istaknutost medijalnog ruba s abnormalnom rotacijom i tip III, superiorna translacija lopatice i istaknutost gornjeg ruba. (22,23)



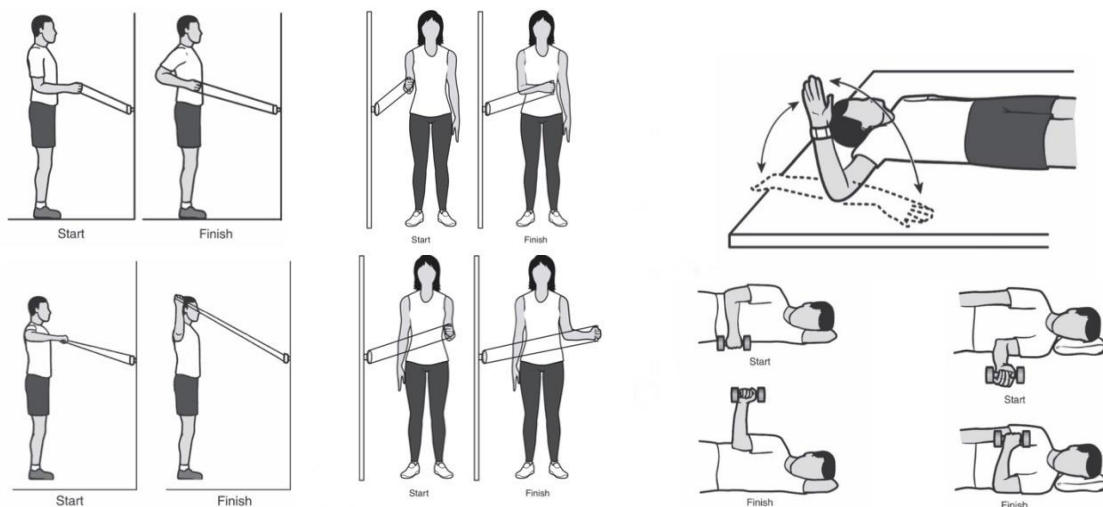
Slika 3. Jednostavne vježbe za kontrolu i jačanje stabilizatora lopatice i deltoida

Preuzeto sa: https://orthoinfo.aaos.org/globalassets/pdfs/2017-rehab_shoulder.pdf

Pristupljeno: 15.10.2019.

Progresivni program jačanja lopatičnih stabilizatora trebao bi uključivati vježbe otvorenog i zatvorenog kinetičkog lanca. Pokazalo se da vježbe zatvorenog kinetičkog lanca, poput *push-up plus*, stvaraju veću mišićnu aktivaciju serratus anterior. Vjeruje se da vježbe u zatvorenom kinetičkom lancu potiču veću ko-kontrakciju između rotorske manžete i stabilizatora lopatice, potiču zajedničke mehanoreceptore i bolje repliciraju zahtjeve određenih sportova, pogotovo kontaktnih sportova. (23) Također važno je osigurati dobru stabilnost trupa, kako bi se ostvarilo dovoljno dobro uporište (*punctum fixum*) za sve aktivne pokrete gornjeg ekstremiteta, odnosno ramena i slobodnog dijela ruke. To možemo postići vježbama jačanja i kontrole dubokih stabilizatora trupa, tj. *m. transversus abdominis* te mišića zdjeličnog dna.

Vježbe jačanja se mogu kasnije provoditi uz pomoć većih utega, elastičnih traka i ostalih pomagala. (Slika 4. i 5.) Wilk i sur. razvili su program "*Thrower's 10*", koji je progresivni izotonički program jačanja temeljen na EMG podacima koji se istovremeno fokusira na jačanje mišića rotatorne manžete i stabilizatora lopatice. Ove se vježbe mogu izvoditi i na pilates kugli kako bi se potakla aktivacija stabilizatora trupa. Sve češće se koristi i *biofeedback*, pogotovo kod pacijenata s glenohumeralnom nestabilnošću. (2,23,24)



Slika 4. i 5. Jednostavne vježbe za jačanje mišića rotatorne manžete

Preuzeto sa: https://orthoinfo.aaos.org/globalassets/pdfs/2017-rehab_shoulder.pdf

Pristupljeno: 15.10.2019.

Posljednja faza počinje tek kad je treća faza zadovoljena te pacijent može izvoditi pokrete i aktivnosti svakodnevnog života u punom opsegu pokreta bez pojave boli. Tretman se u ovoj fazi mora modificirati prema individualnim potrebama pacijenta tj. usmjerava se na specifične radne ili sportske aktivnosti i zahtjeve. Program trebao bi uključivati napredne treninge za jačanje i izdržljivost, vježbe dinamičke stabilizacije i sportske aktivnosti. Sportaša treba vratiti natrag u aktivnosti treninga s punim opterećenjem, uz pažljivu suradnju medicinskog, rehabilitacijskog osoblja i osoblja za jačanje i kondicioniranje. Mogu se uključiti i plyometrijske vježbe gornjih ekstremiteta. Pokazalo se da blagotvorno djeluju na poboljšanje propriocepcije, kinestezije, kao i na mišićnu izdržljivost rotatorne manžete. Plyometrijske vježbe za gornje ekstremitete obično uključuju bacanja. Inače se počinje s bacanjima s dvije ruke, napreduje se u bacanja s jednom rukom, pa se izvode u različitim uvjetima (visoko koljeno, pola koljena, nestabilna površina). Vježbe ritmičke stabilizacije, iako se mogu pokrenuti već u ranijim fazama programa rehabilitacije, mogu se unaprijediti u složenije vježbe koje uključuju nestabilne površine kako bi se poboljšala ukupna neuromuskularna kontrola. (23)

Kao što je već spomenuto rehabilitacijski tijek i sama uspješnost rehabilitacije usko je povezana s ranim dijagnosticiranjem, samoj lokalizaciji i stupnju oštećenja te o nizu čimbenika vezanih isključivo za samog pacijenta poput njegove dobi i kvalitete tkiva, očuvanosti mišićne snage nezahvaćenih mišića ramena, te njegov životni stil i ciljevi. Tendinopatije i rupture rotatorne manžete su najčešće degenerativne patologije koje mogu utjecati na kvalitetu života pojedinca i dovesti do kirurške intervencije te mogu lako postati socijalni i ekonomski teret. Uloga vježbanja za rješavanje slabosti i funkcionalnih nedostataka, koji su uobičajeni kod pacijenata s rupturom rotatorne manžete, postala je sve bitnija i popularnija. Dugotrajna rehabilitacija i neoperativni tretman trebaju se razmotriti kod bolesnika s tendinopatijom rotatorne manžete i/ili rupturama djelomične i pune debljine. Mlađi pacijenti s akutnim rupturama > 1 cm vjerojatno će dobro reagirati na operativnu intervenciju, dok stariji pacijenti (> 65 godina) s kroničnim rupturama pune debljine i pripadajućom atrofijom mišića i masnom infiltracijom neće, a umjesto toga bolje reagiraju na početnu neoperativnu rehabilitaciju vježbanjem i to s jako dobrim rezultatima, što su dokazali i Gutiérrez-Espinoza, Héctor i sur. u njihovom radu. (25,26). Christensen, Birgitte Hede i sur. dokazali su u svojoj studiji da nakon petomjesečnog protokola vježbanja, pacijenti s „nepopravljivim“ rupturama rotora pokazali su izrazito bolju funkcionalnost ramena, smanjili bol i povećali kvalitetu života. (27)

10. OPERATIVNO LIJEČENJE

Kirurško liječenje indicirano je pacijentima nakon 6 mjeseci neuspješne konzervativne terapije. Kod akutnih traumatskih ozljeda i ruptura te kod mlađih radno aktivnih osoba i/ili vrhunskih sportaša sa značajnim funkcionalnim deficitom operativno liječenje se provodi odmah. Takvi pacijenti obično neće vratiti punu funkciju konzervativnim liječenjem, a odgađanje operacije vodilo bi retrakciji krajeva rupturirane tetive i mišićnoj atrofiji komplicirajući operaciju. (3,7)

Operativno liječenje ruptura rotatorne manžete ramena obuhvaća više metoda, koje sve više evoluiraju i nadograđuju se vremenom i napretkom tehnologije i medicinskog znanja. Glavne tehnike su klasični otvoreni pristup, mini-otvorene metode te potpuno artroskopski zahvat, koji je najčešće zastupljen. Klasična otvorena tehnika daje slabiji pregled i pristup tkivu rotatorne manžete ali je tehnički manje zahtjevna. Codmann ju je prvi put izveo 1911. godine, dok ju je Neer unaprijedio sedamdesetih godina prošloga stoljeća. (28) Zbog velike invazivnosti i zbog nužnosti odvajanja klavikularnog dijela deltoida kako bi se pristupilo dubokim mišićima, inače rezultira jačom postoperativnom boli i krutosti u usporedbi s artroskopskim tehnikama te zahtijeva dužu postoperacijsku rehabilitaciju, ali daje jednake dugoročne rezultate. (29,30)

Artroskopski asistiranu rekonstrukciju rotatorne manžete kao mini-open tehniku inicijalno su opisali Levy i suradnici u preliminarnoj studiji, a zatim ozakonili Paulos i Kody, dok su kompletno artroskopsku rekonstrukciju rotatorne manžete popularizirali Gartsman i suradnici. Artroskopsko liječenje rupture rotatorne mašete u početku se svodilo samo na inspekciju rotatorne manžete, debridement i artroskopsku akromioplastiku. Ako se uočila ruptura tetive rotatorne mašete, učinila bi se mala incizija kože u dužini od 4-6 cm iznad rupture. Uz razdvajanje deltoidnog mišića prelazilo se u otvorenu rekonstrukciju. Na taj način dobiva se kombinacija artroskopske i djelomično otvorene rekonstrukcije rotatorne manžete, nazvana potom mini-open tehnikom. Mnogi autori je zbog odličnih poslijeoperacijskih rezultata preporučaju kao prvi odabir pri rekonstrukciji rotatorne manžete. (28,31)

Pri kirurškom rješavanju rupture rotatorne manžete zlatni standard je do sad bio transosealna tehnika šivanja. To je tehnika pri kojoj se prošivena tetiva fiksira za kost tako da se konac provuče kroz tunel u kosti u predjelu velikog tuberkula humerusa. Na taj se način dobiva optimalni kontakt rekonstruirane tetive za kost u predjelu prirodnog hvatišta na velikom tuberkulu (engl. footprint = otisak stopala), stvarajući uvjete za optimalno cijeljenje tetive za kost. Tijekom rekonstrukcije rotatorne manžete pacijent stoji najčešće u polusjedećem položaju (eng. „beachchair“) ili u bočnom položaju. (32) Danas se sve više koriste i unaprijeđuju koštana

sidra, koja daju i puno bolje postoperacijske rezultate. Koriste se tehnika koštanih sidara u jednom redu te tehnika koštanih sidara u dva reda, ovisno o rupturi. Razvoj i uvođenje koštanih sidara bitno je utjecalo na razvoj i pojednostavljenje artroskopske tehnike.

Artroskopskom tehnikom potrebna je manja disekcija tkiva što znatno olakšava i ubrzava proces rehabilitacije. Isprva je to bila artroskopska rekonstrukcija malih ruptura rotatorne manžete, no razvojem specijaliziranih artroskopskih instrumenata i kirurških vještina te samih koštanih sidara i specijaliziranih artroskopskih kirurških čvorova, kirurzi danas mogu učiniti artroskopsku rekonstrukciju rotatorne manžete bez obzira na oblik i veličinu rupture. Rossi i Ranalleta dokazali su u svojem radu da artroskopski *in situ* popravak rupture rotatorne manžete parcijalne debljine daje izvrsne funkcionalne ishode kod većine bolesnika i ima nisku stopu neuspjeha. Što se tiče sportskih aktivnosti, većina sportaša vraća se svom odabranom sportu, s izuzetkom sportaša koji se bave sportovima u kojima dominiraju pokreti ruke iznad glave (eng. overhead athletes), kojima se povratak na istu razinu natjecanja može ugroziti operacijom. Trenutno nema dovoljno kliničkih komparativnih studija i podataka da se odrede funkcionalne prednosti pojedinih kirurških tehnika. Daljnje komparativne studije s velikim brojem sudionika i dugoročnim praćenjem su potrebne kako bi se utvrdila koja je najbolja kirurška za rekonstrukciju rotatorne manžete.(28,33,34)

11. POSTOPERATIVNA REHABILITACIJA

Tijekom postoperativne rehabilitacije, trebala bi postojati stalna komunikacija s ostalim članovima tima i to pogotovo s kirurgom koji je odradio operaciju. Iako su se kirurške tehnike poboljšale i tehnike postoperativne rehabilitacije unaprijedile, terapeut treba bit spreman na upravljanje s eventualnim komplikacijama. Iznimno je važna informiranost, znanje i svijest o mogućim komplikacijama nakon kirurškog zahvata, o mogućnostima cijeljenja tkiva te o samoj anatomiji ramenog kompleksa. Najčešće uočene komplikacije su krutost ramena te ponovno puknuće ili ponovno oštećenje tetive, dok manje česte komplikacije uključuju ozljede živaca, refleksnu simpatičku distrofiju, infekciju i dr. Iako su zabilježene ove druge komplikacije, postoperativna ukočenost ramena i dalje je jedno od najčešćih problema i ono na koje kliničari trebaju biti oprezni tijekom liječenja. (35) Najgora komplikacija koju pacijent operiran nakon rupture rotatorne manžete može razviti je ponovno puknuće tetive, za što je potrebna nova kirurška intervencija. Malo je studija koje se bave reoperativnim postupcima rotatorne manžete. Ipak, podaci koji su dostupni u literaturi pokazuju da su dobiveni rezultati kvalitativno lošiji od rezultata primarnog postupka, s poboljšanjem boli, ali bez značajnog oporavka funkcije manžeta.(36)

Unatoč visokoj učestalosti ruptura i operacija rotatorne manžete, ne postoji konsenzus o najučinkovitijem pristupu za postoperativnu rehabilitaciju. Veći dio elementa postoperativne rehabilitacije podudara se s postupcima konzervativnog liječenja te su već prethodno opisani, no za provođenje postoperativne rehabilitacije postoji nekoliko razlika i smjernica pogotovo u prvoj fazi tretmana, odmah nakon kirurškog zahvata.

Tema koja budi najveće kontroverzije i nesuglasice među autorima i kliničarima je utjecaj rane postoperativne mobilizacije operiranog segmenta na ishod rehabilitacije. Obično ortopedski kirurzi propisuju kratko razdoblje imobilizacije i ranu pasivnu mobilizaciju kako bi smanjili krutost ramena. Trenutno se strogo vrijeme imobilizacije kreće u rasponu od 2 do 6 tjedana. (37) Nekoliko studija izvijestilo je da imobilizacija operiranog segmenta dobro utječe na klinički ishod, s malim rizikom krutosti ramena, dok rana ubrzana rehabilitacija može biti štetna za zacjeljivanje tkiva. Rano pasivno kretanje može potaknuti prekomjerno stvaranje matriksa i pojačano stvaranje ožiljaka u subakromijalnom prostoru što dovodi do pogoršanja pasivne mehanike ramena, povećane krutosti i gubitka opsega pokreta. (38,39) Ujedno postoje i radovi koji dokazuju suprotno, odnosno da je rana postoperativna intervencija korisnija u rehabilitaciji jer, rano primijenjene pasivne vježbe za održavanje opsega pokreta ubrzavaju zacjeljivanje,

smanjuju krutost te ne povećavaju rizik od ponovne rupture. Kada se primjeni rano pasivno vježbanje, puni raspon pokreta (ROM) se postiže brže, posebno u pogledu fleksije. (40,41)

Unatoč tome, treba izbjegavati rano agresivno aktivno vježbanje jer to negativno utječe na proces zacjeljivanja rane. Longo i sur. u njihovoj su studiji izvijestili da su bolje rezultate dobivali pacijenti koji su pratili „ograničen“ protokol rehabilitacije koji propisuje ranu pasivnu mobilizaciju, u odnosu na pacijente koji su pratili agresivni postoperativni protokol. (42,43) Oslanjajući se na dostupne rezultate studija i radova možemo zaključiti da je optimalan program rehabilitacije nakon operacije popravljavanja rotatorne manžete je diskutabilan. Također moramo bit svjesni toga da nije svaki pacijent jednak te neće svako isto reagirat na određeni protokol, stoga predlaže se korištenje spektra prognostičkih čimbenika kako bi se brzo i sigurno odredio individualni program rehabilitacije koji će bit prikladan za postizanje rehabilitacijskih ciljeva na najbolji i najsigurniji način. (44,45)

Tijekom faze jačanja rotatorne manžete važno je održavati centralizaciju humeralne glave i treba pokušati spriječiti gornju migraciju. Gornja migracija humeralne glave, promatrana kao "slijeganje ramenima" tijekom vježbi, može pospješiti oštećenje zacjeljujućeg tkiva u subakromijalnom prostoru. Znak "slijeganja ramenima" ujedno je i klinički pokazatelj da se unutar glenohumeralnog zgloba ne aktivira dovoljno dobro rotatorna manžeta te izmijenjena je cijela biomehanika ramenog kompleksa. Kao što je već spomenuto, tijekom napredovanja faze snaženja potrebno je razmotrit pozicioniranje lopatice i aktiviranje stabilizatora, jer je to jednako važno za oporavak ove skupine bolesnika. Mora se uspostaviti pravilno držanje (postura) nakon operacije i dobra ravnoteža u mišićnoj snazi između rotatora lopatice. Skapularna retrakcija i rotacija prema dolje mogu povećati subakromijalni prostor i pomoći promicanju cijeljenja tkiva.

Tijekom napredovanja aktivnosti pacijenti prelaze iz pasivne u aktivno potpomognute i konačno aktivne vježbe, postepeno dodajući otpor na operirano tkivo na spor i siguran način. U kasnijim fazama rehabilitacije uvedu se naprednije vježbe za jačanje i stabilnost rotatorne manžete. Uvode se također vježbe dinamičke stabilizacije te izokinetičke i plyometrijske vježbe. Svaka od ovih vježbi za rotatornu manžetu primjenjuje se s ciljem poboljšanja snage i lokalne izdržljivosti mišića. Preporučuje se često praćenje i procjena rada mišića s posebnim naglaskom na ravnoteži mišićne snage između vanjskih i unutarnjih rotatora kako bi se nastavilo s boljim odabirom vježbi te njihovom prilagodbom pacijentu. (39,46)

Rupture rotatorne manžete u mladim sportašima dobro reagiraju na kirurško liječenje i postoperativnu rehabilitaciju, što dokazuje njihov 88% -tni povratak u sport nakon dovršenog rehabilitacijskog programa (~ 24 mjeseca). (47)

Rehabilitacija i prekomjerna uporaba ramena nakon operacije rotatorne manžete predstavljaju izazov kod pacijenata s komorbidnim invaliditetom na drugim ekstremitetima, posebno u slučajevima parapareza, paraplegija ili hemipareza i hemiplegija. Pažljivo kirurško planiranje i rehabilitacija posebno je važna kod osoba s invaliditetom koje koriste štake, ali se u tim slučajevima također mogu postići dobri rezultati. (48)

12. ZAKLJUČAK

U liječenju ruptura rotatorne manžete ne postoji „zlatni standard“ zato tretman za svakog pacijenta treba biti prilagođen prema individualnim obilježjima, zahtjevima i ciljevima pojedinog pacijenta. Svakako, najvažniji čimbenik za uspješno liječenje ostaje rano i pravilno dijagnosticiranje stanja. Iako većina pacijenta dobro reagira na konzervativni tretman (73–80%), neki pacijenti i dalje osjećaju bolove i tegobe u svakodnevnim aktivnostima te im se potom indicira operativno liječenje. Iz dostupne literature i rezultata provedenih kliničkih studija, možemo zaključiti da se operativnim liječenjem postižu izrazito dobri rezultati i odlični dugoročni ishodi. Iako su rupturi rotatorne manžete česta pojava, valjanost i učinci raznih modaliteta liječenja nisu dovoljno istraženi. Tema koja budi najveće nesuglasice među autorima i kliničarima je utjecaj rane postoperativne mobilizacije operiranog segmenta na ishod rehabilitacije. Terapeut ima važnu ulogu u educiranju pacijenata o terapijskim postupcima i fizikalnim procedurama. Pacijentima je potrebno pružiti smjernice o tome kako se ponašati i nakon završenog rehabilitacijskog tretmana, kako ne bi došlo opet do ozljede.

13. LITERATURA

1. Hrvoje Klobučar; Istraživanje čvrstoće fiksacije tetive infraspinatusa ovce transossealnom metodom i metodom dva reda koštanih sidara; Sveučilište u Zagrebu, Medicinski fakultet; Zagreb, 2009.
2. Pečina M. i suradnici, Ortopedija: Rupture rotatorne manšete. Zagreb, Ljevak d.o.o. 2004.
3. Mihelić R., Jotanović Z., Tudor A., Prpić T., Rakovac I., Šestan B.; Operativna rekonstrukcija rotatorne manžete; Medicina Fluminensis. 2013.
4. Ivo Ruszkowski i suradnici, Ortopedija, Četvrto dopunjeno izdanje, Jumenajugoslavenska medicinska naklada, Zagreb, 1990.
5. Predrag Keroš, Marko Pečina, Funkcijska anatomija lokomotornoga sustava, Medicinska biblioteka, Naklada Ljevak d.o.o., Zagreb, 2006.
6. Zdenko Križan, Kompendij anatomije čovjeka 3. dio, Pregled građe grudi, trbuha, zdjelice, noge i ruke za studente opće medicine i stomatologije, Školska knjiga, Zagreb, 1997.
7. Hrvoje Mokrović i suradnici, Bolno rame, Kratki pregledni članak, Medicina 2009, Vol. 45, No. 4, p. 332-337
8. Zhuo H, Li J. Comparison of one-stage versus two-stage procedure for the management of patients with rotator cuff tear and concomitant shoulder stiffness. J Orthop Surg Res. 2019: 14-40
9. Neer CS., Flatow EL., Lech O. Tears of the rotator cuff: Long term result of anterior acromioplasty and repair. Orthop Trans. 1988;12:735.
10. Linaker C, Walker-Bone K. Shoulder Disorders and Occupation. Best Pract Res Clin Rheumatol. 2015;29(3):405-423
11. Čičak N. Rame i nadlaktica. U: Pečina M, ur. Ortopedija. Zagreb: Naklada Ljevak, 2004:232-50
12. American Academy of Orthopaedic Surgeons. AAOS Comprehensive Orthopaedic Review. U: Martin I. Boyer. Drugo izdanje. St.Louis: AAOS Comprehensive orthopaedic review; 2014: 887-985
13. Pandey, Vivek & Willems, W.Jaap. (2015). Rotator cuff tear: A detailed update. Asia-Pacific Journal of Sports Medicine, Arthroscopy, Rehabilitation and Technology. 11. 10.1016/j.asmart.2014.11.003.

14. Apley A.G., Solomon L. Apley and Solomon's System of Orthopaedics and Trauma. U: Blom A., Warwick D, Whitehouse M.R. Deseto izdanje. CRC Press Taylor and Francis Group. 2018:351.383.
15. Wang JC, Horner G, Brown ED, Shapiro MS. The relationship between acromial morphology and conservative treatment of patients with impingement syndrome. *Orthopedics*. 2000;23:557e559
16. Lädermann A, Denard PJ, Collin P. Massive rotator cuff tears: definition and treatment. *International orthopaedics*. 2015; 39(12): 1-12.
17. Krpan T., Sučić Z., Vukelić D., Aljinović A., Miškulin M., Pović S.. Dijagnostika ramena. Specijalni testovi za procjenu ramena. Bolno rame. U: Jurinić A. Fizioterapija nakon operacije masivne rupture rotatorne manžete (veće od 5cm). Informativno glasilo Hrvatskog zbora fizioterapeuta. 2005:4-31.
18. Jain, Nitin B et al. "The Diagnostic Accuracy of Special Tests for Rotator Cuff Tear: The ROW Cohort Study." *American journal of physical medicine & rehabilitation* vol. 96,3 (2017)
19. Jeanfavre M, Husted S, Leff G. EXERCISE THERAPY IN THE NON-OPERATIVE TREATMENT OF FULL-THICKNESS ROTATOR CUFF TEARS: A SYSTEMATIC REVIEW. *Int J Sports Phys Ther*. 2018;13(3):335-378. dostupno na: <https://www.ncbi.nlm.nih.gov/pmc/articles/PMC6044593/> pristupljeno: 05.06.2020.
20. Longo, Umile Giuseppe & Franceschi, Francesco & Berton, Alessandra & Maffulli, Nicola & Droena, Vincenzo. (2012). Rotator Cuff Tear. *Medicine and sport science*. 57. 90-9. 10.1159/000328910.
21. Jain, Nitin B et al. "Operative vs Nonoperative Treatment for Atraumatic Rotator Cuff Tears: A Trial Protocol for the Arthroscopic Rotator Cuff Pragmatic Randomized Clinical Trial." *JAMA network open* vol. 2,8 e199050. 2 Aug. 2019, doi:10.1001/jamanetworkopen.2019.9050 dostupno na: <https://www.ncbi.nlm.nih.gov/pmc/articles/PMC6692688/> pristupljeno: 07.06.2020.
22. Kibler WB. The role of the scapula in athletic shoulder function. *Am J Sports Med*. 1998;26(2):325-337. doi:10.1177/03635465980260022801 dostupno na: <https://pubmed.ncbi.nlm.nih.gov/9548131/> pristupljeno: 08.06.2020.
23. Weiss, Leigh J et al. "Management of Rotator Cuff Injuries in the Elite Athlete." *Current reviews in musculoskeletal medicine* vol. 11,1 (2018) dostupno na: <https://www.ncbi.nlm.nih.gov/pmc/articles/PMC5825345/>

24. Matsen FA, i sur. Rotator Cuff. U: Rockwood CA Jr, i sur. The shoulder. 3 izd. Philadelphia: Saunders Elsevier; 2004, vol.2. str.795-878.
25. Edwards, Peter et al. "EXERCISE REHABILITATION IN THE NON-OPERATIVE MANAGEMENT OF ROTATOR CUFF TEARS: A REVIEW OF THE LITERATURE." *International journal of sports physical therapy* vol. 11,2 (2016): 279-301. dostupno na: <https://www.ncbi.nlm.nih.gov/pmc/articles/PMC4827371/> pristupljeno: 11.06.2020.
26. Gutiérrez-Espinoza, Héctor et al. "Physical therapy in patients over 60 years of age with a massive and irreparable rotator cuff tear: a case series." *Journal of physical therapy science* vol. 30,8 (2018): 1126-1130. doi:10.1589/jpts.30.1126 dostupno na: <https://www.ncbi.nlm.nih.gov/pmc/articles/PMC6110227/> pristupljeno: 11.06.2020.
27. Christensen, Birgitte Hede et al. "Enhanced function and quality of life following 5 months of exercise therapy for patients with irreparable rotator cuff tears - an intervention study." *BMC musculoskeletal disorders* vol. 17 252. 8 Jun. 2016, doi:10.1186/s12891-016-1116-6 dostupno na: <https://www.ncbi.nlm.nih.gov/pmc/articles/PMC4898474/> pristupljeno: 11.06.2020.
28. Ghodadra NS., Provencher MT., Verma NN., Wuilk KE., Romeo AA. Open, Mini-open, and All-Arthroscopic Rotator cuff repair surgery: Indications and Implications for Rehabilitation. *J Orthop Sports Phys Ther* 2009;39:81-89.
29. Pandey, Vivek & Willems, W.Jaap. (2015). Rotator cuff tear: A detailed update. *Asia-Pacific Journal of Sports Medicine, Arthroscopy, Rehabilitation and Technology*. 11. 10.1016/j.asmart.2014.11.003.
30. Juhan T, Stone M, Jalali O, et al. Irreparable rotator cuff tears: Current treatment options. *Orthop Rev (Pavia)*. 2019;11(3):8146. Published 2019 Sep 30. doi:10.4081/or.2019.8146 dostupno na: <https://www.ncbi.nlm.nih.gov/pmc/articles/PMC6784596/> pristupljeno: 10.06.2020
31. Kang L, Henn RF, Tashjian RZ, Green A. Early outcome of arthroscopic rotator cuff repair: a matched comparison with miniopen rotator cuff repair. *Arthroscopy* 2007;23(6):573-82.
32. Park MC, Cadet ER, Levine WN, Bigliani LU, Ahmad CS. Tendon-to-bone pressure distributions at a repaired rotator cuff footprint using transosseous suture and suture anchor fixation techniques. *Am J Sports Med* 2005;33(8):1154-9
33. Rossi, Luciano A, and Maximiliano Ranalletta. "In situ repair of partial-thickness rotator cuff tears: a critical analysis review." *EFORT open reviews* vol. 5,3 138-144. 2

- Mar. 2020, doi:10.1302/2058-5241.5.190010 dostupno na: <https://www.ncbi.nlm.nih.gov/pmc/articles/PMC7144888/> pristupljeno: 10.06.2020.
34. Novi, Michele et al. "Irreparable rotator cuff tears: challenges and solutions." *Orthopedic research and reviews* vol. 10 93-103. 5 Dec. 2018, dostupno na: <https://www.ncbi.nlm.nih.gov/pmc/articles/PMC6376460/> pristupljeno: 09.06.2020.
35. Audigé L, Blum R, Müller AM, Flury M, Durchholz H. Complications Following Arthroscopic Rotator Cuff Tear Repair: A Systematic Review of Terms and Definitions With Focus on Shoulder Stiffness. *Orthop J Sports Med.* 2015;3(6):2325967115587861. Published 2015 Jun 16. dostupno na: <https://pubmed.ncbi.nlm.nih.gov/26665096/> pristupljeno: 08.06.2020.
36. Carvalho, Alexandre Litchina et al. "Rotator cuff injuries and factors associated with reoperation." *Revista brasileira de ortopedia* vol. 51,3 298-302. 9 Apr. 2016, doi:10.1016/j.rboe.2015.07.008 dostupno na: <https://www.ncbi.nlm.nih.gov/pmc/articles/PMC4887450/> pristupljeno: 06.06.2020.
37. Gutiérrez-Espinoza, Héctor et al. "Effectiveness of supervised early exercise program in patients with arthroscopic rotator cuff repair: Study protocol clinical trial." *Medicine* vol. 99,4 (2020): e18846. dostupno na: <https://www.ncbi.nlm.nih.gov/pmc/articles/PMC7004761/> pristupljeno: 10.06.2020.
38. Monesi, Roberta et al. "The Effects of a Standard Postoperative Rehabilitation Protocol for Arthroscopic Rotator Cuff Repair on Pain, Function, and Health Perception." *Joints* vol. 6,3 145-152. 31 Oct. 2018, dostupno na: <https://www.ncbi.nlm.nih.gov/pmc/articles/PMC6301846/> pristupljeno: 10.06.2020.
39. Sgroi, Terrance A, and Michelle Cilenti. "Rotator cuff repair: post-operative rehabilitation concepts." *Current reviews in musculoskeletal medicine* vol. 11,1 (2018): 86-91. dostupno na: <https://www.ncbi.nlm.nih.gov/pmc/articles/PMC5825343/#CR14> pristupljeno 11.06.2020.
40. Kjær, Birgitte Hougs et al. "Progressive early passive and active exercise therapy after surgical rotator cuff repair - study protocol for a randomized controlled trial (the CUT-N-MOVE trial)." *Trials* vol. 19,1 470. 3 Sep. 2018, dostupno na: <https://www.ncbi.nlm.nih.gov/pmc/articles/PMC6122575/> pristupljeno: 11.06.2020.
41. Li, Shuxiang et al. "The clinical effect of rehabilitation following arthroscopic rotator cuff repair: A meta-analysis of early versus delayed passive motion." *Medicine* vol. 97,2 (2018): e9625. dostupno na: <https://www.ncbi.nlm.nih.gov/pmc/articles/PMC5943887/> pristupljeno: 11.06.2020.

42. Jung, Christian et al. "Rehabilitation following rotator cuff repair: A work of the Commission Rehabilitation of the German Society of Shoulder and Elbow Surgery e. V. (DVSE) in collaboration with the German Association for Physiotherapy (ZVK) e. V., the Association Physical Therapy, Association for Physical Professions (VPT) e. V. and the Section Rehabilitation-Physical Therapy of the German Society for Orthopaedics and Trauma e. V. (DGOU)." *Obere extremitat* vol. 13,1 (2018): 45-61. doi:10.1007/s11678-018-0448-2 dostupno na: <https://www.ncbi.nlm.nih.gov/pmc/articles/PMC5834570/> pristupljeno: 11.06.2020.
43. Longo, Umile Giuseppe et al. "Conservative Rehabilitation Provides Superior Clinical Results Compared to Early Aggressive Rehabilitation for Rotator Cuff Repair: A Retrospective Comparative Study." *Medicina (Kaunas, Lithuania)* vol. 55,8 402. 24 Jul. 2019, doi:10.3390/medicina55080402 dostupno na: <https://www.ncbi.nlm.nih.gov/pmc/articles/PMC6723961/> pristupljeno: 11.06.2020.
44. Kokmeyer, Dirk et al. "Prognosis Driven Rehabilitation After Rotator Cuff Repair Surgery." *The open orthopaedics journal* vol. 10 339-348. 21 Jul. 2016, dostupno na: <https://www.ncbi.nlm.nih.gov/pmc/articles/PMC5041202/> pristupljeno: 11.06.2020.
45. Coda, Reed G et al. "A Review of Online Rehabilitation Protocols Designated for Rotator Cuff Repairs." *Arthroscopy, sports medicine, and rehabilitation* vol. 2,3 e277-e288. 29 May. 2020, doi:10.1016/j.asmr.2020.03.006 dostupno na: <https://www.ncbi.nlm.nih.gov/pmc/articles/PMC7283951/> pristupljeno: 07.06.2020.
46. Ellenbecker, Todd & Cools, Ann. (2010). Rehabilitation of shoulder impingement syndrome and rotator cuff injuries: An evidence-based review. *British journal of sports medicine*. 44. 319-27. 10.1136/bjsm.2009.058875. dostupno na: https://www.researchgate.net/publication/43049849_Rehabilitation_of_shoulders_impingement_syndrome_and_rotator_cuff_injuries_An_evidence-based_review pristupljeno: 14.10.2019.
47. Muto, Tomoyuki et al. "Characteristics and Clinical Outcomes in Overhead Sports Athletes after Rotator Cuff Repair." *Journal of sports medicine (Hindawi Publishing Corporation)* vol. 2017 (2017): 5476293. dostupno na: <https://www.ncbi.nlm.nih.gov/pmc/articles/PMC5494057/> pristupljeno: 06.05.2020.
48. Oh, Joo Han et al. "Outcomes of Rotator Cuff Repair in Patients with Comorbid Disability in the Extremities." *Clinics in orthopedic surgery* vol. 9,1 (2017) dostupno na: <https://www.ncbi.nlm.nih.gov/pmc/articles/PMC5334031/> pristupljeno: 09.06.2020.

14. PRILOZI

PRILOG A: SLIKE

Slika 1. Podjela masivne ruptуре rotatorne manžete po Lädermannu i sur.....	11
Slika 2. Pendularne vježbe i jednostavne vježbe istezanja.....	22
Slika 3. Jednostavne vježbe za kontrolu i jačanje stabilizatora lopatice i deltoida.....	23
Slika 4.i 5. Jednostavne vježbe za jačanje mišića rotatorne manžete.....	24

PRILOG B: TABLICE

Tablica 1. Mišići ramenog zgloba (polazišta, hvatišta, inervacija).....	6
Tablica 2. Pokreti ramena odnosno lopatice i mišići agonisti pokreta.....	8
Tablica 3. Pokreti nadlaktice i mišići agonisti pokreta.....	8
Tablica 4. Rezultati pretraživanja.....	19

15. KRATKI ŽIVOTOPIS PRISTUPNIKA

Rođena sam 03.09.1999. godine u Puli, živim u Rovinju. Pohađala sam Talijansku osnovnu školu Bernardo Benussi u Rovinju od 2005. do 2013. Nakon toga sam upisala Talijansku srednju školu Rovinj, smjer fizioterapeutski tehničar, koju sam završila 2017. Nakon srednje škole sam upisala preddiplomski stručni studij fizioterapiju na Fakultetu zdravstvenih studija u Rijeci.