

MINIMALNO INVAZIVNI ILI KLASIČAN PRISTUP PRI UGRADNJI TOTALNE ENDOPROTEZE KUKA U PACIJENATA S PRIMARNIM OSTEOARTRITISOM KUKA - 8 GODINA POSTOPERATIVNO

Jumić, Tamara

Undergraduate thesis / Završni rad

2020

Degree Grantor / Ustanova koja je dodijelila akademski / stručni stupanj: **University of Rijeka, Faculty of Health Studies / Sveučilište u Rijeci, Fakultet zdravstvenih studija u Rijeci**

Permanent link / Trajna poveznica: <https://urn.nsk.hr/urn:nbn:hr:184:782083>

Rights / Prava: [In copyright](#)/[Zaštićeno autorskim pravom.](#)

Download date / Datum preuzimanja: **2024-07-11**

Repository / Repozitorij:

[Repository of the University of Rijeka, Faculty of Health Studies - FHSRI Repository](#)



SVEUČILIŠTE U RIJECI
FAKULTET ZDRAVSTVENIH STUDIJA RIJEKA
PREDDIPLOMSKI STRUČNI STUDIJ FIZIOTERAPIJE

Tamara Jumić

MINIIMALNO INVAZIVNI ILI KLASIČAN PRISTUP PRI UGRADNJI TOTALNE
ENDOPROTEZE KUKA U PACIJENATA S PRIMARNIM OSTEOARTRITISOM KUKA- 8
GODINA POSTOPERATIVNO

Završni rad

Rijeka, 2020.

UNIVERSITY OF RIJEKA
FACULTY OF HEALTH STUDIES
GRADUATE UNIVERSITY STUDY OF PHYSIOTHERAPY

Tamara Jumić

MINIMALLY INVASIVE OR CLASSICAL APPROACH IN TOTAL HIP ARTHROPLASTY
IN PATIENTS WITH PRIMARY HIP OSTEOARTHRITIS – 8 YEARS POSTOPERATIVE

Final work

Rijeka, 2020.

Mentor rada: Ivana Kotri Mihajić, prof. reh.

Komentor rada: Andrica Lekić, dr.sc.

Završni rad obranjen je dana _____ u/na _____ pred
povjerenstvom u sastavu:

1. _____

2. _____

3. _____

Sadržaj

1. Uvod i pregled područja istraživanja	1
1.1. Zglob kuka.....	1
1.1.1. Mehanika zgloba kuka	3
1.1.2. Mišići i kretanje zgloba kuka	4
1.2. Primarni osrteoartritis.....	6
1.3. Totalna endoproteza kuka	7
1.4. Komplikacije nakon ugradnje totalne endoproteze kuka	8
1.5. Indikacije i kontraindikacije za ugradnju totalne endoproteze kuka	9
2. Cilj istraživanja.....	11
3. Ispitanici i metode.....	12
3.1. Opis istraživanja	12
3.2. Obrada podataka	12
4. Rezultati.....	13
5. Rasprava	25
6. Zaključak	29
7. Sažetak	30
8. Abstract	31
9. Literatura	32
10. Prilozi.....	36
Prilog A: Slike.....	36
Prilog B: Tablice.....	37
11. Kratki životopis pristupnika.....	38

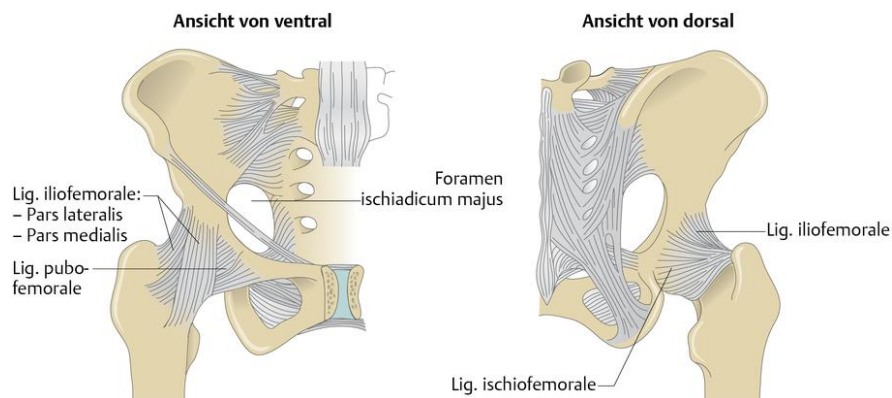
1. Uvod i pregled područja istraživanja

Primarni (idiopatski) osteoartritis je kronična, progresivna, degenerativna bolest obilježena propadanjem zglobne hrskavice uzrokovana starenjem ili nekim vanjskim čimbenikom. [1, 2] Obzirom da je osteoartritis drugi najčešći uzrok kronične onesposobljenosti, pogotovo zgloba kuka, radi boli i narušene funkcije samoga zgloba stanje vrlo često rezultira ugradnjom totalne endoproteze kuka. [3] Napredak medicine i kirurgije je omogućio razvoj i poboljšanje operativnih tehnika prilikom ugradnje totalne endoproteze kuka. Posljedično tome, 1990. godine razvio se minimalno invazivni pristup koji predstavlja prilagođenu verziju klasičnog pristupa operacije kuka s ciljem smanjenja ozljede i traume mekoga tkiva. [4] Razvoj minimalno invazivne kirurgije ne bi uspio biti ostvaren da nije pokrenut k napretku od strane zdravstvenih sustava u svrhu jeftinijeg liječenja koje je u skladu sa skraćivanjem vremena hospitalizacije operiranih pacijenata, što je dokazano brojnim istraživanjima. [4, 5] Također, kraća hospitalizacija vodi i prema ranijem vraćanju aktivnostima svakodnevnoga života. [4] Stoga, razlikujemo klasični i minimalno invazivni pristup ugradnje totalne endoproteze kuka. Oba načina ugradnje možemo podijeliti prema anatomskom mjestu lokalizacije gdje se pristupa kuku, na: anteriorni pristup, anterolateralni pristup, posteriorni pristup te direktni ili transglutealni pristup. [6] Kroz ovo retrospektivno istraživanje uvidjet će se postoji li razlika u kasnim komplikacijama između klasičnog lateralnog (transglutealnog) modificiranog pristupa po Baueru i minimalno invazivnog anterolateralnog pristupa. Uspoređivat će se i parametri poput trajanja operativnih postupaka, gubitka krvi tijekom operacije, nalaza krvne slike te dužine bolničkog liječenja.

1.1. Zglob kuka

Zglob kuka (*articulatio coxae*) predstavlja spoj zdjelične i bedrene kosti. Konkavno zglobno tijelo je acetabulum zdjelične kosti oblika šuplje polukugle. Usmjerenost acetabuluma je prema lateralno, dolje i naprijed, a konveksnog zglobnog tijela, glave bedrene kosti, gore i medijalno. Na rubu acetabuluma zglobnu ploštinu nadopunjava i povećava vezivno hrskavična usna, *labrum acetabulare*. Zglobna čahura je vrlo čvrste građe s insercijom na stranama konkavnog i konveksnog zglobnoga tijela. *Membrana fibrosa*, njezin vanjski sloj, hvata se na zdjeličnoj kosti neposredno uz *labrum acetabulare*, tako da sama usna strši u zglobnu šupljinu. Na bedrenoj kosti se hvata podalje od ruba zglobne hrskavice, a s prednje strane se veže na *lineu intertrohantericu*

osiguravajući uključenost cijele prednje strane vrata u zglob. Sa stražnje strane insercijska linija se pruža tako da dvije medijalne trećine vrata bedrene kosti pripadaju zglobu, a lateralna trećina vrata bedrene kosti se nalazi izvan zglobne čahure. Zglobna čahura se sastoji od vanjskog fibroznog sloja i unutarnjeg sinovijalnog sloja. Sinovijalna membrana zgloba kuka polazi s vanjskog ruba zglobne usne, a na femuru oblaže dio vrata unutar zglobne čahure sve do ruba zglobne hrskavice. Fibrozni sloj zglobne čahure zgloba kuka sastoji se od tri zadebljanja u obliku ligamenata i jednog u obliku prstena; *ligamentuma iliofemorale*, *ligamentuma pubofemorale*, *ligamentuma ischiofemorale* i *zone orbicularis*. Iliofemoralni ligament je smješten s prednje strane zgloba. Duljine je 1,5 cm i predstavlja najjaču vezu u ljudskome tijelu. Polazi sa *spine iliace anterior inferior*, pruža se vlaknima prema dolje te se hvata uzduž intertrohanterične linije. Sastoji se od 3 dijela, debljeg medijalnog i lateralnog te tanjeg srednjeg dijela. Medijalni dio ograničava i sprječava retrofleksiju femura, a lateralni dio adukciju i rotaciju femura prema van. Pubofemoralni ligament smješten je s donje strane zgloba, polazi s gornje grane preponske kosti, sužava se prema lateralno i dolje te se spaja s medijalnim dijelom iliofemoralnog ligamenta. Kretanju koju ograničava je abdukcija natkoljenice. Ischiofemoralni ligament trokutastog je oblika i pojačava zglobnu čahuru sa stražnje strane. Baza trokuta je polazište na sjednoj kosti. Smjer pružanja ligamenta je prema gornjem odsječku intertrohanterične linije na femuru. *Ligamentum ischiofemorale* ograničava unutarnju rotaciju femura. *Zona orbicularis* okružuje vrat bedrene kosti. Smještena je dublje od iliofemoralnog, pubofemoralnog i ischiofemoralnog ligamenta te pridržava skupa s njima glavu bedrene kosti unutar acetabuluma. Građena je od cirkularnih vlakana, a pridružuju joj se i neka vlakna iz pubofemoralnog i ischiofemoralnog ligamenta. *Ligamentum capitis femoris* predstavlja još jednu vezu glave femura s acetabulumom zdjelice. Polazište mu je *incizura acetabuli*, no i manji dio *fosse acetabuli*, dok se hvata za *capitulum capitis femoris*. Glavna uloga mu je raspodijela sinovije u zglobnoj šupljini. [7]



Slika 1. Zglob kuka

Preuzeto sa:

<https://viamedici.thieme.de/lernmodule/anatomie/h%C3%BCftgelenk+articulatio+coxae>

Pristupljeno: 28.05.2020

1.1.1. Mehanika zgloba kuka

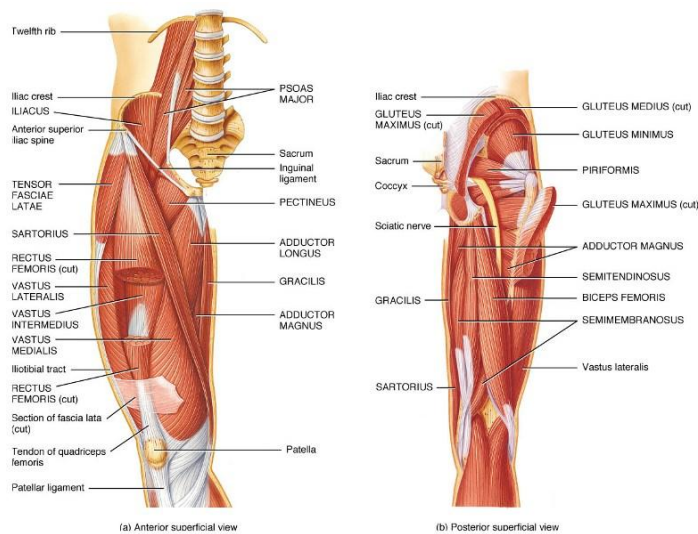
Zglob kuka svojom funkcijom i oblikom pripada podvrsti sferoidne artikulacije, *enarthrosis sphaeroidea*. Kretnje se izvode oko tri glavne osi: poprečne, sagitalne i uzdužne. Oko poprečne osi se izvode kretnje fleksije i ekstenzije natkoljenice, oko sagitalne osi kretnje abdukcije i adukcije natkoljenice, a oko uzdužne osi kretnje vanjske i unutarnje rotacije natkoljenice. Osnovnim položajem zgloba kuka smatra se normalan uspravan stav tijela. Iz ovoga položaja kretnja fleksije natkoljenice je moguća do 130°, ali samo ako je istovremeno flektirano i koljeno. Pokret fleksije natkoljenice ograničava kontakt bedra s trbušnom stijenkom. Prilikom eksteniranog, opruženog koljena, kretnja fleksije natkoljenice je moguća samo do 90° radi istegnuća muskulature stražnje lože. Kretnju retrofleksije natkoljenice je moguće izvesti do 13° te je u tom trenutku medijalni dio iliofemoralnog ligamenta u potpunosti zategnut. Adukciju natkoljenice ograničava lateralni dio iliofemoralnog ligamenta, a moguće ju je izvesti do 10°. Abdukcija natkoljenice je omogućena do 40°, a ograničava je pubofemoralni ligament. Vanjska rotacija natkoljenice se može izvesti do 13°, dok je unutarnja rotacija većeg opsega pokreta te ju je moguće izvesti do 36°. Ischiofemoralni ligament ograničava pronaciju natkoljenice, dok supinaciju natkoljenice ograničava lateralni dio iliofemoralnog ligamenta. Opseg pokreta zgloba kuka veći je ako je početni položaj noge u blagoj antefleksiji radi veće opuštenosti ligamenta u zglobnoj čahuri. Uzevši u obzir da su prethodno navedene kretnje, kretnje natkoljenice u odnosu

na zdjelicu, pretpostavlja se da zdjelica miruje. Međutim, u situacijama kada noga predstavlja fiksni dio, zdjelica izvodi sve prethodno navedene kretnje. Također, kretnjama same zdjelice nadopunjuje se opseg pokreta nogu te se tako npr. abdukcija desne noge može izvesti preko 40° ako se zdjelica u suprotnom zglobu kuka naginje na lijevu stranu.

Srednji položaj zgloba kuka se postiže djelomičnom fleksijom, abdukcijom i supinacijom natkoljenice prema van. Prilikom ovakvoga položaja niti jedan dio zglobne čahure nije zategnut pa su zglobne površine u mogućnosti najviše se udaljiti jedna od druge. Prilikom ozljeda i stanja gdje je funkcionalnost samoga zgloba narušena, zglob se nalazi u ovakvom položaju kako bi tekući sadržaj prisutan u njegovoj šupljini izvršio najmanji mogući pritisak na zglobnu čahuru i pacijentu izazvao najmanje boli. [7]

1.1.2. Mišići i kretnje zgloba kuka

Osnovni pokreti koji se odvijaju u zglobu kuka su fleksija, ekstenzija, abdukcija, adukcija, pronacija i supinacija. Natkoljenica, kao i zdjelica, sudjeluju u izvođenju ovih kretnji. Muskulatura zdjelice i natkoljenice ima svoju agonističku i sinergističku ulogu u izvođenju prethodno nabrojanih kretnji. [7]



Slika 2. Muskulatura kuka i natkoljenice

Preuzeto sa: <https://boneandspine.com/muscles-of-hip/>

Pristupljeno: 28.05.2020

Tablica 1. Muskulatura i kretnje zgloba kuka

Prilagođeno prema: Križan Z. *Kompendij anatomije čovjeka. Pregled građe grudi, trbuha, zdjelice, noge i ruke*. III izdanje. Školska knjiga, Zagreb, 1997.

Mišići	Kretnje					
	antefleksija	ekstenzija	abdukcija	adukcija	pronacija	supinacija
m. iliopsoas	+					+
m. gluteus maximus		+				+
m. gluteus medius			+		+	+
m. gluteus minimus			+		+	+
m. tensor fasciae latae	+		+		+	
m. piriformis						+
m. obturatorius internus						+
mm. gemelli						+
m. quadratus femoris						+
m. rectus femoris	+					
m. sartorius	+					+
m. obturatorius externus	+			+		+
m. pectineus	+			+		+
m. adductor longus	+			+		+
m. adductor brevis	+			+		+
m. adductor magnus				+		
m. gracilis				+		
m. semitendinosus		+				
m. semimembranosus		+				
m. biceps femoris		+				

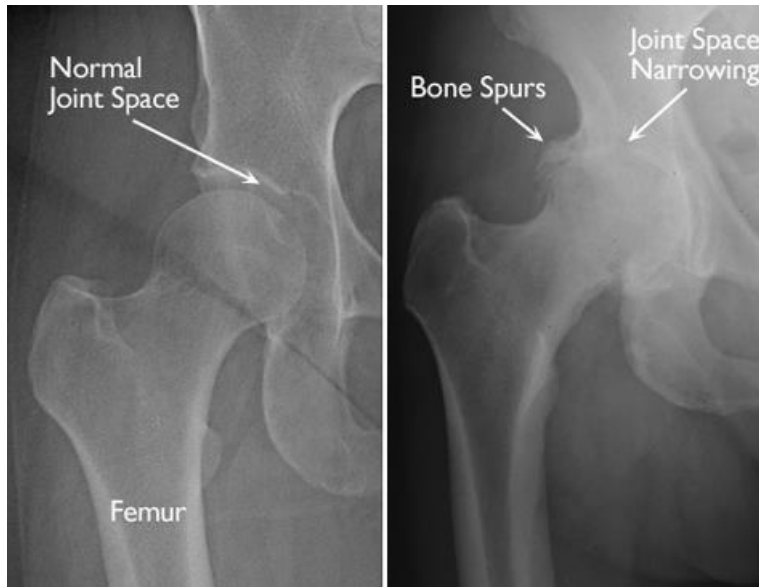
1.2. Primarni osrteoartritis

Osteoartritis pripada skupini kroničnih, degenerativnih bolesti zglobova i okolnih kostiju uzrokovanih mehaničkim preopterećenjem zgloba. Glavno obilježje osteoartritisa je propadanje zglobne hrskavice na način da se ona stanjuje te kosti na koju priliježe postaju izloženije trenju što krajnje rezultira boli, gubitkom pokreta i upalom. [8] Stoga, ovaj proces uključuje progresivni gubitak zglobne hrskavice, subhondralne ciste, stvaranje osteofita, periartikularni ligamentni laksus, slabost mišića i moguću sinovijalnu upalu. Osteoartritis se smatra jednim od petanest glavnih uzroka invalidnosti u svijetu. [9]

Zglob koji je najčešće zahvaćen ovom degenerativnom bolešću je zglob kuka. Zabilježeno je da osteoartritis kuka prevladava u 10% ljudi starijih od 65 godina. Rizikni faktori za razvoj osteoartritisa su dob (>50), spol (učestaliji u žena), adipozitet, prisutstvo varus ili valgus deformiteta, zanimanje, deficit proprioceptije, sport, ozljede (npr. ACL), slabost mišića, genetika, CPPD (calcium pyrophosphate deposition disease), no u većini slučajeva se javlja kao rezultat kombinacije loših životnih navika s nekim od prethodno navedenih faktora. [8] Prema „Centrima za kontrolu i prevenciju bolesti“, doživotni rizik za simptomatski osteoartritis kuka iznosi 18,5% za muškarce i 28,6% za žene. Iako je utvrđeno da se osteoartritis češće javlja u žena, također je i zabilježeno da je veća prevalencija u muškaraca nego u žena prije 50.-e godina života. [3]

Definiraju se dva tipa osteoartritisa: primarni osteoartritis i sekundarni osteoartritis. Obje vrste uključuju oštećenje hrskavice u zglobovima što uzrokuje trenje kosti jednu o drugu. Primarni osteoartritis se najčešće javlja između 55. i 60. godine života te je uzrokovan samim starenjem zglobova i zglobnih hrskavica što je slučaj u svih ljudi samo što je kod nekih pojedinaca sam proces intenzivniji te bolest dolazi do izražaja u težem obliku. Sekundarni osteoartritis uključuje neki od specifičnih okidača poput pojedinačnih bolesti, pretilosti, ozljeda, trauma koji direktno utječu na zglobnu površinu. [10]

Glavni simptom osteoartritisa je bol u području oko zgloba kuka a može se i širiti prema koljenu. U većini slučajeva bol se razvija sporo te se pogoršava s vremenom, no ponekad može nastupiti i naglo. [3] U istraživanju provedenom 2005. godine od strane Cimmina MA, Sarzi-Putinia P, Scarpi R i sur. kuk je naveden, odmah nakon zgloba koljena, kao drugi vodeći zglob po intenzitetu boli uzrokovane osteoartritisom. [11]



Slika 3. RTG prikaz zgloba kuka zahvaćenog osteoartritisom

Preuzeto sa: <https://orthoinfo.aaos.org/en/diseases--conditions/osteoarthritis-of-the-hip/>

Pristupljeno: 28.05.2020

1.3. Totalna endoproteza kuka

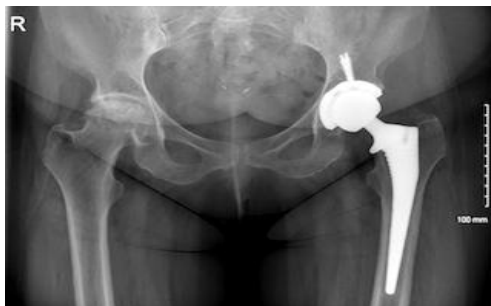Ugradnja totalne endoproteze kuka kirurški je zahvat prilikom kojeg se obje oštećene površine zgloba kuka zamjenjuju protetskim nadomjestkom. Ovaj operativni postupak prvi put je izveden šezdestetih godina prošloga stoljeća te je smatran jednim od najuspješnijih zahvata svih vremena. [2] Ovome zahvatu se pristupa u pacijenata koji trpe tešku, neizlječivu bol i nedostatak funkcije te kod kojih prethodno provedena konzervativna rehabilitacija nije imala pozitivnog učinka. [12] Godišnje se ovome kirurškome zahvatu podvrgne više od 1 milijun pacijenata s uznapredovalim oblikom osteoartrisa kuka. [13] Tijekom postupka nadomještanja zgloba kuka umjetnim, glava femura zamijenjena je protetskom glavom na osovini, a zglobna površina acetabuluma obložena je sintetičkom površinom u obliku zdjele. [14]

Posljednjih desetljeća postignut je veliki napredak unutar ove domene te se 1990. godine razvio i minimalno invazivni pristup zglobu kuka. Ovim pristupom smanjuje se ozljeda mišića i tkiva te

se skraćuje vrijeme boravka operiranih pacijenata u bolnici. Razvoj ovakvog pristupa nije doprinijeo samo koristi zdravstvenih ustanova, već i samih pacijenata. [4]

Prilikom razmatranja operativnog pristupa ugradnje totalne endoproteze kuka uzima se u obzir starost pacijenta, prisutstvo komorbiditeta, stanje zgloba, status aktivnosti te osobitosti mogućeg prijeloma. Najčešći uzroci za potrebom provedbe ovog operativnog zahvata su prijelom zgloba kuka uslijed pada ili bolesti poput osteoporoze i osteomalacije te primarni i sekundarni osteoartritis. Uglavnom, najzahvaćenija dobna populacija su stariji pojedinci, podložniji patološkim procesima. [15]

Obzirom na anatomsko mjesto lokalizacije samog zahvata, ugradnja totalne endoproteze kuka i klasičnim i minimalno invazivnim pristupom može biti podijeljena na: anteriorni pristup, anterolateralni pristup, posteriorni pristup te direktni ili transglutealni pristup. [6]



Slika 4. RTG prikaz totalne endoproteze kuka

Preuzeto sa: <https://utswmed.org/medblog/hip-surgery/>

Pristupljeno: 28.05.2020

1.4. Komplikacije nakon ugradnje totalne endoproteze kuka

Komplikacije nakon ugradnje totalne endoproteze kuka su brojne i često mogu završiti s teškim posljedicama. Jedna od najčešćih komplikacija nakon ugradnje totalne endoproteze kuka je duboka venska tromboza. Stoga, vrlo su važne brojne preventivne tehnike poput uzimanja specifičnih lijekova inhibitora trombina ili provođenja kineziterapijskih postupaka. [16] Plućna embolija, brojne infekcije (npr. urinarnog trakta) i oštećenje živaca također spadaju u jedne od najučestalijih komplikacija. Najčešće oštećeni živci su *nervus ischiadicus* i *nervus femoris* te

čine 79% i 13% slučajeva, dok se kombinirana paraliza živca javlja u 5,8% slučajeva. Iako je u 47% slučajeva uzrok oštećenja živaca nepoznat postoje određeni rizični čimbenici poput revizije proteze, displazije kukova i ženskog spola koji utječu na pojavnost ove komplikacije. Dislokacija proteze predstavlja još jednu u nizu mogućih komplikacija. Procijenjeno je će otprilike jedna trećina pacijenata s ugrađenom totalnom endoprotezom kuka imati ponavljajuće dislokacije. Čimbenici rizika pojavnosti ove komplikaciju mogu biti povezani s pacijentom, operacijom ili implantatom. Pacijenti kojima je kuk prethodno operiran imaju veći rizik za dislokaciju, kao i oni stariji s oslabljenim sposobnostima. Kirurški čimbenici rizika za dislokaciju ukupnih nadomjestaka kuka uključuju kirurški pristup, napetost mekih tkiva, dizajn i orijentaciju komponenata te iskustvo kirurga. Većina dislokacija događa se posteriorno, stoga provedba posteriornog načina ugradnje totalne endoproteze kuka predstavlja najveći rizik za istu. Zabilježena je stopa od 5,8% dislokacija nakon posteriornog pristupa suprotno anterolateralnom od 2.3%. Nakon totalne artroplastike kuka u pacijenata se zna javiti i odstupanje u dužini nogu. Ovaj problem nerijetko vodi u nezadovoljstvo pacijenata zahvatom i kvalitetom života jer može prouzročiti palzije živaca, nenormalno hodanje, bol u donjem dijelu leđa te smanjenu funkcionalnost. Manja odstupanja u duljini nogu (<1 cm) pacijent može dobro tolerirati, ali više od 2 cm odstupanja može uzrokovati nepravilnosti u hodu kao i povećanje fizioloških potreba. Zabilježeno je da prosječna izmjerena odstupanja u dužini nogu variraju od 3 mm do 70 mm. Obzirom da je duljina života starije populacije povećana, sve je veći broj pacijenata s lošijom kvalitetom kostiju podložnijom oštećenjima te posljedično tome dolazi i do periprotetičkih prijeloma. Za osobe s postoperativnim periprotetičkim prijelomom, najznačajniji faktor rizika je osteoliza s labavljenjem implantata. [17]

1.5. Indikacije i kontraindikacije za ugradnju totalne endoproteze kuka

Ugradnji totalne endoproteze kuka najčešće prethode bol i gubitak pokretljivosti. Kod uznapredovalih slučajeva bol je jaka, konstantna i ne prolazi usprkos prethodno provedenoj konzervativnoj terapiji. Ukoliko postoje komplikacije vezane uz fiksaciju unutarnjih prijeloma vrata bedrene kosti ili iznimnog trošenja zglobne hrskavice u acetabulumu, uzrokovane degenerativnim stanjima, ugradnja totalne endoproteze kuka predstavlja najbolje rješenje za samoga pacijenta. Najčešća stanja i bolesti koje dovode do potrebe za ugradnjom totalne

endoproteze kuka su primarni osteoartritis, artritis nakon trauma, reumatoidni artritis, avaskularna nekroza glave bedrene kosti, fraktura kuka uslijed trauma ili pada, kongenitalne dislokacije kuka te displazija kukova. Prije odabira ukupne artroplastike kuka važno je razmotriti dob pacijenta, njegov status aktivnosti, očekivanja te ukupno zdravstveno stanje. [12, 15]

Kontraindikacije za ugradnju totalne endoproteze kuka možemo podijeliti na apsolutne i relativne. Aktivna infekcija zgloba (osim u slučajevima revizije proteze), sepsa, neuropatski zglobovi te maligni tumori koji ne dopuštaju ispravno fiksiranje komponenata, predstavljaju apsolutne kontraindikacije. Relativne kontraindikacije za pristup ugradnji totalne endoproteze kuka su stanja poput lokaliziranih infekcija, izrazite slabosti i insuficijencija abduktorne muskulature, progresivnog neurološkog deficita, procesa koji brzo uništavaju kosti te potrebe za provedbom hitnih, opsežnih stomatoloških i uroloških zahvata. [18]

2. Cilj istraživanja

Cilj ovog retrospektivnog istraživanja je uvidjeti postoji li razlika u ranim osobitostima te kasnim komplikacijama bolesnika između klasičnog lateralnog (transglutealnog) modificiranog pristupa po Baueru i minimalno invazivnog anterolateralnog pristupa ugradnje totalne endoproteze kuka operiranih u Klinici za ortopediju i traumatologiju Lovran 2013.-2014. godine.

Specifični ciljevi ovoga rada su utvrditi dal se kasne komplikacije češće pojavljuju nakon ugradnje totalne endoproteze kuka minimalno invazivnim anterolateralnim pristupom nego u pacijenata operiranih klasičnim lateralnim (transglutealnim) modificiranim pristupom po Baueru. Također, utvrditi će se postoji li statistički značajna razlika u trajanju operacije, gubitku krvi tijekom operacije, nalazima krvne slike i dužine bolničkog liječenja između promatranih skupina bolesnika operiranih dvama različitim operativnim pristupima.

3. Ispitanici i metode

3.1. Opis istraživanja

Ispitanici su nasumično birani bolesnici s uputnom dijagnozom primarnog osteoartritis kuka kojima je u Klinici za ortopediju i traumatologiju Lovran 2013.-2014. izvršena ugradnja totalne endoproteze kuka minimalno invazivnim ili klasičnim pristupom. Podaci su prikupljeni retrogradnim istraživanjem KIBIS-a (Klinički informatički bolnički sustav). Rezultati će biti statistički obrađeni, prikazani grafički i tabelarno.

3.2. Obrada podataka

Upotrebljavane su metode deskriptivne statistike za prikaz podataka u tablicama. Obzirom da su podaci kvalitativni, izražavali smo ih s frekvencijama i postocima. Za grafičke prikaze je korišten kružni dijagram nacrtan u MsExcelu.

U obradi podataka korišten je aplikacijski program Statistica verzija 13.3. (Stat.Soft Inc., Tulsa OK, USA).

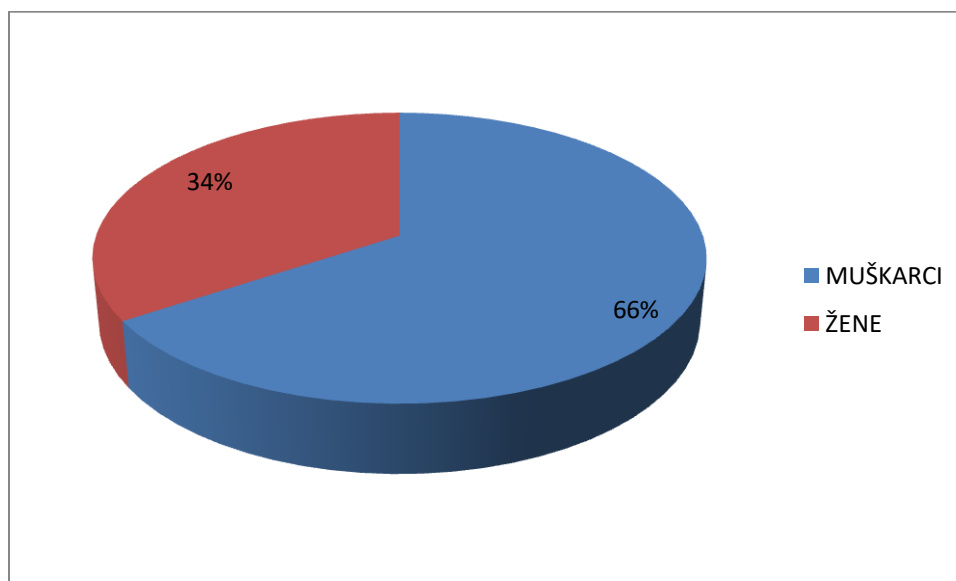
Statističku značajnost procjenjivali smo na razini statističke značajnosti $P \leq 0,05$, tj. uz 95%-tne granice pouzdanosti.

4. Rezultati

U provedenom istraživanju sudjelovalo je 35 ispitanika od kojih je 23 muških osoba i 12 ženskih osoba.

Tablica 2. Spol ukupnog broja ispitanika

SPOL	BROJ SUDIONIKA	POSTOTAK
MUŠKO	23	65,71%
ŽENSKO	12	34,29%



Slika 5. Graf spola

Ispitanici su podijeljeni u dvije skupine. Prva skupina ispitanika operirana klasičnim lateralnim (transglutealnim) modificiranim pristupom po Baueru sastoji se od 17 ispitanika. Druga skupina operirana minimalno invazivnim anterolateralnim pristupom sastoji se od 18 ispitanika. Unutar skupine ispitanika operiranih klasičnim lateralnim (transglutealnim) modificiranim pristupom po Baueru od ukupnih 17 sudionika prisutno je 12 muških osoba i 5 ženskih osoba, dok je u drugoj skupini ispitanika operiranih minimalno invazivnim anterolateralnim pristupom od ukupnih 18 sudionika prisutno 11 muških osoba i 7 ženskih osoba.

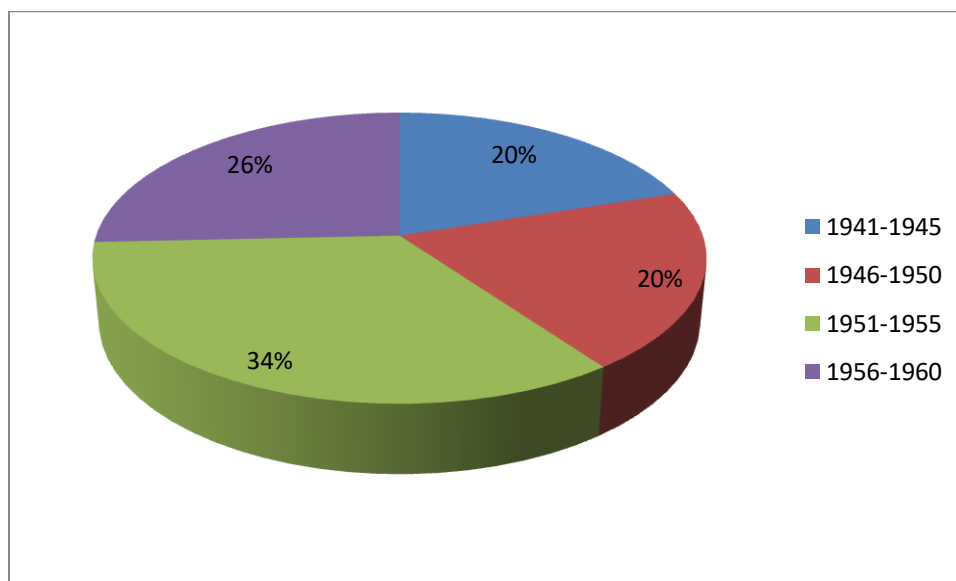
Tablica 3. Spol ispitanika unutar promatranih skupina

SPOL	KLASIČNI LATERALNI (TRANSGLUTEALNI) MODIFICIRANI PRISTUP PO BAUERU	MINIMALNO INVAZIVNI ANTEROLATERALNI PRISTUP	UKUPNO
MUŠKO	12	11	23
ŽENSKO	5	7	12
UKUPNO	17	18	35

Ispitanici su podijeljeni u 4 dobne skupine. Najviše ispitanika je rođeno između 1951. i 1955. godine.

Tablica 4. Dobne skupine

DOBNE SKUPINE	KLASIČNI LATERALNI (TRANSGLUTEALNI) MODIFICIRANI PRISTUP PO BAUERU	MINIMALNO INVAZIVNI ANTEROLATERALNI PRISTUP	POSTOTAK	UKUPNO
1941-1945	6	1	20%	7
1946-1950	4	3	20%	7
1951-1955	3	9	34,29%	12
1956-1960	4	5	25,71%	9
UKUPNO	17	18	100%	35

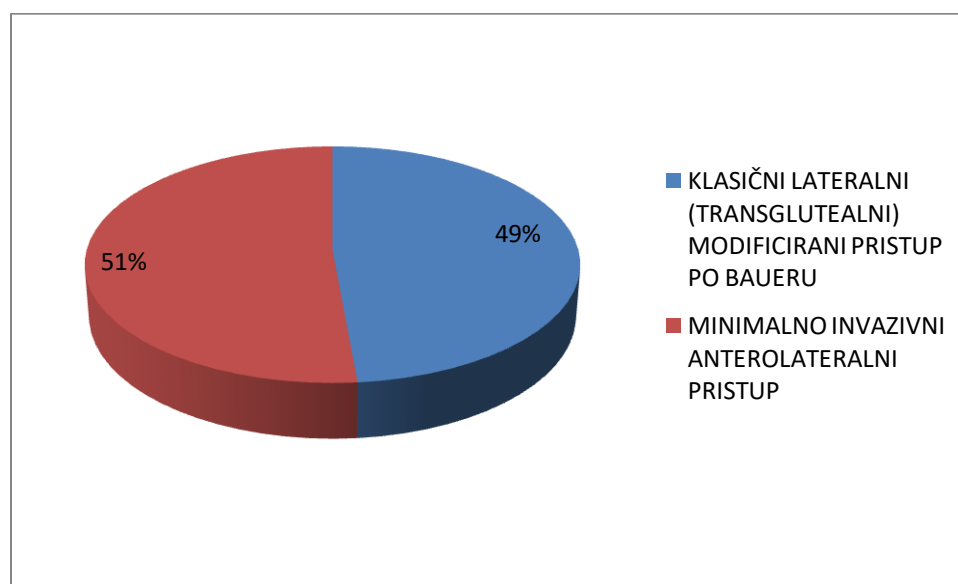


Slika 6. Graf dobnih skupina

Ispitanici su operirani dvama pristupima, klasičnim lateralnim (transglutealnim) modificiranim pristupom po Baueru i minimalno invazivnim anterolateralnim pristupom.

Tablica 5. Vrsta operacije

VRSTA OPERACIJE	BROJ SUDIONIKA	POSTOTAK
KLASIČNI LATERALNI (TRANSGLUTEALNI) MODIFICIRANI PRISTUP PO BAUERU	17	48,57%
MINIMALNO INVAZIVNI ANTEROLATERALNI PRISTUP	18	51,43%

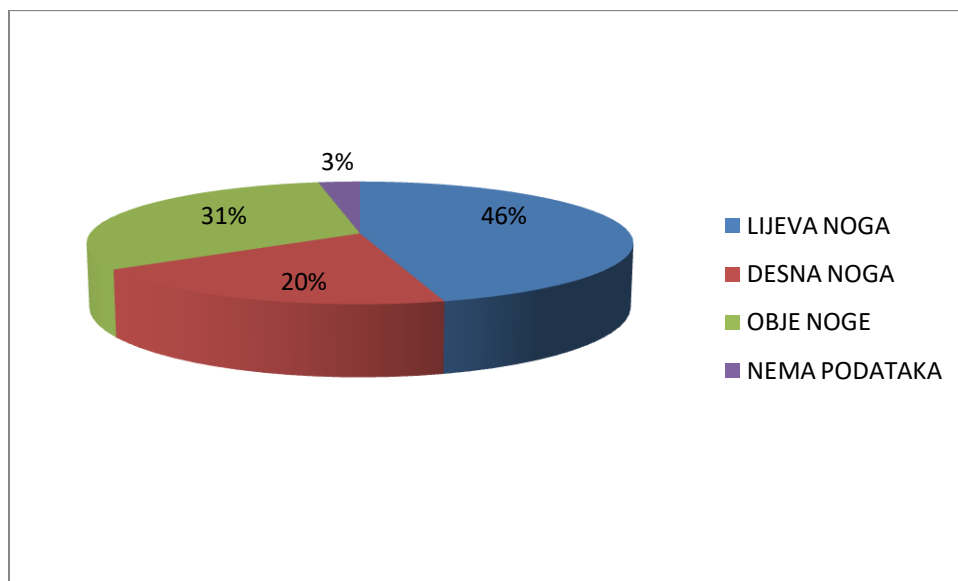


Slika 7. Graf vrsta operacija

Operativan pristup ugradnje totalne endoproteze kuka izveden je na lijevoj nozi, desnoj nozi ili obje noge. Iz dobivenih rezultata se vidi kako je endoproteza kuka najčešće ugrađena na desnoj nozi, zatim na obje noge pa na lijevoj nozi. Kod jednog ispitanika nema podataka o tome na kojoj nozi je izvedena operacija ugradnje totalne endoproteze kuka.

Tablica 6. Operirana noga

OPERIRANA NOGA	BROJ ISPITANIKA	POSTOTAK
DESNA NOGA	16	45.71%
LIJEVA NOGA	7	20%
OBJE NOGE	11	31,43%
NEMA PODATAKA	1	2,86%



Slika 8. Graf operirane noge

Između dvije ispitivane skupine uspoređivale su se vrijednosti poput duljine trajanja operacije. Rezultati dobiveni t-testom ukazuju na to da je $P > 0,05$ te da nema statističke značajnosti između skupina u duljini trajanja operativnog zahvata.

Tablica 7. Razlika duljine trajanja operativnih zahvata unutar dvaju skupina ispitanika operiranih dvama različitim operativnim pristupima

OPERATIVNI PRISTUPI	KLASIČNI LATERALNI (TRANSGLUTEALNI) MODIFICIRANI PRISTUP PO BAUERU	MINIMALNO INVAZIVNI ANTEROLATERALNI PRISTUP	T-VRIJEDNOST	P-VRIJEDNOST
TRAJANJE/MIN	135,47	154,56	1,753	0,089

Između dvije ispitivane skupine uspoređivale su se vrijednosti poput gubitka krvi tijekom operativnoga zahvata. Rezultati dobiveni t-testom ukazuju na to da je $P > 0,05$ te da nema statističke značajnosti između skupina u količini izgubljene krvi.

Tablica 8. Razlika između količine izgubljene krvi unutar dvaju skupina ispitanika operiranih dvama različitim operativnim pristupima

OPERATIVNI PRISTUPI	KLASIČNI LATERALNI (TRANSGLUTEALNI) MODIFICIRANI PRISTUP PO BAUERU	MINIMALNO INVAZIVNI ANTEROLATERALNI PRISTUP	T-VRIJEDNOST	P-VRIJEDNOST
GUBITAK KRVI/ML	520,59	566,67	0,503	0,618

Između dvije ispitivane skupine uspoređivale su se vrijednosti poput hemoglobina u krvi. Rezultati dobiveni t-testom ukazuju na to da je $P > 0,05$ te da nema statističke značajnosti u količini hemoglobina u krvi između dvije ispitivane skupine.

Tablica 9. Hemoglobin

OPERATIVNI PRISTUPI	KLASIČNI LATERALNI (TRANSGLUTEALNI) MODIFICIRANI PRISTUP PO BAUERU	MINIMALNO INVAZIVNI ANTEROLATERALNI PRISTUP	T- VRIJEDNOST	P- VRIJEDNOST
HEMOGLOBIN/G/L	104,61	101,3	0,895	0,377

Između dvije ispitivane skupine uspoređivale su se vrijednosti poput vremena koagulacije. Rezultati dobiveni t-testom ukazuju na to da je $P > 0,05$ te da nema statističke značajnosti u vremenu koagulacije između ispitivanih skupina.

Tablica 10. Vrijeme koagulacije

OPERATIVNI PRISTUPI	KLASIČNI LATERALNI (TRANSGLUTEALNI) MODIFICIRANI PRISTUP PO BAUERU	MINIMALNO INVAZIVNI ANTEROLATERALNI PRISTUP	T- VRIJEDNOST	P- VRIJEDNOST
VRIJEME KOAGULACIJE/S	232,9	203,67	1,756	0,088

Između dvije ispitivane skupine uspoređivale su se vrijednosti poput duljine trajanja bolničkog liječenja u danima. Rezultati dobiveni t-testom ukazuju na to da je $P > 0,05$ te da nema statističke značajnosti u duljini trajanja bolničkog liječenja između ispitivanih skupina.

Tablica 11. Duljina trajanja bolničkog liječenja u danima

OPERATIVNI PRISTUPI	KLASIČNI LATERALNI (TRANSGLUTEALNI) MODIFICIRANI PRISTUP PO BAUERU	MINIMALNO INVAZIVNI ANTEROLATERALNI PRISTUP	T- VRIJEDNOST	P- VRIJEDNOST
DULJINA TRAJANJA BOLNIČKOG LIJEČENJA U DANIMA	10,53	9,56	1,084	0,286

U provedenom istraživanju od ukupnih 35 ispitanika, komplikacije je imalo njih 12. Unutar skupine operirane klasičnim lateralnim (transglutealnim) modificiranim pristupom po Baueru od ukupno 17 ispitanika komplikacije je imalo njih 7. Za jednoga ispitanika nema dostupnih podataka. Unutar skupine operirane minimalno invazivnim anterolateralnim pristupom od ukupno 18 ispitanika komplikacije je imalo njih 5. Za dvoje ispitanika nema dostupnih podataka. Rezultati dobiveni hi-kvadrat testom ukazuju na to da je $P > 0,05$ te da nema statističke značajnosti u učestalosti pojavnosti komplikacija između ispitivanih skupina.

Tablica 12. Komplikacije

OPERATIVNI PRISTUPI	EVENTUALNE KOMPLIKACIJE DA	EVENTUALNE KOMPLIKACIJE NE	EVENTUALNE KOMPLIKACIJE NEMA PODATAKA	HI-KVADRAT	P-VIJEDNOST
KLASIČNI LATERALNI (TRANSGLUTEALNI) MODIFICIRANI PRISTUP PO BAUERU	7	9	1	0,839	0,655
MINIMALNO INVAZIVNI ANTEROLATERALNI PRISTUP	5	11	2		

Između dvije ispitivane skupine promatrale su se vrste komplikacija. Rezultati dobiveni hi-kvadrat testom ukazuju na to da je $P > 0,05$ te da nema statističke značajnosti u vrsti komplikacija (bol i otežana pokretljivost, lezije živaca, preskakanje zgloba, luksacije proteze, revizije proteze) između ispitivanih skupina.

Tablica 13. Vrste komplikacija

VRSTA KOMPLIKACIJA	KLASIČNI LATERALNI (TRANSGLUTEALNI) MODIFICIRANI PRISTUP PO BAUERU	MINIMALNO INVAZIVNI ANTEROLATERALNI PRISTUP	HI-KVADRAT	P-VRIJEDNOST
BOL I OTEŽANA POKRETLJIVOST	4	4	3,111	0,539
LEZIJA ŽIVACA	0	1		
PRESKAKANJE ZGLOBA	1	0		
LUKSACIJE PROTEZE	0	1		
REVIZIJE PROTEZE	1	2		

Promatranjem nalaza ispitanika utvrđeno je da je unutar skupine operirane klasičnim lateralnim (transglutealnim) pristupom, od ukupno 9 pacijenata s komplikacijama, dvoje ispitanika nakon odgovarajućih rehabilitacijskih postupaka prestalo imati iste. Također, unutar skupine operirane minimalno invazivnim lateralnim pristupom, od ukupno 7 ispitanika s komplikacijama, iste je prestalo imati dvoje ispitanika. Rezultati dobiveni hi-kvadrat testom ukazuju na to da je $P > 0,05$ te da nema statističke značajnosti u prestanku komplikacija između ispitivanih skupina.

Tablica 14. Prestanak komplikacija

OPERATIVNI PRISTUPI	PRESTANAK KOMPLIKACIJA DA	PRESTANAK KOMPLIKACIJA NE	HI- KVADRAT	P- VRIJEDNOST
KLASIČNI LATERALNI (TRANSGLUTEALNI) MODIFICIRANI PRISTUP PO BAUERU	2	7	0,085	0,771
MINIMALNO INVAZIVNI ANTEROLATERALNI PRISTUP	2	5		

Također, može se primjetiti kako od ukupno 35 ispitanika, njih 7 iz skupine operirane klasičnim lateralnim (transglutealnim) modificiranim pristupom po Baueru i 12 iz skupine operirane minimalno invazivnim anterolateralnim pristupom, nema dostupnih podataka nakon 2013. ili 2014. godine.

Tablica 15. Dostupnost novijih podataka

OPERATIVNI PRISTUPI	IMA NOVIJIH PODATAKA	NEMA NOVIJIH PODATAKA
KLASIČNI LATERALNI (TRANSGLUTEALNI) MODIFICIRANI PRISTUP PO BAUERU	10	7
MINIMALNO INVAZIVNI ANTEROLATERALNI PRISTUP	6	12

5. Rasprava

U ovome retrospektivnome istraživanju sudjelovalo je 35 ispitanika. Podaci o sudionicima ovoga istraživanja prikupljeni su pomoću KIBIS-a Klinike za ortopediju i traumatologiju Lovran.

Od ukupno 35 ispitanika, 23 ispitanika čine osobe muškoga spola, a 12 ispitanika osobe ženskoga spola što je i prikazano *tablicom 2 i grafom 5*. *Tablica 5* prikazuje ispitanike podijeljene u dvije različite skupine obzirom na vrstu operativnoga pristupa kojime su operirani. Klasičnim lateralnim (transglutealnim) modificiranim pristupom po Baueru operirano je ukupno 17 ispitanika, od kojih su 12 ispitanika muške osobe, a 5 ispitanika ženske osobe. Minimalno invazivnim anterolateralnim pristupom operirano je ukupno 18 ispitanika od kojih su 11 ispitanika muške osobe, a 7 ispitanika ženske osobe. Unutar obje skupine se može zamjetiti da je više ispitanika muškoga spola. *Tablica 4 i Graf 6* prikazuju ispitanike podijeljene u četiri dobne skupine. Najveći postotak ispitanika od 34,29% se nalazi u skupini rođenih između 1951. i 1955. godine. Također, može se uočiti kako je kod starijih osoba rođenih između 1941. i 1945. češće proteza ugrađena klasičnim lateralnim (transglutealnim) modificiranim pristupom po Baueru nego minimalno invazivnim anterolateralnim pristupom.

Ugradnja totalne endoproteze kuka kod 16 ispitanika je izvedena na desnoj nozi, kod 7 ispitanika na lijevoj nozi, kod 11 ispitanika na obje noge, a za jednog ispitanika nema dostupnih podataka o tome na kojoj nozi je izvršena ugradnja totalne endoproteze kuka, što se može vidjeti na *tablici 6 i grafu 8*.

Kroz daljnje promatranje podataka izvađenih pomoću KIBIS-a, uočava se i određena razlika između ispitivanih skupina u duljini trajanja operativnoga zahvata, gubitka krvi tijekom operativnoga zahvata, količini hemoglobina u krvi, vremenu koagulacije, duljini bolničkog liječenja te kasnim komplikacijama.

Duljina trajanja operativnoga zahvata izražena je u minutama. Zabilježeno je da je prosječna duljina trajanja operativnog zahvata ugradnje totalne endoproteze kuka klasičnim lateralnim (transglutealnim) modificiranim pristupom po Baueru 135,47 minuta, a minimalno invazivnim anterolateralnim pristupom 154,56 minuta. Dulje trajanje operativnoga zahvata u skupini ispitanika operiranoj minimalno invazivnim anterolateralnim pristupom je u skladu i s dijelom dostupne literature te istraživanjem provedenim 2010. godine od strane Goosena JHM, Kollena

BJ, Casteleina RM i sur., iako rezultati dobiveni t-testom ukazuju na to da je $P > 0,05$ te da razlika u duljini trajanja operativnoga zahvata ipak nije statistički značajna. [19, 22, 23, 26] Suprotno ovakvim rezultatima, istraživanje provedeno od strane Mazoochiana F, Webera P, Schramm S i sur. iznosi rezultate koji ukazuju na to da je duljina trajanja operativnog zahvata kraća u pacijenata operiranih minimalno invazivnim pristupom. [21]

Tijekom operativnoga zahvata količina izgubljene krvi u skupini ispitanika operiranih klasičnim lateralnim (transglutealnim) modificiranim pristupom po Baueru iznosi 520,59 mililitara, a u skupini ispitanika operiranih minimalno invazivnim anterolateralnim pristupom 566,67 mililitara. Rezultati dobiveni t-testom ukazuju na to da razlika u količini izgubljene krvi tijekom operativnoga zahvata nije statistički značajna, obzirom da je $P > 0,05$. Ovakvi rezultati su u skladu i s drugim brojnim provedenim istraživanjima. [23, 24, 25, 26] No, suprotno tome, u istraživanju provedenom 2007. godine od strane Laffossea JM, Chirona P, Tricoirea JL i sur. zabilježen je statistički značajan manji gubitak krvi u ispitanika operiranih minimalno invazivnim pristupom. [20] Vrijednost hemoglobina u krvi iskazana je gramima po litri. Količina hemoglobina u ispitanika operiranih klasičnim lateralnim (transglutealnim) modificiranim pristupom po Baueru iznosi 104,61 g/l, dok u ispitanika operiranih minimalno invazivnim anterolateralnim pristupom iznosi 101,3 g/l. Rezultati dobiveni t-testom ukazuju na to da razlika u količini hemoglobina u krvi između dvije ispitivane skupine nije statistički značajna, obzirom da je $P > 0,05$, što je u skladu s istraživanjem provedenim 2009. godine od strane Kubesa J, Landora I, Podskubka A i Majerníčka M. [25] Vrijeme koagulacije krvi mjereno je u sekundama. U ispitanika operiranih klasičnim lateralnim (transglutealnim) modificiranim pristupom po Baueru duljina vremena koagulacije iznosi 232,9 sekundi, a u ispitanika operiranih minimalno invazivnim anterolateralnim pristupom 203,67 sekundi. Rezultati dobiveni t-testom ukazuju na to da je $P > 0,05$ te da nema statistički značajne razlike između ispitivanih skupina u vremenu koagulacije krvi.

Između dvije ispitivane skupine promatrala se i duljina boravka u bolnici nakon operativnoga zahvata. U skupini ispitanika operiranih klasičnim lateralnim (transglutealnim) modificiranim pristupom po Baueru prosječna duljina trajanja bolničkog liječenja iznosila je 10,53 dana, a u skupini operiranoj minimalno invazivnim anterolateralnim pristupom 9,56 dana. Rezultati dobiveni t-testom ukazuju na to da je $P > 0,05$ te da nema statistički značajne razlike u duljini

trajanja bolničkog liječenja između dvije ispitivane skupine. Ovakvi rezultati su u skladu s istraživanjem provedenim 2013. godine od strane Dienstknechta T, Lüringa C, Tingarta M i sur. [24] Nadalje, dio literature i istraživanje provedeno 2010. godine od strane Varela-Egocheaga JR, Suáreza-Suárez MA, Fernández-Villána M i sur. daje prednost minimalno invazivnim operativnim pristupima nad klasičnim te ističu statistički značajan kraći boravak u bolnici u ispitanika operiranih minimalno invazivnim pristupima. [22, 26, 27]

Od ukupnih 35 ispitanika, komplikacije je nakon operativnoga zahvata imalo njih 12, 7 iz skupine operirane klasičnim lateralnim (transglutealnim) modificiranim pristupom po Baueru i 5 iz skupine operirane minimalno invazivnim anterolateralnim pristupom. Za jednoga ispitanika nema dostupnih podataka o eventualnim komplikacijama nakon operativnoga zahvata. Zanimljivo je zamjetiti kako su svi ispitanici s komplikacijama unutar skupine operirane klasičnim lateralnim (transglutealnim) pristupom po Baueru muškoga spola. Unutar skupine operirane minimalno invazivnim anterolateralnim pristupom četiri su ispitanika s komplikacijama ženskoga spola, a jedan muškoga spola, što je u skladu s literaturom koja navodi žene kao rizičniju populaciju za nastanak komplikacija nakon minimalnog invazivnog operativnoga zahvata. [27] Rezultati dobiveni hi-kvadrat testom ukazuju na to da je $P > 0,05$ te da nema značajne statističke razlike u komplikacijama između dvije ispitivane skupine, što je u skladu s istraživanjem provedenim 2010. godine od strane Varela-Egocheaga JR, Suáreza-Suárez MA, Fernández-Villána M i sur. [26] Također, prilikom tumačenja dobivenih rezultata valja uzeti u obzir da za 7 ispitanika iz skupine operirane klasičnim lateralnim (transglutealnim) modificiranim pristupom po Baueru i 12 ispitanika iz skupine operirane minimalno invazivnim anterolateralnim pristupom nema dostupnih podataka nakon 2013. ili 2014. godine Vrste komplikacija koje su se pojavljivale kod ispitanika iz obje skupine su bol i otežana pokretljivost, lezije živaca, preskakanje zgloba, luksacije proteze i revizije proteze. Bol i otežana pokretljivost se javila u četiri ispitanika operiranih klasičnim lateralnim (transglutealnim) modificiranim pristupom po Baueru i u četiri ispitanika operiranih minimalno invazivnim anterolateralnim pristupom. Lezija živca (*nervusa femorisa*) se pojavila samo u jednog ispitanika operiranog minimalno invazivnim anterolateralnim pristupom. Preskakanje zgloba se javilo samo u jednog ispitanika operiranog klasičnim lateralnim (transglutealnim) modificiranim pristupom po Baueru. Luksacija proteze se javila također samo u jednog ispitanika, u onog operiranog minimalno invazivnim anterolateralnim pristupom. Revizija proteze učinjena je na tri ispitanika, na jednom

operiranom klasičnim lateralnim (transglutealnim) modificiranim pristupom po Baueru te na dvoje operiranih minimalno invazivnim anterolateralnim pristupom. Rezultati dobiveni hi-kvadrat testom ukazuju na to da nema značajnih razlika u vrsti komplikacija između dvije ispitivane skupine, obzirom da je $P > 0,05$, no dostupna literatura često navodi kako se komplikacije u vidu boli češće pojavljuju u ispitanika operiranih klasičnim pristupima, a komplikacije u vidu fraktura i ozljeda živaca u ispitanika operiranih minimalno invazivnim pristupima. [22] Nadalje, u nekih ispitanika s komplikacijama, nakon određenih potrebnih intervencija poput revizija i medicinskih rehabilitacijskih postupaka došlo je i do prestanka komplikacija i povlačenja tegoba u vidu boli i nelagode, a u nekih se nakon ugradnje totalne endoproteze bol počela javljati na suprotnom kuku. *Tablica 14* prikazuje da je od ukupno sedam ispitanika operiranih klasičnim lateralnim (transglutealnim) pristupom s komplikacijama, njih dvoje prestalo imati iste. U skupini ispitanika operiranih minimalno invazivnim anterolateralnim pristupom, od pet pacijenata s komplikacijama, dvoje je prestalo imati iste. Rezultati dobiveni hi-kvadrat testom ukazuju na to da je $P > 0,05$ te da nema značajne statističke razlike u prestanku komplikacija između dvije ispitivane skupine.

6. Zaključak

Na temelju podataka 35 ispitanika može se zaključiti da nema značajnih razlika u ranim osobitostima te kasnim komplikacijama ispitanika između klasičnog lateralnog (transglutealnog) modificiranog pristupa po Baueru i minimalno invazivnog anterolateralnog pristupa.

Prva postavljena hipoteza koja govori o tome da se komplikacije češće pojavljuju u skupini ispitanika operiranih minimalno invazivnim anterolateralnim pristupom se odbacuje. Također, druga postavljena hipoteza koja govori o statistički značajnoj razlici u vrijednostima poput gubitka krvi, vrijednosti hemoglobina i vremena koagulacije, duljine trajanja bolničkog liječenja se odbacuje, obzirom da nema značajne razlike između ovih stavki unutar ispitivanih skupina.

Usprkos raznolikoj literaturi koja daje prednost minimalno invazivnoj kirurgiji nad klasičnom ili obrnuto, pozitivni segmenti minimalno invazivnih pristupa nad klasičnim operativnim pristupima unutar ovoga istraživanja nisu uspjeli biti dokazani. Također, nije dokazana ni prednost klasičnih operativnih pristupa nad minimalno invazivnim operativnim pristupima.

7. Sažetak

Ugradnja totalne endoproteze kuka predstavlja operativan zahvat u kojem se obje oštećene površine zgloba kuka zamjenjuju protetskim nadomjestkom. Obzirom na načine ugradnje, razlikujemo klasične i minimalno invazivne pristupe ugradnji totalne endoproteze kuka. Obzirom da je zglob kuka podložan brojnim oštećenjima i stanjima poput osteoartritisu, ugradnji totalne endoproteze kuka se najčešće pristupa u starijih pojedinaца.

Cilj ovog retrospektivnog istraživanja je uvidjeti postoji li razlika u ranim osobitostima te kasnim komplikacijama bolesnika između klasičnog lateralnog (transglutealnog) modificiranog pristupa po Baueru i minimalno invazivnog anterolateralnog pristupa ugradnje totalne endoproteze kuka operiranih u Klinici za ortopediju i traumatologiju Lovran 2013-2014 godine.

Na temelju statističke obrade i analize podataka zaključeno je da nema razlika u ranim osobitostima te kasnim komplikacijama bolesnika nakon ugradnje totalne endoproteze kuka dvama različitim pristupima.

8. Abstract

A total hip replacement surgery (total hip arthroplasty) consists of replacing both damaged surfaces of the hip joint with a prosthetic implant. Depending on the surgery method, we distinguish between classical and minimally invasive approaches to total hip arthroplasty. Since the hip joint is susceptible to numerous injuries and conditions such as osteoarthritis, total hip arthroplasty is most commonly indicated in elderly individuals.

The aim of this retrospective study is to determine whether there is a difference in the early features and late complications between classical lateral (transgluteal) modified Bauer approach and minimally invasive anterolateral approach to total hip arthroplasty. Study included patients who were operated in Clinic of Orthopedics Lovran between 2013. and 2014.

Based on statistical processing and data analysis, it was concluded that there are no differences in the early features and late complications of patients after implantation of a total hip endoprosthesis by two different approaches.

9. Literatura

1. Pećina M. i suradnici, *Ortopedija*, 3. Izmijenjeno i dopunjeno izdanje, Zagreb, 2004.
2. Levine BR, Klein GR, Cesare PE. *Surgical approaches in total hip arthroplasty: A review of the mini-incision and MIS literature*. Bulletin of the NYU Hospital for Joint Diseases. 2007. Dostupno na: <https://pubmed.ncbi.nlm.nih.gov/17539756/>, pristupljeno: 28.12.2019.
3. Lespasio MJ, Sultan AA, Piuzzi NS, Khlopas A, Husni ME, Muschler GF, Mont MA, *Hip osteoarthritis: a primer*. The Permanente Journal. 2018;22. Dostupno na: <https://www.ncbi.nlm.nih.gov/pmc/articles/PMC5760056/>, pristupljeno: 28.12.2019.
4. Tudor A, Jurković H, Mađarević T, Šestan B, Šantić V, Legović D. *Razvoj minimalno invazivne endoprotetike kuka kroz povijest*, Medicina Fluminensis. 2013. Dostupno na: <https://hrcak.srce.hr/file/157621>, pristupljeno: 28.12.2019.
5. Tudor A, Ružić L, Vučković M i sur. *Functional recovery after muscle sparing total hip arthroplasty in comparison to classic lateral approach - A three years follow-up study*. 2016. Dostupno na: <https://pubmed.ncbi.nlm.nih.gov/26775058/> pristupljeno: 28.12.2019.
6. Kelmanovich D, Parks ML, Sinha R, MD, Macaulay W. *Surgical Approaches to total hip arthroplasty*. Journal of the Southern Orthopaedic Association. 2003;12:90-94. Dostupno na: https://www.researchgate.net/publication/10643947_Surgical_approaches_to_total_hip_arthroplasty, pristupljeno: 03.01.2020.
7. Križan Z. *Kompendij anatomije čovjeka. Pregled građe grudi, trbuha, zdjelice, noge i ruke*. III izdanje. Školska knjiga, Zagreb, 1997.
8. Jajić I. *Reumatologija*. Medicinska knjiga, Zagreb 2000.
9. Hutton CW. Osteoarthritis: The cause not result of joint failure? Ann Rheum Dis. 1989 Nov;48(11):958–61. Dostupno na: <https://www.ncbi.nlm.nih.gov/pmc/articles/PMC1003922/>, pristupljeno: 25.05.2020.

10. Harris WH. Etiology of osteoarthritis of the hip. *Clinical orthopaedics and related research*. 1986; 213:20-33. Dostupno na: <https://www.ncbi.nlm.nih.gov/pmc/articles/PMC2505145/>, pristupljeno: 25.05.2020.
11. Cimmino MA, Sarzi-Puttini P, Scarpa R, Caporali R, Parazzini F, Zaninelli A, Marcolongo R. Clinical presentation of osteoarthritis in general practice: determinants of pain in Italian patients in the AMICA study. *Seminars in arthritis and rheumatism*. 2005;35(1):17-23).
12. Brunner LC, Eshilian-Oates L, Kuo TY. *Hip fractures in adults*. *American family physician*. 2003;67(3):537-42. Dostupno na: <https://europepmc.org/article/med/12588076>, pristupljeno: 26.05.2020.
13. Kremers HM, Larson DR, Berry DJ. *Prevalence of Total Hip and Knee Replacement in the United States*. *The Journal of Bone and Joint Surgery*. 2015;97(17):1386-1397. Dostupno na: <https://www.ncbi.nlm.nih.gov/pmc/articles/PMC4551172/>, pristupljeno: 26.05.2020.
14. Iglesias SL, Gentile L, Mangupli MM, Pioli I, Nomides RE, Allende BL. *Femoral neck fractures in the elderly: from risk factors to pronostic features for survival*. *Journal of Trauma and Critical Care*. 2017;1(1). Dostupno na: <https://www.alliedacademies.org/articles/femoral-neck-fractures-in-the-elderly-from-risk-factors-to-pronostic-features-for-survival.html>, pristupljeno: 25.05.2020.
15. Meyers HM. *Fractures of the hip*, Chicago: Year of the book medical publishers Inc,1985 pristupljeno: 3.4.2020.
16. Eriksson BI, Jørgensen PW, Kålebo P, Mouret P, Rosencher N, Bösch P i sur. A *Comparison of Recombinant Hirudin with a Low-Molecular-Weight Heparin to Prevent Thromboembolic Complications after Total Hip Replacement*. *The New England Journal of Medicine*. 1997. Dostupno na: <https://www.nejm.org/doi/full/10.1056/NEJM199711063371901>, pristupljeno: 25.05.2020.
17. Chang P, Merchant I. *Complications of Total Hip Replacement*. 2017. Dostupno na: <https://www.intechopen.com/books/total-hip-replacement-an-overview/complications-of-total-hip-replacement>, pristupljeno: 26.05.2020.
18. Brotzman B. *Clinical Orthopedic Rehabilitation (2003)*-S. Brotzman, KE Wilk.

19. Goosen JHM, Kollen BJ, Castelein RM i sur. *Minimally Invasive versus Classic Procedures in Total Hip Arthroplasty: A Double-blind Randomized Controlled Trial*. Clin Orthop Relat Res. 2011. Dostupno na: <https://www.ncbi.nlm.nih.gov/pmc/articles/PMC3008875/>, pristupljeno: 5.6.2020.
20. Dijk CM, Bimmel R, Fares Haddad FS. *Surgical approaches in primary total hip arthroplasty – pros and cons*. Orthopaedics and Trauma. Volume 23, Issue 1, pages 27-34. 2009. Dostupno na: <https://www.sciencedirect.com/science/article/abs/pii/S1877132709000128>, pristupljeno: 5.6.2020.
21. Repantis T, Bouras T, Korovessis P. *Comparison of minimally invasive approach versus conventional anterolateral approach for total hip arthroplasty: a randomized controlled trial*. European Journal of Orthopaedic Surgery & Traumatology; volume 25, pages 111–116. 2015. Dostupno na: <https://link.springer.com/article/10.1007/s00590-014-1428-x>, pristupljeno: 5.6.2020.
22. Varela-Egocheaga JR, Suárez-Suárez MA, Fernández-Villán M. *Minimally invasive lateral approach in total hip replacement: a prospective randomised study*. Revista Española de Cirugía Ortopédica y Traumatología (English Edition). Volume 54, Issue 1, pages 27-33. 2010. Dostupno na: <https://www.sciencedirect.com/science/article/abs/pii/S1988885610702078>, pristupljeno: 5.6.2020.
23. Mazoochian F, Weber P, Schramm S i sur. *Minimally invasive total hip arthroplasty: a randomized controlled prospective trial*. Archives of Orthopaedic and Trauma Surgery volume 129, Article number: 1633. 2009. Dostupno na: <https://link.springer.com/article/10.1007/s00402-009-0870-4>, pristupljeno: 5.6.2020.
24. Dienstknecht T, Lüring C, Tingart M i sur. *A minimally invasive approach for total hip arthroplasty does not diminish early post-operative outcome in obese patients: a prospective, randomised trial*. International Orthopaedics volume 37, pages 1013–1018. 2013. Dostupno na: <https://link.springer.com/article/10.1007/s00264-013-1833-5>, pristupljeno: 5.6.2020.
25. Kubes J, Landor I, Podskubka A, Majerníček M. *Total hip replacement from a MIS-AL approach (comparison with a standard anterolateral approach)*. Acta Chirurgiae

Orthopaedicae et Traumatologiae Cechoslovaca, 76(4):288-294. 2009. Dostupno na:
<https://europepmc.org/article/med/19755052>, pristupljeno: 5.6.2020.

26. Laffosse LM, Chiron P, Tricoire JL. *Prospective and comparative study of minimally invasive posterior approach versus standard posterior approach in total hip replacement.* Revue de Chirurgie Orthopedique et Reparatrice de L'appareil Moteur, 93(3):228-237. 2007. Dostupno na: <https://europepmc.org/article/med/17534205>. pristupljeno: 5.6.2020.
27. Wojciechowski P, Kusz D, Kopeć K, Borowski M. *Minimally invasive approaches in total hip arthroplasty.* Ortopedia, Traumatologia, Rehabilitacja, 9(1):1-7. 2007. Dostupno na: <https://europepmc.org/article/med/17605194>, pristupljeno: 5.6.2020.

10. Prilozi

Prilog A: Slike

Slika 1. Zglob kuka	3
Slika 2. Muskulatura kuka i natkoljenice	4
Slika 3. RTG prikaz zgloba kuka zahvaćenog osteoartritisom.....	7
Slika 4. RTG prikaz totalne endoproteze kuka.....	8
Slika 5. Graf spola.....	13
Slika 6. Graf dobni skupina	15
Slika 7. Graf vrsta operacija	16
Slika 8. Graf operirane noge.....	17

Prilog B: Tablice

Tablica 1. Muskulatura i kretanje zgloba kuka	5
Tablica 2. Spol ukupnog broja ispitanika	13
Tablica 3. Spol ispitanika unutar promatranih skupina.....	14
Tablica 4. Dobne skupine	15
Tablica 5. Vrsta operacije	16
Tablica 6. Operirana noga	17
Tablica 7. Razlika duljine trajanja operativnih zahvata unutar dvaju skupina ispitanika operiranih dvama različitim operativnim pristupima.....	18
Tablica 8. Razlika između količine izgubljene krvi unutar dvaju skupina ispitanika operiranih dvama različitim operativnim pristupima.....	18
Tablica 9. Hemoglobin	19
Tablica 10. Vrijeme koagulacije	19
Tablica 11. Duljina trajanja bolničkog liječenja u danima.....	20
Tablica 12. Komplikacije	21
Tablica 13. Vrste komplikacija	22
Tablica 14. Prestanak komplikacija	23
Tablica 15. Dostupnost novijih podataka	24

11. Kratki životopis pristupnika

Rođena sam 18.11.1997. godine u Zagrebu. Pohađala sam osnovnu školu Grabrik u Karlovcu u periodu od 2004.-2012. Godine 2012. upisujem Medicinsku školu u Karlovcu, smjer fizioterapeutske tehničar, te se nakon završene prve godine premještam u Gimnaziju Karlovac koju završavam 2016. godine. Preddiplomski stručni studij fizioterapije na Fakultetu zdravstvenih studija u Rijeci upisujem 2017. godine.