

MAGNETSKA REZONANCIJA KAO METODA ZA PROCJENU REZIDUALNOG KARCINOMA DOJKE NAKON PROVEDENE NEOADJUVANTNE TERAPIJE

Panić, Tanja

Master's thesis / Diplomski rad

2020

Degree Grantor / Ustanova koja je dodijelila akademski / stručni stupanj: **University of Rijeka, Faculty of Health Studies / Sveučilište u Rijeci, Fakultet zdravstvenih studija u Rijeci**

Permanent link / Trajna poveznica: <https://um.nsk.hr/um:nbn:hr:184:030375>

Rights / Prava: [In copyright](#)/[Zaštićeno autorskim pravom.](#)

Download date / Datum preuzimanja: **2024-07-25**

Repository / Repozitorij:

[Repository of the University of Rijeka, Faculty of Health Studies - FHSRI Repository](#)



SVEUČILIŠTE U RIJECI

FAKULTET ZDRAVSTVENIH STUDIJA

SVEUČILIŠNI DIPLOMSKI STUDIJ SESTRINSTVA

MENADŽMENT U SESTRINSTVU

Tanja Panić

**MAGNETSKA REZONANCIJA KAO METODA ZA PROCJENU
REZIDUALNOG KARCINOMA DOJKE NAKON PROVEDENE
NEOAJUVANTNE TERAPIJE**

Diplomski rad

Rijeka, srpanj 2020.

UNIVERSITY OF RIJEKA

FACULTY OF HEALTH STUDIES

GRADUATE UNIVERSITY STUDY OF NURSING

HEALTHCARE MANAGMENT

Tanja Panić

**MAGNETIC RESONANCE IMAGING AS A METHOD
FOR THE ASSESSMENT OF RESIDUAL BREAST CANCER
AFTER THE COMPLETION OF THE NEOADJUVANT THERAPY**

Final Thesis

Rijeka, July, 2020.

Mentor diplomskog rada: **doc. dr. sc. Damir Grebić, dr. med.**

Rad obranjen dana:

Pred Povjerenstvom u sastavu:

1.....

2.....

3.....

ZAHVALA

Zahvaljujem se svojem mentoru doc. dr. sc. Damiru Grebiću na susretljivosti i stručnoj pomoći pruženoj prilikom osmišljavanja i izrade ovog završnog rada.

Veliko hvala mojoj obitelji na nesebičnoj ljubavi, razumijevanju i podršci.

SADRŽAJ

ZAHVALA.....	II
SADRŽAJ	III
1. UVOD.....	1
1.1. Dojka.....	3
1.2. Incidencija, etiologija i klinička slika karcinoma dojke	7
1.2.1. Incidencija karcinoma dojke.....	7
1.2.2. Etiologija karcinoma dojke.....	8
1.2.3. Klinička slika tumora dojke.....	10
1.3. Dijagnostika raka dojke	12
1.3.1. Patohistološka podjela raka dojke	12
1.3.2. Dijagnostičke metode raka dojke.....	14
1.3.3. pTNM klasifikacija.....	15
2. NEOADJUVANTNA KEMOTERAPIJA (NAK).....	17
2.1. Kemoterapija - općenito.....	17
2.2. Neoadjuvantna kemoterapija.....	18
2.2.1. Indikacije	19
2.2.2. Priprema za NAK	19
2.3. Uloga magnetske rezonancije u praćenju učinaka NAK-a	20

3.	CILJ RADA I HIPOTEZE.....	24
3.1.	Cilj rada.....	24
3.2.	Hipoteze	24
4.	ISPITANICI I METODE ISTRAŽIVANJA	25
4.1.	Ispitanici i metode.....	25
4.2.	Postupak i etički aspekti istraživanja	26
4.2.1.	Statistička obrada podataka	26
5.	REZULTATI	27
5.1.	Procjena učinka dijagnostičkih metoda i „zlatni standard“	27
6.	RASPRAVA	33
7.	ZAKLJUČAK.....	36
8.	SAŽETAK.....	37
9.	SUMMARY	38
10.	LITERATURA	39
11.	POPIS SLIKA, TABLICA I GRAFIKONA	44
11.1.	Slike	45
11.2.	Tablice.....	46
12.	KRATICE.....	47
13.	ŽIVOTOPIS	48

1. UVOD

Karcinom dojke najčešća je zloćudna bolest kod ženske populacije. Podaci koje objavljuje Registar za rak navode kako je 2015. godine udio karcinoma dojke u ukupnoj incidenciji tumora kod žena čak 26 % dok je udio karcinoma dojke u ukupnoj smrtnosti od raka čak 15 % (1).

Sve to navodi na zaključak kako je karcinom dojke bolest čijoj detekciji i liječenju treba pristupiti informirano, te podići svijest opće populaciji o incidenciji i načinima prevencije ove bolesti. Istraživanje koje se provodi u ovome radu treba gledati kao doprinos ukupnim saznanjima o dijagnostici, prevenciji i liječenju karcinoma dojke.

Magnetska je rezonanca dijagnostički proces zasnovan na provođenju jezgara vodikovih atoma kroz primjenu jakog magnetnog polja. Prikaz tkiva koji je vidljiv na magnetskoj rezonanciji u izravnoj je korelaciji sa mobilnošću i okolinom u kojoj se nalozi atomi vodika unutar medija vode i masti koje određuju snagu i intenzitet signala.

Magnetska rezonancija dojke izvodi se uz korištenje posebnih zavojnica koje još nazivamo „breast coils“¹ koje međudjeluju sa paramagnetski primjenjenim kontrastnim sredstvom. (2)

Magnetska rezonancija dojke koja se vrši prije operacije potrebno je obaviti kod bolesnika kod kojih je nekom drugom dijagnostičkom metodom, najčešće kroz ultrazvuk ili mamografiju, detektiran solitarni tumor zbog kojeg se razmatra operacijski zahvat. U takvome slučaju potrebno je primijeniti magnetsku rezonanciju kako bismo otkrili postojanje bilo kakve multicentrične ili multifokalne bolesti, a koristi se i kod bolesnika gdje je provedena parcijalna resekcija dojke kako bi se pronašli eventualni ostaci bolesti. (3,4)

Magnetska je rezonancija od neprocjenjive važnosti kod žena kojima je izvedena parcijalna resekcija dojke kod odluke radi li se o bolesti koja se vraća ili o poslijeoperacijskom ožiljku. (5)

Kad je primarni tumor nepoznat, a postoje aksilarne metastaze u limfne čvorove također je potrebno primijeniti metodu magnetske rezonancije (2).

¹ engl. „zavojnica za dojke“

Magnetska se rezonancija danas koristi kao metoda koja nadopunjuje i upotpunjuje mamografiju i ultrazvuk, a zbog toga je važan i kao dodatni alat u mjerenju odgovora tumora na neoadjuvantnu kemoterapiju.

Kao komplementarna metoda mamografiji i ultrazvuku, MR je koristan u procjeni tumorskog odgovora na neoadjuvantnu kemoterapiju. Kod otkrivanja rupture silikonskog implantanta kod žena koje koriste umetke, također je upravo magnetska rezonancija metoda način na koji se otkriva tumor dojke. (5)

Ovakva terapija primjenjuje se nakon operacijskog zahvata kako bi se eliminirala moguća metastatska bolest (6). Takvu terapiju možemo primijeniti i prije operacijskog zahvata, a tada ju nazivamo neoadjuvantnom kemoterapijom (NAK).

MR je u tome smislu dio standardnog terapijskog protokola kod procjene učinkovitosti liječenja i ključan je u odabiru pacijenata za poštadni kirurški zahvat kao i za odluku o vrsti operacije (7)

Kod dinamičkog MR neophodna je intravenska akumulacija kontrastnog sredstva kao način otkrivanja i pravilnog klasificiranja lezija dojki (8).

Cilj upotrebe kontrastnog sredstva u primjeni magnetske rezonancije je povećavanje snage i intenziteta signala u kojemu se nakuplja skraćujući vrijeme relaksacije. Uz pomoć postkontrastnih sekvenci koje se nalaze u kontrastnom sredstvu možemo analizirati oblik tumora i dinamiku kojom se samo kontrastno sredstvo nakuplja unutar lezije (9),

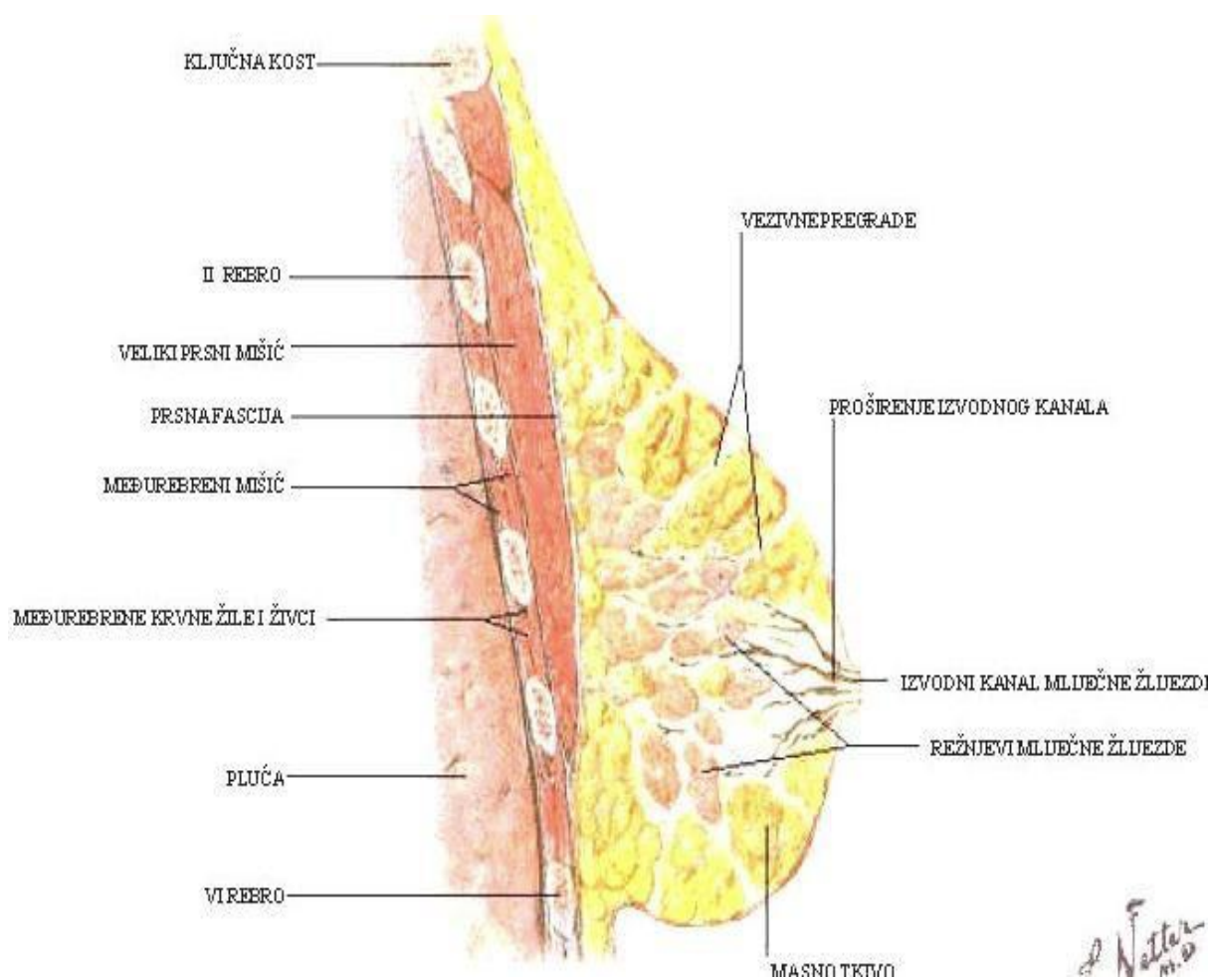
U fokusu ovoga rada bit će primjena magnetske rezonance (MR) i neoadjuvantne kemoterapije (NAK). MR kao dijagnostička metoda koristit će se prije početka NAK i na kraju terapije (nakon provedenih šest ciklusa neoadjuvantne kemoterapije).

Istraživanje koje je sastavni dio ovog rada obradit će na uzorku ispitanika na temelju saznanja o procjeni veličine rezidualnog tumora nakon primjene NAK-a korištenjem magnetske rezonancije kao dijagnostičke metode u usporedbi s veličinom rezidualnog karcinoma nakon NACT-a dobivenog PH analizom preparata nakon obavljenog operacijskog zahvata.

1.1. Dojka

Dojka je jedno od najvažnijih razlikovnih obilježja između muškaraca i žena. Kao najveća kožna žlijezda, dojka kod žena ima funkciju dok je kod muškarca svedena na razinu rudimentarnosti, pa čak bi se moglo reći i atavizma.

Na slici 1 vidi se kako kod žena postoje tri glavna čimbenika dojke, a to su koža s potkožnim masnim tkivom, vezivno-masne ovojnice i žlijezda. Sva ta tri čimbenika čine dojku (10):



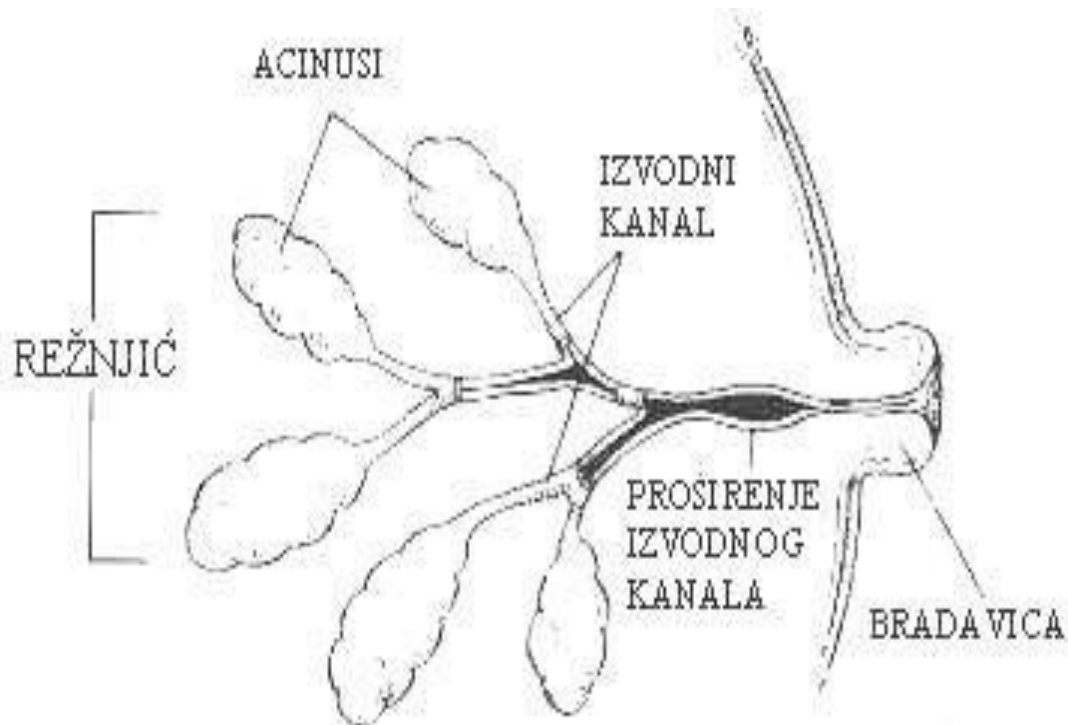
Slika 1: Sagitalni presjek anatomije dojke,

Izvor: Bilić, M: *Usporedba osobitosti tumora dojke u RH u 2017. godini ovisno o dobnim skupinama*, Split, 2019.

Kod žena se žljezdani parenhim dojke sastoji od 15 – 25 lobusa od kojih se sastoji tkivo dojke. (11).

Žljezdani acinusi se stvaraju završavanjem granjanja žljezdanih lobula i duktule. (11). Terminalni se kanal sa pripadajućim lobulom naziva duktulno-lobulalnom jedinicom (11).

Na slici 2 vidi se kako su režnjevi dojke izgrađeni od sustava po principu kanalića ili delte koji se poput rijeke izlijeva u izvodne kanale², koji se na bradavici³ otvaraju:



Slika 2: Duktalna građa dojke,

Izvor: Bilić, M: Usporedba osobitosti tumora dojke u RH u 2017. godini ovisno o dobnim skupinama, Split, 2019.

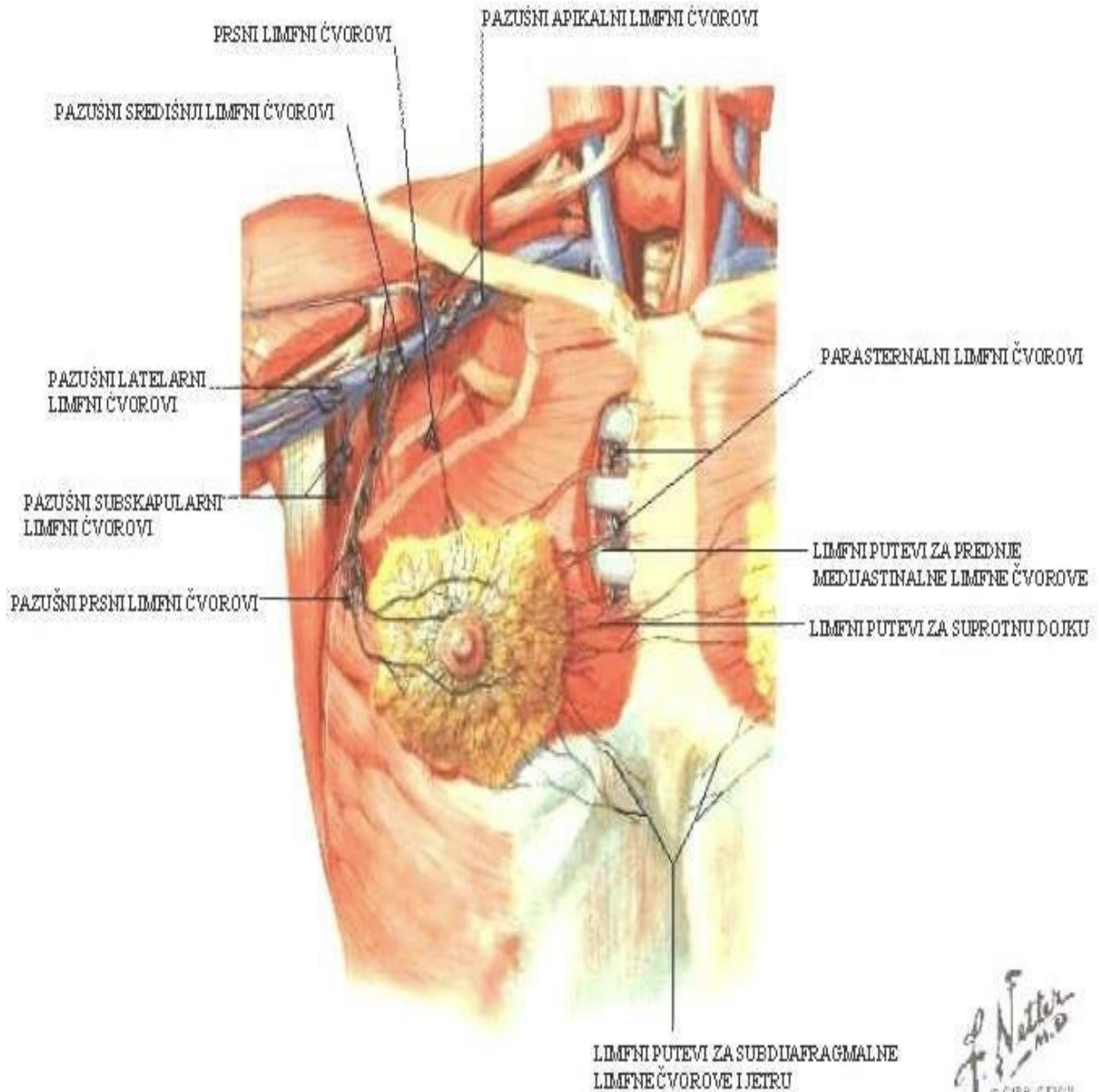
Dojka se opskrbljuje krvlju iz nekoliko arterijskih izvora. Gornji lateralni kvadrant nastaje od aksilarne arterije i njenih ogranaka, a medijalni i središnji dijelovi dojki opskrbljeni su perforantnim ogranacima mamarije interne (12).

Lateralni dijelovi opskrbljeni su putem ugranaka interkolstalnih arterija (slika 3) (12).

² lat. ductus lactiferus

³ lat. mamma

Putem aksilarne vene i interkostalnih vena odvija se i vanjska drenaža pa se ta 3 puta drenaže smatraju i glavnim putevima na kojima se odvija metastaziranje karicnoma dojke. U dubini dojke, a kroz inerloburalne limfne žile, počinje proces koji nazivamo limfnom drenažom. Taj se proces završava u subareolarnom limfnom spletu (10).



Slika 3: Limfni čvorovi dojke,

Izvor: Bilić, M: Usporedba osobitosti tumora dojke u RH u 2017. godini ovisno o dobnim skupinama, Split, 2019.

Naime, glavna limfa provodi se aksilarnim limfnim čvorovima iznad kojih se nalazi veliki prsni mišić.

Limfa se zatim iz središnjih dijelova dojke prostire pasteralnim limfnim čvorovima (11), a iz kože dojke može ići ili niz stijenku trbuha ili suprotnom stranom u samu dojku. Iz kože dojke limfa može ići niz trbušnu stijenku ili u dojku sa suprotne strane (10).

Na slici 3 možemo vidjeti se limfne čvorove dojke.

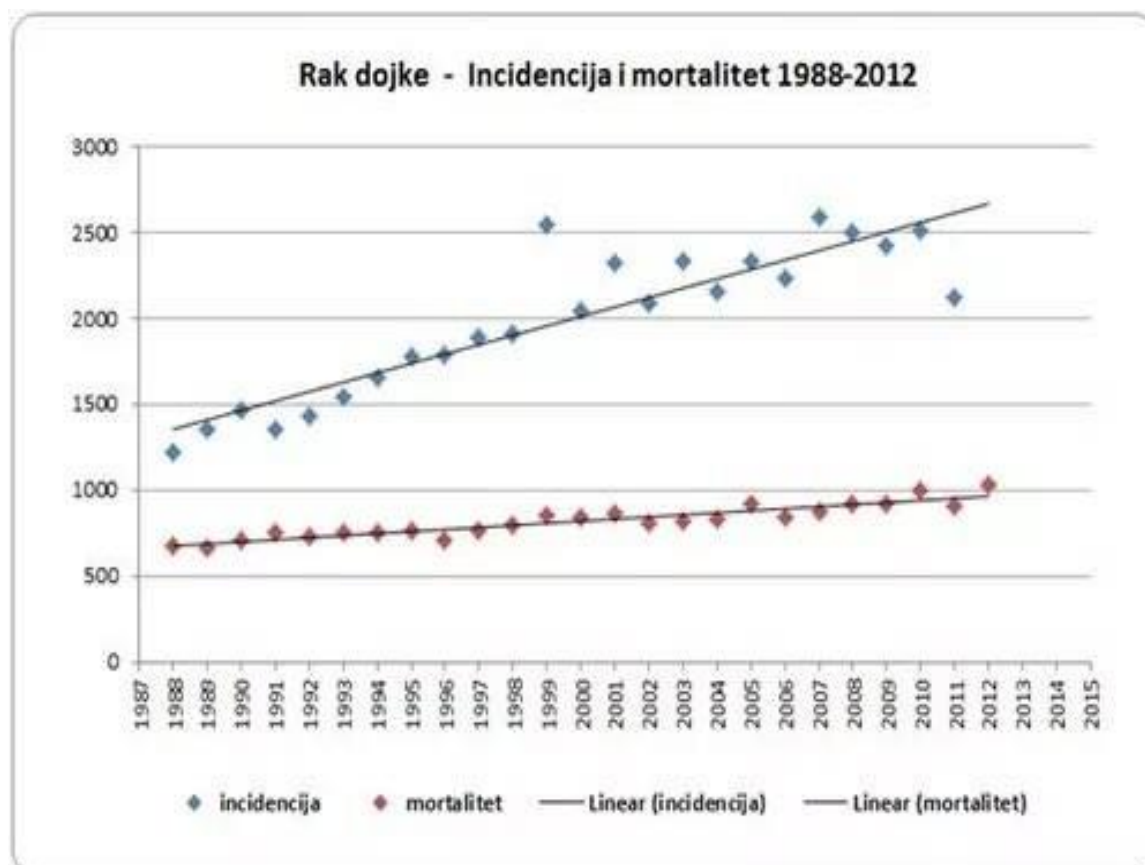
I oni, kao i anatomija dojke, važni su kako bismo shvatili promjene koje se na dojci događaju, kao i indikacije za karcinom dojke, MR i neoadjuvantnu terapiju.

1.2. Incidencija, etiologija i klinička slika karcinoma dojke

1.2.1. Incidencija karcinoma dojke

Karcinom dojke glavni je uzročnik smrtnosti od karcinoma u ženskoj populaciji i daleko najčešći maligni tumor kod žena. Prema podacima Hrvatskog zavoda za javno zdravstvo od raka dojke je umrlo 990 žena, a samo u 2016. godini zabilježeno je 2735 novih slučajeva (1) (13). Prema tom izvoru karcinom dojke čini 26 % ukupnih tumora kod žena i uzrokuje oko 15 % smrtnosti uzrokovane ovom zloćudnom bolešću.

U zemljama razvijenog svijeta stope mortaliteta od karcinoma dojke imaju stope pada zbog redovitih mamografskih pregleda i uspješnog liječenja. U zemljama Južne Amerike, Azije i Afrike te su stope u konstantnom rastu (14). Varijacije u incidenciji i mortalitetu tumora dojke pokazuju da je presudno rano otkrivanje i dostupnost mamografskog pregleda (15).



Slika 4: Incidencija i mortalitet od raka dojke 1988. - 2012. Izvor: Onkologija.hr (16)

1.2.2. Etiologija karcinoma dojke

Proces nastanka karcinoma dojke u velikoj mjeri ovisi o rizičnim čimbenicima, a to su prije svega

- dob bolesnika,
- reproduktivne osobine,
- prisutnost pojedinačne ili obiteljske anamneze po pitanju karcinoma dojke,
- genetske uvjetovanosti
- drugi faktori okoline koje povezujemo s mogućnošću intenziteta rizika za karcinom dojke kod žena. (17):

Prisutnost osobne anamneze kad je u pitanju karcinom dojke faktor je rizika za razvoj karcinoma dojke koji može biti ipsilateralan ili kontralateralan. Upravo je ovaj drugi oblik izrazito čest oblik sekundarnog tumora dojke među pacijenticama koje prežive od ove bolesti. (18).

Rizik od karcinoma dojke može biti povećan s još nekoliko faktora, kao što su početna DCIS dijagnoza, Stupanj IIB, negativni hormonski receptori. Dodatni rizični čimbenik za sekundarni tumor dojke je i mlađa životna dob (19).

Od rizičnih čimbenika koje još treba navesti proliferativne lezije bez atipije, kao što je duktalna hiperplazija, sklerozirajuća adenoza i fibroadenom dojke povećavaju rizik razvoja karcinoma dojke do 1.5 – 2 puta od standardne populacije (19).

Atipična hiperplazija, duktalne i lobarne etiologije povećavaju rizik razvoja karcinoma dojke do 4,3 puta u odnosu na opću populaciju (14).

Srodnici koji su u prvom obiteljskom koljenu oboljeli od tumora dojke prije navršenih pedeset godina starosti također se smatraju visokim rizičnim faktorom za tumor dojke (20).

Genetska sklonost tumoru dojke može biti povećana kod određenih obiteljskih zajednica, a u tome se slučaju takav tumor naziva hereditarnim tumorom dojke.

Čak 10 % žena kod kojih je dijagnosticiran tumor dojke je u toj skupini (20). Kod četvrtine žena nastanak tumora povezuje se s mutacijom dva tumorsupresorska gena: BRCA1 i BRCA2 (11).

Prema nekoliko izvora, nositeljica BRCA1 mutacije imaju rizik od 65-81 % za razvoj karcinoma dojke, dok nositeljice BRCA2 mutacije imaju rizik od 45 – 85 % za razvoj tumora dojke tijekom života (21) (22).

Varijacije estrogena koje žene imaju tijekom života, a dolaze u cikličkim ciklusima, mogu utjecati na razvoj ili zaštitu od tumora dojke (23).

Rana menstruacija je čimbenik rizika kod žena u prije i poslije menstrualnom razdoblju za razvoj raka dojke, dok je odgođeni početak menarhe povezan s smanjenjem rizika za 10 % (23).

Kad je riječ o kasnoj menopauzi (55 godina starosti i više) ili uzimanju kontraceptiva u dobi od 45 godina ili više također možemo govoriti o povećanom riziku za razvoj tumora dojke (24).

Kasan prvi porod smatra se također rizičnim, a dulje dojenje djece u tom smislu može biti protektivni čimbenik (25).

Osim navedenog, dodatni čimbenik rizika je i pretilost kod postmenopauzalnih žena. Estrogen koji se kod te skupine žena stvara u masnom tkivu također je potencijalni čimbenik rizika (25).

1.2.3. Klinička slika tumora dojke

Kvržice“ su najpoznatiji i najrašireniji simptomatski nalaz karcinoma dojke. Palpabilne mase, kako se kvržice još nazivaju, moraju se diferencijalno dijagnostički razlikovati od normalne noduralnosti dojki ili drugih nepravilnih oblika kao što su, primjerice, ciste dojke.

Benigne su palpabilne mase češće kod žena prije menopauze, a potencijalna malignost izrasline raste s godinama. Prema izvorima u literaturi, gotovo 60 % palpabilnih lezija kod žena starijih od 50 godina starosti su maligne prirode (14).

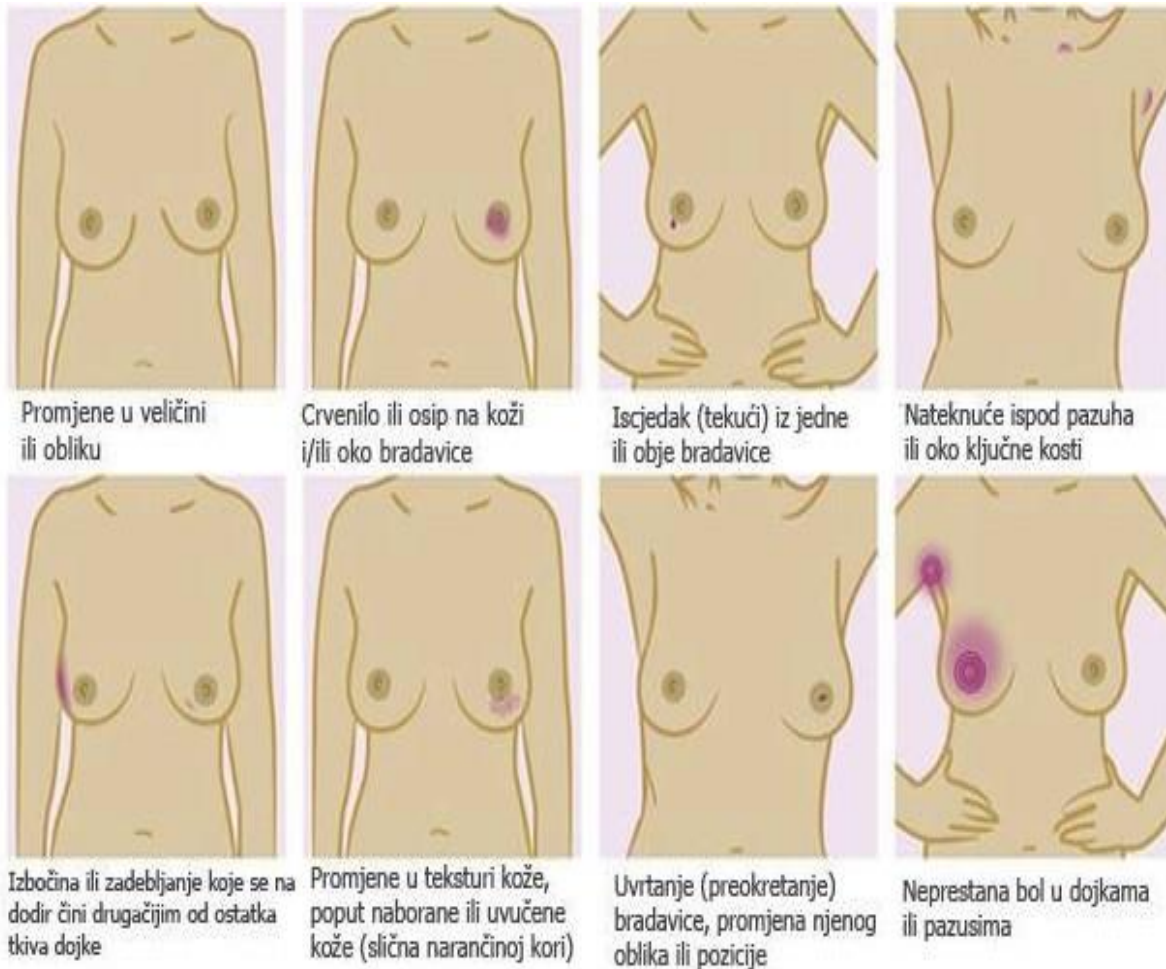
Što se samog karcinoma tiče, on je u gotovo 50 % slučajeva lokaliziran u gornjem vanjskom kvadrantu dok se samo u 10 % slučajeva nalazi u svim ostalim kvadrantima dojke (26). 20 % karcinoma nalazi se u središnjoj ili subareaolarnoj regiji (11).

Sama veličine palpabilne mase izrazito je važna pri postavljanju sumnje na neku patološku leziju dojke (14). Važno je primijetiti kako većina karcinoma metastazira prije nego lezija postane palpabilna. Iscjedak iz dojke je najčešće je dobroćudne prirode.

Kad govorimo o dojkama, najveći uzročnici iscjedka iz dojke su fibrocistične promjene, endokrini poremećaji, inductalni papilom i infekcije dojki. Dobročudan je, uobičajeno, obostrani iscjedak negativan na okultno krvaranje. Takav iscjedak uzrokovan je endokrinim promjenama (27).

Karcinom dojke uzrok je 10 % slučajeva iscjetka iz bradavica. Uznapredovali karcinom može se prepoznati po prijanjanju kvržice za prednju stijenku prsnoga koša i ulceracijama kože koje su ustvari posljedica limfodema, a tu pojavu nazivamo i „narančina kora“ (27).

Ne može se dovoljno naglasiti koliko je za otkrivanje raka dojke važno na vrijeme otkriti rak dojke stoga treba biti svjestan simptoma kako bi ih se na vrijeme moglo prepoznati i reagirati na odgovarajući način.



Slika 5: Prikaz simptoma raka dojke. Izvor: Hećimović, Oralne nuspojave kao posljedica liječenja raka dojke, Zagreb, 2016 (28).

Kad se pojave simptomi navedeni na slici 5 nažalost je već došlo do uznapredovanog karcinoma. (28).

Ono što otežava rano otkrivanje raka dojke je činjenica da se u ranom stadiju ne primjećuju simptomi i nema boli, no kako karcinom raste tako je moguće uočiti promjene koje ukazuju na mogući nastanak karcinoma dojke (28).

1.3. Dijagnostika raka dojke

1.3.1. Patohistološka podjela raka dojke

Postoji nekoliko načina na koje možemo podijeliti tumore dojke. U osnovnoj se podjeli tumori dojke dijele na dobroćudne i zloćudne kao i svi ostali tumori (29).

Zloćudni tumori dojke mogu nastati iz dukalnog ili iz lobularnog epitela.

Duktalni i lobularni karcinomi dijele se na tumore koje nazivamo „in situ“, a to su tumori koji nisu probili bazalnu membranu te ih još nazivamo i neinvazivnima.

Nasuprot njima nalaze se tumori koji su probili bazalnu membranu i koje nazivamo invazivnima.

Glavni histološki oblici karcinoma dojke su, prema ovim podjelama (29):

- duktalni karcinom in situ (DCIS),
- lobularni karcinom in situ (LCIS),
- duktalni invazivni karcinom bez karakteristika određenog tipa (IDC NOS/NST),
- lobularni invazivni karcinom,
- medularni karcinom,
- koloidni karcinom,
- Pagetova bolest
- tubularni karcinom

S obzirom na genska i ekspresiju karakterističnih gena karcinome dojke može se podijeliti na nekoliko različitih podtipova. Ti podtipovi imaju različite faktore rizika, biološko ponašanje i različit odgovor na sistemsku terapiju (30).

Također, postoje još neka obilježja uz pomoć kojih možemo podijeliti karcinom dojke.

Prije svega, postoje biljezi pomoću kojih je također moguće podijeliti tumore na molekularne podtipove. Njih nazivamo imunohistemijskim biljezima (30). Prema podjeli imamo imunohistemijski biljeg za:

- estrogenske receptore (ER),
- progesteronske receptore (PR),
- HER2 (engl. human epidermal growth factor receptor 2, HER2)
- proliferacijski biljeg Ki67

Tumori dojke dijele se na molekularne podtipove. Podtipove prema literaturi (11) (31) moguće je vidjeti u sljedećoj tablici (31):

Tablica 1: Podtipovi, incidencija i obilježja raka dojke, Izvor: Ivačić, B - Morfološka i imunohistokemijska obilježja

Podtip raka dojke	Obilježja	Incidencija
Luminalni tip A	ER+, PR+, HER-2-, Ki-67 < 20%	40%
Luminalni tip B HER-2 negativni	ER+, HER-2 -, PR- ili visok Ki-67 (>20%)	10-15%
Luminalni tip B HER-2 pozitivni	ER+, HER-2 +, PR+/-, Ki-67 bilo kakav	10-15%
HER-2 pozitivni	HER-2+, ER-, PR -	10-15%
Trostruko negativni	ER-, PR-, HER-2 -	15-20%

1.3.2. Dijagnostičke metode raka dojke

Detaljne prednosti magnetske rezonancije prilikom dijagnostike raka dojke sastavni su dio ovoga rada te će se njima posvetiti pažnja u posebnom dijelu. Osnovne metode dijagnostike karcinoma dojke, nakon početnog pregleda inspekcijom i palpacijom, za dijagnozu indicirani su: mamografija, ultrazvuk i magnetska rezonancija.

Mamografija je naraširenija slikovna metoda u otkrivanju tumora dojke. Kad se kod žena pojavi palpabilna masa u dojci, najčešće nakon samopregleda koji je iznimno važan, tada indiciramo mamografiju, a može se primijeniti i ako je prisutna neka druga bolest dojke.

Indikacije za ultrazvuk su i lezije kod žena mlađih od trideset godina, vidljivo je i kod trudnica i dojilja kod kojih se smatraju pogodnim čak i za hitnu reakciju (17).

Indikacije ovog tipa uključuju i dodatne poremećaje koji mogu biti vidljivi na mamografiji i MR kao što su recimo problemi sa implantatima. Indikacije za MR uključuju situacije u kojima je nemoguće kvalitetno procijeniti radi li se o karcinomu ili o nekom drugom uzroku kao što su implantati ili injekcije. (17).

Kriruška biopsija, citološka punkcija ili biopsije kao što su biopsija širokom iglom ili vakumska biopsija predstavljaju invazivne metode koje služe za dobivanje patohistološke dijagnoze koja predstavlja „zlatni standard“ prilikom tretiranja veličine tumora u standardnoj dijagnostici.

Sve se sumnjive lezije naprosto moraju podvrgnuti tkivnoj dijagnostici, biopsiji širokom iglom osim jasnih fibroadenoma ako je citološki nalaz sukladan slikovnom. Isto se odnosi i na lezije kod kojih se planira mastektomija uz citološki i slikovni nalaz kod kojeg nema potrebe točnog patohistološkog nalaza.

Ako se primijeti da fibroadenom raste tijekom vremena i on mora biti podvrgnut core biopsiji. Indikacije za VAAB su nesukladan nalaz core biopsije i slikovnih metoda (14).

Valja napomenuti kako je biopsija širokom iglom u najvećem broju slučajeva zamijenila citologiju zbog toga što omogućava točno određivanje imunohistokemijskih parametara (14).

1.3.3. pTNM klasifikacija

Na tablici 2 može se vidjeti karcinom dojke prema pTNM klasifikaciji:

Tablica 2: Klasifikacija tumora prema pTNM klasifikaciji, Izvor: Ivačić, B: Morfološka i imunohistokemijska obilježja važna za odluku o načinu liječenja raka dojke, Zagreb, 2017.

Tx	Primarni tumor ne može se odrediti.
T0	Ne može se dokazati primarni karcinom.
Tis	Neinvazivni in situ karcinom.
T1	Tumor dojke promjera do 2 cm.
T1mic	Mikroinvazija manja ili jednaka promjeru od 0.1 cm.
T1a	Tumor veći od 0.1 cm, ali veći ili jednak 0.5 cm.
T1b	Tumor veći od 0.5 cm, ali manji ili jednak od 1 cm.
T1c	Tumor veći od 1 cm, ali manji ili jednak od 2 cm.
T2	Tumor dojke promjera manjeg od 2 cm i većeg ili jednakog od 5 cm.
T3	Tumor dojke promjera većeg od 5 cm.
T4	Tumor bilo koje veličine proširen na torakalnu stijenku ili kožu.
T4a	Tumor zahvaća torakalnu stijenku, a ne zahvaća pektoralni mišić.
T4b	Edem ili ulceracija kože dojke.
T4c	T4a i T4b.
T4d	Inflamatorni rak dojke.
Nx	Regionalni limfni čvorovi ne mogu se procijeniti.
N0	Bez metastaza u regionalnim limfnim čvorovima.
N1	Metastaze u pomičnim aksilarnim limfnim čvorovima.
N2	Metastaze u aksilarnim limfnim čvorovima koji su fiksirani.
N3	Metastaze u istostranim infraklavikularnim, unutrašnjim mamarnim supraklavikularnim limfnim čvorovima.
M0	Bez udaljenih metastaza.
M1	Prisutne udaljene metastaze.

Nalaz koji se izdaje nakon patohistološke analize sadrži tip zahvata, histološki tip i stupanj diferenciranosti, prisustvo vaskularne invazije, te ostale prateće promjene kao i stanje resekcijskih rubova. (31):

Prema rezultatima imunohistokemijske analize određen je i surogatni imunofenotip, a u slučaju neoadjuvantne kemoterapije navodi se i koji je odgovor na kemoterapiju. (31).

Na tablici 2 može se vidjeti i određivanje patološkog stadija karcinoma dojke prema pTNM klasifikaciji.

Kad se naprave sve dodatne pretrage o nastavku liječenja odlučuje multidisciplinarni tim (31). Ova je klasifikacija od iznimne važnosti kako bi se moglo zaključiti da li vrsta karcinoma dojke utječe na učinkovitost i točnost primijenjenih dijagnostičkih metoda.

2. NEOADJUVANTNA KEMOTERAPIJA (NAK)

2.1. Kemoterapija - općenito

Kemoterapija, općenito, predstavlja liječenje raka kemijskim sredstvima ili spojevima koji uništavaju zloćudne stanice (32). Lijekove koji se primjenjuju u liječenju karcinoma nazivamo citostaticima, no nažalost citostatici osim što onemogućavaju dijeljenje stanice i zaustavljaju dijeljenje stanica koje su već u diobi, te uzrokuju njihovu spontanu smrt nisu u tome selektivni pa djeluju i na zdrave stanice zbog čega mogu uzrokovati neželjene učinke (32).

Prema definiciji u literaturi, kemoterapije dijelimo prema terapijskoj svrsi pa tako postoje:

- Adjuvantna (pomoćna) – oblik sistemskog liječenja zloćudne bolesti nakon provedenog lokalnog liječenja (32).
- Neoadjuvantna terapija – početni oblik liječenja lokalizirane maligne bolesti za koju je lokalno liječenje kirurškim zahvatom ili zračenjem neodgovarajuće jer je tumorska masa prevelika ili čvrsto vezan za okolno tkivo (32).
- Primarna indukcijska kemoterapija – liječenje bolesnika kod kojeg je bolest uznapredovala ili bolesnika za kojeg ne postoji učinkovit terapijski pristup koji bi bio zadovoljavajuća alternativa. U takvom slučaju cilj je usporiti napredovanje tumora i poboljšati kvalitetu života, a samo u malom broju slučajeva moguće je i izlječenje (32).
- Kemoradioterapija – kemoterapije koja se primjenjuje zajedno sa zračenjem (32).
- Palijativna kemoterapija – kemoterapija s ograničenim ciljem kao što je produženje života, olakšanje simptoma bolesti te poboljšanje kvalitete života bolesnika (32).
- Visokodonažna kemoterapija – liječenje nekih zloćudnih tumora s rizikom recidiva (32) (primjena visoke doze djelovanja citostatika uz obaveznu transplataciju koštane srži zbog jake mijelosupresije)

2.2. Neoadjuvantna kemoterapija

Kad analiziramo adjuvantnu terapiju potrebno je znati kako ona uključuje imunoterapiju i hormonsku terapiju. Primjena ove vrste terapije je uobičajena nakon kirurškog tretmana kako bi se eliminirala mogućnost mikrometastatskih bolesti. Ovakva terapija se, kad se primjenjuje prije kirurškog zahvata, naziva neoadjuvantnom kemoterapijom (NAK).

NAK je dio uobičajenog terapijskog protokola, u novije vrijeme ne samo kod bolesti u uznapređovalom stadiju, već i kod ranijih stadija bolesti. Novija saznanja dokazala su učinkovitost ove vrste terapije i u ranijim stadijima, a poznata je i prednost u dijagnostici tijekom pripreme za poštudni operacijski zahvat (33,34)

Prednosti NAK u terapijskom su smislu razne, a kao glavni cilj uobičajeno ima redukciju tumorskog procesa prije kirurškog tretmana zbog toga što se pomoću primjene ove vrste terapije može smanjiti tumor prije operacijskog zahvata, te omogućava manje invazivne operacijske zahvate (33).

Dodatna je prednost, osim one koju bismo mogli nazvati kozmetičkom, i ona psihološka. S obzirom na moderni tempo i način života tretman karcinoma dojke može izazvati ozbiljne psihološke probleme pa iz toga razloga i postoje grupe za međusobno pomoć bolesnica koje su tretirale karcinom dojke, stoga primjena ove vrste terapije donekle prevenira nastanak takvih problema. (35).

Procjena tumorskoga odgovora moguća je upravo zbog primjene neoadjuvantne terapije i to se posebno odnosi na kemosenzitivnost što omogućava korekcije ukoliko kemoterapija nema učinak kako bi se izbjegla nepotrebna kemotoksičnost.

Cilj je postići najbolji mogući patološki odgovor i smanjenje volumena tumora (36). Viša stopa preživljavanja primijećena je kod više pacijenata kod kojih je razvoj karcinoma doveo do PCR-a upravo zbog reakcije na primijenjenu neoadjuvantnu terapiju za razliku od onih gdje je ipak bio prisutan rezidualni tumor (37) (38).

Pojam pCR definira se kao odsutnost invazivne bolesti, sa ili bez „in situ“ komponente, u tkivu dojke i pazušnim limfnim čvorovima (39).

Ovisno o podtipu, režimu liječenja i veličini tumora odgovor tumora na neoadjuvantnu terapiju može se razlikovati. Zato možemo reći kako je posebno važno imati kvalitetu i preziznu

dijagostičku metodu kako bi se izbjegle moguće negativne posljedice i povećala mogućnost pozitivnog ishoda liječenja.

Ključno je ispravno procijeniti i tumorski i rezidualni tumor prije samog operativnog zahvata (36)

2.2.1. Indikacije

Indikacije za neoadjuvantno sustavno liječenje su (14):

- Lokalno uznapredovali rak dojke (stadij III A-B)
- Inflamatorni karcinom dojke
- Veliki, operabilni tumori, sa ciljem redukcije tumorske mase i mogućim pošteđnim operativnim zahvatom
- Operabilni tumor > 2 cm, ali visokorizičnog, agresivnog biološkog podtipa : trostruko negativni, HER 2 pozitivni, Luminalni B visoko proliferativni
- Klinički te citološki potvrđeno postojanje metastaza u aksili, neovisno o veličini tumora u dojci.

2.2.2. Priprema za NAK

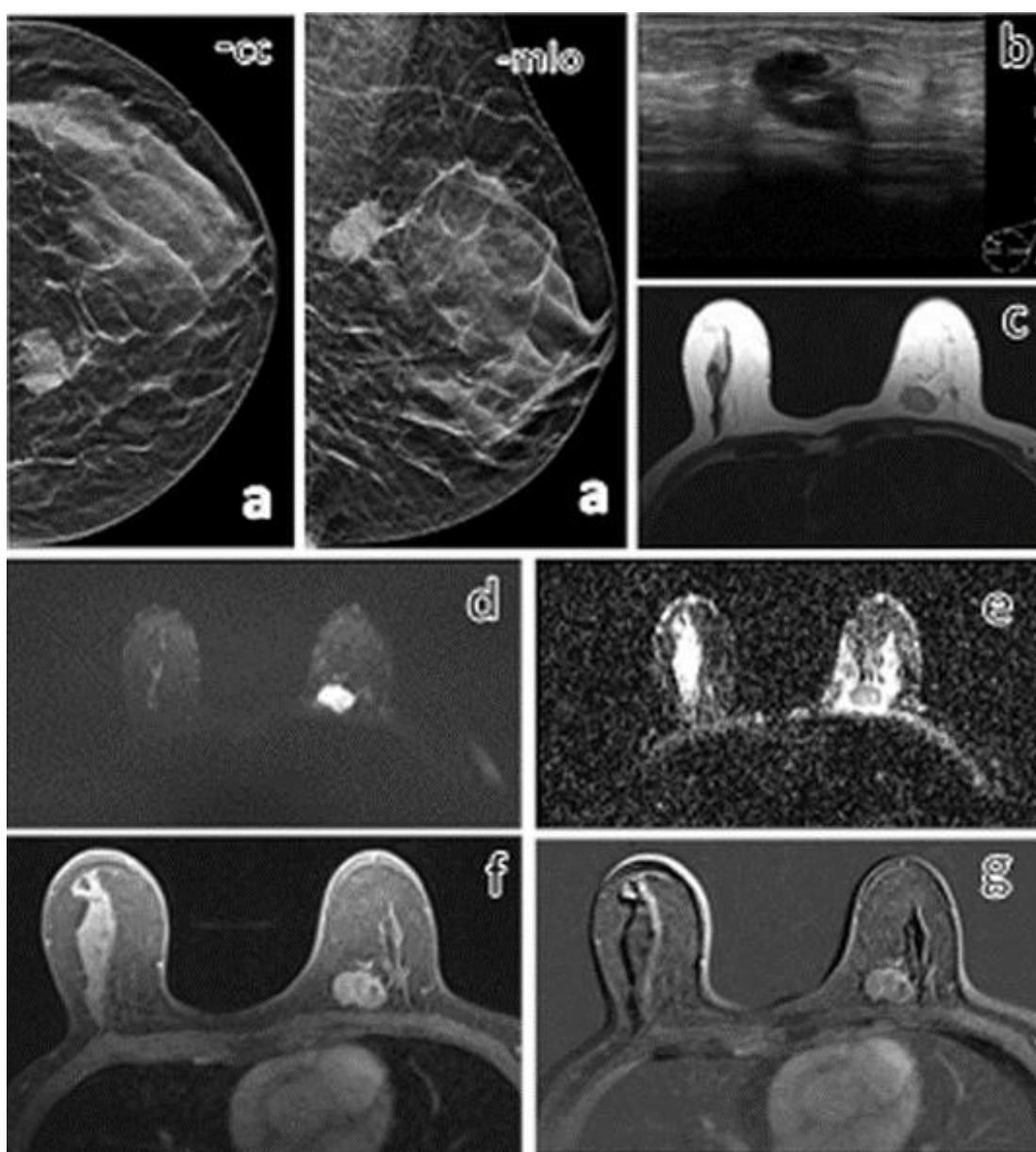
Prije početka terapije potrebno je učiniti (14):

- Biopsiju širokom iglom zbog dobivanja PHD, ER, PR, i HER -2 statusa
- Ostavljanje titanskog markera u području tumora
- U bolesnica sa stadijem III A-B i u onih sa agresivnim biološkim podtipovima, potrebno je napraviti obradu kako bi se isključila diseminacija bolesti

2.3. Uloga magnetske rezonancije u praćenju učinaka NAK-a

Analizirana istraživanja pokazala su kako je upravo magnetska rezonancija metoda izbora kod praćenja razvoja i određivanja daljnjeg tretiranja bolesti nakon provedene neoadjuvantne kemoterapije, ako se ti rezultati usporede s mamografijom ili ultrazvukom. (40) (41).

Pregled invazivnog karcinoma prema različitim dijagnostičkim modelima moguće je vidjeti na sljedećoj slici:



Slika 6: Primjer invazivnog karcinoma različitim dijagnostičkim modalitetima.

Na slici 6 moguće je vidjeti primjer invazivnog karcinoma različitim dijagnostičkim modalitetima gdje su:

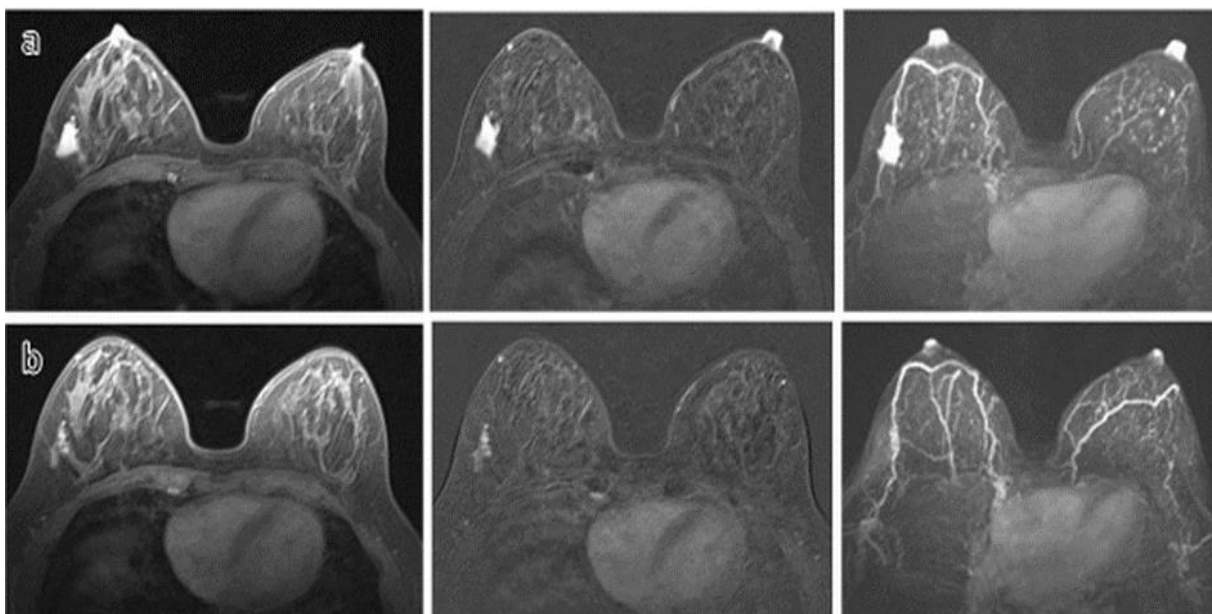
- a) mamografija (-cc i -mlo projekcija),
- b) ultrazvuk,
- c) MR T2-mjerena slika,
- d) MR DWI sekvenca,
- e) MR ADC mapa,
- f) f) MR postkontrastna T1-mjerena slika,
- g) g) MR postkontrastna T1-mjerena slika sa subtrakcijom.

Patohistološki nalaz ukazuje na trostruko negativan podtip invazivnog karcinoma. Magnetska je rezonancija dijagnostička metoda kod koje jezgre atoma vodika uz primjenu snažnoga magnetskoga polja omogućavaju slojevit prikaz struktura mekoga tkiva unutar dojke uz oštar kontrast različitoga tkiva.. Prikaz tih tkiva u korelaciji je sa magnetskim okruženjem atoma vodika unutar molekula H₂O kao i mobilnosti koja određuje samu snagu signala. (42) (43) (44).

Kod dinamičkih MR sekvenca mora se primijeniti paramagnetsko kontrasto sredstvo zbog toga što je akumulacija kontrastnog sredstva potrebna kako bi se primijetila i razvrstale lezije dojke. Kontrastno sredstvo koje je zasnovano na gadoliniju povećava snagu signala tkiva u kojemu se skuplja, te na taj način skraćuje vrijeme relaksacije (36).

Poslijekontrastne sekvence čine mogućom analizu oblika i dinamiku nakupljanja kontrastnoga sredstva unutar lezije tumorskog procesa. Te karakteristike obuhvaćaju brzinu nakupljanja i ispiranja kontrastnoga sredstva, te navode na veću gustoću malih krvnih žila što upućuje kako se na mjestu povećanja snage signala vjerojatno nalazi tumorska neoangiogeneza (36).

Informacije koje se nalaze na pred i postkontrastnim T1 sekvencama s krivuljama intenziteta signala, dijagnostička točnost magnetske rezonancije postaje sve višom što omogućava procjenu tumorskog odgovora prije nastanka uvjeta za primjenu neoadjuvantne kemoterapije. Sve to omogućava procjenu tumorskog odgovora na temelju kojeg je moguće odabrati najbolji mogući način liječenja. Interpretacija magnetske rezonancije, stoga je (44) što se može vidjeti na slici 7. jedan od najvažnijih aspekata prijeoperacijske pripreme:



Slika 7: Primjer nepotpunog odgovora invazivnog karcinoma dojke

U redu a na slici 7 vidi se situacija prije neoadjuvantne terapije, dok je u redu b situacija nakon neoadjuvantne kemoterapije.

Difuzijska tehnika zasnovana je na mjerenju impendancije i kretanja slobodnih H₂O molekula u tkivu. Ova će tehnika kod tumora pokazati smanjeno kretanje zbog nižeg koeficijenta difuzije.

Nakon što je primijenjena neoadjuvantna kemoterapije vidljivo je kako je tumor, poglavito njegova staničnost i gustoća, značajno smanjen. Kako se može zaključiti iz ranije navedenih primjera na slici 7. ovdje doalzi do snažnije, manje restriktivne difuzije i porasta vrijednosti koeficijenta difuzije što čini ovu metodu najboljom metodom primjećivanja odgovora tumora prije nego što se sama veličina tumora promijeni (45) (46).

Ovakvom se metodom određuje mikrookoliš tumora što se može utvrditi usporedbom ove metode sa patohistološkom dijagnostikom koja u ovom pogledu zbog svoje pouzdanosti predstavlja „zlatni standard“, te samim time postaje referentna vrijednost za sve druge dijagnostičke metode (36).

Postavlja se doduše pitanje, što je i jedna od hipoteza istraživanja u ovome radu, može li se govoriti o utjecaju karakteristika tumora na točnost dijagnostičke metode, bez obzira govorimo li pritom o patohistološkoj dijagnostici ili o magnetskoj rezonanciji (40).

Prema dostupnim podacima, moguće je da magnetska rezonancija preuveliča ili previše umanju veličinu tumora (40). Posljedica ove nepouzdanosti vidljiva je u kirurškom tretiranju jer nepotpuna dijagnostika može dovesti do šire ekscizije kod poštredne operacije. To može ostaviti i dodatne psihološke posljedice na bolesnika, a i dovesti do odabira toga da se umjesto poštredne napravi potpuna mastektomija.

U svakom slučaju, važnost interakcije magnetne rezonancije i općenito dijagnostičkih metoda na odabir ispravnog operacijskog zahvata predstavlja vezu između dijagnostike i kirurgije na koju smo uobičajeno navikli prilikom planiranja operacijskog zahvata. U ovom slučaju tom uobičajenom dualizmu dodaje se i terapijska razina jer je upravo primjena neoadjuvantne terapije ono što smanjuje marginu za pogrešku.

Neke od prijašnjih studija pokazuju da prisutnost visokorizičnih lezija, benigne epitelne proliferacije, limfovaskularne invazije te „in situ“ komponente oko glavnog tumora dojke mogu biti razlogom precjenjenja odnosno nepodudarnosti procjenjene veličine tumora na MR (47).

Također je važno napomenuti da ukupna veličina tumora mjerena na MR može uključiti invazivnu i neinvazivnu komponentu, dok patohistološka mjerenja, sukladno TNM klasifikaciji kod mjerenja najvećeg promjena u obzir uzimaju samo invazivnu komponentu bez „in situ“ komponente (48).

Neke od prijašnjih studija upravo prisutnost „in situ“ komponente izdvajaju kao statistički značajan razlog precjenjenja odnosno nepodudarnosti procjenjene veličine tumora dojke na MR u odnosu na PHD (49).

3. CILJ RADA I HIPOTEZE

3.1. Cilj rada

Ciljem ovoga rada možemo smatrati procjenu rezidualnog tumora izmjenjenog dijagnostičkim metodama magnetske rezonancije i patohistološke analize provedene kod ispitanica s karcinomom dojke, a nakon provedene neoadjuvantne kemoterapije, kao i procijeniti pouzdanost MR kao pretrage za određivanje veličine rezidualnog karcinoma dojke nakon provedene neoadjuvantne kemoterapije u usporedbi sa veličinom koju procjenjuje patohistološka analiza preparata.

3.2. Hipoteze

H1: Kod ispitanica koje su tretirane neoadjuvantnom kemoterapijom, za procjenu veličine tumorskog procesa magnetska je rezonancija ispravna metoda.

H2: Karakteristike tumora, njegov histološki tip, molekularni podtip i ypT stadij mogu utjecati na veličinu tumora

4. ISPITANICI I METODE ISTRAŽIVANJA

4.1. Ispitanici i metode

Retrospektivna studija provedena je od 1. siječnja 2019. do 31. prosinca 2019.

U istraživanje su uključene bolesnice kojima je biopsijom potvrđen invazivni karcinom dojke, a zbog kojeg su bolesnice bile podvrgnute neoadjuvantnoj kemoterapiji (bolesnice kojima nije provedena neoadjuvantna kemoterapija bit će isključene iz studije).

Prije početka neoadjuvantne kemoterapije kao i po završetku, bolesnice su podvrgnute MR-u, a po završetku neoadjuvantne kemoterapije i operacijskom zahvatu i PH analizi preparata te je uspoređena veličina rezidualnog karcinoma izmjerenog prema MR pretrazi nakon provedene neoadjuvantne kemoterapije sa veličinom koju prikazuje patohistološka analiza operativno uklonjenog preparata tumora.

Svi podaci potrebni za analizu, dakle nalazi MR-a i PH bolesnica prikupljeni su koristeći informatički bolnički sistem (IBIS) kao i iz povijesti bolesti dokumenata arhiviranih na Klinici za kirurgiju KBC-a lokaliteta Rijeka.

4.2. Postupak i etički aspekti istraživanja

Istraživanje je provedeno kako nalažu sve smjernice koje imaju za primarni cilj sigurnost osoba koje su sudjelovale u ovom istraživanju, u skladu sa standardima kliničke prakse.

Prikupljanje i prikazivanje podataka provedeno je u skladu s najvišim bioetičkim principima.

4.2.1. Statistička obrada podataka

Podaci su statistički obrađeni programom MedCalc.2.1 (MedCalc Software, Mariakerke, Belgija).

Razlika statističke značajnosti između veličina tumora na magnetskoj rezonanciji i patohistološkoj dijagnostici utvrdila se T-testnom za neovisne uzorke.

Podaci u ovome radu obrađeni su u skladu s najvišim profesionalnim standardima obrade statističkih podataka, te su prikazani tablično prikazani.

5. REZULTATI

5.1. Procjena učinka dijagnostičkih metoda i „zlatni standard“

U ovom je istraživanju sudjelovalo 50 pacijentica, starosti od 27 do 78 godina (prosječno 55,9 godina \pm 10,8).

Najčešći histološki tipovi i molekularni podtipovi tumora su NST/IDC (84%) i Luminalni B1 (60%).

U tablicama 3 i 4 prikazane su psihopatološka karakteristika i terapijska obilježja koja se pojavljuju kod invazivnih karcinoma dojke.

Nakon provedene neoadjuvantne kemoterapije u 46 slučajeva (92%) je došlo do smanjenja veličine tumorskog procesa, a od toga u 14 slučajeva (28%) je došlo do potpunog patološkog odgovora (pCR), dok je u preostalih 36 slučajeva (72%) bio prisutan rezidualan tumor.

Proširenost na regionalne limfne čvorove vidljiva je u 19 ispitanica što čini ukupno 38% ispitanog uzorka. Kod četrnaest ispitanica, što čini ukupno 28% ispitanog uzorka konačan je ishod bila potpuna mastektomija. U preostalom uzorku od 36 slučajeva, što čini 72 % ispitanog uzorka, proveden je poštedni kirurški zahvat.

Rezidualni tumor, kako je izmjeren na MR, varira od 4 do 65 mm, srednje vrijednosti veličine 18,8 mm \pm 17,7. . Veličina samo invazivne komponente rezidualnog tumora bez „in situ“ komponente na PHD varira od 1 do 70 mm, srednje vrijednosti veličine 13,6 mm \pm 15,1 kao što se može vidjeti u tablici 5.

Analiza koja je provedena ovim istraživanjem nije pokazala značajnu razliku između dviju metoda kod mjerenja veličine rezidualnog tumora ($p = 0.552$), uz r koeficijent korelacije od 0.64 ($p < 0.001$) no postoji izrazita tendencija precjenjenja veličine korištenjem metode magnetske rezonancije u odnosu na metodu PHD .

Kao „zlatni standard“ uzeta je najveća dimenzija tumorskog procesa, onako kako je dobiveno patohistološkom dijagnostikom. U tome je procesu svakoj leziji izračunata veličina u mm u svrhu procjene međusobne korelacije magnetske rezonancije i patohistološke dijagnostike.

Kako su pokazala i ranije provedena istraživanja procijenjena je veličina podudarna kada je razlika između dvaju dijagnostičkih metoda između ± 0.5 centimetara (50,51)

Tablica 3: Patološke karakteristike tumora

Patološke karakteristike	N (%)
Histološki tip tumora	
1. invazivni karcinom NST	42 (84%)
2. invazivni lobularni karcinom	6 (12%)
3. ostali posebni tipovi karcinoma	2 (4%)
Molekularni podtip	
4. Luminal A	1 (2%)
5. Luminal B1 (HER2 neg.)	33 (66%)
6. Luminal B2 (HER2 poz.)	6 (12%)
7. HER2 pozitivan	5 (10%)
8. Trostruko negativan	5 (10%)
Prisutnost DCIS	
9. prisutan	21 (42%)
10. odsutan	29 (58%)

Tablica 4: Terapijska obilježja NAK- a

Terapijska obilježja	N (%)
Odgovor na primjenjenu NAK	
1. potpuni patološki odgovor (pCR)	14 (28%)
2. rezidualni tumor	36 (72%)
T stadij nakon NAK	
3. ypTis/DCIS	3 (6%)
4. ypT0	11 (22%)
5. ypT1a	4 (8%)
6. ypT1b	5 (10%)
7. ypT1c	15 (30%)
8. ypT2	10 (20%)
9. ypT3	2 (4%)
10. ypT4	0 (0%)
N stadij nakon NAK	
11. ypN0	31 (62%)
12. ypN1	10 (20%)
13. ypN2	9 (18%)
14. ypN3	0 (0%)
Kirurški zahvat	
15. mastektomija	14 (28%)
16. poštedni zahvat	36 (72%)

Tablica 5: Odstupanje veličine tumora između MR i PHD (n =50)

Karakteristike tumora	Veličina tumora (mm) (srednja vrijednost ± SD)			koeficijent t korelacije	p vrijednost
	MR	PHD (invazivna komponenta)	PHD (invazivna i „in situ“ komponenta)		
Opće karakteristike					
- svih tumora	18,8±17,7	13,5±15,1	-	0,603	0,107
	18,8±17,7	-	16,9±18,3	0,640	0,604
<i>Prisutnost DCIS</i>					
- tumori sa DCIS	20,3±20,9	15,5±18,7	-	0,438	0,438
	20,3±20,9	-	23,8±23	0,656	0,610
-tumori bez DCIS	17,7±15,2	12±12,1	-	0,669	0,116
Patohistološke karakteristike					
<i>Histološki tip tumora</i>					
- invazivni karcinom NST	18,1±17,1	12,1±14,6	-	0,568	0,087
	18,1±17,1	-	14,8±14,5	0,627	0,339
- invazivni lobularni karcinom	19,3±13,3	16,8±5,7	-	0,655	0,680
	19,3±13,3	-	20,5±8,9	0,653	0,861
- ostali posebni tipovi karcinoma	32,5±45,9	32±39,6	-	1	0,861
<i>Molekularni podtip tumora</i>					
- luminal B (HER2 neg.)	20,3±16,6	16,3±14,2	-	0,497	0,295
	20,3±16,6	-	18,3±14,8	0,592	0,609
- luminal B (HER2 poz.)	4,83±9,6	3,7±9	-	0,978	0,832
	4,83±9,6	-	6,2±8,6	0,846	0,804
- HER2 pozitivan	19,4±20,9	0,6±1,3	-	0,818	0,832
	19,4±20,9	-	9,6±10,5	0,388	0,376
- Trostruko negativan	23,4±26,7	17±25,03	-	0,951	0,705
	23,4±26,7	-	26,4±41,9	0,947	0,895

Tablica 6: Podudarnosti u veličini tumora na MR i PHD

Patološke karakteristike	Veličina tumora na MR		p vrijednost
	Nepodudarnost	Podudarnost	
Histološki tip tumora			
a) invazivni karcinom NST	10	32	0.272
b) invazivni lobularni karcinom	3	3	
c) ostali posebni tipovi karcinoma	0	2	
Molekularni podtip			
d) luminal A	0	1	0.232
e) luminal B (HER2 neg.)	9	24	
f) luminal B (HER2 poz.)	1	5	
g) HER2 pozitivan	2	3	
h) Trostruko negativan	1	4	

Kad se analiziraju patohistološke karakteristike ne može se pronaći značajna statistička razlika između dijagnostičkih metoda u mjerenju rezidualnog tumora. Postoji tendencija magnetske rezonancije da precjenjuje veličinu u odnosu na PHD.

Također, primjetna je i značajna uloga „in situ“ komponente u podudarnostima veličina izmjerenih tumora kod invazivnog lobularnog karcinoma te luminal B2 i trostruko negativnog podtipa karcinoma dojke.

Ako se statističkom generalizacijom smatra da razlika izmjerene veličine tumora nije veća od 10 mm između MR i PHD, u 37 slučajeva (74%) postignuta je podudarnost u veličini izmjerenog rezidualnog tumora na MR i PHD, dok je u 11 slučajeva (22%) MR-om precjenjena veličina rezidualnog tumora u odnosu na PHD, a u 2 slučaja (4%) je MR-om podcjenjena veličine tumora u odnosu na PHD (tablica 6).

U istoj tablici je prikazana korelacija pojedinih patohistoloških karakteristika tumora dojke s nepodudarnošću veličine tumora na MR u odnosu na patohistološki nalaz, bez statistički značajne razlike.

6. RASPRAVA

Karcinom dojke se, potkrijepljeno i statistikom (1) smatra najčešćom zloćudnom bolesti u razvijenim zemljama svijeta. Također, statistički gledano smrtnost od ove vrste karcinoma je manja u razvijenijim zemljama jer su razvijenije mogućnosti prevencije i ranog otkrivanja karcinoma od zemalja koje se u literaturi ne nazivaju „zemljama blagostanja (14)“

Karcinom dojke možemo smatrati bolešću s kojom se teško nositi, najviše zbog različitih odgovora na terapiju i ishod bolesti u korelaciji sa različitim karakteristikama tumora. Kod terapije i liječenja karcinoma dojke nužno je imati na umu da ona može biti preventivna i reaktivna, ovisno o tome radi li se na prevenciji i ranom otkrivanju karcinoma dojke ili je on već ustanovljen pa ga je potrebno tretirati (10).

Ako se radi o drugom slučaju, tada terapija koja prethodni operacijskom zahvatu uključuje neoadjuvantnu sistemsku terapiju (NAK) čiji je glavni cilj smanjenje veličine tumora zbog čega upravo taj tip terapije postaje dio nezaobilaznog terapijskog protokola i u ranijim stadijima bolesti. (36). Dosad, ustaljena je praksa bila primjenjivanje ovog tipa terapije samo u kasnijim stadijima bolesti, no i ovo istraživanje kao i ranija, pokazalo je kako je ispravno i preporučljivo primijeniti ovaj tip terapije i u prijeoperacijskoj pripremi kod tretmana tumora dojke.

Istraživanje koje je provedeno na Kliničom bolničkom centru Rijeka tijekom 2019, godine pokazalo je kako je veličina tumorskog procesa prije primjene ove vrste terapije iznosila 41.68 ± 22.36 mm, dok je nakon njene primjene smanjena na 19.02 ± 17.71 mm.

Iz ovoga podatka zaključuje se kako je primjenom neoadjuvantne kemoterapije postignuto značajno smanjenje veličine i intenziteta procesa tumorske prirode pa se stoga može zaključiti kako je primjena ove vrste terapije preporučljiva kako bi se povećale šanse za uspjeh i samog kirurškog zahvata koji slijedi.

Upravo je zbog operacijske pripreme i kirurškog zahvata važno pronaći najbolju i najučinkovitiju dijagnostičku metodu. Prije svake bitke, potrebno je izvidjeti teren, a upravo je to ono što se kvalitetnom dijagnostikom u tretiranju karcinoma dojke želi postići.

Naime, nakon primjene što kvalitetnije i učinkovitije dijagnostičke metode omogućava se ostvarivanje prednosti pri provedbi samog operacijskog zahvata jer je ispravno procjenjenom veličinom tumora lakše planirati i operacijski zahvat. Zbog toga se i ovaj rad poziva na brojna

istraživanja koja pokazuju kako je upravo magnetska rezonancija najtočnija metoda za procjenu veličine tumora pri tretiranju karcinoma dojke. (50,51)

Ovim istraživanjem pokazalo se da, iako se metodom magnetske rezonancije može najtočnije pratiti odgovor veličine rezidualne maligne bolesti u odnosu na uspostavljeni „zlatni standard“ patohistološke dijagnoze, magnetska rezonancija pokazuje trend precijenjivanja ili podcjenjivanja veličine tumora u odnosu na patohistološku dijagnostiku. Ta odstupanja, međutim, nemaju značaj za samu procjenu učinkovitosti magnetske rezonancije kao dijagnostičke metode u usporedbi s primjenom neoadjuvantne kemoterapije.

Tretiranja karcinoma dojke u ovome slučaju valja tretirati kao međudjelovanje nekoliko različitih razina u kojoj je prva ona dijagnostička, druga terapijska, a treća kirurška. Svaka od te tri razine je u međusobnoj ovisnosti i ne može funkcionirati neovisno.

Dijagnostička razina, ona magnetske rezonancije, potrebna je kako bi se procijenio učinak terapijske razine neoadjuvantne kemoterapije, dok je terapijska potrebna kako bi se osigurala što veća uspješnost operacijskog zahvata, odnosno kirurške razine. Upravo je dokazivanje te međuovisnosti različitih razina djelovanje pri tretiranju raka dojke jedan od najvažnijih zaključaka ovoga rada.

U tom kontekstu treba promatrati i nalaz ovog istraživanja koji pokazuje kako ne postoji značajna razlika između veličina tumorskih procesa u odnosu između dijagnostičkih metoda iako se uviđa trend uveličavanja ili umanjivanja kod magnetske rezonancije u odnosu na procijenjeni zlatni standard patohistološke dijagnostike.

Bez obzira na ovakav zaključak, ovo istraživanje naslonjeno je na ranija istraživanja (32,51) koja su pokazala kako možemo govoriti o podudarnosti kad je razlika veličine tumora između dvaju dijagnostičkih metoda ± 0.5 cm.

Ako se na ovo istraživanje primijeni taj kriterij onda je razvidno da su veličine tumora izmjerenih u ovome istraživanju u podudarne u 54% slučajeva, te da je u 28% precijenjena veličina a u 18% podcijenjena veličina rezidualnog tumora na MR u odnosu na PHD.

Kod ypT0 i ypT1 magnetska je rezonanca sklonija preuveličavanju veličine u nešto više od trećine slučajeva⁴ dok do umanjenja veličine u odnosu na patohistološku dijagnostiku dolazi

⁴ 34,1 %

tek u 11.4% slučajeva. Kod ypT2 i ypT3 stadija do preuveličavanja veličine dolazi u četvrtini slučajeva, dok je umanjivanje u odnosu na patohistološku dijagnostiku tek 16.7%.

Zbog toga je kod ova dva stadija tumora potrebna prilagodba kirurškog zahvata jer ovi rezultati upućuju na potrebu šire ekscizije. Upravo je to primjer međudjelovanja dijagnostike, terapije i kirurškog zahvata sa zajedničkim ciljem dobrobiti bolesnika. Analiza podataka pokazala je kako primjetna odstupanja ipak nisu statistički važna te se metode mogu smatrati jednakovrijednima u svakodnevnoj terapijskoj i dijagnostičkoj primjeni.

Uz taj zaključak, analiziran je utjecaj karakteristika tumora koje mogu utjecati na tu razliku između nalaza magnetske rezonancije i patohistološke dijagnostike. Bez obzira na postavljene hipoteze, nije dokazana nikakva statistička korelacija između utjecaja čimbenika tumora na dijagnostičke nepodudarnosti između metoda.

Istraživanje poput ovoga je važno i može ga se smatrati relevantnim tek onda ako se na njega primjene svi ograničavajući čimbenici koji se ponajviše sastoje od nedovoljno velikog broja ispitanica i zasnovanosti na podacima iz bolničke baze podataka. Kontroliranije istraživanje, na nekoliko različitih skupina ispitanika, sa većim uzorkom moglo bi dati potpuniju sliku o ovome problemu. Svakako, ovo istraživanje može poslužiti kao temelj za nadogradnju nekim budućim, opsežnijim radom.

Svakako treba imati na umu kako je prvi faktor obrane od karcinoma prevencija. Podizanje svjesnosti o važnosti mamografije i ozbiljnosti samopregleda važno je kako bi karcinom dojke otkrivali što ranije, te kako bismo kao medicinsko osoblje mogli pravovremeno reagirati. Nadogradnja tome je važnost kvalitetne i točne dijagnostike u kombinacije s prigodnom i ispravnom terapijom, te naposljetku pomno isplaniranim i provedivim kirurškim zahvatom.

Kao što je i ovo istraživanje pokazalo sve su te metode međudjelovanju s jednim ciljem: što boljim ishodom u tretiranju karcinoma dojke.

7. ZAKLJUČAK

1. Kod ispitanica ovog istraživanja nad kojima je provedena neoadjuvantna kemoterapija zamijećena je primjetna redukcija u razvoju tumorskog procesa.
2. Magnetska rezonancija je najtočnija dijagnostička metoda u liječenju karcinoma dojke dok se patohistološka dijagnostika smatra „zlatnim standardom“.
3. Primijećeno je kako kod magnetske rezonancije kao dijagnostičke metode postoji trend precjenjivanja veličine tumora u odnosu na patohistološku dijagnostiku.
4. Provedbom ovog istraživanja nije dokazana statistička relevantnost u mjerenju rezidualnog tumora nakon provedene neoadjuvantne kemoterapije između magnetske rezonancije i patohistološke dijagnostike. ($p = 0.552$)
5. Koeficijent korelacije između dvaju metoda iznosi 0,64 ($p < 0.001$).
6. Patohistološka dijagnostika i magnetska rezonancija se mogu smatrati jednakovrijednim metodama.

8. SAŽETAK

Karcinom dojke najčešća je zloćudna bolest u razvijenim zemljama svijeta. Tijekom terapije karcinoma dojke ključno je praćenje razvoja tumorskog procesa. Ovim radom utvrđeno je kako je kod 50 ispitanih pacijentica s karcinomom dojke podvrgnutih neoadjuvantnoj kemoterapiji utvrđena značajna redukcija veličine tumorskog procesa.

Usporedbom magnetske rezonancije i patohistološke dijagnostike koja se smatra „zlatnim standardom“ dijagnostike nisu utvrđene statistički značajne razlike ($p = 0.552$), uz r koeficijent korelacije 0.64 ($p < 0.001$) između tih dvaju statističkih metoda.

Magnetska rezonancija u prosjeku je precjenjivala veličinu tumorskog procesa u odnosu na PHD, ali pokazala se dobrom metodom za procjenu veličine tumorskog procesa dojke kod pacijentica koje su podvrgnute neoadjuvantnoj kemoterapiji.

Zaključak ovog istraživanja je kako nema proporcionalnog i konstatnog odstupanja u mjerenjima, te se metode mogu smatrati podudarnima.

Ključne riječi: patohistološka dijagnostika, karcinom dojke, neoadjuvantna kemoterapija, magnetska rezonancija

9. SUMMARY

Breast cancer is the most often malign disease in the developed world countries. During the breast cancer therapy the quality monitoring of the tumor process is crucial. This paper shows that with 50 patients subjected to the neoadjuvant chemotherapy there was significant reduction in size of the tumor process.

With comparison of the magnetic resonance imaging and histopathological diagnostic which is considered as a “golden standard” of tumor diagnostics there was no significant statistical difference ($p = 0.552$), with r correlation coefficient. 0.64 ($p < 0.001$) between these two diagnostical methods.

MR in average underestimated the size of the tumor process in relation to histopathological diagnostics but proved to be a good method to estimate the size of the breast tumor size with the patients subjected to the neoadjuvant chemotherapy.

The conclusion of this research is that there is no proportional and constant deviation in the results, and two analyzed diagnostical methods can be considered identical.

Keywords: histopathological diagnostic, breast cancer, neoadjuvant chemotherapy, magnetic resonance imaging.

10. LITERATURA

1. Hrvatski zavod za javno zdravstvo. Registar za rak Republike Hrvatske. Incidencija raka u Hrvatskoj 2016. Zagreb; 2016.
2. Hebrang A, Klarić Čustović R. Radiologija. Zagreb: Medicinska naklada; 2007.
3. Brkljačić B. Dojka i bolesti dojke. U: Šimunić V, urednik. Ginekologija. Zagreb: Naklada Ljevak; 2001. str. 497–504.
4. Vrdoljak E, Belac Lovasić I, Z K, D G, A J. Rak dojke. Zagreb: Medicinska naklada; 2018. 203–13 str.
5. Morris E, Lieberman L. Breast MRI Diagnostics and intervention. New York: Springer; 2005.
6. Mieog JSD, Van Der Hage JA, Van De Velde CJH. Neoadjuvant chemotherapy for operable breast cancer. *Br J Surg.* 2007.;94(10):1189–200.
7. Kim J, Han W, Moon HG, Ahn SK, Shin HC, You JM, i ostali. Low rates of additional cancer detection by magnetic resonance imaging in newly diagnosed breast cancer patients who undergo preoperative mammography and ultrasonography. *J Breast Cancer.* 2014.;17(2):167–73.
8. Lauterbur PC. Image formation by induced local interactions: Examples employing nuclear magnetic resonance. *Nature.* 1973.;242(5394):190–1.
9. Vlaadringerbroek M, den Boer J. Magnetic resonance imaging, Theory and Practice. New York: Springer; 2003.
10. Bilić M. Usporedba osobitosti tumora dojke u RH u 2017. godini ovisno o dobnim skupinama. Sveučilište u Splitu; 2019.

11. Damjanov I, Sewerth S, Jukić S, Nola M. Patologija, bolesti dojke. 4. izdanje. Zagreb: Medicinska naklada; 2014. 639–657 str.
12. Krmpotić-Nemanić J, Marušić A. Anatomija čovjeka, topografska anatomija. Zagreb: Medicinska naklada; 2007. 593–595 str.
13. Šekerija M, Bubanović L, Novak P, Čukelj P, Suradnici I. Bilten osoblja registra za rak Hrvatske.
14. Penović T. Indikacije za kirurško liječenje karcinoma dojke nakon neoadjuvantne terapije. Sveučilište u Zagrebu; 2019.
15. Youlden DR, Cramb SM, Dunn NAM, Muller JM, Pyke CM, Baade PD. The descriptive epidemiology of female breast cancer: An international comparison of screening, incidence, survival and mortality. *Cancer Epidemiol.* 2012.;36(3):237–48.
16. Onkologija.hr. Rak dojke - statistika [Internet]. 2012. Dostupno na: <http://www.onkologija.hr/rak-dojke/rak-dojke-statistika/>
17. Shah R, K R, Nathason S. Pathogenesis, prevention, diagnosis and treatment of breast cancer. *World J Clin Oncol.* 2014.;3(5):283.
18. Buist DSM, Abraham LA, Barlow WE, Krishnaraj A, Holdridge RC, Sickles EA, i ostali. Diagnosis of second breast cancer events after initial diagnosis of early stage breast cancer. *Breast Cancer Res Treat.* 2010.;124(3):863–73.
19. Hartmann L. Benign Breast Disease and the Risk Of Breast Cancer. *Obstet Gynecol.* 2005.;106(4):862–3.
20. Beral V, Bull D, Doll R, Peto R, Reeves G, Skegg D, i ostali. Familial breast cancer: Collaborative reanalysis of individual data from 52 epidemiological studies including 58 209 women with breast cancer and 101 986 women without the disease. *Lancet.*

- 2001.;358(9291):1389–99.
21. Antoniou. Erratum: Average risks of breast and ovarian cancer associated with BRCA1 or BRCA2 mutations detected in case series unselected for family history: A combined analysis of 22 studies (*American Journal of Human Genetics* 72 (1117-1130)). *Am J Hum Genet.* 2003.;73(3):709.
 22. Ford D, Easton DF, Stratton M, Narod S, Goldgar D, Devilee P, i ostali. Genetic heterogeneity and penetrance analysis of the BRCA1 and BRCA2 genes in breast cancer families. *Am J Hum Genet.* 1998.;62(3):676–89.
 23. Kvåle G, Heuch I, Nilssen AS. Age at menarche and obesity as risk factors for breast cancer, evidence of an interaction. *Int J Cancer.* 1992.;51(5):839–839.
 24. Rosner B, Colditz GA, Willett WC. Reproductive risk factors in a prospective study of breast cancer: The nurses' health study. *Am J Epidemiol.* 1994.;139(8):819–35.
 25. Beral V, Bull D, Doll R, Peto R, Reeves G. Breast cancer and breastfeeding: Collaborative reanalysis of individual data from 47 epidemiological studies in 30 countries, including 50 302 women with breast cancer and 96 973 women without the disease. *Lancet.* 2002.;360(9328):187–95.
 26. Dijagnostiku M priručnik za. Iscjedak iz bradavice [Internet]. 2020. Dostupno na: <http://www.msd-prirucnici.placebo.hr/msd-simptomi/iscjedak-iz-bradavice>
 27. Smetherman DH. Screening, Imaging, and Image-Guided Biopsy Techniques for Breast Cancer. *Surg Clin North Am.* 2013.;93(2):309–27.
 28. Hećimović I. Oralne nuspojave kao posljedica liječenja karcinoma dojke. Sveučilište u Zagrebu; 2016.
 29. Lakhani S, Ellis I, Schnitt S, Tan P. WHO Classification of Tumours of the Breast. 4.

- edition. Press I, urednik. Lyon; 2012.
30. Perou CM, Sørile T, Eisen MB, Van De Rijn M, Jeffrey SS, Ress CA, i ostali. Molecular portraits of human breast tumours. *Nature*. 2000.;406(6797):747–52.
 31. Ivačić B. Morfološka i imunohistokemijska obilježja važna za odluku o načinu liječenja raka dojke. Sveučilište u Zagrebu; 2017.
 32. Kiralj R, Pongrac M, Puharić Z, Žulec M, Grabovac Đ. Primjena citostatika-učinkovitost i štetnost. *Hrvat časopis za javno Zdr*. 2014.;13(50):96–105.
 33. Rastogi P, Anderson SJ, Bear HD, Geyer CE, Kahlenberg MS, Robidoux A, i ostali. Preoperative chemotherapy: Updates of national surgical adjuvant breast and bowel project protocols B-18 and B-27. *J Clin Oncol*. 2008.;26(5):778–85.
 34. Patricia Cortazar, Lijun Zhang, Michael Untch M, Keyur Mehta, Joseph P Costantino D, Norman Wolmark M, i ostali. Pathological complete response and long-term clinical benefit in breast cancer: the CTNeoBC pooled analysis. *Lancet*. 2014.;384(9938):164–72.
 35. King TA, Morrow M. Surgical issues in patients with breast cancer receiving neoadjuvant chemotherapy. *Nat Rev Clin Oncol*. 2015.;12(6):335–43.
 36. Černeka E, Grebić D, Avirović M, Miletić D, P VZ. Podudarnost procijenjene veličine rezidualnog tumorskog procesa magnetskom rezonancijom i patohistološkom dijagnostikom u pacijentica s karcinomom dojke nakon provedene neoadjuvantne kemoterapije. *Med Fiuminensis*. 2020.;56(2):147–56.
 37. Houssami N, MacAskill P, Von Minckwitz G, Marinovich ML, Mamounas E. Meta-analysis of the association of breast cancer subtype and pathologic complete response to neoadjuvant chemotherapy. *Eur J Cancer*. 2012.;48(18):3342–54.

38. M. U, G.E. K, S. P, G. von M. Current and future role of neoadjuvant therapy for breast cancer. *Breast* [Internet]. 2014.;23(5):526–37. Dostupno na: <http://www.embase.com/search/results?subaction=viewrecord&from=export&id=L53243087%0Ahttp://dx.doi.org/10.1016/j.breast.2014.06.004>
39. Goldhirsch A, Winer EP, Coates AS, Gelber RD, Piccart-Gebhart M, Thürlimann B, i ostali. Personalizing the treatment of women with early breast cancer: Highlights of the st gallen international expert consensus on the primary therapy of early breast Cancer 2013. *Ann Oncol.* 2013.;24(9):2206–23.
40. Lobbes MBI, Prevos R, Smidt M, Tjan-Heijnen VCG, van Goethem M, Schipper R, i ostali. The role of magnetic resonance imaging in assessing residual disease and pathologic complete response in breast cancer patients receiving neoadjuvant chemotherapy: A systematic review. *Insights Imaging.* 2013.;4(2):163–75.
41. Yeh E, Slanetz P, Kopans DB, Rafferty E, Georgian-Smith D, Moy L, i ostali. Prospective comparison of mammography, sonography, and MRI in patients undergoing neoadjuvant chemotherapy for palpable breast cancer. *Am J Roentgenol.* 2005.;184(3):868–77.
42. Marinovich ML, Macaskill P, Irwig L, Sardanelli F, Mamounas E, von Minckwitz G, i ostali. Agreement between MRI and pathologic breast tumor size after neoadjuvant chemotherapy, and comparison with alternative tests: Individual patient data meta-analysis. *BMC Cancer.* 2015.;15(1):662.
43. Marinovich ML, Houssami N, MacAskill P, Sardanelli F, Irwig L, Mamounas EP, i ostali. Meta-analysis of magnetic resonance imaging in detecting residual breast cancer after neoadjuvant therapy. *J Natl Cancer Inst.* 2013.;105(5):321–33.
44. Taydas O, Durhan G, Akpınar MG, Basaran Demirkazık F. Comparison of MRI and US in Tumor Size Evaluation of Breast Cancer Patients Receiving Neoadjuvant

- Chemotherapy. *Eur J Breast Heal.* 2019.;15(2):119–24.
45. Pickles MD, Gibbs P, Lowry M, Turnbull LW. Diffusion changes precede size reduction in neoadjuvant treatment of breast cancer. *Magn Reson Imaging.* 2006.;24(7):843–7.
 46. Iwasa H, Kubota K, Hamada N, Nogami M, Nishioka A. Early prediction of response to neoadjuvant chemotherapy in patients with breast cancer using diffusion-weighted imaging and gray-scale ultrasonography. *Oncol Rep.* 2014.;31(4):1555–60.
 47. Bouzón A, Acea B, Soler R, Iglesias Á, Santiago P, Mosquera J, i ostali. Diagnostic accuracy of MRI to evaluate tumour response and residual tumour size after neoadjuvant chemotherapy in breast cancer patients. *Radiol Oncol.* 2016.;50(1):73–9.
 48. França LKL, Bitencourt AGV, de Toledo Osório CAB, Graziano L, Guatelli CS, Souza JA, i ostali. Tumor size assessment of invasive breast cancers: which pathological features affect MRI-pathology agreement? *Appl Cancer Res.* 2018.;38(1):2.
 49. Bae SJ, Ahn SG, Yoon CI, Yang BS, Lee HW, Son EJ, i ostali. Measuring tumor extent based on subtypes using magnetic resonance imaging: Radiologic-pathologic discordance and high positive margin rates in breast cancer. *J Breast Cancer.* 2019.;22(3):453–63.
 50. Grimsby GM, Gray R, Dueck A, Carpenter S, Stucky CC, Aspey H, i ostali. Is there concordance of invasive breast cancer pathologic tumor size with magnetic resonance imaging? *Am J Surg.* 2009.;198(4):500–4.
 51. Onesti JK, Mangus BE, Helmer SD, Osland JS. Breast cancer tumor size: correlation between magnetic resonance imaging and pathology measurements. *Am J Surg.* 2008.;196(6):844–50.

11. POPIS SLIKA, TABLICA I GRAFIKONA

11.1. Slike

Slika 1: Sagitalni presjek anatomije dojke,	3
Slika 2: Duktalna građa dojke, Izvor: Bilić, M: Usporedba osobitosti tumora dojke u RH u 2017. godini ovisno o dobnim skupinama, Split, 2019.	4
Slika 3: Limfni čvorovi dojke,	5
Slika 4: Incidencija i mortalitet od raka dojke 1988. - 2012. Izvor: Onkologija.hr (16).....	7
Slika 5: Prikaz simptoma raka dojke. Izvor: Hećimović, Oralne nuspojave kao posljedica liječenja raka dojke, Zagreb, 2016 (28).....	11
Slika 6: Primjer invazivnog karcinoma različitim dijagnostičkim modalitetima.	20
Slika 7: Primjer nepotpunog odgovora invazivnog karcinoma dojke (luminal B (HER2 negativan) na NAK.....	22

11.2. Tablice

Tablica 1: Podtipovi, incidencija i obilježja raka dojke, Izvor: Ivačić, B - Morfološka i imunohistokemijska obilježja.....	13
Tablica 2: Klasifikacija tumora prema pTNM klasifikaciji,.....	15
Tablica 3: Patološke karakteristike tumora.....	28
Tablica 4: Terapijska obilježja NAK- a	29
Tablica 5: Odstupanje veličine tumora između MR i PHD (n =50).....	30
Tablica 6: Podudarnosti u veličini tumora na MR i PHD.....	31

12. KRATICE

MR – magnetska rezonancija

NAK – neoadjuvantna kemoterapija

PHD – patohistološki dijagnostika

RH – Republika Hrvatska

EU – Europska Unija

KBC – Klinički bolnički centar

HZJZ – Hrvatski zavod za javno zdravstvo

13. ŽIVOTOPIS

Rođena sam u Rijeci 16.01.1982. Srednju medicinsku školu sam završila također u Rijeci 2000/2001g.

Od 2001 do 2002 obavila sam pripravnički staž u Domu zdravlja Opatija.

Zaposlila sam se u KBC Rijeka 3.2.2003 gdje sam radila na klinici za Internu medicinu do 1.10.2009 i to na odjelu za hematologiju ,imunologiju, te intenzivnoj njezi.

Od 1.10 .2009 radim na otorinolaringologiji i kirurgiji glave i vrata, Odjel opće i dječje kirurgije.

2013. upisala sam preddiplomski sveučilišni studij sestrinstva pri Fakultetu Zdravstvenih studija u Rijeci.

Od 1.12. 2015. započinem s radom u operacijskoj sali kao sestra instrumentarka.

2016. sam obranila završni rad na Fakultetu Zdravstvenih studija u Rijeci s temom „Primjena 3D pisaača u otorinolaringologiji“

2020 sam prijavila diplomski rad „Magnetska rezonancija kao metoda za procjenu rezidualnog karcinoma dojke nakon provedene neoadjuvantne terapije“ na Fakultetu zdravstvenih studija u Rijeci.