

LIJEČENJE RAKA DOJKE I NUSPOJAVE RADIOTERAPIJE NAKON RADIKALNOG KIRURŠKOG ZAHVATA

Leček, Matea

Undergraduate thesis / Završni rad

2020

Degree Grantor / Ustanova koja je dodijelila akademski / stručni stupanj: **University of Rijeka, Faculty of Health Studies / Sveučilište u Rijeci, Fakultet zdravstvenih studija u Rijeci**

Permanent link / Trajna poveznica: <https://um.nsk.hr/um:nbn:hr:184:574089>

Rights / Prava: [In copyright](#)/[Zaštićeno autorskim pravom.](#)

Download date / Datum preuzimanja: **2024-11-23**

Repository / Repozitorij:

[Repository of the University of Rijeka, Faculty of Health Studies - FHSRI Repository](#)



SVEUČILIŠTE U RIJECI
FAKULTET ZDRAVSTVENIH STUDIJA
PREDDIPLOMSKI STRUČNI STUDIJ RADIOLOŠKE TEHNOLOGIJE

Matea Leček

LIJEČENJE RAKA DOJKE I NUSPOJAVE RADIOTERAPIJE NAKON RADIKALNOG
KIRURŠKOG ZAHVATA

Završni rad

Rijeka, 2020.

UNIVERSITY OF RIJEKA
FACULTY OF HEALTH STUDIES
UNDERGRADUATE STUDY OF RADIOLOGICAL TECHNOLOGY

Matea Leček

TREATMENT OF BREAST CANCER AND SIDE EFFECTS OF RADIOTHERAPY
AFTER RADICAL SURGERY

Final work

Rijeka, 2020.

Mentor rada: izv. dr. sc. Ingrid Belac Lovasić, dr. med.

Pregledni rad obranjen je dana _____ u/na _____,

pred povjerenstvom u sastavu:

1. _____

2. _____

3. _____

Izješće o provedenoj provjeri izvornosti studentskog rada

Opći podatci o studentu:

Sastavnica	
Studij	PREDIPLOMSKI STRUČNI STUDIJ RADIOLOSKE TEHNOLOGIJE
Vrsta studentskog rada	PREGLEDNI RAD
Ime i prezime studenta	MATEA LEČEK
JMBAG	0351005256

Podatci o radu studenta:

Naslov rada	LIJEČENJE PALIJATIVNOM RADIOTERAPIJOM METASTAZA U SREDIŠNJEM ŽIVČANOM SUSTAVU
Ime i prezime mentora	PROF.DR.SC. INGRID BELAC-LOVASIĆ
Datum zadavanja rada	
Datum predaje rada	
Identifikacijski br. podneska	
Datum provjere rada	
Ime datoteke	ZAVRŠNI RAD-MATEA LEČEK (1).ODT
Veličina datoteke	655.92 K
Broj znakova	55921
Broj riječi	9078
Broj stranica	45

Podudarnost studentskog rada:

PODUDARNOST	
Ukupno	12,00%
Izvori s interneta	1,00%
Publikacije	<1,00%
Studentski radovi	2,00%

Izjava mentora o izvornosti studentskog rada

Mišljenje mentora	
Datum izdavanja mišljenja	
Rad zadovoljava uvjete izvornosti	<input type="checkbox"/>
Rad ne zadovoljava uvjete izvornosti	<input type="checkbox"/>
Obrazloženje mentora (po potrebi dodati zasebno)	

Datum
15.07.20

Potpis mentora


Ingrid Belac-Lovasić, in.ingrid.belac@zgk.hr
2691

ZAHVALA

Zahvaljujem se Sveučilištu u Rijeci na stečenom znanju i vještinama tijekom školovanja. Posebno se želim zahvaliti svojoj mentorici izv. prof. dr. sc. Ingrid Belac Lovasić na prenesenom znanju, pomoći pri izradi ovog završnog rada i poticanju da rad bude što bolji.

Veliku zahvalnost želim izraziti svojim roditeljima i bratu koji su uvijek bili moja najveća podrška i oslonac. Hvala Vam na beskrajnoj ljubavi i povjerenju, svemu što ste učinili za mene.

SAŽETAK

Rak dojke najučestaliji je tumor dojke u žena. Posljednjih godina mortalitet se smanjuje, međutim i dalje predstavlja ozbiljan javnozdravstveni problem. Smanjenje mortaliteta raka dojke povezano je s naglim razvojem znanosti, medicine i tehnologije. Ranim otkrivanjem raka dojke veća je mogućnost izlječenja, tome uvelike pridonose *screening* programi.

Prvi korak pri otkrivanju raka dojke predstavlja palpacija abnormalne tvorbe u dojci. Gotovo 80% žena tijekom samopregleda uoče promjenu u dojci. Brojnim tehnološkim dostignućima omogućen je razvoj raznim dijagnostičkim metodama. Zlatni standard u dijagnosticiranju raka dojke predstavlja mamografija.

Važno je naglasiti kako u liječenju raka dojke sudjeluje multidisciplinarni tim stručnjaka. Uloga radiološkog tehnologa je stvoriti kvalitetnu dijagnostičku sliku i/ili snimku s detaljnim prikazom anatomskih struktura.

U liječenju raka dojke važnu ulogu imaju i kirurški zahvati. Odabir vrste liječenja ovisi o stadiju bolesti, općem stanju bolesnice te biologiji tumora. Ponekad, zbog veličine tumora i lokoregionalne zahvaćenosti potrebno je odlučiti se na radikalniji kirurški zahvat. Kako bi se spriječio povrat bolesti kao dodatna terapija provodi se radioterapija.

Nakon terapije zračenjem u bolesnica mogu se javiti akutne, subaktune i kronične nuspojave. Najčešći oblici nuspojava su promjene na koži dojke odnosno pojava lokalnog dermatitisa, epilacija, edemi, fibrozne promjene i teleangektazije.

Ključne riječi: rak dojke, terapija i dijagnosticiranje raka, radikalni kirurški zahvat, nuspojave radioterapije

SUMMARY

Breast cancer is the most frequent tumor in woman. In the past years the mortality of breast cancer has decreased still it is a very serious public health problem. Rapid development of science, medicine and technology has caused a mortality reduction in breast cancer. Early detection of breast cancer is contributed by the screening program which leads to more effective treatment.

Palpation of abnormal formation makes the first step in diagnosing breast cancer. Almost 80% of woman notice a change in their breast during a self examination. Diagnostical cognitions have been achieved by the advancement of technology. Mammography is the gold standard in breast cancer detection.

Multidisciplinary team of experts has a major role in treatment of breast cancer. Radiological technologist has to provide a quality diagnostical picture with detail in anatomical structures. Humanity and empathy towards every patient are very important.

Surgery is one kind of breast cancer treatment. The treatment depends on localisation and size of the tumor. Unfortunately, sometimes the treatment must be radical. To prevent a disease recidive we use radiotherapy.

Acute, subacute and chronic side effects are likely to be shown after radiotherapy. After radical surgery most common secondary responses are skin irritation, epilation and changes or dermatitis etc. Side effect can also occur their effect on lungs, heart, nerve structures of the axillary region, bones and other.

Key words: breast cancer, therapy and diagnosis of cancer, radical surgery, side effects of radiotherapy

SADRŽAJ

1. UVOD	10
2. ANATOMIJA DOJKE	11
3. BOLESTI DOJKE	12
3.1. <i>Netumorske bolesti dojke</i>	12
3.1.1. <i>Poremećaji razvoja i funkcije dojke</i>	12
3.1.2. <i>Regresivne promjene dojke</i>	13
3.1.3. <i>Upalne promjene i displazija dojke</i>	13
3.2. <i>Tumorske bolesti dojke</i>	15
3.2.1. <i>Dobročudni tumori dojke</i>	15
3.2.2. <i>Zloćudni tumori dojke</i>	16
3.2.3. <i>Pagetova bolest</i>	17
4. RAK DOJKE	18
4.1. <i>Faktori rizika</i>	18
4.1.1. <i>Dob</i>	18
4.1.2. <i>Pozitivna obiteljska anamneza</i>	19
4.1.3. <i>Debljina</i>	19
4.1.4. <i>Starija životna dob pri prvom porođaju i nerotkinje</i>	19
4.1.5. <i>Rana menarha i kasna menopauza</i>	19
4.1.6. <i>Zračenje</i>	20
4.1.7. <i>Hormonska nadomjesna terapija i oralni kontraceptivi</i>	20
4.1.8. <i>Dijagnoza dobroćudnih parenhimatoznih bolesti dojke</i>	20
4.2. <i>Stadiji i simptomi</i>	21
4.3. <i>Prognostički i prediktivni parametri</i>	22
5. DIJAGNOSTIKA RAKA DOJKE	23
5.1. <i>Samopregled dojke</i>	23

5.1.1.	<i>Postupak samopregleda dojke</i>	23
5.2.	<i>Fizikalni pregled dojke</i>	25
5.3.	<i>Mamografija</i>	25
5.4.	<i>Ultrazvuk dojki</i>	26
5.5.	<i>Biopsija</i>	27
5.6.	<i>MR dojki</i>	27
6.	LIJEČENJE RAKA DOJKE	28
6.1.	<i>Kirurški zahvati</i>	28
6.1.1.	<i>Radikalni kirurški zahvat dojke</i>	29
6.1.2.	<i>Poštedni kirurški zahvat dojke</i>	30
6.2.	<i>Kemoterapija</i>	31
6.3.	<i>Hormonska terapija</i>	32
6.4.	<i>Imunoterapija</i>	33
6.5.	<i>Radioterapija</i>	34
6.5.1.	<i>Fizikalne osnove radioterapije</i>	35
6.5.2.	<i>Radiobiološke osnove radioterapije</i>	36
6.5.3.	<i>Podjela radioterapije</i>	37
6.5.4.	<i>Radioterapija nakon radikalnog kirurškog zahvata dojke</i>	38
7.	NUSPOJAVE RADIOTERAPIJE	39
7.1.	<i>Nuspojave radioterapije nakon radikalnog kirurškog zahvata</i>	39
8.	PREVENCIJA RAKA DOJKE	42
9.	ZAKLJUČAK	43
10.	LITERATURA	44
11.	PRILOZI	45
12.	POPIS KRATICA	46

1. UVOD

Svim vrstama raka je zajedničko da nastaju iz zdravih stanica organizma procesom koji nazivamo zloćudnom pretvorbom. Karakterizira ga abnormalna funkcija i nekontroliran rast stanica. Abnormalnu nakupinu tkiva nazivamo tumorima, a može biti benigna i maligna. Ranim otkrivanjem i pravovremenim liječenjem smanjuje se rizik smrtnog ishoda, a povećava mogućnost ozdravljenja i produljenja životnog vijeka. Zabrinjavajuć je podatak kako je stopa incidencije raka u Republici Hrvatskoj u porastu (3).

Pojava raka dojke prati se još iz antičkog doba. Prema povijesnim izvorima prvi podatak rak dojke potječe iz biblioteke Niniveh u Mezopotamiji 800 godina prije Krista, a proučavanjem su se bavile i neke poznate povijesne ličnosti kao što su Hipokrat, Herodot, Galen. Moderno doba liječenja raka dojke započinje američki kirurg William Stewart Halsted u 19. stoljeću (3,4).

Rak dojke predstavlja ozbiljan javnozdravstveni problem današnjice. Najčešći je zloćudni tumor u žena, iako, vrlo rijetko mogu oboljeti i muškarci. Oko 25 % tumora u žena čini upravo rak dojke. Simptomi, terapija i prognoza ovise o stadiju bolesti, općem stanju bolesnice, ali i vrsti raka dojke. Incidencija raka dojke u zemljama Azije, a posebno u Japanu je niža nego zemljama zapadnog svijeta (5).

Vrlo važnu ulogu u liječenju raka dojke ima i multidisciplinarni tim. Multidisciplinarnost je izraz u medicini koji se koristi za opisivanje povezanosti i suradnji liječnika različitih specijalnosti u prevenciji, dijagnostici, liječenju i praćenju bolesnika sa zloćudnom bolesti. Zadatak radiološkog tehnologa je osigurati kvalitetnu dijagnostičku sliku koja sadrži sve potrebne podatke, biti spreman na stalno učenje i usavršavanje te prije svega biti human i predan svom poslu (5).

Ovaj završni rad će obuhvatiti anatomiju i fiziologiju dojke, najčešća oboljenja dojke, dijagnosticiranje, liječenje i terapiju raka dojke. Zornije će prikazati radioterapiju i njezinu ulogu nakon radikalnog kirurškog zahvata. U daljnjim poglavljima ću navesti nuspjave radioterapije nakon radikalnog kirurškog zahvata.

2. ANATOMIJA DOJKE

Dojka je parna mliječna žlijezda čiji razvoj u djevojčica počinje između 12 i 15 godine. Nalazi na prednjoj strani prsnog koša, smještena između drugog i sedmog rebra. Najveća je kožna žlijezda, a naziva se još i mliječnom žlijezdom. Na vrhu dojke nalazi se izbočena tvorba koju nazivamo bradavica, kroz nju izlaze izvodni kanali mliječne žlijezde. Bradavicu okružuje pigmentirano područje, koje je tamnije boje od kože. Razvoj dojke završava u 18- 20 godini. Veličina i oblik dojke je individualna, a ovisi ponajviše o genskim faktorima. Dojka nije simetričan organ, pa tako asimetrija u nekih žena može biti znatnija i naziva se anizomastijom, ali ovakvu vrstu asimetrije treba razlikovati od patološke asimetrije dojki (1, 3).

Sastoji od 15- 20 režnjeva različitog broja duktusa i lobula koje okružuje vezivno ili stromalno tkivo. Lobul je građen od tridesetak terminalnih ogranaka koji formiraju parenhimski dio lobula. Tkivo dojke proteže se sve do pazušne regije. Žljezdano tkivo nalazi se unutar masnog tkiva u njega ulazi mreža krvnih i limfnih žila. Unutar subkutanog masnog tkiva nalaze se vezivne strukture koje daju potporu, a nazivaju se Cooperovim ligamentima. Na bradavici se otvara veliki mliječni kanal, proširenje koje se nalazi neposredno ispod bradavice naziva se sinus lactiferus (1).

Lateralna torakalna arterija opskrbljuje gornje vanjske kvadrante dojke, a centralne i unutrašnje opskrbljuju ogranci arteria mammaria interna. Lateralne dijelove dojki prehranjuju ogranci interkostalnih arterija, subskapularne i dorzotorakalne arterije. Venska drenaža dojke odvija se putem aksilarne, unutarnje torakalne vene i inerkostalnih vena. Ovo su glavni putevi koji kod raka dojke mogu dovesti do hematogenog metastaziranja (1).

Limfnim žilama struji limfa koja sudjeluje u imunološkom sustavu tijela te obrani od različitih uzročnika bolesti. Gotvo 80 % lifne drenaže odlazi u aksilarne limfne čvorove, stoga se aksilarni limfni čvorovi nazivaju primarnim limfnim drenažama dojke. Širenje u limfne čvorove ukazuje na to da je tumor metastazirao i da se širi i van područja dojke. Zato se pri dijagnosticiranju raka dojke mora obratiti posebna pozornost i na aksilarnu regiju. Kod karcinoma dojke lima se prvo drenira u limfni čvor koji se naziva sentinel čvorom. Dojku inerviraju međurebreni i supraklavikularni živci (1).

3. BOLESTI DOJKE

Bolesti dojke dijele se na netumorske i tumorske bolesti. Ovaj način podjele je najprihvatljiviji jer dijeli bolesti dojke na najjednostavniji način koji je uz to i zadovoljava patohistološke kriterije podjele (3).

3.1. Netumorske bolesti dojke

U netumorske bolesti dojke ubrajamo poremećaje razvoja i funkcije, regresivne i upalne promjene i displazije (3).

3.1.1. Poremećaji razvoja i funkcije dojke

Kao posljedica poremećaja u razvoju dojke javljaju se amastija, micromastia, macromastia, polymastia, athelia, microthelia i polythelia. Potpuni manjak jedne ili dviju dojki naziva se amastijom. Povezana je s nedostatkom prsnog mišića, a pojavljuje se vrlo rijetko. Abnormalno male dojke u infantilnih žena posljedica su oštećenosti u fazi razvitka ili rendgenskog ozračivanja u djetinjstvu, a poremećaj se naziva micromastia. Suprotno micromastiji je macromastia. Uslijed povećanog rasta žljezdanih elemenata razvijaju se i abnormalno velike dojke, također posljedica može biti hormonalnog poremećaja. Polymastia je pojam koji je vezan uz pojavu prekomjernog broja dojki. Bolest nedostatka bradavice naziva se athelia. Athelia se može pojaviti i u obliku microathelie koju karakterizira uvučena, plosnata bradavica, dok polythelia koja je najčešće kombinirana s polimastijom odgovara prekobrojnoj bradavici (3).

Postoji velik broj poremećaja u funkciji bradavice, a neki od njih su galaktoreja, secernirajuća dojka, krvareća dojka, bolna dojka. Galaktoreja je izlučivanje mlijeka izvan doba dojenja najčešće zbog hormonskog poremećaja. Upalni, mehanički, ali i tumorski procesi mogu dovesti do pojave scenirajuće dojke. Krvareća dojka je glavni pokazatelj niza oboljenja, pa tako i raka mliječnih kanala. Uzrok krvarećih dojki u 50% slučajeva su dobroćudne izrasline u mliječnim vodovima. Bolna dojka se kao simptom pojavljuje u degenerativnim i upalnim promjenama dojke, ali ne i kao simptom raka dojke. U slučaju kada je tumor toliko uznapredovao da pritišće živac može se pojaviti bol u dojci (3).

Smetnje dojenja također se ubrajaju u poremećaje funkcije dojke, a to su npr. natečene dojke, spontano otjecanje mlijeka, neizdašnost i dr. Natečene dojke su vrlo česta pojava nakon poroda. Iz dojki ne otječe mlijeko, bolne su, plavkaste boje i izrazito napete. Umjetnim pražnjenjem dojki ublažavaju se smetnje. Insuficijencija areopapilarnog mišića dovodi do nekontroliranog, tj. spontanog oticanja mlijeka iz dojki. Ovaj poremećaj može dovesti do upale mliječnih žlijezda, ekcema bradavice i ragada. Stanje u kojem se dojka ne može isprazniti iako ju dijete normalno sisa naziva se neizdašnost dojki (3).

3.1.2. Regresivne promjene dojke

Steatonekroza je regresivna promjena dojke čiji je glavni simptom pojava tvrdog, a nekad i bolnog čvora u dojci. Čvor je uvučen u kožu dojke koja je upalno promijenjena, pa ju je stoga ponekad vrlo teško razlikovati od maligne promjene. Kako bi se utvrdilo radi li se o benignoj ili malignoj promjeni potrebno je učiniti mamografiju i eventualnu biopsiju kako bi se postavila valjana dijagnoza i pravilno pristupilo liječenju. Uzrok steatonekroze su najčešće ozlijede, kirurški zahvat, infekcije i zračenje (3).

3.1.3. Upalne promjene i displazija dojke

Sve upalne promjene dojke praćene su općim simptomima upale, tj. groznicom, povišenom tjelesnom temperaturom, umorom, vrtoglavicom. Upala bradavice ili theilitis polazna je osnova širenja upale cijelom dojkom (3).

Mastitis ili upala mliječne žlijezde najčešća je u prvom ili drugom tjednu nakon poroda. Uzročnik su bakterije kojih uvijek ima na koži, a u samu dojku ulaze putem krvi, ozljede bradavice i otvorima mliječnih vodova na vrhu bradavice. Može se pojaviti u obliku kronične i akutne upale. Kronična upala mliječne žlijezde može se razviti iz akutnog mastitisa, postoji više različitih vrsta kroničnog mastitisa. Povećanjem fibroznog tkiva pojavljuju se cistična proširenja kanala pa se stoga naziva i fibroznim cističnim mastitisom. Pojavljuje se najčešće u žena između 30 i 40 godina. U žena iznad 40 godina koje su imale poteškoća pri dojenju može se razviti kronični mastitis. To je nebakterijska, aseptička bolest koja nastaje kao posljedica začepljenja mliječnih vodova zaostalim mliječnim sadržajem. Akutni mastitis je kratkotrajna

upala koja se može tumačiti i kao prolazni odgovor. Prati je crvenilo, natečenost kože, vrućica, bol, toplina kože. Često dolazi i do povećanja limfnih čvorova. Neliječena upaljena dojka ima sklonost prelaska u absces te u tom slučaju neophodan je kirurški zahvat. Absces dojke jest lokaliziran gnojni raspad tkiva u jednom dijelu dojke. Karbunkul je opsežna gnojna infekcija kože i potkožnog tkiva dojke s brojnim gnojnim čepovima i često upalom pazušnih limfnih čvorova (3).

Displazija dojki najzastupljenija je u žena između 20 i 50 godina života. Najvažnija displazija dojke je fibrocistična bolest dojke. Poremećaj je u prvom redu uzrokovan hormonalnim utjecajima. Jedna od promjena koje uzrokuje fibrocistična displazija je i promjena tkiva. Patološke promjene do kojih dolazi su bujanje vezivnog tkiva odnosno fibroza, stanica mliječne žlijezde ili epitelijalna hiperplazija, a stvaraju se i cistične formacije (3).

Fibroza se obično javlja u mlađih žena, najčešće nerotkinja. U većini slučajeva pojavljuje se u vanjskom gornjem kvadrantu dojke, iako, mogu biti zahvaćene i druge regije dojke. Dolazi do stvaranja formacija, čvorova u dojci. Čvorovi su bolni na dodir naročito prije menstruacije. Od svih patoloških promjena koje nastaju fibrocističnom bolesti dojke, fibroza je prva vrsta promjene između 30. i 35. godine života (3).

Epitelijalna hiperplazija je naziv za višeslojno i nepravilno bujanje stanica mliječne žlijezde. Zbog bujanja stanica stvaraju se resičaste, nepravilne tvorevine koje nazivamo papiloma. Ovisno o mjestu nastanka i obliku formacija epitelijalna hiperplazija može se podijeliti na intraduktalnu hiperplaziju, intraduktalnu papilomatozu i acinozu. Ukoliko u obzir uzmemo izgled stanica u fibroepitelijalnoj hiperplaziji možemo ju podijeliti i na fibroepitelijalnu hiperplaziju bez apatije stanica i fibroepitelijalnu hiperplaziju s apatijom stanica. Atipična je ona stanica koja u jednom trenutku svog razvoja nalikuje stanici raka, ali važno je razlikovati kako ona nije zloćudna. Epitelijalna hiperplazija javlja se u žena između 35. i 45. godine života (3).

Treća vrsta promjena koje uzrokuje fibrocistična bolest dojke su ciste. Javljaju se obično prije menopauze ili u menopauzi (između 45. i 55. godine), Uzrok pojave cisti je cikličko bujanje stanica u mliječnim kanalima koje je popraćeno ljuštenjem i razaranjem novih stanica zbog čega dolazi do njihovog nakupljanja u kanalima. Međutim ciste ne nastaju zbog začepjenih mliječnih kanala već poremećaja cikličkih promjena. Sadržaj cista je serozna tekućina. Veće ciste mogu se palpirati te podsjećaju na vraljivo čvrst čvor, zbog čega često žene pomisle da se

radi o raku dojke. Mamografskim i ultrazvučnim pregledom jasno se prikazuje razlika između cista (3).

3.2. Tumorske bolesti dojke

Tumorske bolesti dojke mogu se podijeliti na zloćudne (maligne) i dobroćudne (benigne) (3).

3.2.1. Dobroćudni tumori dojke

Najčešći dobroćudni tumor dojke je fibroadenom. Fibroadenom nastaje bujanjem vezivnog tkiva među mliječnim kanalićima. Obično je lokaliziran u gornjim kvadrantima dojke. Ovalnog je, okruglog ili lobularnog oblika, solitarna lezija promjera 1-3 cm (1, 3).

Čak 50% krvarenja iz bradavice može biti uzrokovan papilomom, Papilom je benigni tumor dojke koji nastaje u mliječnim kanalima zbog resičastog bujanja stanica. Tvorbe su okrugle ili jajolike, promjera oko 1 cm. Relativno brzo rastu i razvijaju se. Moguće ih je otkriti galaktografijom. Galaktografija je posebna pretraga kod koje se uz mamografiju i korištenje kontrastnog sredstva pregledavaju mliječni kanali. U 2- 3% slučajeva papilomi pokazuju zloćudne karakteristike. Rješavaju se kirurškim odstranjivanjem zahvaćenog mliječnog voda (3).

Druge vrste dobroćudnih tumora dojke relativno su rijetke, a neke od njih su: lipom, fibrom, duktektazije, ciste, phyllodes tumor i dr. (3).

3.2.2. Zloćudni tumori dojke

Maligni tumori dojke mogu se podijeliti na sljedeći način:

1. Neinvazivni karcinomi dojke
 - a. intraduktalni karcinom
 - b. intralobularni karcinom
2. Invazivni karcinomi dojke
 - a. duktalni karcinom
 - b. lobularni karcinom
 - c. medularni karcinom
 - d. tubularni karcinom
3. Pagetova bolest
4. Miješani maligni tumori vezivnog i epitelnog tkiva
5. Alterirani benigni tumori dojke
6. Primarno maligni tumori mekog i vezivnog tkiva i kože dojke
7. Metastaze malignih tumora drugih lokalizacija u dojci (3).

Zloćudni tumori dojke predstavljaju ozbiljan zdravstveni problem. Glavni čimbenici rizika su spol, dob, pozitivna obiteljska anamneza i dr. Pravovremenim otkrivanjem i liječenjem doprinosi se potpunom izlječenju bolesti. Ukoliko se bilo koja vrsta malignog tumora dojke ne liječi i ne dijagnosticira na vrijeme može dovesti i do smrtnih ishoda. Suvremena medicina omogućila je uz razvoj novih dijagnostičkih i terapijskih metoda. Svaka vrsta raka dojke ima svoje osobitosti u građi i brzini rasta i širenja tumorskih stanica. Duktalni i lobularni rak dojke nastaje u najsitnijim kanalićima i krajnjim pupoljcima, acinusima režnjića. Duktalni karcinom dojke najčešći je oblik raka dojke. Međutim, nisu svi duktalni karcinomi jednako agresivni. Lobularni karcinom dojke može biti bilateralan i/ ili multiceularan. Ostali oblici raka relativno

su rijetki. U literaturi se još spominje i bolest nalik ekcemu s ulceracijama koju je prvi put opisao Paget 1874. godine (3).

3.2.3. Pagetova bolest

Pagetovom bolešću naziva se duktalni karcinom koji zahvaća velike mliječne vodove. Klinički se mogu vrlo rano uočiti zbog brzog širenja prema bradavici (1).

Britanski liječnik Sir James Paget 1874. godine otkrio je povezanost između promjena na bradavicama i raka dojke. Bolest je prema njemu nazvana »Morbus Paget«. Točan mehanizam nastanka ove bolesti nije poznat, ali su poznati faktori rizika koji su isti kao oni koji utječu na nastanak raka dojke (3).

Pagetova bolest češće se javlja u starijih žena. Vrlo je rijedak karcinom koji nalikuje na ekcem. Onovna metoda liječenja Pagetove bolesti je operativni zahvat. Opsežnost kirurškog zahvata ovisi o veličini tumora, prisutnost drugog tumora u zahvaćenoj dojci ili metastaza u limfnim čvorovima pazuha. Uz kirurški zahvat kao dodatne opcije liječenju koriste se radioterapija, kemoterapija i hormonalna terapija (7).

Simptomi i znakovi bolesti mogu se najčešće javiti samo u jednoj dojci. Neki od simptoma Pagetove bolesti dojke su svrbež, ekcem bradavice dojke, peckanje, bol, uvlačenje bradavice, iscjedak i dr. Ako se ne liječi tumor je sklon širenju i metastaziranju (4, 7).

4. RAK DOJKE

Rak dojke najčešći je zloćudni tumor u žena razvijenog svijeta. Svaka osma žena može oboljeti od raka dojke. U oko 80% slučajeva rak je otkriven u početnoj fazi razvoja, dok je u ostalih 20% slučajeva rak u uznapredovaloj fazi. Učestalost raka ovisi brojnim faktorima pa tako i geografskom području. Istraživanja pokazuju kako je stopa incidencije raka u Republici Hrvatskoj kao i ostalim zemljama zapadnog svijeta u porastu što ukazuje da se radi o ozbiljnom javnozdravstvenom problemu. Također učestalost raka ovisi i o stupnju ekonomske razvijenosti zemalja svijeta, ali i brojnim faktorima rizika koje ću opisati u sljedećem podnaslovu (5, 9).

Rak dojke najčešće se manifestira kao bezbolan čvor u dojci koji se može palpirati stoga se kolokvijalno naziva i kvržicom. Osim navedene kvržice može se pojaviti i iscjedak iz dojke, uvlačenje bradavice, promjena okolnog tkiva (3, 5).

Prognoza bolesnica koje imaju rak dojke ovisna je o stadiju bolesti. U žena s rakom dojke in situ mogućnost izlječenja gotovo je stopostotna. Prema podacima epidemioloških studija postotak petogodišnjeg preživljenja bolesnica s rakom dojke u europskim zemljama iznosi od 80% do 90% (3, 5).

Pravovremenim otkrivanjem povećava se stopa izlječenja i preživljavanja od raka dojke, stoga je dijagnostika od iznimnog značaja. Razvojem medicine i tehnologije otvaraju se vrata novim načinima liječenja (1).

4.1. Faktori rizika

4.1.1. Dob

Najveći faktor rizika obolijevanja od raka dojke je starija životna dob. Učestalost raka dojke je u porastu kod žena između 35. i 40. godine života te od tih godina nadalje kontinuirano raste (5).

4.1.2. Pozitivna obiteljska anamneza

U bolesnica s pozitivnom obiteljskom anamnezom rak dojke dijagnosticira se u mlađoj životnoj dobi. Osim toga često zahvaća obje dojke, istodobno ili sukcesivno. Izravnu vezu s obiteljskim tumorima imaju dva supresorska gena, a to su BRCA 1 i BRCA 2. Mutacija jednog ili oba gena dovodi do veće vjerojatnosti obolijevanja (5).

4.1.3. Debljina

Patofiziološka podloga ovog faktora rizika je da su pretile žene više izložene estrogenima, naročito one u postmenopauzi (5).

4.1.4. Starija životna dob pri prvom porođaju i nerotkinje

Važnu ulogu u zaštiti od nastanka raka dojke svakako ima dob žene kod prvog poroda. Manja je mogućnost pojave raka dojke u žena koje su u prvi put rodile između 20. i 25. godine. Žene koje su prvi put rodile između 30 i 35 godine imaju veći rizik za nastanak raka u odnosu na žene koje su prvi porođaj imale u dobi između 20 do 25 godina. Također, veći broj porođaja povezan je s manjom vjerojatnošću obolijevanja od raka dojke. Ipak, njegov utjecaj na nastanak raka dojke mnogo je manji od dobi pri prvom porođaju. Nerotkinje imaju veću učestalost pojave raka dojke od žena koje su rađale djecu (5).

4.1.5. Rana menarha i kasna menopauza

Povećan rizik za nastanak raka dojke imaju žene s ranom menarhom i kasnom menopauzom. Patofiziološku podlogu također čini izloženost djelovanja estrogena, baš kao i kod debljine koja je jedan od faktora rizika nastajanja raka dojke. Duljom izloženosti djelovanju estrogena veća je vjerojatnost nastanka bolesti dojke. Stoga možemo zaključiti kako kasna menarha, rana menopauza, veći broj trudnoća i rana prva trudnoća smanjuju izloženost i vjerojatnost nastanka raka dojke (5).

4.1.6. Zračenje

Ionizirajuće zračenje je vrlo važan segment današnje medicine. Koristi se u terapijske i dijagnostičke svrhe. Žene mlađe dobi koje su bile izložene ionizirajućem zračenju u terapijske svrhe imaju povećan rizik obolijevanja od raka dojke (1, 5).

4.1.7. Hormonska nadomjesna terapija i oralni kontraceptivi

Veći rizik imaju postmenopauzalne žene koje koriste hormonsku nadomjesnu terapiju. Prije nego se odluči o ovom načinu terapije potrebno je utvrditi kolika je korist, a kolika šteta propisivanja terapije (5).

Oralni kontraceptivi imaju slabu povezanost s nastankom raka dojke. Dokazano je kako žene koje su uzimale kontraceptive prije dobi od 25 godina i u duljem vremenu imaju povećan rizik od nastanka raka dojke (5).

4.1.8. Dijagnoza dobroćudnih parenhimatoznih bolesti dojke

Atipična duktalna hiperplazija spada u benigne bolesti dojke. Povećava rizik nastajanja malignog oboljenja. Ostala benigna oboljenja također mogu povećati rizik nastanka raka dojke, ali u manjoj mjeri, a to su primjerice papilomi, sklerozirajuća adenoza i dr. I kod dobroćudnih bolesti dojke važno je postaviti točnu i pravovremenu dijagnozu te redovito odlaziti na kontrolne pretrage (5).

4.2. Stadiji i simptomi

Rak dojke nastaje iz žljezdanog parenhima dojke, izvodnih kanalića ili žljezdanih lobula. Ukoliko se radi o raku koji je lokaliziran u području izvodnih kanalića naziva se duktalnim rakom, a onaj koji je lokaliziran u području lobula lobularnim rakom (5).

U odnosu na bazalnu membranu rak dojke može se podijeliti na karcinom in situ i invazivni rak. Glavna razlika između karcinoma in situ i invazivnog raka je u tome da karcinom in situ ne probija bazalnu membranu (5).

Tumore dojke na osnovi imunohistokemijskih obilježja dijelimo na luminalne tumore tipa A i B, HER-2 pozitivne i trostruko negativne. Najlošiju prognozu imaju oni tumori koji imaju trostruko negativna obilježja (5).

Standard za određivanje stadija raka dojke je TNM klasifikacija pri čemu T označava lokalizaciju i opsežnost primarnog tumora, N regionalne limfne čvorove te M označava udaljene metastaze. Različiti stadiji bolesti dojke definiraju vjerojatnosti izlječenja. Što je viši stadij raka dojke to je manja vjerojatnost izlječenja. Cilj je otkriti rak u nepalpabilnoj fazi. Tako otkriven rak dojke doprinosi većoj mogućnosti potpunog izlječenja, a šansa za povratak bolesti je također umanjena (5).

Prvi i najčešći simptom raka dojke je tvrdi, kvrgavi i bezbolni čvor, tzv. kvržica. U više od 80% slučajeva raka dojke žena kvržicu otkriva sama. Ovisno o veličini i stadiju čvor se može pomicati, no može biti pričvršćen na podlogu ili kožu. Bolesnice mogu osjetiti napetost u dojci, bol nije karakterističan simptom ukoliko svojom veličinom tumor ne pritišće određene živčane strukture (5).

Gotovo u 40% slučajeva rak dojke javlja se u gornjem vanjskom kvadrantu slijedi ga središnje područje dojke u 30% slučajeva (3).

Rak se limfnim putem širi u regionalne limfne čvorove. Uznapredovali rak dojke sklon je metastazirati u udaljene organe. Metastaze se najčešće javljaju u plućima, kostima, jetri, pleuri, nadbubrežnim žlijezdama, jajnicima (3).

4.3. Prognostički i prediktivni parametri

Prognostički parametri određuju prognozu i vjerojatnost izlječenja bolesnice. Važni prognostički parametri raka dojke su: veličina tumora, stupanj zloćudnosti tumora, Ki- 67 proliferacijski indeks, zahvaćenost aksilarnih limfnih čvorova, status hormonskih receptora, opće stanje bolesnice, HER-2 status (5).

Prediktivni parametri povezani su vjerojatnost odgovora tumora na određenu terapiju. U važne prediktivne parametre ubrajamo: status hormonskih receptora i HER-2 status (5).

Kod lokalnog raka dojke cilj je izliječiti bolesnicu u potpunosti dok je kod proširenog raka dojke fokus usmjeren na produženje života i poboljšanje njegove kvalitete. Prije samog liječenja, tj. terapije dojke potrebno je precizno postaviti dijagnozu (5).

5. DIJAGNOSTIKA RAKA DOJKE

Dijagnoza raka dojke započinje prije svega anamnezom i kliničkim pregledom. Dijagnostičke metode nepalpabilnih lezija dojke mogu se podijeliti na indirektne i direktne. U direktne metode ubrajamo citodijagnostiku i biopsiju. Samopregled, fizikalni pregled, mamografija, ultrazvuk, kompjuteriziranu tomografiju (CT) i magnetna rezonancija (MR) pripadaju indirektnim dijagnostičkim metodama (3).

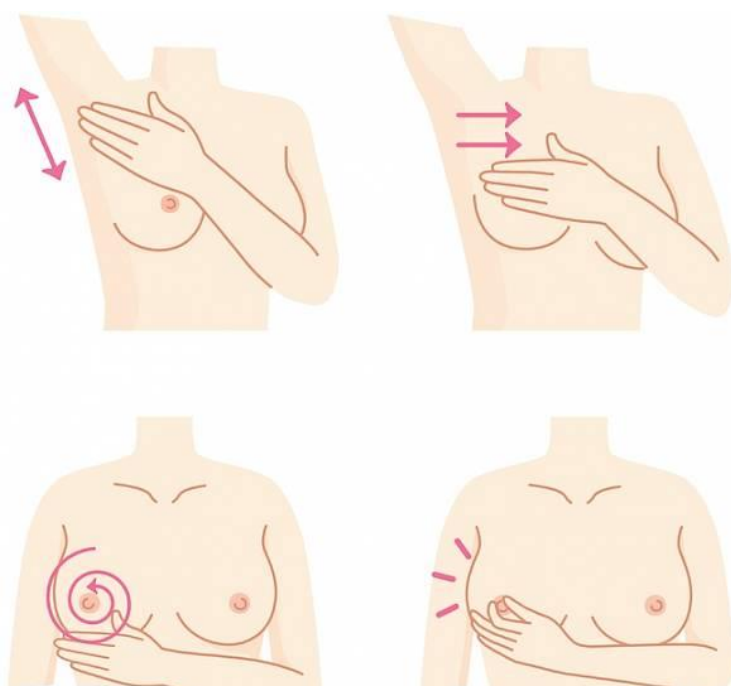
5.1. Samopregled dojke

Gotovo u 80% slučajeva žena sama otkriva kvržicu na jednoj od dojki. Samopregled (Slika 1.) predstavlja prvi korak u dijagnosticiranju raka dojke. Svrha samopregleda dojke je detektirati rak dok je još uvijek ograničen samo u dojci. Svaka žena starija od 20 godina trebala bi jedanput mjesečno provoditi pregled. Metoda je jednostavna, brza i bezbolna, ne daje u potpunosti relevantne podatke jer žena ne može palpirati rak u početnoj fazi, fazi nastajanja. Međutim, ipak je važno redovito provoditi samopregled kako bi se što prije odredila dijagnoza i terapija (3).

5.1.1. Postupak samopregleda dojke

Najbolje vrijeme za izvođenje pregleda dojki je dva do tri dana nakon menstruacijskog ciklusa, ukoliko se radi o ženi u menopauzi, žena može pristupiti pregledu dojki u bilo koje vrijeme. Važno je da pregled čini jednom mjesečno kako bi što ranije otkrila abnormalnost. Stojeći ispred ogledala vizualno se pregledavaju dojke. S obzirom da se ne radi o simetričnom organu normalno je da se dojke mogu razlikovati u veličini. Vizualnim pregledom potrebno je uočiti razliku u veličini dojki, promjene bradavica i okolnog tkiva. Gledajući u ogledalo žena mora sklopiti ruke iza glave i staviti ih na potiljak time se omogućava pregled oblika i obrisa dojke. Nakon toga ruke postaviti na bokove i lagano se nagnuti prema ogledalu gurajući laktove i ramena prema naprijed i ponovno tražiti promjene u obliku i obrisu dojki (6).

Sljedeći koraci odnose se na palpiranje dojki i pazušnih regija. Pregledavaju se obje dojke, kao primjer opisati ću desnu dojku. Desna ruka podigne se iza glave na potiljak. Jagodicama prstiju lijeve ruke detaljno se palpira desna dojka od vanjskog ruba prema bradavici. Detaljno se pretražuje i područje između dojke i pazuha te pazušna regija. Bradavica se nježno pritišće i prati ukoliko se pojavljuje iscjedak. Lakši način pregleda dojke je ležeći na leđima s jastukom ispod desnog ramena i ispruženom desnom rukom iznad glave. Lijevom rukom se pregledava desna dojka, a isti postupak vrijedi i za lijevu dojku samo što se pregled obavlja desnom rukom (6).



Slika 1. Samopregled dojke (10).

5.2. Fizikalni pregled dojke

Princip fizikalnog pregleda jednak je pregledu koji žena sama obavlja u svome domu. U ovom slučaju pregled provodi liječnik ili drugo specijalizirano medicinsko osoblje. Razlika je dakle u stručnosti osobe koja to radi. Fizikalni pregled sastoji se od anamneze, inspekcije i palpacije (3).

Anamneza ili povijest bolesti sastoji se od osobne i obiteljske anamneze. Obiteljska anamneza obuhvaća podatke o povijesti bolesti unutar obitelji, ali s naglaskom na bolesti dojke žena s kojima je bolesnica u srodstvu. Osobna anamneza obuhvaća podatke bolesnice kao što su početak prve menstruacije, početak spolnog života, broj poroda, otkada i kako pregledava svoje dojke i dr. Liječnik se također mora informirati o prethodnim liječničkim pregledima i vremenskom intervalu od zadnjeg pregleda. Prema svim ovim podacima bolesnice se svrstavaju u manje ili više rizičnu skupinu (3).

Nakon anamneze slijedi inspekcija ili vizualno promatranje dojki. Liječnik obraća pozornost na simetričnost, oblik dojke i eventualne promjene tkiva (3).

Najvažniji dio fizikalnog pregleda je palpacija. Liječnik pregledava dojku tražeći eventualne nepravilnosti, prije svega čvorove. Palpacija uključuje i ispitivanje kože na različitim mjestima dojke. Potrebno je ustanoviti i je li prisutan iscjedak iz bradavica. Pregled se nastavlja kontrolom pazušne regije i područja iznad i ispod ključne kosti gdje se kontrolira proširenost limfnih čvorova (3).

5.3. Mamografija

Mamografija predstavlja zlatni standard i najvažniju radiološku slikovnu metodu u dijagnosticiranju raka dojke. Korištenjem ionizirajućeg X- zračenja dobiva se dijagnostička snimka. X- zrake prolaze prolaskom kroz nježno tkivo dojke atenuiraju i padaju na receptor. Visokog su intenziteta i male energije za razliku od onih koje se koriste u klasičnoj radiografiji. Receptor slike koji se koristi u mamografskim snimanjima osjetljiviji je od uobičajenog što omogućuje prikaz finih i sitnih struktura dojke (1).

Mamografija prikazuje dojku u visokoj rezoluciji i kontrastu uz što manju dozu zračenja. Primjenjuje se za određivanje lokalizacije i vrste lezije u dojci, ali i za probir (engl. *screening*) žena u dobi iznad 40 godina. Standardno se snimaju kraniokaudalne i kose mediolateralne projekcije svake dojke. Ove projekcije omogućuju prikaz cijele dojke, pektoralnog mišića i pazušne regije. Kompresijom dojke postiže se bolja dijagnostička slika, ali se i smanjuje doza zračenja. Cilj mamografije je rano otkrivanje karcinoma dojke što omogućava pravovremeni početak liječenja i smanjenje stope smrtnosti. Svaka mamografija je klasificirana prema BI-RADS leksikonu. Ovaj sustav pomaže pri standardizaciji nalaza i pruža preporuke za daljnji postupak (1).

Galaktografija je radiološka metoda prikaza mliječnih kanalića uz pomoć vodotopljivog kontrastnog sredstva. Koristi se kod krvavih iscjedaka i sumnjivog citološkog nalaza eksprimata dojke. Kontrastno sredstvo injicira se u mliječni kanalić nakon čega slijedi obično mamografsko snimanje (1).

5.4. Ultrazvuk dojki

Razvojem suvremene tehnologije ultrazvučni uređaji omogućili su prikaz i razlikovanje svih struktura dojke s visokom rezolucijom. Uređaj ne radi na principu ionizirajućeg zračenja stoga nema nikakvih mogućih štetnih djelovanja za organizam te je jedan od ugodnijih pregleda za bolesnice. Međutim, ultrazvukom nije moguće prikazati mikrokalcifikacije koje su često prve naznake razvoja raka. U dijagnosticiranju zloćudnih lezija dojke korisno je kombinirati prikaze mamografijom i ultrazvukom, dok se dijagnoza postavlja ciljanom punkcijom, biopsijom suspektnih promjena u dojci. Punkcija lezija provodi se pod strogim nadzorom ultrazvuka. Za pregled dojke koriste se najčešće linearne sonde visoke frekvencije. Obojeni i power dopler omogućuju prikaz i procjenu funkcije žilnog sustava dojke, no oni nemaju toliku kliničku vrijednost pri otkrivanju malignih promjena (1).

5.5. Biopsija

Biopsija dojke spada u intervencijske radiološke zahvate. Korisna je zbog preciznog određivanja tipa lezije i uzimanje uzorka tkiva s odgovarajućeg mjesta koje je značajno za postavljanje dijagnoze. Citološka punkcija vrši se tankom iglom. Perkutanom biopsijom dobivaju se uzorci koji služe za postavljanje patohistološke dijagnoze. Obavlja se u lokalnoj anesteziji. Postoje i vakuumske biopsije kod kojih se u zahvatu koriste mnogo šire igle, ali se uzorak uzima samo jedanput. Biopsija se izvodi pod mamografskim ili ultrazvučnim aparatom kako bi se točno moglo odrediti gdje se nalazi lezija od interesa (1).

5.6. MR dojki

Magnetska rezonancija je radiološka dijagnostička metoda koja ne koristi ionizirajuće zračenje već radiofrekventne valove koji pobuđuju protone u atomskoj jezgri. Magnetska rezonancija dojke najbolje se izvodi na supravodljivim magnetima. Ovaki magneti imaju magnetno polje visoke snage. Koriste se i posebno dizajnirane zavojnice za dojke. Za izvođenje pretrage koristi se i intravenozno paramagnetno kontrastno sredstvo. Vrlo detaljno prikazuje strukture dojke u nekim segmentima čak detaljnije od mamografskog uređaja i ultrazvuka. Danas se rutinski koristi kod bolesnica koje imaju silikonske implantate, za prikaz poslijeoperacijskih ožiljaka, isključenje multifokalnosti/ multicentričnosti, kod bolesnica čiju je dojku teško prikazati ultrazvukom ili mamografijom i dr. (1).

6. LIJEČENJE RAKA DOJKE

Liječenje raka dojke ovisi o stadiju bolesti te biologiji tumora kao i dobi bolesnice i njezinom općem stanju. Onkološka kirurgija je učinkovita metoda liječenja raka. U kirurgiji tumora zahvate možemo podijeliti na kurativne i palijativne. Cilj kurativne terapije je izlječenje bolesnice. Terapija se može podijeliti i na adjuvantnu i neoadjuvantnu. Adjuvantna terapija predstavlja nadopunu osnovnom modalitetu liječenja, najčešće kao terapija zračenjem (radioterapija) te sistemska terapija. Ova vrsta terapije koristi se kako bi se spriječilo eventualno vraćanje bolesti. Neoadjuvantna terapija je metoda koja se koristi prije operativnog liječenja. Metode liječenja koje se koriste u terapiji raka dojke su kirurški zahvati, terapija zračenjem, kemoterapija, hormonska terapija i imunoterapija. Zbog kompleksnosti malignih oboljenja u liječenju raka dojke sudjeluje multidisciplinarni tim (3, 5).

6.1. Kirurški zahvati

Prije stotinjak i više godina radikalni kirurški zahvat dojke izveo je Halsted čime započinje moderno doba liječenja raka dojke. U to vrijeme se smatralo kako je rak dojke zapravo lokalna bolest stoga su kirurški zahvati bili vrlo opsežni (4).

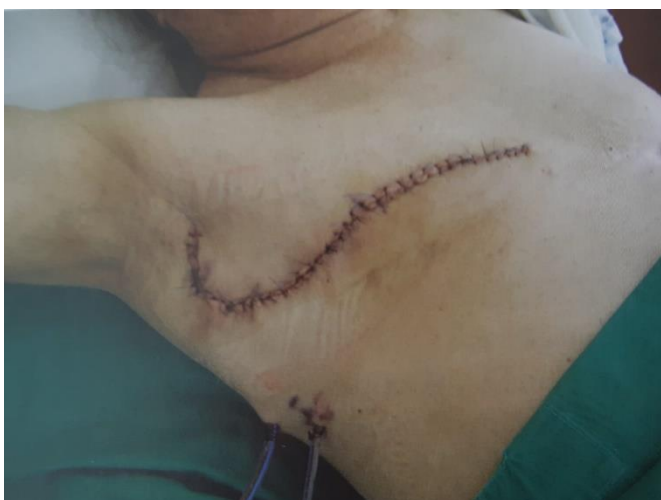Današnji kirurški zahvati imaju za cilj ukloniti primarni tumor, ali i poštediti što je moguće više anatomskog i funkcijskog integriteta organa. Ovisno o veličini tumora, njegovoj lokalizaciji, odnosu s okolnim tkivom i samoj anatomiji dojke, kirurg ima na raspolaganju više mogućnosti izvođenja kirurškog zahvata. Glavni cilj terapije lokaliziranog raka dojke je popuno izlječenje (radikalna terapija) dok je kod proširenog raka dojke svrha osigurati što dulji životni vijek i poboljšati njegovu kvalitetu (palijativna terapija). Veliku ulogu u odabiru kirurškog zahvata ima veličina tumora, zahvaćenost limfnih čvorova u pazuhu, biologija tumora, opće stanje bolesnice te želja bolesnice (3, 4, 5).

6.1.1. Radikalni kirurški zahvat dojke

Radikalni kirurški zahvat dojke osim što uključuje uklanjanje primarnog tumora, uključuje i biopsiju limfnog čvora čuvara. Zbog prirode same bolesti i njezinog stadija ponekad u liječenju raka dojke ne ostaje druga mogućnost nego ju ukloniti u cijelosti. Mastektomija (Slika 2.) je pojam koji predstavlja potpuno kirurško uklanjanje dojke u slučajevima kada je tumor velik, kod sistemskih bolesti kada je kontraindicirano postoperacijsko zračenje. Postavljanje indikacije za radikalni kirurški zahvat nerijetko loše utječe na psihičko stanje žena. Mogućnost rekonstrukcije dojke važna je za mastektomirane bolesnice (3, 4, 5).

Mastektomija se može podijeliti na: jednostavnu mastektomiju, mastektomiju s poštedom kože i modificiranu radikalnu mastektomiju (4).

Jednostavna mastektomija predstavlja uklanjanje tkiva dojke u potpunosti, ali podležeci mišić i limfni čvorovi ostaju netaknuti. Kod mastektomije s poštedom kože uklanja se žljezdano tkivo kroz rez oko areole dojke uz poštedu kože. Kontraindikacija za ovu vrstu mastektomije je upalni tumor dojke. Radikalnom mastektomijom uklanja se dojka u cijelosti, pazušni limfni čvorovi i prsni mišić ispod dojke. Modificirana radikalna metoda dugo je vremena bila najčešći način kirurškog liječenja raka dojke. Napretkom medicine i većom zastupljenošću neoadjuvantnog liječenja ova vrsta mastektomije nije više toliko zastupljena. (3, 4).



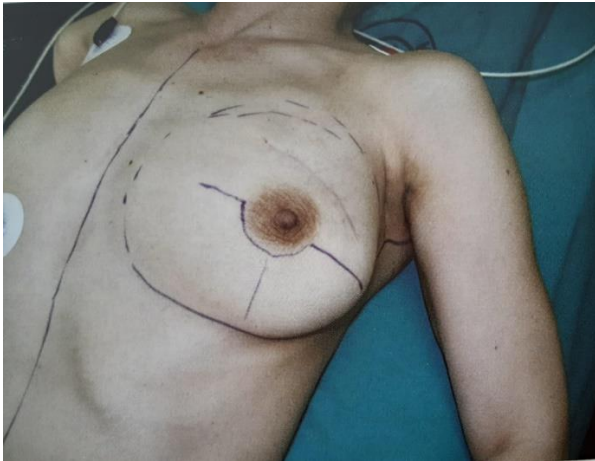
Slika 2. Izgled dojke nakon radikalnog kirurškog zahvata (5)

6.1.2. Poštedni kirurški zahvat dojke

Postoje različiti oblici poštednih kirurških zahvata. Kvadrantektomija uključuje uklanjanje približno jedne četvrtine dojke. Segmentektomija temelji se na uklanjanje čitavog tumora i nešto okolnog tkiva (3, 5).

Osim patološkog nalaza na izbor kirurškog zahvata utječu veličina i lokalizacija tumora (3, 5).

Nakon poštednog kirurškog zahvata obavezna je adjuvantna radioterapija. Kontraindikacije za ovu vrstu kirurškog zahvata su upalni rak dojke, bolest vezivnog tkiva, trudnoća i ukoliko je dojka već bila prethodno zračena (3, 5).



Slika 3. Izgled dojke nakon poštednog kirurškog zahvata (5)

6.2. Kemoterapija

Kemoterapija je sistemsko liječenje upotrebom posebne skupine lijekova. Citostatici su lijekovi razornog, a neselektivnog djelovanja koji uništavaju maligne stanice tijela. Mogu se koristiti kao pojedinačan lijek ili kao kombinacija više lijekova. Kombiniranjem citostatika postiže se sinergističko ili najmanje aditivni citotoksični učinak. Prvi citostatik bio je dušikov plikavac koji se 1943. godine počeo primjenjivati u liječenju Hodgkinove bolesti (5).

Prema terapijskoj svrsi i vremenu ordiniranja kemoterapiju možemo podijeliti na adjuvantnu, ne adjuvantnu i primarnu kemoterapiju. Citostatici se razlikuju prema mehanizmu djelovanja i kemijskom sastavu pa ih prema tome dijelimo na alkilirajuće spojeve, antimetabolite, antitumorske antibiotike, mitotičke inhibitore, inhibitore topoizomerase i ostale citostatike (5).

U liječenju raka dojke najčešće se koriste kombinacije citostatika u literaturi poznate kao CMF, FAC, FEC i TAX. CMF je kombinacija ciklofosfamida, metotreksata i 5- fluorouracila koji se najčešće koristi uz radioterapiju. Ciklofosfamid je najčešće primjenjivan alkilirajući spoj, a njegova razgradnja se zbiva u jetri. Metotrekasat je najčešće primjenjivan antifolat u liječenju raka dojke. Također 5- fluorouracil je jedan od najčešće primjenjivanih citostatika u liječenju raka dojke, a uloga mu je citotoksično djelovanje na malignu stanicu (5).

Najčešće nuspojave kemoterapije su mučnina i povraćanje, stomatitis, proljev, alopecija, alergijske reakcije, supresija koštane srži, opća slabost i dr. Toksično djelovanje citostatika ne odražava se samo na tumorsko već i na zdravo tkivo, pa mogu izazvati hematološku toksičnost, kardiotoksičnost, bubrežnu toksičnost, plućnu toksičnost i neurološku toksičnost. Opsežnost nuspojava raste konkomitantnom primjenom radioterapije i kemoterapije (5).

6.3. Hormonska terapija

Razumijevanje mehanizma djelovanja hormona na tumorske stanice pridonijelo je razvoju hormonske terapije, a time i boljim rezultatima liječenja. Hormonska terapija prvi put se pojavila krajem 19. stoljeća kada je otkriveno da djelovanje hormona u žena u premenopauzi može uzrokovati razvoj raka dojke. Čak 50% hormonski ovisnih tumora dojke uspješno je tretirano ovom vrstom terapije. Preduvjet za djelovanje hormonske terapije je prisutnost estrogenskih i progesteronskih receptora. Hormonska ovisnost raka dojke vrlo je povoljan prognostički čimbenik. Takvi tumori obično imaju dobru diferenciranost, presadnice ako se i jave imaju indolentni klinički tijek, nisku razinu stanica u S fazi (5).

Hormonsku terapiju dojke možemo podijeliti na četiri osnovne vrste, a to su ablativna terapija, kompetitivna terapija, terapija inhibitorima sinteze estrogena i aditivna terapija (5).

Ablativna hormonska terapija korisna je kod bolesnica u premenopauzi s hormonski ovisnim tumorom dojke. Glavni izvor estrogena u premenopauzalnoj fazi su jajnici, njihovih kirurškim odstranjenjem razina estrogena znatno se smanjuje. Osim kirurškog zahvata smanjenje djelovanja estrogena može se postići i zračenjem jajnika. Obje metode su u modernoj medicini relativno napuštene. Umjesto toga koriste se LHRH- agonisti, sintetički spojevi koji imaju biokemijsku strukturu poput istoimenog hormona kojeg luči hipotalamus (5).

Kompetitivna terapija temelji se na uporabi antiestrogena, čiji su predstavnici tamoksifen i fluvestrant. Tamoksifen se koristi kao adjuvantna terapija kod bolesnica u premenopauzi ili postmenopauzi koje su imale hormonalno ovisan tumor, ali i u liječenju metastatske bolesti. Fluvestrant za razliku od tamoksifena indiciran je u terapiji hormonski ovisnih tumora s udaljenim metastazama ili nakon neuspješnog liječenja inhibitorima sinteze estrogena i tamoksifenom. Hormonska terapija raka dojke se obično uzima per os, ali fluvestrant se primjenjuje intramuskularno (5).

Terapija inhibitorima aromataze primjenjuje se u postmenopauzalnih bolesnica. Terapija se zasniva na nemogućnosti sinteze estrogena. Primjenjuju se dvije vrste lijekova, a to su steroidni inaktivatori aromataze i nesteroidni inhibitori aromataze. Nuspojave vezane uz ovu terapiju su napadaji vrućine, malaksalost, glavobolja, opća slabost, smanjenje koštane gustoće i dr. Zbog toga se bolesnicama preporuča uzimanje dovoljne količine kalcija i vitamina D koji pospješuje njegovu apsorpciju. Aditivna terapija vrlo rijetko se primjenjuje, obično nakon neuspjelog

liječenja metastatskog karcinoma dojke. Najčešće se u liječenju primjenjuju gestageni koji također imaju za cilj smanjiti lučenje estrogena (5).

6.4. Imunoterapija

Imunoterapija zauzima bitno mjesto u liječenju malignih bolesti. Ojačavanjem obrambenog mehanizma tijela, imunološkog sustava, postiže se bolja i učinkovitija borba protiv tumorskih stanica te njihovo uništenje. Imunološki sustav ima vrlo važnu ulogu u obrani tijela od raznih uzročnika bolesti. Pronalaskom antigena u tijelu organizam pokreće imunološki odgovor i bori se protiv poremećaja. Tumorske stanice mogu izražavati biljege koji mogu pokrenuti imunoreakciju. S obzirom na puteve djelovanja i učinak imunološkog sustava imunoterapiju možemo podijeliti na aktivnu i pasivnu koja može biti specifična i nespecifična. Najčešće korištena vrsta imunoterapije u liječenju raka dojke je pasivna imunoterapija. Ona se primjenjuje kao adjuvantna terapija s primjenom monoklonalnih protutijela. Može se primijeniti nakon kemoterapije, paralelno s radioterapijom i hormonskom terapijom. Moguće je primijeniti i konkomitantnu kemoterapiju s imunoterapijom, tj. kombinaciju protutijela i cistostatika u borbi protiv raka. U bolesnica s HER2 pozitivnim tumorima dojke imunoterapija se pokazala kao učinkovitom metodom liječenja (5).

6.5. Radioterapija

Radioterapija je terapijska metoda lokalnog liječenja malignih oboljenja uporabom visokoenergijskog ionizirajućeg zračenja. Koristi se kao dodatna terapija nakon kirurškog zahvata kako bi se uklonile potencijalno zaostale stanice raka ili uz sistemsko liječenje proširenog oblika bolesti uz primjenu i ostalih terapijskih metoda (4, 5).

Kada se zračenjem može postići izlječenje tada se ono naziva radikalnim, a ukoliko se nastoji smanjiti simptome metastatske bolesti i poboljšati kvaliteta života naziva se palijativnom terapijom. Problem je zaštita zdravog okolnog tkiva i organa. Stoga možemo zaključiti kako je svrha radioterapije predati visoku dozu zračenja tumoru uz što veću poštedu, tj. zaštitu zdravog okolnog tkiva i organa (4,5).

Planiranje radioterapijskih postupaka potrebo je kako bi se točno odredio plan zračenja. U planiranju radioterapije sudjeluju liječnik onkolog, medicinski fizičar i radiološki tehnolog. Cilj zračenja predstavljaju tumorski volumen, klinički ciljni volumen, ciljni volumen plana, terapijski volumen i ozračeni volumen (4,5).

Tumorski volumen potpuno pokriva makroskopski tumor i prisutne makroskopske metastaze. Klinički ciljni volumen pokriva moguće makroskopske dijelove, metastaze i puteve širenja tumora zahvaljujući zoni sigurnosti izvan tumorskog volumena oko 1- 2 centimetara (4, 5).

Ciljni volumen plana proširuje klinički ciljni volumen za dodatnu sigurnosnu zonu. Time se postiže zaštita organa i tkiva u anatomskom i fiziološkom smislu. Terapijski volumen je u idealnom slučaju zapravo ciljni volumen. Poklapanje ova dva volumena ovisi o tehnici, kvaliteti i energiji zračenja. U praksi je terapijski volumen najčešće veći od ciljnog volumena (4, 5).

Ozračeni volumen ovisi o kvaliteti plana, anatomiji tumora i tehnici zračenja. Potrebno ga je svesti na minimum kada se radi o okolnom zdravom tkivu ili organima osjetljivim na zračenje. Znatno je veći od terapijskog volumena. Ako se zadovolje svi uvjeti radioterapije od planiranja do zaštite od zračenja moguće je očekivati visok postotak izlječenja bolesnika, što je i glavna svrha radioterapije (4, 5).

6.5.1. Fizikalne osnove radioterapije

Elektromagnetno zračenje visokih energija koristi se kao osnova terapije tumorskih oblika i tkiva u radioterapiji. Korištenjem X zračenja, gama fotona i visokoenergijskih elektrona postiže se terapijski učinak. Ionizirajuće zračenje predstavlja svako elektromagnetsko i čestično zračenje koje ima dovoljno energije da ionizira tvar. Proces ionizacije je pojava kada pod utjecajem zračenja elektron izleti iz atomske strukture domaćina. Rezultat takvog događaja su pojava neelektriziranih čestica- elektrona i pozitivnih iona. Foton može međudjelovati s materijom i na druge načine, primjerice Comptonovim raspršenjem, fotoelektričnim učinkom i tvorbom para gdje nastaju elektron i pozitron (4).

Gama fotoni nastaju emisijom gama zračenja. Gama zračenje sličnih je karakteristika poput X zračenja. Jedina razlika između gama i X zračenja je mjesto nastanka. X zračenje nastaje u elektronskom omotaču dok gama zračenje nastaje u jezgri, tj. raspadom netastabilne jezgre. Većina X zračenja nastaje kočenjem brzih elektrona visokih energija nastalih u procesu termionske emisije. U radioterapiji koristi se X zračenje puno većih energija nego u običnoj radiografiji. Zbog toga je potreban poseban uređaj- linearni akcelerator budući da je takvu vrstu zračenja nemoguće dobiti u klasičnoj rendgenskoj cijevi. Zračenje koje je nastalo u linearnom akceleratoru dolazi do bolesnika i reagira s tkivom. Interakcijom molekula ljudskog organizma i zračenja dolazi do gubitka energije fotona tj. atenuacije snopa zračenja. Izgubljena energija apsorbirana je u tkivu čime se postiže terapijski učinak. Osim osnovnog snopa zračenja postoji i raspršeno zračenje koje je opasno zbog neželjenih učinaka koje ostavlja na okolnom zdravom tkivu (4).

6.5.2. Radiobiološke osnove radioterapije

Radiobiološki učinak ionizirajućeg zračenja nastaje zbog oštećenja DNA koja je kritična meta unutar stanice. Posljedica toga su oštećenja stanične funkcije zbog interakcije ionizirajućeg zračenja i materije kroz koju prolazi. Naglim oštećenjem ili promjenom mogu nastati ozbiljne biološke promjene u životu stanice pa i smrt. Ovo svojstvo može se iskoristiti u uništavanju zloćudnih stanica, a nedostatak je što se time mogu oštetiti i one zdrave, normalnih funkcija. Različite su osjetljivosti tkiva na ionizirajuće zračenje. Osjetljivost tkiva na zračenje ovisi o osobinama pojedinog tkiva, a sadržana je u težinskom koeficijentu tkiva efektivne doze zračenja. Učinak zračenja može nastupiti odmah ili nakon nekog vremena od nekoliko sati do nekoliko dana. Posebno osjetljiva tkiva na ionizirajuće zračenje su koštana srž, očna leća i gonade (5).

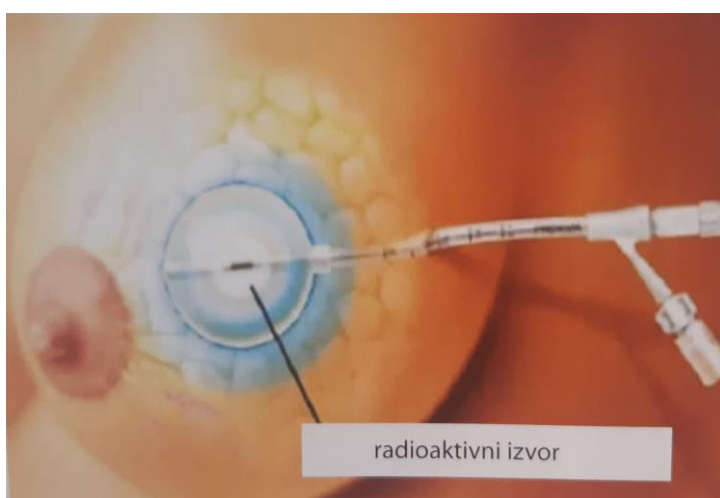
U radioterapiji razlikujemo četiri radiobiološka načela koja se nazivaju »4R radioterapije«. U 4R načela ubrajamo: popravak (engl. *repair*), presvrstavanje (engl. *reassortment*), repopulacija (engl. *repopulation*), reoksigenacija (engl. *reoxygenation*). Jedini način popravka stanice kojim se može utvrditi nastalo oštećenje jest promatranje promjena u preživljenju stanične populacije u vremenu. Razlikujemo popravak subletalnih oštećenja i potencijalno letalnih oštećenja. Do presvrstavanja dolazi zbog različite osjetljivosti stanica u različitim staničnim ciklusima. Najosjetljivije su stanice koje su u fazi mitoze ili kasne G2 faze. Repopulacija predstavlja ponovni rast tumorskih stanica nakon primijejenog zračenja. Reoksigenacija označuje smanjenje frakcije hipoksičnih stanica u tumoru što se postiže smanjenjem tumorskog volumena. Doza zračenja u radioterapiji veća je od one koja se koristi u klasičnoj radiografiji, zato je važno tijekom planiranja obratiti pozornost na okolna tkiva i osjetljive organe te učiniti što god je moguće da se zaštite. Radioterapija provodi se na način da se bolesnici zrače jednom na dan, u isto vrijeme, tijekom 5 radnih dana, 4-6 tjedana, a primljena doza će iznositi najčešće od 50 do 60 Gy (4, 5).

6.5.3. Podjela radioterapije

Općenito rečeno radioterapija se može podijeliti na teleradioterapiju i brahiradioterapiju. (5)

Brahiradioterapija (Slika 4.) je vrsta radioterapije u kojoj se radioaktivni izvor, materijal postavlja u ili na tijelo bolesnika što bliže primarnom tumoru. Princip brahiradioterapije je u relativno kratkom vremenskom periodu isporučiti veliku dozu malom ciljnom volumenu uz znatnu poštedu zdravog tkiva. Svrha ove vrste terapije je uvesti radioaktivni materijal u tjelesne šupljine ili otvore, zadržati ga na mjestu što bližem primarnom tumoru i na taj način isporučiti određenu količinu zračenja. Takva vrsta brahiradioterapije naziva se intrakavitarnom terapijom. Pri tome valja obratiti pozornost na osjetljive organe i zdravo okolno tkivo. Gotova sva energija je ovime apsorbirana u tumoru zbog malog dometa čestica zračenja. Aplikacija radioaktivnih izvora izvodi se posebnim iglama, žicama, kuglicama (4, 5).

Teleradioterapija je vrsta zračenja u kojoj se radioaktivni izvor nalazi se unutar teleradioterapijskog uređaja. Uređaji koju se koriste u teleradioterapiji su linearni akcelerator i gotovo napuštena kobaltna jedinica. U teleradioterapiji važnu ulogu ima CT planiranje kojim se dobiva trodimenzionalna simulacija. Time se postiže određivanje najboljeg pristupa ciljnom volumenu odnosno tumoru i njegovom okolnom tkivu. Tijekom zračenja važno je da radiološki tehnolog svaki put točno namijesit bolesnika kako bi se izbjegla pogreška u zračenju i time smanjila terapijska učinkovitost, odnosno izbjegle nuspojave radioterapije (4, 5).



Slika 4. Brahiterapija dojke (5)

6.5.4. Radioterapija nakon radikalnog kirurškog zahvata dojke

Godinama je radikalna mastektomija bila izbor liječenja za operabilne tumore dojke. Nakon ublažavanja radikalnosti kirurškog postupka, uvođenjem poštenih kirurških zahvata zračenje se primjenjivalo radi smanjenja pojave lokalnog recidiva u području prsišta i limfnih čvorova. U cilju sprječavanja ponovne pojave tumora u operiranoj dojci ili regionalnoj limfnoj drenaži, ordinira se adjuvantna radioterapija. Inducirana je u nekim slučajevima nakon radikalne mastektomije, poglavito ukoliko bolesnica ima pozitivne limfne čvorove pazuha. Prema Hagensenu postotak lokalnih recidiva povećava se s brojem pozitivnih limfnih čvorova. Indikacija za radioterapiju nakon radikalnog kirurškog zahvata ovisi o veličini tumora, infiltraciji kože ili duboke fascije, zahvaćenosti limfnih čvorova. Obično se postoperativna radioterapija dojke kombinira s prethodnom kemoterapijom. Zrači se grudna stijenka, regije limfnih čvorova u pazuhu, natključnoj jami i uz prsnu kost odnosno područja u kojima se potencijalno može proširiti bolest. Torakalna stijenka zrači se direktnim snopom elektrona. Energija snopova prilagođena je debljini zračenog tkiva (4, 5).

Tijekom zračenja bolesnica leži na stolu, važno je da se tijekom postupka ne miče i da ostane mirna. Radiološki tehnolog strpljivo objašnjava tijek terapije i važnost mirnog položaja tijekom isporuke zračenja. Prilikom zračenja dojke i limfne drenaže potrebno je da bolesnica leži na leđima s rukama iznad glave. Reproducibilnost položaja postiže se pomoću fiksacijskog pomagala tzv. *breast board*. To je ploča na koju bolesnica legne, na gornjem kraju ploče nalaze se utori za ruke koji se podešavaju ovisno o anatomiji i razgibanosti bolesnice. Sam postupak zračenja potpuno je bezbolan, traje kratko, ovisno o volumenu koji se zrači, anatomiji bolesnice i drugim faktorima (3, 4, 5, 6).

7. NUSPOJAVE RADIOTERAPIJE

7.1. Nuspojave radioterapije nakon radikalnog kirurškog zahvata

Neželjeni učinci radioterapije najčešće se dijele na rane ili akutne, subakutne i kasne ili kronične. Akutne i subakutne nuspojave su one koje se pojavljuju tijekom zračenja ili neposredno nakon njega. Kronične nuspojave pojavljuju se nakon duljeg vremenskog perioda, nakon nekoliko mjeseci te nedugo nakon završetka zračenja. Akutne i subakutne nuspojave su obično reverzibilne, a kronične ireverzibilne. Nužno je redovito kontrolirati bolesnike na radioterapiji (5).

Preciznim planiranjem radioterapije, individualnim pristupom te modernim radioterapijskim tehnikama neželjene nuspojave su iznimno rijetke (5).

Tkivo dojke pripada kasno odzivnim tkivima što znači da pokazuju oštećenja u periodu od nekoliko tjedana do nekoliko mjeseci (4).

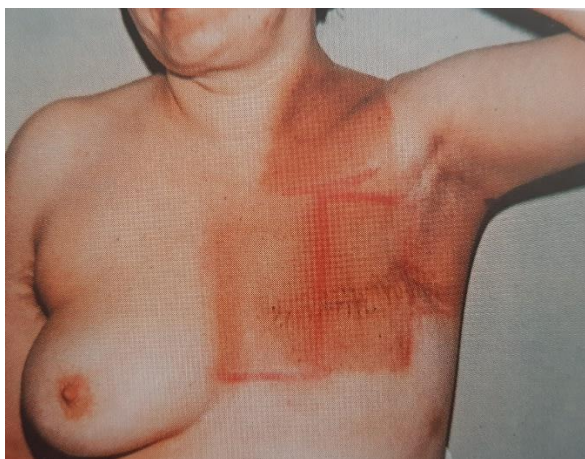Među najčešće akutne nuspojave dojke spadaju kožne promjene uzrokovane zračenjem. One su karakterizirane iritacijom kože, pojavom crvenila i oštećenja. U ove vrste neželjenih odgovora organizma na zračenje možemo svrstati i mučninu, povraćanje, opću slabost i dr. Općenito rečeno akutne neželjene reakcije nastaju na površini kože ili sluznica zbog posebne radioosjetljivosti stanica (4, 5).

Koža je prva obrambena linija u zaštiti tijela od oštećenja i bolesti pa tako i prvi organ na koji nailazi snop visokoenergijskog zračenja. U nekih bolesnica koža spada u ciljni volumen i potrebno ju je ozračiti kako bi se smanjila mogućnost povratka bolesti (4).

Rane ili akutne kožne reakcije dojke su najčešće eritem, suha deskvamacija, pigmentacija, epilacija (4, 5).

Eritem nastaje kao posljedica kongestije dermalnih kapilara. Pojavljuje se unutar 24 sata od početka radijacije. U idućih par dana izbledi te se ponovno pojavi u drugom tjednu zračenja uz postupno pojačavanje. U osjetljivih bolesnica doseže vrhunac u suhoj deskvamaciji kože. Rožnati sloj epidermisa ovisi o mitotskoj aktivnosti germinativnog sloja koji nadomješta propale pločaste stanice. Zračenje smanjuje stopu mitoze i samim time pridonosi smanjenju epitela. Dolazi do ljuštenja stanica ili suhe deskvamacije jer se preživjele stanice dijele i tako zamjenjuju uništene.

Nakon djelovanja UV i X zračenja na kožu dolazi do pojačanog djelovanja melanoblasta, a time se stvara više melanina. Diobom stanica melanin putuje u gornje slojeve kože što uzrokuje njezino tamnjenje. Pigmentacija (Slika 5.) je prolazni fenomen iradijacije. Oštećenjem folikula dlaka može doći do epilacije područja dojke (4, 5).

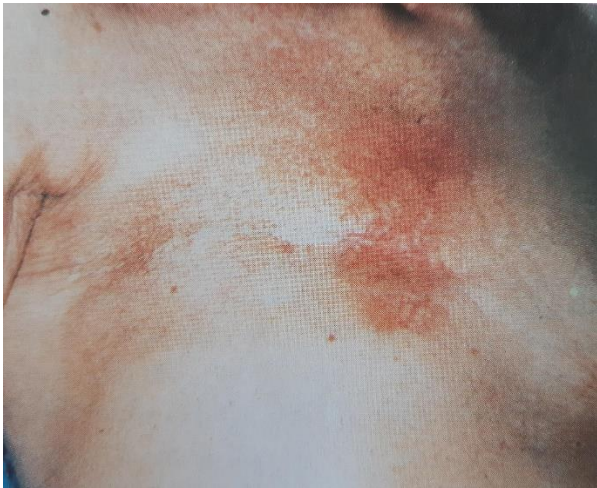

Slika 5. Pojačana pigmentacijatkiva prilikom zračenja torakalne stijenke elektronima (4)

Važno je da bolesnice provode redovitu dnevnu higijenu, izbjegavaju nanošenje kemikalija na kožu koju zrače. Prilikom tuširanja važno je da izbjegavaju vruću vodu i korištenje grubih sapuna. Preporuča se nošenje laganije odjeće kako bi se dozvolilo koži da se regenerira. Pred kraj adjuvantnog zračenja u žena se pojavljuje blaže ili jače izraženo crvenilo kože. Tada se bolesnicama preporuča korištenje farmaceutskih pripravaka u obliku krema ili masti. Također preporuča se i korištenje obloga kako bi se ublažilo crvenilo i upala ozračenog područja tkiva (4, 5).

Kako bi se smanjio rizik pneumonitisa uzrokovanog zračenjem prilagođavaju se različiti parametri radioterapije i tehnička oprema, a veliku ulogu ima i namještaj bolesnice. Radijacijski pneumonitis može se javiti i kao subakutna nuspojava. Simptomi bolesti su suhi kašalj, osjećaj boli tijekom iskašljavanja, otežano disanje. Teleangiektazije (Slika 6.) predstavljaju vidljivo proširenje površinskih vena kože i sluznice, a pojavljuju se nakon nekoliko godina zračenja. U rijetkim slučajevima neželjenih nuspojava radioterapije može biti i poremećaj u funkciji srca. Simptomi su jaka i prodorna bol u prsima, otežano disanje, stezanje u prsima (4, 5).

Radioterapijsko liječenje raka dojke doprinosi boljem sveukupnom preživljenju te smanjenju lokalnog povrata bolesti. Nuspojave radioterapije nakon radikalnog kirurškog zahvata nisu česta su pojava, odnosno pojava neželjenih reakcija radioterapije je niska (4, 5).



Slika 6. Teleangiektazije tkiva torakalne stijenke nakon zračenja elektronskim snopom (4)

8. PREVENCIJA RAKA DOJKE

Prevenција zloćudnih bolesti može se podijeliti na primarnu i sekundarnu prevenciju. Primarna prevencija obuhvaća mjere koje sprječavaju nastanak raka uklanjanjem uzročnih čimbenika bolesti. U primarnu prevenciju malignih oboljenja ubrajamo prestanak pušenja, konzumacije alkohola, promjenu prehrambenih navika i dr. Sekundarna prevencija obuhvaća rano dijagnosticiranje i terapiju malignih oboljenja. To se postiže primjenom probir metode ili engl. *screening* (5).

Nažalost još uvijek ne postoji siguran način za sprječavanje razvoja raka dojke. Na neke od faktora rizika ne možemo utjecati, primjerice ženski spol, pozitivna obiteljska anamneza, menopauza. Na ostale faktore rizika koji su uglavnom vezani uz stil života itekako možemo utjecati. Malim, svakodnevnim promjenama u načinu življenja ima velik utjecaj za prevenciju raka dojke. Fizička aktivnost i zdrave prehrambene navike ne poboljšavaju samo kvalitetu življenja već i sprječavaju nastanak brojnih oboljenja. Prestanak pušenja i konzumiranje alkohola također pripadaju u skupinu čimbenika prevencije. Žene bi trebale od dvadesete godine pa nadalje redovito provoditi samopregled dojke. Osim toga u Republici Hrvatskoj kao i u većini zemalja svijeta provodi se probir asimptomatskih žena. Mamografija je metoda koja probirom određenih skupina žena dokazano smanjuje smrtnost od raka dojke (5).

9. ZAKLJUČAK

Rak dojke liječi se već nekoliko stoljeća. Godinama predstavlja veliki zdravstveni problem, ali napretkom znanosti, medicine i tehnologije dolazi se do novih spoznaja koje bi u budućnosti mogle smanjiti njegov mortalitet. Iako je poglavito bolest koja zahvaća žene u rijetkim slučajevima može zahvatiti i muškarce.

Dojka je organ smješten na prednjem dijelu prsnog koša. Mamografija nam je omogućila detaljan prikaz u anatomsku strukturu dojke i lokalizaciju malignog ili benignog oboljenja.

Strategije liječenja raka dojke mijenjale su se razvojem medicine, a u suvremenom liječenju procvat doživljavaju hormonska terapija i imunoterapija raka dojke te ovisno o veličini tumora, stadiju, biologiji tumora, lokalizaciji i općem stanju bolesnice određuje se plan liječenja.

Radioterapija ima važnu ulogu u liječenju raka dojke nakon radikalnog i pošteđenog kirurškog zahvata. Sprječava pojavu recidiva bolesti i povećava stopu izlječenja od raka dojke. Kao nedostatak radioterapije možemo navesti nuspojave radioterapije koje u slučaju zračenja dojke poglavito zahvaćaju kožu.

Promjenom načina življenja, odazivom na *screening* programe ranog otkrivanja raka dojke, pomnim i preciznim planiranjem liječenja te samopregledom uvelike se smanjuje mogućnost pojave raka dojke, ali i njegovo pravovremeno tretiranje.

10. LITERATURA

1. Hebrang, A. i Klarić- Čustović R., Radiologija, 3. obnovljeno i dopunjeno izdanje, Zagreb: Medicinska naklada; 2007
2. Ivančević, D., Dodig D., i Kusić Z., Klinička nuklearna medicina, 1. izdanje, Zagreb: Medicinska naklada; 1999.
3. Margaritoni, M., Rak dojke, 1. izdanje, Zagreb: Školska knjiga; 1993.
4. Šamija, M. i suradnici, Radioterapija, 1. izdanje, Zagreb: Nakladni zavod Globus; 1996.
5. Vrdoljak, E. i suradnici, Klinička onkologija, Zagreb: Medicinska naklada; 2013.
6. Rak dojke na platformi MSD priručnici. hr, <http://www.msd-prirucnici.placebo.hr/msd-za-pacijente/specifne-bolesti-zena/bolesti-dojke/rak-dojke> , posjećeno (29.03. 2020.)
7. Pagetova bolest dojke (Pagetov karcinom) – uzroci, simptomi, dijagnoza i liječenje dostupno na platformi Kreni zdravo. hr, <https://www.krenizdravo.rtl.hr/zdravlje/bolesti-zdravlje/pagetova-bolest-dojke-pagetov-karcinom-uzroci-simptomi-dijagnoza-i-lijecenje> ,posjećeno 6.04. 2020.)
8. Općenito o raku dostupno na platformi Onkologija. hr, <http://www.onkologija.hr/sto-je-rak/> , posjećeno 20.03. 2020.
9. Rak dojke dostupno na platformi Onkologija. hr, <http://www.onkologija.hr/rak-dojke/> , posjećeno 27. 04. 2020.
10. Saznajte kako obaviti samopregled dojki u samo 10 minuta dostupno na platformi Centar zdravlja. hr <https://www.centarzdravlja.hr/zdrav-zivot/specijal-mjesec-borbe-protiv-raka-dojke/obavite-samopregled-dojki-u-samo-10-minuta/> , posjećeno 6.07. 2020.

11. PRILOZI

Prilog A: Popis ilustracija

Slike

Slika 1. Samopregled dojke (10).	24
Slika 2. Izgled dojke nakon radikalnog kirurškog zahvata (5).....	29
Slika 3. Izgled dojke nakon pošteđnog kirurškog zahvata (5)	30
Slika 4. Brahiterapija dojke (5)	37
Slika 5. Pojačana pigmentacijatkiva prilikom zračenja torakalne stijenke elektronima (4)	40
Slika 6. Teleangiektazije tkiva torakalne stijenke nakon zračenja elektronskim snopom (4)..	41

12. POPIS KRATICA

npr. – na primjer

dr.- drugo

sl.- slično

tj.- to jest

BRCA 1 i 2- Breast cancer gene 1 i 2

HER 2- human epidermal growth factor receptor 2

TNM- tumor nodes metastases

tzv. – takozvani

MR- magnetska rezonanca

CT- kompjuterizirana tomografija

engl.- engleski jezik

BI- RADS- breast imaging reporting and data system

CMF- ciklofosamid metotreksat 5-fluorouracil

FAC- ciklofosamid, doxorubicin i 5-fluorouracil.

FEC- ciklofosamid, epirubicin i 5-fluorouracil

TAX- docetaxel (taxotere), doxorubicin i ciklofosamid

LHRH- luteinizirajući hormon

DNA- deoksiribonukleinska kiselina

4R- repair reassortment repopulation reoxygenation

UV- ultraljubičasto zračenje

ŽIVOTOPIS

Rođena sam 20. rujna 1998. godine u Sisku. Osnovnoškolsko obrazovanje završila sam s odličnim uspjehom u Osnovnoj školi Mate Lovraka u Petrinji. Srednju školu za farmaceutskog tehničara pohađala sam u Srednjoj školi Viktorovac u Sisku. Daljnje obrazovanje odlučila sam nastaviti također u zdravstvenom smjeru zbog velike želje za pomaganjem ljudima. Stoga sam 2017. godine upisala Fakultet zdravstvenih studija u Rijeci, smjer radiološka tehnologija. Aktivno se služim njemačkim i engleskim jezikom