

# FIZIOTERAPIJSKA INTERVENCIJA KOD OSTEOSARKOMA BEDRENE KOSTI

---

**Katinić, Miroslav**

**Undergraduate thesis / Završni rad**

**2020**

*Degree Grantor / Ustanova koja je dodijelila akademski / stručni stupanj:* **University of Rijeka, Faculty of Health Studies / Sveučilište u Rijeci, Fakultet zdravstvenih studija u Rijeci**

*Permanent link / Trajna poveznica:* <https://um.nsk.hr/um:nbn:hr:184:266930>

*Rights / Prava:* [In copyright](#)/[Zaštićeno autorskim pravom.](#)

*Download date / Datum preuzimanja:* **2025-01-10**

*Repository / Repozitorij:*

[Repository of the University of Rijeka, Faculty of Health Studies - FHSRI Repository](#)



SVEUČILIŠTE U RIJECI  
FAKULTET ZDRAVSTVENIH STUDIJA  
PREDDIPLOMSKI STRUČNI STUDIJ  
FIZIOTERAPIJA

Miroslav Katinić

FIZIOTERAPIJSKA INTERVENCIJA KOD  
OSTEOSARKOMA BEDRENE KOSTI

Završni rad

Rijeka, 2020.

UNIVERSITY OF RIJEKA  
FACULTY OF HEALTH STUDIES  
UNDERGRADUATE STUDY OF PHYSIOTHERAPY

Miroslav Katinić  
PHYSIOTHERAPY INTERVENTION IN FEMUR  
OSTEOSARCOMA  
Final thesis

Rijeka, 2020

Mentor rada: \_\_\_\_\_

Ko – mentor rada: \_\_\_\_\_

Završni rad ima \_\_\_\_\_ stranica, \_\_\_\_\_ tablica, \_\_\_\_\_ grafova, \_\_\_\_\_ literalnih navoda

Završni rad je obranjen dana \_\_\_\_\_ u/na Katedri za fizioterapiju FZSRI  
pred povjerenstvom u sastavu:

1. \_\_\_\_\_

2. \_\_\_\_\_

3. \_\_\_\_\_

4. \_\_\_\_\_

# Izvješće o provedenoj provjeri izvornosti studentskog rada

Opći podatci o studentu:

<b>Sastavnica</b>	
<b>Studij</b>	
<b>Vrsta studentskog rada</b>	
<b>Ime i prezime studenta</b>	
<b>JMBAG</b>	

Podatci o radu studenta:

<b>Naslov rada</b>	
<b>Ime i prezime mentora</b>	
<b>Datum predaje rada</b>	
<b>Identifikacijski br. podneska</b>	
<b>Datum provjere rada</b>	
<b>Ime datoteke</b>	
<b>Veličina datoteke</b>	
<b>Broj znakova</b>	
<b>Broj riječi</b>	
<b>Broj stranica</b>	

Podudarnost studentskog rada:

<b>Podudarnost (%)</b>	

Izjava mentora o izvornosti studentskog rada

<b>Mišljenje mentora</b>	
<b>Datum izdavanja mišljenja</b>	
<b>Rad zadovoljava uvjete izvornosti</b>	<input type="checkbox"/>
<b>Rad ne zadovoljava uvjete izvornosti</b>	<input type="checkbox"/>
<b>Obrazloženje mentora (po potrebi dodati zasebno)</b>	

Datum

Potpis mentora

---

---

# SADRŽAJ

<b>1. UVOD</b> .....	1
<b>2. ANATOMIJA</b> .....	2
2.1. <i>SKELET NOGE</i> .....	2
2.1.1. <i>SKELET NATKOLJENICE</i> .....	3
2.2. <i>MIŠIĆI NATKOLJENICE</i> .....	4
2.2.1. <i>MIŠIĆI GLUTEALNE REGIJE</i> .....	4
2.2.2. <i>STRAŽNJA ILI FLEKSORNA SKUPINA MIŠIĆA NATKOLJENICE</i> .....	5
2.2.3. <i>PREDNJA ILI EKSTENZORNA SKUPINA MIŠIĆA NATKOLJENICE</i> .....	6
2.2.5. <i>MEDIJALNA ILI ADUKTORNA SKUPINA MIŠIĆA NATKOLJENICE</i> .....	7
<b>3. NOVOTVORINE</b> .....	8
<b>4. EPIDEMIOLOGIJA</b> .....	9
<b>5. DIJAGNOZA, KLASIFIKACIJA I VRSTE OSTEOSARKOMA</b> .....	10
5.1. <i>DIJAGNOZA</i> .....	10
5.2. <i>KLASIFIKACIJA OSTEOSARKOMA</i> .....	12
5.3. <i>VRSTE OSTEOSARKOMA</i> .....	12
5.3.1. <i>SREDIŠNJI OSTEOSARKOM</i> .....	12
5.3.2. <i>POVRŠINSKI OSTEOSARKOM</i> .....	14
<b>6. TERAPIJA</b> .....	15
6.1. <i>KEMOTERAPIJA</i> .....	15
6.2. <i>RADIOTERAPIJA</i> .....	15
6.3. <i>KIRURŠKO LIJEČENJE</i> .....	16
6.3.1. <i>SPAŠAVANJE UDA</i> .....	16
6.3.2. <i>AMPUTACIJA</i> .....	17
6.4. <i>PROGNOSTIČKI FAKTORI I ISHODI LIJEČENJA OSTEOSARKOMA</i> .....	18
6.5. <i>NOVOSTI U LIJEČENJU</i> .....	18
<b>7. FIZIOTERAPIJSKA INTERVENCIJA</b> .....	19
7.1. <i>POVIJESNI PREGLED FIZIOTERAPIJSKE INTERVENCIJE</i> .....	19
7.2. <i>SADAŠNJI KONCEPTI FIZIOTERAPIJSKE INTERVENCIJE</i> .....	19
7.3. <i>CILJEVI FIZIKALNE TERAPIJE</i> .....	20
7.4. <i>KOMPLIKACIJE KOJE MOGU UTJECATI NA REHABILITACIJU</i> .....	20

7.5. PRIKAZ SLUČAJA .....	21
7.5.1. FIZIOTERAPIJSKA INTERVENCIJA.....	23
7.5.2. MJERENJE OPSEGA NOGE.....	30
7.5.3. MANUALNI MIŠIĆNI TEST .....	31
7.5.4. MJERENJE OPSEGA FLEKSIJE KOLJENOG ZGLOBA DESNE NOGE .....	32
7.5.5. LONGITUDINALNA DULJINA NOGU.....	35
<b>8. ZAKLJUČAK.....</b>	<b>36</b>
<b>9. LITERATURA .....</b>	<b>37</b>
<b>10. POPIS ILUSTRACIJA .....</b>	<b>41</b>
<b>11. ŽIVOTOPIS.....</b>	<b>44</b>

## SAŽETAK

Osteosarkom je najčešći maligni tumor kostiju. Lokaliziran je u područjima brze koštane izmjene, najčešće u distalnom dijelu bedrene kosti i proksimalnom dijelu goljenične kosti, pretežno u mladih osoba između 10. i 25. godine, kada kosti intenzivno rastu. Suvremeno liječenje se sastoji od neoadjuvantne terapije, kompletne kirurške resekcije i adjuvantne terapije, sa sveukupnim petogodišnjim preživljenjem od 60%. Primjena imunoterapije i ciljane terapije poboljšala je rezultate liječenja kod bolesnika s lokaliziranom bolesti na preko 70%.

U radu je prikazan slučaj 16-godišnjeg bolesnika koji je zaprimljen na Zavod za hematologiju, onkologiju i kliničku genetiku Klinike za pedijatriju Kliničkog bolničkog centra (KBC) Rijeka zbog višemjesečne perzistentne boli u distalnom dijelu desne natkoljenice i otoka koji je zamijetio tri tjedna nakon početka boli. Opsežnom dijagnostičkom obradom postavljena je dijagnoza osteosarkoma. Započeta je neoadjuvantna kemoterapija, a nakon tri mjeseca učinjen je operativni zahvat - parcijalna resekcija distalnog dijela desne bedrene kosti i rekonstrukcija desnog koljena endoprotezom u Klinici za dječje bolesti Zagreb. Daljnje liječenje nastavljeno je u KBC Rijeka adjuvantnom kemoterapijom uz intenzivnu fizikalnu terapiju. Mjerenja prikazana u ovome radu prikazuju zatečeno stanje po operativnom zahvatu, te učinak fizikalne terapije kod cirkumferencije i manualnog mišićnog testa operirane noge, opsega pokreta koljenog zgloba operirane noge, te longitudinalne duljine obje noge tijekom liječenja u KBC Rijeka.

Ključne riječi: osteosarkom, tumor, bedrena kost, fizioterapijska intervencija, fizikalna terapija



## **SUMMARY**

Osteosarcoma is the most common malignant bone tumor. It is localized in areas of rapid bone turnover, most commonly in the distal femur and proximal tibia, predominantly in young individuals between 10 and 25 years of age, when bone growth is intense. Modern treatment consists of neoadjuvant therapy, complete surgical resection and adjuvant therapy, with an overall five-year survival rate of 60%. The use of immunotherapy and targeted therapy improved treatment outcomes in patients with localized disease to over 70%.

The paper presents a case of a 16-year-old patient who was admitted to the Department of Hematology, Oncology and Clinical Genetics of the Clinic for Pediatrics of the University Hospital Centre Rijeka due to several months of persistent pain in the distal part of the right thigh and swelling. The diagnosis of osteosarcoma was made by extensive diagnostic processing. Neoadjuvant chemotherapy started, and after three months, surgery - partial resection of the distal part of the right femur and reconstruction of the right knee with an endoprosthesis at the Clinic for Children's Diseases in Zagreb was made. Further treatment was continued at the University Hospital Centre Rijeka with adjuvant chemotherapy and intensive physical therapy. The measurements presented in this paper show the condition after surgery, and the effect of physical therapy in circumference and manual muscle test of the operated leg, the range of motion of the knee joint of the operated leg, and the longitudinal length of both legs during treatment at KBC Rijeka.

Key words: osteosarcoma, tumor, femur, physiotherapy intervention, physical therapy

## **ZAHVALA**

Zahvaljujem se roditeljima za bezuvjetnu ljubav i podršku koju su mi pružali kroz cijelo obrazovanje. Hvala vam na svemu.

Posebno se zahvaljujem svom mentoru Slavenu Medjimurecu, mag. physioth. za veliki utjecaj koji je ostavio na mene, za sve savjete koje mi je dao i sve znanje koje mi je prenio. Također mu se zahvaljujem za veliki poticaj i vodstvo kod pisanja ovoga završnog rada.

Zahvaljujem se svojoj ko-mentorici, predstojnici Klinike za pedijatriju, prof.dr.sc. Jeleni Roganović i svim djelatnicima Zavoda za hematologiju, onkologiju i kliničku genetiku Klinike za pedijatriju KBC Rijeka koji su mi pomogli u prikupljanju podataka za završni rad.

# 1. UVOD

Osteosarkom (lat. *osteosarcoma*) je primarni zloćudni tumor kostiju građen od neoplastičnih osteoblasta koji aktivno stvaraju kalcificiranu kosti ili osteoid. Osteosarkom primarno zahvaća apendikularni kostur. U 75% slučajeva lokaliziran je u metafiznim i epifiznim područjima brzog rasta dugih kostiju, s predilekcijom za bedrenu kost (1, 2).

Svjetska zdravstvena organizacija (SZO) predviđa 27 milijuna novih slučajeva tumora do 2030. godine širom svijeta, s najvećom učestalošću u zemljama u razvoju (1), stoga je vrlo vjerojatno da će se prosječan zdravstveni djelatnik susresti s ovom dijagnozom u svojoj profesionalnoj karijeri. Kako bolesnici s tumorom često razvijaju funkcionalne deficite koji nepovoljno utječu na njihovu kvalitetu života, fizikalna terapija je iznimno važna, kako u prevenciji određenih deficita, tako i u obnavljanju izgubljenih funkcija, minimiziranju invalidnosti uzrokovanih tumorom i antitumorskim liječenjem te u poboljšanju samostalnosti potrebnih za obavljanje aktivnosti svakodnevnog života (ASŽ).

Cilj istraživanja bio je prikazati ulogu fizioterapeuta u postoperativnoj rehabilitaciji bolesnika s osteosarkomom bedrene kosti te pomoć koju pruža u poboljšanju kvalitete života. Opservirano je opće poboljšanje u različitim ortopedskim aspektima vezanim za kvalitetu života i funkciju ekstremiteta.

## 2. ANATOMIJA

Koštani sustav čovjeka građen je od više od 200 kostiju različite veličine i oblika. Kosti se prema izgledu mogu podijeliti u tri skupine: duge kosti kao što su kosti natkoljenice ili potkoljenice, plosnate kosti kao što je lopatica ili kosti lubanje i kratke kosti, kao što su kosti pešća ili kosti kralježnice (3, 4).

Osteosarkom primarno pogađa apendikularni kostur, pri čemu najčešće bedrenu kost (1). Za bolje razumijevanje mogućih neželjenih posljedica tumora te za funkcionalno optimalne rezultate je iznimno važno fizioterapijsku intervenciju bazirati na dobrom poznavanju anatomije.

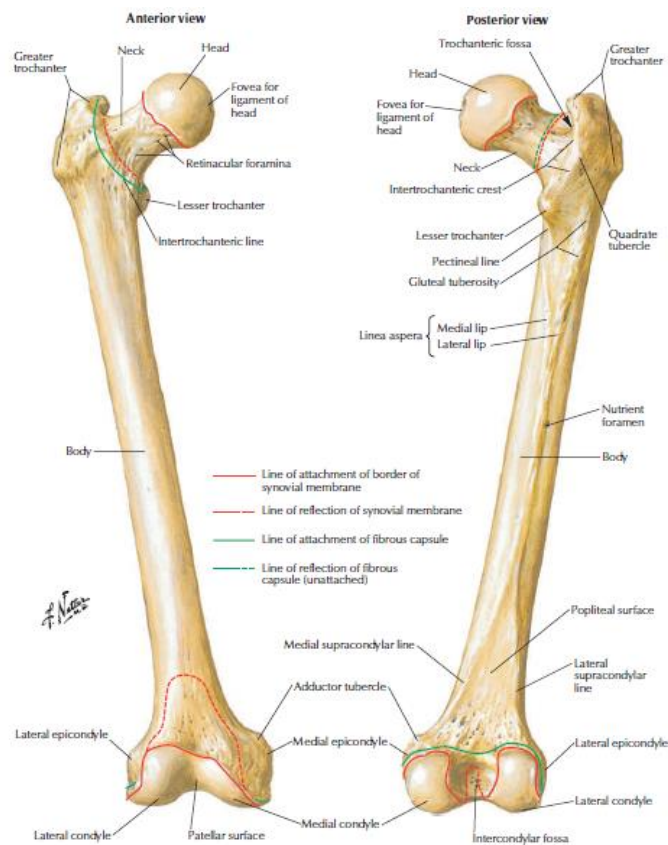
### 2.1.. SKELET NOGE

Područje u kojem se donji ekstremitet spaja s trupom jest korijen noge. To je predio kuka koji pripada zdjelici i duboko je ugrađen u trupu, tako da noga površno jednim dijelom graniči s trbuhom. Slobodni dio donjeg uda se dijeli na bedro ili natkoljenicu, potkoljenicu i stopalo, ali i zdjelični obruč koji također pripada donjim ekstremitetima jer je on čvrsta osnova korijena nogu i služi njihovu pripoju na osovinski skelet trupa. Prema gore zdjelična se šupljina široko otvara u trbušnu. Na stražnjoj strani, bočno i sprijeda ograničena je koštanim stijenkama što ih čine krstača (*os sacrum*), trtična kost (*os coccygeum*) i dvije zdjelične kosti (*os coxae*) (5).

U natkoljenici se nalazi samo jedan skeletni element, a to je bedrena kost, bedrenjača ili *femur*, koju sa zdjeličnom kosti spaja zglob kuka (*articulatio coxae*). Skelet potkoljenice sačinjavaju dvije kosti, goljenica (*tibia*) koja stoji medijalno i lisna kost (*fibula*) na lateralnoj strani. Goljenica je čvršća kost i u zglobu koljena (*articulatio genus*) artikulira s bedrenom kosti. Na prednjoj strani koljena nalazi se sezamska kost iver (*patella*) (5). U skeletu stopala se razlikuju tri skupine kostiju: 1) *tarsus*, 2) *metatarsus* i 3) *ossa digitorum pedis*. Tarsus izgrađuje sedam zastopalnih kostiju među kojima je najveća petna kost, (*calcaneus*). Druga po veličini je tarzalna kost (*talus*), koja artikulira s kostima potkoljenice. Svi elementi *tarsusa* su kratke kosti. *Metatarsus* se sastoji od pet dugačkih stopalnih kostiju. Treću skupinu, kosti nožnih prstiju, čine u svakom prstu po tri članka: *phalanx proximalis*, *phalanx media* i *phalanx distalis*. Jedino se u prvom prstu nalaze samo dva članka (5).

### 2.1.1. SKELET NATKOLJENICE

Najveća kost u čovječjem tijelu je bedrena kost. Duga je kost i kao takva, na krajevima je zadebljala, a srednji dio ili trup (*corpus femoris*) je izduljen i tanji. Na proksimalnom dijelu bedrene kosti nalazi se glava (*caput femoris*) te jedna veća i manja kvrga, *trochanter major* i *trochanter minor*. Glava bedrene kosti konveksno je zglobno tijelo koje je uloženo u *acetabulum* na vanjskoj strani zdjelične kosti. Glavu bedrene kosti s trupom spaja vrat bedrene kosti (*collum femoris*). Os vrata s osi trupa zatvara tupi kut od prosječno 125 stupnjeva koji se otvara na medijalnu stranu, a naziva se kolodijafiznim kutom. Trup bedrene kosti u uzdužnom je smjeru neznatno savijen s konveksitetom okrenutim naprijed. Na donjem kraju bedrene kosti nalaze se dva masivna čvora, *condylus medialis* i *condylus lateralis*. Na njima se nalaze konveksne zglobne ploštine za artikulaciju s goljenicom. Kondile razdvaja duboka jama, *fossa intercondylaris* ispred koje se nalazi zglobna ploština za patelu, *facies patellaris* (5).



Slika 1 - Prikaz bedrene kosti

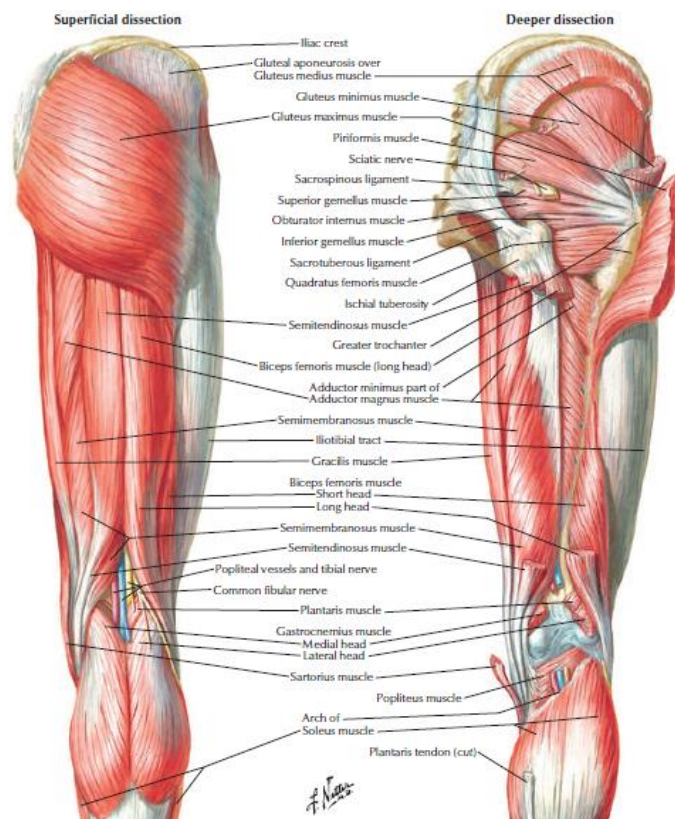
Izvor preuzimanja: Frank H. Netter, Atlas of Human Anatomy, 7th ed. China: Elsevier, 2019

Datum preuzimanja: 15.02.2020.

## 2.2. MIŠIĆI NATKOLJENICE

### 2.2.1. MIŠIĆI GLUTEALNE REGIJE

Svi mišići glutealne regije pripadaju muskulaturi kuka koja se sastoji od vanjskih i unutarnjih mišića. U glutealnoj regiji vanjski mišići kuka raspoređeni su u dva sloja. Površne mišiće čini samo *m. gluteus maximus* koji je snažan ekstenzor i vanjski rotator natkoljenice. Svi drugi mišići nalaze se u unutarnjem sloju. Među unutarnjim mišićima nalaze se *m. gluteus medius* i *m. gluteus minimus* koji polaze od vanjske strane krila bočne kosti i hvataju se na *trochanter major* bedrene kosti. Oba mišića abduciraju natkoljenicu te rotiraju natkoljenicu prema van. *M. tensor fasciae latae* zateže bedrenu fasciju te pomaže pri fleksiji, abdukciji i unutarnjoj rotaciji (pronaciji) natkoljenice. Osim njih, u unutarnjem sloju nalazi se i *m. piriformis* koji također izvodi vanjsku rotaciju (supinaciju) natkoljenice. Vanjsku rotaciju izvodi i *m. quadratus femoris*, *m. obturatorius internus*, te dva mala mišića koja prate njegov distalni dio, *m. gemellus superior* i *m. gemellus inferior* (5).



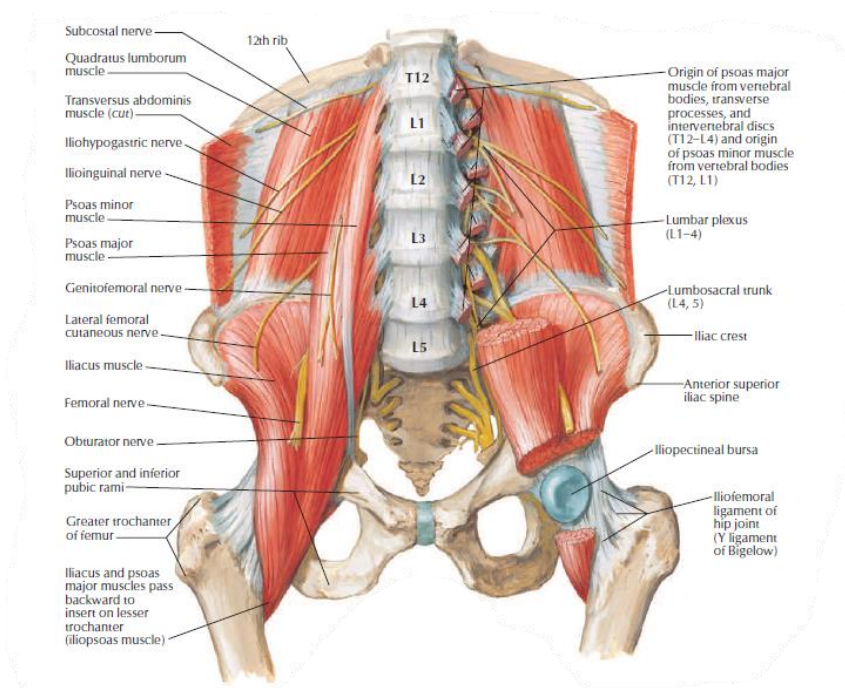
Slika 2 - Prikaz stražnje strane mišića natkoljenice

Izvor preuzimanja: Frank H. Netter, Atlas of Human Anatomy. 7th ed. China: Elsevier, 2019

Datum preuzimanja: 15.02.2020.

*M. gluteus maximus* inervira *n. gluteus inferior*. Mišiće *gluteus medius*, *gluteus minimus* i *tensor fasciae latae* inervira *n. gluteus superior*. Ostali mišići ove skupine primaju izravne ogranke iz sakralnog pleksusa (5).

*M. iliopsoas* jedini je mišić unutarnje skupine glutealne regije. Sastoji se od dva dijela: *m. iliacus* i *m. psoas major*. *M. iliacus* polazi iz bočne jame, a *m. psoas major* polazi s lateralne strane svih slabinskih kralješaka i sa zajedničkom tetivom se hvataju na *trochanter minor* bedrene kosti. *M. iliopsoas* je glavni fleksor natkoljenice, a uz to izvodi i supinaciju. Inervira ga *plexus lumbalis* i *n. femoralis* (5).



Slika 3 - Prikaz m. iliopsoasa  
Izvor preuzimanja: Frank H. Netter, Atlas of Human Anatomy. 7th ed. China: Elsevier, 2019  
Datum preuzimanja: 15.02.2020.

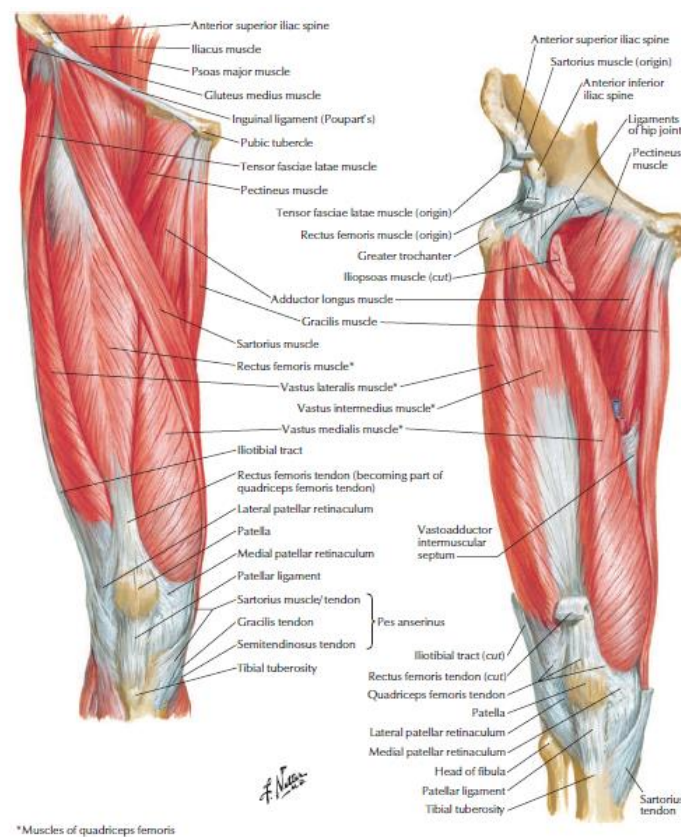
## 2.2.2. STRAŽNJA ILI FLEKSORNA SKUPINA MIŠIĆA NATKOLJENICE

Stražnju ili fleksornu skupinu mišića natkoljenice čine tri mišića: *m. semitendinosus*, *m. semimembranosus* i *m. biceps femoris*. Sva tri mišića polaze od sjedne kvrge i pružaju se prema distalno. Iznad koljena divergiraju te se *m. biceps femoris* pruža prema lateralno, a dva ostala prema medijalno. *M. biceps femoris* hvata se na proksimalnom dijelu lisne kosti, a *m. semitendinosus* i *m. semimembranosus* na proksimalnom dijelu goljenice. Sva tri mišića flektiraju potkoljenu te ekstendiraju natkoljenu. Ako je koljeno ispruženo, *m. biceps femoris* rotira cijelu natkoljenu prema van, a *mm. semitendinosus* i *semimembranosus* prema unutra.

Ako je koljeno savijeno *m. biceps femoris* rotira potkoljenu prema van, a mišići *semitendinosus* i *semimembranosus* prema unutra. Cijelu stražnju skupinu mišića natkoljenice inervira *n. ischiadicus* (5).

### 2.2.3. PREDNJA ILI EKSTENZORNA SKUPINA MIŠIĆA NATKOLJENICE

*M. quadriceps femoris* je mišić koji ima četiri glave koje se nazivaju mišićima: *m. rectus femoris*, *m. vastus medialis*, *m. vastus intermedius* i *m. vastus lateralis*. Sva četiri mišića se hvataju u zajedničku tetivu u koju je uložena patela kao sezamska kost i koja se hvata na *tuberositas tibiae*. *M. quadriceps femoris* je ekstenzor koljenog zgloba, a kako *m. rectus femoris* prelazi i preko zgloba kuka s prednje strane, djeluje kao fleksor u tom zglobu. *M. sartorius* je dugačak mišić koji polazi od *spine iliace anterior superior* i hvata se na proksimalnom dijelu medijalne plohe goljenice. Ima zajedničko hvatište s još dva mišića, *m. gracilis* i *m. semitendinosus*. Funkcija *m. sartoriusa* je fleksija i supinacija natkoljenice te fleksija i pronacija potkoljenice. Oba mišića prednje skupine natkoljenice inervira *n. femoralis* (5).

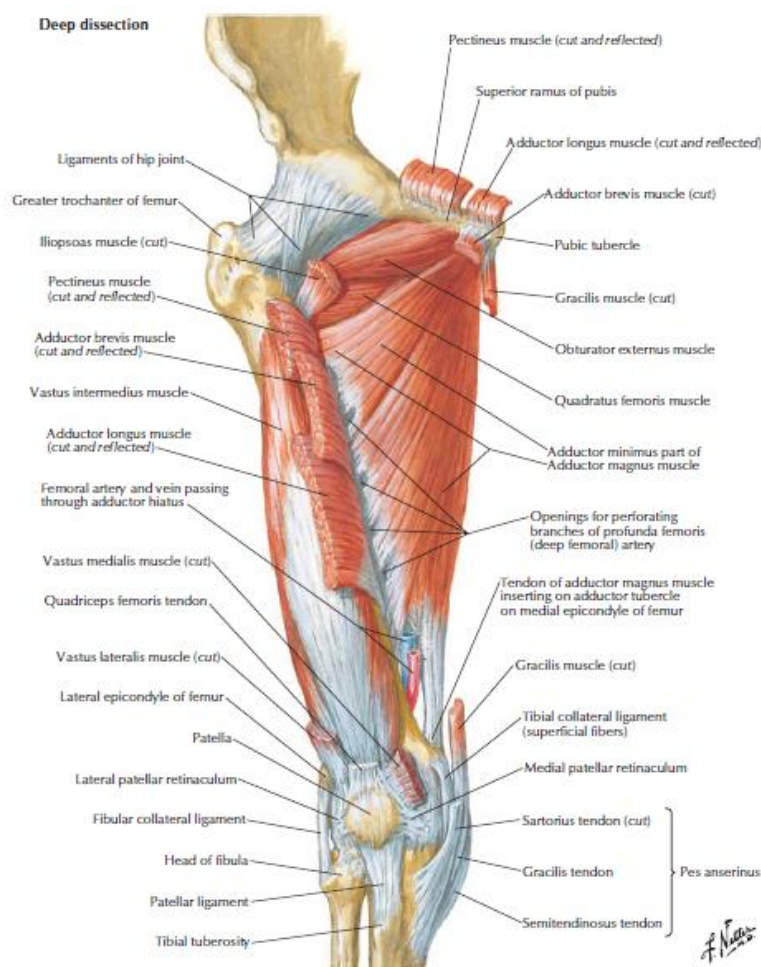


Slika 4 - Prikaz prednje skupine mišića natkoljenice  
Izvor preuzimanja: Frank H. Netter, Atlas of Human Anatomy. 7th ed. China: Elsevier, 2019  
Datum preuzimanja: 15.02.2020.



## 2.2.5. MEDIJALNA ILI ADUKTORNA SKUPINA MIŠIĆA NATKOLJENICE

Medijalnu skupinu mišića natkoljenice čini šest mišića: *m. obturatorius externus*, *m. pectineus*, *m. adductor longus*, *m. adductor brevis*, *m. adductor magnus* i *m. gracilis*. Polazište im je vanjska strana preponske i sjedne kosti te vanjska strana membrane obturatorije. Svi, osim *m. gracilisa*, završavaju na bedrenoj kosti. *M. gracilis* se spušta na potkoljenicu i hvata se na goljenici. Svim ovim mišićima zajednička je funkcija adukcija natkoljenice. Svi aduktorni mišići djeluju i kao fleksori i supinatori natkoljenice, a *m. gracilis* djeluje i u koljenom zglobu te flektira i rotira potkoljenicu prema unutra. Sve mišiće medijalne skupine inervira *n. obturatorius* (5).



Slika 5 - Prikaz medijalne skupine mišića natkoljenice

Izvor preuzimanja: Frank H. Netter, Atlas of Human Anatomy. 7th ed. China: Elsevier, 2019

Datum preuzimanja: 15.02.2020.

### 3. NOVOTVORINE

Novotvorina ili tumor (lat. *tumor* – oteklina) je patološka masa tkiva nastala prekomjernim umnažanjem abnormalnih stanica. Postoji mnogo različitih vrsta tumora, a njihova se imena obično odnose na vrstu tkiva u kojem nastaju (3).

Tumori kostiju dijele se na benigne i maligne. Maligni tumori se dalje dijele u dvije skupine: primarne tumore i metastaze. Benigni i maligni tumori kosti se klasificiraju s obzirom na histogenezu na tumore građene od a) koštanih stanica, b) hrskavičnih stanica, c) hematopoetskih stanica i d) ostalih stanica kao fibroblasti, makrofagi ili osteoklasti (3).

Benigni koštani tumori su osteomi, osteoid osteomi i osteoblastomi. Maligni tumor koji stvara kost naziva se osteosarkom (3).

## 4. EPIDEMIOLOGIJA

Koštani tumori čine oko 3-5% svih tumora u dječjoj dobi i manje od 1% tumora u odraslih (6). Incidencija osteosarkoma je 3,4 na milijun osoba godišnje (3, 6, 7). Prvih šest desetljeća dvadesetog stoljeća petogodišnja stopa preživljenja za klasični osteosarkom iznosila je 20%. Uvođenje neoadjuvantne kemoterapije sedamdesetih godina povećalo je stopu preživljenja na 50% (8). S današnjom terapijom prosječno petogodišnje preživljenje osoba s lokaliziranim osteosarkomom je od 70 do 80%, ali one s metastatskom bolešću imaju značajno lošiji ishod (6). Osteosarkom je najčešći primarni zloćudni koštani tumor koji čini oko 20% svih koštanih tumora. Nastaje sporadično, s nekoliko slučajeva povezanih s poznatim nasljednim oštećenjima u regulaciji staničnog ciklusa. U 70% tumora dokazane su kromosomske abnormalnosti koje obično uključuju mutacije u tumorsko-supresorskim genima ili u DNA helikazama (9). Najviša incidencija osteosarkoma je u drugom desetljeću života, a drugi vršak pojavnosti je u dobi iznad 60 godina. Rijedak je prije pete godine. Pojavnost osteosarkoma je relativno ujednačena u cijelom svijetu (3, 6, 10). Mirabello i suradnici su 2009. godine prikazali da je osteosarkom u osoba do 24. godine češći u muškaraca nego u žena u gotovo svim zemljama u omjeru 1.43:1. U dobnoj skupini od 25 do 59 godina je omjer muškarci : žene 1.28:1, a u dobi iznad 59 godina 0.9:1 (6).

## **5. DIJAGNOZA, KLASIFIKACIJA I VRSTE OSTEOSARKOMA**

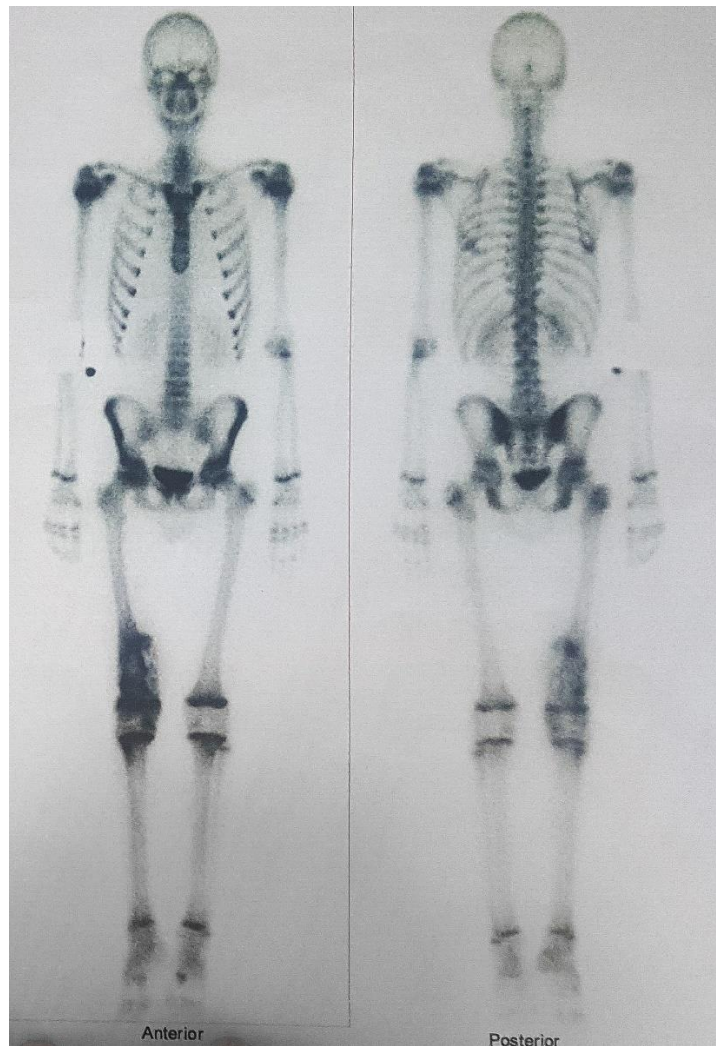
### *5.1. DIJAGNOZA*

Kod svake sumnje na leziju kosti slijedi rendgensko snimanje barem dva pregleda cijele kosti i susjednog zgloba. U slučaju osteosarkoma, radiogrami pokazuju definiranu leziju koja nastaje u metafizi kosti, s osteoblastičnim i/ili osteolitičkim područjima, periostealnom reakcijom i masnom masom mekih tkiva (11, 12, 13).

Magnetska rezonanca (MR) pokazuje invaziju lezije u meko tkivo i neurovaskularne strukture, razinu zamjene koštane srži i proširenje u susjedni zglob. Kompjutorizirana tomografija (CT) korisna je za definiranje kortikalnih nepravilnosti, mjesta loma, mineralizacije i neurovaskularnog zahvata (11, 12, 13).

Biopsija je ključna za dijagnozu osteosarkoma. Eventualna resekcija tumora mora uključivati i biopsijski trakt, jer bi taj trakt mogao biti kontaminiran tumorskim stanicama. Kirurg treba odabrati trakt biopsije koji će biti uključen u buduću operaciju (12). Poželjno je da isti kirurg izvodi i resekciju tumora, a ako to nije moguće, iskusni radiolog može izvršiti biopsiju vođenu snimanjem (14). Otvorena biopsija se nekad smatrala zlatnim standardom zbog stope točnosti od 98%, a u novije vrijeme prednost ima biopsija širokom iglom zbog manje mogućnosti kontaminacije (13, 15). Osteosarkom se histološki dijeli u osteoblastični, hondroblastični ili fibroblastični. Mnogi tumori sadrže sve tri vrste stanica. Histološki pregled treba obaviti patolog s iskustvom u mišićno-koštanoj patologiji (16).

Scintigrafija kostiju može pokazati polioštotsku zahvaćenost, metastaze i intraosealno proširenje tumora. Angiografija detaljnije prikazuje vaskularnu anatomiju što je korisno za preoperativno planiranje kod bolesnika s tumorima proksimalnog dijela tibije ili ramenog pojasa, jer su to područja s mogućim vaskularnim anatomskim anomalijama (11). Pozitronska emisijska tomografija (PET) može biti korisna za procjenu primarne lezije i metastaza u drugim kostima i plućima. Pojedini autori predlažu PET za procjenu odgovora na kemoterapiju. CT i rendgenogram prsnog koša otkrivaju plućne metastaze koje su najčešće kod osteosarkoma (13). Preporuča se ponoviti CT pregled nakon 6–12 tjedana, jer je teško otkriti metastatske lezije manje od 5 mm (14).



Slika 6 - Prikaz scintigrafije kosti našeg pacijenta

Specifični laboratorijski testovi za osteosarkom ne postoje. Kompletna krvna slika, testovi funkcije bubrega i jetre te analiza mokraće korisni su za procjenu funkcija organa prije početka kemoterapije. Osteoblastična aktivnost može se procijeniti razinom alkalne fosfataze, a razina laktatne dehidrogenaze može se koristiti za procjenu osteoklastične aktivnosti (12). Neka istraživanja pokazala su da C-reaktivni protein (CRP) ima prognostičku vrijednost kod osteosarkoma. Funovics i suradnici su pokazali da su bolesnici čiji je preoperativni CRP bio veći od 1,0 mg/dL imali značajno lošiju prognozu od onih s CRP razinama nižim od 0,02 mg/dL (17, 18).

## 5.2. KLASIFIKACIJA OSTEOSARKOMA

Osteosarkom se klasificira prema protokolu stupnjevanja tumora Društva za mišićno-koštane tumore (eng. *Musculoskeletal Tumor Society*) - Ennekingov sustav stupnjevanja:

- stupanj (I = tumor niskog stupnja; II = tumor visokog stupnja);
- proširenost tumora (A = samo intraosealna zahvaćenost; B = intraosealna i ekstraosealna zahvaćenost);
- prisutnost udaljenih metastaza (III).

Bolesnici s lokaliziranim osteosarkomom visokog stupnja mogu imati stupanj IIA ili IIB, ali ako su prisutne metastaze, tumor se svrstava u stupanj III (2, 14, 19).

Tablica 1 – Stupnjevanje osteosarkoma prema Društvu za mišićno-koštane tumore (eng. *Musculoskeletal Tumor Society*)

Stupnjevanje	Stupanj	Proširenost	Metastaza
IA	Niski	samo intraosealna	Ne
IB	Niski	intraosealna i ekstraosealna	Ne
IIA	Nisoki	samo intraosealna	Ne
IIB	Visoki	intraosealna i ekstraosealna	Ne
III	Bilo koji	bilo koja	Da (lokalna ili udaljena)

Izvor: Picci, P. (2007). Osteosarcoma (Osteogenic sarcoma). *Orphanet Journal of Rare Diseases*, 2(1), Dostupno na: <https://www.ncbi.nlm.nih.gov/pmc/articles/PMC1794406/>

## 5.3. VRSTE OSTEOSARKOMA

Histološka klasifikacija koštanih tumora SZO dijeli osteosarkom na središnji i površinski tumor, s određenim brojem podvrsta za svaku skupinu (11).

### 5.3.1. SREDIŠNJI OSTEOSARKOM

#### 5.3.1.1. KONVENCIONALNI OSTEOSARKOM

Konvencionalni osteosarkom najčešći je tip osteosarkoma (80% svih slučajeva) koji primarno pogađa pojedince u prvom i drugom desetljeću života. Dijeli se na osteoplastični,

hondroblastični i fibroblastični tip, bez značajnih razlika u kliničkim ishodima. Obično je visokog stupnja i potječe iz intramedularne šupljine. Na radiogramu može biti osteolitički, osteoplastični ili kombinirani. Osamdeset posto slučajeva nalazi se u metafizi dugačkih kostiju, ali može se pojaviti i u dijafizama dugih kostiju i aksijalnom kosturu. Histološki je vidljivo stvaranje kostiju ili osteoida od strane tumorskih stanica (11).

#### *5.3.1.2. TELANGIEKTATIČNI OSTEOSARKOM*

Telangiektatični osteosarkom čini 4% svih osteosarkoma. Histološki je karakteriziran proširenim šupljinama ispunjenim krvlju i sarkomatoznim stanicama na septama i perifernom dijelu kosti. Radiografski je metafizalan, s geografskim obrascima uništavanja kostiju i širokom prijelaznom zonom. Iako se smatralo da je prognoza telangiektatičnog osteosarkoma lošija od konvencionalnog, novija istraživanja ne pokazuju značajnu razliku između ta dva tipa (11).

#### *5.3.1.3. OSTEOSARKOM S MALIM STANICAMA*

Osteosarkom s malim stanicama čini 1–2% svih osteosarkoma. Histološki ga odlikuju malene stanice s okruglim hipokromatskim jezgrama i malo nuklearnog polimorfizma, nalik Ewingovu sarkomu. Međutim, proizvodnja osteoida od strane tumorskih stanica karakteristika je osteosarkoma, ali ne i Ewingovog sarkoma. Na radiogramu je vidljiva destrukcija kosti i skleroza (11).

#### *5.3.1.4. OSTEOSARKOM NISKOGRUPNOG STUPNJA*

Osteosarkom niskog stupnja čini 1–2% svih osteosarkoma. Ovaj oblik uglavnom pogađa osobe u trećem ili četvrtom desetljeću života. Može nalikovati na parostealni osteosarkom, fibroznu displaziju ili desmoplastični fibrom. Rizik transformacije u konvencionalni osteosarkom je nizak, a prognoza dobra ako se liječi samo kiretažom (11).

### *5.3.2. POVRŠINSKI OSTEOSARKOM*

#### *5.3.2.1. PAROSTEALNI OSTEOSARKOM*

Parostealni osteosarkom je osteosarkom niskog stupnja koji potiče iz periosta. Predstavlja 4–6% svih osteosarkoma. Najčešće zahvaća stražnji dio distalnog dijela bedrene kosti, a može se pojaviti i na drugim mjestima, uključujući proksimalni dio natkoljenice i proksimalni dio tibije. Radiogram pokazuje gusto okoštanu i lobuliranu masu, dok su medularne šupljine pošteđene. Histološki, parostealni osteosarkom pokazuje tokove koštanih trabekula s visokim stupnjem paralelne orijentacije, sličan onom u periostealnoj reakciji (11).

#### *5.3.2.2. PERIOSTEALNI OSTEOSARKOM*

Periostealni osteosarkom se pojavljuje rjeđe od parostealnog. Ima komponentu matriksa koji je uglavnom hrskavica. Obično nastaje između korteksa i kambijskog sloja periosta, pa je stoga periostealna reakcija obično vidljiva na radiogramima. Na histopatološkom pregledu tumor sadrži hrskavični matriks s područjima kalcifikacije (11).

#### *5.3.2.3. POVRŠINSKI OSTEOSARKOM VISOKOG STUPNJA*

Površinski osteosarkom visokog stupnja čini manje od 1% svih osteosarkoma. Manifestira se kao površinska lezija histološki visokog stupnja malignosti i brzog lokalnog rasta. Ima isti maligni potencijal kao i konvencionalni tip, pa se može uočiti lokalizirana invazija korteksa i endosteuma. Radiogram pokazuje površinsku leziju s djelomičnom mineralizacijom, a tumor se može proširiti na okolna meka tkiva (11).



## 6. TERAPIJA

Liječenje svakog pedijatrijskog onkološkog bolesnika provodi multidisciplinarni tim koji čine pedijatri, onkolozi, kirurzi, radiolozi, fizijatri i liječnici drugih specijalnosti, medicinske sestre, fizioterapeuti, radni terapeuti, psiholozi, socijalni radnici i drugi profesionalci. Timski rad i komunikacija su potrebni za uspjeh (20).

Do sedamdesetih godina prošlog stoljeća, amputacija je bila rutinsko liječenje osteosarkoma visokog stupnja, a zamijenilo ju je spašavanje uda. Stopa petogodišnjeg preživljenja bila je oko 20%. Uvođenjem kemoterapije i novih metoda liječenja, trenutna stopa petogodišnjeg preživljenja prešla je 70% (21, 22, 23).

### 6.1. KEMOTERAPIJA

Kemoterapija se izbjegava ako konačna patologija potvrdi niski stupanj (22, 24). Centar za tumore MD Anderson Sveučilišta u Teksasu objavio je 1972. godine istraživanje o primjeni kemoterapije kod bolesnika s osteosarkomom i s dvogodišnjom stopom preživljenja od 50%. Godine 1981. započelo je prospektivno ispitivanje koje je usporedilo rezultate 27 bolesnika liječenih bez adjuvantne kemoterapije s 32 bolesnika koji su primali ili adriamicin i metotreksat u visokim dozama ili kombinaciju bleomicina, citoksana i aktinomicina-D: 55% bolesnika je bilo bez bolesti u dvije godine, za razliku od samo 20% iz skupine koja nije primala kemoterapiju. Današnji pristupi liječenju osteosarkoma je neoadjuvantna kemoterapija, operacija i adjuvantna kemoterapija. Četiri citostatika uključena u svim protokolima su: metotreksat, doksorubicin, cisplatin i ifosfamid. Bolesnici koji imaju metastatsku bolest mogu se liječiti i etopozidom. Odgovor tumora na neoadjuvantnu kemoterapiju određuje daljnje liječenje (22).

### 6.2. RADIOTERAPIJA

U retroaktivnom istraživanju iz 2013. na 101 bolesnika sa sarkomom (od kojih je 37 imalo osteosarkom) nakon ekstrakorporalne radioterapije prikazani su obećavajući rezultati. Nijedan od 37 bolesnika s osteosarkomom nije imao recidiv bolesti (23).

### *6.3. KIRURŠKO LIJEČENJE*

Cilj operativnog zahvata je potpuna resekcija širokom ekscizijom tumora, pri čemu su mogućnosti spašavanje uda ili amputacija (11).

#### *6.3.1. SPAŠAVANJE UDA*

Suvremeni kirurški pristup spašavanja uda omogućuje sigurnu metodu za 85–90% bolesnika s osteosarkomom, a uključuje resekciju tumora i ugradnju endoproteze (25). Očuvanjem uda se zadržava funkcionalnost zahvaćenog uda i kvaliteta života bolesnika. Uočeno je da 20-48% bolesnika ima simptome anksioznosti ili depresije (26). Dva su temeljna koraka spašavanja uda: resekcija i rekonstrukcija.

##### *6.3.1.1. RESEKCIJA*

Resekcija je ključna za izlječenje. Trebala uključivati i odstranjenje prethodnih mjesta biopsije i biopsijskih traktova s razmakom od najmanje 2 cm. Prije podvezivanja uda potrebno je identificirati velike krvne žile. Preoperativnim snimanjem se utvrđuje opseg osteotomije. Osteotomirani dio treba biti udaljen bar 6–7 cm od lezije da se osiguraju nekontaminirani rubovi (25). Resekcija tumora u bolesnika koji su koštano nezreli postavlja mogućnost uništavanja zone rasta kosti (fize) i posljedičnog poremećaja rasta. U prošlosti, tumor koji je bio lokaliziran blizu zone rasta kosti bio je kontraindikacija za spašavanje uda i indikacija za amputaciju. Sadašnji pristupi uključuju resekciju tumora i ugradnju endoproteze s proširivim rastom, alograft endoprotetskih kompozita ili rotacijsku plastiku (27).

##### *6.3.1.2. REKONSTRUKCIJA*

Rekonstrukcija je sljedeći korak u spašavanju uda. Kostí koje ne nose težinu, poput klavikule ili proksimalne fibule, ne zahtijevaju rekonstrukciju, jer ekscizija kosti ne uzrokuje funkcionalni deficit. Rekonstrukcija u kostima koje nose težinu se dijeli na endoprotetsku i biološku zamjenu (28, 29).

Endoprotetska zamjena je oblik rekonstrukcije spašavanja uda koji ima dobre funkcionalne ishode te kozmetičke i psihološke prednosti u usporedbi s drugim oblicima

liječenja, uključujući amputaciju i rotacijsku plastiku. Konačno, u slučaju djece, može se koristiti proširiva proteza koja omogućuje intervalno produljenje kroz više manjih kirurških zahvata. Uklanjaju se ploče za rast zahvaćene kosti, a proteza se produljuje za 1-2 cm po operaciji kako bi se povezala s kontralateralnim, zdravim ekstremitetom. Biološka zamjena je drugi oblik rekonstrukcije uda, koji uključuje transplantat, autotransplantat, reciklirane autotransplantate i složene protetičke rekonstrukcije (28, 29, 30, 31).

Istraživanja pokazuju da su stope petogodišnjeg preživljenja veće kod bolesnika kojima su provedena spašavanja uda od onih s amputacijom. Ferrari i suradnicu su pokazali osmogodišnju stopu preživljenja kod 62% bolesnika koji su bili podvrgnuti spašavanju uda, u usporedbi s 43% kod onih koji su bili podvrgnuti amputaciji (25). Nadalje, endoprotetska zamjena je u operacijama tumora poboljšala kvalitetu života. Lang i suradnici su u retrospektivnom istraživanju analizirali sportske sposobnosti kod 27 bolesnika s osteosarkomom i modularnim endoprotezama te otkrili da se do pet godina nakon operacije isti postotak bolesnika koji su se bavili sportom ranije nastavio baviti sportom. Zaključili su da bolesnici mogu dostići visoku razinu sportske aktivnosti nakon modularne endoproteze, a potencijal za to više ovisi o preoperativnoj aktivnosti nego o samom postupku i implantaciji (32).

### 6.3.2. AMPUTACIJA

Amputacija je danas rezervirana za tumore koji se ne mogu resecirati te ako je meko i živčano-mišićno tkivo kontaminirano do stupnja koji se ne može liječiti. Istraživanja tvrde da operacija spašavanja uda pruža bolje očuvanje funkcije od amputacije i jednaka je ili bolja u smislu preživljenja (33).

Osteointegracijski implantati se koriste kao dodatak liječenju kod amputiranih bolesnika za povećanje funkcije. Rotacijska plastika pokazala je dobre funkcionalne i rehabilitacijske rezultate, osobito kod djece i aktivnih odraslih osoba, ali neobičan izgled uzrokuje psihološke probleme kod nekih bolesnika (11).

#### 6.4. PROGNOŠTIČKI FAKTORI I ISHODI LIJEČENJA OSTEOSARKOMA

Pakos i suradnici su proučavali prognostičke čimbenike i ishode liječenja osteosarkoma kod ukupno 1409 bolesnika koji su liječeni amputacijom ili operacijom spašavanja uda i kombiniranom kemoterapijom od 1990. do 2009. godine. Nije pokazana jasna povezanost između veličine tumora i vrste početnog liječenja ili vremena primjene kemoterapije s ishodom bolesti. Rizik od smrtnosti do 5 godina iznosio je 48%, preživljenje je bilo lošije što je dob bolesnika bila veća (7% relativni porast rizika po desetljeću života), a rizik je bio utrostručen ako je postojala prisutnost metastaza ili lokalni recidiv. Tumori tibije su imali 26% manji rizik od smrti u odnosu na tumore bedrene kosti. Amputacija je bila povezana sa 76% većim rizikom smrtnosti u odnosu na operaciju spašavanja uda. Bolesnici sa slabim odgovorom na preoperativnu kemoterapiju imali su više od dvostrukog rizika od smrtnosti. Većina (75%) dokumentiranih metastaza je bila u plućima, a 10% u drugim kostima. Petogodišnji rizik od metastaza iznosio je 45%. U multivarijantnoj analizi pokazano je da je prisutnost metastaza povećala rizik za novu metastazu pet puta. Tumori locirani na tibiji imali su manji rizik metastaziranja, dok su bolesnici koje su podvrgnuti amputaciji i oni sa slabim odgovorom na preoperativnu kemoterapiju imali češće metastaze. Petogodišnji rizik od lokalnog recidiva iznosio je 16%. Multivarijantna analiza pokazala je lošiju prognozu s porastom dobi. Slab odgovor na kemoterapiju bio je također povezan s tri puta većim rizikom za lokalni recidiv (10).

#### 6.5. NOVOSTI U LIJEČENJU

U tijeku je razvoj novih sustava primjene lijekova, imunoterapije i ciljane terapije. Primjer napretka su ispitivanja inhibitora tirozin kinaze, za koje je u *in vitro* istraživanjima pokazano da smanjuju pokretljivost, stvaranje kolonija i invazivnost bolesti te mogu biti korisni u liječenju metastaza osteosarkoma (34). Dobar primjer je korištenje tekućeg dušika (LN<sub>2</sub>) za ubijanje tumorskih stanica i ponovno presađivanje bolesnikovog vlastitog zdravog tkiva nakon tretmana tekućim dušikom (35). Dosadašnji rezultati su uspješni i ovaj terapijski modalitet možda može ponuditi ekonomičan autograft koji bolesniku odgovara savršeno kao alternativu alografima i endoprotezama. Napredak u liječenju postiže se i na molekularnoj razini. U jednom istraživanju cjepivo protiv listerije dovelo je do smanjenja metastaza i boljeg preživljenja bolesnika (36).

## **7. FIZIOTERAPIJSKA INTERVENCIJA**

### *7.1. POVIJESNI PREGLED FIZIOTERAPIJSKE INTERVENCIJE*

Kako se prije sedamdesetih liječenje osteosarkoma baziralo na amputacijama, rehabilitacija je bila usmjerena na pružanje funkcionalne obuke za sve bolesnike i protetskog treninga za bolesnike s protezama. Fizikalno-terapijske intervencije sastojale su se od ranog postoperativnog treninga mobilnosti, obnavljanja snage i izdržljivost, kontrole boli, edukacije i edukacije članova obitelji za pomoć bolesnicima s ograničenom pokretljivošću i pomoći kod proteza. Kod bolesnika s metastazama (najčešće u plućima), fizioterapeuti bi provodili intervencije kako bi se bolesnici prilagodili novim ograničenjima u funkciji (20).

### *7.2. SADAŠNJI KONCEPTI FIZIOTERAPIJSKE INTERVENCIJE*

Rehabilitacija je uvijek usmjerena na bolesnika, ali obitelji su usko uključene u postavljanje ciljeva, planiranje liječenja i obavljanju skrbi o bolesnicima. Sudjelovanje bolesnika i obitelji snažno utječe na postizanje optimalnih funkcionalnih ishoda za bolesnika s osteosarkomom. Prvi korak ka rehabilitaciji je početna fizioterapijska procjena u kojoj terapeut prikuplja informacije o relevantnoj medicinskoj povijesti i povijesti tjelesne aktivnosti. Parametri procjene uključuju subjektivne i objektivne mjere mišićno-koštanog, živčano-mišićnog, pokrovnog i kardiopulmonalnog sustava. Posebno je važna fizioterapijska procjena pokretljivosti bolesnika. Fizioterapeut promatra kvalitetu kretanja bolesnika i bilježi rezultate objektivnih mjera kao što su ispitivanje raspona goniometrijskog zgloba, izometričko i izokinetičko ručno testiranje mišića i funkcionalno ocjenjivanje pokretljivosti (20).

Najčešći zahvati fizikalne terapije koji se koriste u liječenju bolesnika s osteosarkomom su preporuke za korištenje pomagala za kretanja, edukacija korištenja pomagala za kretanje terapijske vježbe i druge intervencije namijenjene poboljšanju raspona pokreta, snage i izdržljivosti, te ravnoteže i koordinacije, strategije treninga hodanja i, najvažnije, edukacija i obuka bolesnika i obitelji u domu funkcionalnim aktivnostima i programima vježbanja (20). Fizioterapeut kontinuirano preispituje bolesnikove funkcionalne sposobnosti i modificira strategije liječenja s obzirom na to da se potrebe i sposobnosti bolesnika mijenjaju.

### *7.3. CILJEVI FIZIKALNE TERAPIJE*

Kako bolesnici s tumorom često razvijaju funkcionalni deficit koji nepovoljno utječe na njihovu sposobnost sudjelovanja u željenim aktivnostima i na kvalitetu života, ciljevi fizikalne terapije su obnavljanje funkcije, minimiziranje invalidnosti i hendikepa uzrokovanih tumorom i antitumorskim liječenjem te smanjenju potrebne skrbi koja je potrebna bolesnicima s tumorom kako bi se zadržalo dostojanstvo i poboljšala kvaliteta života.

Fizioterapeuti nastoje pomoći bolesnicima da ostanu što je moguće funkcionalniji poboljšanjem ispravljivih tjelesnih oštećenja, treningom za povećanje snage i izdržljivosti, treningom s korištenjem preostalih funkcija ili razvojem kompenzacijskih tehnika, ispravljanjem ravnoteže i poremećaja koordinacije, edukacijom o upotrebi pomagala za kretanje, upravljanjem boli i umorom, davanjem preporuka za modifikacije u domu koje povećavaju neovisnost bolesnika te edukacijom članova obitelji kako bi pomogli bolesnicima da funkcioniraju neovisno.

### *7.4. KOMPLIKACIJE KOJE MOGU UTJECATI NA REHABILITACIJU*

Rehabilitacija pedijatrijskih i adolescentnih bolesnika s osteosarkomom komplicirana je mnogim unutarnjim i vanjskim čimbenicima. Zbog široke kirurške resekcije i nuspojave kemoterapije, često su izražene kozmetičke promjene i funkcionalne poteškoće nakon liječenja. Česta oštećenja nakon kirurgije su poremećaj u kretanju i hodu, smanjena snaga, ograničena mobilnost zglobova i nedostatak ravnoteže i/ili koordinacije (20). Stoga je od najveće važnosti rana tjelesna i terapijska edukacija bolesnika i obitelji s obzirom na rigorozan i potencijalno dugotrajan proces rehabilitacije.

Upućivanje bolesnika s osteosarkomom fizioterapeutima prije operacije se ponekad zanemaruje. Ako želimo bolesnicima pomoći da se prilagode izazovima življenja s tumorom, vrlo je važna preoperativna intervencija i postavljanje realnih ciljeva. Preoperativna procjena razine funkcioniranja bolesnika uključuje razinu fizičke aktivnosti u igri i sportu koji odgovara dobi. U usporedbi s bolesnicima starije dobi, djeca i adolescenti više sudjeluju u sportskim aktivnostima.

Kultura, očekivanja i stavovi bolesnika i članova njihovih obitelji imaju značajnu ulogu u usklađenosti bolesnika s postupkom rehabilitacije. Čimbenici koji mogu negativno utjecati na sudjelovanje bolesnika i poštivanje strogih intervencija fizikalne terapije uključuju

emocionalne čimbenike kao što su depresija, tjeskoba, strah, pritisak vršnjaka, izmijenjena slika tijela, osjećaj nedostatka kontrole i pretjerana zaštita obitelji. Posljedice slabe percepcije sebe i tjelesnih oštećenja mladih bolesnika mogu negativno utjecati na njihove dugoročne mehanizme suočavanja i uspješan povratak u društvo. Pored toga, dob i oslanjanje bolesnika na obitelj i njegovatelje ponekad može rezultirati pretjerano ovisnim ponašanjem koje se lako prihvaća, ali ga ne treba dugo zagovarati. Stoga fizioterapeuti educiraju i uključuju bolesnike i članove obitelji u partnerstvo za liječenje (20).

## *7.5. PRIKAZ SLUČAJA*

Prvog dana fizioterapije (12. lipnja 2018.) započeto je uzimanje fizioterapijske anamneze uz pomoć evaluacijskog obrasca. Uzeti su opći podaci. Šesnaestogodišnji dječak bio je učenik prvog razreda srednje poljoprivredne škole. U veljači iste godine postavljena je dijagnoza osteosarkoma distalnog dijela desne bedrene kosti.

Prvi put je pregledan u KBC Rijeka u veljači 2018. godine u pratnji majke, koja je dala podatke. Unatrag šest tjedana žalio na konstantnu bol distalnog dijela desne natkoljenice, a tri tjedna kasnije primijetio je tvrdu oteklinu navedenog područja. RTG desne natkoljenice pokazao je u distalnom okrajku dijafize desne bedrene kosti područje razrijeđene koštane strukture sa sklerotičnim arealima, veličine 2 x 1.5 cm. Uz medijalni rub dijafize bedrene kosti neposredno iznad opisanog sklerotičnog areala vidjelo se trokutasto izbočenje periosta koje je odgovaralo Codmanovom trokutu. U distalnoj trećini potkoljenice medijalno bio je prisutan edem mekih tkiva. Bolesnik je unatrag šest mjeseci naglo izrastao, a dva i pol mjeseca prije pregleda imao je traumu (pao je sa skutera na desnu nogu). Kod prijema je bio dobrog općeg stanja i afebrilan. Koža i vidljive sluznice bile su uredno prokrvljene. Ultrazvuk desne natkoljenice pokazao je s medijalne strane distalne trećine desne natkoljenice uz korteks bedrene kosti inhomogenu heterogenu ekspanziju veličine 17 x 47 mm, koja je odmicala miškulaturu. Scintigrafija kosti pokazala je vidljiv ubrzani dotok aktivnosti u regiju distalnog dijela desne natkoljenice, s patološkom koštanom pregradnjom. Ostali skelet je bio bez promjena. MR desnog koljena i natkoljenice verificirao je opsežnu koštanu neoplazmu koja je zahvaćala distalnu polovicu dijafize bedrene kosti bez jasnih znakova infiltracije epifize. Bila je vidljiva opsežna ekstraosealna mekotkivna komponenta koja je zahvaćala dijafizu bedrene kosti posebno u medijalnom dijelu gdje je i najšira, a zone izraženije restrikcije difuzije vidjele su se na udaljenosti od 6,5 cm proksimalnije od zglobne plohe medijalnog kondila bedrene

kosti. Također je bio vidljiv reaktivni edem. Mekotkivna komponenta tumora bila je vrlo tanka uz *m. vastus lateralis*. Prema morfološkim karakteristikama nalaz je upućivao na osteosarkom. Otvorena biopsija u drugoj ustanovi potvrdila je dijagnozu osteosarkoma. RTG grudnih organa bio je uredan, a na CT-u je u parenhimu desnog pluća prikazano nekoliko vrlo sitnih nodusa koji su bili premaleni za karakterizaciju.

Na fizijatrijskom pregledu je bila ograničena fleksija u desnom koljenu i nepotpun čučanj. Hod na prstima i petama bio je izvodiv. Bila je vidljiva inaktivitetna hipotrofija desnog *m. quadricepsa*. Desni *m. quadriceps* bio je 8 centimetara manjeg opsega nego lijevi. Uvedene su štake. Dječak je bio motiviran za rad s fizioterapeutom. Pružena mu je psihološka podrška.

Provedena je neoadjuvantna kemoterapija. Slijedio je operativni zahvat (25.05.2018) u Zavodu za dječju ortopediju Klinike za dječje bolesti Zagreb. Učinjena je resekcija u duljini od 25 centimetara distalnog dijela desne bedrene kosti i rekonstrukcija kosti endoprotetskom zamjenom. Provodila se fizikalna terapija i vježbe na kineteku. Vertikalizirao se uz dvije podlaktne štake.

KAFO (engl. *Knee-Ankle-Foot Orthosis*) ortoza za koljeno, gležanj i stopalo je aplicirana 15.06.2018. u KBC-u Rijeka. Ova ortoza kontrolira kretanje zgloba gležnja i koljena. Primjenjuje se u osoba s vrlo slabim ili oštećenim *m. quadricepsom*, koje ne mogu kontrolirati ekstenziju koljena posljedično traumi ili neuromuskularnoj bolesti. Kontraindikacija za primjenu ortoze je kontraktura koljena i kuka veća od 10 stupnjeva te spazam koljenske muskulature (38). Kod našeg bolesnika, KAFO ortoza je korištena idućih šest mjeseci.

Kao rezultat lezije, fizioterapijska procjena na Odjelu za hematologiju i onkologiju KBC Rijeke je pružila sljedeće podatke:

- 1) pasivna i aktivna mobilnost donjeg desnog ekstremiteta bile su smanjene zbog navedenih podataka, ali i zbog straha i nesigurnosti
- 2) neaktivna hipotrofija desnog *m. quadricepsa*, aduktorne skupine desne noge, ekstenzornih i abduktornih mišića natkoljenice obje noge te mišića potkoljenice desne noge
- 3) edem desnog koljena i natkoljenice
- 4) bez promjene u temperaturi bedra
- 5) generalizirana mišićna slabost desne noge.



Nakon učinjene fizioterapijske procjene, kratkoročni su ciljevi postavljeni individualno u odnosu na bolesnika i to u suradnji s njim i obitelji. Kratkoročni fizioterapijski ciljevi bili su:

- 1) povećanje opsega pokreta u koljenom zglobovima desne noge
- 2) povećanje lokalne izdržljivosti i snage mišića
- 3) opće kondicioniranje bolesnika
- 4) smanjenje postoperativnog edema
- 5) uspostavljanje sigurne aktivnosti svakodnevnog života (ASŽ)
- 6) prevencija i korekcija različitih deformacija
- 7) poboljšanje stava i držanja tijela
- 8) razvijanje balansa i koordinacije pokreta
- 9) pravilna upotreba pomagala za kretanje

#### *7.5.1. FIZIOTERAPIJSKA INTERVENCIJA*

Fizioterapijsku intervenciju činile su:

- 1) pasivne i aktivne vježbe za povećanje opsega pokreta, prevenciju kontraktura, te povećanje lokalne izdržljivosti i snage mišića
- 2) vježbe istezanja
- 3) opće kondicioniranje
- 4) vježbe kontrole i koordinacije pokreta
- 5) proprioceptivna neuromuskularna facilitacija (PNF)
- 6) dinamička neuromuskularna stabilizacija (DNS)
- 7) vježbe za popravljivanje lošeg držanja i deformacije kralježnice
- 8) vježbe pravilnog hodanja s pomagalima
- 9) vježbe disanja
- 10) vježbe cirkulacije
- 11) krioblog
- 12) pravilno pozicioniranje operiranog segmenta.

### *7.5.1.1. PASIVNE I AKTIVNE VJEŽBE ZA POVEĆANJE OPSEGA POKRETA, PREVENCIJU KONTRAKTURA, TE POVEĆANJE LOKALNE IZDRŽLJIVOSTI I SNAGE MIŠIĆA*

Terapijske vježbe dijele se na pasivne i aktivne. Pasivne se vježbe izvode bez bolesnikove volje, odnosno snagom fizioterapeuta. Izvode se kad bolesnik nema dovoljnu snagu za aktivni pokret kontrakcijom mišića, odnosno kad mišići imaju prema manualnom mišićnom testu ocjenu 0 ili 1. Glavni ciljevi pasivnih vježbi su povećanje te održavanje opsega pokreta u zglobovima čime se sprječavaju skraćanje mišića i kontrakture zglobova, održavanje fiziološke duljine mišića antagonista, zatim poboljšanje trofike tkiva pomoću bolje cirkulacije i limfe, održavanje propriocepcije te pripremanje za aktivne vježbe. Aktivne vježbe fazične su i koordinirane kontrakcije mišića, odnosno mišićnih skupina. One aktiviraju latentne sposobnosti organizma, poboljšavaju postojeće funkcije i povećavaju mišićnu snagu. Djeluju neposredno na organe za kretanje (mišiće, kosti, zglobove), a posredno na unutarnje organe. Cilj je aktivnih vježbi dobivanje snage, koordinacije opsega i brzine pokreta, te mišićne izdržljivosti. Prema postojećoj snazi mišića potrebnoj za izvođenje vježbi, aktivne se vježbe mogu podijeliti na aktivno potpomognute, aktivno nepotpomognute i na aktivne vježbe s otporom (37, 38).

Opseg pokreta najčešće se u zglobu smanjuje zbog smanjene elastičnosti periartikularnih struktura (mišića, tetiva i vezivnog tkiva) izazvane dugotrajnom neaktivnošću, bolešću ili imobilizacijom. U takvim prilikama, osobito pri duljem trajanju imobilizacije, može se razviti fibroza vezivnog tkiva, što značajno otežava fiziološku pokretljivost (37).

Povećanje lokalne izdržljivosti mišića sposobnost je mišića da obavljaju rad dugo vremena bez nastanka umora. Porastom opterećenja mišićna se izdržljivost poboljšava. Ona ovisi o mišićnoj energiji, snazi i stanju cirkulacije. Izdržljivost je veća što su ti čimbenici bolji (37).

Radom, odnosno vježbanjem povećava se snaga, a povećanim radom postiže se hipertrofija mišića. Izostajanjem mišićne kontrakcije dolazi do hipotonije i hipotrofije, odnosno do gubitka mišićne snage. Pri nekorištenju mišića mišićna snaga se smanjuje za 1,5 do 3,5% dnevno. U sadrenoj imobilizaciji, koja je bila aplicirana i našem bolesniku nakon operacije, mišić gubi u tijeku sedam dana 30% svoje maksimalne snage. S druge strane, povećanjem mišićne kontrakcije raste mišićna snaga. Uvođenjem dodatnog otpora mišićnoj kontrakciji još

se više povećava mišićna snaga. Da bi se mišići održali u istom stanju u svakodnevnom životu, potreban je podražaj 20-30% maksimalne mišićne napetosti. Ako je podražaj manji nastaje gubitak snage i atrofija mišića. Iz toga slijedi da se najbolji učinak postiže aktivnim vježbama s opterećenjem (37).

#### *7.5.1.2. VJEŽBE ISTEZANJA*

Vježbe istezanja dijele se na statičke i dinamičke. Statičke vježbe su vježbe zadržavanja određenog položaja u osnovi više od 30 sekundi, a dinamičke vježbe se baziraju pokretima kratkog trajanja i velikog intenziteta. Fizioterapeuti moraju odabrati odgovarajuću intervenciju ili tehniku za povećanje duljine mišića. Istezanje se uglavnom usredotočuje na povećanje duljine mišićno-tetivne jedinice povećavajući udaljenost između polazišta i hvatišta mišića. U pogledu istezanja, napetost mišića obično je obrnuto povezana s duljinom: smanjena mišićna napetost povezana je s povećanom duljinom mišića, dok je povećana mišićna napetost povezana sa smanjenom duljinom mišića (39).

#### *7.5.1.3. OPĆE KONDICIONIRANJE*

Pod pojmom općeg kondicioniranja se podrazumijeva povećanje opće izdržljivosti tijela. Opća je izdržljivost organizma uvjetovana krvnim optokom, pravilnim radom središnjega živčanoga sustava (SŽS), disanjem, toplinom i homeostatskim mehanizmima. Da bi se poboljšala opća izdržljivost organizma treba primijeniti kineziterapijske postupke za normalnu cirkulaciju, održavanje trofike mišića, kardiovaskularnog i respiracijskog sustava (37).

#### *7.5.1.4. VJEŽBE KONTROLE I KOORDINACIJE POKRETA*

Vježbe kontrole i koordinacije se primjenjuju kod osoba s nekoordinacijom i smanjenom kontrolom pokreta. Osnovni im je cilj razvoj osjetnih engrama i motoričkih programa koji se spremaju u mozgu, te se koriste u potrebnim budućim aktivnostima. Glavna varijabla potrebna za unaprjeđenje koordinacije i kontrole je ponavljanje. Postoji nekoliko tehnika reedukacije u kojima je najvažnija povratna senzorna informacija. Facilitacija upotrebom električne stimulacije, refleksa ili upotreba hladnoće, vibracije i manipulacija kože mogu znatno pomoći u postizanju točno određenih pokreta, koje zapravo i želimo postići (37).

#### *7.5.1.5. PROPRIOCEPTIVNA NEUROMUSKULARNA FACILITACIJA (PNF)*

Proprioceptivna neuromuskularna facilitacija (PNF) metoda je poboljšanja živčano-mišićnih mehanizama stimulacijom proprioceptora. Glavni ciljevi PNF koncepta jesu poboljšanje izvedbe određene aktivnosti, povećanje opsega pasivnog i aktivnog pokreta, povećanje elastičnosti mišića i stabilnosti zgloba te postizanje balansa između agonista i antagonista. U PNF konceptu se oponašaju svakodnevne aktivnosti. Osnovna pretpostavka je da mozak ne prepoznaje mišiće koji izvode pokret, nego samo pokret i da svaka osoba, zdrava ili ona s poteškoćama, ima neiskorištene potencijale i psihofizičke mogućnosti. Koriste se razni stimulansi u cilju olakšavanja mišićne aktivnosti. Tu spadaju proprioceptivne, senzorne i eksteroceptivne stimulacije (40).

PNF se koristi otporom koji generira fizioterapeut i tako posredno facilitira mišićnu kontrakciju i pokret. Pruža se maksimalni otpor na snažne mišićne skupine (ili na zdrave mišićne skupine kontralateralne strane) i preko spiralnog i trodimenzionalnog pokreta facilitiraju slabije mišićne skupine (38).

#### *7.5.1.6. DINAMIČKA NEUROMUSKULARNA STABILIZACIJA (DNS)*

Dinamička neuromuskularna stabilizacija (DNS) je kompleksna rehabilitacijska tehnika koja se zasniva na razvojnoj kineziologiji djeteta tijekom prve godine života te na neuropsihološkim aspektima razvojnog lokomotornog sustava. Osnovna ideja DNS-a je da sa stabilnošću trupa ekstremiteti mogu izvoditi pokrete bez ograničenja, te se lakše može proizvesti sila potrebna za izvođenje pokreta. Temelj DNS-a predstavlja stabilizacija trupa kroz povećanje intraabdominalnog tlaka, a s obzirom da svaki pokret započinje stabilizacijom, upravo je ona preduvjet za dobru ravnotežu, sigurnost i učinkovitost pokreta. Stoga DNS djeluje u svrhu ispravljanja nepravilnih obrazaca i uspostavljanja efikasnih obrazaca kretanja. DNS vježbe se primarno koriste kod problema s kralježnicom (skolioza, povećana lordoza ili kifoza, protruzija i ekstruzija), smanjenog mišićnog tonusa te kod sportaša (povećavanje sportskih performansa, snage, izdržljivosti, stabilnosti i funkcionalnosti pokreta, ali i kao prevencija ozljeda) (41).

### *7.5.1.7. VJEŽBE ZA POPRAVLJANJE LOŠEG DRŽANJA I DEFORMACIJE*

#### *KRALJEŽNICE*

Za poboljšanje lošeg držanja i deformacije kralježnice treba provoditi kineziterapiju da bi se osjećali mišići koji djeluju protiv gravitacije, da bi se ponovno uspostavio mehanizam pritajen neupotrebom i da bi se tako izgradila snaga samih mišića kojom će se tjelesna težina održati nasuprot gravitaciji (37). Naš bolesnik je osim primarne bolesti, razvio i pridruženu skoliozu.

Neke od vježbi koje su se izvodile su: 1) u stojećem stavu, laktovi su bili savinuti te se izvodilo istežanje prsnih mišića, a zatim ispružanje ruku u stranu; 2) u stojećem stavu ruke su bile postavljene u obliku slova S, te se izvodio otklon u stranu; 3) u stojećem stavu ruke su bile postavljene iznad glave, te se izvodio otklon u stranu; 4) bolesnik se prstima uhvatio za ramena te se izvodilo kruženje laktovima unatrag; 5) izvodilo se kruženje s ispruženim rukama unatrag; 6) u ležećem položaju na trbuhu bolesnik je ispružio lijevu ruku iznad glave i ispružio desnu (operiranu) nogu, a zatim privlačio lijevo koljeno prema trbuhu i pružao otpor desnim dlanom, istovremeno uvlačeći trbuh i protežući lijevu ruku i desnu nogu; 7) u ležećem položaju na leđima, bolesnik drži ruke pod pravim kutom, savija koljena koliko je u mogućnosti, aducira lopatice i uvlači trbuh, te zadržava 6 sekundi.

### *7.5.1.8. VJEŽBE PRAVILNOG HODANJA S POMAGALIMA*

Pomagala za kretanje omogućuju i poboljšavaju kretanje, odnosno hod. Primjenjuju se štake, štapovi, hodalice i invalidska kolica. Tijekom obavljanja fizikalne terapije, naš bolesnik je koristio štake. Štake su potpazušne ili podlakatne. Mogu se upotrebljavati jednoručno ili dvoručno, a hod štakama može biti dvotaktni, trotaktni ili četverotaktni. Bolesnik je koristio podlakatne štake, te se provodila edukacija i vježbe trotaktnog hoda. Štake su odbačene 24.09.2018., istoga dana kad je izmjeren opseg fleksije koljena od 94° (pogledati Tablicu 4).

### *7.5.1.9. VJEŽBE DISANJA*

Vježbe disanja su manualne tehnike koje se često koriste u kliničkoj praksi. Mogu utjecati na obrasce disanja i torakoabdominalne kretnje, prioritizirati jedan dio stijenke prsnog koša nad drugim i mogu promijeniti stupanj sudjelovanja dišnih mišića. Vježbe disanja se dijele

na vježbe dijafragmatskog disanja, kostalnog disanja i ostale. Dijafragmatsko disanje jedna je od najčešće korištenih vježbi u kliničkoj praksi. Cilj joj je poboljšati plućnu ventilaciju promicanjem većeg pomaka dijafragme prema dolje te tako povećati plućni kapacitet. Kostalne vježbe disanja naglašavaju aktivnost međurebrenih mišića (*mm. intercostales externi et interni*), promovirajući veće pomicanje ovog odjeljka. Neke od ostalih vježbi disanja korištene pri fizikalnoj terapiji kod našeg bolesnika su vježbe zadržanog inspirija, maksimalnog inspirija, produljenog ekspirija i manevri dubokog disanja. Ove vježbe koriste se za poboljšanje volumena i hematocita pluća (42).

Vježbe disanja koje su se izvodile su: 1) u ležećem položaju na leđima koljena su blago savijena (koliko je to i u kojem trenutku bilo moguće), ruke su postavljene na trbuh; bolesnik zatim udiše na nos, pokušava napuhati trbuh te izdiše na usta izgovarajući slovo „S“, uvlačeći trbuh i pritišćući ga rukama; 2) u ležećem položaju na leđima, bolesnik polaže ruke na lateralni dio rebra, udiše duboko, a zatim izdiše istovremeno stišćući grudni koš; 3) u ležećem položaju bolesnik ispruža ruke iznad glave, duboko udiše, te izdiše istovremeno govoreći slovo „S“ i spuštajući ruke uz tijelo.

#### 7.5.1.10. VJEŽBE CIRKULACIJE

Tijekom izvođenja terapijskih vježbi angažirani su, osim mišićno-živčano-kostanog sustava i kardiovaskularni, respiratorni i drugi sustavi. Cirkulacijski sustavi i srčani rad dolaze do velikog izražaja tijekom obavljanja vježbi. Lokalni krvotok se povećava do 15 puta kako bi se organizam opskrbio kisikom i drugim hranjivim tvarima. Mišići tijekom mirovanja koriste 15% srčanog minutnog volumena krvi, a tijekom vježbanja taj se broj povećava do četiri puta. Periferna cirkulacija se povećava i zbog termoregulacijskih mehanizama. Energija koja se koristi prilikom izvođenja mišićne kontrakcije pretvara se manjim dijelom u rad (20%), a ostali većinski dio (80%) odlazi u toplinsku energiju. Srce se vježbanjem opterećuje povećanjem frekvencije, ali i povećanjem udarnog volumena (37).

#### 7.5.1.11. KRIOOBLOG

Odmor, krioterapija, kompresija i elevacija ekstremiteta su početni postupci kod liječenja mnogih ozljeda muskuloskeletnog sustava. Krioterapija je terapijska primjena bilo koje tvari na tijelo koja dovodi do smanjenja topline tijela smanjenjem temperature kože. Načini

hlađenja tkiva su kriomasaža, kriooblozi, kriokupke, kriokinetika, kriokompresijske jedinice i evaporacijski raspršivači (sprejevi) (38). Kod bolesnika prikazanog u ovome radu primjenjivali su se kriooblozi. Kriooblozi su najjednostavniji oblik krioterapije, a kako imaju visoki toplinski kapacitet, brzo dolazi do željenih rezultata. Terapija kriooblogom najčešće traje 10 do 20 minuta (37).

Fiziološki učinci krioobloga su u početku progresivni i bolesnik osjeća hladnoću koja se progresivno povećava. Konstrikcija arteriola i venula je prvi odgovor (unutar 15 minuta ili kraće). Cirkulacija krvi u tom području opada i tijelo pokušava zadržati toplinu. Vazokonstrikcija nastaje nakon 15 minuta, a kada temperatura tkiva padne do 10°C nastaje vazodilatacija. Izmjenično se mogu pojaviti vazokonstrikcija i vazodilatacija, a ovaj odgovor je najvidljiviji u područjima gdje se nalaze arteriovenozne anastomoze u koži. Nakon prekida primjene krioterapije temperatura se povisuje iz susjednih dijelova tijela. Osim toga, dolazi i do smanjenja metabolizma na mjestu primjene, smanjenja vodljivosti receptora za bol i živaca, smanjenja spasticiteta, a kratkotrajna aplikacija krioterapije stimulira funkcije mišića te se lakše izvode vježbe (37).

Krioterapija je najčešće indicirana kod kroničnih boli, spasticiteta, traume te otekline zglobova i burzi. Mnoge studije pokazale su da hlađenje ograničava hipoksiju, smanjuje edem i ubrzava ozdravljenje nakon traume (37).

#### *7.5.1.12. PRAVILNO POZICIONIRANJE OPERIRANOG SEGMENTA*

Neutralni položaj ekstremiteta važan je zbog prevencije skraćenosti mišića i kontraktura. Kod bolesnika prikazanoga u ovome radu, donji desni (operirani) ekstremitet je pri ležećem položaju bio rotiran prema van, primarno zbog skraćenosti mišića koji izvode vanjsku rotaciju. Fizioterapijska intervencija, osim istezanja vanjskih rotatora bila je i pozicioniranje donjeg ekstremiteta u neutralnom položaju.

## 7.5.2. MJERENJE OPSEGA NOGE

Kružne mjere, odnosno mjerenja opsega mjesta na ekstremitetima jednostavan su i koristan način mjerenja veličine otekline ili zadebljanja zglobova i stanja mišićne trofike, odnosno mišićne razvijenosti na ekstremitetima. Mjerenjem opsega ekstremiteta procjenjuje se stanje mišića. Mjerenje se izvodi u ležećem položaju s opuštenim mišićima i uvijek na istom mjestu. Na veličinu opsega uda mogu utjecati dob, spol, konstitucija, istreniranost, anomalije razvoja mišića i kostura, zanimanje, bolest (primarno lokalizirana u mišiću ili sekundarno) te razlike u građi između desne i lijeve strane (37).

Mjerenje opsega noge izvodilo se uz pomoć centimetarske vrpce na idućim mjestima: 25 cm iznad koljena, 20 cm iznad koljena, 15 cm iznad koljena, 10 cm iznad koljena, 5 cm iznad koljena, sredina koljena, 5 cm ispod koljena, 10 cm ispod koljena, 15 cm ispod koljena te 20 cm ispod koljena.

Tablica 2 - Prikaz fizioterapijskog praćenja postupkom mjerenja opsega donjeg (desnog/operiranog) ekstremiteta

	25 cm iznad koljena	20 cm iznad koljena	15 cm iznad koljena	10 cm iznad koljena	5 cm iznad koljena	Sredina koljena	5 cm ispod koljena	10 cm ispod koljena	15 cm ispod koljena	20 cm ispod koljena
12.06.2018.	52	51	49	47	44,5	42	35,5	33,5	32	30,5
15.06.2018.	54	52	50,5	48	45	41	35,5	33,5	32	30,5
18.06.2018.	52	50,5	49,5	47	44,5	41	35	33,5	32	30,5
21.06.2018.	50,5	49	48,5	47	44,5	42,5	35,5	33	33	30,5
26.06.2018.	52	50,5	49	48	45	43,5	36,5	34,5	33	31
02.07.2018.	51,5	50,5	49,5	48	45,5	43	36	34	32,5	31
11.07.2018.	51,5	50,5	49,5	48	45,5	43	36	34	32,5	31
23.07.2018.	52	50	48,2	46	44	42	37	33	32,2	31
16.11.2018.	54,5	52	49	47	45	43	38	37,5	34,5	32
19.12.2018.	55,5	54	52,5	49	46,5	44	40,5	38	36	34
17.01.2019.	59	57	54	50	47	43,5	40,5	38,5	38,5	35
02.04.2019.	62	58	55	51	48,5	45	40,5	40	39	35



### 7.5.3. MANUALNI MIŠIĆNI TEST

Metoda mjerenja mišićnog manualnog testa osniva se na sposobnosti mišića da svlada određeni otpor. Manualni mišićni test izvodi se u bolesnikovu relaksiranom položaju, a zatim se bolesnik postavlja u položaj za test koji varira prema mišiću ili mišićnoj skupini koju treba testirati. Nakon toga bolesnik svojim mišićem izvodi cijeli opseg pokreta. Ocjena mišićne snage ocjenjuje se od 0 do 5. Ocjena nula označava da se ne osjeća niti se vidi bilo kakav trzaj mišića. Jedan znači da se vidi ili osjeća trzaj mišića, ali snaga nije dovoljna da bolesnik izvede pokret jer je očuvana do 10%. Ocjena 2 označuje očuvanu snagu mišića do 25%, što je dovoljno za izvođenje pokreta, ali jedino ako se ukloni djelovanje gravitacije. To se postiže postavljanjem dijela tijela na ravnu plohu na kojoj izvodi pokrete bez djelovanja gravitacije. Ocjena 3 označava da je snaga testiranog mišića očuvana do 50% i da je dovoljna da se izvede pokret protiv gravitacije, odnosno može svladati težinu testiranog dijela tijela. Ocjena 4 označava da je mišićna snaga očuvana do 75% pa ispitanik izvodi pokret protiv otpora ili uz opterećenje. Ocjena 5 označava normalnu snagu mišića, tj. snagu mišića od 100% (37).

Manualni mišićni test mjeri samo mišićnu snagu, a ne izdržljivost mišića. Test je dosta subjektivan jer na njegove vrijednosti utječe ispitanikova volja. Umor, emocionalno stanje, motivacija, neprecizna fiksacija, fiksacija, fizička kondicija i ispitanikova dob daljnji su čimbenici koji utječu na vrijednosti manualnog mišićnog testa. Dobivanje uvida u kretanje mišićne snage postiže se ponavljanim ispitivanjem (37).

Tablica 3 - Prikaz fizioterapijskog praćenja postupkom manualnog mišićnog testa donjeg desnog/operiranog) ekstremiteta

	12.06.2018.	02.07.2018.	19.12.2018.	17.01.2019.	02.04.2019.
Fleksori kuka	2	3	5	5	5
Ekstenzori kuka	2	3	5	5	5
Aduktori kuka	2	4	5	5	5
Abduktori kuka	2	3	5	5	5
Ekstenzori koljena	1	2	3	4	5
Fleksori koljena	1	3	4	5	5
Dorzalni fleksori stopala	3	3	4	4	5
Plantarni fleksori stopala	3	3	4	4	5

#### 7.5.4. MJERENJE OPSEGA FLEKSIJE KOLJENOG ZGLOBA DESNE NOGE

Mjerenje opsega pokreta precizan je način ocjene zglobne funkcije. Mnoge traume i bolesti lokomotornog i drugih sustava uzrokuju oštećenje zglobnih pokreta, pa mjerenje njihova opsega pruža stvarno stanje zgloba u trenutku mjerenja. Veličina opsega pokreta zgloba određena je ispitanikovom konstitucijom, dobi, anatomskom građom zgloba te profesionalnom i sportskom aktivnošću. Na veličinu opsega pokreta zgloba mogu utjecati umor i doba dana pri mjerenju. Jutarnje mjerenje pokreta u pravilu bi se moglo razlikovati u vrijednostima od kontrolnog večernjeg mjerenja zbog nastalog umora. Različite bolesti također mogu mijenjati opseg zglobnog pokreta. Hipotrofija, atrofija i hipotonija povećavaju opseg pokreta, a kontrakture kože, supkutanog tkiva te intraartikularni i koštani procesi ga mogu značajno smanjiti. Psihičko stanje, preciznije motiviranost bolesnika, također može utjecati na veličinu zglobnog pokreta. Važno je znati da tablica „normalnih“ vrijednosti daje samo približno prosječne vrijednosti opsega pokreta. Zbog toga treba usporediti vrijednost opsega pokreta s istoimenim zglobom na suprotnoj strani i tako ocijeniti veličinu smanjenja opsega pokreta zgloba. Može se mjeriti opseg aktivnog i pasivnog pokreta zgloba, ali u kliničkoj praksi se uvijek daje prednost mjerenju pasivnog pokreta u zglobu. Aktivan je pokret u zglobu podložniji voljnim utjecajima (37).

Sprava korištena prilikom mjerenja naziva se sprava za mjerenje opsega pokreta, kutomjer ili goniometar. Opseg pokreta zgloba mjeri se iz „nultog“ odnosno „neutralnog“ početnog položaja. Da bi se postigao početni nulti položaj, ispitanikovo tijelo mora biti u uspravnom položaju, pri čemu ispitanik gleda naprijed, a vodoravna crta koja spaja vanjski očni kut i vanjski ušni otvor mora biti usporedna s podlogom na kojoj ispitanik stoji. U tome stavu tijela ruke su položene niz trup, opružene u laktovima, ručnim zglobovima i prstima šake. Palac je položen s unutarnje strane šake i usporedno s kažiprstom. Noge su ispružene u laktovima i koljenima. Stopala su položena pod kutom od  $90^\circ$  u odnosu prema osi potkoljenice i međusobno usporedna. U vodoravnom položaju tijela odnosi između zglobova ostaju isti. U takvom su položaju svi zglobovi u položaju  $0^\circ$  (37).

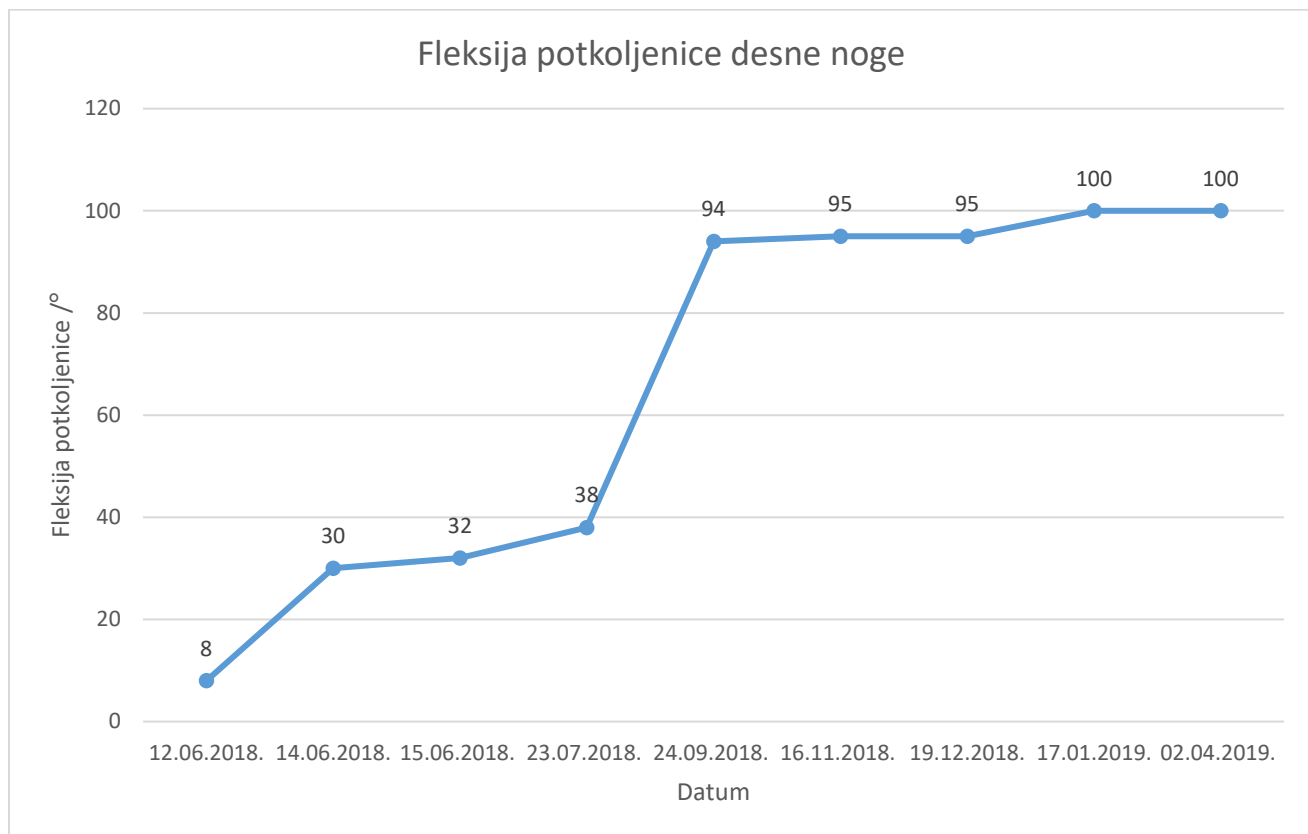
Mjerenje se obilježava tako da se pokret mjeri od početnog nultog položaja koji se označava s  $0^\circ$  do kraja mogućeg opsega pokreta. Tako će se na primjer za koljeni zglob ako je puna pokretljivost u smjeru fleksije, pokret fleksije evidentirati kao  $0-135^\circ$ . Ako postoji kontraktura, početna vrijednost bit će veličina kontrakture, i to bilježimo kao npr.  $K10-135^\circ$  (37).

Mjerenje opsega pokreta fleksije desne potkoljenice izvodilo se uz pomoć kutomjera u vodoravnom položaju jer tehnika mjerenja fleksije potkoljenice zahtijeva da ispitanik leži na trbuhu i da se stopala nalaze izvan podloge. Nakon toga, ispitanik flektira potkoljenu, a fiksni krak kutomjera se prisloni uz lateralnu stranu natkoljenice. Vrh kutomjera postavlja se na sredinu lateralne strane zgloba a pokretni krak kutomjera lateralnom stranom potkoljenice prati pokret. Normalan opseg pokreta fleksije potkoljenice je 0-135° (37).

Tablica 4 - Prikaz fizioterapijskog praćenja postupkom mjerenja opsega pokreta fleksije u koljenom zglobu (desnog/operiranog) ekstremiteta

<b>DATUM</b>	<b>Stupnjevi fleksije potkoljenice desne noge</b>
12.06.2018.	0° - 8°
14.06.2018.	0° - 30°
15.06.2018.	0° - 32°
23.07.2018.	0° - 38°
24.09.2018.	0° - 94°
16.11.2018.	0° - 95°
19.12.2018.	0° - 95°
17.01.2019.	0° - 100°
02.04.2019.	0° - 100°

Grafički prikaz 1 - Prikaz opsega pokreta fleksije u koljenom zglobu (desnog/operiranog) ekstremiteta



### 7.5.5. LONGITUDINALNA DULJINA NOGU

Na donjim ekstremitetima primjenjuju se anatomska i klinička mjerenja duljine. Anatomska duljina donjeg ekstremiteta je udaljenost mjerena od vrha velikog trohantera do vrha vanjskog maleola. Klinička duljina, koja je mjerena u ovome slučaju, jest duljina između spine iliake anterior superior (SIAS) i vrha medijalnog maleola potkoljenice. Duljine donjih ekstremiteta mjere se u ispitanikovu ležećem položaju, pri čemu su noge u srednjem položaju, a prsti usmjereni vertikalno (37).

Mjerenje kliničke longitudinalne duljine noge izvodilo se uz pomoć centimetarske vrpce.

Tablica 5 - Prikaz fizioterapijskog praćenja postupkom mjerenja donjih ekstremiteta (SIAS – medijalni maleol potkoljenice)

DATUM	DESNA NOGA	LIJEVA NOGA
12.06.2018.	88.5	89
19.12.2018.	89.5	89.5
17.01.2019.	90	90
02.04.2019.	90	90

## 8. ZAKLJUČAK

Fizioterapeuti imaju izuzetno važnu ulogu u liječenju djece i adolescenata s osteosarkomom. Uspješna rehabilitacija je složen i dugotrajan proces u kojem su rezultati usko povezani s opsegom sudjelovanja bolesnika i obitelji u programu rehabilitacije. Fizioterapijska intervencija se najčešće nastavlja dugo nakon operativnog zahvata i adjuvantne kemoterapije kako bi se ispunili životni ciljevi bolesnika i optimizirao povratak u društvo. Za rehabilitaciju djece i adolescenata s malignim bolestima izrazito je važno vraćanje prethodnih sposobnosti, a potencijal za to ovisi o preoperativnoj razini aktivnosti. Funkcionalni dobici mogu biti ograničeni, ali se očekuju razumni funkcionalni ishodi.

Mjerenja prikazana u ovom radu dokazuju prednosti rane fizioterapijske intervencije, a pokazala su značajan napredak u opsegu mišićne mase operirane noge, manualnom mišićnom testu i opsegu fleksije koljenog zgloba desne noge. Longitudinalna mjerenja noge konzistentna su kroz cjelokupno praćenje bolesnika.

## 9. LITERATURA

1. Federman N, Bernthal N, Eilber F, Tap W. The multidisciplinary management of osteosarcoma. *Current Treatment Options in Oncology*. 2009; 10:82-93. Dostupno na: <https://www.ncbi.nlm.nih.gov/pubmed/19238553>
2. Fletcher CD, Krishnan Unni K, Mertens F (2002) Pathology and genetics of tumours of soft tissue and bone. IARC 4.
3. Damjanov I., Seiwerth S., Jurić S., Nola M.: Patologija, Medicinska naklada, 2014.
4. Križan Z, Kompendij anatomije čovjeka, I. dio, Opća anatomija; za studente opće medicine i stomatologije, Drugo izdanje, Školska knjiga, Zagreb, 1989.
5. Križan Z, Kompendij anatomije čovjeka, III. dio, Pregled građe grudi, trbuha, zdjelice, noge i ruke; za studente opće medicine i stomatologije, Treće izdanje, Školska knjiga, Zagreb, 1997.
6. Mirabello, L., Troisi, R. J., & Savage, S. A. (2009). International osteosarcoma incidence patterns in children and adolescents, middle ages and elderly persons. *International Journal of Cancer*, 125(1), 229–234. Dostupno na: <https://www.ncbi.nlm.nih.gov/pubmed/19330840>
7. Raymond AK, Jaffe N (2009) Osteosarcoma multidisciplinary approach to the management from the pathologist's perspective, in *Pediatric and Adolescent Osteosarcoma*. 63–84. Dostupno na: <https://www.ncbi.nlm.nih.gov/pubmed/20213386>
8. Harvei S, Solheim Ø (1981) The prognosis in osteosarcoma: Norwegian national data. *Cancer* 48, 1719–1723. Dostupno na: <https://www.ncbi.nlm.nih.gov/pubmed/6945144>
9. Hayden JB, Hoang BH (2006) Osteosarcoma: basic science and clinical implications. *Orthopedic Clinics of North America* 37, 1–7 Dostupno na: <https://www.ncbi.nlm.nih.gov/pubmed/16311106>
10. Pakos EE, Nearchou AD, Grimer RJ, Koumoullis HD, Abudu A, Bramer JAM, Jeys LM, et al. (2009) Prognostic factors and outcomes for osteosarcoma: an international collaboration. *European Journal of Cancer* 45, 2367–2375. Dostupno na: <https://www.ncbi.nlm.nih.gov/pubmed/19349163>
11. Misaghi A, Goldin A, Awad M & Kulidjian AA (2018) Osteosarcoma: a comprehensive review. *SICOT-J*, 4, 12 Dostupno na: <https://www.ncbi.nlm.nih.gov/pmc/articles/PMC5890448/>

12. Messerschmitt PJ, Garcia RM, Abdul-Karim FW, Greenfield EM, Getty PJ (2009) Osteosarcoma. *J Am Acad Orthop Surg* 17, 515–527. Dostupno na: <https://www.ncbi.nlm.nih.gov/pubmed/19652033>
13. Majó J, Cubedo R, Pardo N (2010) Treatment of osteosarcoma. A review. *Rev Esp Cir Ortop Traumatol* 54, 329–336. Dostupno na: <https://www.sciencedirect.com/science/article/abs/pii/S1988885610702558>
14. Geller DS, Gorlick R (2010) Osteosarcoma: a review of diagnosis, management, and treatment strategies. *Clin Adv Hematol Oncol* 8, 705–718. Dostupno na: <https://www.ncbi.nlm.nih.gov/pubmed/21317869>
15. Hau A, Kim I, Kattapuram S, Hornicek FJ, Rosenberg AE, Gebhardt MC, Mankin HJ (2002) Accuracy of CT-guided biopsies in 359 patients with musculoskeletal lesions. *Skeletal Radiol* 31, 349–353. Dostupno na: <https://www.ncbi.nlm.nih.gov/pubmed/12073119>
16. Klein MJ, Siegal GP (2006) Osteosarcoma anatomic and histologic variants. *Am J Clin Pathol* 125, 555–581. Dostupno na: <https://www.ncbi.nlm.nih.gov/pubmed/16627266>
17. Funovics PT, Edelhauser G, Funovics MA, Laux C, Berzaczy D, Kubista B, Kotz RI, Dominkus M (2011) Pre-operative serum C-reactive protein as independent prognostic factor for survival but not infection in patients with high-grade osteosarcoma. *Int Orthop* 35, 1529–1536. Dostupno na: <https://www.ncbi.nlm.nih.gov/pubmed/21249357>
18. Yi JH, Wang D, Li ZY, Hu J, Niu XF, Liu XL (2014) C-Reactive protein as a prognostic factor for human osteosarcoma: A meta-analysis and literature review. *PLoS One* 9, 1– Dostupno na: <https://www.ncbi.nlm.nih.gov/pubmed/24800842>
19. Picci, P. (2007). Osteosarcoma (Osteogenic sarcoma). *Orphanet Journal of Rare Diseases*, 2(1), 6. Dostupno na: <https://www.ncbi.nlm.nih.gov/pmc/articles/PMC1794406/>
20. Punzalan M, Hyden G. The role of physical therapy and occupational therapy in the rehabilitation of pediatric and adolescent patients with osteosarcoma. *Anderson Cancer Center. Houston, TX. 2009.* Dostupno na: <https://www.ncbi.nlm.nih.gov/pubmed/20213402>
21. Simon MA, Aschilman MA, Thomas N, Mankin HJ (1986) Limb-salvage treatment versus amputation for osteosarcoma of the distal end of the femur. *J Bone Joint Surg Am* 68, 1331–1337. Dostupno na: <https://www.ncbi.nlm.nih.gov/pubmed/3465732>
22. Eilber ByF, Giuliano A, Eckardt J, Patterson K, Moseley S, Goodnight J (1987) Adjuvant chemotherapy for osteosarcoma: a randomized prospective trial. *J Clin Oncol* 5, 21–26. Dostupno na: <https://www.ncbi.nlm.nih.gov/pubmed/3543236>



23. Hong AM, Millington S, Ahern V, Mccowage G, Boyle R, Tattersall M, Haydu L, Stalley PD (2013) Limb preservation surgery with extracorporeal irradiation in the management of malignant bone tumor: the oncological outcomes of 101 patients. *Ann Oncol* 24, 2676–2680. Dostupno na: <https://www.ncbi.nlm.nih.gov/pubmed/23852310>
24. O’Kane GM, Cadoo KA, Walsh EM, Emerson R, Dervan P, O’Keane C, Hurson B, et al. (2015) Perioperative chemotherapy in the treatment of osteosarcoma: a 26-year single institution review Dostupno na: <https://www.ncbi.nlm.nih.gov/pubmed/26175892>
25. Ferrari S, Bertoni F, Mercuri M, Picci P, Giacomini S, Longhi A, Bacci G (2001) Predictive factors of disease-free survival for non-metastatic osteosarcoma of the extremity: an analysis of 300 patients treated at the Rizzoli Institute. *Ann Oncol* 12, 1145–1150. Dostupno na: <https://pubmed.ncbi.nlm.nih.gov/11583198/>
26. Venâncio, R. S., Martins, T. B., Santos, K. M., Palandi, J., Sinhorim, L., & Santos, G. M. (2016). Physical Therapy at the postoperative of hip endoprosthesis for osteosarcoma : a case report, (December). Dostupno na: [https://www.researchgate.net/publication/312419843\\_Physical\\_Therapy\\_at\\_the\\_postoperative\\_of\\_hip\\_endoprosthesis\\_for\\_osteosarcoma\\_a\\_case\\_report](https://www.researchgate.net/publication/312419843_Physical_Therapy_at_the_postoperative_of_hip_endoprosthesis_for_osteosarcoma_a_case_report)
27. Cañadell J, Forriol F, Cara JA (1994) Removal of metaphyseal bone tumours with preservation of the epiphysis. Physeal distraction before excision. *J Bone Joint Surg Br* 76, 127–132. Dostupno na: <https://pubmed.ncbi.nlm.nih.gov/8300655/>
28. Malawer MM, McHale KA (1982) Limb-sparing surgery for high-grade malignant tumors of the proximal tibia, surgical technique and a method of extensor mechanism reconstruction. *Clin Orthop Relat Res* 239, 231–248. Dostupno na: <https://www.ncbi.nlm.nih.gov/pubmed/2536305>
29. Watts HG (1980) Introduction to resection of musculoskeletal sarcomas. *Clin Orthop Relat Res* 153, 31–38. Dostupno na: <https://www.ncbi.nlm.nih.gov/pubmed/7449229>
30. Finn HA, Simon MA (1991) Limb-salvage surgery in the treatment of osteosarcoma in skeletally immature individuals. *Clin Orthop Relat Res* 262, 108–118. Dostupno na: <https://www.ncbi.nlm.nih.gov/pubmed/1984905>
31. Donati D, Di Liddo M, Zavatta M, Manfrini M, Bacci G, Picci P, Capanna R, Mercuri M (2000) Massive bone allograft reconstruction in high-grade osteosarcoma. *Clin Orthop Relat Res* 377, 186–194. Dostupno na: <https://www.ncbi.nlm.nih.gov/pubmed/10943201>
32. Lang NW, Hobusch GM, Funovics PT, Windhager R, Hofstaetter JG. What sports activity levels are achieved in patients with modular tumor endoprosthesis of osteosarcoma about

- the knee? *Clin Orthop Relat Res* 2015;473:847–854. *Clin Orthop Relat Res.* 2015 Mar; 473(3):847-54. Dostupno na: <https://pubmed.ncbi.nlm.nih.gov/25062703/>
33. Han G, Bi WZ, Xu M, Jia JP, Wang Y (2016) Amputation versus limb-salvage surgery in patients with osteosarcoma: a meta-analysis. *World J Surg* 40, 2016–2027. Dostupno na: <https://www.ncbi.nlm.nih.gov/pubmed/27116252>
  34. Messerschmitt P.J., Rettew A.N., Brookover R.E., Garcia R.M., Getty P.J., Greenfield E.M. Specific tyrosine kinase inhibitors regulate human osteosarcoma cells in vitro. *Clin. Orthop. Relat. Res.* 2008;466:2168–2175. doi: 10.1007/s11999-008-0338-9. Dostupno na: <https://www.ncbi.nlm.nih.gov/pmc/articles/PMC2493014/>
  35. Tsuchiya Hiroyuki, Nishida Hideji, Srisawat Phutsapong, Shirai Toshiharu, Hayashi Katsuhiko, Takeuchi Akihiko, Yamamoto Norio, Tomita Katsuro. Pedicle frozen autograft reconstruction in malignant bone tumors. *Journal of Orthopaedic Science.* 2010;15(3):340–349. Dostupno na: <https://www.ncbi.nlm.nih.gov/pubmed/20559802>
  36. Mason NJ, Gnanandarajah JS, Engiles JB, Gray F, Laughlin D, Gaurnier-Hausser A, Wallecha A, Huebner M, Paterson Y (2016) Immunotherapy with a HER2-targeting *Listeria* induces HER2-specific immunity and demonstrates potential therapeutic effects in a phase I trial in canine osteosarcoma. *Clin Cancer Res* 22, 4380–4390. Dostupno na: <https://pubmed.ncbi.nlm.nih.gov/26994144/>
  37. Jajić I., Jajić Z.: *Fizikalna i rehabilitacijska medicina*, Medicinska naklada, 2008.
  38. Babić-Naglić Đ.: *Fizikalna i rehabilitacijska medicina*, Medicinska naklada, 2013.
  39. Page P. Current concepts in muscle stretching for exercise and rehabilitation. *Int J Sports Phys Ther* 2012;7:109–19. Dostupno na: <https://www.ncbi.nlm.nih.gov/pmc/articles/PMC3273886/>
  40. Adler S. , Beckers D., Buck M.: *PNF in Practice, An Illustrated Guide*, 2000.
  41. Frank C, Kobesova A, Kolar P.: *Dynamic Neuromuscular Stabilization & Sports Rehabilitation.* *Int J Sports Phys Ther.* 2013 Feb;8(1):62-73 Dostupno na: <https://www.ncbi.nlm.nih.gov/pmc/articles/PMC3578435/>
  42. Vieira DS, Mendes LP, Elmiro NS, Velloso M, Britto RR, Parreira VF. Breathing exercises: influence on breathing patterns and thoracoabdominal motion in healthy subjects. *Braz J Phys Ther.* 2014;18(6):544-552. Dostupno na: <https://www.ncbi.nlm.nih.gov/pmc/articles/PMC4311599/>

## 10. POPIS ILUSTRACIJA

### SLIKE

Slika 1 - Prikaz bedrene kosti.....	3
Slika 2 - Prikaz stražnje strane mišića natkoljenice .....	4
Slika 3 - Prikaz m. iliopsoasa .....	5
Slika 4 - Prikaz prednje skupine mišića natkoljenice.....	6
Slika 5 - Prikaz medijalne skupine mišića natkoljenice.....	7
Slika 6 - Prikaz scintigrafije kosti našeg pacijenta.....	11

### TABLICE

Tablica 1 – Stupnjevanje osteosarkoma prema Društvu za mišićno-koštane tumore (eng. Musculoskeletal Tumor Society) .....	12
Tablica 2 - Prikaz fizioterapijskog praćenja postupkom mjerenja opsega donjeg (desnog/operiranog) ekstremiteta .....	30
Tablica 3 - Prikaz fizioterapijskog praćenja postupkom manualnog mišićnog testa donjeg desnog/operiranog) ekstremiteta .....	31
Tablica 4 - Prikaz fizioterapijskog praćenja postupkom mjerenja opsega pokreta fleksije u koljenom zglobu (desnog/operiranog) ekstremiteta.....	33
Tablica 5 - Prikaz fizioterapijskog praćenja postupkom mjerenja donjih ekstremiteta (SIAS – medijalni maleol potkoljenice).....	35

### GRAFIČKI PRIKAZI

Grafički prikaz 1 - Prikaz opsega pokreta fleksije u koljenom zglobu (desnog/operiranog) ekstremiteta .....	34
-------------------------------------------------------------------------------------------------------------	----

## 11. ŽIVOTOPIS

### OSOBNJE INFORMACIJE

**Katinić Miroslav**

Dragutina Rakovca 100, 35209 Bukovlje

mirokatinic1997@gmail.com

### RADNO ISKUSTVO

28. lipnja 2017.–30. rujna 2017.

**Servir**

Plava laguna - Hotel Laguna Albatros, Poreč (Hrvatska)

28. lipnja 2018.–30. rujna 2018.

**Kurir u hotelu**

Plava Laguna - Hotel Laguna Albatros, Poreč (Hrvatska)

08. srpnja 2019.–01. rujna 2019.

**Spasilac**

Grad Slavonski Brod, Slavonski Brod (Hrvatska)

Spasilac na gradskom kupalištu

### OBRAZOVANJE I OSPOSOBLJAVANJE

03. rujna 2012.–19. svibnja 2017.

**Medicinski tehničar opće njege**

Srednja medicinska škola

Vatroslava Jagića 3A, 35000 Slavonski Brod (Hrvatska)

### OSOBNJE VJEŠTINE

Materinski jezik

hrvatski

Strani jezici

	RAZUMIJEVANJE		GO VOR		PISANJE
	Slušanje	Čitanje	Govorna interakcija	Govorna produkcija	
engleski	C2	C2	C1	C1	C1
njemački	B2	B2	B1	B1	B1

Stupnjevi: A1 i A2: Početnik - B1 i B2: Samostalni korisnik - C1 i C2: Iskusni korisnik  
Zajednički europski referentni okvir za jezike - Ljestvica za samoprocjenu

Vozačka dozvola

B

Računalne vještine

dobro vladanje alatima Microsoft Office™