

# MR DIJAGNOSTIKA KRALJEŽNICE U DJEČJOJ DOBI

---

**Kos, Lea**

**Undergraduate thesis / Završni rad**

**2020**

*Degree Grantor / Ustanova koja je dodijelila akademski / stručni stupanj:* **University of Rijeka, Faculty of Health Studies / Sveučilište u Rijeci, Fakultet zdravstvenih studija u Rijeci**

*Permanent link / Trajna poveznica:* <https://um.nsk.hr/um:nbn:hr:184:451567>

*Rights / Prava:* [In copyright](#)/[Zaštićeno autorskim pravom.](#)

*Download date / Datum preuzimanja:* **2024-07-13**

*Repository / Repozitorij:*

[Repository of the University of Rijeka, Faculty of Health Studies - FHSRI Repository](#)



SVEUČILIŠTE U RIJECI

FAKULTET ZDRAVSTVENIH STUDIJA

PREDDIPLOMSKI STRUČNI STUDIJ RADIOLOŠKA TEHNOLOGIJA

**Lea Kos**

**MR DIJAGNOSTIKA KRALJEŽNICE U DJEČJOJ DOBI**

Završni rad

Rijeka, 2020.godina

UNIVERSITY OF RIJEKA

FACULTY OF HEALTH STUDIES

UNDERGRADUATE STUDY OF RADIOLOGICAL TECHNOLOGY

**Lea Kos**

**MAGNETIC RESONANCE IMAGING OF SPINE IN CHILDHOOD**

Final work

Rijeka, 2020.

## SAŽETAK

Magnetska rezonancija započinje svoj razvoj 1882. godine, a njezin razvitak možemo pratiti i danas. Princip rada temelji se na gibanju MR aktivnih jezgri. Jedna od tih jezgri je i jezgra vodika koja je osobito važna zbog svoje rasprostranjenosti. Pretraga magnetskom rezonancijom u dječjoj dobi zahtjeva vještine i znanje kako bi bila uspješno obavljena s minimalnim stresom i rizikom za dijete i obitelj. S obzirom da je neinvazivna metoda koja ne koristi ionizirajuće zračenje dobar je odabir za dijagnostiku različitih bolesti kao što su upalne, infektivne ili degenerativne bolesti kralježnice.

Osim što prikazuje koštane strukture pogodna je i za prikaz mekotkivnih struktura u kralježnici kao što je kralježnična moždina. Oštećenje ovako velikog sustava može ostaviti velike posljedice, stoga je važna pravovremena dijagnoza.

Iako se smatra jednom od najsigurnijih slikovnih metoda potrebno joj je pristupiti pažljivo.

Cilj ovog rada je prikazati specifičnosti pregleda dječje kralježnice magnetskom rezonancijom i ukazati na važnost poznavanja i pravilnog izvođenja pretrage.

Ključne riječi: magnetska rezonancija (MR), kralježnica, kralježnična moždina, djeca

## **SUMMARY**

Magnetic resonance imaging (MRI) began its development in 1882, and its can be traced even today. The working principle is based on the motion of MRI active nuclei. One of these nuclei is also the hydrogen nucleus which is important because of its prevalence. MRI in childhood requires skills and knowledge to be successfully performed with minimal stress and risk to the child and family. Because it is a non-invasive method which doesn't use ionizing radiation, is a good choice for diagnosis various diseases such as inflammatory, infectious or degenerative diseases of the spine.

In addition to showing bone structures, it is also suitable for displaying soft tissue structures in the spine such as the spinal cord. Damage to such a large system can leave great consequences, so timely diagnosis is important.

Although it is thought to be one of the safest imaging methods, it needs to be approached carefully.

The aim of this final work is to present the specifics of the examination of the child's spine by magnetic resonance imaging and to point out the importance of knowledge and proper performance of the MRI.

Keywords: Magnetic resonance imaging (MRI), spine, spinal cord, children

## SADRŽAJ

1. UVOD .....	6
2. POVIJEST MAGNETSKE REZONANCIJE .....	7
3. UREĐAJ ZA MAGNETSKU REZONANCIJU .....	8
3.1. Princip rada uređaja za magnetsku rezonanciju .....	11
3.2. Pulsne sekvence .....	12
3.2.1. Vrste pulsnih sekvenci .....	14
3.4. Kontrastna sredstva .....	17
3.5. Sigurnost i kontraindikacije .....	18
4. ANATOMIJA KRALJEŽNICE .....	19
4.1. Kost i zglobovi kralježnice .....	20
4.2. Mišići kralježnice .....	21
4.3. Živčani sustav .....	22
4.4. Krvožilni sustav .....	24
5. PRETRAGE MAGNETSKOM REZONANCIJOM U DJEČJOJ DOBI .....	25
5.1. MR kralježnice .....	26
5.2. Tehnike oslikavanja magnetskom rezonancijom u dječjoj dobi .....	27
6. PATOLOGIJA KRALJEŽNICE I KRALJEŽNIČNE MOŽDINE .....	28
6.1. Kongenitalni poremećaji .....	28
6.2. Trauma .....	30
6.3. Infektivne bolesti .....	30
6.4. Upalne bolesti .....	31
6.5. Degenerativne bolesti .....	31
6.6. Tumori .....	32
7. ZAKLJUČAK .....	33
8. LITERATURA .....	34
9. PRILOZI .....	35

## 1. UVOD

Magnetska rezonancija označava prijenos energije na atome putem radiofrekventnog pulsa unutar stalnog magnetskog polja. U svojim počecima koristila se isključivo za istraživanje molekula, ali njezina se primjena ubrzo pojavila u medicini čime je postala nezamjenjiva radiološka metoda. Pojam magnetske rezonancije temelji se na međudjelovanju MR aktivnih jezgri s vanjskim magnetnim poljem. Jedna od tih jezgri je i molekula vodika koja nam je osobito važna zbog svoje rasprostranjenosti. Magnetska rezonancija je metoda koja ne koristi ionizirajuće zračenje, pa je njezina primjena važna u pedijatrijskoj radiologiji.

Prilikom pripreme djece za pregled magnetskom rezonancijom potrebna je velika pažnja i strpljenje, a uz to važno je uspostaviti kvalitetnu komunikaciju s roditeljima. S obzirom da je MR vrlo osjetljiva pretraga i da je neophodno da dijete bude mirno, ponekad je neizbježna primjena opće anestezije. Pažnju treba obratiti i na mogućnost stvaranja artefakata uzrokovanih gutanjem, disanjem i radom srca koje ne možemo izbjeći, ali ih kompenziramo različitim metodama.

Pretrage kralježnice kod djece uglavnom se baziraju na magnetskoj rezonanci koja omogućuje dijagnosticiranje i praćenje bolesti. Neke od indikacija za MR jesu: kongenitalni poremećaji, traume, infektivne bolesti, upalne bolesti i tumori.

## 2. POVIJEST MAGNETSKE REZONANCIJE

Povijest magnetske rezonancije započinje 1882. godine kada je **Nikola Tesla** u Budimpešti otkrio rotirajuće magnetsko polje, koje je ujedno bilo i temeljno otkriće u fizici.

(1)

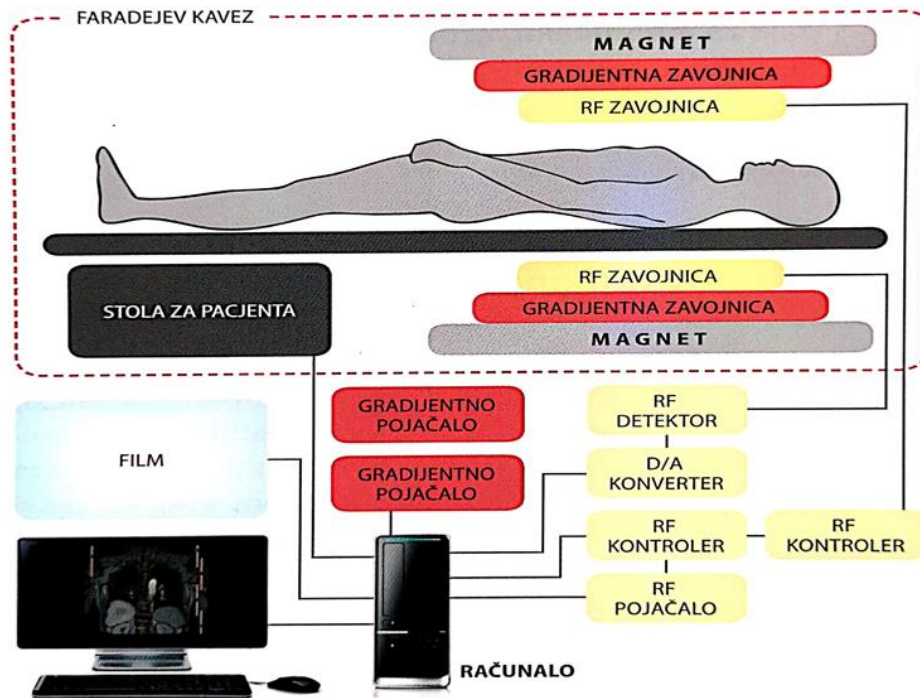
Prve fizikalne osnove magnetske rezonancije praktično dokazuje američki fizičar **Isidor Isaac Rabi** 1937. godine izmjerivši rezonantnu frekvenciju litija ovisnu o snazi statičkog magnetskog polja. Za svoj rad dobio je Nobelovu nagradu za fiziku 1944. godine. Godinu dana kasnije, odnosno 1945. godine dvije grupe istraživača predvođene **Felixom Blochom** i **Edwardom Purcellom** neovisno jedna o drugoj opisuju fizikalno-kemijsku pojavu koja je bila zasnovana na magnetizaciji pojedinih jezgara u periodičkom sustavu elemenata. Otkrili su da kada se te jezgre nađu u magnetskom polju, mogu primiti energiju vanjskog radiofrekventnog izvora mijenjajući pri tome svoj položaj u magnetskom polju, odnosno mogu tu energiju ponovno predati vraćajući se u svoj prvobitni položaj. Za svoje otkriće Felix Bloch i Edward Purcell nagrađeni su Nobelovom nagradom za fiziku 1952. godine. Praktična primjena magnetske rezonancije u medicini započinje 70-ih godina. **Raymond Damadian**, američki fizičar proveo je eksperiment kojim je dokazao razliku signala vodikovih atoma iz zdravog i tumorskog tkiva štakora. 1973. godine slijedi razvoj i primjena gradijenata magnetskog polja od strane **Paula Lauterbura**, a 1974. godine **Sir Peter Mansfield** razvija uporabu gradijenata radi odabira tražene debljine i položaja sloja u traženom volumenu tkiva. Nobelovom nagradom za medicinu nagrađeni su 2003. godine. (2)

Prvi MR uređaj konstruirao je Raymond Damadian 1977. godine uz pomoć **Michaela Goldsmitha** i **Larrya Minkoffa**. Ovim uređajem dobiven je prvi prikaz ljudskog tijela magnetskom rezonancijom. (2) 1978. godine Petar Mansfield poboljšava tehniku slikanja i omogućuje brže stvaranje slika. (1) Zahvaljujući ovim otkrićima, danas magnetska rezonancija ima široku primjenu u područjima kemije, fizike, biologije i medicine.



### 3. UREĐAJ ZA MAGNETSKU REZONANCIJU

Uređaj za magnetsku rezonanciju sastoji se od nekoliko osnovnih dijelova. Osnovni sklop je tzv. „bore“ magneta u koji su smješteni magnet, kriostat koji služi za hlađenje magneta, gradijenti i radiofrekventna zavojnica za tijelo. Osim toga, u prostoriji za snimanje smješteni su stol za pacijenta, popratne radiofrekventne zavojnice kao što su zavojnice za glavu, koljeno, dojke itd. i automatska brizgalica za aplikaciju kontrastnog sredstva. Magnet je najveća komponenta uređaja koja osigurava konstantno i homogeno magnetsko polje nad tijelom pacijenta. Snaga magnetskog polja  $B_0$  mjeri se u jedinici tesla (T). Uređaj za magnetsku rezonanciju smješten je u posebno izgrađenoj prostoriji („Faradayev kavez“) koja štiti uređaj od vanjskih utjecaja. Konstruirana je od čeličnih ploča ili višeslojnih aluminijskih lamela smještenih u zidove i strop prostorije. Vrata prostorije opremljena su posebnim kontaktnim pločicama, a prozor se sastoji od više slojeva stakla između kojih se nalazi gusta mreža od vodljivog materijala. U drugoj prostoriji smješteni su RF-pojačalo, gradijentna pojačala, kompresor kriostata te razni upravljačko-kontrolni sustavi (slika 1.). (2)



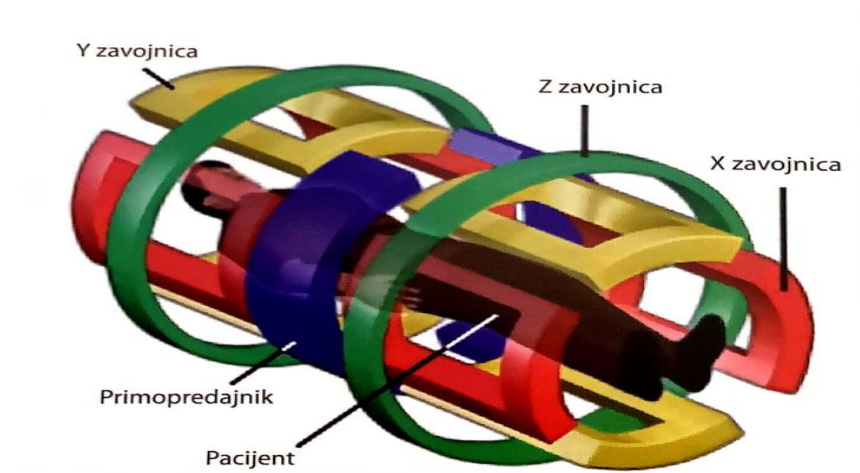
Slika 1. Shematski prikaz MR-uređaja

Izvor: Fućkan I. Magnetska rezonancija, Priprema i planiranje pregleda, str. 11

U prostoriji radiološkog tehnologa smještena je radna konzola, računalo, upravljački sklop automatske brizgalice kontrastnog sredstva, kontrolni uređaji vitalnih funkcija te uređaj za audio i video kontrolu pacijenta. Specijalisti radiologije borave u prostoriji u kojoj se nalazi radna stanica sa softverskom nadogradnjom za naknadnu obradu dobivenih podataka. (2)

Radiofrekventni sustav uređaja za magnetsku rezonanciju sastoji se od RF-pojačala, pretpojačala te RF-zavojnica. RF-pojačalo služi za emisiju dovoljno jakog signala na točno određenoj frekvenciji koja je ovisna o snazi magnetskog polja. RF-zavojnice su odašiljači i prijemnici radiofrekventnog pulsa. Konstruirane su od namotaja vodljivog materijala, te niza dioda i kondenzatora. Prilikom konstrukcije nastoji se da zavojnice budu oblikovane prema objektu snimanja. Razlikujemo zavojnice za glavu, vrat, kralježnicu, koljeno, rame itd. Dvije su osnovne vrste RF-zavojnica: aktivne i pasivne. Aktivna zavojnica emitira radiofrekventni puls i detektira signal iz snimanog dijela tijela. Pasivne zavojnice samo detektiraju signal, a kao emiter služi radiofrekventna zavojnica za tijelo koja se nalazi u kućištu uređaja. (2)

Gradijentne zavojnice građene su od rezistivnih materijala. Smještene su u kućištu magneta te služe za kontrolu lokalizacije i za odabir ravnine snimanja. Nazivaju se gradijentnim zavojnicama zbog linearnog smještaja u prostoru (os  $x,y,z$ ) (slika 2.). Gradijentna magnetska polja nastaju prolaskom pulsova istosmjerne struje kroz gradijentnu zavojnicu. Gradijentne struje vrlo su jake (200-600A), a uključivanja i isključivanja trebaju biti brza i pouzdana. Kontrola uključivanja pulsova struje kontrolira se gradijentnim pojačalima. Snagu gradijentna mjerimo u mT/m. U kliničkoj primjeni najčešći su gradijenti snage 20-100 mT/m. (2)



Slika 2. Prikaz linearnog smještaja gradijentnih zavojnica

Izvor: Fučkan I. Magnetska rezonancija, Priprema i planiranje pregleda, str. 14

Uređaje za magnetsku rezonanciju možemo podijeliti prema vrsti magneta i prema jakosti magnetskog polja. Razlikujemo 3 vrste magneta:

1. Permanentni magnet sastoji se od magnetiziranog feromagnetskog materijala poput slitine željeza i kobalta, nikla ili aluminijska. Kod uređaja s ovakvim magnetom vrlo je teško postići dovoljno homogeno polje, jače od 0,4T. Ne zahtjeva električnu energiju za proizvodnju magnetskog polja, ali za održavanje homogenosti polja vrlo je važna postojana klimatizacija. Zbog svoje udobnosti i postojanja otvorenog tipa, ovakvi uređaji imaju posebno područje primjene kod klaustrofobičnih pacijenata, pretilih osoba i djece. (2)
2. Rezistivni magnet je skup zavojnica s bakrenim ili aluminijskim vodičima koji troše jake struje. Kod ovakvih sustava potrebno je osigurati veliku količinu električne energije što uzrokuje i oslobađanje velike količine topline. Proizvedena toplina uklanja se prolaskom hladne vode kroz šuplje zavojnice. Zbog problema u konstrukciji, velikih troškova i mogućnosti pregrijavanja primjena ovakvih uređaja relativno je mala. (2)
3. Supravodljivi magnet sastoji se od gustih namotaja supravodljive slitine niobij-titanija koja je ugrađena u bakrenu jezgru. Kod uređaja sa supravodljivim magnetom namotaji su uronjeni u tank s tekućim helijem koji se nalazi u sklopu krhkog kriostatata. Kriostat je konstruiran od materijala koji su dobri toplinski izolatori i od nekoliko slojeva rashladnih zona. Razina rashladne tekućine mora se svakodnevno mjeriti i zabilježiti. U slučaju da padne prenisko, dolazi do gašenja uređaja, temperatura se diže, gubi se supravodljivost i oslobađa se pohranjena energija. Uređaji s ovakvim magnetom veliki su i skupi. Teže čak oko 6 tona. Konfiguracija tunela neprikladna je za pretile i klaustrofobične pacijente. Supravodljivi magneti smatraju se magnetima visoke snage, i jedini mogu proizvesti magnetno polje jače od 1T. U dijagnostičke svrhe danas se upotrebljavaju uređaji jačine do 3T, dok se u znanstvene svrhe koriste uređaji jačine do 7T. (2)

Prema jakosti magnetnog polja uređaje za magnetsku rezonanciju dijelimo na:

1. Uređaje niske jakosti magnetskog polja- od 0,1 do 0,3T
2. Uređaje srednje jakosti magnetskog polja- od 0,5 do 1T
3. Uređaje visoke jakosti magnetskog polja- od 1,5 do 4T

### ***3.1. Princip rada uređaja za magnetsku rezonanciju***

Kao i sve u prirodi, ljudsko tijelo građeno je od atoma. Vrlo je važno poznavati osnovu građe atoma kako bi razumjeli kretanja unutar njega koja su nam ključna za magnetsku rezonanciju. Atom se sastoji od jezgre koju čine protoni i neutroni, dok elektroni kruže oko nje i mogu se nalaziti u različitim energetske stanjima.

Princip magnetske rezonancije temelji se na gibanju jezgre oko svoje osi. Posebno nas zanimaju jezgre s neparnim brojem protona i neutrona. Takve jezgre nazivaju se MR aktivne jezgre. Jedna od tih jezgri je i jezgra vodika koja se sastoji od samo jednog protona. Jezgra vodika se kao MR aktivna čestica giba oko svoje osi, te stvara svoje magnetsko polje. Glavni razlog za upotrebu vodika je u njegovoj rasprostranjenosti. Oko 60 do 70% ljudskog tijela sastoji se od vode, u čijoj molekuli nalazimo 2 atoma vodika. Svaki vodikov atom u tijelu ima svoj smjer, smjer magnetskog polja. Zbog gibanja u jezgri, magnetska polja usmjeravaju se u paralelni i antiparalelni smjer. Kako bi došlo do savršenog poravnanja s postavljenim vanjskim magnetnim poljem jezgra vodika, kada je izložena jakom magnetskom polju, rotira i oko silnica magnetskog polja. Takva se pojava naziva precesija. Frekvencija rotacije oko silnica magnetskog polja, Larmorova frekvencija jednaka je umnošku giromagnetske konstante i snage magnetskog polja. (3)

$$\omega = \gamma \times B_0$$

$\omega$ - Larmorova frekvencija (Hz)

$\gamma$ - Giromagnetska konstanta (43mHz/T)

$B_0$ - magnetsko polje (T-tesla)

Vrlo je važno poznavati frekvenciju precesije zbog korištenja radiofrekventnog vala koji mora imati jednaku frekvenciju kao što je frekvencija precesije, kako bi došlo do rezonancije. Dva su osnovna rezultata koji nastaju prilikom rezonancije. Niskoenergetski protoni okreću se pod određenim kutom u odnosu na smjer magnetskog polja. Magnetsko polje naziva se longitudinalna ravnina, a kut pod kojim se okreću protoni naziva se kut okretanja i iznosi 90°.

Drugi rezultat je da prilikom rezonancije dolazi do usklađivanja svih protona, te oni sada rotiraju u fazi. Ova dva procesa osnova su za dobivanje MR signala, odnosno T1 i T2 vremena. (3)

Svaki proton koji je uključen u pojavu precesije sastoji se od longitudinalne i transverzalne komponente. Prilikom rezonancije ukupni magnetizacijski vektor usmjeren je transverzalno i kao takvog ga možemo mjeriti. S obzirom da znamo frekvenciju protona na njega možemo djelovati istom frekvencijom kako bi uzrokovali promjenu. Vektori jezgri koje su primile energiju tijekom ekscitacije okreću se suprotno od longitudinalne ravnine. Takva vrsta frekvencije naziva se RF puls. Nakon prestanka djelovanja pulsa, jezgre teže povratku u prvobitno stanje. Dolazi do procesa relaksacije. U tom procesu vraća se longitudinalna magnetizacija, a u okolnim zavojnicama stvara se električna struja. Dakle, u procesu relaksacije dolazi do povratka longitudinalne magnetizacije i gubitka transverzalne. Povratak longitudinalne magnetizacije opisuje se kao „*recovery*“-T1 vrijeme, a gubitak transverzalne kao „*decay*“-T2 vrijeme. Relaksacija se događa uz otpuštanje energije okolini. Predaja energije okolini eksponencijalni je proces različit za pojedina tkiva. T1 vrijeme je vrijeme potrebno da se u nekom tkivu povrati 63% longitudinalne magnetizacije. Proces se naziva *spin-lattice* relaksacija. U isto vrijeme događa se gubitak transverzalne magnetizacije koji je također različit za pojedina tkiva. T2 vrijeme je ono vrijeme koje je potrebno da se vektor transverzalne magnetizacije smanji na 37% svoje izvorne vrijednosti, a proces se još naziva *spin-spin* relaksacija. Vrijeme relaksacije razlikuje se ovisno o kemijskom okruženju vodikovih jezgara. Samim time razlikuje se i jačina signala kojeg stvaraju te jezgre. Upravo zbog te razlike u vremenima relaksacije možemo razlikovati različite organe. (3)

### ***3.2.Pulsne sekvence***

Pulsna sekvenca označava određeni vremenski slijed primjene radiofrekventnih i gradijentnih pulsova u svrhu pobuđivanja protona vodika u snimanom volumenu tkiva. Vrstu pulsne sekvence i kvalitetu prikaza određujemo primjenom ekstrinzičnih parametara, a to su:

TE („*time to echo*“), odnosno vrijeme odaziva koji označava vrijeme emitiranja sredine radiofrekventnog pulsa i sredine nastalog signala u tkivu. Mjeri se u milisekundama.

TR („*time to repeat*“), vrijeme ponavljanja, odnosno vremenski period između emitiranja uzastopnih radiofrekventnih pulsova. Mjeri se od nekoliko milisekundi do nekoliko sekundi.

TI („*time to invert*“), vrijeme inverzije, određuje vrijeme između sredine emitiranog inverznog pulsa i sredine radiofrekventnog pulsa.

FA („*flip angle*“), kut između ukupnog magnetizacijskog vektora i uzdužne osi glavnog magnetskog polja koji taj vektor zauzima. (2)

FOV („*field of view*“), područje pregleda, odnosno snimanja ili prikazivanja. Najčešće je kvadratnog oblika.

Frekvencijsko kodiranje („*frequency encoding*“) je lociranje signala u jednoj prostornoj ravnini primjenom kratkotrajnog gradijentnog polja.

Fazno kodiranje („*phase encoding*“) je lociranje prostornog položaja signala snimanog sloja pridruživanjem različitih faza različitim lokacijama unutar određene plohe.

Matrica prikupljanja („*acquisition matrix*“) je matrica neobrađenih podataka. Veličinu matrice određujemo odabirom broja koraka frekvencijskog i faznog kodiranja. Povećanjem broja koraka kodiranja povećava se razlučivost i rezolucija. (2)

Prostorna rezolucija („*spatial resolution*“) označava mogućnost razlučivanja najmanje udaljenosti između dviju točaka na slici.

Debljina sloja je ekstrinzični parametar koji se određuje ovisno o traženoj anatomskej strukturi te uputnoj dijagnozi. Uz odabir debljine sloja, važan je i odabir razmaka između slojeva („*slice gap*“) koji označava prostor između krajnjih rubova dvaju susjednih presjeka. Mjeri se u postotku zadane debljine sloja i ne smije biti manji od 10%.

NEX („*number of excitations*“) je vrijednost koja označava broj RF-pobuda.

Frekvencijski raspon („*bandwidth*“) označava raspon između najviše i najniže frekvencije traženog signala.

Raspon akvizicije („*read out bandwidth*“) je raspon frekvencije odjeka. Detektiramo ga pomoću prijamnog sustava MR-uređaja.

SNR („*signal to noise ratio*“), odnos između jakosti detektiranog signala i pozadinskog šuma. SNR se može poboljšati upotrebom odgovarajućih zavojnica, produžavanjem vremena akvizicije, debljim slojem, povećanjem FOV-a, te smanjivanjem TE-a.

Magnetsko polje ( $B_0$ ) važan je čimbenik u postizanju kvalitete prikaza magnetskom rezonancijom. Dvije glavne karakteristike su snaga i homogenost. Što je magnetsko polje snažnije, postiže se bolji SNR, ali se povećava mogućnost nastajanja artefakata. Homogenost označava jednolikost magnetskog polja unutar određenog volumena. (2)

S odabirom primjene ekstrinzičnih parametara moramo biti vrlo oprezni, jer i najmanja promjena može dovesti do potpuno različitog signala iz istog tkiva. Iako je to u praksi gotovo nemoguće postići, idealni prikaz trebao bi imati visoki SNR, visoku prostornu rezoluciju, te biti obavljen u najkraćem mogućem vremenu. (2)

### **3.2.1. Vrste pulsnih sekvenci**

Poznavanje i razumijevanje pulsnih sekvenci sastavni je dio vezan uz magnetsku rezonanciju. U upotrebi se nalazi veliki broj različitih sekvenci, a izdvojit ćemo najvažnije. SE, odnosno „*Spin Echo*“ najčešće je upotrebljavana vrsta pulsne sekvence. Signal nastaje bilježenjem odjeka stvorenog nakon ekscitacije tkiva pobudnim radiofrekventnim pulsom i refokusiranja transverzalne magnetizacije. IRSE („*Inversion Recovery Spin Echo*“) je pulsna sekvenca koja prikazuje frekvenciju koju želimo prigušiti, suprimirati. Tehniku primjenjujemo za prigušivanje signala vode („*FLAIR*“) ili masti („*STIR*“). GRE („*Gradient echo*“) je sekvenca u kojoj se detektira signal koji nastaje nakon ekscitacije tkiva pobudnim radiofrekventnim pulsom. Zbog svoje brzine i pouzdanosti često se primjenjuju u kliničkoj praksi. S obzirom na veliku primjenu, postoji i veliki broj varijacija GRE-sekvenci. Jedna od njih je „*Spoiled GRE*“ kod koje koristimo raspršujući gradijent čija je uloga emitiranje gradijentnog pulsa koji raspršuje transverzalnu magnetizaciju preostalu nakon prethodnog pobudnog radiofrekventnog pulsa, a prije primjene sljedećeg. Zbog naglašenog T1 kontrasta najčešće ih upotrebljavamo u kontrastnim dinamičkim studijama kao što su MR dojke, abdomena, hipofize itd. Druga podvrsta GRE pulsne sekvence je refokusirajuće GRE kod koje uporabom odgovarajućeg refokusirajućeg gradijentnog polja refokusiramo transverzalnu magnetizaciju preostalu nakon prethodnog pobudnog radiofrekventnog pulsa. (2)

EPI („*Echo planar imaging*“) je ekstremno brza MR-tehnika oslikavanja u kojoj je cijela snimka rekonstruirana nakon samo jednog pobudnog radiofrekventnog pulsa. Zbog svoje brzine takve tehnike upotrebljavaju se kod nemirnih pacijenata . (2)

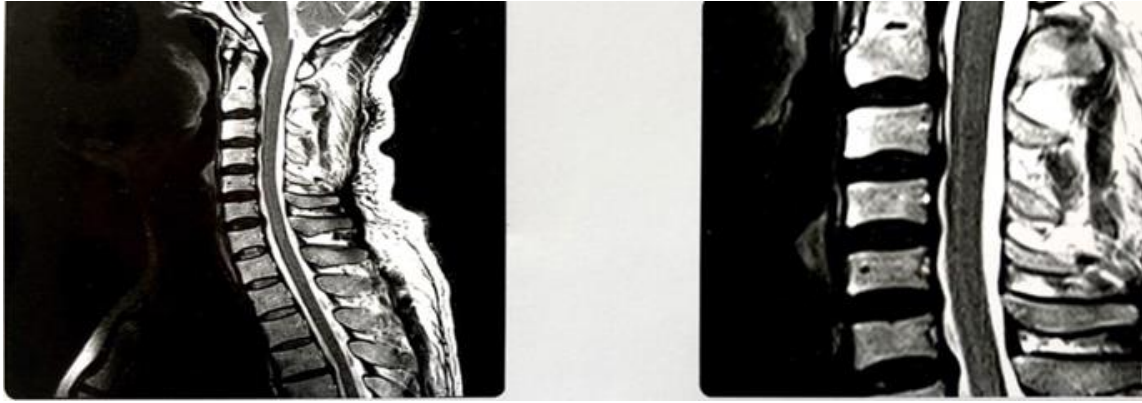DWI („*Diffusion Weighted Imaging*“) prikazuje područje gdje je difuzija vode slabija prema okolnom tkivu. Oslabljena difuzija rezultira hipointenzivnim signalom, koji se prikazuje kao tamnije područje, a područje patoloških promjena u tkivu je na snimci hiperintenzivno odnosno svjetlije. Lokalizator ili topogram je pulsna sekvenca koja se izvodi na početku svakog pregleda magnetskom rezonancijom. Služi za orijentaciju i planiranje pregleda, a najčešće se izvodi u sagitalnom, transverzalnom i koronarnom presjeku. (2)

### **3.3. MR- artefakti**

Magnetska rezonancija vrlo je osjetljiva pretraga kod koje se javlja niz artefakata koji mogu narušiti kvalitetu slike i dovesti do pogrešne dijagnoze. Najčešći uzrok artefakata posebno kod pretrage u dječjoj dobi je pomicanje oslikavanog dijela tijela. Osim što uzrokuje zamućenje slike, pomicanje tijela odgovorno je i za artefakt „*ghosting*“. Takav artefakt javlja se kao zrcalna slika dijelova tijela koji su pokretni. Artefakte uzrokovane voljnim pomicanjem možemo spriječiti pravilnom pripremom pacijenata, te primjenom različitog pribora kojim omogućujemo da pregled bude ugodan. Kod nekih pacijenata to nije dovoljno, stoga se preporučuje primjena sedacije. Nevoljno uzrokovane artefakte kao što su artefakti nastali pomicanjem stijenke toraksa, abdomena tijekom disanja, otkucajima srca ne možemo izbjeći, ali ih kompenziramo različitim metodama. (2)

Artefakt „*aliasing*“ nastaje kada je FOV premalen. Događa se ako dio pacijenta koji je izložen radiofrekventnom pulsus prekriva odabrani FOV. Tada se signali koje tjelesna zavojnica pokupi izvan FOV-a lažno raspoređuju u piksele unutar matrice. Ako je moguće, takav artefakt kompenziramo povećanjem FOV-a ili povećanjem fazno-kodirajućih koraka. „*Gibsov artefakt*“ uzrokovan je nekompletnom digitalizacijom signala. Na snimci takav se artefakt manifestira kao svijetle ili tamne linije paralelne s tkivima velike različite gustoće (slika 3.). Kod pregleda kralježnice može se manifestirati kao prikaz siringomijelije. Da bi spriječili takav artefakt potrebno je upotrijebiti filtre, povećati matricu ili smanjiti FOV. (4)

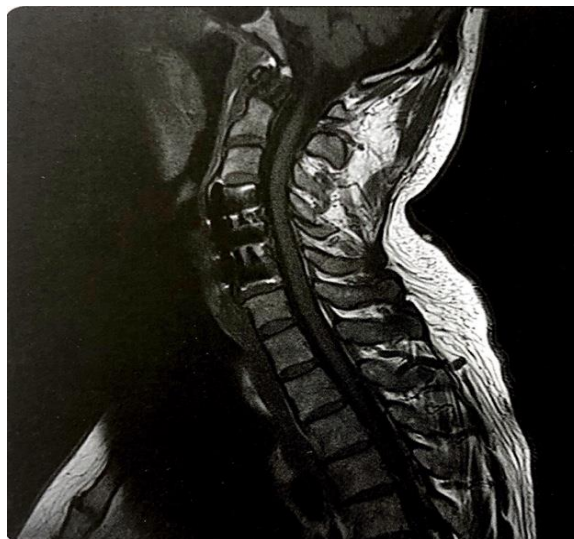




Slika 3. Gibbsov artefakt

Izvor: Fučkan I. Magnetska rezonancija, Priprema i planiranje pregleda, str. 37

Veliki problem predstavljaju nam i artefakti uzrokovani svojstvom različitih tkiva i materijala k različitoj magnetizaciji. Takav artefakt naziva se distorzijski artefakt, a s obzirom na njega materijale dijelimo na dijamagnetičke, paramagnetične te feromagnetične. Distorzija slike može biti uzrokovana i prisustvom metalnih stranih tijela kao što su zubne proteze, osteosintetski materijali i slično (slika 4.). Prije samog pregleda vrlo je važna pažljiva priprema pacijenta kako bi se uklonili svi predmeti koji bi mogli uzrokovati takav artefakt. (2)



Slika 4. Artefakt uzrokovan metalnim stranim tijelima

Izvor: Fučkan I. Magnetska rezonancija, Priprema i planiranje pregleda, str. 34

Postoje i hardverski uvjetovani artefakti. Artefakt „*Spike Noise*“ javlja se kao linijski artefakt, a uzrokovan je poremećajem u radu radiofrekventnog sustava. Može biti uzrokovan vanjskim utjecajem kao što je osvjetljenje, ventilator, loše izveden RF-oklop ili neispravnim RF-sustavom. U slučaju česte pojave ove vrste artefakata potrebno je učiniti servis uređaja. Također problem predstavlja inhomogenost signala. Do inhomogenosti može doći zbog nepravilne pripreme ili nepravilnog namještaja pacijenta. U tom slučaju dovoljno je da pripazimo na pravilnu pripremu. (2)

### **3.4. Kontrastna sredstva**

Kontrastna sredstva kemijski su spojevi koji nam služe kako bi istaknuli razlike između različitih vrsta tkiva ili uočili razliku između normalnog zdravog tkiva i patoloških promjena. Kod pregleda magnetskom rezonancijom koriste se paramagnetska kontrastna sredstva koja spadaju u skupinu prijelaznih metala kao što su željezo, mangan i krom ili u skupinu rijetkih metala kao što je gadolinij. Kontrastna sredstva možemo podijeliti na pozitivna i negativna. Pozitivna kontrastna sredstva u magnetskoj rezonanciji uzrokuju skraćenje T1 relaksacijskog vremena, te uzrokuju hiperintenzivni signal što se na snimci prikazuje svijetlijim. U pozitivna kontrastna sredstva spadaju molekule kemijskih spojeva koje sadrže gadolinij. Negativna kontrastna sredstva utječu na smanjenje T1 i T2 relaksacijskih vremena, a rezultat je hipointenzivan, odnosno tamni signal. Takva kontrastna sredstva sastoje se od jezgre željeznog oksida koja sadrži sitne čestice željeznog oksida. Kontrastna sredstva za MR mogu se primjenjivati intravenski ili oralno. Način primjene ovisi o snimanoj regiji. Oralna kontrastna sredstva najčešće se koriste kod pretraga probavnog sustava.

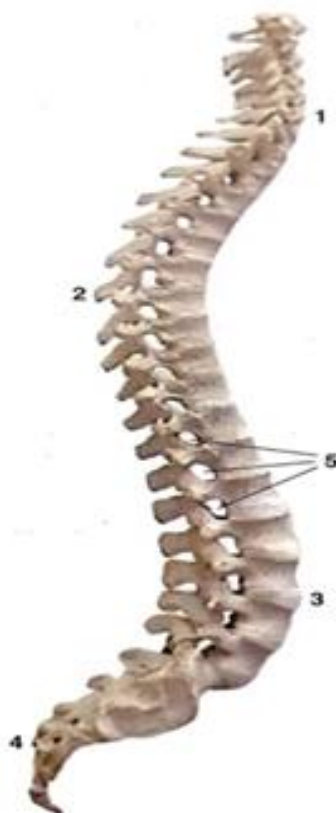Iako se smatraju sigurnim, kontrastna sredstva mogu uzrokovati neke nuspojave. Najčešće su to glavobolja, bol na mjestu ubrizgavanja, peckanje ili mučnina. Prilikom naručivanja pacijenta na pregled, potrebno je pregledati uputnu dijagnozu i procijeniti potrebu za primjenom kontrastnog sredstva. Pacijent je dužan učiniti laboratorijske pretrage krvi (urea i kreatinin) kako bi se provjerila bubrežna funkcija. U slučaju loše bubrežne funkcije odustaje se od aplikacije kontrastnog sredstva. Također, važno je provjeriti alergije na hranu i lijekove.

### ***3.5.Sigurnost i kontraindikacije***

Pretraga magnetskom rezonancijom smatra se jednom od najsigurnijih slikovnih metoda jer ne koristi ionizirajuće zračenje. Iako je metoda vrlo sigurna, potrebno joj je pristupiti pažljivo. Prije pregleda provjerava se postoji li na pacijentu bilo kakvo metalno strano tijelo. U prostoriju je zabranjeno ulaziti s metalnim predmetima, elektronskim uređajima, mobitelima, fotoaparatom i slično. Također, potrebno je obratiti pažnju na određene sastojke kozmetičkih preparata koje pacijent koristi. Naime, neki od njih mogu uzrokovati lokalno zagrijavanje tijela. Apsolutna kontraindikacija za pretragu magnetskom rezonancijom su pacemakeri, umjetni srčani zalisci i geleri. U slučaju da pacijent nosi fiksni ortodontski aparat, potrebno je obratiti pažnju na mikrovibracije uzrokovane radiofrekventnim pulsovima. Te pojave mogu uzrokovati oštećenje zubne cakline, te se zbog toga preporuča skidanje. Dosad nisu poznati štetni utjecaji na ljudski organizam, ali se pregled ne preporuča obavljati tijekom trudnoće. (2)

#### 4. ANATOMIJA KRALJEŽNICE

Kralježnica, *columna vertebralis*, je šuplji koštani stup koji predstavlja osnovnu građu trupa. Sastoji se od 32 do 33 koštana segmenta, odnosno kralješka. Razlikujemo 7 vratnih (*vertebrae cervicales*), 12 grudnih (*vertebrae thoracicae*), 5 slabinskih (*vertebrae lumbales*), 5 križnih (*vertebrae sacrales*) i 3-4 trtična kralješka (*vertebrae coccygeae*). Kralježnica se nalazi u medijanoj ravnini u stražnjem dijelu trupa. Dio je aksijalnog skeleta koji je u gornjem dijelu spojen s kostima lubanje, u prsnome dijelu spojen je s rebrima, a preko lijeve i desne zdjelične kosti povezan je s kostima donjih udova. Duljina kralježnice iznosi 60-75 cm. Kralježnica nije ravni vertikalni stup, već je zakrivljena u sagitalnoj ravnini u obliku dvostrukog slova S. Pravilno se izmjenjuju zavoji koji su konkavni prema naprijed sa onima koji su konkavni prema natrag. U vratnom i u slabinskom dijelu zavoji su konkavni prema natrag, i to je cervikalna i lumbalna lordoza, a u prsnom i u križnom dijelu zavoji su konkavi prema naprijed i to je torakalna i sakralna kifoza (slika 5.)



Slika 5. Kralježnica (pogled s desne strane)

1-cervikalna lordoza, 2.-torakalna kifoza,3.-lumbalna lordoza, 4.-sakralna kifoza, 5.-foramina intervertebralia  
Izvor: Bobinac D., Dujmović M., Osnove anatomije, str. 54

Takav oblik kralježnice omogućuje ravnomjerno raspoređivanje sila koje djeluju na kralježnicu i dobiva se postupno. U novorođenčeta, to je jedinstveni zavoj s konkavitom prema naprijed. U vratnom dijelu zavoj se pojavljuje podizanjem glavicice djeteta i sjedenjem, a u slabinskom dijelu zavoj se pojavljuje tek kada dijete započinje stajati i hodati. Prsni i križni dio kralježnice ostaju nepromijenjeni. Najistaknutiji dio prema naprijed naziva se promontorij, a nalazi se na prijelazu petog slabinskog kralješka na bazu križne kosti. Unutar kralježnice nalazi se kralježnični kanal (*canalis vertebralis*) u koji je smještena kralježnična moždina (*Medulla spinalis*). (5)

#### **4.1. Kost i zglobovi kralježnice**

Kralježnicu izgrađuju 32 do 33 međusobno povezana koštana segmenta, odnosno kralješka. U skupinu pravih kralježaka (*vertebrae verae*) spadaju vratni, prsni i slabinski kralješci, dok u skupinu lažnih kralježaka (*vertebrae spuriae*) spadaju križni i trtični kralješci koji su srasli u cjelinu. (6)

Na svakom kralješku razlikuje se trup, luk i nastavci kralješka. Trup kralješka najmasivniji je dio kosti. Izgrađen je od tanke spongiozne tvari, obavijene tankim slojem kompaktne tvari. Na trupu kralješka razlikuju se gornja i donja terminalna ploha. Oblik trupa razlikuje se prema određenoj skupini kralježaka. Luk kralješka je pločica spljoštena od sprijeda prema straga i savijena konkavitom prema naprijed. Nastavci kralješka nalaze se na luku. Razlikujemo tri parna i jedan neparni nastavak. Parni su gornji i donji zglobni nastavci (*processus articulares superiores et inferiores*), te poprečni nastavci (*processus transversi*), a neparan je trnasti nastavak (*processus spinosus*). (6)

Svaka skupina pravih kralježaka ima neka posebna obilježja. Vratni kralježak ima manje masivan trup. *Processus transversus* započinje dvama korjenima koji međusobno zatvaraju otvor, *foramen magnum*. Od vratnih kralježaka važno je izdvojiti prvi vratni kralježak, odnosno *Atlas* koji nosi lubanju pomoću zglobova kojima je spojen sa zatiljnom kosti. Atlas nema trup, a njegovi najrazvijeniji dijelovi su pobočne mase koje su sprijeda povezane kraćim prednjim, a straga duljim stražnjim lukom. Drugi vratni kralježak (*axis*) poseban je po svom izgledu zbog izdanka u obliku zuba koji izlazi iz gornje terminalne plohe u kranijalnom smjeru.

Prsni kralježak na bočnoj strani trupa ima po dvije zglobne jamice koje služe za povezivanje s rebrima (*fovea costalis superior et inferior*). *Foramen vertebrale* okrugao je, a trnasti nastavak dugačak je i strm. Slabinski kralježak ima masivan trup, a terminalne plohe su mu bubrežasta oblika. Od ostalih kralježaka razlikuje se po trnastom nastavku koji ima oblik četverokutne pločice, a njegov vertebralni otvor trokutasta je oblika. Stražnju stjenku zdjelične šupljine čini križna kost (*os sacrum*) koju izgrađuje pet koštano sraslih križnih kralježaka. Trokutasta je oblika sa širim gornjim dijelom (*basis*) i vrhom (*apex*) usmjerenim prema dolje. Trtična kost (*os coccygis*), koja se nastavlja na križnu kost, trokutasta je oblika s vrhom usmjerenim prema dolje. Tvore je tri do četiri sraštena rudimentarna kralješka. Vrh trtične kosti ujedno je kaudalni završetak kralježnice. (6)

Kralježnica je kranijalno uzglobljena s lubanjom, u prsnom dijelu je uzglobljena s rebrima, a u kaudalnom dijelu se uzglobljuje sa zdjeličnim kostima. Gornji zglob glave (*articulatio atlantooccipitalis*) povezuje atlas na kondile zatiljne kosti. U tom zglobu izvode se kretnje antefleksije i retrofleksije. U donjem zglobu glave (*articulatio atlantoaxialis*), koji povezuje prvi i drugi vratni kralježak, vrši se rotacija glave. U prsnom dijelu kralježnice rebra se uzglobljuju pomoću kostovertebralnih zglobova (*articulatio costovertebrale*): *articulatio capitis costae* i *articulatio costotransversaria*. U prvom zglobu rebro se uzglobljuje s trupom kralješka, a u drugom zglobu rebro se uzglobljuje s poprečnim nastavkom kralješka. Zdjelična kost straga je uzglobljena s križnom kosti preko desnog i lijevog sakroilijačnog zgloba (*articulatio sacroiliaca*). Križna kost s trtičnom kosti povezana je međukralješčanim diskom i ligamentima. (6)

#### **4.2. Mišići kralježnice**

Mišići vrata dijele se na mišiće prednje, lateralne i stražnje strane vrata. U dubokom sloju prednje strane vrata, a neposredno ispred vratne kralježnice nalaze se: *m. longus colli*, *m. longus capitis* i *m. rectus capitis anterior* koji sudjeluju u pregibanju glave i vrata. *M. longus colli* proteže se od prvog do trećeg torakalnog kralješka i veže se na tijela gornjih cervikalnih kralježaka. *M. longus capitis* počinje na poprečnim nastavcima trećeg do šestog vratnog kralješka, a *m. rectus capitis anterior* proteže se između poprečnog nastavka atlasa i *foramena magnuma* na zatiljnoj kosti.

Jedan od mišića lateralne strane vrata je *m. sternocleidomastoideus* čija je funkcija da jednostranom kontrakcijom pregiba glavu na svoju stranu te rotira glavu na suprotnu stranu. Kada je glava fiksirana, mišić povlači klavikulu prema gore te tako djeluje kao pomoćni inspiratorni mišić. Mišić započinje na dršku prsne kosti (*manubrium sterni*) i na dijelu ključne kosti, a usmjerava se prema gore, lateralno i prema natrag. Druga skupina mišića lateralne strane vrata su skalenski mišići koji se nalaze dublje od mišića sternokleidomastoideusa. Razlikuju se tri skalenska mišića: *m. scalenus anterior, medius i posterior*). Mišići se protežu od poprečnih nastavaka vratnih kralježaka prema dolje i lateralno. Treća skupina mišića vrata su mišići stražnje strane. Subokcipitalni mišići vrata povezuju prva dva vratna kralješka sa zatiljnom kosti. Njihova funkcija je pregibanje glave na svoju stranu i ekstenziranje glave u atlantookcipitalnome zglobu. (6)

Mišići leđa dijele se na spinotransverzalne, transverzospinalne, interspinalne i intertransverzalne mišiće. Spinotransverzalni sustav mišića čine *m. splenius* i *m. erector spinae*. *M. splenius* polazi s trnastih nastavaka prsnih i vratnih kralježaka (Th5 – C3).

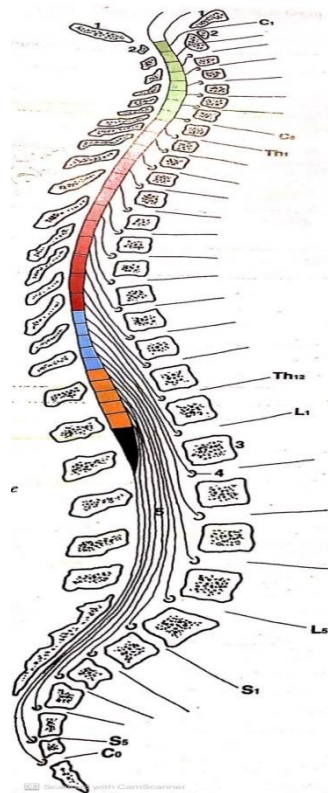
*M. erector spinae* snažni je mišić koji polazi s trnastih nastavaka slabinskih kralježaka, sa središnjeg grebena križne kosti te sa susjednog dijela bočnoga grebena. (6)

Transverzospinalni sustav nalazi se dublje od *m. erector spinae*. U tu skupinu spadaju *m. semispinalis*, *m. multifidus* i *mm. rotatores*. Interspinalni mišići nalaze se između trnastih nastavaka susjednih kralježaka. Najrazvijeniji su u vratnome i slabinskome dijelu kralježnice, a njihova funkcija je da pomažu u ekstenziji kralježnice. Intertransverzalni mišići nalaze se između poprečnih nastavaka susjednih kralježaka. Pomažu laterofleksiji trupa. (6)

### **4.3. Živčani sustav**

Kralježnična moždina smještena je u kralježničnom kanalu i proteže se od gornjeg ruba prvog vratnog kralješka do drugog slabinskog kralješka, gdje završava sužavajući se u obliku stošca (*conus medullaris*). Ima oblik štapa savijenog tako da odgovara zavojima kralježnice i duljine je približno 40 do 45 cm. Kralježnična moždina podijeljena je prednjom središnjom uzdužnom pukotinom na dvije simetrične polovice. Iz kralježnične moždine obostrano izlazi 31 par moždinskih živaca (*nervi spinales*) koji se nazivaju prema segmentima iz kojih izlaze.

Razlikujemo: 8 vratnih (*nn. cervicales*), 12 prsnih (*nn. thoracici*), 5 slabinskih (*nn. lumbales*), 5 križnih (*nn. sacrales*) i 1 trtični (*n. coccygeus*) (slika 6.). Na poprečnom presjeku razlikujemo sivu i bijelu tvar koje su raspoređene oko središnjeg kanala (*canalis centralis*). Siva tvar nalazi se u središnjem dijelu i ima oblik slova H. Kod sive tvari na poprečnom presjeku razlikujemo dva roga: prednji rog (*cornu anterius*), koji izgrađuju motoričke živčane stanice i stražnji rog (*cornu posterius*), koji izgrađuju osjetne živčane stanice te središnju sivu tvar (*supstantia intermedia centralis*), koju izgrađuju autonomne živčane stanice. Sivu tvar okružuje bijela tvar (*supstantia alba*) koja je podijeljena na tri snopa: prednji, srednji i stražnji snop (*funiculus anterior, lateralis et posterior*). (6)



Slika 6. Segmenti kralježnice i kralježnične moždine i odgovarajući spinalni živci (zeleno-cervikalni segmenti, crveno-torakalni, plavo-lumbalni, narančasto-sakralni, crno-kocciagealni)

Izvor: Bobinac D. Dujmović M. Osnove anatomije, str. 163

Osim somatskog postoji i autonomni živčani sustav koji regulira one funkcije organizma koje nisu pod utjecajem naše volje. Dijeli se na simpatikus i parasimpatikus. U simpatički dio spada niz međusobno povezanih ganglija koji se uz kralježnicu pružaju od lubanje do njezinog kaudalnog kraja.



On utječe na aktivnosti organizma u stanjima stresa, ubrzava srčani ritam i podiže krvni tlak, dok parasimpatički dio potiče aktivnosti koje obnavljaju tjelesnu funkciju. Centar simpatikusa nalazi se u lateralnom rogu, a parasimpatikusa u sivoj supstanci oko centralnog kanala.

#### **4.4. Krvožilni sustav**

Krvne žile dijele se na arterije i vene. Arterije su žile koje vode krv od srca, a vene je vode prema srcu. Aorta je glavna žila velikog optoka i najveća arterija u tijelu. Preko svojih ogranaka opskrbljuje cijelo tijelo krvlju. Dijeli se na: uzlaznu aortu (*aorta ascendens*), luk aorte (*arcus aortae*) te na silaznu aortu (*aorta descendens*). Uzlazna aorta započinje od aortalnog ušća lijevoga ventrikula te se proteže prema gore. Na uzlaznu aortu nastavlja se luk aorte koji završava na lijevoj strani u razini četvrtog prsnoga kralješka. Iz luka aorte izlaze tri grane: *truncus brahiocephalicus*, *a. carotis communis sinistra* i *a. subclavia sinistra*. Brahiocefalično stablo se u razini desnog sternoklavikularnog zgloba dijeli na: *a. carotis communis dextra* i na *a. subclavia dextra*. *A. vertebralis* kolateralna je grana potključne arterije (*a. subclavia*) koja se usmjerava uzlazno kroz otvore u poprečnim nastavcima vratnih kralježaka do baze lubanje. *A. vertebralis* prehranjuje kralježnicu, kralježničnu moždinu, produljenu moždinu i mali mozak.

Silazna aorta nastavak je luka aorte i proteže se ispred kralježnice kroz prsnu i trbušnu šupljinu te završava u razini četvrtog slabinskog kralješka. Dijeli se na prsnu aortu (*aorta thoracica*) i na trbušnu aortu (*aorta abdominalis*). Prsna aorta proteže se od 4. do 12. prsnog kralješka. U razini 12. prsnog kralješka prolazi kroz otvor u ošitu (*hiatus aorticus*). Prsna aorta daje parijetalne grane za prehranjivanje stijenke prsišta te visceralne grane za organe. Trbušna aorta (*aorta abdominalis*) nastavak je prsne aorte i nalazi se ispred kralježnice. U razini 4. slabinskog kralješka dijeli se na dvije arterije: *a. iliaca communis dextra et sinistra*. Vertebralne vene (*vv. vertebrales*) prolaze kroz otvore vratnih kralježaka i ulijevaju se brahiocefaličnu venu. Unutar kralježnice postoje gusti venski spletovi (*plexus venosi vertebrales*) koji prikupljaju krv iz kralješka i kralježnične moždine. Kroz intervertebralne vene (*vv. intervertebrales*) krv se ulijeva u venu *azygos* i iz nje u gornju šuplju venu (*vena cava superior*). (6)

## 5. PRETRAGE MAGNETSKOM REZONANCIJOM U DJEČJOJ DOBI

Pretrage magnetskom rezonancijom mogu biti vrlo uznemirujuće za dijete. Velike dimenzije, glasan zvuk i zatvoren prostor obilježja su magnetske rezonancije koja mogu biti zastrašujuća za djecu, pogotovo onu mlađe dobi. Magnetska rezonancija vrlo je osjetljiva dijagnostička metoda i zato nam je vrlo važna suradnja djeteta i roditelja. Prvi je korak umiriti često uznemirene i preplašene roditelje, koji svojom nervozom neizravno utječu i na dijete. Kod starije djece i adolescenata važno je strpljivim pristupom objasniti postupak i važnost suradnje u pretrazi, a moguće je i potražiti pomoć roditelja. Sedacija ili anestezija često je potrebna kod male djece ili djece koja ne surađuju tijekom pretrage. Izbor protokola ključan je za uspjeh pretrage. Mora uzeti u obzir dob, prirodu bolesti, dostupnu tehnologiju i slično. Svaka anestezija je rizična stoga ako je ikako moguće potrebno ju je izbjegavati. Aplikacija sedativa obavezno mora biti pod nadzorom specijalista anesteziologa ili anesteziološkog tehničara. Dobar način za uspješnu pretragu je i izvođenje pregleda dok dijete spava. Noć prije pretrage roditelji održavaju dijete budnim kako bi se kasnije umirilo i zaspalo u zatamnjenoj prostoriji za snimanje. Kod djece nižih razreda osnovne škole vrlo je važno pristupiti strpljivim i nježnim pristupom, kako bi dijete sudjelovalo u pretrazi. (7) U svijetu se sve više počela razvijati takozvana „Mock MRI“ pretraga. To je cjelovita replika uređaja za magnetsku rezonanciju, bez magneta. Pretraga se radi kod djece prije prave MR pretrage, kako bi se dijete pripremilo za pretragu i odredilo da li je potrebna sedacija. Pomoću različitih poznatih zvukova kao što su zvukovi vlaka ili broda, dijete se priprema na glasan zvuk uređaja. (8) Buka nastaje kao rezultat brzog uključivanja i isključivanja gradijentnih zavojnica koje uzrokuje njihovo „širenje“ i „skupljanje“. Prilikom upoznavanja pacijenta tijekom pregleda potrebno je upozoriti na buku i obavezno primijeniti odgovarajuću zaštitu slušalicama protiv buke ili čepićima za uši. (2)

### 5.1.MR kralježnice

Snimanje kralježnice magnetskom rezonancijom zahtjeva pažljivu pripremu pacijenata zbog mogućih pojava artefakata uzrokovanih gutanjem, disanjem, radom srca i pulsacijom krvnih žila. Priprema pacijenta uobičajena je kao i za svaki drugi pregled magnetskom rezonancijom. Položaj pacijenta je „*HEAD FIRST SUPINE*“. Ovisno o snimanom djelu kralježnice upotrebljava se RF zavojnica za vrat ili RF zavojnica za kralježnicu. (slika 7.) (2)



Slika 7. RF-zavojnica za kralježnicu

Izvor: Fućkan I. Magnetska rezonancija, Priprema i planiranje pregleda, str. 74

Kako bi pacijentu osigurali udoban položaj, mogu se koristiti podlošci za koljena koji opuštaju mišićnu strukturu. Standardne ravnine kod pregleda kralježnice su: sagitalna, transverzalna i koronarna. Pacijent se uvodi u sobu za snimanje i polegne na stol za pregled s već pripremljenom odgovarajućom zavojnicom. RF zavojnica za vrat proteže se od baze lubanje sve do sternoklavikularnih zglobova kako bi prikazali cijelu vratnu kralježnicu. Vrat je pozicioniran u sredinu RF zavojnice u visini 4. vratnog kralješka. Glava pacijenta imobilizira se spužvama i trakama kako bi se eventualni pomaci sveli na minimum. Za torakalnu kralježnicu koristi se RF zavojnica koja se proteže od vrha ramena sve do nižih koštanih margina rebara. Kod pregleda torakalne kralježnice centriramo u visini 6. torakalnog kralješka. Pacijent je za pregled lumbalne kralježnice također postavljen u ležeći položaj na stolu za snimanje, koljena su povišena kako bi se izravnala lordoza. Zavojnica se proteže od ksifoidnog nastavka do kraja sakruma, a centriramo u visini 3. lumbalnog kralješka. (2)

## ***5.2. Tehnike oslikavanja magnetskom rezonancijom u dječjoj dobi***

Sekvencije uključene u standardni MR protokol kralježnice su T1, T2 i fast spin echo (FSE). Kod sumnje na traumu ili krvarenje koristi se GRE, a kod sumnje na demijelinizirajući proces kralježnične moždine koriste se STIR i FLAIR tehnike. (7)

T1 sekvenca pogodna je za analizu svih anatomskih struktura, normalnu kralježničnu moždinu, kao i za metastatske promjene na njoj. Pomoću ove sekvence mogu se analizirati meka tkiva, ligamenti, degeneracija pokrovnih ploha i slično. Trup kralješka i likvor hiperintenzivnog su signala, dok kralježnična moždina ima viši signal od signala trupa kralješka. Sekvenciju supresije masti važno je primijeniti nakon primjene kontrastnog sredstva kako bi razlikovali masnu konverziju u odnosu na metastatski proces koji i nakon primjene kontrastnog sredstva ostaje hiperintenzivan. (9)

T2 sekvenca pogodna je za prikaz intervertebralnih diskova, kralježnične moždine, spinalnih korijena, koštanih struktura i ligamenata. Likvor je u T2 sekvenci hiperintenzivnog signala unutar kojeg se nalazi kralježnična moždina koja je hipointenzivnog signala. *Nucleus pulposus* intervertebralnog diska sadrži mnogo vode, pa se u T2 sekvenci prikazuje kao visoki signal, dok *anulus fibrosus* daje niži MR signal.

Magnetska rezonancija je također metoda izbora za procjenu stanja koštane srži. Tijekom razvoja kralježnice dolazi do zamjene crvene koštane srži žutom, koja sadrži više masti. Tehnike koje se koriste kod ovog pregleda su SE i FAT-SAT. Crvena koštana srž u prvom desetljeću života, u T1 vremenu daje niži signal u odnosu na intervertebralne diskove, za razliku od vremena nakon, kada ima viši signal u odnosu na intervertebralne diskove.

Za prikaz koštanih struktura najbolja sekvenca je STIR. Normalne koštane strukture u toj sekvenci daju hipointenzivan signal, dok patološka stanja daju hiperintenzivan signal. Kod sumnje na koštane metastaze koristi se DWI metoda koja daje visoki signal u trupu zahvaćenog kralješka dok su ostali trupovi niskog signala. Kod starije djece tehnike pregleda jednake su kao i kod odraslih. Razliku predstavljaju mala djeca koja su najčešće pod anestezijom, a svojim buđenjem mogli bi prekinuti pretragu. Kod manje djece koriste se manje zavojnice, pa tako za prikaz kralježnice može se koristiti RF zavojnica za glavu. Kriteriji za odabir sekvenci gotovo su jednaki kao i kod odraslih uz moguće iznimke. Debljinu sloja potrebno je prilagoditi promjeru kralježnične moždine, a najveća dopuštena debljina je 3.5 mm u sagitalnoj i 4 mm u aksijalnoj ravnini.

## 6. PATOLOGIJA KRALJEŽNICE I KRALJEŽNIČNE MOŽDINE

Česta skupina pacijenata u dječijim ambulantomama su djeca sa simptomima bolne kralježnice. Bolnu kralježnicu u djece mogu izazvati razne upalne promjene, kongenitalni poremećaji, tumori, razne ozljede koje uključuju ili ne uključuju prijelome kralježaka, pomake kralješka prema naprijed i slično. Za dijagnostiku takvih bolesti uz temeljne kliničke slike može se uključiti i magnetska rezonancija. (10)

### 6.1. Kongenitalni poremećaji

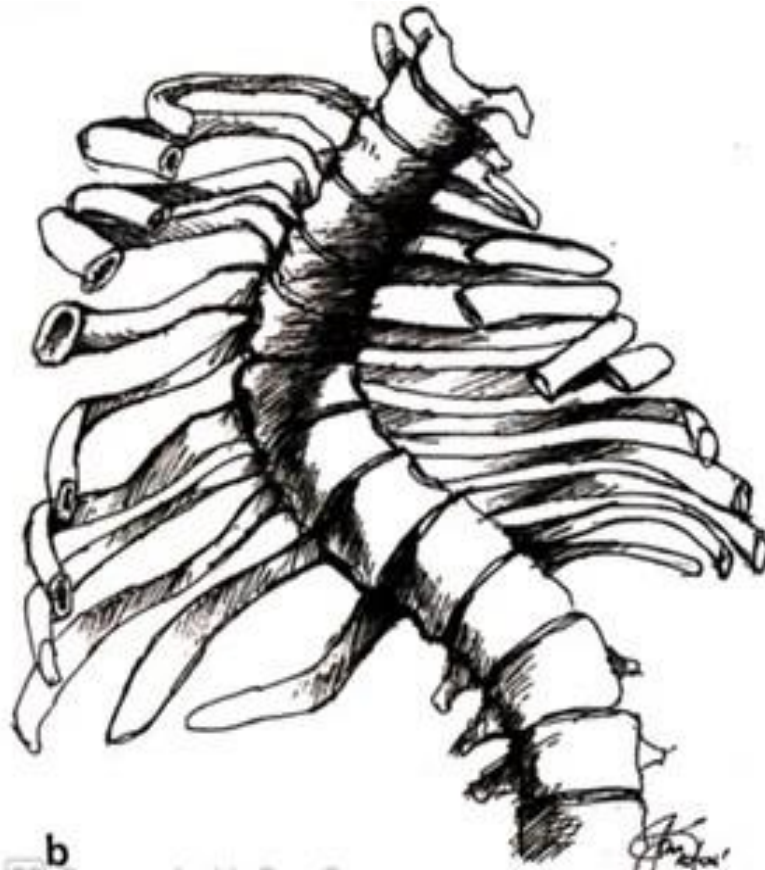
Kongenitalni poremećaji kralježnice i kralježnične moždine nastaju kao posljedica genetskih poremećaja, poremećaja intrauterinog razvoja, morfogenetskih poremećaja ili infekcija. Dijele se na otvorene i zatvorene tipove. Otvoreni tipovi pokazuju vanjski izložene neuronske elemente, dok kod zatvorenog tipa koža ostaje očuvana. Najčešći prirodni poremećaj je *Spina bifida* koju karakterizira rascjep kralježnice koji može uključivati i rascjep kralježnične moždine, ali i ne mora. Najčešća lokalizacija rascijepljene kralježnice je lumbosakralna regija, ali može biti zahvaćen bilo koji dio kralježnice. *Spina bifida* nastaje kao posljedica poremećaja u embrionalnom razvoju kralježnice kad ne dolazi do potpunog zatvaranja neuralne cijevi. Smatra se da su za njezin nastanak odgovorni genska predispozicija udružena s okolišnim čimbenicima. (10)

U kongenitalne poremećaje spadaju i koštani poremećaji kralježnice. Riječ ahondroplazija doslovno znači „bez stvaranja hrskavice“. Očituje se patuljastim rastom s kratkim i slabije razvijenim udovima. Karakteristične osobine ahondroplazije uključuju trup prosječne veličine, kratke ruke i noge s posebno kratkim nadlakticama i bedrima, ograničen raspon pokreta u laktovima i povećanu glavu (makrocefalija) s istaknutim čelom. (10)

Skolioza je stanje obilježeno trodimenzionalnom deformacijom kralježnice pri čemu dolazi i do rotacije kralježnice uz torziju kralježaka. Fiziološke krivine izražene u sagitalnoj ravnini (lordoza, kifoza) su kod skolioze manje ili više izražene nego što bi bile da nije prisutna skolioza (slika 8.) Skolioze mogu biti kongenitalne, neuromuskularne i idiopatske. (10)

Najčešća skolioza u kliničkoj praksi je idiopatska adolescentna skolioza, koja je češća kod žena. Prema dobi kad se pojavljuju idiopatske skolioze dijelimo na: infantilne koje se pojavljuju do 3. godine života i rijetke su, juvenilne koje se pojavljuju od 4. do 9. godine i adolescentne koje su najčešće i pojavljuju se nakon 10. godine. (10)

Magnetna rezonancija indicirana je u slučajevima kada je deformitet veći od  $30^\circ$  te kod brzo progredirajućih skolioza s neurološkim ispadima.



Slika 8. Shematski prikaz torakalne skolioze s kompenzacijskim lijevostranim lumbalnim zavojem

Izvor: Tudor A., Šestan B. Dječja ortopedija, str. 72

Siringomijelija je razvoj ciste ispunjene tekućinom, a nalazi se unutar leđne moždine. Magnetska rezonancija dobar je izbor u dijagnostici te bolesti jer može jasno prikazati veličinu, lokaciju i opseg zahvaćenosti.

## **6.2.Trauma**

Magnetna rezonancija pruža superiorniju razlučivost kontrasta u vizualizaciji leđne moždine, diskova, ligamenata i žila u odnosu na CT pregled. To je jedina dijagnostička metoda koja omogućuje razliku između krvarenja i edema kralježnične moždine. Zbog visoke osjetljivosti za prikaz tekućine metoda je izbora za prikaz okultnih ozljeda koje uključuju kontuziju kosti, kompresijske prijelome te ozljede ligamenata. Pregled magnetskom rezonancijom se obično preporučuje napraviti između 24 i 72h, ovisno o kliničkoj situaciji. Traumatske ozljede kralježnice znatno su rjeđe kod djece nego kod odraslih. (11)

Pregled magnetskom rezonancijom potreban je kod sumnje na oštećenje kralježnične moždine jer kod djece zbog elastičnosti i biomehaničkih osobina može doći do oštećenja kralježnične moždine bez promjena na koštanom dijelu kralježnice.

## **6.3.Infektivne bolesti**

U usporedbi s odraslim osobama, infektivne bolesti kralježnice i kralježnične moždine rjeđe su kod djece. Ove infekcije zaslužuju posebnu kliničku pozornost jer pokazuju različite patogene mehanizme, pokazuju nespecifične simptome i mogu biti potencijalno razorne. Uzročni su bakterije, virusi, gljivice ili parazitski organizmi. Magnetska rezonancija predstavlja zlatni standard u dijagnostici infektivnih bolesti zbog bolje kontrastne rezolucije u odnosu na kompjuteriziranu tomografiju. Ima visoku osjetljivost i specifičnost u ranom otkrivanju infekcija tijela kralježaka i intervertebralnih diskova. Za još bolju osjetljivost mogu se učiniti postkontrastne snimke na osnovi gadolinija, pružajući povećanu vidljivost upalnih promjena i u koštanim i u diskovnim komponentama bolesti. Standardni protokoli koji se provode sadrže snimke u T1 i T2 vremenu i STIR sekvencu. (11)

Najčešći uzročnik bakterijskih infekcija je *Staphylococcus aureus*. To je gram pozitivna bakterija koja uzrokuje subduralni apsces, mješavinu gnoja i tekućine koja se širi subduralnim prostorom kralježnične moždine. Očituje se temperaturom, bolovima u kralježnici i senzornim ispadima. Bakterijski meningitis je najčešća infekcija kralježnične moždine. Predstavlja tešku bolest s gnojnim likvorom. Kod novorođenčadi najčešće ga uzrokuje streptokok skupine B i gram negativni bacili, a kod djece do 12 godina meningokok ili streptokok. Simptomi koji se pojavljuju su temperatura, groznica, glavobolja i bol u kralježnici. (9)

#### ***6.4. Upalne bolesti***

Upalne bolesti kralježnice i kralježnične moždine su sve bolesti u kojima se razvila kronična upalna reakcija bez jasnog bakterijskog, virusnog ili parazitskog čimbenika. Magnetska rezonancija metoda je izbora u dijagnosticanju ovakvih bolesti. Standardne snimke uključuju T1 i T2 vrijeme, FLAIR i STIR sekvence i postkontrastne snimke.

Juvenilne spondiloartropatije su kronična upalna bolest koju karakterizira upala zglobova kralježnice, ali i perifernih zglobova, uz kliničke i radiološke promjene sakroilijakalnih zglobova. Dijelimo ih na: juvenilni ankilozantni spondilitis, psorijatični, enteropatski i reaktivni artritis i nediferencirane spondiloartropatije koje su najčešći oblik kod djece. Karakterizira ih bol u donjem dijelu leđa, ukočenost i ograničena pokretljivost. Uzrok bolesti je nepoznat. (10)

Guillain-Barréov sindrom spada u skupinu autoimunih bolesti. To je oblik akutne polineuropatije. Obično započinje trncima u nogama, slabošću i guttkom osjeta, a može dovesti i do paralize. Pojavljuje se nakon cijepljenja ili nakon virusne infekcije. U ovom slučaju pregled magnetskom rezonancijom ne služi da bi se dokazala bolest, već da bi se isključili drugi uzroci paralize. (12)

#### ***6.5. Degenerativne bolesti***

Degenerativne bolesti kralježnice zahvaćaju kosti, zglobove, diskove, male zglobove i ligamente. Kod većine pacijenata magnetskom rezonancijom otkrivaju se nespecifične promjene diska i pokrovnih ploha. Degeneracija diska prikazuje se sniženjem T2 signala i suženjem prostora diska. Uz rane promjene magnetskom rezonancijom otkrivaju se i rani poremećaji unutar pokrovnih ploha kralježaka. Standardne snimke uključuju T1 i T2 vrijeme, i STIR sekvence. U degenerativne promjene spada i hernijacija diska. Kralješci su odvojeni hrskavičnim diskom koji se sastoji od vanjskog fibroznog prstena i unutrašnjeg nucleus pulposusa. Kod degenerativne promjene dovedu do rupture nucleusa kroz vanjski fibrozni prsten u lumbosakralnoj ili cervikalnoj kralježnici. Uobičajeni pregled uključuje i magnetsku rezonanciju na temelju koje liječnik određuje dijagnozu. Rizik degenerativnih bolesti raste kod pretile djece koja se bave sportovima s visokim naporima kao što su nogomet, odbojka i dizanje utega. (13)



## **6.6.Tumori**

Tumori sustava za kretanje čine skupinu primarnih i sekundarnih tumora, a česti su slučajevi kod djece i adolescenata. Tumorom se smatra svaka nerazjašnjena tvorba ili lezija u području kralježnice dok se ne pokaže suprotno. Uz anamnezu i klinički pregled koriste se i brojni dijagnostički postupci koji uključuje i pregled magnetskom rezonancijom. MR ima veoma važnu ulogu u procesu obrade jer omogućuje dijagnosticiranje opsega oštećenja i proširenja tumora u okolna tkiva. Uz trodimenzionalni prikaz tumorskog procesa omogućeno je bolje planiranje te poslijeoperacijsko praćenje rezultata liječenja. (10)

Jedan od čestih zloćudnih tumora je Ewingov sarkom koji zahvaća koštanu srž. Obično se pojavljuje u dječjoj dobi između 10. i 20. godine života. Najzloćudniji je koštani tumor dječje dobi i češći je kod dječaka. Tumor često metastazira u različite organe, obično druge kosti i pluća. Magnetskom rezonancijom određuje se veličina Ewingovog sarkoma i odnos prema okolnim strukturama. (10)

Osteosarkom je primarni zloćudni tumor i često je vrlo agresivan. Samo 1 do 2% osteosarkoma čine osteosarkomi kralježnice. Najčešće se pojavljuje u dobi između 10. i 20. godine i nešto je češći kod dječaka. Sklon je metastazama koje se pojavljuju u udaljenijim područjima. (10)

Metastatski tumori najčešći su tumori kosti i 25 puta su češći od primarnih tumora. Mogu se pojaviti kao solitarne ili multiple metastaze. Nastaju širenjem primarnog tumora krvnim ili limfnim putem te izravnim širenjem na kost. Kod djece, metastaze se najčešće razvijaju kod neuroblastoma, rabdomisarkoma i Wilmsova tumora. Prema lokalizaciji razvijaju se u kralježnici, rebrima, zdjelici te drugim kostima. Neuroblastom je ekstrakranijalni tumor koji se javlja u dječjoj dobi. Najčešće se pojavljuje kod djece mlađe od 5 godina u torakalnoj i lumbalnoj kralježnici. Problem neuroblastoma predstavlja kasna dijagnoza. U dijagnostici takvog tumora dobra metoda izbora je i magnetska rezonancija. (10)

## 7. ZAKLJUČAK

Prednosti magnetske rezonancije u odnosu na druge radiološke metode su mogućnost multiplanarnog prikaza, odnosno prikaza u različitim ravninama, dobar prikaz mekotkivnih struktura, visoka prostorna i kontrastna ralučivost i ono najvažnije nekorištenje štetnog ionizirajućeg zračenja. S obzirom da ne koristi ionizirajuće zračenje pogodna je za pretrage u dječjoj dobi.

Uz mnoge prednosti ove metode, važno je spomenuti i neke od nedostataka kao što su duljina trajanja, cijena samog pregleda, uzak i malen prostor. Kao glavni nedostatak kod pacijenata dječje dobi izdvaja se duljina trajanja pretrage zbog čega je često potrebna i sedacija.

Za što bolju i kvalitetniju dijagnostičku sliku važna je suradnja djeteta, a i roditelja koji mogu svojom prisutnošću i razgovorima umiriti dijete.

## 8. LITERATURA

1. History of the MRI  
<https://two-views.com/mri-imaging/history.html#sthash.K8hb7k0A.dpbs>
2. Fučkan I. Magnetska rezonancija, Priprema i planiranje pregleda, Zagreb 2012.
3. Westbrook C. Kaut C. MRI in practice, second edition
4. Williams J., Allisy P. Farr's Physics for medical imaging, second edition 2008.
5. Bobinac D. Dujmović M. Osnove anatomije, Rijeka 2003.
6. Bajek S. Bobinac D. Jerković R. Malnar D. Marić I. Sustavna anatomija čovjeka, Rijeka 2007.
7. Radiology key, The pediatric spine  
<https://radiologykey.com/the-pediatric-spine/>
8. Preparing children with a mock scanner training protocol results in high quality structural and functional MRI scans, 2010.  
<https://www.ncbi.nlm.nih.gov/pmc/articles/PMC2908445/>
9. Marjanović D. MR dijagnostika kralježnice u dječjoj dobi, završni rad 2019.
10. Tudor A. Šestan B. Dječja ortopedija, Zagreb 2012.
11. ACR–ASNR–SPR practice parametar for the performance of Magnetic resonance imaging (MRI) of the pediatric spine  
<https://www.acr.org/-/media/ACR/Files/Practice-Parameters/MRI-PedSpine.pdf?la=en>
12. Medicinski priručnik za pacijente, Guillain-barreov sindrom  
<http://msd-prirucnici.placebo.hr/msd-za-pacijente/bolesti-mozga-i-zivcanog-sustava/poremecaji-perifernih-zivaca/guillain-barreov-sindrom>
13. Medicinski priručnik za pacijente, Hernijacija nucleus pulposusa  
<http://www.msd-prirucnici.placebo.hr/msd-prirucnik/neurologija/bolesti-perifernog-zivcanog-sustava/hernijacija-nucleus-pulposusa>

## 9. PRILOZI

### Prilog A: Popis ilustracija

#### Slike

Slika 1. Shematski prikaz MR-uređaja.....	8
Slika 2. Prikaz linearnog smještaja gradijentnih zavojnica.....	9
Slika 3. Gibbsov artefakt.....	16
Slika 4. Artefakt uzrokovan metalnim stranim tijelima.....	16
Slika 5. Kralježnica (pogled s desne strane).....	19
Slika 6. Segmenti kralježnice i kralježnične moždine i odgovarajući spinalni živci.....	23
Slika 7. RF-zavojnica za kralježnicu.....	26
Slika 8. Shematski prikaz torakalne skolioze s kompenzacijskim lijevostranim lumbalnim zavojem.....	29