

DINAMIČKA SCINTIGRAFIJA S $^{99m}\text{TcMAG3}$ KOD TRANSPLANTIRANOG BUBREGA

Bosilj, Damira

Undergraduate thesis / Završni rad

2020

Degree Grantor / Ustanova koja je dodijelila akademski / stručni stupanj: **University of Rijeka, Faculty of Health Studies / Sveučilište u Rijeci, Fakultet zdravstvenih studija u Rijeci**

Permanent link / Trajna poveznica: <https://um.nsk.hr/um:nbn:hr:184:081059>

Rights / Prava: [In copyright](#)/[Zaštićeno autorskim pravom.](#)

Download date / Datum preuzimanja: **2024-07-13**

Repository / Repozitorij:

[Repository of the University of Rijeka, Faculty of Health Studies - FHSRI Repository](#)



SVEUČILIŠTE U RIJECI

FAKULTET ZDRAVSTVENIH STUDIJA RIJEKA

PREDDIPLOMSKI STRUČNI STUDIJ RADIOLOŠKE TEHNOLOGIJE

Damira Bosilj

DINAMIČKA SCINTIGRAFIJA S ^{99m}Tc MAG3 KOD TRANSPLANTIRANOG
BUBREGA

Završni rad

Rijeka, 2020.

UNIVERSITY OF RIJEKA
FACULTY OF HEALTH STUDIES
UNDERGRADUATE STUDY OF RADIOLOGIC TECHNOLOGY

Damira Bosilj

DINAMIC SCINTIGRAPHY WITH ^{99m}Tc MAG3 IN TRANSPLANTED KIDNEY

Final work

Rijeka, 2020

Ovaj završni rad napravljen je na Kliničkom zavodu za nuklearnu medicinu, Kliničkog bolničkog centra Rijeka.

Mentor rada: doc. dr. sc. Neva Girotto

Komentor rada: doc. dr. sc. Tatjana Bogović-Crnčić

Završni rad je obranjen dana _____ u/na _____, pred povjerenstvom u sastavu:

1. Izv. prof. dr. sc. Svjetlana Grbac-Ivanković
2. Prof. dr. sc. Hana Mahmutefendić Lučin
3. Doc. dr. sc. Neva Girotto
4. Doc. dr. sc. Tatjana Bogović-Crnčić

Izvešće o provedenoj provjeri izvornosti studentskog rada

Opći podatci o studentu:

Sastavnica	FAKULTET ZDRAVSTVENIH STUDIJA
Studij	PREDDIPLOMSKI STRUČNI STUDIJ RADIOLOŠKA TEHNOLOGIJA
Vrsta studentskog rada	ZAVRŠNI RAD
Ime i prezime studenta	DAMIRA BOSILI
JMBAG	0336022991

Podatci o radu studenta:

Naslov rada	DINAMIČKA SCINTIGRAFIJA S 99mTc MAG3 KOD TRANSPLANTIRANOG BUBREGA
Ime i prezime mentora	NEVA GIROTTO, KOMENTOR: TATJANA BOGOVIĆ-CRNČIĆ
Datum predaje rada	6.07. 2020.
Identifikacijski br. podneska	1326249059
Datum provjere rada	02.07.2020.
Ime datoteke	DB, završni rad
Veličina datoteke	1.33M
Broj znakova	39.767
Broj riječi	6934
Broj stranica	44

Podudarnost studentskog rada:

Podudarnost (%)	5%
-----------------	----

Izjava mentora o izvornosti studentskog rada

Mišljenje mentora	
Datum izdavanja mišljenja	6.07.2020.
Rad zadovoljava uvjete izvornosti	<input checked="" type="checkbox"/>
Rad ne zadovoljava uvjete izvornosti	<input type="checkbox"/>
Obrazloženje mentora (po potrebi dodati zasebno)	

Datum

6.07.2020.

Potpis mentora

frotto Nedan

SADRŽAJ

1. UVOD	6
1.1. <i>Mokraćni sustav</i>	6
1.2. <i>Bolesti mokraćnog sustava</i>	6
1.4. <i>Transplantacija bubrega</i>	8
1.5. <i>Dijagnostika poremećaja transplantiranog bubrega</i>	10
2. DINAMIČKA SCINTIGRAFIJA BUBREGA	12
2.1. <i>Nuklearna medicina</i>	12
2.2. <i>Gama kamera</i>	13
2.3. <i>Radiofarmaci za dinamičku scintigrafiju bubrega</i>	13
2.4. <i>Izvođenje pretrage</i>	14
2.4.1. <i>Perfuzijska scintigrafija bubrega</i>	14
2.4.2. <i>Dinamička scintigrafija bubrega s MAG3</i>	15
2.5. <i>Interpretacija nalaza</i>	19
3. PACIJENTI I METODE	20
4. REZULTATI	22
5. RASPRAVA	35
6. ZAKLJUČCI	37
SAŽETAK	38
SUMMARY	39
LITERATURA	40
PRILOZI	41
ŽIVOTOPIS	46

1. UVOD

1.1. Mokraćni sustav

Mokraćni sustav sastoji se od bubrega, mokraćovoda, mokraćnog mjehura i mokraćne cijevi. Glavne uloge mokraćnog sustava su filtracija krvi i uklanjanje otpadnih tvari, kontrola ravnoteže vode i elektrolita te eliminacija toksina i ostataka lijekova iz organizma (1). Otpadne tvari iz organizma izlučuju se u obliku mokraće. Bubrezi su paran parenhimatozni organ koji je smješten lumbalno, retroperitonealno, odnosno izvan peritonealne šupljine (1). Smješteni su između posljednjeg prsnog i 3. slabinskog kralješka pri čemu se desni bubrezi uvijek nalazi nešto malo niže zbog smještaja jetre. Masa bubrega odraslog čovjeka iznosi otprilike 150 g, veličina odgovara veličini stisnute šake, a oblik podsjeća na zrno graha. Oko svakog bubrega nalazi se sloj masnog tkiva koji štiti bubrezi. Bubrezi se sastoji od mnoštva nefrona, glavnih funkcionalnih jedinica bubrega. Nefron se sastoji od Malphigijevih tjelešca i bubrežnih kanalića (tubula). Malphigijevo tjelešce se sastoji od glomerula koji predstavljaju klupko kapilara koje filtriraju krv, a oko glomerula se nalazi Bowmannova čahura. U unutrašnjosti bubrega nalazimo hilus odnosno nakupinu krvnih žila, prvenstveno glavnu venu i arteriju koje odvođe i dovode krv u bubrezi. Mokraća koja se počinje formirati filtriranjem krvi iz glomerula kreće dalje u Bowmannovu čahuru (1). Završetkom tog procesa dalje putuje mokraćovodima do mokraćnog mjehura te na kraju dolazi do mokraćne cijevi i odlazi iz organizma.

1.2. Bolesti mokraćnog sustava

Bolesti mokraćnog sustava možemo podijeliti u dvije glavne skupine: benigne i maligne. U benigne bolesti ubrajamo opstrukciju mokraćnih puteva, infekcije, a u maligne bolesti ubrajamo tumore. Opstrukcija mokraćnih puteva može biti uzrokovana sitnim česticama poput pijeska ili većim česticama što uključuje bubrežne kamence, koji se najčešće sastoje od kalcijeva fosfata (2). Uzrok opstrukcije može biti i tumor koji raste i širi se unutar mokraćnog sustava.

Najčešće infekcije su upala mokraćnog mjehura ili cistitis, upala bubrežne zdjelice - pijelona, odnosno pijelonefritis i infekcije bez smetnji - asimptomatske infekcije. Važno je napomenuti da kod infekcija mokraćnih puteva uzročnik odnosno bakterija ulazi u sustav preko mokraćne cijevi i zatim slijedi otvoren put prema mokraćnom mjehuru te na kraju ulazi u bubrezi.

Cistitis je upala mokraćnog mjehura uzrokovana najčešće bakterijom *Escherichia coli*, a češće se javlja kod žena zbog anatomske predispozicije. Naime, kod žena je mokraćna cijev kratka i široka što pogoduje češćoj pojavi ove bolesti (3).

Kod asimptomatskih infekcija izostaju klasični simptomi bolesti, ali se bakterije nalaze u urinu (4).

U benigne bolesti svrstavamo i upale bubrega odnosno njegovih dijelova koje se očituju kao pijelonefritis i glomerulonefritis, te akutno i kronično zatajenje bubrega.

Pijelonefritis, odnosno upala bubrežne zdjelice - pijelona može se razviti u akutan ili kroničan oblik. Bolest započinje tako što bakterija, najčešće *Escherichia coli*, ulazi u mokraćni sustav kroz mokraćnu cijev i isprva se zadrži u mokraćnom mjehuru, a zatim dolazi u pijelon. Prvo se razvija akutan oblik upale, a ako se pravilno ne liječi, prelazi u kroničan oblik. Simptomi uključuju tjelesnu temperaturu višu od 38°C, bol u leđima, a moguća je i hematurija (pojava krvi, odnosno crvenih krvnih stanica u mokraći) (4).

Glomerulonefritis je upalna bolest koja se razvija unutar glomerula bubrega, odnosno oštećuje dio bubrega koji filtrira krv (5). Može biti akutna ili kronična. Simptomi akutnog oblika su hematurija, pojava hipertenzije te oligurija, smanjeno izlučivanje urina. Kod kroničnog oblika bolesti dolazi do proteinurije odnosno pojave proteina u mokraći, hematurije, čestog mokrenja noću i pojave edema ruku i nogu (5). Pojava edema je posljedica zaostajanja tekućine u organizmu zbog oštećenja glomerula koji je ne mogu profiltrirati i izlučiti. Brojčani podatak koji opisuje bubrežnu funkciju, odnosno količinu krvi koju glomeruli profiltriraju u jednoj minuti zove se klirens glomerularne filtracije.

Zatajenje bubrega odnosno bubrežna insuficijencija također može akutna ili kronična. Prepoznaje se po povišenoj količini uree (uremija) i kreatinina u krvi (6). Kod akutnog oblika bolesti dolazi do nagle pojave smanjenja bubrežne filtracije, unutar nekoliko sati ili dana (6). Akutni oblik bubrežnog zatajenja može biti samo nastavak na neku prijašnju bolest bubrega kao npr. glomerulonefritis. Kod kroničnog zatajenja bubrega bolesnicima je najčešće potrebna dijaliza, jer bubrezi ne filtriraju krv u dovoljnoj količini i velika količina otpadnih tvari zaostaje u organizmu. Glavni simptom kroničnog zatajenja je smanjenje ili potpuni izostanak mokrenja. Kod bolesnika s kroničnim oblikom, bolest nastupa postepeno i sporo napreduje.

Akutni oblik se liječi medikamentozno dok je za kronični ponekad potrebna dijaliza i transplantacija bubrega. Dijaliza je postupak u medicini kojim se nadomješta izgubljena

funkcija oštećenog bubrega. Transplantacija bubrega je značajno kvalitetnija opcija koja zamjenjuje dijalizu.

Od malignih bolesti mokraćnog sustava najučestaliji su tumori mokraćnog mjehura, najčešće su to tumori prijelaznog epitela.

1.4. Transplantacija bubrega

Transplantacija bubrega je relativno nova terapijska metoda u medicini koja se posljednjih godina sve više razvija. Razvitkom medicine, najviše kirurgije krvnih žila, ali i novim saznanjima o imunološkom sustavu došlo je i do razvitka transplantacijske medicine (7). Prva transplantacija bubrega na ovim prostorima izvedena je u Rijeci 1971. godine zaslugom tima prof. dr. sc. Vinka Frančiškovića (7). Transplantacija je bila uspješna i bubreg je presađen sa živog darovatelja.

Danas se transplantacija bubrega odvija tako što se kod kandidata za transplantaciju bubrega provjerava zdravstveno stanje laboratorijskim i kliničkim pregledima te se potom stavlja na transplantacijsku listu dok se ne pronađe dovoljno srodan darovatelj, odnosno osoba koja najviše odgovara primatelju. Kandidati za transplantaciju bubrega su pacijenti koji imaju završni stadij kronične bubrežne bolesti te nemaju kontraindikacija za primanje imunosupresivnih lijekova (7). Postoje dvije vrste darovatelja organa. Osoba koja tijekom svog života daruje organ naziva se živim darovateljem (7). To može biti osoba koja je užem srodstvu s primateljem organa (majka, otac, brat, sestra) ili može biti član šire obitelji. Drugi oblik presađivanja organa uključuje presađivanje s kadavera odnosno darovatelja koji nije živ, ali je tijekom života odlučio da nakon smrti želi darovati organ u transplantacijske svrhe ili to dopušta njegova uža obitelj.

Postupak prije transplantacije uz već spomenutu preoperativnu obradu uključuje i utvrđivanje podudarnosti u određenim tkivnim faktorima. Vrlo je važna podudarnost u krvnoj grupi jer je tako manja vjerojatnost odbacivanja presađenog bubrega. Također je važna i podudarnost HLA antigena (humani leukocitni antigeni) koji određuju koliko dugo će presađeni bubreg preživjeti kod primatelja. (7). Značajni antigeni kod transplantacije su HLA-A, HLA-B i HLA-DR. Ako darovatelj ima jedan od HLA antigena, a primatelj ga nema, takav antigen se naziva nepodudarnim te može biti uzrok odbacivanja organa (7). Cilj je pronaći darovatelja organa koji ima što manju nepodudarnost s primateljem kako bi se nakon transplantacije smanjila potreba za imunosupresivnim lijekovima. Ti se lijekovi primjenjuju kako organizam primatelja ne bi odbacio bubreg kao strano tijelo poput virusa ili bakterije.

Danas je poznat niz stanja kod kojih transplantacija bubrega nije moguća i najčešće se ne izvodi. Posebno je važno obratiti pažnju na stanje arterija i vena, posebice kod bolesnika s kroničnom bubrežnom bolesti. Ateroskleroza i nakupljanje kalcifikata unutar lumena žile u kombinaciji s kroničnom bubrežnom bolesti predstavlja rizik za operaciju ukoliko su promjene na žilama opsežne (7). Kontraindikacije za zahvat uključuju popratne bolesti koje mogu ugroziti preživljenje transplantata (npr. teška srčana bolest, maligna bolest), a u relativne kontraindikacije spada loše regulirana šećerna bolest.

Transplantacija bubrega je vrlo složena operacija. Prije zahvata pacijent dobiva imunosupresivne lijekove koji služe kako bi se organizam počeo navikavati na novi organ i prije samog kontakta s njime. Tijekom operacije bubreg se smješta u zdjelicu, postranično. Lijevi bubreg može se smjestiti lijevo u zdjelici, no može i na uobičajeno ležište bubrega lijevo ili desno. Ista je situacija i sa desnim bubregom (7). Smještaj bubrega ovisi o mnogim čimbenicima, a jedan je i prethodna transplantacija. Tijekom operacije pacijent leži na leđima u položaju hiperekstenzije te mu se postavlja urinarni kateter kako bi se tijekom i nakon operacije mogla pratiti diureza. Vrlo je bitno paziti na postupak spajanja vena i arterija. Kod presađivanja bubrega glavna bubrežna arterija se spaja na zajedničku ilijačnu arteriju primatelja. Isti postupak slijedi i sa venom.

Komplikacije nakon presađivanja bubrega mogu biti rane i kasne, te mogu biti posljedica bolesti nastale u samom transplantatu (npr. akutna tubularna nekroza, odbacivanje bubrega, infekcija) ili kirurške komplikacije na krvnim žilama ili mokraćovodu (potpune ili djelomične opstrukcije) (8). U mehanička oštećenja ubrajamo i krvarenja odnosno hematome, stenoze i limfokle.

Akutna tubularna nekroza (ATN) je česta komplikacija koja se pojavljuje nakon presađivanja bubrega. Kod ove komplikacije dolazi do oštećenja bubrežnih kanalića odnosno tubula, te je zbog toga bubrežna funkcija snižena, a perfuzija je pretežno očuvana. Uzrok je privremena ishemija parenhima zbog čega je funkcija tubularne sekrecije narušena. Najčešće se pojavljuje odmah ili do 48 sati nakon transplantacije no može se pojavljivati do 3 mjeseca po transplantaciji, pa je potreban oprez kod postavljanja dijagnoze. (8). Ova stanje je privremeno i spontano prolazi kroz nekoliko dana ili tjedana.

Od ostalih komplikacija valja spomenuti odbacivanje bubrega koje se dijeli na hiperakutno, akutno i kronično odbacivanje. Za odbacivanje bubrega odgovoran je imunološki sustav odnosno antigeni HLA sustava koji se suprotstavljaju antigenima donora koje sadrži

transplantat. Zajedničko obilježje ovim oblicima odbacivanja je da se i perfuzija i funkcija bubrega smanjuju istovremeno. Akutno odbacivanje karakterizira povišena tjelesna temperatura, hipertenzija te smanjena proizvodnja urina (9). Ovo stanje se liječi većim dozama imunosupresivnih lijekova kako ne bi došlo do kroničnog odbacivanja koje se razvija kroz više mjeseci pa i godina. Prepoznaje se po postepenom padu bubrežne funkcije. Svi bolesnici naposljetku dožive ovo stanje, jer transplantat nakon određenog broja godina funkcionalno slabi. Tada je jedino rješenje ponovna transplantacija. Hiperakutno odbacivanje je odbacivanje koje se događa odmah nakon transplantacije, unutar nekoliko minuta ili sati (9).

Infekcije transplantiranog bubrega su najčešće bakterijske, ali mogu biti i virusne ili gljivične.

Od mehaničkih oštećenja potrebno je spomenuti krvarenja i hematome koji su posljedica kirurškog zahvata. Ako se krvarenje kontinuirano povećava i vrši pritisak na bubreg treba ga zaustaviti.

Stenoze bubrežnih arterija i vena predstavljaju veliki problem za daljnji opstanak transplantata. Stenoza bubrežne arterije je česta komplikacija nakon presađivanja. Može biti asimptomatska, ali kasnije se može javiti hipertenzija i slabljenje bubrežne funkcije.

Limfokela je komplikacija koja je karakterizirana nakupljanjem limfe oko područja bubrega. Ona je najčešće asimptomatska i spontano prolazi.

1.5. Dijagnostika poremećaja transplantiranog bubrega

Nakon transplantacije bubrega važno je pratiti funkciju bubrega kako bi se mogla na vrijeme otkriti moguća bolesna stanja. Transplantirani bubreg prati se dijagnostičkim metodama poput ultrazvučnog pregleda, Color-Doppler (CD) ultrazvuka, kompjutorizirane tomografije (CT), magnetne rezonancije (MR), potom radiološkim intervencijskim postupcima i nuklearno-medicinskim dijagnostičkim metodama i to dinamičkom scintigrafijom bubrežnog transplantata te perfuzijskom scintigrafijom bubrega.

Ultrazvučnom pretragom transplantiranog bubrega mogu se otkriti morfološke promjene transplantata poput hematoma, limfokela, te fokalnih upalnih procesa, primjerice apscesa. Prednost ove pretrage je što ne koristi ionizirajuće zračenje, neinvazivna je, pregled je brz i lako dostupan, a može se dopuniti Color-Doppler pretragom koja se koristi u praćenju prokrvljenosti transplantiranog bubrega. Ovom tehnikom se tijekom pregleda vizualiziraju krvne žile bubrega u kojima se protok kodira crvenom ili plavom bojom, ovisno o smjeru kretanja krvi u odnosu

na ultrazvučnu sondu. Moguće je procijeniti brzinu protoka krvi kroz renalne arterije i vene. Color-Doppler ultrazvučnom pretragom dokazujemo stenozu arterije, ali nam za potvrdu dijagnoze služi i CT angiografija, a ponekad i MR angiografija.

Kompjutorizirana tomografija (CT) je metoda izbora u dijagnostici bolesti transplantiranog bubrega kada ultrazvuk nije moguće napraviti ili kao potvrda dijagnoze dobivene ultrazvukom. Također se izvodi prije intervencijskih zahvata na transplantatu, no važno je napomenuti da ova metoda koristi ionizirajuće zračenje i kontrastna sredstva koja mogu oštetiti bubrežnu funkciju.

Magnetna rezonancija (MR) također se koristi u dijagnostici bolesti transplantata, odnosno metoda je izbora kada ultrazvuk nije dovoljan. Ova metoda ne koristi ionizirajuće zračenje.

Intervencijski radiološki postupci danas postaju sve više zastupljeni, a najčešće se rade zahvati kod stenoza arterija gdje se postavlja intravaskularni stent.

U ispitivanju transplantiranog bubrega koriste se i nuklearno medicinske dijagnostičke metode - perfuzijska scintigrafija te dinamička scintigrafija transplantiranog bubrega. Njima se ispituje prokrvljenost, morfologija i funkcija bubrežnog transplantata, a uloga tih pretraga u praćenju pacijenta s bubrežnim transplantatom je opisana u ovom radu.

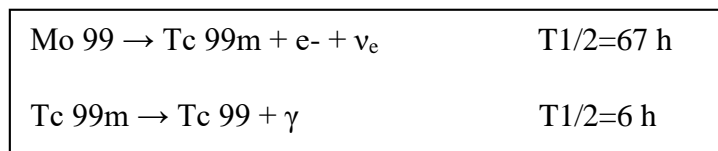
2. DINAMIČKA SCINTIGRAFIJA BUBREGA

2.1. Nuklearna medicina

Nuklearna medicina je grana medicine koja u dijagnostičkim i terapijskim postupcima koristi radioaktivne nuklide. Počeci nuklearne medicine datiraju iz 1923. godine. Te je godine zaslugom Georga von Hevesya, kemičara mađarskog porijekla dokazano da se za obilježavanje stabilnih atoma istog elementa mogu koristiti radioaktivni atomi (10). On je svojim daljnjim istraživanjima otkrio da tvari istog sastava, bez obzira jesu li su radioaktivne ili nisu, slijede isti put kroz organizam, što znači da se radioaktivne varijante mogu koristiti kao obilježivači. Prirodni radionuklidi nisu pogodni za dijagnostiku i terapiju zbog nepovoljnih fizikalnih osobina. Zbog toga je bilo potrebno proizvesti umjetne radionuklide. Za mogućnost proizvodnje umjetnih radionuklida zaslužan je Ernest Orlando Lawrence. On je 1931. godine izumio ciklotron, akcelerator čestica koji služi za proizvodnju umjetno dobivenih radionuklida.

Radionuklidi su nestabilne radioaktivne jezgre raznih elemenata koje postižu stabilnost radioaktivnim raspadom. Izotopi su radionuklidi istog elementa, dakle imaju isti broj protona, a različit broj neutrona. Koriste se u nuklearnoj medicini kao obilježivači farmaka koji putuju tijelom istim biološkim putem kao fiziološke molekule jer ih tijelo međusobno ne razlikuje.

Najpoznatiji umjetno proizveden radionuklid koji se koristi u nuklearnoj medicini je tehnećij-99m (^{99m}Tc). Ovaj radioaktivni oblik tehnećija nastaje beta minus raspadom molibdena (^{99}Mo). ^{99}Mo se dobiva fisijom urana u nuklearnom reaktoru. Tako dobiven ^{99}Mo koristi se u generatorskoj koloni za dobivanje ^{99m}Tc . Beta minus raspadom ^{99}Mo , kojemu je fizikalno poluvrijeme raspada 67 sati, nastaje metastabilan oblik ^{99m}Tc , a uz to nastaje i beta minus čestica i antineutrino. Daljnjim gama raspadom ^{99m}Tc kojemu je fizikalno vrijeme poluraspada 6 sati nastaje ^{99}Tc i gama zraka energije 140 keV (kilo elektronvolt). Ovaj proces ponavlja se tako dugo dok ima ^{99}Mo . Tehnećij 99m se najviše koristi zbog vrlo povoljnih fizikalnih osobina, a to su kratko fizikalno vrijeme poluraspada te monokromatsko gama zračenje niže energije.



Slika 1. Nastajanje ^{99m}Tc pertehnetata

Iz generatorske kolone dobivamo ^{99m}Tc u obliku tehnećij pertehnetata koji se zbog povoljnih kemijskih osobina može spajati s različitim farmacima. Razlikujemo jednostavne i složene radiofarmake. U grupu složenih radiofarmaka ulaze i radiofarmaci za dinamičku scintigrafiju bubrega, mekaptoacetil-triglicin (MAG3) i dietilentriamino-pentaocena kiselina (DTPA).

2.2. Gama kamera

Gama kamera je uređaj neophodan za dijagnostiku u nuklearnoj medicini koji snima raspodjelu apliciranog radiofarmaka u tijelu. Osnovni dijelovi gama kamere su olovni kolimator, scintilacijski kristal, fotomultiplikatori, pojačalo i elektronički sustav važan za nastanak slike na ekranu. Da bi na ekranu nastala slika, gama zraka emitirana iz promatranog organa mora proći kroz otvor olovnog kolimatora do scintilacijskog kristala, a to mogu samo gama zrake koje na kristal dolaze okomito. Scintilacijski kristal je napravljen od kristala natrijevog jodida (NaI) gdje se ionizirajuće zračenje konvertira u scintilaciju, tj. fotone valne duljine na rubu vidljivog dijela spektra. U fotomultiplikatoru iz dolaznih fotona nastaju elektroni koji se multipliciraju, njihov signal se amplificira i putuje elektroničkim sustavom koji služi za nastanak i daljnju obradu slike. Na monitoru računala nastaje konačna digitalna slika. Slika koja nastaje gama kamerom je dvodimenzijaska, prikazuje raspodjelu radiofarmaka u organizmu, odnosno morfologiju i funkciju organa te se naziva scintigram.

Snimanje gama kamerom može biti statičko ili dinamičko. Statičke snimke se snimaju određeno vrijeme nakon što se pacijentu aplicira radiofarmak kako bi se u zadovoljavajućoj količini nakupio u organu kojeg treba snimati, od nekoliko minuta do nekoliko sati nakon aplikacije, ovisno o vrsti radiofarmaka. Rezultat ovog oblika snimanja su dvodimenzijske snimke, a mogu se snimati u više projekcija (prednja, stražnja, profilne itd). Kod dinamičke scintigrafije pacijentu se aplicira radiofarmak kada je već smješten na stolu za snimanje, a snimanje započinje odmah po aplikaciji. Rezultat takvog snimanja je niz dvodimenzijskih sličica odnosno scintigrama u kratkim vremenskim odsječcima – po nekoliko sekundi ili minuta. U konačnici se dobiva prikaz dinamike raspodjele radiofarmaka – njegov dolazak do organa putem krvi, akumulacija u parenhimu i naposljetku izlučivanje kroz odvodni sustav.

2.3. Radiofarmaci za dinamičku scintigrafiju bubrega

Radiofarmaci koji se danas koriste za dinamičku scintigrafiju bubrega su DTPA (dietilentriamino-pentaocena kiselina) i MAG3 (mekaptoacetil-triglicin). Važna obilježja ovih radiofarmaka su postotak vezivanja za bjelančevine plazme nakon intravenske primjene i način

na koji se izlučuju urinom, što može biti glomerularnom filtracijom ili tubularnom sekrecijom, te se koriste ovisno o tome koji se segment bubrežne funkcije želi istražiti. (11).

DTPA dolazi u obliku sterilnog, apirogenog, liofiliziranog praška, najčešće u obliku natrijeve soli kalcijevog dietilentriaminpentaacetata. (11). Komercijalni pripravak uvijek sadrži kositreni klorid čija je uloga je redukcija molekule pertehenetata, kako bi se DTPA za njega lakše vezao. ^{99m}Tc -DTPA se priprema dodavanjem sterilne otopine tehnećij pertehenetata suhom pripravku DTPA prema uputi proizvođača, obično do 11100 MBq u volumenu od 2 – 10 ml. Bočica se nakon toga protrese da se sadržaj izmiješa i ostavi na sobnoj temperaturi 10 minuta. Tako pripremljeni radiofarmak smije se koristiti 6-8 sati (11). Iz bočice se potom izvlače pojedinačne doze za pacijenta, a po potrebi sadržaj se može prije aplikacije razrijediti fiziološkom otopinom do volumena od 10 ml. Radiofarmak se nakon intravenske primjene izlučuje se iz tijela urinom procesom glomerularne filtracije. U krvi je 80 – 90% u formi helata, a 5 – 10% se veže za bjelančevine plazme. U razdoblju od 24 sata urinom se iz tijela izluči 96% aplicirane aktivnosti (11).

Pripravak MAG3 je također u obliku sterilnog, apirogenog, liofiliziranog praška. Komercijalni pripravak sadrži dvije bočice. Prva sadrži 0.2 mg merkptoacetiltriglicina i kositreni klorid koji služi za reduciranje pertehenetata, a druga 2.5 mL otopine fosfatnog pufera. Priprema se izvodi na sobnoj temperaturi, dodavanjem 8 mL otopine pertehenetata - najviše do 2500 MBq aktivnosti u prvu bočicu s merkptoacetiltriglicinom, uz miješanje, a nakon 15 minuta dodaje se 2 ml otopine pufera koji zaustavlja obilježavanje . Takav pripravak se smije koristiti 8 sati.

Nakon intravenske primjene, u krvi se 78 – 90% veže za bjelančevine plazme, izlučuje se urinom procesom tubularne sekrecije, a svega oko 10% glomerularnom filtracijom. Kada je bubrežna funkcija uredna, 70% aplicirane aktivnosti se izluči unutar 30 min, a više od 95% unutar 3 sata. Scintigrafije transplantiranih bubrega se danas izvode uglavnom s MAG3.

2.4. Izvođenje pretrage

Prije dinamičke scintigrafije bubrega poželjno je da pacijent bude dobro hidriran. Nije potrebna druga priprema.

2.4.1. Perfuzijska scintigrafija transplantiranog bubrega

Perfuzijska scintigrafija bubrega je neinvazivna dinamička nuklearno-medicinska dijagnostička metoda kojom vizualiziramo prvi prolaz apliciranog radiofarmaka kroz krvožilje

bubrega. Indikacije za izvođenje perfuzijske scintigrafije bubrega su provjera prokrvljenosti transplantiranog bubrega kod sumnje na probleme s opskrbom krvi transplantata poput stenozе ili potpunog začepjenja bubrežne arterije ili vene. Za ovu pretragu koristi se ^{99m}Tc -pertechnetat, no kada se u istoj pretrazi želi procijeniti funkcija bubrega tad se pacijentu aplicira ^{99m}Tc -MAG3 ili ^{99m}Tc -DTPA (12).

Na odjelu za Kliničku nuklearnu medicinu Kliničkog bolničkog centra u Rijeci izrađen je Protokol za pretragu perfuzije bubrega s ^{99m}Tc pertechnetatom, no puno češće se koristi Protokol u kojem je perfuzija objedinjena s dinamičkom scintigrafijom bubrega s ^{99m}Tc MAG3 u jednu pretragu. U tom protokolu prvih 30 sekundi odgovara prikazu perfuzije bubrega, a ostatak pretrage je klasična dinamička scintigrafija bubrega. Namještaj pacijenta je identičan za oba dijela pretrage, pa će to biti opisano u slijedećem odlomku.

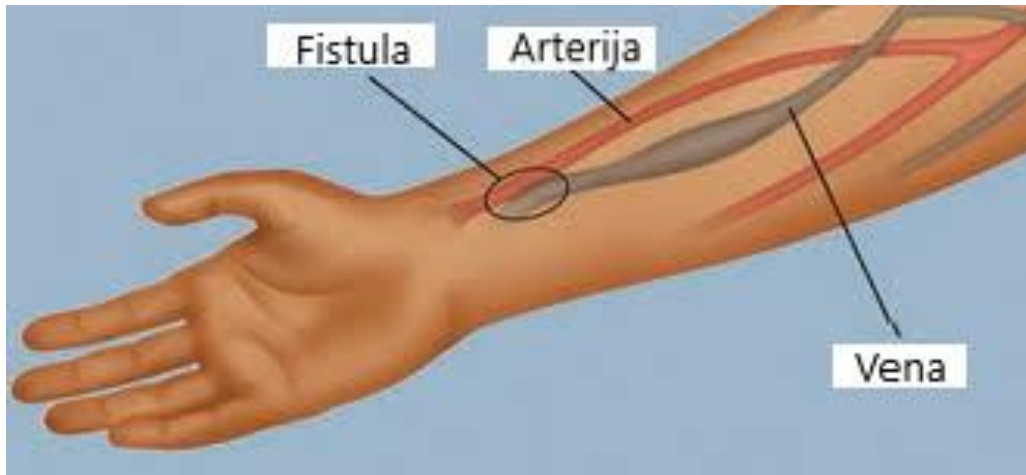2.4.2. Dinamička scintigrafija transplantiranog bubrega s MAG3

Dinamička scintigrafija bubrega se izvodi u svrhu procjene perfuzije, funkcije i morfologije bubrega. Radiofarmak ^{99m}Tc MAG3 treba pripremiti prema uputi proizvođača, što je opisano u prethodnom poglavlju nakon čega se aktivnost za pacijenta, koju je odredio liječnik, navuče u špricu. Aktivnost koja je predviđena za aplikaciju, izmjeri se na praznom ležaju s detektorom udaljenim 30 cm od šprice sa dozom (13).

Pacijent prije pretrage treba unijeti dovoljno tekućine, odnosno popiti oko 0.5 l tijekom pola sata prije snimanja. Potom se postavlja u položaj za snimanje, ležeći na leđima s rukama pokraj tijela (13). Gama kamera se pozicionira ovisno o smještaju transplantata. Ukoliko je smješten u ilijačnoj jami, palpacijom se preciznije utvrdi smještaj i detektor postavlja tako da transplantat bude u sredini vidnog polja te što bliže površini tijela, u anteriornoj projekciji. Ukoliko je transplantat smješten u standardnom ležištu bubrega, detektor se postavlja posteriorno, ispod tijela. U vidnom polju treba biti područje bubrega i mokraćnog mjehura.

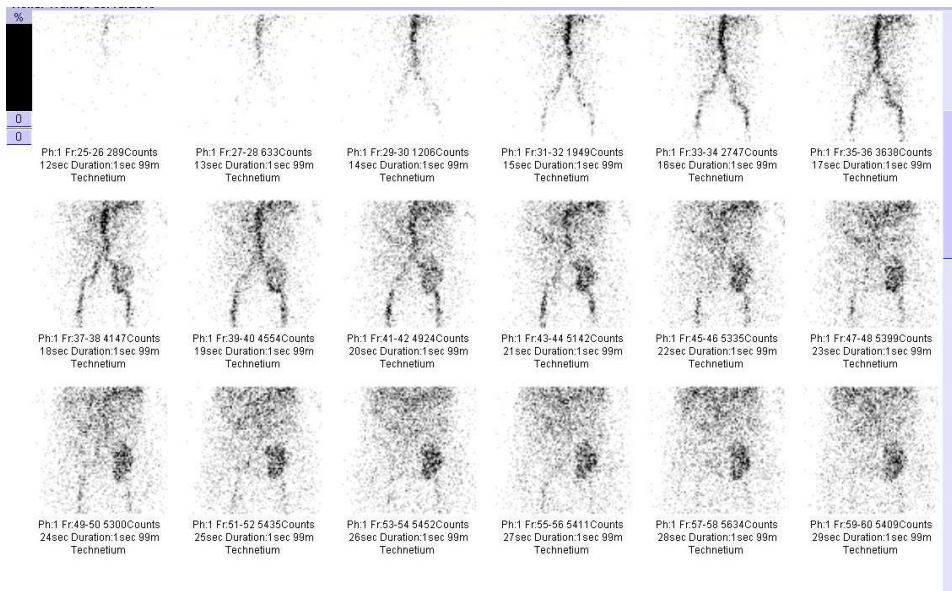
Snimanje započinje odmah nakon intravenske aplikacije 555-740 MBq radiofarmaka bolus tehnikom (13). To je tehnika u kojoj apliciramo manji volumen radiofarmaka veće specifične aktivnosti, odnosno u većoj koncentraciji, u što kraćem vremenu. U tu svrhu pacijentu prvo postavimo intravensku kanilu, na čiji na gornji otvor namjestimo špricu s radiofarmakom, a na donji otvor špricu s većim volumenom fiziološke otopine. Pri injiciranju treba u brzom slijedu ubrizgati prvo gornji, a potom donji sadržaj, čija je svrha da brzo potisne radiofarmak u venski sustav. Kod pacijenata koji su dulje vrijeme bili na dijalizi i imaju postavljenu arteriovensku (AV) fistulu, radiofarmak se aplicira vrlo uskom iglom kroz fistulu,

bez potiskivanja fiziološkom otopinom. AV fistula je umjetni spoj arterije na venu koji se operativno formira u svrhu efikasnije dijalize. U takvom je spoju tlak unutar vene podjednak arterijskom, tako da injicirani sadržaj putuje brzinom kojom bi protjecao arterijskim sustavom. Najčešće se postavlja na podlaktici.



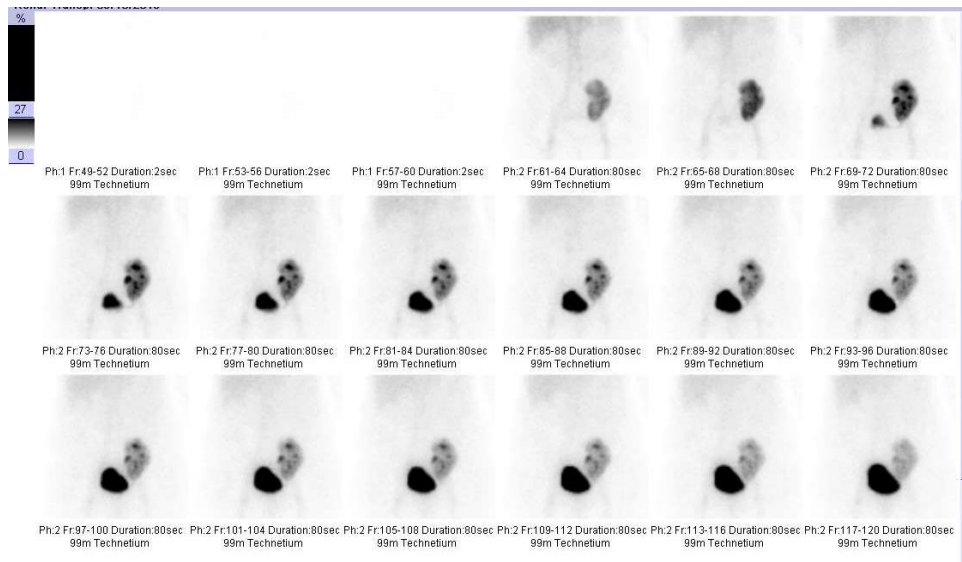
Slika 2. Shematski prikaz arterijsko-venske fistule na podlaktici

Odmah po aplikaciji započinje snimanje, pri čemu se u prvih pola minute snimi 60 sličica (0.5s/1 sličica), kojima se prati dotok radioaktivnosti kroz venski sustav, desnu stranu srca, pluća i lijevu stranu srca do aorte i transplantata koji se prikaže već u prvoj minuti studije.



Slika 3. Prikaz perfuzijske faze dinamičke scintigrafije transplantiranog bubrega s ^{99m}Tc MAG3, prednja projekcija. Vidljiv je dotok aktivnosti u aortu te prikaz bubrega smještenog u lijevoj ilijačnoj jami.

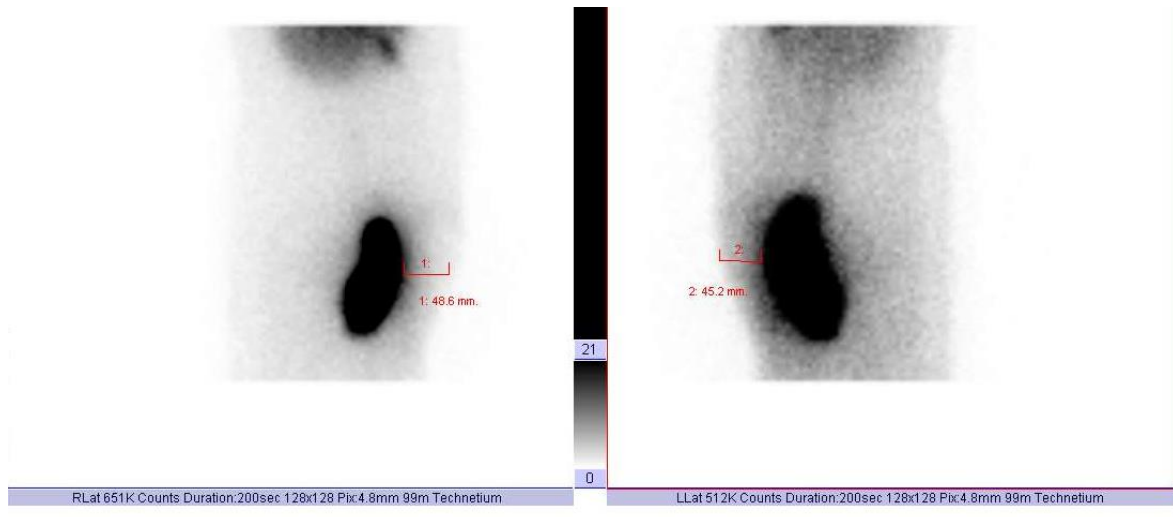
Nakon toga snimanje se nastavlja sličicama duljeg trajanja, po 20s/1 sličica, kojima se dalje prati akumulacija radiofarmaka u parenhimu i izlučivanje u kanalni sustav, do isteka 30 minuta.



Slika 4. Prikaz parenhimske i eliminacijske faze dinamičke scintigrafije transplantiranog bubrega s ^{99m}Tc MAG3, prednja projekcija. Vidljiva je aktivnost u parenhimu, potom u odvodnom sustavu bubrega i mokraćnom mjehuru.

Ukoliko se tijekom snimanja uoči retencija u odvodnom sustavu bubrega, te ukoliko nema kontraindikacija, na pacijentu se intravenski aplicira diuretik, obično 20 mg furosemida, a potrebu za aplikacijom određuje liječnik. Eliminacija radiofarmaka se može pratiti i konstruiranjem krivulje nad regijom transplantata tijekom snimanja, tako da se potreba za aplikacijom diuretika može procijeniti i prema izgledu te krivulje. Uzlazna krivulja ili krivulja koja zaostaje na maksimalnom nivou zahtijeva aplikaciju diuretika. U slučaju apliciranja diuretika pretraga traje do 30 min, a inače se može prekinuti i nakon 20 minuta (13).

Po završetku pretrage važno je postaviti detektore postranično uz tijelo te snimiti još i statičku snimku od 60 s u svrhu određivanja dubine smještaja transplantata.



Slika 5. *Postranične snimke regije zdjelice s označenom udaljenošću konture bubrega od površine tijela.*

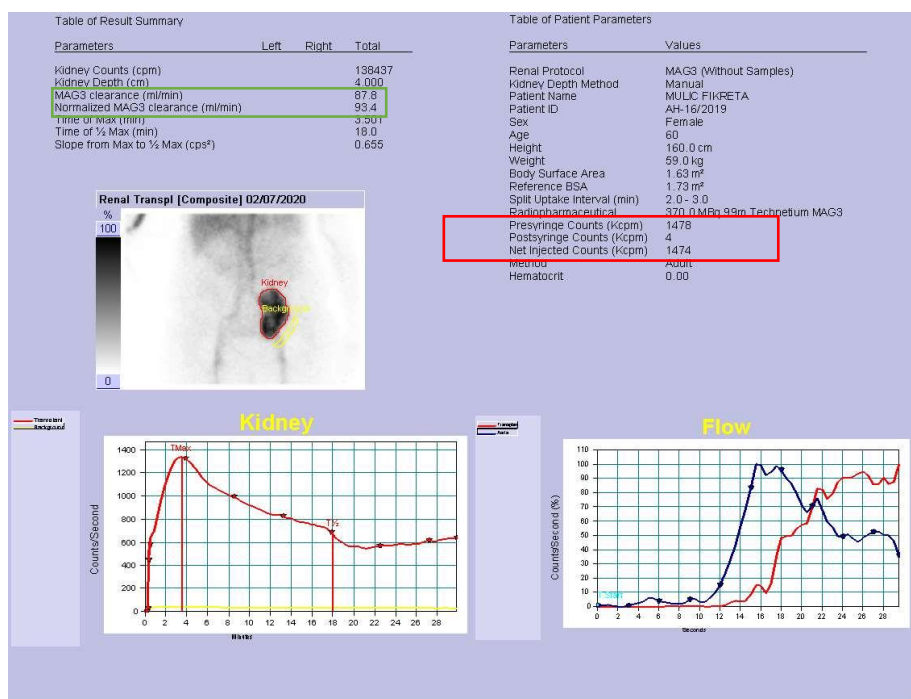
Na samom kraju snimanja snimi se šprica iz koje smo aplicirali radiofarmak koja uvijek sadrži manju ostatnu aktivnost, na isti način kao na početku snimanja.

Ukoliko se pretraga izvodi samo s ^{99m}Tc -pertehnetatom, može se prije pretrage blokirati nepoželjno nakupljanje u štitnoj žlijezdi pomoću natrijevog perklorata (Irenat) koji sprječava transport radiofarmaka u stanice štitnjače.

Nakon završetka pretrage pacijentu treba preporučiti da na dan pretrage pije više tekućine kako bi se što više radioaktivnosti izlučilo iz organizma. Ne preporuča se biti u blizini male djece i trudnica.

2.5. Interpretacija nalaza

Interpretacija nalaza slijedi nakon analize snimljene studije. Analizira se prokrvljenost i morfologija transplantata te drenaža obilježenog urina kroz odvodni sustav. Opisuje se njegov smještaj, oblik i veličina. U svrhu procjene prokrvljenosti osim vizualne analize parenhima, uspoređuje se nagib i oblik krivulja nad regijom aorte i transplantata te se izračunava tzv. indeks perfuzije.



Slika 6. Prikaz renografske krivulje (lijevo) i krivulje perfuzije (desno) transplantiranog bubrega pomoću regije interesa ocrtane oko transplantiranog bubrega. Na snimci su vidljivi i brojčani podaci – vrijednost klirensa određenog pomoću gama kamere (zeleni okvir) te izmjerena aktivnost u šprici prije i nakon pretrage koja omogućuje izračunavanje klirensa (crveni okvir).

U parenhimskoj fazi vizualno se analizira izgled parenhima, opisuju se moguće „hladne zone“, odnosno područja bubrega koja manje nakupljaju radiofarmak ili ga uopće ne nakupljaju, što bi moglo upućivati na parenhimске lezije ili ožiljke. Nakon toga se aktivnost prati u odvodnom sustavu, skupinama čašica, pijelonu, ureteru i mokraćnom mjehuru te se nad regijom transplantata ili nekog segmenta odvodnog sustava bubrega konstruira krivulja aktivnosti u vremenu koja omogućuje objektivniju procjenu drenaže.

Pretragom se izmjeri i dubina transplantata, što uz mjerenje šprice s aktivnošću prije i nakon pretrage omogućuje izračunavanje vrijednosti bubrežnog klirensa (crveni okvir).

3. PACIJENTI I METODE

U ovo ispitivanje su uključeni ispitanici s transplantiranim bubregom koji su unutar 12 mjeseci od zahvata bili upućeni na prvu dinamičku scintigrafiju transplantiranog bubrega s ^{99m}Tc MAG3 u Klinički Zavod za nuklearnu medicinu Kliničkog bolničkog centra Rijeka. Pojedini pacijenti su na pretragu dolazili više puta, no analizirani su nalazi samo prve scintigrafije po učinjenoj transplantaciji. U nekih je izvedena i ponovljena transplantacija. Na taj je način odabrano 40 pacijenata kojima je transplantacija izvedena u periodu od 1997.g – 2019.g. Analizirani su slijedeći podaci – opći podaci pacijenata (dob, spol), potom podaci o porijeklu i smještaju transplantiranog bubrega, te vrijeme koje je prošlo od transplantacije do prve scintigrafije transplantiranog bubrega. Učinjena je i analiza prema uputnoj dijagnozi, odnosno razlogu zbog kojeg je scintigrafija bila indicirana, nalazu kreatinina u serumu neposredno prije pretrage te zaključku nalaza scintigrafije.

Pretraga je kod svih pacijenata učinjena prema standardnom Protokolu opisanomu prethodnom poglavlju. Svi pacijenti su prije izvođenja pretrage dobili *Uputu* (**Prilog 1**) i *Suglasnost za pretragu* (**Prilog 2**) na uvid i potpis, a dodatno im je i usmeno objašnjen postupak. Prije početka pretrage popunjena je *Radna lista* (**Prilog 3**) od strane radiološkog tehnologa i liječnika za svakog pacijenta. Radna lista sadrži osnovne podatke o pacijentu potrebne za pretragu (osobne podatke, visinu, težinu, uputnu dijagnozu).

Snimanje je učinjeno odmah po aplikaciji radiofarmaka kako je opisano u poglavljima *Dinamička scintigrafija transplantiranog bubrega s ^{99m}Tc MAG3* i *Perfuzijska scintigrafija bubrega*. Radiofarmak je pripremljen na način također opisan u prethodnom poglavlju, pod naslovom *Radiofarmaci za dinamičku scintigrafiju bubrega*.

Po završetku pretrage pacijentu su dodatno date i usmene preporuke o ponašanju nakon pretrage te informacija o preuzimanju nalaza.

4. REZULTATI

Od ukupno 40 pacijenata s transplantiranih bubregom (N=40) koji su bili uključeni u istraživanje, devet je bilo ženskog spola (N=9), a 31 muškog spola (N=31).

Tablica 1. Raspodjela po spolu

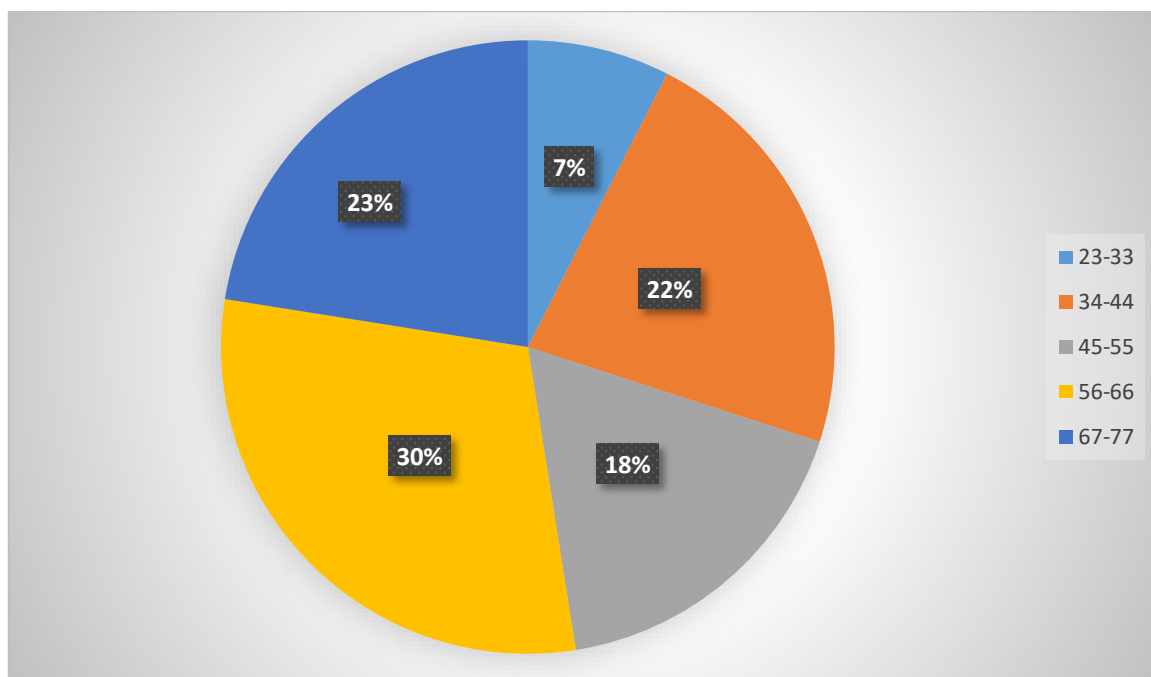
Spol pacijenta	Broj pacijenata (N)	Postotak (%)
Ženski	9	22.5
Muški	31	77.5
Ukupno	40	100

Od ukupnog broja ispitanika (N=40), najmlađi pacijent kojem je bila izvedena transplantacija imao je 23 godine, a najstarija su bili dvojica ispitanika u dobi od 72 godine.

Tablica 2. Raspodjela u dobne skupine u vrijeme transplantacije

Dobna skupina (g)	Broj pacijenata (N)	Postotak (%)
23-33	3	7.5
34-44	9	22.5
45-55	7	17.5
56-66	12	30
67-77	9	22.5
Ukupno	40	100

Slika 7. Prikaz pacijenata po dobnim skupinama u vrijeme transplantacije



Učinjena je podjela u 5 skupina u odnosu na dob pacijenata prilikom izvođenja prve dinamičke scintigrafije transplantiranog bubrega. Vidljivo je da je najveći broj pacijenata tada bio u dobnoj skupini od 55-66 godina. Najmanje pacijenata je bilo u dobnoj skupini od 23-33 godine.

Tablica 3. Raspodjela po dobnim skupinama tijekom prve dinamičke scintigrafije

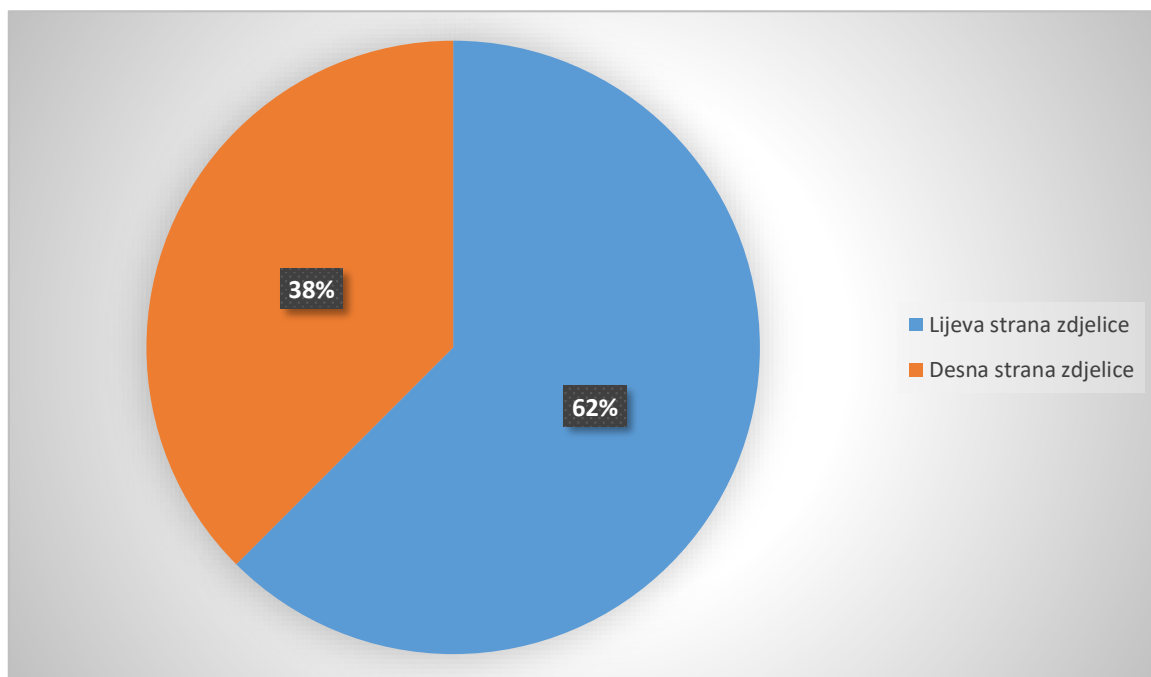
Dobna skupina (g)	Broj pacijenata (N)	Postotak (%)
23-33	3	7.5
34-44	8	20
45-55	8	20
56-66	11	27.5
67-77	10	25
Ukupno	40	100

Od ukupno 40 učinjenih transplantacija bubrega, kod 25 pacijenata bubreg je bio smješten na lijevu stranu zdjelice – 62.5%, a kod 15 pacijenata na desnu – 37.5%.

Tablica 4. Smještaj transplantiranog bubrega

Smještaj bubrega	Broj bubrega (N)	Postotak (%)
Lijeva strana zdjelice	25	62.5
Desna strana zdjelice	15	37.5
Ukupno	40	100

Slika 8. Prikaz smještaja transplantiranog bubrega

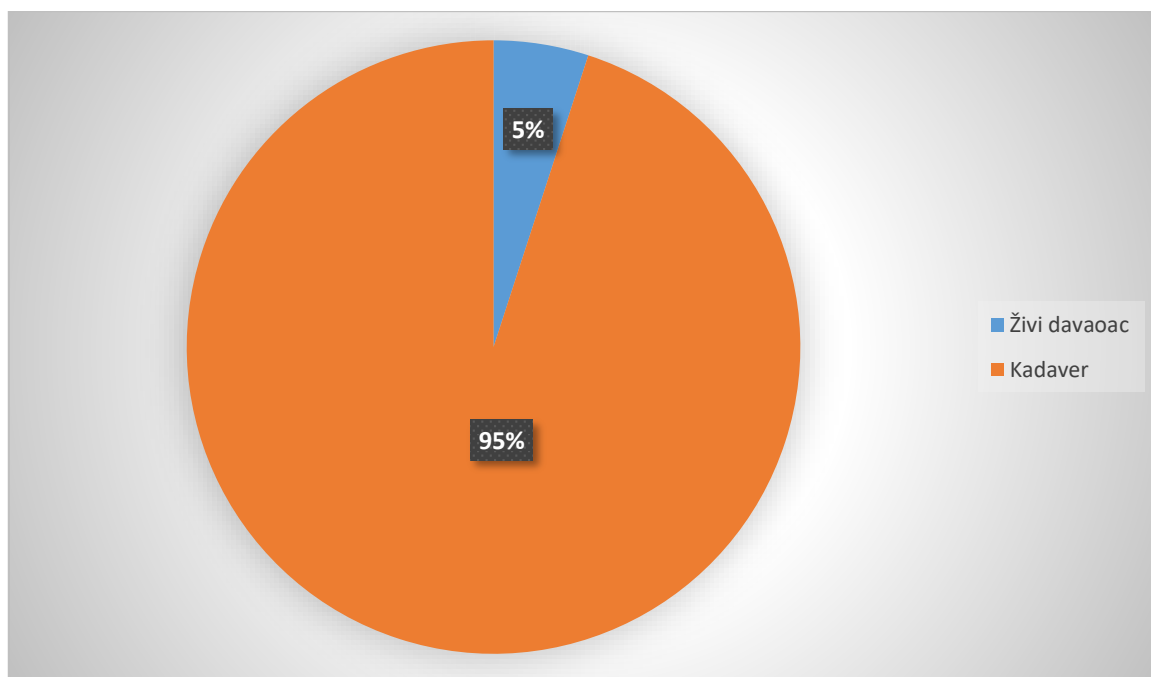


Od ukupno 40 pacijenata s transplantiranim bubregom, kod 2 osobe (5%) davaoci bubrega su bile žive osobe (kod 1 pacijentice majka, a kod 1 pacijenta otac). Kod preostalih 38 pacijenata (95%) bubreg je bio presađen sa kadavera.

Tablica 5. Zastupljenost davaoca bubrega

Davaoc organa	Broj davaoca (N)	Postotak (%)
Živi davaoc	2	5
Kadaver	38	95
Ukupno	40	100

Slika 9. Prikaz davaoca bubrega



Prva dinamička scintigrafija transplantiranog bubrega najranije je učinjena 4 dana po transplantaciji, a najdulji period bio je 12 mjeseci. U vremenskom razdoblju od 1- 6 mjeseci nakon transplantacije 50% pacijenata (N=20) dolazi na prvu dinamičku scintigrafiju transplantata.

Tablica 6. Vrijeme u mjesecima od transplantacije do prve dinamičke scintigrafije transplantata

Vremensko razdoblje	Broj slučajeva (N)	Postotak (%)
0-1 mjesec	13	32.5
1-6 mjeseci	20	50
6-12 mjeseci	7	17.5
Ukupno	40	100

Prema razlogu upućivanja na pretragu, najviše pacijenata je bilo upućeno zbog povišenog kreatinina (45%), odnosno zbog sumnje na pogoršanje funkcije transplantata. Nakon toga slijede smetnje drenaže (25%) te različiti oblici upala.

Tablica 7. Razlozi upućivanja pacijenata na dinamičku scintigrafiju transplantiranog bubrega

Razlog upućivanja na pretragu	Broj pacijenata (N)	Postotak (%)
Porast kreatinina	18	45
Uroinfekcije, nefropatija, glomerulopatija, glomerulonefritis	8	20
Šećerna bolest	1	2.5
Smetnje drenaže	10	25
Nefrolitijaza	1	2.5
Odbacivanje transplantata	1	2.5
Stanje po transplantaciji i operaciji aneurizme aorte	1	2.5
Ukupno	40	100

Kod ukupno 39 pacijenata bio je poznat podatak o vrijednosti kreatinina u serumu neposredno prije pretrage. Najniža vrijednost je iznosila 89 $\mu\text{mol/L}$, a najviša 977 $\mu\text{mol/L}$ (normalne vrijednosti iznose 90 - 100 $\mu\text{mol/L}$, ovisno o laboratoriju)

Tablica 8. Prikaz razine kreatinina u serumu razvrstan u skupine

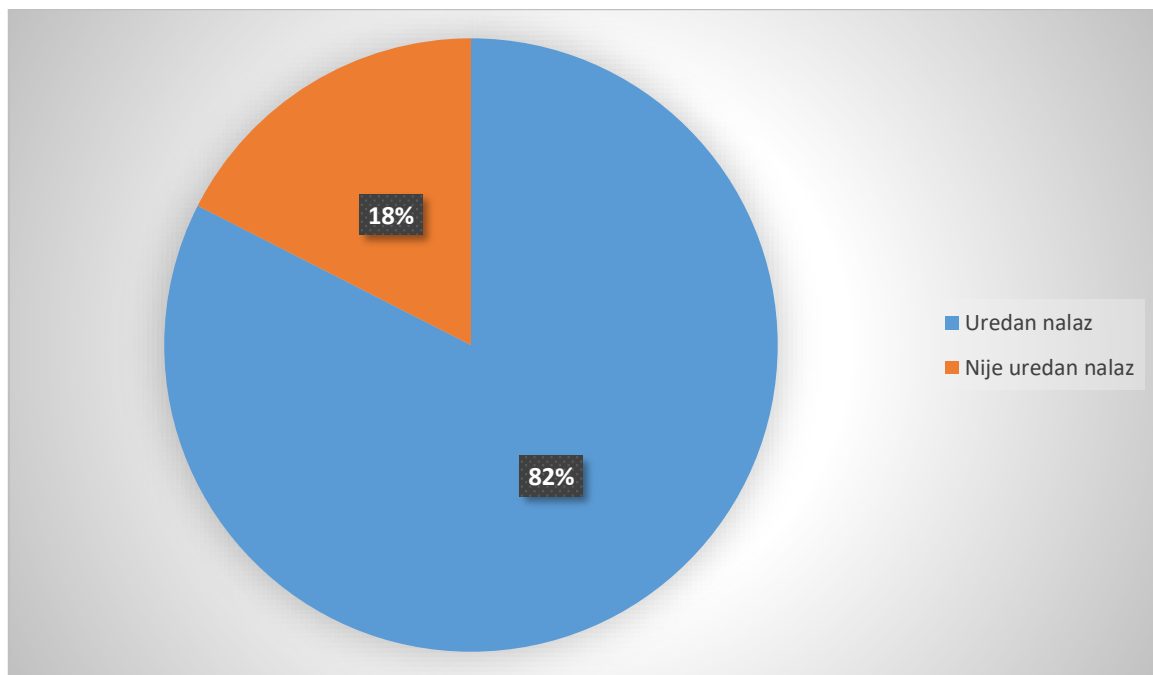
Razina kreatinina u serumu	Broj pacijenata (N)	Postotak (%)
89-150	18	45
151-200	9	22.5
201-250	7	17.5
251-300	1	2.5
>300	4	10
Nepoznato	1	2.5
Ukupno	40	100

Prema ishodu scintigrafije, odnosno konačnom nalazu dinamičke scintigrafije transplantiranog bubrega, kod 33 pacijenta je nalaz bio uredan (82.5%), a kod 7 pacijenata nalaz nije bio uredan (17.5%).

Tablica 9. Nalaz dinamičke scintigrafije transplantiranog bubrega

Rezultat nalaza	Broj pacijenata (N)	Postotak (%)
Uredan	33	82.5
Nije uredan	7	17.5
Ukupno	40	100

Slika 10. Nalaz dinamičke scintigrafije transplantiranog bubrega



5. RASPRAVA

U ovo ispitivanje bili su uključeni ispitanici s transplantiranim bubregom kojima je prva dinamička scintigrafija bila učinjena unutar 12 mjeseci od operativnog zahvata. Svim pacijentima je pretraga bila učinjena na isti način, prema *Protokolu za dinamičku scintigrafiju transplantiranog bubrega* Kliničkog zavoda za nuklearnu medicinu KBC Rijeka, uz analizu prokrvljenosti, morfologije i funkcije te drenaže transplantiranog bubrega pomoću ^{99m}Tc MAG3 radiofarmaka.

Od ukupno 40 pacijenata, većina je bila muškog (77.5%), a samo 9 ženskog spola (22.5%). Najmlađi pacijent kod kojeg je izvedena transplantacija imao je 23 godine, a najstariji su u vrijeme transplantacije imali 72 godine (N=2). Najviše pacijenata s transplantiranim bubregom nalazilo se u dobnoj skupini od 56-66 godina, što bi upućivalo na zaključak da transplantaciji bubrega najčešće prethode dugotrajne, kronične bolesti bubrežnog parenhima.

Većina, čak više od 90% transplantata obuhvaćenih ovim istraživanjem bila je kadaveričnog porijekla, odnosno od mrtvog donora, što je u skladu s podacima iz literature koji se odnose na našu zemlju (96 – 99%)¹⁵, uzimajući, naravno u obzir da se svi pacijenti s transplantiranim bubregom ne upućuju na ovu pretragu (14). Rjeđe se radi eksplantacija sa živog donora, a to su najčešće članovi uže obitelji, što je uvjetovano sociološkim i kulturološkim faktorima, no svakako i tkivnom podudarnosti, no poznato je da je takav transplantirani bubreg duljeg trajanja.

U većine pacijenata uključenih u studiju novi bubreg je bio smješten u lijevi donji kvadrant abdomena. Najkraće vrijeme od transplantacije do prve dinamičke scintigrafije iznosilo je 4 dana.

Najviše dinamičkih scintigrafija transplantiranog bubrega učinjeno je u razdoblju od 1 do 6 mjeseci nakon transplantacije, što je u skladu s učestalosti pojave komplikacija kao što su akutna tubularna nekroza ili odbacivanje transplantata.

Najčešća uputna dijagnoza kod pacijenata s transplantiranim bubregom je bila povišena vrijednost kreatinina u serumu (45%), što je obično prvi indikator poremećaja funkcije. Kod najvećeg broja pacijenata upućenih na pretragu vrijednost kreatinina bila je 90-150 μmol/L. Najveća zabilježena vrijednost kreatinina bila je 977 μmol/L.

Kod 82.5% pacijenata nalaz dinamičke scintigrafije bio je uredan, a kod 17.5% pacijenata je pretragom ustanovljen neki poremećaj transplantiranog bubrega.

6. ZAKLJUČCI

Dinamička scintigrafija transplantiranog bubrega s radiofarmakom ^{99m}Tc MAG3 je neinvazivna, bezbolna i kratkotrajna dijagnostička nuklearno medicinska metoda koja služi za prikaz perfuzije, morfologije i funkcije bubrega, uključujući procjenu drenaže po potrebi i uz aplikaciju diuretika. Ukoliko postoji programska podrška, moguće je odrediti i klirens transplantiranog bubrega. Za pretragu nije potrebna posebna priprema, pa je pacijenti, čak i oni lošijeg općeg stanja mogu lako podnijeti.

Perfuzija se ispituje na samom početku pretrage, a neposredno nakon toga, već u prvim minutama može se procijeniti morfologija putem vizualizacije parenhima bubrega, te u nastavku prolaz radioaktivnog urina kroz odvodni sustav. Stoga se ovom pretragom mogu diferencirati pojedine vrste poremećaja, primjerice akutna tubularna nekroza, odbacivanje transplantata, infekcija i drenažne smetnje.

Pretragu je moguće izvesti bilo kada nakon operativnog zahvata, no najčešće se izvodi unutar prvih 6 mjeseci kada se obično javljaju komplikacije čiji je prvi znak povišena vrijednost kreatinina u serumu. Za pretragu nema kontraindikacija.

Transplantirani bubreg je najčešće kadaveričan, i češće se smješta na lijevu stranu zdjelice.

Na pretragu se češće upućuju osobe muškog spola i to unutar prvih šest mjeseci od zahvata.

Uredan nalaz dinamičke scintigrafije uglavnom isključuje poremećaj funkcioniranja transplantiranog bubrega.

SAŽETAK

Dinamička scintigrafija transplantiranog bubrega je dijagnostička nuklearno medicinska metoda indicirana kod pacijenata sa sumnjom na poremećaj funkcije ili drugih poteškoća u radu transplantiranog bubrega i ima važnu ulogu u praćenju njegove funkcije. U radu je opisana priprema pacijenta i radiofarmaka te je detaljno opisan način izvođenja pretrage.

Retrospektivno su analizirani podaci i nalazi 40 pacijenata s transplantiranim bubregom upućenih na dinamičku scintigrafiju u Klinički zavod za nuklearnu medicinu Kliničkog bolničkog centra Rijeka. Ustanovljena je učestalost upućivanja na pretragu prema spolu i životnoj dobi, porijeklu i smještaju transplantata, vremenu proteklom od operativnog zahvata, nalazu kreatinina, razlogu upućivanja na pretragu te konačnom nalazu pretrage.

Zaključeno je da je dinamička scintigrafija transplantiranog bubrega neinvazivna i bezbolna nuklearno medicinska dijagnostička metoda koja služi za prikaz perfuzije, morfologije, funkcije i drenaže transplantiranog bubrega, a moguće ju je izvesti već u ranom posttransplantacijskom periodu što omogućuje rano otkrivanje poremećaja rada transplantata.

Ključne riječi: transplantirani bubreg, nuklearna medicina, dinamička scintigrafija transplantiranog bubrega, ^{99m}Tc merkptoacetil triglicin (^{99m}Tc MAG3)

SUMMARY

Dynamic renal scintigraphy is a diagnostic nuclear medicine procedure indicated in patients with transplanted kidney and has an important role in monitoring transplant function. The preparation of the patient and radiopharmaceutical has been described, as well as imaging procedure.

Retrospective analysis of 40 kidney transplant patients referred to dynamic scintigraphy in Clinical Department of Nuclear Medicine, Clinical Hospital Center Rijeka was performed, including patient data (gender, age), transplant origin and location, time interval between surgery and first exam, serum creatinine level, clinical question and findings.

It has been concluded that dynamic scintigraphy of kidney transplant is a non-invasive and painless nuclear medicine procedure which enables kidney perfusion, morphology, function and drainage assessment in early post transplant period in order to detect possible transplant disorders.

Key words: kidney transplant, nuclear medicine, dynamic renal scintigraphy, ^{99m}Tc mercaptoacetyl triglicine (^{99m}Tc MAG)

LITERATURA

1. A.C. Guyton (1995.) Fiziologija čovjeka i mehanizmi bolesti, peto izdanje, Medicinska naklada, Zagreb: 194-199
- 2.<https://www.britannica.com/science/renal-system-disease/Diseases-and-disorders-of-the-urinary-tract>, pristupljeno 4.2020.
- 3.<https://www.plivazdravlje.hr/aktualno/clanak/26418/Infekcije-mokracnog-sustava.html>, pristupljeno 4.2020.
- 4.<https://www.healthline.com/health/pyelonephritis>, pristupljeno 4.2020.
- 5.<https://www.kidney.org/atoz/content/glomerul#>, pristupljeno 4.2020.
- 6.<https://www.hirslanden.ch/en/corporate/disease-patterns/renal-insufficiency.html>, pristupljeno 5.2020.
7. N. Bašić-Jukić i Ž. Kaštelan i suradnici (2016.) Transplantacija bubrega, Medicinska zaklada, Zagreb: 6-8, 21-34, 75, 116-124, 175-181, 210-211, 451-498
8. D. Dodig i Z. Kustić (2012.) Klinička nuklearna medicina, drugo, obnovljeno i dopunjeno izdanje, Medicinska naklada, Zagreb: 215-235
- 9.https://www.cybermed.hr/centri_a_z/transplantacija/transplantacija_bubrega, pristupljeno 5.2020.
10. C. Primc, Povijest nuklearne medicine, Glasnik pulske bolnice, Vol. 4 No. suppl.1, 2007., pristupljeno 5.2020
- 11.https://www.eanm.org/content-eanm/uploads/2016/11/tech_dynamic.pdf, pristupljeno 5.2020.
12. Protokol Kliničkog zavoda za nuklearnu medicinu KBC-a Rijeka: Perfuzijska scintigrafija bubrega i bubrežnog transplantata
13. Protokol Kliničkog zavoda za nuklearnu medicinu KBC-a Rijeka: Dinamička scintigrafija bubrega ^{99m}Tc MAG3
14. Na listi čekanja. letak. Hrvatska donorska mreža <http://www.hdm.hr/wp-content/uploads/2019/03/NA-LISTI-CEKANJA-letak-A5--C.pdf>

PRILOZI

Prilog 1. Upute za pacijente	43
Prilog 2. Suglasnost za pacijente	44
Prilog 3. Radna lista	45

Tablice

Tablica 1. Raspodjela po spolu	22
Tablica 2. Raspodjela u dobne skupine po transplantaciji	23
Tablica 3. Raspodjela pacijenata po dobnim skupinama tijekom prve dinamičke scintigrafije	25
Tablica 4. Smještaj transplantiranog bubrega	26
Tablica 5. Zastupljenost davaoca bubrega	28
Tablica 6. Vrijeme u mjesecima od transplantacije do prve dinamičke scintigrafije transplantata	30
Tablica 7. Razlozi upućivanja pacijenata na dinamičku scintigrafiju bubrega.	31
Tablica 8. Prikaz razine kreatinina u serumu razvrstan u skupine	32
Tablica 9. Nalaz dinamičke scintigrafije transplantiranog bubrega	33

Slike

Slika 1. Nastanak tehnecija ^{99m} Tc	12
Slika 2. Shematski prikaz arterijsko-venske fistule na podlaktici	16
Slika 3. Prikaz perfuzijske faze dinamičke scintigrafije transplantiranog bubrega.	17
Slika 4. Prikaz parenhimske i eliminacijske faze dinamičke scintigrafije transplantiranog bubrega.	18
Slika 5. Postranične snimke regije zdjelice	19
Slika 6. Prikaz renografske krivulje i krivulje perfuzije	20
Slika 7. Prikaz pacijenata po dobnim skupinama u odnosu na transplantaciju.	24

Slika 8. Prikaz smještaja transplantiranog bubrega	27
Slika 9. Prikaz darovatelja bubrega	29
Slika 10. Nalaz dinamičke scintigrafije transplantiranog bubrega	34

DINAMIČKA SCINTIGRAFIJA BUBREGA

UPUTE ZA PACIJENTE

Dinamička scintigrafija bubrega je neinvanzivan i bezbolan postupak. Ozračenje je značajno manje nego kod RTG snimanja. Nema nuspojava niti alergijskih reakcija. Pretraga je indicirana kod sumnje na bubrežne bolesti, najčešće kod smetnji protoka urina (hidronefroze).

PRIPREMA ZA PRETRAGU

Na dan snimanja ujutro treba popiti barem pola litre tekućine, a pola litre ponijeti na snimanje. Možete normalno jesti i uzeti sve lijekove koje inače uzimate. Obucite se udobno, sa što manje nakita, izbjegavajte pojas.

Ponesite medicinsku dokumentaciju, a obavezno nalaz specijaliste koji preporuča scintigrafiju bubrega. Ukoliko ste već bili kod nas na scintigrafiji svakako ponesite zadnji nalaz.

Upozorite nas ukoliko mislite da ste u drugom stanju.

POSTUPAK

Snimanje započinje odmah nakon injiciranja radiofarmaka u venu na ruci. Snima se u ležećem položaju na leđima s rukama uz tijelo, a ukupno traje 30 - 45 minuta. Tijekom snimanja važno je da se ne pomičete. Moguće je da ćemo tijekom snimanja trebati aplicirati diuretik (Lasix), također u venu na ruci. Svrha je da se ubrza protok urina kroz bubrežni mokraćovod da bi se procijenila ozbiljnost smetnje protoka urina. Ukoliko vam se tijekom pretrage mokri, upozorite nas jer je snimanje moguće nakratko prekinuti.

DJECA



Ova se pretraga vrlo često izvodi kod male djece, dojenčadi i novorođenčadi. Njima se obično dan ranije na odjelu u dječjoj bolnici postavi venski put (cjevčica) u venu na ruci ili nozi. Ukoliko to nije moguće, na pretragu dođe i medicinska sestra s dječjeg odjela i postavi venski put neposredno prije snimanja.

Poželjno je da djeca budu nahranjena prije pretrage kako bi bila mirna tijekom snimanja. Za manju djecu se preporuča da unos tekućine prije pretrage bude oko 15 ml po kg tjelesne težine (na primjer dojenče težine 8 kg x 15 ml = 120 ml), a da veća popiju oko ¼ do ½ l tekućine prije početka snimanja.

Pretraga kod male djece najčešće traje 45 minuta. Nakon toga moguće je još jedno kraće snimanje koje traje 5 minuta. Roditelji su prisutni tijekom snimanja.

Ukoliko djetetu tijekom snimanja apliciramo diuretik, vodite računa da mu taj dan nudite više tekućine.

Prilog 2. Suglasnost za pacijente

 <small>KLINIČKI BOLNIČKI CENTAR RIJEKA</small>	KLINIČKI BOLNIČKI CENTAR RIJEKA Krešimirova 42, 51000 Rijeka, Republika Hrvatska Klinički zavod za nuklearnu medicinu Predstojnica: prof. dr. sc. Svjetlana Grbac-Ivančević, dr. med. Klinička jedinica za funkcijsku dijagnostiku i zaštitu od zračenja Probleznica: doc. dr. sc. Neva Giroto, dr. med. Tel: +385 (0)51 858-363 • Fax: +385 (0)51 658-365 nuklearna@kbc-rijeka.hr • www.kbc-rijeka.hr	 <small>MEDICINSKI FAKULTET RIJEKA Katedra za nuklearnu medicinu</small>
-------------------------------------------------------------------------------------------------------------------------------------	------------------------------------------------------------------------------------------------------------------------------------------------------------------------------------------------------------------------------------------------------------------------------------------------------------------------------------------------------------------------------------------------------------------------------------	--------------------------------------------------------------------------------------------------------------------------------------------------------------------

SUGLASNOST

kojom se prihvaća preporučeni dijagnostički postupak

SCINTIGRAFIJA TRANSPLANTIRANOG BUBREGA s ^{99m}Tc - MAG3

Ime i prezime pacijenta _____

Datum i mjesto rođenja _____ Spol M Ž

Adresa stanovanja _____

Matični broj osigurane osobe u obveznom zdravstvenom osiguranju _____

Ime i prezime zakonskog zastupnika, odnosno skrbnika (za pacijenta koji nije pri svijesti, za pacijenta s težom duševnom smetnjom, za poslovno nesposobnog ili maloljetnog pacijenta)

Suglasan/suglasna sam da se podaci dobiveni ovom pretragom mogu koristiti u svrhu kliničkih znanstvenih istraživanja uz potpunu zaštitu privatnosti (bez navođenja osobnih podataka).

DA NE

Negira trudnoću (za žene u fertilnoj dobi) _____

Pročitao/pročitala sam upute za izvođenje pretrage i suglasan/suglasna sam s postupkom:

Potpis pacijenta/zakonskog zastupnika/skrbnika _____ Potpis i faksimil liječnika _____

Datum _____

KLINIČKI BOLNIČKI CENTAR RIJEKA • MB 3388041 • Ž/R 2390001-1100366384 • OIB 40237608715

Prilog 3. Radna lista

KLINIČKI ZAVOD ZA NUKLEARNU MEDICINU
ISPITIVANJE TRANSPLANTIRANOG BUBREGA s $Tc^{99m}MAG3$

Datum upućivanja _____ od _____

Prezime i ime _____ Datum rođenja _____

Transplantiran _____ Davalac _____

Težina _____ Visina _____ RR _____ t _____

Diureza _____ dijaliza _____ drenaža _____

Kreatinin _____ kr.klirens _____ urin _____

Urin citol _____ Krize odb.do sada imao _____

UTZ _____

Angiografija _____

ostalo _____

Histološki nalaz _____

Nefrektomija DA/NE _____ Dijaliza nakon transplantacije DA/NE _____

Medikamentozna terapija(udar) _____

Klinička dijagnoza _____

Dat. pretrage _____ Redni br. _____ nakon transpl.: god _____ mj _____ dana _____

Zadana doza _____ MBq RF pripremljen _____ Izmjerena doza _____ MBq

Vol. _____ ml Ostatak _____ MBq Čista doza _____ Mbq po kg _____

AVfistula DA / NE Mjesto injiciranja _____ Bolus _____

Diuretik _____ apliciran u _____ minuti

Vrijeme snimanja _____ kamera _____ Ing/Teh _____

REZULTAT:

Indeks _____

Parenhim _____

Odvodni sustav _____

ŽIVOTOPIS

Rođena sam 3. srpnja 1998. godine u Varaždinu. Nakon završetka osnovne škole, upisujem Drugu gimnaziju u Varaždinu, opći smjer. 2017. godine upisujem Fakultet zdravstvenih studija u Rijeci, smjer Radiološka tehnologija, izvanredni studij.

Tijekom osnovnoškolskog i srednjoškolskog obrazovanja treniram u sklopu Udruge Varaždinske mažoretkinje. Tijekom članstva u navedenoj udruzi odrađujem mnogobrojne nastupe i sudjelujem u događajima humanitarnog karaktera.