

# UTJECAJ OSTEOPATSKE MANUALNE TERAPIJE NA LATERALNI EPIKONDILITIS HUMERUSA U ODNOSU NA STANDARDNE METODE FIZIOTERAPIJE

---

**Nasteski, Bojan**

**Master's thesis / Diplomski rad**

**2020**

*Degree Grantor / Ustanova koja je dodijelila akademski / stručni stupanj:* **University of Rijeka, Faculty of Health Studies / Sveučilište u Rijeci, Fakultet zdravstvenih studija u Rijeci**

*Permanent link / Trajna poveznica:* <https://um.nsk.hr/um:nbn:hr:184:581913>

*Rights / Prava:* [In copyright](#)/[Zaštićeno autorskim pravom.](#)

*Download date / Datum preuzimanja:* **2024-08-11**

*Repository / Repozitorij:*

[Repository of the University of Rijeka, Faculty of Health Studies - FHSRI Repository](#)



SVEUČILIŠTE U RIJECI  
FAKULTET ZDRAVSTVENIH STUDIJA  
SVEUČILIŠNI DIPLOMSKI STUDIJ  
SMJER FIZIOTERAPIJA

Bojan Nasteski

**UTJECAJ OSTEOPATSKE MANUALNE TERAPIJE NA LATERALNI  
EPIKONDILITIS HUMERUSA U ODNOSU NA STANDARDNE  
METODE FIZIOTERAPIJE**

Diplomski rad

Rijeka, 2020.

UNIVERSITY OF RIJEKA  
FACULTY OF HEALTH STUDIES  
GRADUATE UNIVERSITY STUDY OF PHYSIOTHERAPY

Bojan Nasteski

**INFLUENCE OF OSTEOPATHIC MANUAL THERAPY ON LATERAL  
HUMERAL EPICONDILITIS IN RELATION TO STANDARD  
METHODS OF PHYSIOTHERAPY**

Final work

Rijeka, 2020

## **ZAHVALA**

Zahvaljujem svima koji su pomogli i doprinijeli svojim angažmanom ovom istraživačkom radu, posebno mentorici, prof. dr. sc. Ines Mrakovčić Šutić, dr. med. na susretljivosti i predanosti u mentorskom radu te kolegama na velikoj podršci tijekom provođenja ovog projekta.

Mentor rada: prof. dr. sc. Ines Mrakovčić Šutić, dr. med

Diplomski rad obranjen je dana \_\_\_\_\_ u/na \_\_\_\_\_,

pred povjerenstvom u sastavu:

1. \_\_\_\_\_

2. \_\_\_\_\_

3. \_\_\_\_\_

Izvešće o provedenoj provjeri izvornosti studentskog rada (Prilog C)

Opći podatci o studentu:

<b>Sastavnica</b>	<b>Fakultet zdravstvenih studija</b>
<b>Studij</b>	Diplomski studij fizioterapije
<b>Vrsta studentskog rada</b>	Diplomski rad
<b>Ime i prezime studenta</b>	Bojan Nasteski
<b>JMBAG</b>	

Podatci o radu studenta:

<b>Naslov rada</b>	UTJECAJ OSTEOPATSKE MANUALNE TERAPIJE NA LATERALNI EPIKONDILITIS HUMERUSA U ODNOSU NA STANDARDNE METODE FIZIOTERAPIJE
<b>Ime i prezime mentora</b>	Prof. dr. sc. Ines Mrakovčić-Šutić
<b>Datum zadavanja rada</b>	20.11.2019.
<b>Datum predaje rada</b>	9.06.2020.
<b>Identifikacijski br. podneska</b>	1346944626
<b>Datum provjere rada</b>	20.06.2020.
<b>Ime datoteke</b>	20-Jun-2020 09:24AM (UTC+0200)
<b>Veličina datoteke</b>	2.01M
<b>Broj znakova</b>	55304
<b>Broj riječi</b>	8403
<b>Broj stranica</b>	60

Podudarnost studentskog rada:

<b>PODUDARNOST</b>	
<b>Ukupno</b>	8 %
<b>Izvori s interneta</b>	6 %
<b>Publikacije</b>	1 %
<b>Studentski radovi</b>	3 %

Izjava mentora o izvornosti studentskog rada

<b>Mišljenje mentora</b>	
<b>Datum izdavanja mišljenja</b>	20.06.2020.
<b>Rad zadovoljava uvjete izvornosti</b>	Da <input type="checkbox"/>
<b>Rad ne zadovoljava uvjete izvornosti</b>	<input type="checkbox"/>
<b>Obrazloženje mentora (po potrebi dodati zasebno)</b>	

Datum

Potpis mentora

20.06.2020.

## SADRŽAJ

1. UVOD.....	5
2. PATOFIZIOLOGIJA.....	6
3. CILJ ISTRAŽIVANJA.....	10
4. MATERIJALI I METODE.....	11
4.1. Vrsta istraživanja.....	11
4.2. Uzorak.....	11
4.3. Postupak.....	11
4.4. Obrada podataka.....	29
5. REZULTATI.....	30
6. RASPRAVA.....	40
7. ZAKLJUČAK.....	41
8. SAŽETAK.....	42
9. ABSTRACT.....	44
10. LITERATURA.....	46
11. PRILOZI.....	48
12. ŽIVOTOPIS PRISTUPNIKA.....	59

## 1. UVOD

Simptomi lateralnog epikondilitisa pripisuju se degenerativnim promjenama i upalnim reakcijama koje uzrokuju mikrotraume u tetivi ekstenzora šake uslijed prenaprezanja istih.

Postoji velika incidencija nastanka ove bolesti. Provođenjem eksperimentalne studije želimo vidjeti kakav je utjecaj osteopatske manualne terapije u liječenju lateralnog epikondilitisa u usporedbi sa standardnim metodama fizioterapije.

Ova studija je kvantitativna perspektivna slijepa studija u kojoj će se ispitivati kvaliteta boli i snaga kod pacijenata sa radijalnim epikondilitisom humerusa.

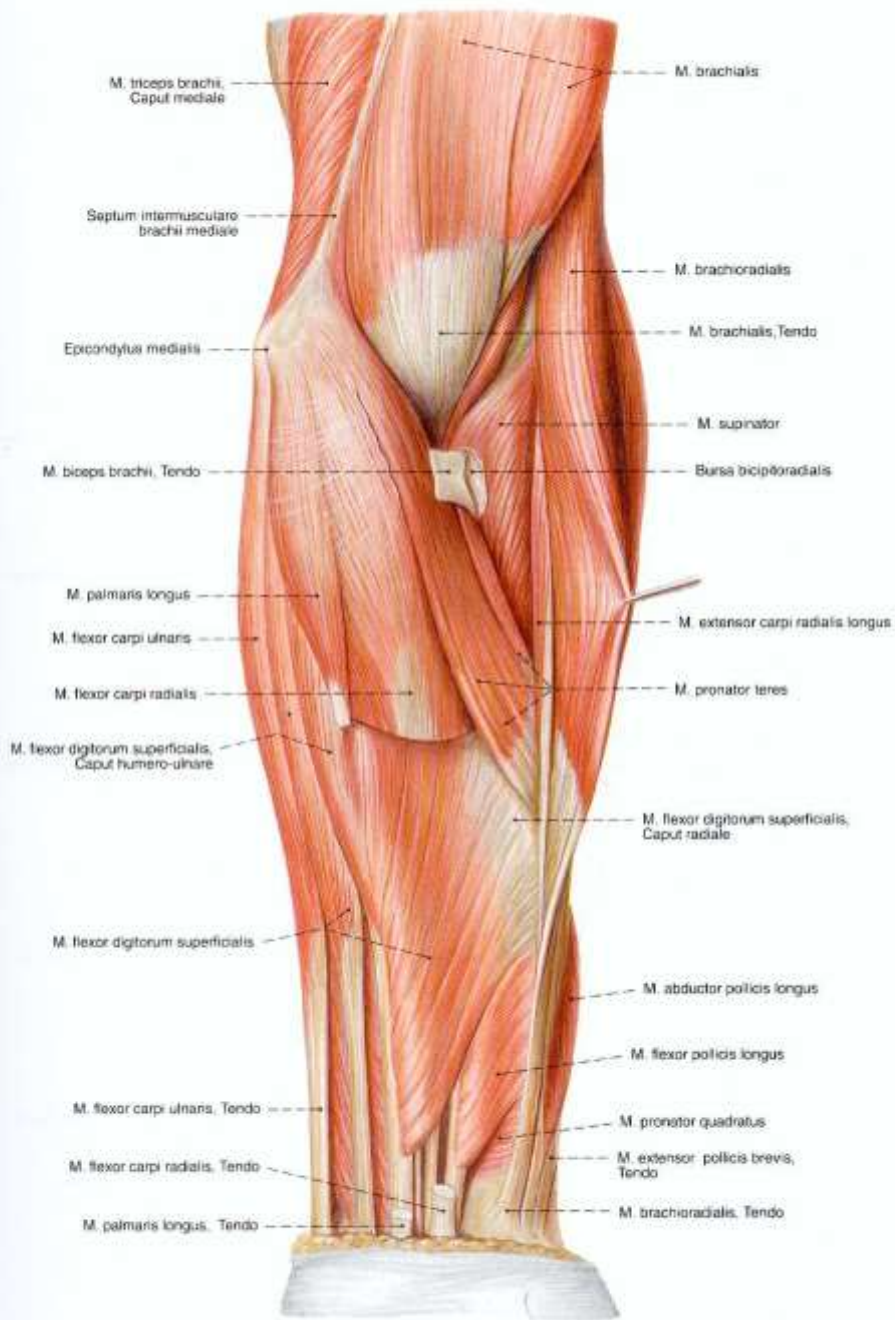
U studiji će se koristiti validirani testovi. Za ispitivanje intenziteta boli vizualna analogna skala (VAS), dok će se za procjenu snage koristiti manualni mišićni test (MMT). Početnu i završnu evaluaciju kao i tretmane, provest će kvalificirani članovi tima.

Na temelju dobivenih rezultata istraživanja iskoristit će se svi relevantni dokazi vezani uz postavljenu hipotezu, koji će biti statistički prezentirani i na temelju kojih će biti izveden zaključak studije koji će dokazati da li na simptome, bol i snagu kod pacijenata sa lateralnim epikondilitisom značajnije utječe osteopatski manualni tretman u odnosu na standardne metode fizioterapije.



## 2. PATOFIZIOLOGIJA

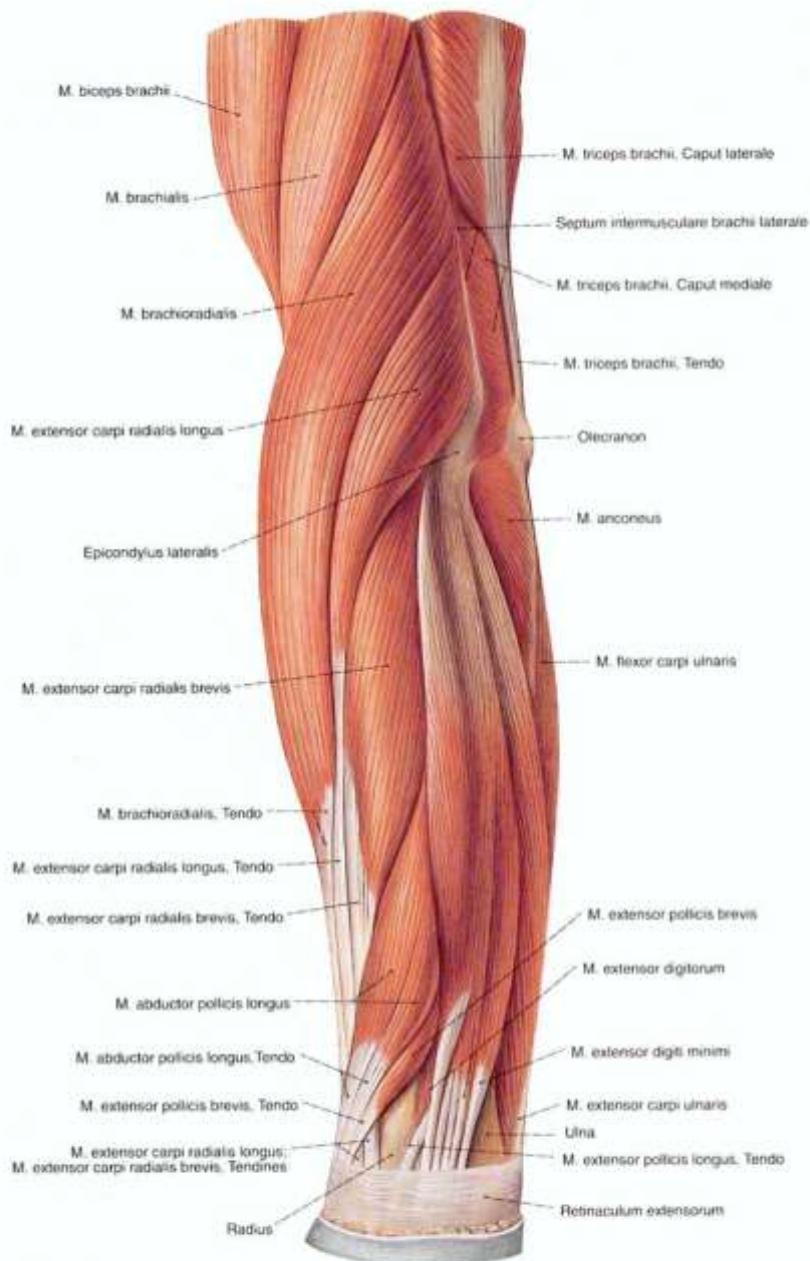
Radijalni epikondilitis humerusa, lateralni epikondilitis ili tzv. "teniski lakat" je česta bolest lokomotornog sustava i spada u skupinu sindroma prenaprezanja. Patofiziologija stvaranja lateralnog epikondilitisa leži u tome što učestale i ponavljane sile mišićnih kontrakcija rezultiraju kroničnim prenaprežanjem mišićno-tetivnog aparata, smanjenom prokrvljenošću, nadraženim živčanim završecima i upalnom reakcijom (1). Upalni proces uključuje tetive i hvatišta tetiva ispružачa šaka i prstiju, a u korelaciji je sa svim mišićima koji se hvataju na lateralni epikondil humerusa koji ima oblik piramide s čijeg vrha polazi vanjska bočna sveza (ligamentum laterale colaterale), sa stražnje strane lakatni mišić (m. anconeus), a s prednje strane dva mišića i to kratki radijalni ispružач zapešća (m. extensor carpi radialis brevis) te ispružач prstiju (m. extensor digitorum communis). S vanjskog ruba nadlaktične kosti i s gornje strane lateralnog epikondila polaze još dva mišića koja su smještena u sloju iznad ispružачa zapešća i ispružачa prstiju, a to su brahioradijalni mišić (m. brachioradialis) te dugi radijalni ispružач zapešća (m. extensor carpi radialis longus). U najdubljem sloju nalazi se i supinacijski mišić (m. supinator) koji samo manjim dijelom polazi s lateralnog epikondila.



**Abb. 352** Muskeln des Unterarms; mittlere Schicht nach teilweiser Abtragung von M. palmaris longus und M. flexor carpi radialis; von vorne (li, 50%).

Slika 1: Mišići podlaktice

Izvor: Sobotta Johannes, Atlas der Anatomie des Menschen, 20. Auflage, Bd.1, Bd.2, (Hrsg. R. Putz, R. Papst), München, Wien, Baltimore: Urban & Schwarzenberg Verlag, 1993. p.352. Preuzeto 16.04.2020.



**Abb. 356** Muskeln des Unterarms und des distalen Anteils des Oberarms; von lateral (radial) (li, 45%). Der Unterarm befindet sich in Mittelstellung zwischen Supination und Pronation.

Slika 2: Mišići podlaktice i distalnih dijelova nadlaktice.

Izvor: Sobotta Johannes, Atlas der Anatomie des Menschen, 20. Auflage, Bd.1, Bd.2, (Hrsg. R. Putz, R. Papst), München, Wien, Baltimore: Urban & Schwarzenberg Verlag, 1993. p.356. Preuzeto 16.04.2020.

Javlja se kod raznih zanimanja kao što su vozači, mesari, kuhari, slikari, vodoinstalateri, građevinski radnici, sportaši, ljudi koji rade za kompjuterom i dr. Često je prisutno prisustvo boli i funkcionalna onesposobljenost (2)

Naziv "teniski lakat" je sinonim ove bolesti iz razloga što je česta u profesionalnih tenisača. Prilikom "backhand" udarca tenisača izaziva se velika sila kontrakcije m. extensor carpi longus et brevis.

Smatra se da "teniski lakat" nastaje kao upalni odgovor na prenaprezanje ekstenzora mišićne skupine koji se hvata na laterani epicondil humerusa. Ovo stanje može biti povezano i sa degenerativnim tendinozom i/ili ishemičkim fenomenom. Uzrok nastajanja lateralnog epikondilitisa predstavlja preopterećenje mišićno-tetivne komponente. Ovo stanje stvara bol koja može biti lokalizirana na lateralnom epikondilu, a može se širiti prema dolje u grupu ekstenzora podlaktice ili gore u m. brachioradialis. Bol pojačava otpor na pokret ekstenzije šake i prstiju ili rukovanje. Pritisak na lateralni epicondil također izaziva bol (3).

Klasifikacija bolnog sindroma lakta u odnosu na temeljne patofiziološke mehanizme dijele lateralni epikondilitis po boli na:

- Vanjsku epikondilarnu bol lokalnog uzroka
- Vanjsku epikondilarnu bol tendoperiostealnog, mišićnog, zglobnog ili neurogenog uzroka (kompresija stražnje interosealne grane radijalnog živca)
- Vanjsku epikondilarnu bol vratnog uzroka
- Vanjsku epikondilarnu bol mješovitog uzroka (4)

Incidencija ovog oboljenja je velika. Rezultati učestalosti lateralnog epikondilitisa je 2,45 na 1000 osoba. Češći je u muškaraca 2,63/1000, nego u žena 2,55/1000. Najviša stopa incidencije 7,35/1000 pronađen je u dobi između 45 i 50 godina starosti (5)

Po istraživanjima pojedinih autora dolazi se do saznanja da osteopatski tretman utječe na smanjenje simptoma kod radijalnog epikondilitisa humerusa. (6, 7), druga o dobrim rezultatima fizioterapijskih procedura (8, 9, 10, 11, 12, 13), treća o terapijskim trakama (14,15)

Neka istraživanja govore o tome da me postoje dokazi koji bi podržali određenu terapijsku tehniku (16).

### 3. CILJ ISTRAŽIVANJA

Cilj ove studije je unapređenje znanja i pronalaženje kvalitetne i učinkovite terapije radijalnog epikondilitisa humerusa utvrdivši utjecaj osteopatskog manualnog tretmana na bol i snagu kod lateralnog epikondilitisa u odnosu na standardne fizioterapijske metode.

Ne postoji mnogo studija koje uspoređuju osteopatsku manualnu terapiju sa fizioterapijskim procedurama u liječenju lateralnog epikondilitisa humerusa pa će ovo istraživanje ići u prilog tome.

Ova studija može afirmirati terapijske metode u zdravstvenom sustavu liječenja kroz uspješnost u liječenju lateralnog epikondilitisa humerusa.

Iz istih razloga se definirala hipoteza koja glasi:

Osteopatski manualni tretman značajnije utječe na smanjenje simptoma boli i povećanje snage kod bolesnika sa lateralnim epikondilitisom humerusa koji su proveli osteopatski manualni tretman u odnosu na skupinu bolesnika koji su bili podvrgnuti standardnim metodama fizioterapije.

## 4. MATERIJALI I METODE

### 4.1. Vrsta istraživanja

Ova vrsta studije predstavlja kvantitativno istraživanje, slijepu studiju u kojoj se ispitivao utjecaj osteopatske manualne terapije i fizikalne terapije na simptome boli i snage u osoba koje imaju dijagnosticirani radijalni epikondilitis humerusa.

Istraživanje je odobreno od Ustanove Medeor u kojoj se provelo istraživanje, a time i Etičkog povjerenstva Fakulteta zdravstvenih studija u Rijeci.

### 4.2. Uzorak

Mali uzorak od 16 ispitanika činili su pacijenti od 30-60 godina sa dijagnosticiranim lateralnim epikondilitisom od strane liječnika specijaliste. Odabrano je 8 ispitanika u eksperimentalnu i 8 ispitanika u kontrolnu grupu.

Nasumičnu podjelu uzorka na eksperimentalnu i kontrolnu skupinu izvršila je osoba neovisna o ovom istraživanju. Također je provela proceduru informativnog pristanka kroz predloženi dokument uz davanje informacija o istraživanju. Dokument informativnog pristanka se sastoji od **Obavijesti za ispitanika** (Prilog F) gdje se uzorak informira o nazivu projekta, tko i zašto se provodi istraživanje, cilju i svrsi znanstvenog istraživanja, o tome da nije obavezan sudjelovati ukoliko ne želi kao i o povjerljivosti podataka.

Uzorak koji je pristao na istraživanje je u znak suglasnosti potpisao pisanu **Suglasnost za sudjelovanje** (Prilog F).

### 4.3. Postupak

Eksperimentalna skupina je dobila globalni osteopatski tretman, dok je kontrolna grupa dobila standardni fizioterapijski tretman što ujedno predstavlja nezavisne varijable.

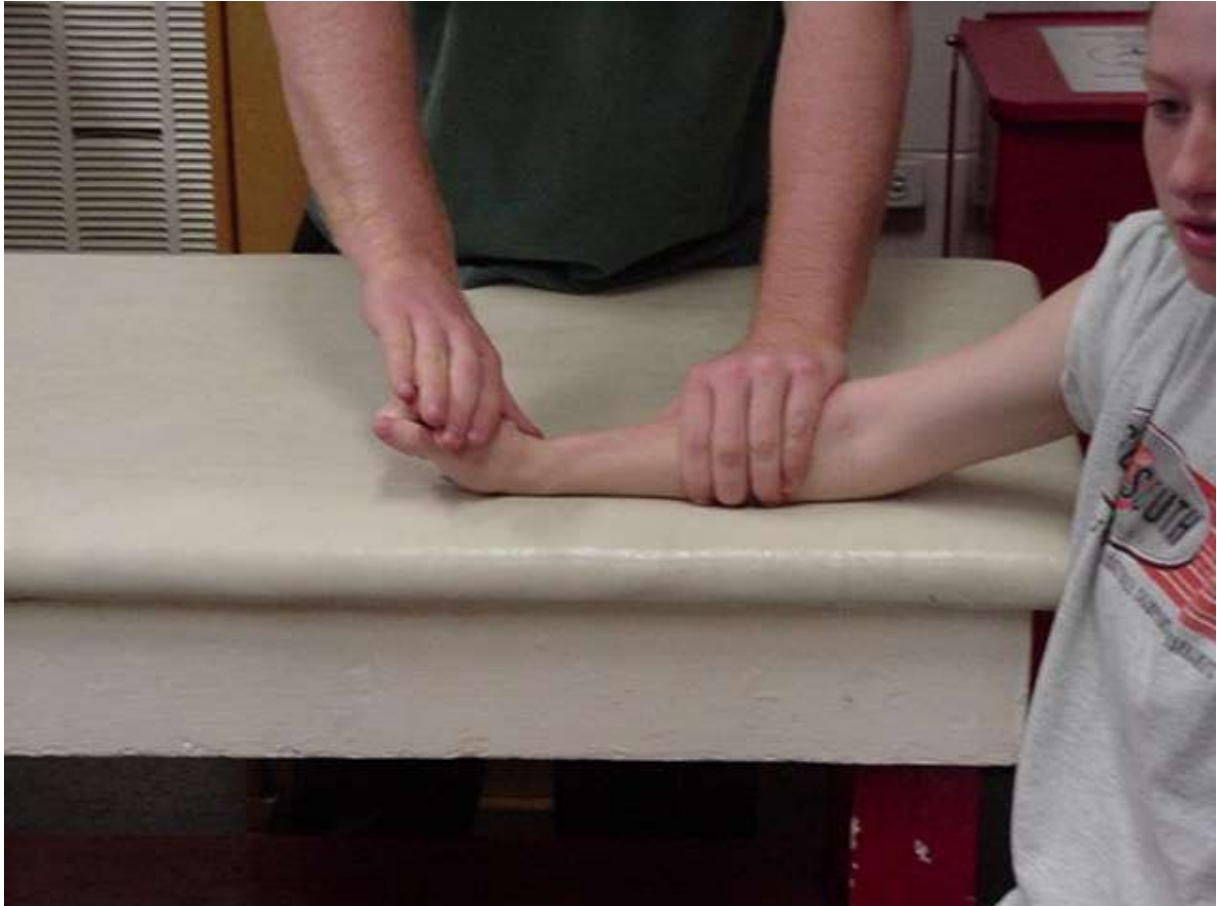Zavisne varijable koje su se ispitivale u ovom istraživanju su kvaliteta boli i snaga kod obje skupine i to prije prvog tretmana i nakon provođenja zadnjeg tretmana.

Početna evaluacija se izvodila na svim uzorcima od strane istog neovisnog ispitivača, prvostupnika fizioterapije, s time da isti nije znao koji se pacijent nalazi u eksperimentalnoj, a koji u kontrolnoj skupini.

Neovisni ispitivač je proveo ispitivanja po Vizualnoj analognoj skali (Prilog B) za kvalitetu boli koja se sastoji od skale raspona od 0 do 10, gdje 0 predstavlja izostanak boli, a 10 najveću jačinu boli. Uzorak je sukladno subjektivnom osjećaju dao odgovor na pitanje koliku jačinu i kakvu vrstu boli trenutno osjeća. Od te dvije karakteristike, statistički se obrađivao samo podatak o jačini boli. Manualnim mišićnim testom (MMT) je vršio početnu procjenu snage mišića zahvaćenih mišićnih grupa: ekstenzora šake, ekstenzora prstiju šake i supinatora podlaktice koje su opisane u nastavku.

### Manualni mišićni test ekstenzora šake – postupak

Pacijent sjedi, podlaktica je u pronaciji, a ručni zglob u neutralnoj poziciji. Ispitivač stabilizira pacijentovu podlakticu s jednom rukom na proksimalnoj trećini nadlaktice dok se druga ruka nalazi na dorzumu šake. Otpor se daje na dorzumu šake u smjeru fleksije dok pacijent aktivno izvodi ekstenziju šake.



Slika.3: Manualni mišićni test ekstenzora šake. Izvor: <http://at.uwa.edu/mmt/WrsExt.jpg>.

Preuzeto 16.04.2020.



## Manualni mišićni test ekstenzora prstiju u MCP zglobovima – postupak

Pacijentova podlaktica je postavljena u pronaciju, a ručni zglob u neutralnu poziciju. Metakarpofalangealni (MCP) zglobovi i interfalangealni (IP) zglobovi su fiziološkoj poziciji blago flektiranih prstiju. Ispitivač stabilizira šaku i kažiprstom daje otpor na pokret ekstenzije na sve proksimalne falange preko MCP zglobova. Otpor se pruža u smjeru fleksije proksimalnih falangi.



Slika 4: Manualni mišićni test ekstenzora prstiju u MCP zglobovima - početna pozicija.

Izvor: <http://at.uwa.edu/mmt/MCPExt3.jpg>. Preuzeto 16.04.2020.

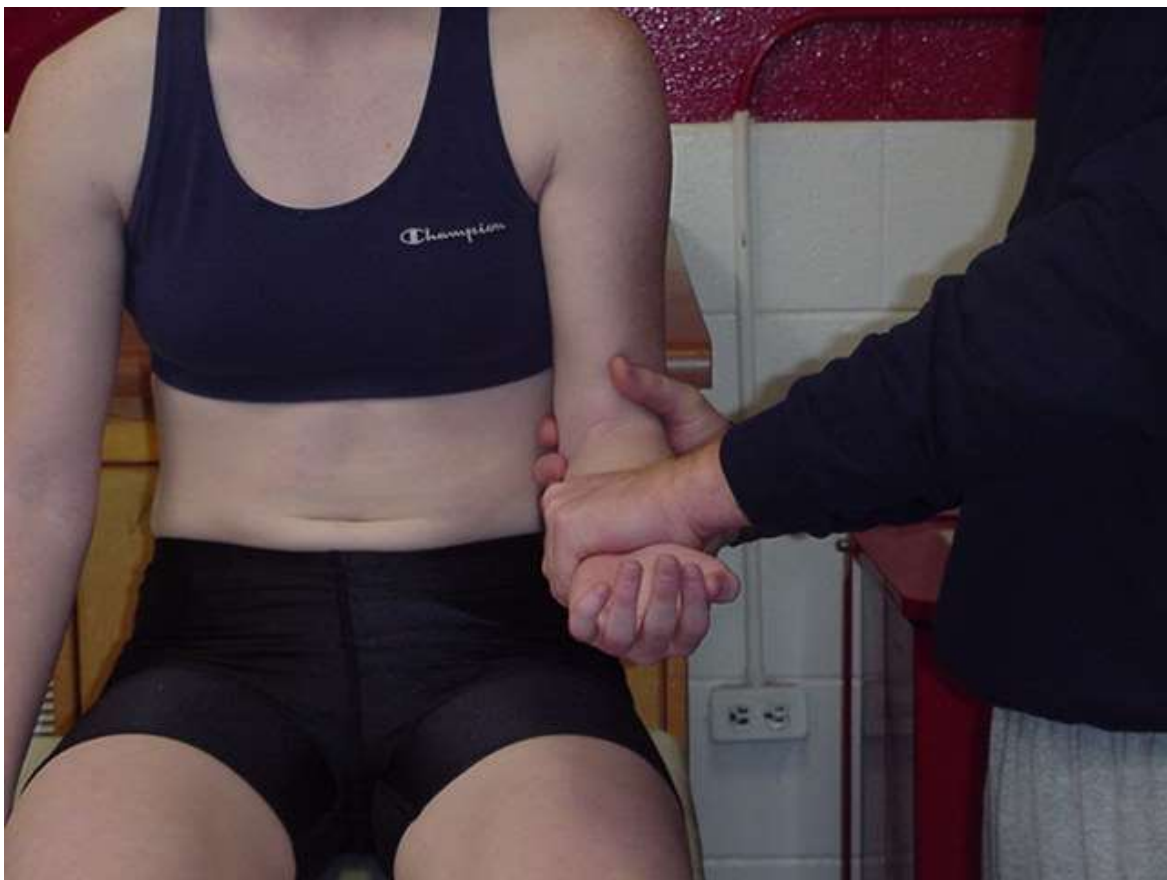

Slika 5: Manualni mišićni test ekstenzora prstiju u MCP zglobovima - završna pozicija.

Izvor: <http://at.uwa.edu/mmt/MCPExt.jpg>. Preuzeto 16.04.2020.

## Manualni mišićni test supinatora podlaktice - postupak

Pacijent sjedi na stolu. Lakat ruke koji se ispituje savijen je 90° i nalazi se uz ispitivača. Podlaktica ruke koja se ispituje treba biti u neutralnoj poziciji. Ispitivač stoji na strani ili ispred pacijenta. Jednom rukom stabilizira lakat pacijenta dok drugom rukom drži podlakticu na donjoj trećini podlaktice kojom daje otpor. Ispitivač daje otpor u smjeru pronacije podlaktice dok pacijent aktivno izvodi supinaciju podlaktice.



Slika 6: Manualni mišićni test supinatora podlaktice.

Izvor: <http://at.uwa.edu/mmt/FArmSupin.jpg>. Preuzeto 16.04.2020.

Ispitivale su se obje ruke zbog usporedbe, a za potrebe istraživačkog rada u statistici su obrađena testiranja manualnog mišićnog testa zahvaćene strane.

## **Načini fizioterapijskih postupaka**

Prvom tretmanu uzorka eksperimentalne skupine je prethodio osteopatski pregled od strane istraživača ovog istraživanja. Po pregledu je pronašao osteopatske lezije te izvršio plan globalnog osteopatskog tretmana.

Tretmani fizioterapije i osteopatije su provedeni u dogovoru sa uzorkom. Na svakom uzorku iz obje grupe je provedeno 4 tretmana kroz 4 tjedna, odnosno 1 tretman tjedno.

Eksperimentalnoj skupini je prethodio osteopatski pregled čime su pronađene osteopatske lezije. Po izvršenom pregledu se pristupilo provedbi globalnog osteopatskog tretmana. Kontrolnoj skupini se provodila standardna fizikalna terapija: krioterapija, dijadinamska struja, magnetoterapija zahvaćenog laktata, vježbe balističkog istežanja za ekstenzore šake i prstiju iste strane.

## **Osteopatski pregled**

Cilj pregleda i testiranja je pronalaženje primarne osteopatske disfunkcije i planiranja tretmana.

Osteopatski pregled se sastoji od uzimanja anamneze, fizičkog pregleda, palpacije, aktivnih i pasivnih pokreta, slušanja primarnog respiratornog ritma (PRM) i specijalnih kliničkih testova

Pregled započinje kada pacijent ulazi u našu prostoriju. Pratimo njegov izraz lica, stav, kretanje, analgetične pozicije tijela, korištenje pomagala i dr.

Anamnezom dobivamo informacije kojima definiramo pacijentov primarni problem.

Od pacijenta tražimo razlog dolaska, točno mjesto, dužinu trajanja i uzrok problema.

Ispitujemo ih što im pomaže, a što ne, koje doba dana i položaj pozitivno djeluje na njihov problem, u čemu ih problem sputava, utjecaj problema na kvalitetu života, da li se problem već prije javljao. Traži se povijest bolesti kroz ispitivanje o nesrećama, prijelomima, operativnim zahvatima, iščašenjima i bolestima od kojih su bolovali.

Ispituju se tjelesni sustavi: kardiorespiratorni, neurološki, probavni, urogenitalni, otorinolaringološki, glava i čeljusni zglob, oči, koža.

Od pacijenta se doznaje kakav mu je bio porod i da li je bilo komplikacija, koje je lijekove koristio, koje je dječje bolesti prebolio, da li je pod utjecajem stresa, kojim se sportom ili nekom drugom aktivnošću bavio.

Slijedi fizički pregled koji se sastoji u opservaciji tijela u stojećem položaju.

Sa prednje strane se promatra glava, vrat, ramena, ključne kosti, gornji ekstremiteti. Gleda se vrh glenohumeralnog zgloba, medijalni zid aksile, nadlaktična kost, okolna muskulatura.

Promatra se izgled lakta, eventualna prisutnost oteklina i ožiljaka, valgusa ili varusa lakta.

Valgus kut je u normalnim vrijednostima do 5% kod muškaraca i do 15% kod žena. Kod većih kuteva postoji mogućnost sumnje na frakturu epifize u doba rasta pacijenta.

Varus kut ili deformitet puške najčešće nastaje zbog kongenitalnog uzroka i fraktura epifizijalne linije u doba rasta. Pregled je usmjeren i na ožiljke koji mogu ograničavati pokret lakta. Nadalje se pregledava trup, abdomen, položaj zdjeličnih kostiju i sakralne kosti (rotacije, utjecaj na duljinu nogu, sakroilijakalni zglobovi), mišići nogu, pozicije kukova i koljena (patele, edemi), potkoljenice (maleoli), stopala (baza oslonca, svodovi stopala, edemi).

Sa bočne strane je naglasak na glavu, vrat (opterećenje vrata ako je u fleksiji i protrakciji), krivine kralješnice (lordoze i kifoze), koljena, goljeničnu kost, maleole, pozicije stopala.

Sa stražnje strane promatramo područje okcipitalnog djela glave (okcipitalni kondili), vrat, ramena, lopatice, oblik mišića, trokut između oba epikondila humeri koji treba biti simetričan i imati oblik istostraničnog trokuta. Gleda se postoji li odmak kralješnice u stranu (skolioza), zdjelicu (ilijačni greben, spina iliaca posterior superior, glutealne brazde), mišići stražnje strane natkoljenice i potkoljenice, koljenska jama, petna kost (valgus ili varus petne kosti). Uvijek uspoređujemo obje strane.

Palpaciju vršimo u stojećoj, sjedećoj i ležećoj poziciji.

U stojećoj poziciji se s prednje strane palpatorno pregledavaju nivoi ušiju, ramena, ilijačnog grebena (crista iliaca) i spinae iliaceae anterior superior (SIAS). Palpatorno se gleda vrat i to specifično spinozni nastavci, mišići - m. longus colli (prisutna napetost kod whiplash sindroma, mm.scaleni u korelaciji sa venom subklavijom, brahijalni plexus, n. phrenicus (C3, C4, C5), senzorno poplućnica i perikard, klavikula, sternoklavikularni (SC) i akromioklavikularni (AC) zglob, deltoidni mišić, subdeltoidna i subakromijalna burza. U aksili se palpiraju limfne žlijezde i puls aksilarne arterije. Nadalje se palpiraju prsna kost i rebra. S prednje strane se u sulkusu bicipitisu palpira tetiva duge glave m. biceps brachii, trbuh mišića i distalno hvatište na tuberositas radii, kao i m. pectoralis maior.

Sa bočne strane se pregledavaju krivine kralješnice, nivo prijelaza 7. vratnog kralješka u torakalnu kralješnicu (S7/Th1). Iz fleksije podlaktice se palpira medijalni i lateralni epikondil humerusa i olekranon (processus olecrani et bursa olecrani). U istoj poziciji se palpira i glavica radiusa koja se fiziološki pri pokretu ekstenzije i supinacije pokreće anteriorno, a prilikom fleksije i pronacije pokreće posteriorno. Između olekranona i medijalnog epikondila palpiramo sulkus za prolaz n. ulnarisa. Ispod toga se nalazi mišićna masa od lateralnog prema medijalnom m. pronator teres, m. flexor carpi radialis, m. palmaris longus, m. flexor carpi ulnaris. Također se palpiraju i lig. colaterale mediale i lig. colaterale laterale.

Palpacija tuberculum dorsale radii je od velike važnosti kod nošenja gipsa, jer se u medijalnom dijelu nalaze sulkusi za prolaz mišića. Redom su to m. extensor pollicis longus, m. extensor carpi radialis brevis, m. extensor carpi radialis longus, m. extensor pollicis brevis, m. abductor pollicis longus, a lateralno m. extensor pollicis longus, m. indicis proprius, m. digitorum communis.

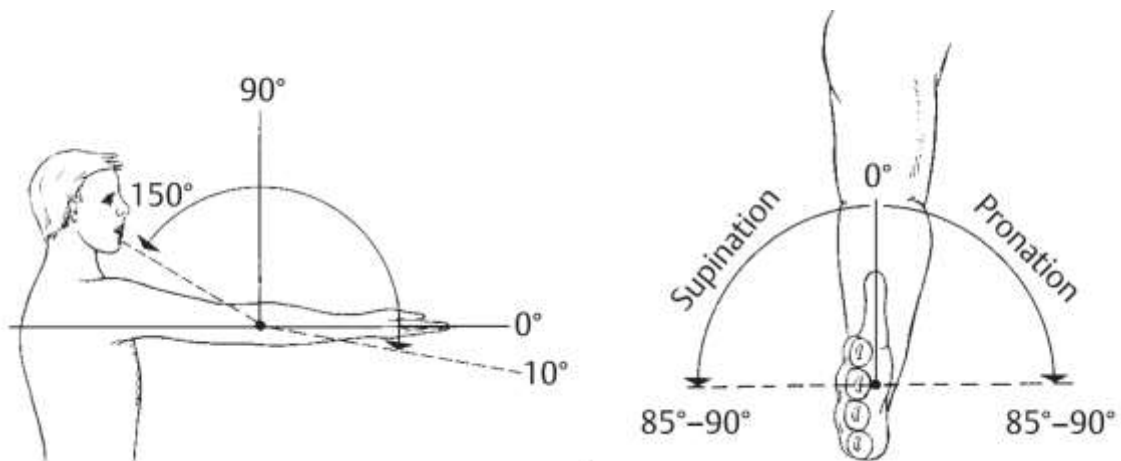
Ako se kod šake vidi atrofičan hipotenar to može ukazati na disfunkciju n. ulnarisa, dok atrofija tenara upućuje na disfunkciju n. medianusa.

Karpalne kosti se moraju biti mobilne u svojim granicama u anterioposteriornom smjeru pa su česti osteoartikularni funkcionalni blokovi. Os scafoideum često traumatiziran uslijed padova na ruku pa nastaje atrofija kosti. Najčešće dislokacije ima os lunatum. Dorzum šake, a većina upala se manifestira zbog palmarne aponeuroze koja ne dozvoljava odizanja kože na dlanu.

Sa stražnje strane opserviramo nivoe ušiju, okcipitalnih kondila, ramena, inferiornih kutova lopatica, ilijačnih grebena (crista iliaca), spina iliaca posterior superior (SIPS), glutealnu regiju. Palpiraju se akromion, lopatica, m. deltoideus, m. trapezius, m. supraspinatus, m. erector spinae.

U stojećem položaju vršimo funkcionalne testove kroz aktivne pokrete vratne kralješnice (gornja vratna kralješnica: fleksija, ekstenzija, laterofleksije, rotacije / donja vratna kralješnica: fleksija i ekstenzija), lopatice (abdukcija, addukcija, elevacija, depresija), ramena (antefleksija s elevacijom, abdukcija s elevacijom, retrofleksija, vanjska i unutarnja rotacija, horizontalna abdukcija i addukcija), lakta (fleksije, ekstenzije), gornjeg radioulnarnog zgloba - articulatio radioulnaris proximalis (supinacija i pronacija), ručnog zgloba (fleksija, ekstenzija, radijalna i ulnarna devijacija), metakarpofalangealnog zgloba - articulatio metacarpophalangealis - MCP (fleksija, ekstenzija, abdukcija, addukcija), proksimalnog

interfalangealnog zgloba - articulatio interphalangealis proximalis - PIP (fleksija i ekstenzija), te distalnog interfalangealnog zgloba - articulatio interphalangealis distalis - DIP (fleksija i ekstenzija). Testovi se provode na obje ruke.



Slika 7. Opseg pokreta u lakatnom zglobu.

Izvor: Gross, Jeffrey M, Joseph Fetto and Elaine Rosen, Musculoskeletal Examination, 2nd Ed., London, Blackwell Science, Inc., 2002., 16.04.2020.

Pasivne pokrete radimo u stojećem ili sjedećem položaju. Testovi se provode na oba gornja ekstremiteta. Uz ostale pokrete ispituјemo i abdukciju i addukciju lakta i činimo usporedbu sa suprotnim laktom.

### **Motorički testovi**

Test za m. supinator (radialni živac; C6, C7). Pacijent vrši supinaciju podlaktice protiv otpora ispitivača. Kod pozitivanog testa se pojavljuje osjećaj boli.

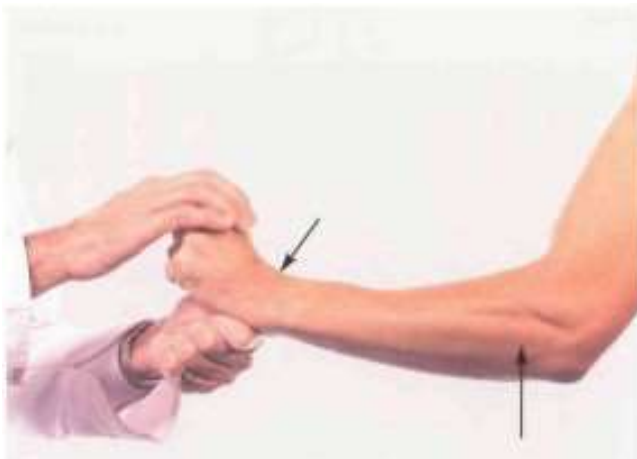


Slika 8: Test za m. supinator (radialni živac; C6, C7).

Izvor: Buckup, Klaus, Clinical Tests for the Musculoskeletal System, Stuttgart, Thieme, 2004., 16.04.2020.

Test za m. extensor carpi radialis longus (radialni živac; C5, C6).

Pacijent ekstendira i abducira šaku protiv otpora. Strelice pokazuju trbuh mišića i tetiva koje se mogu osjetiti i obično se vide. Kod pozitivnog testa se pojavljuje osjećaj boli.

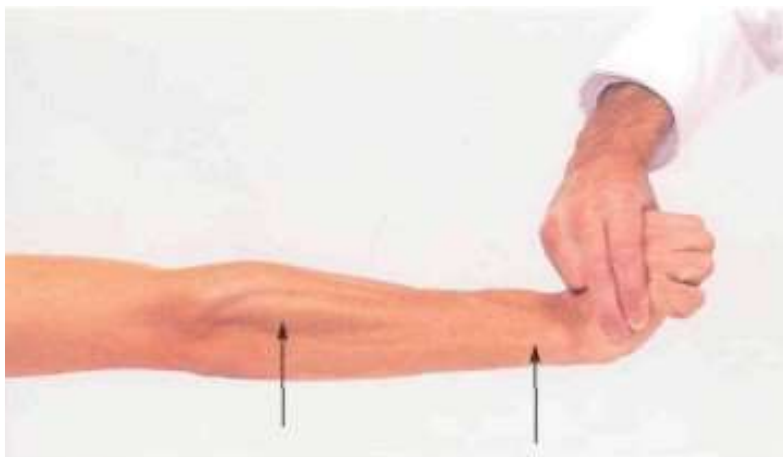


Slika 9: Test za m. extensor carpi radialis longus (radialni živac; C5, C6).

Izvor: Buckup, Klaus, Clinical Tests for the Musculoskeletal System, Stuttgart, Thieme, 2004., 16.04.2020.

Test za m. extensor carpi ulnaris (stražnji interosearni živac; C7, C8). Pacijent ekstendira i abducira šaku protiv otpora. Strelice pokazuju trbuh mišića i tetiva koje se mogu osjetiti i obično se vide. Kod pozitivnog testa se pojavljuje osjećaj boli.



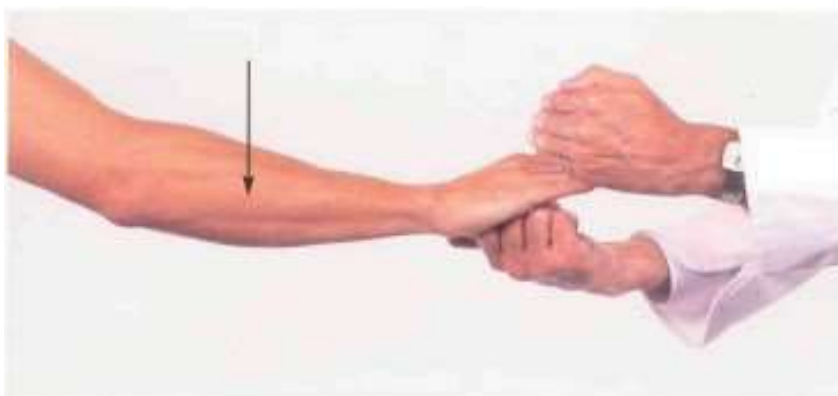

Slika 10: Test za m. extensor carpi ulnaris (stražnji interosearni živac; C7, C8).

Izvor: Backup, Klaus, Clinical Tests for the Musculoskeletal System, Stuttgart, Thieme, 2004., 16.04.2020.

Test za m. extensor digitorum (stražnji interosearni živac; C7, C8)

Ruka pacijenta se fiksira od strane ispitivača u nivou iznad metakarpofalngealnih (MCP) zglobova. Ekstenzija prstiju preko metakarpofalngealnih (MCP) zglobova se izvodi protiv otpora od strane ispitivača. Strelica pokazuje mišić trbuh koji se može vidjeti i palpatorno osjetiti. Kod pozitivnog testa se pojavljuje osjećaj boli.



Slika 11. Test za m. extensor digitorum (stražnji interosearni živac; C7, C8)

Izvor: Backup, Klaus, Clinical Tests for the Musculoskeletal System, Stuttgart, Thieme, 2004., 16.04.2020.

## Specijalni klinički testovi

**Test stabilnosti lakta** kroz integritet medijalnog i lateralnog kolateralnog ligamenta.

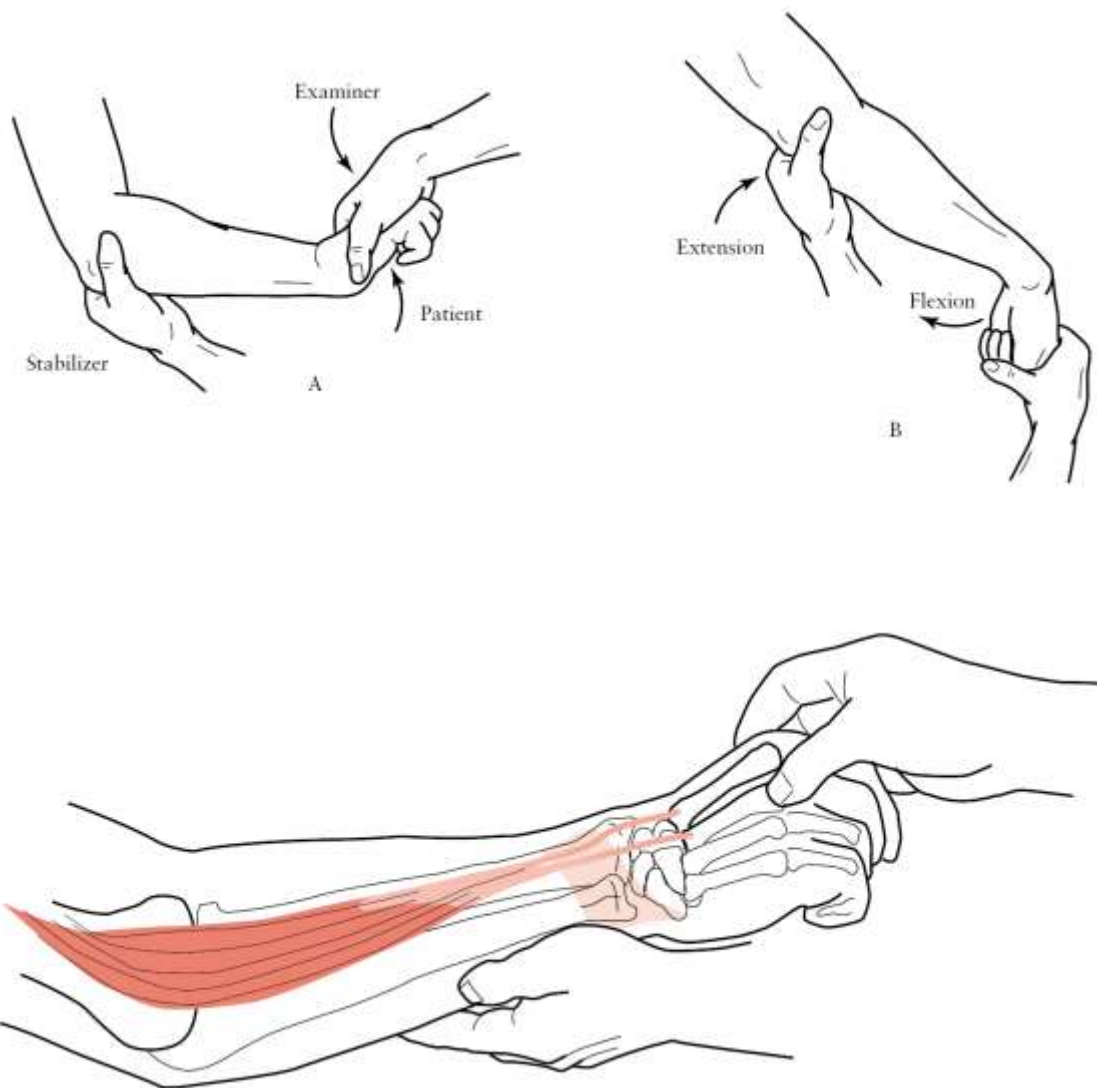
Pacijent leži u supiniranom položaju, a ispitivač hvata podlakticu ispod zgloba lakta koji postavlja u poziciju ekstenzije uz pokret prema medijalno (valgus položaj) za test medijalnog kolateralnog ligamenta i prema lateralno (varus položaj) za test lateralnog kolateralnog ligamenta.

### Testovi za lateralni epikondilitis

1) **Palpatorni test** za lateralni epikondilitis. Pacijent stoji. Ispitivač drži ruku pacijenta jednom rukom dok drugom rukom palpira područje lateralnog epikondila humerusa. Kod pozitivnog nalaza se javlja bol na palpaciju.

2) **Thomsonov test.** Pacijent se nalazi u stojećoj poziciji sa nadlakticom uz tijelo, laktom u 90° fleksije i proniranom podlakticom. Jednom rukom obuhvaća područje lakta, a palcem proksimalno hvatište ekstenzora šake i prstiju. Ispitivač pruža otpor na pokret ekstenzije šake od strane pacijenta. Pozitivan nalaz predstavlja pojavu boli u području lateralnog epikondila.

3) **Test istezanja.** Pacijent stoji. Pasivnim ispružanjem zgloba lakta i fleksijom ručnog zgloba ispitivač vrši istezanje tetiva ekstenzora ručnog zgloba. Pozitivan nalaz predstavlja pojavu boli u području lateralnog epikondila.



Slika 12: A-Thomsonov test i B - Test istežanja.

Izvor: Gross, Jeffrey M, Joseph Fetto and Elaine Rosen, Musculoskeletal Examination, 2nd Ed., London, Blackwell Science, Inc., 2002., 16.04.2020.

### **Pregled susjedne regije**

Rame je klasična regija za referiranu bol od susjednih struktura. Zato se te strukture moraju ispitati.

Srčani infarkt može prenijeti bol u lijevo rame. Simptomi u ramenu su u odnosu s iritacijom u dijafragmi koja ima isti živčani korijen (C4, C5) kao i na dermatome koji pokrivaju vrh ramenog zgloba. Prsni koš i gornji abdomen se moraju specifično pregledati kako bi se

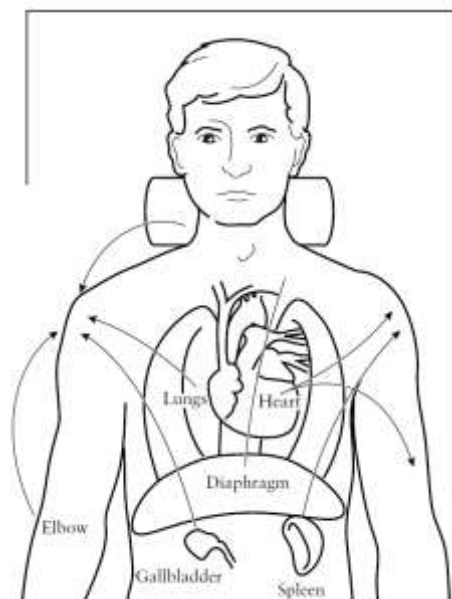
ustanovilo postoji li referiranje boli u ramenu iz tih dijelova tijela i pripadajućih organa (jetra, srce, pluća).

Kompromitacija korijena živca u cervikalnoj kralježnici može referirati bol u rame i superomedijalni kut lopatice. Sindrom vratne kralježnice također može uzrokovati bol i u laktu (17).

Fraktura kralješka gdje dolazi do lokalne boli, može bol prenijeti u rame uzduž mišića na kojem se nalazi fraktura kao što pri frakturi cervikalne kralješnice romboidni mišići mogu prenijeti bol u lopaticu.

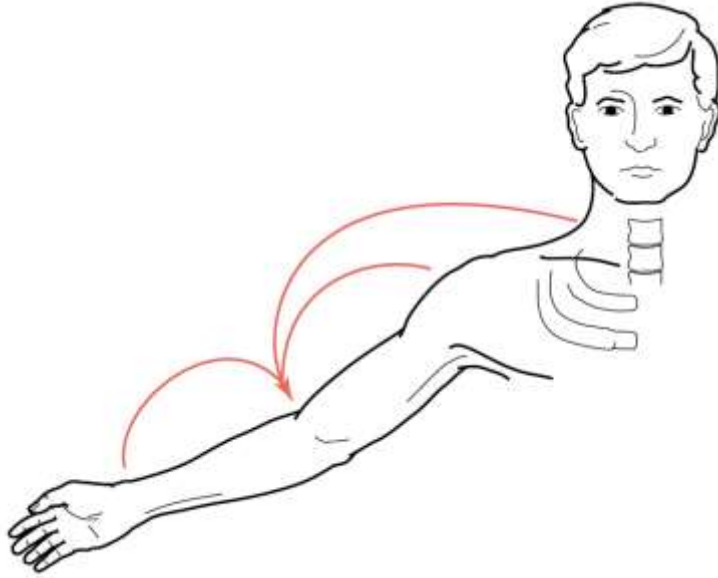
Patološke promjene lakta i donjeg dijela humerusa može djelovati na rame, kao što fraktura u ovom području može referirati bol u rame.

Utjecaj lakta i drugih struktura na rame. Navedeni organi imaju zajedničko embriološko porijeklo sa srednjom cervikalnom kralješnicom i stoga može isijavati bol u ramenu i ruci (18).



Slika 13: Utjecaj lakta i drugih struktura na rame.

Izvor: Gross, Jeffrey M, Joseph Fetto and Elaine Rosen, Musculoskeletal Examination, 2nd Ed., London, Blackwell Science, Inc., 2002., 16.04.2020.



Slika 14: Bol u laktu može doći iz šake, ramena i vrata.

Izvor: Gross, Jeffrey M, Joseph Fetto and Elaine Rosen, Musculoskeletal Examination, 2nd Ed., London, Blackwell Science, Inc., 2002., 16.04.2020.

U ležećoj poziciji na leđima se vrši senzorialni test sakralne i okcipitalne kosti, sfenobazilarne simfize (SBS-a), zgloba lakta, pluća, srca i jetre.

### **Diferencijalne dijagnoze:**

- MEHANIČKI / DEGENERATIVNO: luksacija, fraktura, slobodno tijelo u zglobu (slomljeni osteofiti, osteohondroza dissecans, hondromatoza, fraktura)
- NEURALNO / RADIKULARNO: povrede ili kompresije plexus brachialis ili perifernih živaca, nadražnost korijena živca na cervikalnom djelu kralješnice
- IRADIJACIJA: oboljenja ramenog i ručnog zgloba
- UPALA: primarni kronični poliartritis
- DISPLAZIJA: hondromatoza

## **Osteopatska povezanost**

### **Neurološke veze**

- simpatička inervacija lakta: Th1-Th4
- lateralni epikondilarni bolovi kao česta posljedica disfunkcije u segmentu C5/C6 i C6/C7 (19)

### **Mehanička povezanost**

- mišićne veze do skapule, prsnog koša i cervikalne kralješnice
- ograničena funkcija kostiju zapešća često opterećuje ekstenzore šake te kao posljedicu ima lateralni epikondilitis humerusa
- traume i operacije mogu dovesti do napetih stanja membranae interoseae antebrachii, koja pak može dovesti do recidivirajućih disfunkcija u zglobu lakta (20)

### **Trigger točke**

Uzrokom lateralnih epikondilarnih bolova u laktu mogu biti m. supinator, m. extensor carpi radialis longus, ekstenzori 4. i 5. prsta, m. triceps brachii, m. supraspinatus, m. anconeus.

### **Primjenjene osteopatske tehnike**

Globalni osteopatski tretman se sastojao od primjene navedenih tehnika:

- kraniosakralna osteopatija
- generalna osteopatska tehnika za ruku, cervikalnu i torakalnu regiju
- tretman fascija zahvaćene ruke, cervikalne regije, ukriženih i lateralnih miofascijalnih lanaca
- strain - counterstrain tehnika za ekstenzore šake i prstiju koji se hvataju na proksimalnom hvatištu, lateralnom epikondilu humerusa

- otpuštanje membranae interosae, volarnog retinakuluma i palmarne aponeuroze
- globalna miofascijalna tehnika ruke
- otpuštanje ramenog zgloba, lakta, radioulnarnog zgloba, ručnog zgloba, šake, vratne i torakalne kralježnice, ključne kosti, lopatice, prvog rebra, prsne kosti, rebara, pluća, srca, ošita, jetre
- integracijske tehnike generalne osteopatske tehnike (GOT) i core link

Primjenom navedenih osteopatskih tehnika su se otpustila meka tkiva u području lakta, smanjila iritacija nociceptora uz adekvatno smanjenje boli, poboljšala cirkulacija, povećala mobilnost cijele ruke, skapule, ključne kosti, rebara, vratne i torakalne kralježnice, zdjelice i sakruma, poboljšala fluktuacija likvora, a također i primarni respiratorni ritam (PRM), odnosno vitalitet tijela. Otpuštanjem fascija se smanjio pritisak na periferne živce i krvne žile, povećala mobilnost cervikalne kralježnice i postigla veća elastičnost mišića u ruci, vratu i torakalnom djelu tijela.

### **Primjenjene fizioterapijske tehnike**

Tehnike fizikalne terapije koje su se provodile kontrolnoj skupini:

Krioterapija - terapija ledom od 5 minuta s ciljem protuupalnog djelovanja, analgezije, poboljšanja cirkulacije lokalno i bržeg rješavanja upalnog procesa.

Dijadinamska struja (DDS) - niskofrekventne, poluvalno ili punovalno ispravljene struje sinusoidnog oblika, frekvencije 50-100 Hz (poluvalne - 50 Hz, punovalne -100 Hz). Modulirane su po frekvenciji i jačini, uz kombinaciju dviju frekvencija koje se ritmički izmjenjuju. Djeluje na smanjenje boli, otekline i upala.

Magnetoterapija - terapija niskofrekventnim pulsirajućim elektromagnetskim poljem, a sa svrhom poboljšanja metabolizma, analgezije, opuštanje napetosti mišića, poboljšanje cirkulacije krvi, smanjivanja otekline.

Istezanje ekstenzora šaka i prstiju- istezanje ekstenzorne skupine mišića kroz pokrete fleksije šaka i ekstenzije lakta te primjenu balističkog istezanja čija je svrha ciljano otpuštanje prijelaza tetive i samog hvatišta tetive na kost.

## **Završna evaluacija**

Po završetku svih 4 tretmana, neovisni ispitivač je proveo je završne testove na svim uzorcima u obje grupe i ažurirao rezultate.

### *4.4. Obrada podataka*

U ovoj studiji su bilježeni rezultati prvog i završnog testa kvalitete boli po VAS skali i manualnog mišićnog testa ekstenzora šake, ekstenzora MCP zglobova prstiju i supinatora podlaktice zahvaćene strane koje je izvodio neovisni ispitivač, prvostupnik fizioterapije. Osteopatske preglede je provodio istraživač, diplomirani osteopat. Prikupljeni podaci su statistički obrađeni od strane statističara ovog projekta, adekvatnim statističkim postupcima koji su temelj za interpretaciju, diskusiju i potvrđivanje hipoteze.

Za potrebe obrade podataka korištene su mjere deskriptivne statistike: aritmetička sredina i standardna devijacija, raspon rezultata izražen kroz minimum i maksimum.

Originalni rezultati oba mjerenja manualnog mišićnog testa transformirani su u formu postotka skalnog maksimuma (%SM) što znači da su originalni rezultati transformirani na skalu 0-100. Transformacija je učinjena zbog jasnijeg razumijevanja rezultata.

Usporedba rezultata između dviju skupina (eksperimentalne i kontrolne) iz svih mjerenja provedenih prije tretmana i svih mjerenja provedenih nakon tretmana. U tu svrhu korišten je test za dva nezavisna uzorka (Mann-Whitney U test) uz koji je iskazana i značajnost razlike (p vrijednost).

Usporedba rezultata između dva mjerenja za svaku skupinu posebno učinjena je testom za zavisne uzorke (Wilcoxon Signed Ranks Test test za dva zavisna uzorka) uz koji je iskazana i značajnost razlike (p vrijednost)

Rezultati su prikazani tablično i grafički. Grafički rezultati su prikazani u formi histograma.



## 5. REZULTATI

### Mjerenje kvalitete boli po VAS skali

Tablica 1. Mjerenje kvalitete boli kod eksperimentalne i kontrolne skupine

		Grupa		Mann-Whitney U	p
		Eksperimentalna	Kontrolna		
Početno mjerenje	M	7,6	7,4	28,500	0,708
	SD	2,2	0,7		
Završno mjerenje	M	5,1	5,1	29,500	0,786
	SD	2,9	1,1		

Razlika između skupina pri početnom i završnom mjerenju:

**Nije utvrđena statistički značajna razlika** među skupinama u prosječnim procjenama razine boli niti u početnom niti u završnom mjerenju.

P vrijednost je veća od 0,05 i to ukazuje da razlika među skupinama nije statistički značajna.

## Deskriptivna statistika i test značajnosti razlike dva mjerenja boli za dvije grupe

Tablica 2. Razlika u vrijednostima između prvog i drugog mjerenja za 1. skupinu (eksperimentalnu)

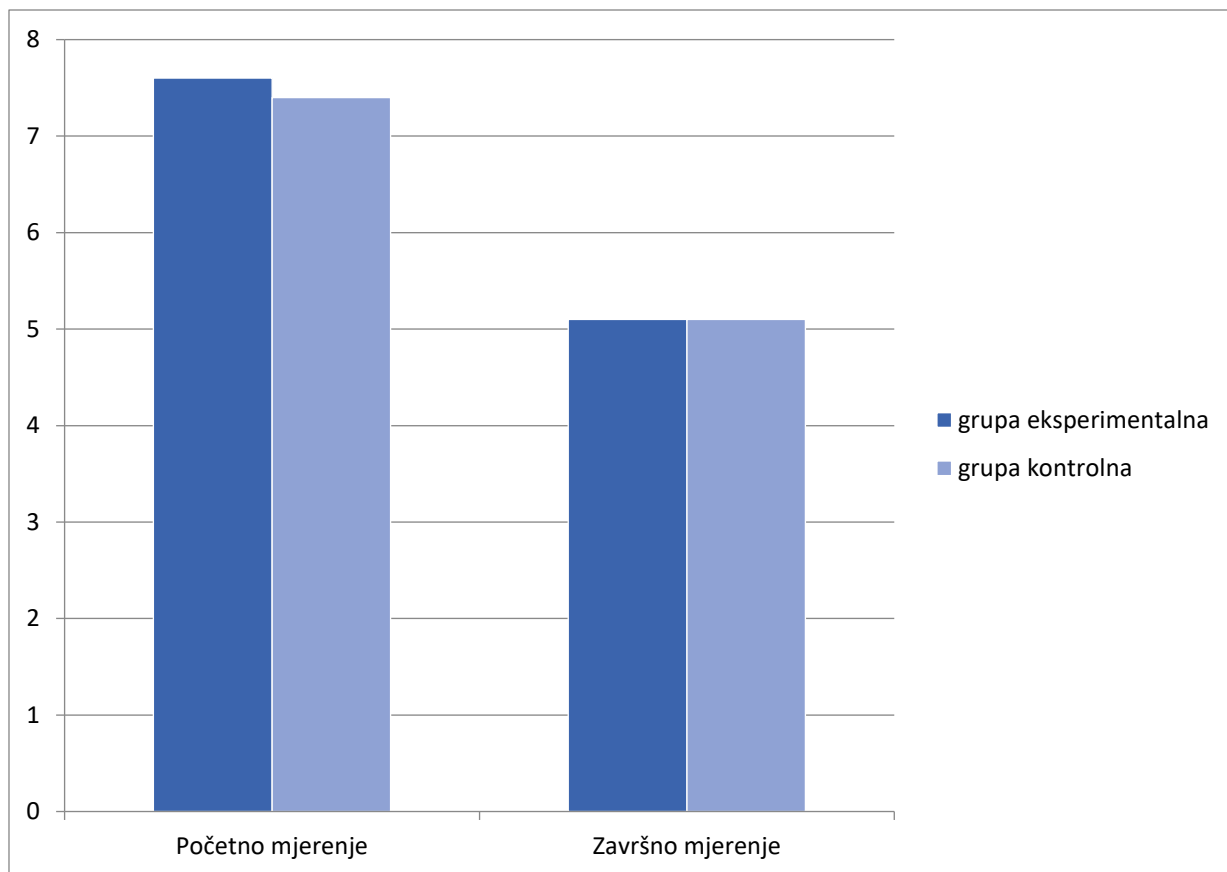
	<b>N</b>	<b>M</b>	<b>SD</b>	<b>Minimum</b>	<b>Maximum</b>	<b>Wilcoxon Signed Ranks Test Z</b>	<b>p</b>
<b>Početno mjerenje</b>	8	7,63	2,200	4	10	-2,536	0,011
<b>Završno mjerenje</b>	8	5,13	2,850	1	9		

**Utvrđena je statistički značajna razlika** između prvog i drugog mjerenja u smjeru značajno niže vrijednosti u drugom mjerenju.  $P < 0,05$

Tablica 3. Razlika u vrijednostima između prvog i drugog mjerenja za 2.skupinu (kontrolnu)

	<b>N</b>	<b>M</b>	<b>SD</b>	<b>Minimum</b>	<b>Maximum</b>	<b>Wilcoxon Signed Ranks Test Z</b>	<b>p</b>
<b>Početno mjerenje</b>	8	7,38	0,744	6	8	-2,456	0,014
<b>Završno mjerenje</b>	8	5,13	1,126	3	7		

**Utvrđena je statistički značajna razlika** između prvog i drugog mjerenja u smjeru značajno niže vrijednosti procijenjene boli u drugom mjerenju.  $P < 0,05$ .



Grafikon 1. Test kvalitete boli po VAS skali

### **Mjerenja manualnog mišićnog testa ekstenzora šake, ekstenzora MCP zglobova prstiju i supinatora podlaktice zahvaćene strane**

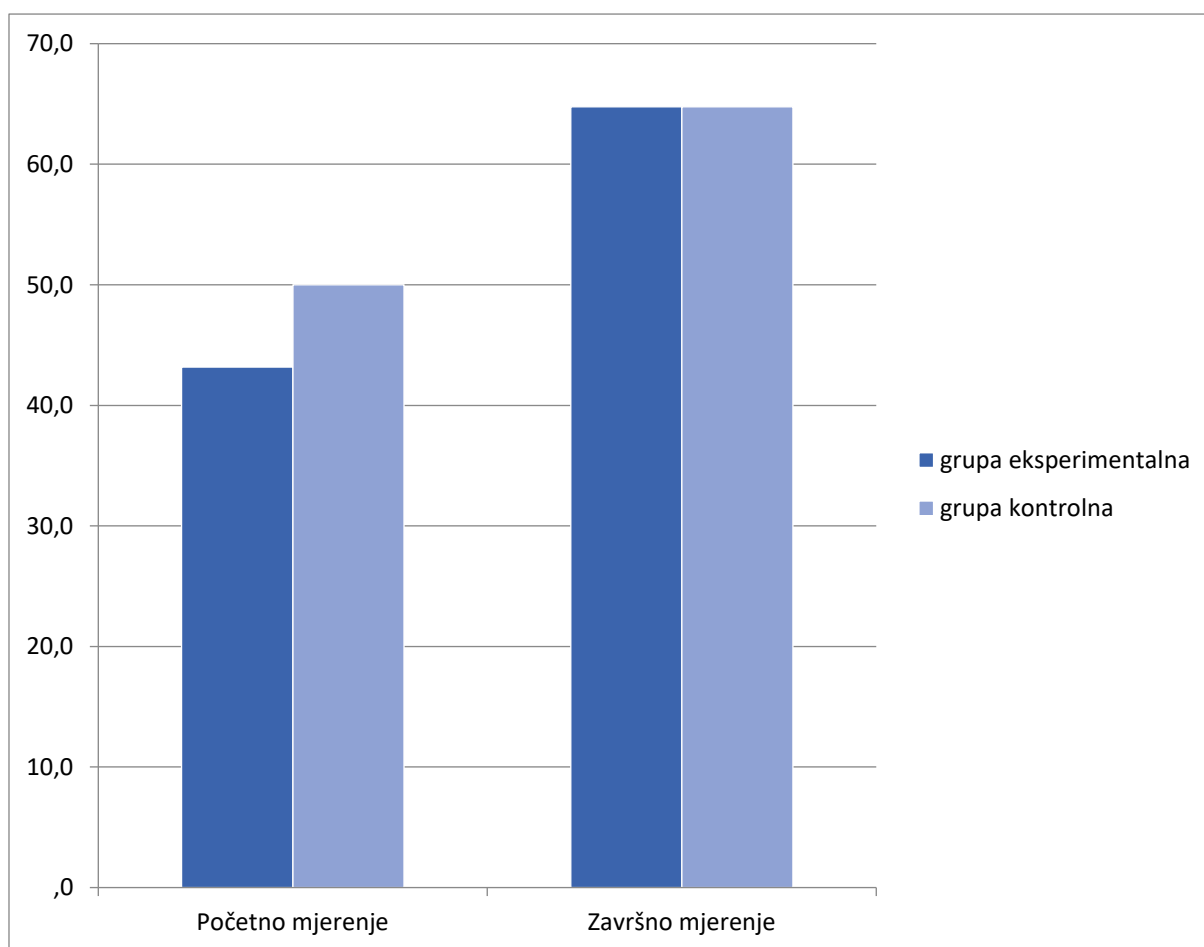
Originalni rezultati svih mjerenja manualnog mišićnog testa transformirani su u formu postotka skalnog maksimuma (%SM) što znači da su originalni rezultati transformirani na skalu 0-100. Transformacija je učinjena zbog jasnijeg prikaza i razumijevanja rezultata.

**Razlika između skupina pri početnom mjerenju i razlika između skupina pri završnom mjerenju:**

**Manualni mišićni test (MMT) ekstenzora šake zahvaćene strane**

Tablica 4. Manualni mišićni test (MMT) ekstenzora šake zahvaćene strane

		<b>Ekperimentalna grupa</b>	<b>Kontrolna grupa</b>	<b>Mann-Whitney U</b>	<b>p</b>
Početno mjerenje	M	43,2	50,0	27,500	0,632
	SD	28,6	11,9		
Završno mjerenje	M	64,8	64,8	31,500	0,957
	SD	31,7	14,9		

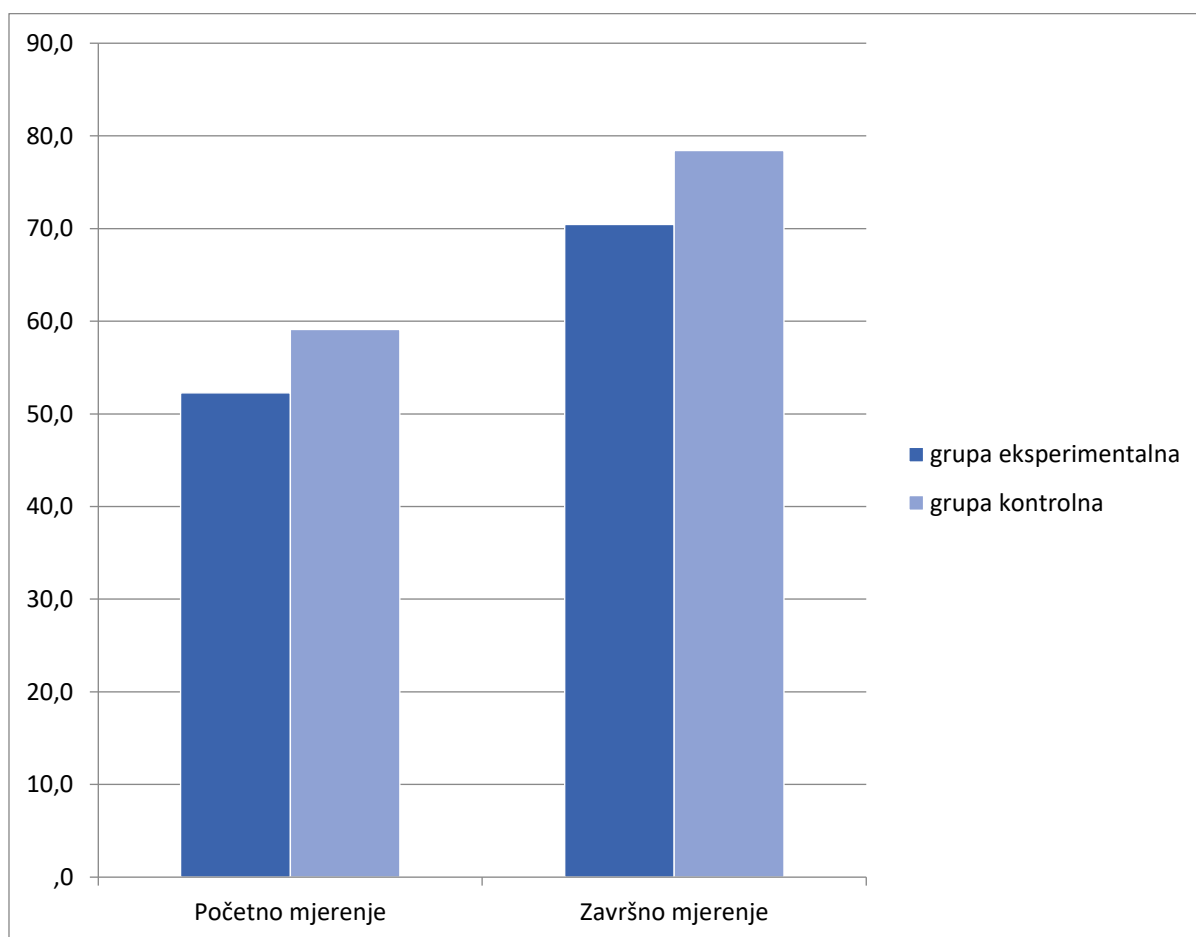


Grafikon 2. Manualni mišićni test (MMT) ekstenzora šake zahvaćene strane

## Manualni mišićni test (MMT) ekstenzora MCP zglobova prstiju zahvaćene šake

Tablica 5. Manualni mišićni test (MMT) ekstenzora MCP zglobova prstiju zahvaćene šake

		<b>Eksperimentalna grupa</b>	<b>Kontrolna grupa</b>	<b>Mann-Whitney U</b>	<b>p</b>
Početno mjerenje	M	52,3	59,1	31,000	0,915
	SD	30,3	8,4		
Završno mjerenje	M	70,5	78,4	29,500	0,789
	SD	31,0	14,5		

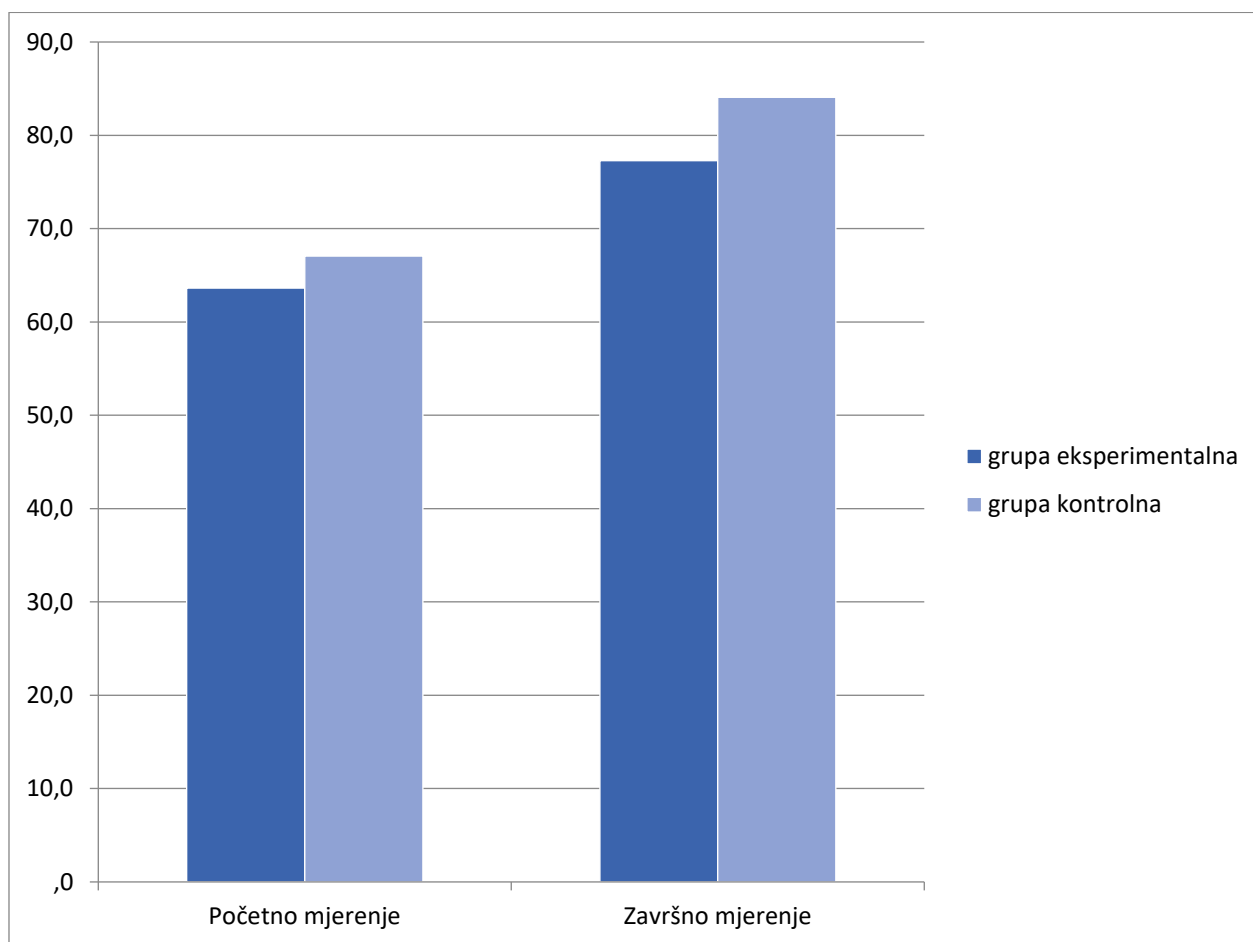


Grafikon 3. Manualni mišićni test (MMT) ekstenzora MCP zglobova prstiju zahvaćene šake

## Manualni mišićni test (MMT) supinatora podlaktice zahvaćene strane

Tablica 6. Manualni mišićni test (MMT) supinatora podlaktice zahvaćene strane

		<b>Eksperimentalna grupa</b>	<b>Kontrolna grupa</b>	<b>Mann-Whitney U</b>	<b>p</b>
Početno mjerenje	M	63,6	67,0	31,000	0,914
	SD	23,8	15,3		
Završno mjerenje	M	77,3	84,1	30,000	0,822
	SD	27,1	22,1		



Grafikon 4. Manualni mišićni test (MMT) supinatora podlaktice zahvaćene strane

Nije utvrđena statistički značajna razlika među skupinama u prosječnim vrijednostima manualnog mišićnog testa (MMT) niti u početnom niti u završnom mjerenju.

P vrijednost je veća od 0,05 i to ukazuje da razlika među skupinama nije statistički značajna.

**Deskriptivna statistika i test značajnosti razlike dva mjerenja manualnog mišićnog testa za dvije skupine:**

**Razlika u vrijednostima između početnog i završnog mjerenja za 1. skupinu (eksperimentalnu)**

Tablica 7. Manualni mišićni test (MMT) ekstenzora šake zahvaćene strane prije prvog i poslije zadnjeg tretmana

	<b>N</b>	<b>M</b>	<b>SD</b>	<b>Minimum</b>	<b>Maximum</b>	<b>Wilcoxon Signed Ranks Test Z</b>	<b>p</b>
<b>Početno mjerjenje</b>	8	43,2	28,6	9,09	81,82	-2,539	0,011
<b>Završno mjerjenje</b>	8	64,8	31,7	18,18	100,00		

Tablica 8. Manualni mišićni test (MMT) ekstenzora MCP zglobova prstiju zahvaćene šake prije prvog i poslije zadnjeg tretmana

	<b>N</b>	<b>M</b>	<b>SD</b>	<b>Minimum</b>	<b>Maximum</b>	<b>Wilcoxon Signed Ranks Test Z</b>	<b>p</b>
<b>Početno mjerjenje</b>	8	52,3	30,3	9,09	90,91	-2,401	0,016
<b>Završno mjerjenje</b>	8	70,5	31,0	27,27	100,00		

Tablica 9. Manualni mišićni test (MMT) supinatora podlaktice zahvaćene strane prije prvog i nakon zadnjeg tretmana

	<b>N</b>	<b>M</b>	<b>SD</b>	<b>Minimum</b>	<b>Maximum</b>	<b>Wilcoxon Signed Ranks Test Z</b>	<b>p</b>
<b>Početno mjerenje</b>	8	63,6	23,8	27,27	90,91	-2,401	0,016
<b>Završno mjerenje</b>	8	77,3	27,1	27,27	100,00		

U eksperimentalnoj skupini, za sva tri manualna mišićna testa utvrđena je **statistički značajna razlika** između prvog i završnog mjerenja u smislu značajno viših vrijednosti u drugom mjerenju.

Za sva tri testa utvrđena je razlika na razini značajnosti  $p < 0,05$  te se stoga utvrđene razlike smatraju **statistički značajnima**.



## Razlika u vrijednostima između početnog i završnog mjerenja za 2. skupinu (kontrolnu)

Tablica 10. Manualni mišićni test (MMT) ekstenzora šake zahvaćene strane prije prvog i poslije zadnjeg tretmana

	<b>N</b>	<b>Mean</b>	<b>Std. Deviation</b>	<b>Minimum</b>	<b>Maximum</b>	<b>Wilcoxon Signed Ranks Test Z</b>	<b>p</b>
<b>Početno mjerjenje</b>	8	50,0	11,9	36,36	63,64	-2,209	0,027
<b>Završno mjerjenje</b>	8	64,8	14,9	45,45	90,91		

Tablica 11. Manualni mišićni test (MMT) ekstenzora MCP zglobova prstiju zahvaćene šake prije prvog i poslije zadnjeg tretmana

	<b>N</b>	<b>Mean</b>	<b>Std. Deviation</b>	<b>Minimum</b>	<b>Maximum</b>	<b>Wilcoxon Signed Ranks Test Z</b>	<b>p</b>
<b>Početno mjerjenje</b>	8	59,1	8,4	45,45	72,73	-2,214	0,027
<b>Završno mjerjenje</b>	8	78,4	14,5	54,55	100,00		

Tablica 12. Manualni mišićni test (MMT) supinatora podlaktice zahvaćene strane prije prvog i nakon zadnjeg tretmana

	<b>N</b>	<b>Mean</b>	<b>Std. Deviation</b>	<b>Minimum</b>	<b>Maximum</b>	<b>Wilcoxon Signed Ranks Test Z</b>	<b>p</b>
<b>Početno mjerenje</b>	8	67,0	15,3	45,45	90,91	-2,392	0,017
<b>Završno mjerenje</b>	8	84,1	22,1	45,45	100,00		

U kontrolnoj skupini, za sva tri manualna mišićna testa utvrđena je **statistički značajna razlika** između prvog i završnog mjerenja u smislu značajno viših vrijednosti u drugom mjerenju.

Za sva tri testa utvrđena je razlika na razini značajnosti  $p < 0,05$  te se stoga utvrđene razlike smatraju **statistički značajnima**.

## 6. RASPRAVA

Dobiveni statistički rezultati ove studije pokazuju da u testu kvalitete boli po VAS skali nije utvrđena statistički značajna razlika među skupinama u prosječnim procjenama razine boli niti u početnom niti u završnom mjerenju. Utvrđena je statistički značajna razlika između početnog i završnog mjerenja u smjeru značajno niže vrijednosti procijenjene boli u drugom mjerenju u obje skupine.

Kod mjerenja snage mišića manualnim mišićnim testom ekstenzora šake, ekstenzora MCP zglobova prstiju supinatora podlaktice zahvaćene strane nije utvrđena statistički značajna razlika među skupinama u prosječnim vrijednostima manualnog mišićnog testa (MMT) niti u početnom niti u završnom mjerenju.

U eksperimentalnoj skupini, za sva tri manualna mišićna testa utvrđena je statistički značajna razlika između prvog i završnog mjerenja u smislu značajno viših vrijednosti u drugom mjerenju što pokazuje pozitivan terapijski utjecaj osteopatije.

U kontrolnoj skupini, za provedena sva tri manualna mišićna testa utvrđena je statistički značajna razlika između prvog i završnog mjerenja u smislu značajno viših vrijednosti u drugom mjerenju što pokazuje pozitivan terapijski utjecaj fizikalne terapije.

Dobiveni rezultati su pokazatelji da su i fizikalna terapija i osteopatija izuzetno efikasne terapijske tehnike kod tretmana lateralnog epikondilitisa humerusa što upućuje na njihovu terapijsku važnost.

## 7. ZAKLJUČAK

U ovoj kvantitativnoj slijepoj studiji su se ispitivale kvaliteta boli i mišićna snaga kod pacijenata sa radijalnim epikondilitisom humerusa. Koristili su se validirani testovi, za ispitivanje intenziteta boli Vizualna analogna skala (VAS) i manualni mišićni test (MMT) za ocjenu snage. Početnu i završnu evaluaciju su proveli kvalificirani članovi tima.

Na temelju dobivenih rezultata istraživanja iskorišteni su svi relevantni dokazi vezani uz postavljenu hipotezu, koji su statistički prezentirani i na temelju kojih se dokazuje da osteopatski tretman značajnije ne utječe na smanjenje boli i povećanje snage kod skupine pacijenata sa radijalnim epikondilitisom humerusa u odnosu na standardan fizioterapijski tretman, međutim dokazuje pozitivan utjecaj globalnog osteopatskog tretmana na simptome, bol i snagu kod pacijenata sa lateralnim epikondilitisom što utječe i na veću afirmiraciju osteopatije u zdravstveni sustav liječenja, dok je fizikalna terapija već afirmirana od strane struke. Nije postojala statistički značajna razlika u prosječnim procjenama razine boli i mišićne snage u početnom i završnom mjerenju između eksperimentalne i kontrolne grupe, što pokazuje njihovu homogenost.

Zbog statistički malog broja uzorka, ova studija ne predstavlja reprezentativnu studiju.

Na reprezentativnost studije negativno je utjecala i različitost stadija lateralnog epikondilitisa humerusa kod uzoraka.

Ova studija mi je pomogla u shvaćanju primjenjivosti oba terapijska pristupa kod liječenja lateralnog epikondilitisa humerusa.

Fizikalna terapija i osteopatija u zdravstvenom sustavu liječenja podižu njegovu kvalitetu kroz kraće trajanje terapijskog procesa, brzo i jeftino liječenje, smanjivanje radne nesposobnosti i stvaranje većeg zadovoljstva pacijenata.

U cilju poboljšanja slijedećih istraživanja treba obratiti pozornost na validnost mjerenja, dobru percepciju, objektivnost ocjenjivanja i uključivanje većeg broja uzorka u istraživanje kako bi bilo relevantno za sustav liječenja.

## 8. SAŽETAK

Ova studija predstavlja kvantitativnu slijepu studiju u kojoj se ispitala kvaliteta boli i snaga kod bolesnika sa radijalnim epikondilitisom humerusa. Radijalni epikondilitis humerusa karakterizira bol i oteklinu u lokalnom području tetiva i hvatištu tetiva koje se hvataju na lateralni epikondil humerusa. Bol je najčešće prisutna na vanjskoj strani lakta i otežava pokrete poput stiska šake.

U studiji su korišteni validirani testovi. Vizualna analogna skala (VAS) se koristila za ispitivanje intenziteta boli, a manualni mišićni test (MMT) za procjenu snage mišića.

Ispitivao se utjecaj osteopatske manualne terapije u odnosu na fizioterapijski tretman na simptome boli i snage kod osoba koje imaju radijalni epikondilitis humerusa.

Uzorak od 16 ispitanika činili su bolesnici od 30-60 godina sa dijagnosticiranim lateralnim epikondilitisom od strane liječnika specijaliste. Odabrano je 8 ispitanika u eksperimentalnu i 8 ispitanika u kontrolnu grupu.

Za ispitivanje intenziteta boli se koristila Vizualna analogna skala (VAS), a manualni mišićni test (MMT) za ocjenu mišićne snage.

Za obradu podataka korištene su mjere deskriptivne statistike (aritmetička sredina i standardna devijacija), originalni rezultati oba mjerenja manualnog mišićnog testa transformirani su u formu postotka skalnog maksimuma (%SM), za usporedbu rezultata između dviju skupina (eksperimentalna i kontrolna) korišten je test za dva nezavisna uzorka (Mann-Whitney U test) uz koji je iskazana i značajnost razlike (p vrijednost), usporedba rezultata između dva mjerenja za svaku skupinu posebno učinjena je testom za zavisne uzorke (Wilcoxon Signed Ranks Test test za dva zavisna uzorka) uz koji je iskazana i značajnost razlike (p vrijednost), a rezultati su prikazani tablično i grafički (histogram)

Dobiveni statistički rezultati ove studije su pokazali da u testu kvalitete boli po VAS skali nije utvrđena statistički značajna razlika između skupina no utvrđena je statistički značajna razlika u smislu značajno niže vrijednosti procijenjene boli u drugom mjerenju kod eksperimentalne i kontrolne grupe.

Kod mjerenja snage mišića manualnim mišićnim testom nije utvrđena statistički značajna razlika među skupinama.

U eksperimentalnoj skupini, za sva tri manualna mišićna testa utvrđena je statistički značajna razlika između prvog i završnog mjerenja u smislu značajno viših vrijednosti što pokazuje pozitivan terapijski utjecaj osteopatije i fizikalne terapije.

U kontrolnoj skupini, za provedena sva tri manualna mišićna testa utvrđena je statistički značajna razlika između prvog i završnog mjerenja u kontekstu značajno viših vrijednosti u drugom mjerenju.

Na temelju dobivenih rezultata istraživanja dokazuje se da osteopatski tretman značajnije ne utječe na smanjenje boli i povećanje snage kod skupine pacijenata sa radijalnim epikondilitisom humerusa u odnosu na standardan fizioterapijski tretman, međutim dokazuje pozitivan utjecaj globalnog osteopatskog tretmana na simptome, bol i snagu kod pacijenata sa lateralnim epikondilitisom što utječe na afirmaciju fizikalne terapije i osteopatije u zdravstvenom sustavu liječenja.

**Ključne riječi:** osteopatija, fizikalna terapija, fizioterapija, lateralni epikondilitis, teniski lakat

## 9. ABSTRACT

This study is a quantitative, randomized study to examine the quality of pain and strength in patients with radial epicondylitis. Radial epicondylitis is characterized by pain and swelling in the local area of tendons and tendon insertions that are inserted on the lateral epicondyle of the humerus. The pain is usually localized on the external part of the elbow and make movements, such as a hand grip, difficult.

The study used validated tests. The visual analog scale (VAS) is used to examine the intensity of pain, and manual muscle test (MMT) for muscle strength evaluation. Initial and final evaluation were conducted by qualified team members.

This study examined the effect of osteopathic manual therapy compared to physiotherapy treatment on pain and strength in people with radial epicondylitis of the humerus.

The sample consisted of 16 subjects, 30-60 years old, and diagnosed with lateral epicondylitis by a medical specialist. 8 subjects were selected into experimental and 8 patients in the control group.

To test pain intensity visual analog scale (VAS) was used, and manual muscle test (MMT) for the assessment of muscle strength was applied.

For data analysis, measures of descriptive statistics (mean and standard deviation) were used. The original results of both measurements of the manual muscle test were transformed into the percentage form of scale maximum (% SM). To compare results between two groups (experimental and control) a test for two independent samples, Mann-Whitney U test, was used. This test is expressed with a difference in p value. A comparison of results between the two measurements for each group separately underwent a test for dependent samples, Wilcoxon Signed Ranks Test, which also gives a p value.. The results are presented in tables and graphs (histogram).

The obtained statistical results of this study showed that in the test quality of pain by the VAS scale there was no statistically significant difference between groups. There was a statistically significant difference in terms of significantly lower values for estimated pain in the second measurement for both the experimental and control groups.

Measuring muscle strength by manual muscle test did not reveal statistically significant differences between groups.

In the experimental group, all three manual muscle tests demonstrated statistically significant difference between the first and final measurements in terms of significantly higher values in the second measurements, indicating a positive therapeutic effect of osteopathy.

In the control group, all three manual muscle tests demonstrated a statistically significant difference between the first and final measurements in terms of significantly higher values in the second measurement indicating a positive therapeutic effect of physiotherapy.

Based on the statistical results, our research shows that the osteopathic treatment for the reduction of pain and increase in muscle strength in patients with lateral epicondylitis had no significantly greater effect than did standard physiotherapy treatment. Both showed statistically significant improvement in pain decrease and strength with treatment.

The fact that the osteopathy results were, at least comparable, to the physiotherapy results shows that physiotherapy and osteopathy is a valid treatment method for the treatment of lateral epicondylitis and has a place in the health care system and can be considered a complementary therapeutic approach.

**Keywords:** osteopathy, physical therapy, physiotherapy, lateral epicondylitis, tennis elbow



## 10. LITERATURA

1. Pećina M., Sindromi prenaprezanja sustava za kretanje, Zagreb, Globus, 1992.
2. Varghese Daison, Rai H Ravindranath, Varghese Jaison, Renjith Vishnu, Socio-demographics and Clinical Profile of Patients with Lateral Epicondylitis, *Indian Journal of Public Health Research & Development*, 2017; 8(3):153-157
3. Chila Anthony G, *Foundations of Osteopathic Medicine, American Osteopathic Association*. Philadelphia : Wolters Kluwer Health/Lippincott Williams & Wilkins, 2011.
4. Maigne, Robert and Walter L. Nieves, *Diagnosis and treatment of pain of vertebral origin*, 2nd ed., Boca Raton, Taylor & Francis Group, 2006.
5. Titchener, A. G., Tambe, Amol. A., Fakis, A., Smith, C. J. P., Clark, D. I. and Hubbard, R. B., Study of lateral epicondylitis (tennis elbow) using the health improvement network database. *Shoulder & Elbow*, 2012; 4: 209–213.
6. DiGiovanna, Eileen L., Stanley Schiowitz, Dennis J. Dowling, Lippincott Williams & Wilkins, *An Osteopathic Approach to Diagnosis and Treatment*, 2004
7. Nourbakhsh MR, Fearon FJ. The effect of oscillating-energy manual therapy on lateral epicondylitis: a randomized, placebo-control, double-blinded study, *Journal of hand therapy*, 2008 Jan-Mar; 21(1):4-13
8. Viswas, R., Ramachandran, R., & Korde Anantkumar, P. Comparison of Effectiveness of Supervised Exercise Program and Cyriax Physiotherapy in Patients with Tennis Elbow (Lateral Epicondylitis): A Randomized Clinical Trial. *The Scientific World Journal*, 2012; 1–8.
9. Tyler, T. F., Thomas, G. C., Nicholas, S. J., & McHugh, M. P. Addition of isolated wrist extensor eccentric exercise to standard treatment for chronic lateral epicondylosis: A prospective randomized trial. *Journal of Shoulder and Elbow Surgery*, 2010; 19(6), 917–922.
10. Bisset, L. M., & Vicenzino, B. Physiotherapy management of lateral epicondylalgia. *Journal of Physiotherapy*, 2015; 61(4), 174–181.
11. Laktašić, N. Lateralni epikondilitis II: Terapijski pristup, *Fizikalna i rehabilitacijska medicina*, 1997; 14(1-2), str. 61-64.
12. Šakić, D., et al. Medijalni i lateralni epikondilitisi lakta u ambulanti fizijatra kroz godinu dana, *Reumatizam*, 2013; 60(2), str. 109-109.

13. Znika, M., Šklempe Kokić, I., i Varjačić, M. Fizioterapijski postupci u bolesnika s lateralnim epikondilitisom, *Reumatizam*, 2013; 60(2), str. 168-168.
14. Dilek, B., Batmaz, I., Saryıldız, M. A., Sahin, E., Ilter, L., Gulbahar, S., Cevik R., Nas, K. Kinesio taping in patients with lateral epicondylitis. *Journal of Back and Musculoskeletal Rehabilitation*, 2016; 29(4), 853–858.
15. Shakeri, H., Soleimanifar, M., Arab, A. M., & Hammeshin Behbahani, S. The effects of KinesioTape on the treatment of lateral epicondylitis. *Journal of Hand Therapy*, 2018; 31(1), 35–41.
16. Vaquero-Picado, A., Barco, R., & Antuña, S. A. Lateral epicondylitis of the elbow. *EFORT Open Reviews*, 2016; 1(11), 391–397
17. Buckup, Klaus, *Clinical Tests for the Musculoskeletal System*, Stuttgart, Thieme, 2004.
18. Gross, Jeffrey M, Joseph Fetto and Elaine Rosen, *Musculoskeletal Examination*, 2nd Ed., London, Blackwell Science, Inc., 2002.
19. Saunders W.B., *Aids to the Examination of the Peripheral Nervous System*, 4th Ed, London, Harcourt Publishers Limited, 2000.
20. Nicholas, Alexander S., Evan A. Nicholas, *Atlas of Osteopathic Techniques*, Philadelphia: Wolters Kluwer Health/Lippincott Williams & Wilkins, 2008
21. Sobotta Johannes, *Atlas der Anatomie des Menschen*, 20. Auflage, Bd.1, Bd.2, (Hrsg. R. Putz, R. Papst), München, Wien, Baltimore: Urban & Schwarzenberg Verlag, 1993.

## **11. PRILOZI**

PRILOG A: Popis ilustracija

PRILOG B: VAS test-Vizuelna analogna skala za mjerenje intenziteta bola prije obavljenih  
tretmana

PRILOG C: VAS test-Vizuelna analogna skala za mjerenje intenziteta bola poslije obavljenih  
tretmana

PRILOG D: Manualni mišićni test - MMT - mjerenje jačine mišića prije obavljenih tretmana

PRILOG E: Manualni mišićni test - MMT - mjerenje jačine mišića poslije obavljenih  
tretmana

PRILOG F: Dokument informativnog pristanka uz suglasnost za sudjelovanje

PRILOG G: Obrazac osteopatskog pregleda

PRILOG H: Obrazac osteopatskog tretmana

## **PRILOG A**

### **Popis ilustracija**

#### **Tablice:**

Tablica 1. Mjerenje kvalitete boli kod eksperimentalne i kontrolne skupine.....	30
Tablica 2. Razlika u vrijednostima između prvog i drugog mjerenja za 1. skupinu (eksperimentalnu).....	31
Tablica 3. Razlika u vrijednostima između početnog i završnog mjerenja za 2. skupinu (kontrolnu).....	31
Tablica 4. Manualni mišićni test (MMT) ekstenzora šake zahvaćene strane.....	33
Tablica 5. Manualni mišićni test (MMT) ekstenzora MCP zglobova prstiju zahvaćene šake.....	34
Tablica 6. Manualni mišićni test (MMT) supinatora podlaktice zahvaćene strane.....	35
Tablica 7. Manualni mišićni test (MMT) ekstenzora šake zahvaćene strane prije prvog i poslije zadnjeg tretmana.....	36
Tablica 8. Manualni mišićni test (MMT) ekstenzora MCP zglobova prstiju zahvaćene šake prije prvog i poslije zadnjeg tretmana.....	36
Tablica 9. Manualni mišićni test (MMT) supinatora podlaktice zahvaćene strane prije prvog i nakon zadnjeg tretmana.....	37
Tablica 10. Manualni mišićni test (MMT) ekstenzora šake zahvaćene strane prije prvog i poslije zadnjeg tretmana.....	38
Tablica 11. Manualni mišićni test (MMT) ekstenzora MCP zglobova prstiju zahvaćene šake prije prvog i poslije zadnjeg tretmana.....	38
Tablica 12. Manualni mišićni test (MMT) supinatora podlaktice zahvaćene strane prije prvog i nakon zadnjeg tretmana.....	39

#### **Slike:**

Sl. 1. Mišići podlaktice.....	7
Sl. 2. Mišići podlaktice i distalnih dijelova nadlaktice.....	8
Sl. 3. Manualni mišićni test ekstenzora šake.....	13
Sl. 4. Manualni mišićni test ekstenzora prstiju u MCP zglobovima - početna pozicija.....	14
Sl. 5. Manualni mišićni test ekstenzora prstiju u MCP zglobovima-završna pozicija.....	15

Sl. 6. Manualni mišični test supinatora podlaktice.....	16
Sl. 7. Opseg pokreta u lakatnom zglobu.....	20
Sl. 8. Test za m. supinator (radialni živac; C6, C7).....	21
Sl. 9. Test za m. extensor carpi radialis longus (radialni živac; C5, C6).....	21
Sl. 10. Test za m. extensor carpi ulnaris (stražnji interosearni živac; C7, C8).....	22
Sl. 11. Test za m. extensor digitorum (stražnji interosearni živac; C7, C8).....	22
Sl. 12. A-Thomsonov test i B - Test istežanja (4).....	24
Sl. 13. Utjecaj lakta i drugih struktura na rame.....	25
Sl. 14. Bol u lakat može doći iz šake, ramena i vrata (4).....	26

### **Grafikoni:**

Grafikon 1. Test kvalitete boli po VAS skali.....	32
Grafikon 2. Manualni mišični test (MMT) ekstenzora šake zahvaćene strane:.....	33
Grafikon 3. Manualni mišični test (MMT) ekstenzora MCP zglobova prstiju zahvaćene šake.....	34
Grafikon 4. Manualni mišični test (MMT) supinatora podlaktice zahvaćene strane.....	35





## **PRILOG D**

### **Manualni mišićni test - MMT - mjerenje jačine mišića prije obavljenih tretmana**

Ocjenjivanje

**Ocjena 0** - nema mišićne aktivnosti

**Ocjena 1** - pojavljuje se mišićna kontrakcija u tragu, što se može palpirati ili vizualizirati - sačuvano je 15% mišićne snage

**Ocjena 2** - mišić je sposoban savladati pun obim pokreta u zglobu u suspenziji - sačuvano je 25% mišićne snage

**Ocjena 3** - mišićnom kontrakcijom je moguće savladati pun obim pokreta antigravitacijski - sačuvano je 50% mišićne snage

**Ocjena 4** - mišićnom kontrakcijom je moguće savladati pun obim pokreta antigravitacijski i blaži otpor - sačuvano 75% mišićne snage

**Ocjena 5** - pokazuje da mišić može savladati pun obim pokreta uz maksimalni otpor koji manualno pruža terapeut - sačuvano 100% mišićne snage



## **PRILOG E**

### **Manualni mišićni test - MMT - mjerenje jačine mišića poslije obavljenih tretmana**

#### Ocjenjivanje

**Ocjena 0** - nema mišićne aktivnosti

**Ocjena 1** - pojavljuje se mišićna kontrakcija u tragu, što se može palpirati ili vizualizirati - sačuvano je 15% mišićne snage

**Ocjena 2** - mišić je sposoban savladati pun obim pokreta u zglobu u suspenziji - sačuvano je 25% mišićne snage

**Ocjena 3** - mišićnom kontrakcijom je moguće savladati pun obim pokreta antigravitacijski - sačuvano je 50% mišićne snage

**Ocjena 4** - mišićnom kontrakcijom je moguće savladati pun obim pokreta antigravitacijski i blaži otpor - sačuvano 75% mišićne snage

**Ocjena 5** - pokazuje da mišić može savladati pun obim pokreta uz maksimalni otpor koji manualno pruža terapeut - sačuvano 100% mišićne snage

## **PRILOG F**

### **Dokument informativnog pristanka uz suglasnost za sudjelovanje**

#### **OBAVIJEST ZA ISPITANIKE**

Poštovani/poštovana, pozivamo Vas da sudjelujete u istraživanju u kojem se ispituje utjecaj osteopatske manualne terapije i fizikalne terapije kod lateralnog epikondilitisa humerusa.

Istraživanje se provodi u svrhu izrade diplomskog rada studenta Sveučilišnog diplomskog studija Fizioterapija Fakulteta zdravstvenih studija Sveučilišta u Rijeci na temu „UTJECAJ OSTEOPATSKE MANUALNE TERAPIJE NA LATERALNI EPIKONDILITIS HUMERUSA U ODNOSU NA STANDARDNE METODE FIZIOTERAPIJE“.

Cilj rada je utvrđivanje utjecaja osteopatskog manualnog tretmana na bol i snagu kod lateralnog epikondilitisa humerusa u odnosu na standardne fizioterapijske metode kao i afirmiranje istih terapijskih metoda u sustavu liječenja.

Istraživanje je anonimno, a Vaše sudjelovanje dobrovoljno i možete se slobodno i bez ikakvih posljedica povući u bilo koje vrijeme, bez navođenja razloga. Rezultati ankete koristiti će se jedino i isključivo u svrhu izrade ovog diplomskog rada.

#### **SUGLASNOST ZA SUDJELOVANJE**

Potvrđujem da sam dana \_\_\_\_\_ pročitao/pročitala obavijest za gore navedeno istraživanje, te sam imao/imala priliku postavljati pitanja. Znam da je moje sudjelovanje dobrovoljno te da se mogu povući u bilo koje vrijeme, bez navođenja razloga i bez ikakvih posljedica. Obzirom da je cilj istraživanja isključivo izrada diplomskog rada, bez štetnih učinaka i upotrebe podataka u neke druge svrhe, spreman/spremna sam sudjelovati u navedenom istraživanju.

Navedeno potvrđujem vlastoručnim potpisom \_\_\_\_\_

## PRILOG G

### Obrazac osteopatskog pregleda

Vrsta testa	Desna ruka	Lijeva ruka
Test podizanja stolice za lateralni epikondilitis		
Thomson-ov test za lateralni epikondilitis		
Pregled kože: ožiljci, izgled, boja, znojenje		
Test aktivnih pokreta lopatice: abdukcija, adukcija, elevacija, depresija		
Test aktivnih pokreta ramena: antefleksija s elevacijom, abdukcija s elevacijom, retrofleksija, vanjska rotacija, unutarnja rotacija, horizontalna abdukcija i addukcija		
Test aktivnih pokreta vratne kralješnice: fleksija, ekstenzija, laterofleksije, rotacije		
Test aktivnih pokreta u laktu: Test humeroulnarnog zgloba: fleksija i ekstenzija		
Test proksimalnog radioulnarnog zgloba: supinacija i pronacija		
Test distalnog radioulnarnog zgloba: joint play		
Test aktivnih pokreta u ručnom zglobu: fleksija, ekstenzija, radijalna i ularna devijacija		
Test aktivnih pokreta metakarpofalangealnih zglobova - MCP: fleksija, ekstenzija, abdukcija, addukcija		
Test aktivnih pokreta proksimalnih interfalangealnih zglobova – PIP: fleksija i ekstenzija		
Test aktivnih pokreta distalnih interfalangealnih zglobova – DIP: fleksija i ekstenzija		
Test pasivnih pokreta vratne kralješnice, ramena, lakta i šaka		
Test stabilnosti lateralnog kolateralnog ligamenta		
Test stabilnosti medijalnog kolateralnog ligamenta		
Senzorialni test lakta		
Senzorialni test sakralne kosti		
Senzorialni test okcipitalne kosti		
Senzorialni test sfenobazilarne simfize (SBS)		
Senzorialni test srca		
Senzorijalni test pluća		
Senzorialni test ošita		
Senzorialni test jetre		

## PRILOG H

### Obrazac osteopatskog tretmana

Položaj uzorka	Tretman
Ležeći na leđima	<p>Senzorijalni tretman sakralne kosti</p> <p>Senzorijalni tretman okcipitalne kosti</p> <p>Senzorijalni tretman sfenobazilarne simfize (SBS)</p> <p>Tehnika venoznih sinusa</p> <p>Tehnika 4. ventrikule</p> <p>Tehnika frontalnog lifta</p> <p>Generalna osteopatska tehnika za ruku, cervikalnu i torakalnu regiju</p> <p>Tehnike za lateralni epikondilitis humerusa: strain counterstrain za ekstenzore mišića šake i prstiju, direktna tehnika-recipročna tenzija fascija ekstenzornih grupa mišića, GOT ruke, odizanje tkiva i stavljanje fascija na tenziju, indirektno-kod akutne upale-akumulacija lezija i praćenje fascija</p> <p>Tehnika otpuštanja membranae interoseae, volarnog retinakuluma i palmarne aponeuroze</p> <p>Globalna miofascijalna tehnika ruke (praćenje fascija)</p> <p>Funkcionalne tehnike klavikule i radioulnarnog zgloba</p> <p>Tehnika kompakcije i dekompakcije šake, lakta, ramena, vratne kralješnice</p> <p>Tehnike miofascijalnog otpuštanja mišića i fascija oko ramenog zgloba, lakta, radioulnarnog zgloba, ručnog zgloba, šake, vratne i torakalne kralješnice, infrahioidne fascije, ključne kosti, lopatice, rebra, prsne kosti, pluća, srca, ošita, jetre, durae mater, endotorakalne fascije</p> <p>Tretman parenhima visceralnih organa</p> <p>Direktne osteoartokularne tehnike humerusa, radioulnarnog zgloba, zglobova šake, sternoklavikularnog zgloba</p> <p>Normalizacija kralješnice, visceralnih organa i mišića</p> <p>Normalizacija intraosearnih lezija kostiju (ključna kost, prsna kost)</p> <p>Tehnika detorzije ukriženih miofascijalnih lanaca</p> <p>Integracija kroz generalnu osteopatsku tehniku (GOT)</p>
Ležeći na boku	<p>Tretman detorzije lateralnih miofascijalnih lanaca</p> <p>Integracijska tehnika - core link</p>
Sjedeći	<p>„Snap“ tehnika za AC zglob</p> <p>Tehnika za disfunkciju 1. rebra koja se nalazi u subluksaciji superiorno (Tehnika recipročne inhibicije)</p>

## LEGENDA

SBS - sfenobazilarna simfiza

GOT - generalna osteopatska tehnika

MET- tretman mišićnom energijom

VAS - vizuelno-analogni skala

OA - osteoartikularno

M - Mean; aritmetička sredina

SD - standardna devijacija

P - značajnost testa razlike

## 12. ŽIVOTOPIS PRISTUPNIKA

Bojan Nasteski, bacc.physioth., D.O., rođen je u Zagrebu 1969. godine gdje i sada živi i radi. Srednju fizioterapijsku školu je završio u Zagrebu 1988. godine. 1992. godine je diplomirao je na Višoj zdravstvenoj školi - smjer fizioterapija pri Medicinskom fakultetu u Zagrebu.

2003. godine je nakon položenih razlikovnih ispita stekao zvanje prvostupnik fizioterapije dok je studij Osteopatije diplomirao 2013. godine pri Akademiji osteopatije u Velikoj Gorici.

Ljubav za strukom ga je tjerala za bogaćenjem znanja, pa je tako pohađao brojne edukativne programe iz raznih stručnih područja u zemlji i inozemstvu.

Od 1990. godine radi na poslovima fizioterapeuta u kući bolesnika, ambulatnoj fizikalnoj terapiji, sportskim klubovima, te kao vanjski suradnik - edukator radi pri Zdravstvenom Veleučilištu u Zagrebu.

Trenutno obnaša dužnost ravnatelja i prvostupnika fizioterapije u Ustanovi Medeor u Zagrebu.