

FIZIOTERAPIJSKE INTERVENCIJE KOD HONDROMALACIJE PATELE

Boca, Ana-Marija

Undergraduate thesis / Završni rad

2020

Degree Grantor / Ustanova koja je dodijelila akademski / stručni stupanj: **University of Rijeka, Faculty of Health Studies / Sveučilište u Rijeci, Fakultet zdravstvenih studija u Rijeci**

Permanent link / Trajna poveznica: <https://um.nsk.hr/um:nbn:hr:184:862889>

Rights / Prava: [In copyright](#)/[Zaštićeno autorskim pravom.](#)

Download date / Datum preuzimanja: **2024-07-27**

Repository / Repozitorij:

[Repository of the University of Rijeka, Faculty of Health Studies - FHSRI Repository](#)



SVEUČILIŠTE U RIJECI
FAKULTET ZDRAVSTVENIH STUDIJA
PREDDIPLOMSKI STRUČNI STUDIJ FIZIOTERAPIJA

Ana-Marija Boca

FIZIOTERAPIJSKE INTERVENCIJE KOD HONDROMALACIJE
PATELE

Završni rad

Rijeka, 2020.

UNIVERSITY OF RIJEKA
FACULTY OF HEALTH STUDIES
UNDERGRADUATE STUDY OF PHYSIOTHERAPY

Ana-Marija Boca

PHYSIOTHERAPEUTIC INTERVENTIONS IN PATELLAR
CHONDROMALACIA

Final work

Rijeka, 2020

Mentor rada: Viši predavač, Verner Marijančić, prof. reh.

Završni rada obranjen je dana _____ u/na _____ pred

povjerenstvom u sastavu:

1. _____

2. _____

3. _____

Izvešće o provedenoj provjeri izvornosti studentskog rada

Opći podatci o studentu:

Sastavnica	FAKULTET ZDRAVSTVENIH STUDIJA
Studij	Preddiplomski stručni studij Fizioterapije
Vrsta studentskog rada	Završni rad
Ime i prezime studenta	Ana-Marija Boca
JMBAG	0283031116

Podatci o radu studenta:

Naslov rada	FIZIOTERAPIJSKE INTERVENCIJE KOD HONDROMALACIJE PATELE
Ime i prezime mentora	Viši predavač Verner Marijančić mag. rehab. Educ.
Datum predaje rada	27.10.2020.
Identifikacijski br. podneska	1427967331
Datum provjere rada	27.10.2020.
Ime datoteke	AnaMArijaBoca.docx
Veličina datoteke	290.33K
Broj znakova	69,514
Broj riječi	10,854
Broj stranica	44

Podudarnost studentskog rada:

Podudarnost (%)	4 %
-----------------	-----

Izjava mentora o izvornosti studentskog rada

Mišljenje mentora	
Datum izdavanja mišljenja	27, listopad, 2020.
Rad zadovoljava uvjete izvornosti	DA
Rad ne zadovoljava uvjete izvornosti	DA
Obrazloženje mentora (po potrebi dodati zasebno)	Završni rad učinjen je sukladno pravilniku o izradi diplomskih radova Fakulteta zdravstvenih studija.

Datum
27.10.2020.

Potpis mentora
Viši predavač Verner Marijančić
mag.rehab.educ

SADRŽAJ

1. UVOD	1
2. ANATOMIJA KOLJENOG ZGLOBA	2
2.1. Ligamenti koljena	2
2.2. Mišići koljena	4
2.3. Patela	5
2.4. Biomehanika koljena	8
2.5. Inervacija koljena	10
3. HONDROMALACIJA PATELE	11
3.1. Etiologija hondromalacije	11
3.2. Simptomi hondromalacije	12
3.3. Klinička slika	13
3.4. Dijagnostika hondromalacije	15
4. FIZIOTERAPIJSKI POSTUPCI KOD HONDROMALACIJE PATELE	16
4.1. Fizioterapijska procjena	16
4.2. Fizioterapijske intervencije	17
4.2.1. Manualna terapija	18
4.2.2. Kineziterapija	20
4.2.3. Ostale intervencije	28
5. ZAKLJUČAK	32

SAŽETAK

Zglob koljena složeni je zglob koji nema koštanu stabilnost već njegovu stabilnost omogućuju mišići i ligamenti. Patela je najveća sezamoidna kost u tijelu, koja osigurava mobilno hvatište za tetivu m. quadriceps femoris i patelarnu svezu. Primarna biomehanička funkcija patele je poboljšanje učinkovitosti m. quadriceps femorisa povećanjem poluge ekstenzornog mehanizma. Hondromalacija patele bolest je hijaline hrskavice koja rezultira njenim omekšavanjem. Posljedično se događa narušavanje ekstenzornog mehanizma koljena. Etiologija hondromalacije patele slabo je razumljiva, no vjeruje se da uzroci mogu biti ozljede, generalizirani poremećaj patelofemoralnog kontakta ili posljedice traume hondrocita zglobne hrskavice. Glavni simptom bolesti hondromalacije je bol koja varira lokacijom i intenzitetom. Drugi simptom opisuje se kao zvuk „škripanja“ (krepitacije) ispod patele. Tekućina u zglobu može se uočiti kod akutne epizode subluksacije patele. Atrofija se pojavljuje kod kroničnih i često ponavljajućih stanja. Primarni dijagnostički postupak radiografija s dodanom artrografijom. Fizioterapijska procjena kod hondromalacije temelji se na opservaciji, palpaciji, mjerenju opsega pokreta, manualnoj kompresiji te specijaliziranim testovima. Osim uobičajenih procedura poput R.I.C.E terapije i imobilizacije, u liječenju se služi i manualnim metodama poput PNF-a, MCT-a ili kinesio taping-a. Izometrijske vježbe m. quadriceps femorisa i vježbe istezanja donjeg ekstremiteta čine vitalni dio konzervativne terapije, kao i preventivne terapije. Kao pomoćne terapije uz kineziterapiju mogu se koristiti TENS, neuromuskularna električna stimulacija, terapijski ultrazvuk, impulsna kratkovalna terapija, laser i ostali oblici fizikalne terapije.

Ključne riječi: hondromalacija patele, rehabilitacija, kineziterapija

SUMMARY

The knee joint is a complex joint that doesn't have bone stability, but the stability of the patella is enabled by muscles and ligaments. As the largest sesamoid bone in the body, patella provides a mobile insertion for the m. quadriceps femoris tendon and the patella ligament. Patella's primary biomechanical function is to improve the efficiency of the quadriceps femoris by increasing the lever of the extensor mechanism. Chondromalacia of the patella is a disease of hyaline cartilage that results in its softening. Consequently, a disruption of the extensor mechanism of the knee occurs. The etiology itself is incomprehensible, but it is believed that the causes may be injuries, generalized patellofemoral contact disorder, or consequences of articular cartilage chondrocyte trauma. The main symptom of chondromalacia is pain that varies in location and intensity. The second symptom is described as the sound of "creaking" (crepitation) under the patella. Fluid in the joint can be seen in an acute episode of patellar subluxation. Atrophy occurs in chronic and often recurrent conditions. Primary diagnostic procedure is radiography with added arthrography. Physiotherapy assessment in chondromalacia is based on observation, palpation, range of motion measurement, manual compression and specialized tests. In addition to the usual procedures such as R.I.C.E therapy and immobilization, the treatment also uses manual methods such as PNF, MCT or kinesio taping. Isometric exercises of the quadriceps femoris and leg stretching exercises form a vital part of conservative therapy as well as preventive therapy. TENS, neuromuscular electrical stimulation, therapeutic ultrasound, pulsed shortwave therapy, laser and other forms of physical therapy can be used as adjuvant therapies in addition to kinesitherapy.

Key words: patellar chondromalacia, rehabilitation, kinesitherapy

1. UVOD

Hondromalacija patele bolest je hrskavice koja se događa unesrećivanjem hijalinog hrskavičnog pokrova zglobne površine kosti. Rezultira omekšavanjem, što može dovesti do puknuća, razdora i erozije hijaline hrskavice. Najčešće uključuje narušavanje ekstenzornog mehanizma koljena te se često u literaturi spominje pod nazivom hondromalacija patele, patelofemoralni sindrom ili trkačko koljeno (Habusta, Griffin, 2019).

Patelofemoralni se sindrom češće pojavljuje u mlađih žena od 20 do 35 godina te dokazano postoji poveznica u smanjenju gustoće kostiju kao čimbeniku rizika od nastanka hondromalacije patele (Salehi i sur., 2010)

Osim boli i nelagode koja se javlja u području koljenog zgloba, pojavljuje se i zvučni fenomen koji pacijenti opisuju kao „škripanje“ koljena. Prilikom testiranja patele tri su glavna faktora koja se potvrđuju, a među njima jesu pozitivan test na omekšanje patele, pozitivan kompresijski patelofemoralni test („Shrug test“) i test patelarne kreptacije („Rabot test“). Nakon izvođenja testova, dijagnoza se potvrđuje i provedbom magnetske rezonance gdje se uviđa omekšanje patele i propadanje hrskavice (Salehi-Abari i sur., 2015).

Hondromalacija se patele liječi na razne načine, medikamentozno, fizikalnom terapijom i rehabilitacijom. Terapija se obično sastoji od različitih vježbi i njihovih modaliteta, injekcija, proprioceptivnih tehnika te uspostavljanja ponovnih normalnih obrazaca pokreta i kondicije. Dokazano je kako fizikalna terapija i rehabilitacija uvelike pomažu otklanjanju simptoma i problema vezanih za hondromalaciju patele, ali postoje i negativne strane poput duljine trajanja oporavka koji može iznositi 3 do 12 mjeseci ovisno o stupnju i fazi u kojoj se patela nalazi (Hrubes i Nicola, 2014)

Cilj ovoga rada je prikazati strukturu patele, dijagnostiku hondromalacije patele te opisati fizioterapijske intervencije koje se koriste u liječenju hondromalacije patele.

2. ANATOMIJA KOLJENOG ZGLOBA

Koljeni zglob jedan je od složenijih zglobova u tijelu, a u potpunosti je potpomognuto i održavano mišićima i ligamentima, bez koštane stabilnosti te je zbog toga često izloženo jakim stresovima i napetostima. Koljeni zglob klasificira se kao *art. trochoginglymus* te su u njemu moguće kretnje fleksije i ekstenzije. Kod ekstenzije napeti su kolateralni ligamenti i dio prednjeg križnog ligamenta, stoga nije moguće izvođenje drugih kretnji. Tijekom fleksije koljena kolateralni ligamenti nisu napeti, stoga je uz fleksiju moguća unutarnja i vanjska rotacija potkoljenice (Bajek i sur., 2007).

Koštani dijelovi koljena sastoje se od femura, tibije i patele. Distalni dio femura ima medijalne i lateralne kondile, te svaki od njih ima oblik koji odgovara obliku platoa tibije. Oblici kondila važni su kod pomicanja tibije po femuru. Proksimalni kraj tibije stvara plato s lateralnim i medijalnim dijelovima. Menisci produbljuju konturu platoa tibije kako bi se omogućilo dobro „sjedište“ za kondile femura. Ova dodana dubljina vrlo je važna jer su i lateralni femoralni kondil i lateralni tibijalni plato konveksni (Kattadiyil i sur., 2014).

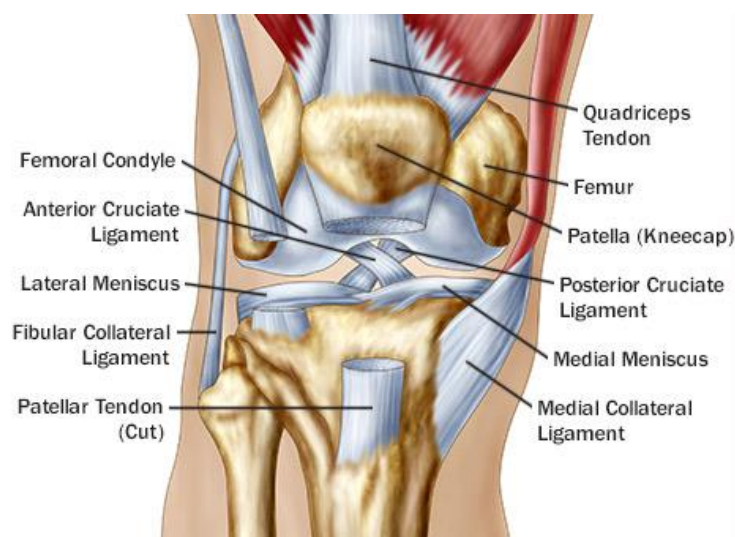
2.1. LIGAMENTI KOLJENA

Kao što je spomenuto, koljeno održavaju ligamenti i mišići. Križni i kolateralni ligamenti dva su glavna skupa ligamenata koji vrše taj zadatak. Križni ligamenti nalaze se unutar zglobne čahure, stoga se nazivaju intrakapsularnim ligamentima. Križni ligamenti smješteni su između medijalnog i lateralnog kondila te se križaju jedan oko drugog. Prednji križni ligament polazi od prednje površine tibije u interkondilarnom području, medijalno na medijalni meniskus., dolazi do stražnjeg križnog ligamenta i ide u superiornom i posteriornom smjeru te se hvata na lateralni kondil femura. Stražnji križni ligament polazi posteriorno u interkondilarnom području i ide superiornim i anteriornim smjerom te se hvata anteriorno na medijalni kondil femura. Križni ligamenti pružaju stabilnost u sagitalnoj ravnini. Prednji križni ligament sprječava pomak femura unatrag u odnosu na tibiju te pomak tibije unaprijed u odnosu na femur. Zateže se tijekom ekstenzije, sprječavajući pretjeranu hiperekstenziju koljena. Suprotno tome, stražnji križni ligament sprječava pomak femura unaprijed u odnosu na tibiju te pomak tibije unatrag u odnosu na femur te se zateže tijekom fleksije.

S medijalne i lateralne strane koljena nalaze se kolateralni ligamenti. Medijalni kolateralni ligament (tibijalni kolateralni ligament) hvata se na medijalne kondile femura i tibije. Lateralni kolateralni ligament (fibularni kolateralni ligament) hvata se na lateralni kondil femura i ide do glave fibule. Kolateralni ligamenti omogućuju stabilnost u frontalnoj ravnini. Medijalni kolateralni ligament pruža medijalnu stabilnost te sprječava prekomjerne pokrete. Lateralni kolateralni ligament pruža stabilnost lateralne strane. S obzirom na to da su njihova hvatišta posteriorno i superiorno u odnosu na os fleksije koljena, kolateralni ligamenti zatežu se tijekom ekstenzije, pridonoseći stabilnosti koljena (Wellock, 1976).

Paternalni ligament (sveza) inače se naziva patelarnom svezom, no s obzirom na to da polazi s kosti i hvata se na kost može se klasificirati kao ligament. Patelarna sveza je jedinica mišićno-koštanog tkiva koja prenosi sile od kosti do tetive do kosti. On se sastoji od vlaknastog vezivnog tkiva koje se sastoji od gustih kolagenih vlakana predanih paralelno s uzdužnom osi tetive. Patelarna sveza pruža se od anteriornog dijela distalnog ruba patele i hvata se na tuberositas tibiae.

Na gornjoj površini tibije smješteni su medijalni i lateralni menisci, to su fibrokartilozni diskovi u obliku klina kojima je svrha apsorpcija šoka/pritiska te upotpunjavanje zglobnog tijela tibije.



Slika 1. Anatomski anteriorni prikaz koljenog zgloba (dostupno na: https://img.webmd.com/dtmcms/live/webmd/consumer_assets/site_images/articles/health_tools/why_knees_hurt_slideshow/493ss_science_source_rf_knee_anatomy_illustration.jpg; pristupljeno: 3.9.2020)

2.2. MIŠIĆI KOLJENA

U ekstenzorni mehanizam koljena spada m. quadriceps femoris, koji se sastoji od četiri mišićna trbuha, a to su mm. vastus medialis, intermedius i lateralis te m. rectus femoris. Mm. vastus medialis, vastus intermedius i vastus lateralis polaze s femura i hvataju se na tibiju te se smatraju monoartikularnim mišićima. M. rectus femoris polazi sa zdjelice te se spaja sa vastusima i također se hvata na tibiju, na tuberositas tibije, samim time smatra se biartikularnim mišićem. U tetivi m. quadriceps femorisa ugrađena je patela, trokutasta sezamoidna kost. Funkcija patele je povećanje efikasnosti kontrakcija m. quadricepsa.

Drugi, slab ekstenzor koljena je m. tensor fasciae latae, koji djeluje kroz iliotibijalni trakt, no samo kada je koljeno ekstendirano. U fleksiji većoj od 30°, iliotibijalni trakt postaje slab fleksor koljena i vanjski rotator. Glavna funkcija iliotibijalnog trakta je stvaranje statičke bočne stabilizacije koljena.

U skupinu fleksora koljena spadaju mm. hamstrings, m. sartorius, m. gracilis, m. popliteus i m. gastrocnemius. M. gastrocnemius slab je fleksor koljena, pomaže u aktivnoj stabilizaciji zgloba koljena. Medijalna glava je slab unutarnji rotator, a lateralna glava je slab vanjski rotator. M. semitendinosus, m. gracilis i m. sartorius hvataju se ispred medijalnog kondila tibije, medijalno od tuberositas tibiae i anteriorno od hvatišta medijalnog kolateralnog ligamenta, oni vrše fleksiju i unutarnju rotaciju koljena. M. semimembranosus hvata se na medijalni kondil tibije, neka vlakna hvataju se na poplitealni ligament i neka na stražnji rub medijalnog meniska. On također vrši fleksiju i unutarnju rotaciju. M. popliteus leži duboko u poplitealnoj jami. On je fleksor i unutarnji rotator koljena, uz to i povlači lateralni meniskus u posteriornom smjeru tijekom fleksije te sprječava pomak femura u odnosu na tibiju kod čučnja. M. biceps femoris hvata se na glavu fibule i dijelom na tibiju. On je snažni fleksor i vanjski rotator koljena (Ombregt, 2013).

M. rectus femoris površni je mišić skupine m. quadriceps femorisa, prelazi preko prednjeg dijela femura sve do m. sartoriusa. Polazi s ileuma, gdje se dijeli na prednji i stražnji dio te se hvata na proksimalni aspekt i superiornu trećinu prednje površine patele, pridružujući se tetivi m. quadriceps femorisa oko 3-5 cm proksimalno od patele (West i Colvin, 2014).

M. vastus lateralis potječe od lateralnog aspekta femura i središnji se sjedinjuje s m. vastus medialis kako bi se hvatao na proksimalnu bazu patele. Lateralno završava u aponeurozi koja je sjedinjena s lateralnom stranom m. rectus femorisa. To širenje postaje dio lateralnog

retinakuluma i završava u tetivi m. quadriceps femorisa. M. vastus lateralis također ima anatomske različite skupine vlakana koja se nazivaju vastus lateralis obliquus, a odvajaju se od glavne skupine mišića tankim slojem masti ili fascije (West i Colvin, 2014).

M. vastus medialis polazi sa superomedijalne regije femura i središnji se ujedinjuje sa m. vastus lateralisom kako bi se hvatao na bazu patele posteriorno od hvatišta m. rectus femorisa. Medijalno završava u aponeurozi koja se kombinira s m. rectus femorisom te se hvataju na superomedijalni aspekt patele. M. vastus medialis sadrži vastus medialis obliquus (VMO) koji se orijentira koso vlaknima i predstavlja najdistalniji dio m. vastus medialis. M. vastus medialis funkcionalno je podijeljen u dvije komponente: vastus medialis longus (VML) i vastus medialis obliquus (VMO). VML ekstenzira koljeno, uz ostatak mišića quadriceps femorisa. VMO ne ekstenzira koljeno, no aktivan je kroz cijelu ekstenziju. VMO asistira u centriranju patele u femoralnoj trohleji (West i Colvin, 2014).

M. vastus intermedius leži duboko, polazi od anterolateralne grane dvije trećine femura i prolazi ispred femura do tetive. Njegova vlakna kombiniraju se s m. vastus medialis i m. vastus lateralis te se hvataju distalno u odnosu na superiorni rub patele (West i Colvin, 2014).

Ovi mišići aktivni su stabilizatori koljena tijekom ekstenzije, posebno m. vastus lateralis (na lateralnoj strani) i m. vastus medialis obliquus (na medijalnoj strani). VMO je aktivan tijekom ekstenzije, no ne sudjeluje u pokretu. Njegova funkcija je da stabilizira patelu u centru trohleje. Ovaj mišić jedini je aktivan stabilizator medijalnog aspekta, stoga je njegova funkcija i aktivnost presudna za kretanje patelofemoralne kosti te najmanja promjena aktivnosti ima značajne učinke na položaj patele. Pasivne strukture koljena također utječu na položaj patele. One su opsežnije i jače na medijalnoj strani, pri čemu većina lateralne stabilnosti potječe iz iliotibijalnog pojasa (ITB). Ako je ITB pod prekomjernom napetošću može doći do prekomjernog lateralnog nagiba patele.

2.3. PATELA

Patela je najveća sezamoidna kost u tijelu (West & Colvin, 2014), koja osigurava mobilno hvatište za tetivu kvadricepsa i patelarnu svezu. Ona je trokutastog oblika i njezina zaobljena i superiorna baza hvata se na tetivu kvadricepsa, dok se inferiorni vrh hvata na patelarnu svezu. Zglobna hrskavica koja prekriva patelu jedna je od najdebljih u tijelu, hrskavica na medijalnoj strani deblja je od one na lateralnoj strani. Kao sezamoidna kost, patela povećava mehaničke prednosti ekstenzornog mehanizma. Ona funkcionira kao poluga, povećavajući silu ili

pomak, ovisno o aktivnosti može povećati i trenutačnu silu kvadricepsa. Time se smanjuje količina sile kvadricepsa koja je potrebna za ekstenziju koljena.

Ubrzo nakon što se zglobni krajevi femura i tibije pretvore u hrskavicu, kompleks koji se sastoji od tetive m. quadriceps femorisa, patelarne sveze i patele postaje vidljiv kao kontinuirani pojas vlaknastog vezivnog tkiva koji se proteže po mezenhimskoj interzoni prednje površine zgloba koljena. Patela se unutar ovog pojasa razvija kao longitudinalno raspoređen skup stanica koji se nalazi na distalnom kraju femura. U devetom mjesecu gestacije, područje patele pretvara se u hrskavicu, tvoreći hijalinsku hrskavičnu masu koja segmentira ranije kontinuirano tendinozno umetanje m. quadriceps femorisa, isključujući usku komunikaciju vlakana preko vanjske patelarne površine. Distalno od inferiornog ruba, hijalina hrskavica patele kroz fibrokartilagni prijelaz prelazi u patelarnu svezu. Do 14. tjedna gestacije patela u potpunosti postaje hrskavica. U početku medijalne i lateralne fasete patele jednake su veličine. No, do 23. tjedna gestacije patela stječe lateralnu fasetnu dominaciju, koja je karakteristika odrasle patele. Patela se brže povećava do 6. mjeseca fetalnog života, nakon čega se povećava istom brzinom kao i ostale kosti donjeg ekstremiteta. Primarno okoštavanje patele započinje u dobi od 5 godina, iako se mala žarišta mogu očitati i već od 2 do 3 godine. Okoštavanje patele događa se centrifugalno unutar mase dobro vaskularizirane epifizne hrskavice i progresivno se širi prema rubovima eventualne kosti odraslog čovjeka. Ovo okoštavanje brzo napreduje do prednje površine na kojoj se kasnije formira pokosnica. Suprotno tome, stražnji, donji, medijalni i lateralni rubovi zadržavaju hrskavičnu površinu s posteriornom zglobnom hrskavicom. Tijekom adolescencije, prednja, medijalna i lateralna kortikalna kost centra za okoštavanja postaje prtok vlaknastom tkivu tetive m. quadriceps femorisa i progresivno stvara gusti kontinuitet između tetive i subhondralne kosti. Do sazrijevanja skeleta, ta sučelja ostaju kao područja koja su mehanički podložna zateznim silama te u skladu s time mogu nastati avulzijske frakture (Fox i sur., 2012).

Patela se nalazi pokraj fascije late i vlakana m. rectus femorisa. Njezin proksimalni dio naziva se bazom. Ona ima anteriornu i posteriornu površinu te superiorne, lateralne i medijalne krajeve. Baza patele nalazi se na hvatištu m. rectus femorisa i m. vastus intermedijusa. Medijalni i lateralni krajevi nalaze se na hvatištu m. vastus medijalis i lateralis (Fox i sur., 2012).

Postoje dvije sile koje djeluju na patelu tijekom pokreta koljena, to su patelofemoralna sila kompresija i sila tenzije kvadricepsa (Outerbridge i Dunlop, 1975).

Patela leži duboko do tetivnih vlakana m. rectusa femoris. Ravna je i grubo jajolika i dolazi do zaobljene točke koja je poznata kao njezin margo inferior. Njezin proksimalni dio naziva se bazom. Patela ima prednju i stražnju površinu te gornje, medijalne i lateralne rubove. Dno patele je hrapavo i hvata se na m. rectus femoris i m. vastus intermedius. Medijalni i lateralni rubovi zaobljeni su te se hvataju na m. vastus medialis i m. vastus lateralis (Fox i sur., 2012).

Prednja površina patele obilježena je nizom okruglastih okomitih grebena od tetive m. quadriceps femoris. Lagano je konveksna i podijeljena u tri dijela. Gruba superiorna trećina (baza patele) prima hvatište tetive m. quadriceps femoris. Prednji dio ove tetive nastavlja se preko prednje površine i tvori duboku fasciju koja pranja uz kost. Srednja trećina ima vaskularne otvore i vertikalne brazde. Donja trećina završava šiljastim vrhom, koji je obložen patelarnom svezom (Fox i sur., 2012).

Stražnja površina patele otkriva veliku, glatku i ovalnu fasetu koja je prekrivena zglobnim (hijalnim) hrskavicama. Stražnja površina može se podijeliti u dva dijela sa širokim vertikalnim grebenom u sredini. Ovaj uzdignuti greben podudara se s utorom trohleje na prednjoj površini distalnog femura, između kondila. Donji dio nije artikulirajući. Gornji i zglobni dio stražnje površine u potpunosti je prekriven zglobnom hrskavicom i čini 75% visine patele. Ova zglobna hrskavica doseže 4 do 5 mm debljine u središnjem dijelu i najdeblja je u tijelu (Fox i sur., 2012).

Zglobna (hijalina) hrskavica je visoko specijalizirano tkivo koje se sastoji od gustog izvanstaničnog matriksa s rijetkom distribucijom hondrocita. Gusti izvanstanični matriks uglavnom se sastoji od vode, kolagena, proteoglikana i ostalih nekolagenskih proteina i glikoproteina prisutnih u manjem broju. Ove komponente omogućuju glatko podmazanu površinu za zglobno trenje između patele i trohlearnog utora femura (Fox i sur., 2012).

Medijalni rub patele dijeli se na odgovarajuću medijalnu fasetu i mnogo manju fasetu (zvanu neparnom fasetom) duž medijalnog ruba patele. Neparna faseta odijeljena je od ostatka medijalne fasete bočnim grebenom koji se opisuje kao „sporedan greben“ jer je manje prominentniji od medijalnog grebena te se razvija nakon rođenja kao odgovor u odnosu na opterećenje koje dolazi. „Sporedni greben“ teče ukoso i istaknutiji je distalno nego proksimalno. Lateralni rub zglobne površine konkavan je u frontalnoj i transverzalnoj ravnini. Proksimalni rub patele tvori trokut s vrhom izravno posteriorno. Podloga baze vrlo je nepravilna i ima umetanje tetive m. quadriceps femoris, s m. rectus femorisom anteriorno, m. vastus medialis i m. vastus lateralis u sredini i s m. vastus intermedius posteriorno.

Distalni rub patele tvori zaobljenu projekciju koja prima hvatište patelarne sveze (Fox i sur., 2012).

Patela je čvrsto uložena unutar tetive m. quadriceps femorisa duboko do fascije late. Vlakna tetive m. quadriceps femorisa i patelarne sveze u kontinuitetu su nad dorzalnim aspektom patele, dok se medijalna i lateralna ekspanzija stapaju s medijalnim i lateralnim retinakulom patele (Fox i sur., 2012).

Primarna biomehanička funkcija patele je da poboljša učinkovitost m. quadriceps femorisa povećanjem poluge ekstenzornog mehanizma. Funkcija patele je djelovati kao oslonac, povećavajući polugu m. quadriceps femorisa. Za akciju djelovanja potrebna je površina okretaja za tetivu m. quadriceps femorisa koja je dobro prilagođena visokom tlačnom opterećenju s minimalnim silama trenja. Sila potrebna za ekstenziju koljena (okretni moment) je izravno ovisna o okomitoj udaljenosti između patelarne sveze i osi fleksije koljena. Patela pruža mehaničku prednost kod dva različita mehanizma, povezivanja i pomaka. Kada koljeno započinje ekstenziju iz potpuno flektiranog položaja patela prvenstveno djeluje kao veza između tetive m. quadriceps femorisa i patelarne sveze. Maksimalne sile na tetive m. quadriceps femorisa zabilježene su od 3200 N, dok su one na patelarnu svezu 2800 N. Ove su vrijednosti između četiri i pet puta veće od standardne težine od 700 N (Fox i sur., 2012).

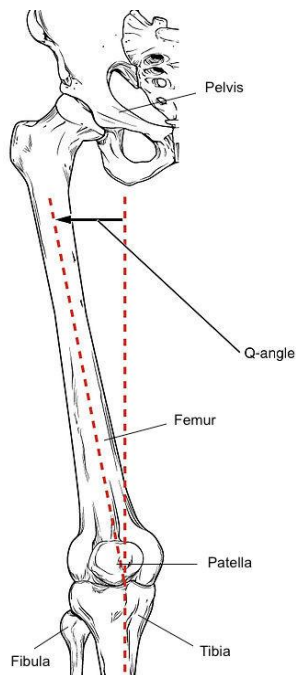
2.4. BIOMEHANIKA KOLJENA

Pokreti u koljenom zglobu odvijaju se kroz dvije ravnine. Fleksija i ekstenzija odvijaju se kroz sagitalnu ravninu, dok se pokreti unutarnje i vanjske rotacije odvijaju kroz horizontalnu ravninu. Opseg pokreta fleksije je od 120°-150° ovisno o mišićnoj masi potkoljenice. Pokret fleksije ograničava napetost m. rectus femorisa kada je natkoljenica ekstenzirana. Kod nekih osoba moguć je pokret hiperekstenzije do 15°. Krajnji opseg pokreta fleksije je mekan zbog dodira mekih tkiva, dok je kod ekstenzije krajnji osjet pokreta tvrd zbog tenzija posteriornih ligamenata i struktura zglobne čahure. Rotacije u koljenom zglobu moguće su samo kada je koljeno u flektiranom položaju. Kada je koljeno u ekstenzirano, kolateralni ligamenti svojom tenzijom pridonose stabilnosti zgloba i sprječavaju pokrete rotacije. Kada je koljeno flektirano napetost kolateralnih ligamenata popušta i pokreti rotacije su mogući. Mogućnost pokreta rotacije smanjuje se iza 90° fleksije zbog otpora mekih tkiva (Kattadiyil i sur., 2014)

Ekstenzorni ili m. quadriceps femoris mehanizam sastoji se od dijelova 6 mišića (m. rectus femoris, m. vastus medialis, m. vastus lateralis, m. vastus intermedius, m. vastus medialis obliquus, m. articularis genu), jedne tetive (tetive m. quadriceps femorisa) i patelarnog ligamenta (patelarne tetive). Patela čini važnu komponentu ekstenzornog mehanizma: njezina lokacija dopušta veću mehaničku prednost za ekstenziju koljena. Smjer povlačenja mišića na patelu osigurava veliku količinu dinamičke stabilnosti patele. Ekstenzorni mehanizam uključuje i ostale strukture. Masni jastučić koji se nalazi ispod patelarne sveze ide od inferiorne strane patele do tibijalnog tuberkula. Patelofemoralni i patelotibijalni ligamenti, zadebljanje ekstenzornog retinakula koji pokriva anteriorni dio koljena i stabilizira patelu. Prepatelarna burza leži između kože i anteriorne površine patele. Infrapatelarna burza leži duboko do patelarne sveze ali ispred infrapatelarnog masnog jastučića. Ove dvije burze podložne su upali zbog traume (primarno prepatelarna) i prekomjernog korištenja (infrapatelarna) (Kattadiyil i sur., 2014).

Kut m. quadriceps femorisa (Q kut) mjera je poravnanja između femura i tibije. On se mjeri crtanjem zamišljene linije koja povezuje središte patele i spinu iliacu anterior superior za stvaranje površinske oznake koja približava liniju povlačenja tetive m. quadriceps femorisa. Smjer patelarne sveze označen je sekundarnom linijom povučenom od središta patele do središta tibijalnog tuberkula. Sjecište ove dvije imaginarne crte tvori Q kut.

Ukoliko je povećana adukcija i/ili unutarnja rotacija kuka, Q kut će se povećati, što povećava i valgus donjeg ekstremiteta. Q kut i valgus koljena povećat će pritisak na lateralnoj strani patelofemoralnog zgloba (koji je također povećan vanjskom rotacijom tibije). Fiziološki Q kut odgovara 14° za muškarce i 19° za žene. Ako je Q kut veći od 20° smatra se da postoji veća mogućnost ozljede ili bolesti patelofemoralnog zgloba.



Slika 2. Kut m. quadiceps femorisa (Q kut) (dostupno na: https://upload.wikimedia.org/wikipedia/commons/d/d5/Labelled_Femur_Q_Angle.jpg; pristupljeno 3.9.2020)

Anteverzija femura ili medijalna torzija femura stanje je koje mijenja poravnanje kostiju u koljenu. To može dovesti do prekomjernih ozljeda koljena zbog nepravilnosti femura u odnosu na patelu i tibiju.

2.5. INERVACIJA KOLJENA

Prednja inervacija koljena uključuje korijene živaca od L2 do L5. N. genitofemorals, n. femoralis, n. obturatorius i n. saphenus uključuju se u inervaciju prednje strane koljena. N. femoralis lateralis i n. suralis lateralis inerviraju anterolateralni aspekt koljena. Nisu utvrđeni korijeni živčanih završetaka unutar samog koljenog zgloba ili unutar patele (Fox i sur., 2012).

3. HONDROMALACIJA PATELE

Hondromalacija patele jedan je od najčešćih razloga bolova koljenog zgloba kod mladih ljudi. Riječ hondromalacija izvedena je iz grčkih riječi, *chondros* – hrskavica i *malakia* – omekšavanje. Stoga hondromalacija patele označava omekšavanje zglobne hrskavice stražnje površine patele (Bentley i sur., 1984).

3.1. ETIOLOGIJA HONDROMALACIJE

Etiologija hondromalacije patele slabo je razumljiva, iako se vjeruje da su uzroci ozljede, generalizirani poremećaj patelofemoralnog kontakta ili posljedica traume hondrocita zglobne hrskavice. Uzrok također može biti nestabilnost patele što omekšava zglobnu hrskavicu. Glavni uzroci nestabilnosti i krivog smjera patele mogu biti abnormalnost Q kuta (povećanje dovodi do lateralnog povlačenja patele), mišićna tenzija m. rectus femoris i m. tensor fasciae latae koji utječe na ITB, mišićna tenzija mm. hamstrings i mm. gastrocnemius, povećana pronacija subtalarnog zgloba (unutarnja rotacija noge rezultira nesrazmjerom patele), patella alta (abnormalno superiorni položaj; duljina patelarne tetive 20% veća od visine patele), insuficijencija m. vastus medialis. Degenerativne promjene zglobne hrskavice mogu biti uzrokovane traumom ili prekomjernom upotrebom, ponavljajućom mikrotraumom i upalnim stanjima, posturalne deformacije (dislokacija patele u udubinu trohlee) (Bentley i sur., 1984).

Pozicioniranje kukova i snaga mišića povezani su s učestalosti patelofemoralne boli. Stoga, snaženje mišića kuka i vježbe stabilnosti mogu biti korisne u programu rehabilitacije hondromalacije patele.

Točna etiologija hondromalacije patele je nepoznata, no postoje mnogi faktori rizika. Jedan od faktora rizika jesu ponavljani padovi na prednju stranu koljena ili jedna veća ozljeda koljena. Mehanički poremećaji predstavljaju i faktore rizika, a tu se ubrajaju patella alta, kada je kod fleksije i prilikom stresa samo inferiorni dio patele spojen s femurom, mišićna neravnoteža i loša tehnika kod sportskih aktivnosti. Ponavljajuća subluksacija ili dislokacija patele također pridonose faktorima rizika. U obzir se moraju uzeti i prehrambeni problemi kojima može doći do propadanja zglobne hrskavice te problemi stopala (npr. ravna stopala). Mnogo faktora – kongenitalni, posturalni ili traumatski, sami ili u kombinaciji, pridonose stvaranju bolnog mjesta oštećenja hrskavice.

Čimbenika rizika za razvoj hondromalacije patele ima mnogo. Kod mlađih osoba to mogu biti sportske aktivnosti poput trčanja, skakanja, skijanja, bicikliranja ili gimnastike zbog direktnog udarca na patelu prilikom naglog zaustavljanja, ponavljajuće torzije, stresa i količine sile koja je usmjerena na zglob. Također, kod tinejdžera se ističe patelofemoralni bolni sindrom koji uključuje ozljede zadobivene prometnim nesrećama jer dolazi do subluksacije ili luksacije patele. Kod odraslih osoba naglasak je postavljen na osteoartritis koji sam po sebi uključuje degradaciju, propadanje hrskavice (Hauser i Schaefer Sprague, 2014).

3.2. SIMPTOMI HONDROMALACIJE

Glavni simptom jest bol koja varira intenzitetom i lokacijom, ovisno kronicitetu i broju ponavljanja ozljede. Drugi simptom može se opisati kao zvuk „škripanja“ ispod patele, obično kod ekstenzije s punim osloncem na nogu, kao kod penjanja po stepenicama. Pacijenti opisuju prekid ili poremećaj ritma patelofemoralnog zgloba, koji se najčešće događa kod zadnjih 30°-40° ekstenzije kod punog oslonca na nogu. Tekućina u zglobu može se uočiti kod akutne epizode subluksacije. Atrofija se uočava ako je stanje kronično i često se ponavlja.

Hondromalacija patele definiran je klinički sindrom popraćen abnormalnim promjenama zglobne hrskavice na donjoj površini patele. Pacijenti se žale na uporne bolova iza patele (posebno nakon sjedenja sa savijenim koljenima duži period) koje se često oslobađa nakon pokretanja – „znak kinematografa“. U naprednijim slučajevima bol je upornija i pojačava se nasilnom aktivnošću, osobito kada je koljeno pod teretom u flektiranom položaju. Mikroskopske promjene patele dobro su prepoznate, obično se sastoji od omekšanja hrskavice na medijalnoj strani donje površine patele. Zbog praktičnosti, hondromalacija se može razvrstati u 4 stupnja s obzirom na uključenost hrskavice. 1. stupanj: fibrilacija ili pukotina na području manjem od 0,5 cm; 2 stupanj: fibrilacija ili pucanje na području 0,5-1 cm; 3 stupanj: fibrilacije ili pucanje na području 1-2 cm i 4. stupanj fibrilacija ili pucanje na području većem od 2 cm s ili bez izlaganja subhondralne kosti (Bentley i sur., 1984).

Otpriblike dvije trećine bolesnika su žene, a simptomi se najčešće javljaju u dvije skupine bolesnika. Prva skupina su prilično neaktivne tinejdžerke, a druga skupina su visoko aktivni muškarci dvadesetih godina. U prvoj skupini simptomi su često gori kada se dugo razdoblje sjedi s flektiranim koljenima, a bol se oslobađa hodanjem kroz par minuta. U drugoj skupini pogoršanje simptoma javlja se kod aktivnosti, posebno onih koje uključuju naprezanje koljenog zgloba kod fleksije i rotacija. Bol se opisuje iza patele. Bol se vrlo često javlja bilateralno, ali nema veze s dominantom stranom. Fizikalnim pregledom otkrivaju se rani

znakovi. Najčešći rani znak je nježnost palpacije medijalne površine patele. Vrlo rijetko je otkrivena slobodna tekućina unutar zgloba, a u otprilike 50% slučajeva krepitacije se osjećaju iza patele tijekom fleksije između 45° i 90°. Ostali fizički znakovi su pozitivan test straha i bol pri komprimiranju gornjeg dijela patele prema kondilima femura tijekom kontrakcije m. quadriceps femorisa. Veliki izljev u zglob je rijedak, ali kada je prisutna povezanost s naprednijim stanjima hondromalacije, gdje postoji prolaps zglobne hrskavice i reaktivni sinovitis, dolazi izljev u zglob. Mekoća može biti prisutna duž linije zgloba, no ne smije se zamijeniti sa puknućem meniska (Bentley i sur., 1984).

Disfunkcije patelofemoralnog zgloba uključuju veliki dio akutnih i kroničnih tegoba koljena. Najčešći simptom koji se prijavljuje je tupi bol koja djeluje lokalno u područje koljena, iza patele. Krepitacije, natečenost koljena i povremeno oslobađanje mehanizma m. quadriceps femorisa često prati ovu bol. U rijetkim slučajevima pojavljuje se lateralna subluksacija i dislokacije patele s potpunim kolapsom koljena. Ovi simptomi uglavnom se pojavljuju kod ekscentrične kontrakcije m. quadriceps femorisa i ponavljajućih vježbi fleksije i ekstenzije s kroničnim prevelikim opterećenjem. Hondromalacija patele obično je rezultat ponavljajuće mikrotraume u patelofemoralnoj regiji, vanjske traume ili naglog povećanja u opterećenju ili frekvenciji vježbi. Anatomske varijacije i generalizirana ligamentna slabost također mogu pridonijeti disfunkciji patele. Dva puta više pogađa žene nego muškarce u populaciji adolescenata i mladih odraslih, no pogađa isto kod muškaraca i žena koji su sportaši. Sportovi koji zahtijevaju stalni i jaki udar nogu (poput aerobika, nogometa, plesa) imaju veću učestalost hondromalacije nego nisko frekvencijski sportovi s nogama. Pojava hondromalacije, ne uključujući vanjske traume, često je bilateralna i u konačnici može dovesti do degenerativnog artritisa (McMullen i sur., 1990).

3.3. KLINIČKA SLIKA

Specifičnost vezana za poremećaj kao što je hondromalacija patele jest ta da pacijent bol ne može pokazati u određenoj točki, već se javlja u većem području. Bol se raspodjeli po cijeloj pateli, ali ju često opisuju i kao jači osjećaj nelagode. Ona se pojačava dugotrajnim sjedenjem te fleksijom jednakom ili većom od 90 stupnjeva. Prilikom pojave boli, nerijetko dolazi i do nestabilnosti te ograničenja u težim aktivnostima poput skoka, podizanja iz čučnja (Britvec i Kiseljak, 2015).

U ranim fazama hondromalacija pokazuje područja visoke osjetljivosti na fluidnost. To može biti povezano s povećanom debljinom hrskavica i može izazvati edem. U posljednjim fazama

bit će nepravilna površina sa žarišnim stanjivanjem koja se može proširiti i doći do subhondralne kosti.

Hondromalacija ocjenjuje se na temelju artroskopskih nalaza, dubine stanjivanja hrskavica i promjena subhondralne kosti. Umjerene do teške faze mogu se vidjeti na magnetskoj rezonanci.

Faza 1: omekšavanje i oticanje zglobne hrskavice zbog slomljenih vertikalnih kolagenih vlakana. Hrkavica je spužvasta na artroskopiji.

Faza 2: stvaranje mjehurića u zglobnoj hrskavici zbog odvajanja površinskog od dubokog hrskavičnog sloja. Bez proširenja na subhondralnu kost.

Faza 3: ulceracija fisura, fragmentacija i fibrilacija hrskavice koja se proteže do subhondralne kosti ali zahvaća manje od 50% površine zgloba patele.

Faza 4: trošenje izložene subhondralne kosti izložene više od 50% površine patele sa sklerozom i erozijama. Formiranje osteofita (McMullen i sur., 1990).

Zglobna hrskavica nema živčanih završetaka, stoga se hondromalacija ne treba smatrati pravim izvorom boli u prednjem području koljena, već to može biti patološki ili kirurški nalaz koji predstavlja traume zglobne hrskavice ili neravnomjerno opterećenje. Kok i sur. Pokazali su da postoji značajna povezanost debljine potkožnog masnog tkiva sa prisutnoću hondromalacije patele. Ovo bi moglo objasniti zašto žene pate od hondromalacije više od muškaraca (McMullen i sur., 1990).

Ovo stanje može uzrokovati slabljenje mišića quadriceps femorisa, stoga je jačanje i održavanje snage od ključne važnosti u rehabilitaciji. Značajan broj pojedinaca ne mora imati simptome, no često je prisutna krepitacija u fleksiji i ekstenziji. Idiopatska hondromalacija česta je kod adolescenata i žena, a degenerativno stanje najčešće se pojavljuje u srednjoj i starijoj životnoj dobi.

3.4. DIJAGNOSTIKA HONDROMALACIJE

Primarni dijagnostički pristup je radiografija s dodanom artrografijom. MRI je učinkovita, neinvazivna metoda sa sposobnošću povećanja osjetljivosti i specifičnosti dijagnoze.

Postoje različita mjerenja za dijagnosticiranje simptoma hondromalacije patele. To može biti skala ljestvice bola prednje boli u koljenu, upitnik s 13 stavki u kategorijama vezanim za trenutno stanje boli i funkcionalnosti koljena. Drugi upitnik može biti vizualno analogna skala boli s rasponom od 1 do 10 za jačinu boli tijekom aktivnosti. KOOS podskale rabe se u svrhu evaluiranja iskustva pacijenta tijekom vremena. One se sastoje od 5 sastavnica, to su bol i ostali simptomi, funkcioniranje u svakodnevnom životu, funkcioniranje u sportu i rekreaciji i utvrđivanje kvalitete života povezanu s koljenom.

Ponekad se dijagnoza postavlja i termografijom, ali treba obratiti pozornost na intenzitet promjene termograma. Termografija je neinvazivna metoda i može se beskonačni broj puta ponavljati na istoj osobi bez posljedica. Ono podrazumijeva snimanje distribucije topline tijela detekcijom infracrvenih radijacija emitiranih s površine organizma (Vujčić i Nedeljković, 1987).

4. FIZIOTERAPIJSKI POSTUPCI KOD HONDROMALACIJE PATELE

4.1. FIZIOTERAPIJSKA PROCJENA

Pregled koljena sastoji se od 4 stavke; promatranja, mobilnosti, osjećaja pacijenta i rendgenskog snimka. Kod promatranja izgleda zglobova, zglob je obično normalan, no može doći do blagog izljeva. Pregled mobilnosti se sastoji od aktivnog i pasivnog pokreta. Pasivni pokreti obično su u punom opsegu i bezbolni, no ponavljajuća ekstenzija iz flektiranog položaja stvorit će bol i osjećaj „preskakanja“ ispod patele, posebno ako postoji kompresija zglobnih površina. Otpor statičkoj kontrakciji m. quadriceps femoris općenito će uzrokovati oštru bol ispod patele. Kod osjećaja pacijenta bol i krepitacije osjetit će se ukoliko je patela komprimirana uz femur, vertikalno ili horizontalno, s koljenom u punoj ekstenziji. Pomicanjem patele medijalno ili lateralno mogu se osjetiti rubovi patele i zglobne površine. Može se osjetiti i mekoća jednog od rubova, najčešće medijalnog. Kod stavke RTG-a za otkrivanje bilo kakve radiološke promjene potreban je antero-posteriorni pregled patelofemoralnog zgloba. U svim, osim u 4. stupnju nema uvjerljive radiološke promjene. U posljednjim fazama, patelofemoralni zglobni prostor se sužuje i počinje se pojavljivati osteoartritis.

Početna stavka opservacije pacijenta može biti pacijentovo držanje. Uz posturu pacijenta, sve asimetrije poput unutarnje rotacije femura, inklinacije i reklinacije zdjelice, hiperekstenzije leđa, genu varusa ili valgusa ili abnormalne pozicije stopala mogu biti prvi znakovi bolesti koljena. Obrazac hoda također može biti narušen.

Ispituje se pokretljivost i opseg pokreta donjeg ekstremiteta, opseg pokreta može biti narušen kod hondromalacije. Ako je prisutan burzitis, pasivna fleksija ili aktivna ekstenzija bit će bolni. Na izometrijskom ispitivanju može biti primijećen gubitak snage zahvaćene noge. Postoje specifični testovi za sindrom prednje boli u koljenu.

Postoje različiti načini ispitivanja manualne kompresije, neki od testova su „Clarke-ov znak“, „Shrug test“, „Zohlen znak“. Patelarna krepitacije ili „Rabot test“ je zvuk krepitacija s manualnim poprečnim pomakom patele (Gordon, 1977).

„Clarke-ov znak“ otkriva prisutnost poremećaja patelofemoralnog zgloba. Pozitivan znak ovog testa je bol u patelofemoralnom zglobu. Test kompresije kod kojeg se pruža otpor na

ekstenziju, a koristi se kako bi se izvršila maksimalna provokacija na mišićno-tetivnom mehanizmu ekstenzora i pozitivan je kada zahvaćeno koljeno pokaže manju snagu pri pokušaju održavanja otpora. Kritični test izvodi se u visoko sjedećem položaju i izvodi se kontrakcija kvadricepsa pod 5 različitih kutova (30°, 60°, 90° i 120°) dok se femur rotira prema van, kontrakcije se održavaju 10 sekundi. Ako nastane bol, noga se postavlja u ekstenziju. Terapeut pomiče patelu medijalno, pomicanje se zadržava dok se opet vrši izometrička kontrakcija. Ovi testovi pomažu pri dijagnosticiranju hondromalacije, no moraju se isključiti i drugi mogući problemi (Laprade i sur., 1998).

Prilikom testiranja patele tri su glavna faktora koja se potvrđuju, a među njima jesu pozitivan test na omekšanje patele, pozitivan kompresijski patelofemoralni test i test patelarne krepitacije („Rabot test“) (Salehi-Abari i sur., 2015).

Fizioterapijska se procjena temelji na opservaciji prilikom stajanja i hoda dok je osoba u kratkim hlačama ili donjem rublju jer često dolazi i do deformacija koje su oku vidljive. Uspoređujući s koljenom koje nije pretrpjelo hondromalaciju patele jasno se vidi gubitak anteriornog anatomskog reljefa koljena. Također, palpacija pridonosi potvrđivanju dijagnoze te se ponekad može osjetiti i izljev te izrazita mekoća u odnosu na zdravo koljeno. Ukoliko se provedu mjerenja opsega pokreta, uočit će se smanjenje opsega pokreta, ali i pojava boli prilikom pokretanja segmenta (Duignan i McGibney, 2017).

4.2. FIZIOTERAPIJSKE INTERVENCIJE

Tretmani za hondromalaciju ostaju raznoliki i kontroverzni. Tijekom posljednjih 75 godina, nekoliko neoperativnih mjera uvedene su u liječenje simptoma hondromalacije. Tretmani se kreću od odmora do lijekova, uključujući nesteroidne, protuupalne lijekove, intraartikularne steroide i fibrolatinske agense. Ostale neoperativne mjere uključuju privremenu imobilizaciju koljena, stabilizaciju patele i potporu učvršćivanjem s električnom stimulacijom koja se rabi za smanjenje bolova i povećanje snage mišića. Tradicionalno, progresivne vježbe s otporom, kao statičke kontrakcije m. quadriceps femoris, ravna podizanja nogu i izotoničke vježbe koja jačaju m. vastus medialis, također se koriste u rehabilitaciji (McMullen i sur., 1990).

Opće je poznata metoda među fizioterapeutima *R.I.C.E.* koja uključuje odmor (*rest*), krioterapiju (*ice*), kompresiju (*compression*) i elevaciju (*elevation*). U početku same ozljede važno je priuštiti adekvatan odmor da bi bol popustila i jedan je od najvažnijih inicijalnih

tretmana. Krioterapija se koristi kako bi se smanjila oteklina i prevenirao nastanak edema u području zgloba, a omogućuje progresiju k daljnjem provođenju terapije. Kompresija zgloba radi se kada je došlo do veće otekline s povišenom sekundarnom ozljedom tkiva i smanjenja opsega pokreta. Elevacija najmanje 15 centimetara iznad razine srca otklanjaju mogućnost nakupljanja edema. Često se za smanjenje bolnosti, otekline i za reparaciju tkiva koriste medikamenti poput nesteroidnih protuupalnih lijekova. Od fizikalnih procedura za smanjenje bolnosti i otekline upotrebljavaju ultrazvuk i ultrasonografija niskog intenziteta, učvršćivanje („bracing“) za odmor pogođene regije prilikom vježbanja okolnih i taping koji smanjuje kompresiju patele i bolnost. Prilikom vježbanja u centru pozornosti jest ojačanje, fleksibilnost, balans, propriocepcija te kombinacija vježbi koje se očekuju u kasnijoj fazi rehabilitacije jer predstavljaju kompleksnost i potpun oporavak područja patele (Nicola i El Shami, 2012).

Neoperativne metode uključuju privremene imobilizacije pomoću cilindarskih udlaga ili *Velcro* udlaga za koljeno, stabilizaciju patele, pružanje potpore učvršćivanjem te elektrostimulaciju koja je korištena za smanjenje bolni i povećanje snage m. quadriceps femorisa. Osim navedenih metoda, u intervencije spadaju progresivne vježbe otpora, kao što su vježbe statičke kontrakcije m. quadriceps femorisa, ekstenzirana podizanja nogu („straight leg raises“), izotoničke vježbe za jačanje m. vastus medialis (McMullen i sur., 1990).

Imobilizacija koljenog zgloba nakon hondromalacije patele ne može se ubrojati u konzervativne metode koje su isključivo pozitivnoga učinka jer je česta nuspojava narušavanje biomehaničkih/morfoloških struktura koljena te može dovesti i do prolongiranog liječenja (Bączkiewicz et al., 2020).

Prema Sakamoto i suradnicima iz 2009. godine saznajemo kako imobilizacija može uzrokovati dodatno tanjenje zglobne hrskavice iako potpuni mehanizam još nije poznat. (Sakamoto et al., 2009).

4.2.1. MANUALNA TERAPIJA

Osim uobičajenih fizikalnih procedura, u liječenju hondromalacije patele fizioterapeuti služe se i novijim metodama poput Proprioceptivne neuromuskularne facilitacije (PNF), manualne fizioterapije, Miofascijalne kompresivne tehnike (MCT) i Kinesio taping-a. Također, u novije su vrijeme preporučene i tehnike samomasaže koja pomažu pri obnavljanju tkivnog elasticiteta i funkcije što uvelike smanjuje bol i prevenira nastanak novih ozljeda koje

je moguće pronaći pod imenom *Self myofascial release therapy* („SMRT“) (Britvec i Kiseljak, 2015). Relaksacija mišića i poboljšanje cirkulacije zgloba uvelike su pospješile tehnike istezanja. Tradicionalno se koristi statičko istezanje u trajanju od 30 sekundi do 2 minute, dok se koriste i tehnike istezanja po PNF konceptu, indirektno se isteže patelofemoralni zglob istezanjem mm. hamstrings, gdje pacijent pokušava ekstenzirati nogu podignutu prema prsima kontrakcijom m. quadriceps femoris. Poznato je kako je i propriocepcija kod osoba s hondromalacijom patele smanjena za čak 60% u usporedbi s prosječnim vrijednostima (Hrubes i Nicola, 2014).

Manualna se terapija koristi u svrhe poboljšanja neuromuskularne funkcije m. quadriceps femorisa u osoba s mnogim vrstama patologije koljena. Jedna od tehnika, često korištena u manualnoj terapiji jest stabilizacija patele koja se može izvoditi na više načina. Moguće ju je izvoditi tako da se pacijent nalazi u supiniranom položaju s koljenom u potpunoj ekstenziji. Terapeut postavlja palce obje ruke na lateralnu stranu patele, jedan prati smjer tibije, drugi smjer femura, okrenute jedan prema drugome. Prvo izvodi pokret patele, maksimalno moguć, u medijalnome smjeru te pokušava izvesti minimalne oscilacije pokreta do krajnjeg limita u medijalnu stranu. Drugi način na koji se može izvesti stabilizacija patele jest da terapeut postavi ruke na isti način, ali ovaj put radi minimalne oscilacije pokreta odmah na početku opsega pokreta i ne dolazi do krajnjeg mogućeg opsega pokreta (Grindstaff i sur., 2014).

Najčešće korišteni oblici manualne terapije u liječenju hondromalacije patele jesu visoki stupanj manipulacije tkivima manualnom terapijom te nemanipulativne tehnike manualne terapije. Manualna se terapija koristi uz fizikalne procedure kao što su snaženje mišića, elektrostimulacija, taping, vježbe aerobika te protokoli kućnog vježbanja. Fizikalna terapija u korelaciji s manualnom terapijom na cijeli kinematički lanac važan je element rješavanja problematike kao što je hondromalacija patele (Espí-López i sur., 2017)

Moguće je i educirati pacijenta kako bi sam provodio tehnike i jačao mišiće, poboljšao njihovu funkciju i performansu te opseg pokreta. Skup tehnika koje se koriste u edukaciji pacijenata naziva se *Self myofascial release therapy*, a mogu se izvoditi na razne načine. Jedna od tehnika jest korištenje valjka od pjene (*foam roller*), a izvodi se tako što se pacijenta prvo uči pravilnom položaju izdržaja (*plank*), a valjak od pjene postavi se na proksimalni dio m. quadriceps femorisa npr. desne noge, a lijeva se noga prebaci preko desne. Pacijentu se kaže da pokuša što više svoje težine prebaciti na valjak te ga rotirati od proksimalnom prema distalnom cijelom dužinom mišića, do patele. Kada je valjak došao do patele, pacijent bi

trebao brzim pokretom vratiti valjak na početak u jednome pokretu. Poželjno je ponavljati ovu radnju oko jedne minute (otprilike 3-4 puta prijeći preko mišića), odmoriti se 30 sekundi i onda ponovno provoditi tehniku (MacDonald i sur., 2013).

Svrha manualne terapije jest da se suzbije bolnost u zahvaćenoj regiji, ali negativna je strana što ne utječe dugoročno, već se bol javlja ponovno nakon nekog vremena pa se zato preferira izvoditi manualnu terapiju uz ostale procedure i intervencije (Eckenrode i sur., 2018).

Mnogo je varijacija koje fizioterapeut može raditi u svrhu liječenja kliničkih stanja donjih ekstremiteta, ali preporučuje se kombinacija više različitih tretmana i terapija kako bi liječenje bilo što uspješnije u što kraćem periodu. Miofascijalna se tehnika koristi u svrhu poboljšanja funkcije i smanjenja boli zglobova. Terapeut koristi pronirani položaj za m. rectus femoris, supinirani za mm. hamstrings te bočni ležeći položaj za tretiranje m. tensor fasciae latae. Svaka se tehnika koristi pasivno i svako istezanje po 30 sekundi do granice napetosti ili neugodnosti. Istezanje svakog segmenta radi se dva puta (Telles i sur., 2016).

4.2.2. KINEZITERAPIJA

Izometrijske vježbe m. quadriceps femorisa s postupnim povećanjem težine čine vitalni dio konzervativne terapije. Vježbe bi se trebale izvoditi bar 15 minuta, 4 puta dnevno kako bi se poboljšao tonus i kontrola mišića. Autori također spominju kako bi pacijent trebao doći ambulantno na pregled 3 puta tjedno, u razdoblju od 6 tjedana da bi se naglasila važnost postizanja dobre kontrole mišića. Moguće je da takva terapija manjim dijelom pomaže poravnanju patela tako da se podiže tonus m. vastus medialis. Ova terapija traje 2 mjeseca i ako se nastavlja bol koristi se artroskopija za procjenu stanja i donosi se odluka za operativno liječenje (Bentley i sur., 1984).

Tijekom tjelesnih aktivnosti koje zahtijevaju ponavljajuću fleksiju koljena, patelofemoralne kompresivne sile (PFCF) se povećavaju. Tetive u koljenu postaju više napete tijekom fleksije, komprimirajući patelu okomito na zglobne površine kondila femura. Veličina PFCF-a može se bolje razumjeti kada se govori u smislu funkcionalnih stvari. Kod hodanja ono može biti 0,5 puta težina tijela, dok se može povisiti sve do 3,3 kod hodanja niz stepenice. Kontinuirani i ponavljajući patelofemoralni kontakt kod programa rehabilitacije koljena najčešće će pogoršati simptome, pogotovo kod dijagnoze hondromalacije koljena (McMullen i sur., 1990).

Program za rehabilitaciju sa statičkim vježbama može ojačati mišićnu strukturu koljena, a pritom svesti na minimum PFCP i poremećaj zglobne površine patela i femura. Kada je koljeno u punoj ekstenziji i m. quadriceps femoris je kontrahiran, patela nije u kontaktu s kondilima femura. Umjesto toga, ona artikulira superioriorno sa supratrohlearnim masnim jastučićem, omogućavajući samo minimalan patelofemoralni kontakt (McMullen i sur., 1990).

Vježbanje i edukacija dva su važna aspekta liječenja. Edukacija pomaže pacijentu da razumije stanje i nauči kako se nositi s njim kako bi oporavak bio optimalan. Usredotočenost kod vježbi je na istezanje i jačanje odgovarajućih struktura, kao što su potkoljenica, m. quadriceps femoris, m. gastrocnemius, glutealni mišići. Akupunktura i fire needling također pomažu oporavku biodinamičke strukture patela.

Dva su načina na koje može utjecati deficit propriocepcije koljenog zgloba kod hondromalacije patela, a to su abnormalan stres tkiva i upalni proces praćen bolom. Poznato je kako do deficita propriocepcije kod hondromalacije patela dolazi zbog oštećenja malih živaca i neuromata koja su uzrokovana tenzijom i pritiskom na malformirani patelofemoralni zglob. Također, izmjena proprioceptijskog inputa može dovesti do naglog instabiliteta patela što rezultira patelofemoralnom boli i disfunkcijom peripatelarnog pleksusa (Kaya et al, 2017). Proprioceptivnim se vježbama utječe na stabilizaciju trupa, a pri tome se pruža i funkcionalna stabilnost zglobova u kojima se odvijaju kakvi pokreti. Važne su upute terapeuta kako bi pacijent bio u pravilnom položaju i time zajamčio ispravno funkcioniranje mišića i umanjio mogućnost ostalih ozljeda (Kešerac i sur., 2013).

Snaženje mišića važan je element rehabilitacije i često se usredotočuje na poboljšanje aktivaciju i snagu mišića quadricepsa. Međutim, jačanje mišićne strukture kuka i trbuha presudno je u rehabilitaciji hondromalacije patela. Također, jačanje glutealnih mišića poboljšava stabilnost zdjelice i statičku i dinamičku posturalnu kontrolu. Jačanje mišića quadricepsa i dalje ostaje presudan element u neoperativnom tretmanu hondromalacije patela (Rothermich i sur., 2015).

Važan element liječenja hondromalacije uključuje fleksibilnost mekih tkiva. Nepropusnost tkiva, posebno u dijelu mišića kuka, quadricepsa, gastrocnemiusa i iliotibijalnog pojasa mogu pridonijeti patelofemoralnoj boli. Treba se razmotriti sveobuhvatni pristup jačanju uključujući jačanje m. quadricepsa, kuka i trbušne mišićne strukture, kao i dopunski trening fleksibilnosti. Također, pacijentima treba savjetovati da nastave redovite vježbe kod kuće nakon završetka formalnog programa rehabilitacije (Rothermich i sur., 2015).

Lack i suradnici 2015. godine proveli su istraživanje o efektivnosti vježbanja proksimalnih mišića donjih ekstremiteta na osnovu jačanja proksimalne regije i nadopunjavanju nastalih deficita. Koristili su se podacima 14 različitih istraživanja i zaključili kako jačanje proksimalnih mišića donjih ekstremiteta smanjuje bolnost i poboljšava funkciju koljenog zgloba u kratkom periodu, što ukazuje na potrebu dužeg trajanja same rehabilitacije kako bi se što duže očuvali dobiveni rezultati. Dokazali su kako bi snaženje proksimalne regije trebalo biti obavezno uključeno u terapiju hondromalacije patele te da bi vježbe trebalo provoditi najmanje 12 mjeseci (Lack i sur., 2015).

Slijedi program rehabilitacije uz napredovanje. Napredovanje iz faza u fazu, kao i specifično izvođenje vježbi trebaju se temeljiti individualno prema procjeni stručnjaka. Smjernice za rehabilitaciju preuzete od (Michael Geary, 2016).

Tablica 1. Rehabilitacijska faza 1

FAZA I (AKUTNA FAZA)
CILJEVI
<ul style="list-style-type: none">• Kontrola boli i upale• Početak vježbi fleksibilnosti bez boli• Aktivacija m. quadriceps femorisa• Puni opseg pokreta bez boli
PREPORUČENE VJEŽBE
OPSEG POKRETA I FLEKSIBILNOST
<ul style="list-style-type: none">• Vožnja bicikle sa minimalnim otporom• Klizanje petama po podlozi• Istezanje mišića donjeg ekstremiteta (m. rectus femoris, IT trakt, mm. hamstrings, rotatori kuka, m. gastrocnemius) (slika 3.,4.,5.)
SNAGA
<ul style="list-style-type: none">• Vježbe za m. quadriceps femoris (intezitet i kutovi vođeni prema boli)
SMJERNICE
<ul style="list-style-type: none">• Dnevno provođenje vježbi za opseg pokreta. 2-3 seta po 15-20 ponavljanja• Dnevno provođenje programa istezanja mišića. Zadržavanje istezanja 30 sekundi po 2-3 ponavljanja

Tablica 2. Rehabilitacijska faza 2

FAZA II (SUBAKUTNA FAZA)

CILJEVI

- Zaštita ozljeđenog zgloba
- Poboljšanje fleksibilnosti
- Jačanje područja slabosti/nestabilnosti

PREPORUČENE VJEŽBE

OPSEG POKRETA I FLEKSIBILNOST

- Vožnja bicikla (lagana progresija otpora)
- Nastavljanje fleksibilnosti iz faze 1 (slike 3.,4.,5.)

SNAGA

Početak snaženja vježbama otvorenog kinetičkog lanca (prema procjeni snage)

- Ekstenzija koljena
- Ravno podizanje nogu (slika 6.)
- Abdukcija noge (slika 7.)
- Ekstenzija kuka (slika 8.)
- Vanjska rotacija kuka
- „Hamstrings curls“ (slika 9.)

SMJERNICE

- Dnevno provođenje programa istezanja. Zadržavanje istezanja 30 sekundi po 2-3 ponavljanja.
- Kardio program treba biti proveden ne više od 3-5 puta tjedno po 20-35 minuta.
- Dnevno provođenje programa snaženja. Raditi 2-3 seta po 15-20 ponavljanja.

Tablica 3. Rehabilitacijska faza 3

FAZA III (SUBAKUTNA FAZA)

CILJEVI

- Nastaviti izbjegavanje pogoršanja simptoma
- Nastaviti povećanje povrata snage i fleksibilnosti
- Uspostaviti čvrstoću i stabilnost vježbi zatvorenog kinetičkog lanca

PREPORUČENE VJEŽBE

OPSEG POKRETA I FLEKSIBILNOST

- Nastavljanje vožnje bicikla
- Nastavljanje istezanja donjeg ekstremiteta iz faze 1 i 2 (slika 3.,4.,5.)

KARDIO

- Vožnja bicikle sa progresivnim otporom
- Eliptična sprava (ako je bezbolan pokret)
- Plivanje

VJEŽBE SNAŽENJA

- Nastaviti s napredovanjem programa otvorenog kinetičkog lanca sa utezima na stopalu
- Moguće dodavanje opreme iz teretane („leg press“, „hams curls“, „multi-hip“)
- Čučnjevi do 90° (slika 10.)
- Progresije „step up“-a (naprijed i lateralno)*
- Bezbolno snaženje kuka vježbama zatvorenog kinetičkog lanca

SMJERNICE

- Dnevno provođenje programa istezanja. Zadržavanje istezanja 30 sekundi po 2-3 ponavljanja.
- Kardio program treba biti provodan ne više od 3-5 puta tjedno po 20-45 minuta.
- Izvođenje vježbi snaženja 3 puta tjedno. Raditi 2-3 seta po 15-20 ponavljanja.

FAZA IV (POVRATAK SPORTU/AKTIVNOSTI)

CILJEVI

- Nastavak izbjegavanje patelofemoralnog opterećenja
- Napredak jednonožnog snaženja
- Postizanje odgovarajuće snage i fleksibilnosti za povratak u aktivnost

PREPORUČENE VJEŽBE

FLEKSIBILNOST

- Nastavak svakodnevnog istezanja (slike 3.,4.,5.)

KARDIO

- Nastavak bicikle, eliptične sprave, plivanja
- Povratak progresije trčanje (po smjericama liječnika/fizioterapeuta)

SNAŽENJE

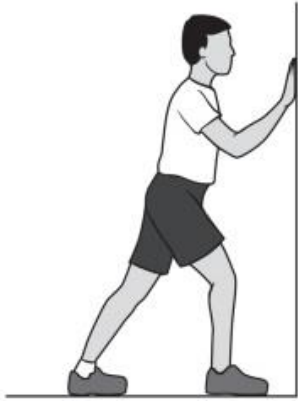- Nastavak podizanja ravnih nogu i vježbi sa opremom iz teretane (slika 6.)
- Nastavak vježbe „step up“
- Statični iskorak
- Lateralni iskorak
- Progresija snaženja jedne noge (jednonožni čučanj, jednonožno mrtvo dizanje)

POVRATAK SPORTU

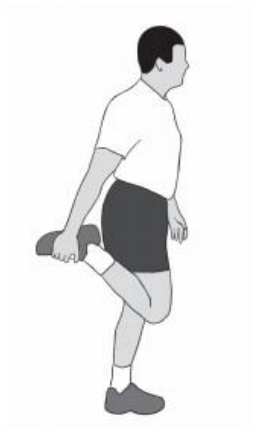- Progresivni povratak po smjericama fizijatra ili fizioterapeuta

SMJERNICE

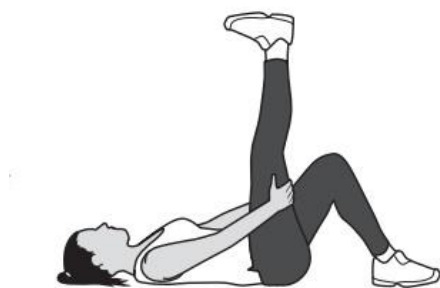- Dnevno provođenje programa istezanja. Zadržavanje istezanja 30 sekundi po 2-3 ponavljanja.
- Kardio program treba biti napredovan u smjeru povratka u sport
- Program snaženja 3 puta tjedno. Raditi 2-3 seta po 15-20 ponavljanja.



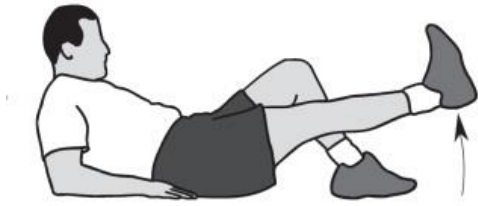Slika 3. Istezanje m. gastrocnemiusa (dostupno na: http://orthoinfo.aaos.org/PDFs/Rehab_Knee_6.pdf; pristupljeno 5.9.2020)



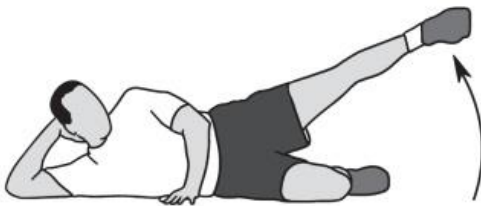Slika 4. Istezanje m. quadriceps femorisa (dostupno na: http://orthoinfo.aaos.org/PDFs/Rehab_Knee_6.pdf; pristupljeno 5.9.2020)



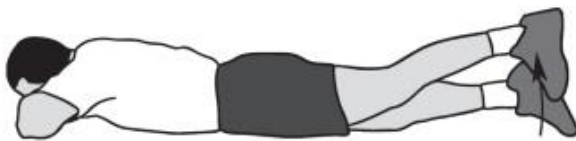Slika 5. Istezanje mm. hamstrings (dostupno na: http://orthoinfo.aaos.org/PDFs/Rehab_Knee_6.pdf; pristupljeno 5.9.2020)



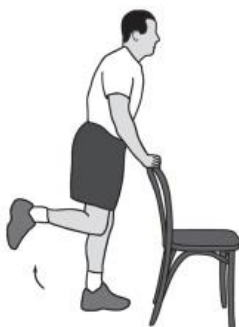Slika 6. Ravno podizanje nogu (dostupno na: http://orthoinfo.aaos.org/PDFs/Rehab_Knee_6.pdf; pristupljeno 5.9.2020)



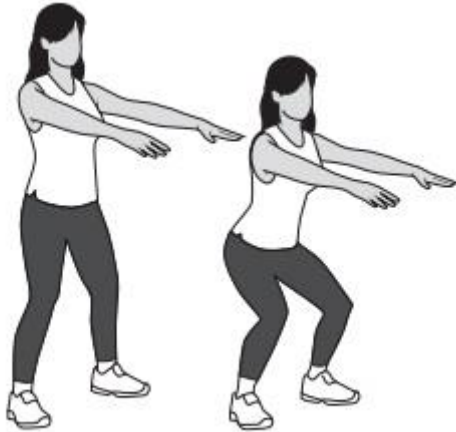
Slika 7. Abdukcija noge (dostupno na: http://orthoinfo.aaos.org/PDFs/Rehab_Knee_6.pdf; pristupljeno 5.9.2020)



Slika 8. Ekstenzija kuka (dostupno na: http://orthoinfo.aaos.org/PDFs/Rehab_Knee_6.pdf; pristupljeno 5.9.2020)



Slika 9. „Hamstrings curls“ (dostupno na: http://orthoinfo.aaos.org/PDFs/Rehab_Knee_6.pdf; pristupljeno 5.9.2020)



Slika 10. Čučanj (dostupno na: http://orthoinfo.aaos.org/PDFs/Rehab_Knee_6.pdf; pristupljeno 5.9.2020)

4.2.3. OSTALE INTERVENCIJE

Kako bi se smanjila bol u zglobu, mnogo se terapeuta služi tehnikom taping-a patele. Bol se obično povećava penjanjem uz stepenice, klečanjem, čučanjem i sličnim aktivnostima koje zahtijevaju izmjenu fleksije i ekstenzije u koljenom zglobu. Često korištena tehnika jest da se traka postavi preko koljenog zgloba tako da kontrolira poziciju patele i potencijalno umanja bolnost prilikom pokretanja pružajući stabilnost pateli. Važno je naglasiti kako ima mnogo informacija različitih istraživanja koje su jedna drugoj kontradiktorne te neke smatraju kako taping ima učinka na olakšanje i smanjenje bolnosti, ali s druge strane postoji i mogućnost kako se radi samo o psihološkom, placebo efektu (Callaghan i Selfe, 2012).

Iako ne spada u fizioterapijske intervencije, uz same intervencije preporučeno je provođenje i proloterapije. Proloterapija oblik je injekcijske tehnike iritiranog, bolnog, kroničnog područja u osobe. Moguće ju je upotrebljavati na raznim mjestima, u tretmanu kronične lumbalne boli, kod tendinopatija, epikondilitisa, ali najčešću uporabu ima u liječenju osteoartritisa (Distel i Best, 2011).

Hauser i Schaefer Sprague 2014. godine proveli su istraživanje na 69 osoba s postavljenom dijagnozom hondromalacije patele, 33 osobe bile su ženskog spola, a 36 osoba muškoga spola između 18 i 82 godine. Prvenstveno im je propisano uzimanje vitamina D i odmor za oporavak koštanoga tkiva, ali opće je poznato kako to ne poboljšava regeneraciju hrskavice. Također, istraživanje nalaže kako jačanje mišića mogu poboljšati opseg pokreta zgloba, ali ne utječu znatno na tetive, ligamente i hrskavicu koji su znatno oslabjeli. Nakon proloterapije 62 koljena osjetili su promjene, neki su mogli vježbati i do 60 minuta nakon proloterapije, a neki malo manje od 60 minuta. Vrijeme mogućnosti vježbanja bilo je povećano, ali i dalje nije zadovoljilo postavljene uvjete. 6 pacijenata nije bilo u mogućnosti vježbati dulje od 30 minuta, a 1 pacijent uopće nije bio u mogućnosti vježbati nakon proloterapije. Negativna strana proloterapije, osim što nije u potpunosti učinkovita na svim pacijentima jest da mnogima predstavlja financijsku težinu (Hauser i Schaefer Sprague, 2014).

Metoda neuromuskularne električne stimulacije uključuje električni izazvanu mišićnu kontrakciju koja se može rabiti kako bi se nadopunila ili zamijenila voljna kontrakcija tijekom rehabilitacije. Pokazalo se poboljšanje kapaciteta sile VMO kod pacijenata koji su koristili električnu stimulaciju, no ne dokazuje se da upotreba električne stimulacije izolirano nadmašuje učinkovitost formalnog, nadziranog programa rehabilitacije. Neuromuskularna električna stimulacije nije široko prihvaćena kao zamjena za fizikalnu terapiju te ostaje kontroverzan dodatak u liječenju pacijenata (Rothermich i sur., 2015).

Kao posljedica hondromalacije patele kod pacijenata se javljaju ranije navedeni simptomi. Od simptoma, bolnost u koljenu pacijentu stvara najveći problem. Osim bolnosti, kao posljedica hondromalacije patele tijekom života može nastati osteoartritis zbog kontinuiranog mehaničkog oštećivanja femura i patele.

U provedenom istraživanju 2005. godine Utting i suradnici utvrdili su da je značajan broj bolesnika koji su imali patelofemoralni artritis patili od bolova u prednjoj strani koljena u adolescenciji ili ranim godinama odraslog života. Mnogi od njih navode da su imali simptome 20 godina prije artroplastike, što sugerira da je problem bio stalan tijekom života te da je bol tijekom adolescencije ili hondromalacija patele mogla voditi do patelofemoralnog osteoartritisa (Utting i sur., 2005).

Simptomi se najčešće tretiraju elektroterapijom. Od elektroterapije najčešće su primjenjivane terapije ultrazvukom, kratkovalnom dijatermijom, transkutanom električnom stimulacijom (TENS) i laserom.

TENS je metoda električne stimulacije. Cilj TENS-a je smanjiti stupanj boli pobuđivanjem senzornih živaca i time stimulirati mehanizma protiv boli. Ne postoji koncept koji najbolje odgovara za sve pacijente jer svakom pacijentu treba pristupiti individualno i svaki pacijent drugačije će odreagirati na terapiju. Kod jednog pacijenta bit će potrebno koristiti jednu frekvenciju dok kod nekog drugog pacijenta trebat će koristiti drugačiju frekvenciju. Za podraživanje senzornih A β vlakana najoptimalnije je koristiti frekvenciju od 90-130 Hz (Carroll i sur., 2008).

Terapijski ultrazvuk dijeli se na dvije vrste učinka: termalni i netermalni. Smatra se da UZ pomaže u ubrzanju i poboljšanju kvalitete zacjeljivanja tkiva. Tkivo na koje se može utjecati u koljenu su patelarna sveza i ligamenti. Proces obnavljanja tkiva složen je niz kaskadnih, kemijskih posredovanih događaja koji dovode do stvaranja oporavljenog tkiva (Ter Haar, 1999). Ultrazvučna doza je individualna, no kreće se od 1MHz-3MHz s intenzitetom od 0,1-0,8 W/cm².

Impulsna kratkovalna terapija modalitet je elektroterapije koji se koristi u praksi. Temelji se na dvije vrste efekta; električnom polju i magnetskom polju. Ova vrsta terapije ima učinak na mišiće, živce, područje edema i hematome. Također, na osteoartritis koji može proizvesti upalu i oticanje.

2014. godine Gobbi i suradnici odlučili su istražiti pomažu li impulsna kratkovalna polja kod ranog liječenja osteoartritisa. Cilj istraživanja bio je hoće li uporaba impulsne kratkovalne terapije dovesti do poboljšanog kliničkog ishoda osteoartritisa. 22 pacijenta u dobi od 30 do 60 godina podvrgnuti su liječenju impulsnom kratkovalnom terapijom, četiri sata dnevno u trajanju od 45 dana. Značajno poboljšanje svih simptoma primijećeno je tijekom jednogodišnjeg praćenja. Nakon dvogodišnjeg praćenja, rezultati su se pogoršali, no i dalje su bili bolji od razine predobrade. Ova studija pokazala je kako impulsna kratkovalna terapija bolesnika sa simptomatski radnim osteoartritisom koljena dovodi do značajnih poboljšanja simptoma, funkcije koljena i aktivnosti tijekom jednogodišnjeg praćenja (Gobbi i sur., 2014).

U fizikalnoj terapiji laserom fizioterapeuti koriste laser visoke snage s pretpostavkom da laser povećava brzinu zacjeljivanja. Njime se mogu liječiti različita bolna stanja uzrokovana mehaničkom silom, kao što je osteoartritis koljena.

2019. Nouri i suradnici proveli su istraživanje u kojem su istražili učinkovitost lasera velike snage do 12 W kod ublažavanja boli i poboljšanja funkcije u pacijenata koji su imali sindrom patelofemoralne boli. Ispitivanje je provedeno na 44 pacijenta koji su nasumično raspoređeni u dvije skupine. Prva skupina liječena je lažnom laserskom terapijom, dok je druga zapravo liječena laserskom terapijom. Pacijenti druge skupine primili su dozu od 300 J kroz pet uzastopnih terapija odvojenih dvodnevnim intervalom. U obje skupine provodio se isti program terapije vježbanjem tijekom razdoblja ispitivanja koje je trajalo tri mjeseca. Program vježbanja sastojao se od izometričkih vježbi za koljena. Ovo istraživanje pokazalo je da je kratkotrajna terapija laserom velike snage praćena odgovarajućim programom vježbi dala značajno smanjenje boli pacijenata sa patelofemoralnim bolnim sindromom, ali ga se ne preporučuje kao učinkovit modalitet za funkcionalno poboljšanje (Nouri i sur., 2019).

4. ZAKLJUČAK

Hondromalacija patele označava stanje omekšavanja hijaline hrskavice. Najveći problem ove bolesti je bol koja se pojavljuje na različitim lokacijama i različitim intenzitetom. Posljedično boli pojavljuje se i smanjenje funkcije samog zgloba. u aktivnostima koje zahtjevaju učestalo skakanje i trčanje te kod visokog intenziteta treninga veća je pojavnost hondromalacije patele. Ukoliko pacijent osjeti simptome poput boli, nelagode, krepitacije ili puknuća važna je što ranija intervencija. Prije same intervencije važno je napraviti fizioterapijsku procjenu te plan i program liječenja hondromalacije patele. Liječenje može biti kirurško ili konzervativno. U konzervativno liječenje spadaju razne metode manualne terapije ili elektroterapije. No, one se smatraju samo pomoćnim procedurama uz program vježbanja tj. kineziterapiju. Jačanje mišića quadricepsa nepreduslan je element neoperativnog liječenja hondromalacije. Međutim, jačanje muskulature kuka i trbuha presudno je u rehabilitaciji hondromalacije patele. Također, jačanje glutealnih mišića poboljšava stabilnost zdjelice i statičku i dinamičku posturalnu kontrolu. Potrebno je uravnotežiti muskulaturu za normalan klizni put same patele. Treba se razmotriti sveobuhvatni pristup jačanju uključujući jačanje m. quadricepsa, kuka i trbušne muskulature, kao i dopunski trening fleksibilnosti za lakšu propusnost mekih tkiva te manju patelofemoralnu bol. Potrebna je edukacija pacijenta za svakodnevne aktivnosti te za daljnje uključenje u sport ili rekreativne aktivnosti. Bez obzira na smanjenje simptoma, uvijek se treba raditi i preventivni program kineziterapije. Osim smanjenja simptoma boli, fizioterapeut pomaže i educira pacijenta za aktivnosti svakodnevnog života.

LITERATURA

- AAOS. (2014). Knee Conditioning Program. *OrthoInfo*, 1–8.
http://orthoinfo.aaos.org/PDFs/Rehab_Knee_6.pdf
- Andrish, J. T. (2015). Biomechanics of the Patellofemoral Joint. *Operative Techniques in Sports Medicine*, 23(2), 62–67. <https://doi.org/10.1053/j.otsm.2015.03.001>
- Bączkiewicz, D., Skiba, G., Falkowski, K., Domaszewski, P., & Selkow, N. (2020). Effects of Immobilization and Re-Mobilization on Knee Joint Arthrokinematic Motion Quality. *Journal of Clinical Medicine*, 9(2), 451. <https://doi.org/10.3390/jcm9020451>
- Bajek S., Bobinac D., Jerković R., Malnar D., M. I. (2007). *Sustavna anatomija čovjeka*. Digital point tiskara.
- Bakhtiary, A. H., & Fatemi, E. (2008). Open versus closed kinetic chain exercises for patellar chondromalacia. *British Journal of Sports Medicine*, 42(2), 99–102.
<https://doi.org/10.1136/bjism.2007.038109>
- Bentley, G., Dowd, G., & Orth Ch., M. (1984). Current concepts of etiology and treatment of chondromalacia patellae. *Clinical Orthopaedics and Related Research*, NO. 189, 209–228.
- Bierkandt, K., Gepp, M., & Zimmermann, H. (2013). A novel bioactive implant material based on a porous silicone-. *Biomed Tech*, 58(1), 13–14. <https://doi.org/10.1515/bmt-2013-4>
- Britvec, M., & Kiseljak, D. (2015). Prednja koljenska bol kod profesionalnih plesača. *Kondicijski Trening*, 13(1), 27–32.
- Callaghan, M. J., & Selfe, J. (2012). Patellar taping for patellofemoral pain syndrome in adults. *Cochrane Database of Systematic Reviews*, 4.
<https://doi.org/10.1002/14651858.cd006717.pub2>
- Carroll, D., Ra, M., Hj, M., Fairman, F., Tramèr, M., & Leijon, G. (2008). Transcutaneous electrical nerve stimulation (TENS) for chronic pain. *The Cochrane Collaboration*, 2.
- Crossley, K. M., Bennell, K. L., Cowan, S. M., & Green, S. (2004). Analysis of outcome measures for persons with patellofemoral pain: Which are reliable and valid? *Archives of Physical Medicine and Rehabilitation*, 85(5), 815–822. [https://doi.org/10.1016/S0003-9993\(03\)00613-0](https://doi.org/10.1016/S0003-9993(03)00613-0)
- Distel, L. M., & Best, T. M. (2011). Prolotherapy: a clinical review of its role in treating chronic musculoskeletal pain. *PM & R : The Journal of Injury, Function, and Rehabilitation*, 3(6 Suppl 1), S78–S81. <https://doi.org/10.1016/j.pmrj.2011.04.003>
- Duignan, M., & McGibney, M. (2017). Patellar dislocation: Not the bees knees. *International Emergency Nursing*, 31, 36–40. <https://doi.org/10.1016/j.ienj.2016.09.002>
- Eckenrode, BJ., Kietrys, DM., Parrott, J. (2018). Effectiveness of Manual Therapy for Pain and Self-reported Function in Individuals With Patellofemoral Pain: Systematic Review and Meta-analysis. *Journal of Orthopaedic & Sports Physical Therapy*.

- Espí-López, G. V., Arnal-Gómez, A., Balasch-Bernat, M., & Inglés, M. (2017). Effectiveness of Manual Therapy Combined With Physical Therapy in Treatment of Patellofemoral Pain Syndrome: Systematic Review. *Journal of Chiropractic Medicine*, *16*(2), 139–146. <https://doi.org/10.1016/j.jcm.2016.10.003>
- Fox, A. J. S., Wanivenhaus, F., & Rodeo, S. A. (2012). The basic science of the patella: structure, composition, and function. *The Journal of Knee Surgery*, *25*(2), 127–141. <https://doi.org/10.1055/s-0032-1313741>
- Fulkerson, J. P. (2002). Diagnosis and Treatment of Patients with Patellofemoral Pain. *American Journal of Sports Medicine*, *30*(3), 2005–2014. <https://doi.org/10.1177/0363546513493599>
- Gobbi, A., Lad, D., Petretera, M., & Karnatzikos, G. (2014). Symptomatic Early Osteoarthritis of the Knee Treated With Pulsed Electromagnetic Fields: Two-Year Follow-up. *Cartilage*, *5*(2), 78–85. <https://doi.org/10.1177/1947603513515904>
- Gordon, H. M. (1977). Chondromalacia Patellae. *Australian Journal of Physiotherapy*, *23*(3), 103–106. [https://doi.org/10.1016/S0004-9514\(14\)61028-X](https://doi.org/10.1016/S0004-9514(14)61028-X)
- Grindstaff, T. L., Pietrosimone, B. G., Sauer, L. D., Kerrigan, D. C., Patrie, J. T., Hertel, J., & Ingersoll, C. D. (2014). Manual therapy directed at the knee or lumbopelvic region does not influence quadriceps spinal reflex excitability. *Manual Therapy*, *19*(4), 299–305. <https://doi.org/10.1016/j.math.2014.03.010>
- Habusta, SF., Griffin, E. (2019). Chondromalacia Patella. *StatPearls Publishing LLC*.
- Hašpl, M., Dubravčić-Šimunjak, S., Bojanić, I., & Pećina, M. (2001). Prednja koljenska bol u sportu i radu. *Arhiv Za Higijenu Rada i Toksikologiju*, *52*(4), 441–449.
- Hauser, R., & Schaefer Sprague, I. (2014). Outcomes of Prolotherapy in Chondromalacia Patella Patients: Improvements in Pain Level and Function. *Clinical Medicine Insights : Arthritis and Musculoskeletal Disorders*, *7*(II), 21–26. <https://doi.org/10.4137/CMAMD.S13849>.Received
- Herrington, L., & Al-Sherhi, A. (2007). A controlled trial of weight-bearing versus non-weight-bearing exercises for patellofemoral pain. *Journal of Orthopaedic and Sports Physical Therapy*, *37*(4), 155–160. <https://doi.org/10.2519/jospt.2007.2433>
- Hrubes, M., & Nicola, T. L. (2014). Rehabilitation of the patellofemoral joint. *Clinics in Sports Medicine*, *33*(3), 553–566. <https://doi.org/10.1016/j.csm.2014.03.009>
- Kattadiyil, M. T., Parciak, E., Puri, S., & Scherer, M. D. (2014). CAD/CAM guided surgery in implant dentistry: a brief review. *The Alpha Omegan*, *107*(1), 26–31.
- Kaya, D., Doral, M. N., & Yosmaoglu, B. (2018). Proprioception in orthopaedics, sports medicine and rehabilitation. *Proprioception in Orthopaedics, Sports Medicine and Rehabilitation*, 1–175. <https://doi.org/10.1007/978-3-319-66640-2>
- Lack, S., Barton, C., Sohan, O., Crossley, K., & Morrissey, D. (2015). Proximal muscle rehabilitation is effective for patellofemoral pain: A systematic review with metaanalysis. *British Journal of Sports Medicine*, *49*(21), 1365–1376. <https://doi.org/10.1136/bjsports-2015-094723>

- Laprade, J., Culham, E., & Brouwer, B. (1998). Comparison of five isometric exercises in the recruitment of the vastus medialis oblique in persons with and without patellofemoral pain syndrome. *Journal of Orthopaedic and Sports Physical Therapy*, 27(3), 197–204. <https://doi.org/10.2519/jospt.1998.27.3.197>
- MacDonald, GZ., Penney, MDH., Mullaley, ME., Cuconato, AL., Drake, CDJ., Behm, DG., Button, D. (2013). An Acute Bout of Self-Myofascial Release Increases Range of Motion Without a Subsequent Decrease in Muscle Activation or Force. *Journal of Strength and Conditioning Research*, 812–821.
- McCarty, E. C., McAllister, D. R., & Leonard, J. P. (2018). Anatomy and biomechanics of the knee. *AAOS Comprehensive Orthopaedic Review* 2, 1(3), 1353–1366. https://doi.org/10.1007/978-88-470-1702-3_24
- McCONNELL, J. (1986). The Management of Chondromalacia Patellae: A Long Term Solution. *Australian Journal of Physiotherapy*, 32(4), 215–223. [https://doi.org/10.1016/S0004-9514\(14\)60654-1](https://doi.org/10.1016/S0004-9514(14)60654-1)
- McMullen, W., Roncarati, A., & Koval, P. (1990). Static and isokinetic treatments of chondromalacia patella: A comparative investigation. *Journal of Orthopaedic and Sports Physical Therapy*, 12(6), 256–266. <https://doi.org/10.2519/jospt.1990.12.6.256>
- Michael Geary, M. (2016). Patellofemoral / Chondromalacia Protocol. *Hospital South Shore, Hospital*, 1–8.
- Moore, K. L., Agur, A. M. R., & Dalley, A. F. (2012). Essential clinical anatomy: Fourth edition. *Essential Clinical Anatomy: Fourth Edition*, 1–703.
- Nicola, T. L., & El Shami, A. (2012). Rehabilitation of Running Injuries. *Clinics in Sports Medicine*, 31(2), 351–372. <https://doi.org/10.1016/j.csm.2011.10.002>
- Nouri, F., Raeissadat, S. A., Eliaspour, D., Rayegani, S. M., Rahimi, M. S., & Movahedi, B. (2019). Efficacy of High-Power Laser in Alleviating Pain and Improving Function of Patients With Patellofemoral Pain Syndrome: A Single-Blind Randomized Controlled Trial. *Journal of Lasers in Medical Sciences*.
- Ombregt, L. (2013). Applied anatomy of the knee. *A System of Orthopaedic Medicine*, e262–e269. <https://doi.org/10.1016/b978-0-7020-3145-8.00087-9>
- Outerbridge, R. E., & Dunlop, J. A. Y. (1975). The problem of chondromalacia patellae. In *Clinical Orthopaedics and Related Research: Vol. No. 110* (pp. 177–196). <https://doi.org/10.1097/00003086-197507000-00024>
- Petersen, W., Ellermann, A., Rembitzki, I. V., Scheffler, S., Herbort, M., Brüggemann, G. P., Best, R., Zantop, T., & Liebau, C. (2016). Evaluating the potential synergistic benefit of a realignment brace on patients receiving exercise therapy for patellofemoral pain syndrome: a randomized clinical trial. *Archives of Orthopaedic and Trauma Surgery*, 136(7), 975–982. <https://doi.org/10.1007/s00402-016-2464-2>
- Rothermich, M. A., Glaviano, N. R., Li, J., & Hart, J. M. (2015). Patellofemoral pain. Epidemiology, pathophysiology, and treatment options. *Clinics in Sports Medicine*, 34(2), 313–327. <https://doi.org/10.1016/j.csm.2014.12.011>
- RUBACKY, G. E. (1965). Chondromalacia of the Patella. *Gp*, 32, 128–129.

- Sakamoto, J., Origuchi, T., Okita, M., Nakano, J., Kato, K., Yoshimura, T., Izumi, S. I., Komori, T., Nakamura, H., Ida, H., Kawakami, A., & Eguchi, K. (2009). Immobilization-induced cartilage degeneration mediated through expression of hypoxia-inducible factor-1 α , vascular endothelial growth factor, and chondromodulin-i. *Connective Tissue Research*, 50(1), 37–45. <https://doi.org/10.1080/03008200802412454>
- Salehi-Abari, I., Khazaeli, S., & Niksirat, A. (2015). Chondromalacia Patella and New Diagnostic Criteria. *Open Science Journal of Clinical Medicine*, 3(4), 126–128. <http://www.openscienceonline.com/journal/osjcm>
- Salehi, I., Khazaeli, S., Hatami, P., & Malekpour, M. (2010). Bone density in patients with chondromalacia patella. *Rheumatology International*, 30(8), 1137–1138. <https://doi.org/10.1007/s00296-009-1149-3>
- Sherman, S. L., Plackis, A. C., & Nuelle, C. W. (2014). Patellofemoral anatomy and biomechanics. *Clinics in Sports Medicine*, 33(3), 389–401. <https://doi.org/10.1016/j.csm.2014.03.008>
- Sonja, K., Maja, H.-F., & Ivan, G. (2013). Primjena pilates lopte, zračnih diskova i balans ploče u treningu veslača. *Kondicijski Trening*, 11, 70–81.
- Telles, G., Cristovão, D. R., Belache, F. A. T. C., Santos, M. R. A., Almeida, R. S. de, & Nogueira, L. A. C. (2016). The effect of adding myofascial techniques to an exercise programme for patients with anterior knee pain. *Journal of Bodywork and Movement Therapies*, 20(4), 844–850. <https://doi.org/10.1016/j.jbmt.2016.02.007>
- Ter Haar, G. (1999). Therapeutic ultrasound. *European Journal of Ultrasound*, 9(1), 3–9. [https://doi.org/10.1016/S0929-8266\(99\)00013-0](https://doi.org/10.1016/S0929-8266(99)00013-0)
- Utting, M. R., Davies, G., & Newman, J. H. (2005). Is anterior knee pain a predisposing factor to patellofemoral osteoarthritis? *Knee*, 12(5), 362–365. <https://doi.org/10.1016/j.knee.2004.12.006>
- Vujčić, M., & Nedeljković, R. (1987). Termografija u otkrivanju i praćenju hondromalacije patele. *Medicinski Vjesnik*, 19((1-2)), 7–12.
- Wellock, L. M. (1976). Clinical Kinesiology. In *Physical Therapy* (Vol. 56, Issue 3). <https://doi.org/10.1093/ptj/56.3.377>
- West, R. V., & Colvin, A. C. (2014). The patellofemoral joint in the athlete. *The Patellofemoral Joint in the Athlete*, 1–172. <https://doi.org/10.1007/978-1-4614-4157-1>

POPIS ILUSTRACIJA

TABLICE:

Tablica 1. Rehabilitacijska faza 1	str. 22
Tablica 2. Rehabilitacijska faza 2	str. 23
Tablica 3. Rehabilitacijska faza 3	str. 24
Tablica 4. Rehabilitacijska faza 4	str. 25

SLIKE:

Slika 1. Anatomski anteriorni prikaz koljenog zgloba	str. 3
Slika 2. Kut m. quadriceps femorisa (Q kut)	str. 10
Slika 3. Istezanje m. gastrocnemiusa	str. 26
Slika 4. Istezanje m. quadriceps femorisa	str. 26
Slika 5. Istezanje mm. hamstrings.....	str. 26
Slika 6. Ravno podizanje nogu	str. 27
Slika 7. Abdukcija noge	str. 27
Slika 8. Ekstenzija kuka	str. 27
Slika 9. „Hamstrings curls“	str. 27
Slika 10. Čučanj	str. 28

KRATKI ŽIVOTOPIS PRISTUPNIKA

OSOBNI PODACI

Ime i prezime: Ana-Marija Boca

Spol: žensko

Datum i mjesto rođenja: 14. siječnja 1999., Rijeka

Adresa: Žeželovo selo 9, Čavle

Državljanstvo: Hrvatsko

Telefon: 099 288 21 65

E-mail: anamarija.jaa@gmail.com

OBRAZOVANJE

2005.-2013.- Osnovna škola „Čavle“

2013.-2017. - Medicinska škola u Rijeci, smjer: fizioterapeutski tehničar

2017.-2020. - Veleučilište „Lavoslav Ružička“ – preddiplomski stručni studij fizioterapije

2018.-2020. - Fakultet zdravstvenih studija - preddiplomski stručni studij fizioterapije

RADNO ISKUSTVO – HONORARNI RAD

2017. – 2020. – obrt za ugostiteljstvo „Nautica“ – konobar

2020. – udruga za sport i rekreaciju „Motus“ – voditelj kinezioloških aktivnosti

ZNANJA I VJEŠTINE

Računalne vještine: poznavanje osnovnog rada na računalu i aktivno svakodnevno korištenje

Interneta i MS Office paketa

Strani jezici: aktivno i tečno služenje engleskim jezikom u govoru i pismu

Vozačka dozvola B kategorije