

PAREZA BRAHIJALNOG SPLETA KOD NOVOROĐENIH NA KLINICI ZA GINEKOLOGIJU I PORODNIŠTVO KBC RIJEKA U VREMENSKOM PERIODU OD 01.01.2015.- 31.12.2016.- FIZIOTERAPEUTSKA INTERVENCIJA

Miletić, Adriana

Undergraduate thesis / Završni rad

2021

Degree Grantor / Ustanova koja je dodijelila akademski / stručni stupanj: **University of Rijeka, Faculty of Health Studies / Sveučilište u Rijeci, Fakultet zdravstvenih studija u Rijeci**

Permanent link / Trajna poveznica: <https://urn.nsk.hr/urn:nbn:hr:184:627883>

Rights / Prava: [In copyright](#)/[Zaštićeno autorskim pravom.](#)

Download date / Datum preuzimanja: **2024-07-12**

Repository / Repozitorij:

[Repository of the University of Rijeka, Faculty of Health Studies - FHSRI Repository](#)



SVEUČILIŠTE U RIJECI
FAKULTET ZDRAVSTVENIH STUDIJA
PREDDIPLOMSKI STRUČNI STUDIJ FIZIOTERAPIJA

Adriana Miletić
PAREZA BRAHIJALNOG SPLETA U NOVOROĐENIH NA KLINICI ZA
GINEKOLOGIJU I PORODNIŠTVO KBC RIJEKA U VREMENSKOM PERIODU OD
01.01.2015. – 31.12.2016. – FIZIOTERAPEUTSKA INTERVENCIJA
Završni rad

Rijeka, 2021.

UNIVERSITY OF RIJEKA
FACULTY OF HEALTH STUDIES
UNDERGRADUATE STUDY OF PHYSIOTHERAPY

Adriana Miletic

BRACHIAL PLEXUS PARESIS IN NEWBORNS IN THE CLINIC FOR GYNECOLOGY
AND OBSTETRICS AT CLINICAL HOSPITAL CENTER RIJEKA IN THE PERIOD OF
01.01.2015. – 31.12.2016. – PHYSIOTHERAPEUTIC INTERVENTION

Final work

Rijeka, 2021.

Mentor rada: Naslovni predavač Slaven Medjimurec, mag.physioth.

Ko-mentor rada: Viši predavač mr.dr. Adriana Fužinac Smojver

Završni rad ima __40__ stranica, __4__ tablica, __7__ grafova, __27__ literarnih navoda

Završni rad je obranjen dana 30.06.2021. u/na Katedri za fizioterapiju FZSRI
pred povjerenstvom u sastavu:

1. **Viši predavač, Verner Marijančić, prof. reh.**
2. **Viši predavač, Jasna Lulić Drenjak, prof. kinez**
3. **Viši predavač mr.dr. Adriana Fužinac-Smojver**
4. **Slaven Medjimurec mag.physioth., naslovni predavač**

Izvešće o provedenoj provjeri izvornosti studentskog rada

Opći podaci o studentu:

Sastavnica	FAKULTET ZDRAVSTVENIH STUDIJA
Studij	PREDDIPLOMSKI STRUČNI STUDIJ - FIZIOTERAPIJA
Vrsta studentskog rada	ZAVRŠNI RAD
Ime i prezime studenta	ADRIANA MILETIĆ
JMBAG	0351007885

Podatci o radu studenta:

Naslov rada	PAREZA BRAHIJALNOG SPLETA U NOVOROĐENIH NA KLINICI ZA GINEKOLOGIJU I PORODNIŠTVO KBC RIJEKA U VREMENSKOM PERIODU OD 01.01.2015. – 31.12.2016. – FIZIOTERAPEUTSKA INTERVENCIJA
Ime i prezime mentora	SLAVEN MEDJIMUREC
Datum predaje rada	27.06.2021.
Identifikacijski br. podneska	1612667731
Datum provjere rada	27-Jun-202110:26AM (UTC+0200)
Ime datoteke	Adriana_Mileti_-_Zavr-ni_rad.doc
Veličina datoteke	4.24M
Broj znakova	52.225
Broj riječi	8.296
Broj stranica	40

Podudarnost studentskog rada:

Podudarnost (%)	5 %
-----------------	-----

Izjava mentora o izvornosti studentskog rada

Mišljenje mentora	
Datum izdavanja mišljenja	27.06.2021.
Rad zadovoljava uvjete izvornosti	DA
Rad ne zadovoljava uvjete izvornosti	/
Obrazloženje mentora (po potrebi dodati zasebno)	Rad je učinjen sukladno pravilima Etičkog povjerenstva KBC Rijeka i pravilima FZSRI za Završne radove

Datum

Rijeka, 26.06.2021.

Potpis mentora


MEDJIMUREC SLAVEN

SAŽETAK

Brahijalni pleksus živčani je splet za senzoričku i motoričku inervaciju gornjih ekstremiteta. Njegovo oštećenje može se klinički prezentirati u obliku pareze odnosno trenutne oduzetosti i slabosti ili paralize kao potpune oduzetosti. Klinička slika ovisit će o višestrukim faktorima, a samo oštećenje najčešće nastaje tijekom poroda. Unatoč rijetkoj pojavnosti, navodi se među najčešćim porođajnim ozljedama perifernih živaca.

Cilj rada je istražiti pojavnost ovog entiteta u novorođenčadi na Klinici za ginekologiju i porodništvo KBC-a Rijeka u vremenskom periodu od 01.01.2015. – 31.12.2016. te utvrditi kakva je povezanost tih slučajeva u odnosu na spol, rodnu masu i dužinu, gestacijsku dob, Apgar-indeks i dominantnu stranu tijela. Također, jedan od ciljeva je i istaknuti važnost što ranije fizioterapijske intervencije radi sprječavanja neželjenih posljedica.

Retrospektivnom analizom baze podataka Klinike za ginekologiju i porodništvo u navedenom dvogodišnjem periodu zabilježeno je 25 slučajeva porođajne pareze brahijalnog pleksusa koji čine reprezentativni uzorak kako bi se ispitala pojavnost u tom periodu u odnosu na sveukupni broj poroda te radi utvrđivanja pojavnosti u odnosu na izabrane parametre. Statistička obrada podataka bila je provedena Hi (χ^2) kvadrat testom.

Prevalencija porođajne pareze u 2015. godini bila je 5,33 na 1000 živorođenih dok je u 2016. godini iznosila 3,77 na 1000 živorođenih. Prilikom ispitivanja pojavnosti pareze po spolu, s obzirom na zahvaćenu stranu tijela te s obzirom na ocjenu prema Apgar testu, rezultat dobiven analizom nije se pokazao statistički značajnim. Statistička značajnost utvrđena je samo prilikom ispitivanja utjecaja rodne mase na pojavnost pareze.

Pareza brahijalnog spleta entitet je kojega je teško predvidjeti i prevenirati zbog velike varijabilnosti rizičnih čimbenika. Unatoč tome, kvalitetnom procjenom, a kasnije i sveobuhvatnom rehabilitacijom, u većini se slučajeva mogu postići zadovoljavajući rezultati pa i do potpunog oporavka.

Ključne riječi: brahijalni splet, pareza, novorođenčad, fizioterapijska intervencija

ABSTRACT

The brachial plexus is a network of nerve fibers that innervates the skin and the musculature of the upper limb. Its damage could be clinically presented as paresis (i.e. temporary paralysis or weakness) or as paralysis (i.e. complete and permanent function loss). Clinical presentation is multifactorial with damage being mostly caused during birth. Despite its seldom prevalence it is stated as the most common neonatal peripheral nerve damage.

The purpose of this paper is to investigate the prevalence of this entity in newborns in The Clinic for Gynecology and Obstetrics at Clinical Hospital Center Rijeka during the period of 01.01.2015. – 31.12.2016. and to establish the correlation between these cases and sex, birth weight and length, gestational age, Apgar score and dominant side of the body. Also, one of the aims is to emphasise the importance of early physiotherapeutic intervention to prevent unwanted consequences.

Retrospective data base analysis has been performed in The Clinic for Gynecology and Obstetrics at Clinical Hospital Center Rijeka in the previously specified two-year period. The number of 25 newborns has been found with neonatal brachial plexus palsy diagnosis in order to investigate the prevalence in regard to the number of births at the specified period and to establish the prevalence in regard to chosen parameters. Statistical analysis has been performed with Chi (χ^2) square test.

In year 2015, the prevalence of the paresis was 5,33 per 1000 live births, while in year 2016 the prevalence was 3,77 per 1000 live births. During statistical scanning of the paresis prevalence by sex, affected side of the body and Apgar test results, no statistical significance was found. Statistical significance was determined only after statistical scanning of the prevalence in regard to birth weight.

Brachial plexus paresis is an entity that is difficult to predict and prevent due to the large variability of risk factors. Despite this, with a quality assessment, and later with a comprehensive habilitation, in most cases satisfactory results can be achieved even until complete recovery.

Key words: brachial plexus, paresis, newborns, physiotherapeutic intervention

SADRŽAJ

1. UVOD	9
1.1. Anatomska određenja	9
1.2. Stupnjevi oštećenja perifernih živaca	2
1.3. Faktori rizika porođajne pareze brahijalnog spleta	3
1.4. Klinički oblici i klinička slika	5
1.5. Dijagnostika i liječenje	6
2. CILJEVI I HIPOTEZE	8
3. ISPITANICI I METODE	9
4. REZULTATI	10
5. RASPRAVA	19
6. FIZIOTERAPIJSKA INTERVENCIJA	21
6.1. Fizioterapijska procjena	21
6.2. Rehabilitacijski tretman	22
6.2.1. Pozicioniranje i baby handling	22
6.2.2. Fizikalna terapija	23
6.2.3. Edukacija roditelja	25
7. ZAKLJUČAK	26
LITERATURA	27
PRILOZI	30
KRATKI ŽIVOTOPIS PRISTUPNIKA	31

Zahvala

Zahvaljujem svome mentoru mag.physioth. Slavenu Medjimurcu na pristanku mentorstva te na uloženom trudu, vremenu, pomoći i svim savjetima koje mi je uputio u realizaciji teme i prilikom izrade samog Završnog rada.

Također zahvaljujem svojoj obitelji i prijateljima na podršci koju su mi pružali tijekom mog studiranja, čak i kada to od njih nisam tražila.

1. UVOD

Pareza brahijalnog spleta može se definirati kao ozljeda bilo kojeg korijena živca koji pripada navedenom spletu prilikom otežanog poroda (1), a posljedica toga mlohava je kljenut gornjih ekstremiteta. Iako relativno rijetka pojava, spada u najčešće porođajne ozljede perifernih živaca (2). Sam pojam pareze označava djelomičnu oduzetost ili kljenut pa se u tom pogledu očituju motorni, senzitivni ili trofički deficiti s obzirom da brahijalni splet inervira gornji ud i senzorno i motorno. Njegova incidencija varira iz godine u godinu, ovisno o ukupnom broju rođenih, a kreće se u rasponu od 1,3 - 1,5 na 1000 poroda pri čemu ta brojka nije nastavila padati u posljednjih nekoliko godina unatoč razvoju i napretku opstetricije (3,4).

1.1. Anatomska određenja

Kada je riječ o anatomsko-topografskim odnosima, *plexus brachialis* smješten je u stražnjem skalenskom otvoru te ga čine prednji ogranci (*rr. ventrales*) pet spinalnih živaca odnosno četiri vratna (C5-C8) i jedan prsni (Th1) (5). Spušta se lateralnom regijom vrata prolazeći ispod ključne kosti, a potom se nastavlja kroz pazušni prostor do donjeg ruba velikog prsnog mišića (6). Prema tome, ima dva dijela: supraklavikularni (*pars supraclavicularis*) i pazušni odnosno infraklavikularni dio (*pars infraclavicularis*). Tih se pet korjenova udružuje i formira tri trunkusa odnosno debla (5):

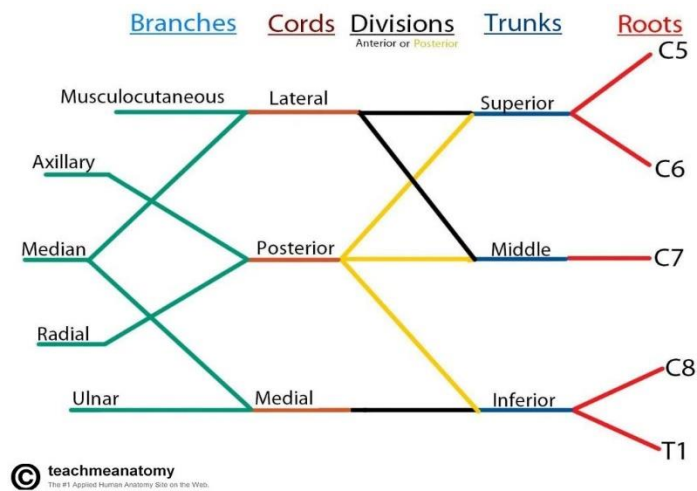
- Gornje deblo (*truncus superior* C5-C6)
- Srednje deblo (*truncus medius* C7)
- Donje deblo (*truncus inferior* C8-Th1)

Svako od ova tri živčana debla se pak dalje dijeli na prednji i stražnji dio čineći sve zajedno šest dijelova koji se potom ponovno udružuju u tri snopa (*fasciculus*) (5). Pri čemu, treba naglasiti kako debla i snopove čine samo ogranci infraklavikularnog dijela dok je supraklavikularni dio izuzet iz daljnjeg grananja i udruživanja u živčane strukture.

Supraklavikularni dio čine *n. dorsalis scapulae*, *n. thoracicus longus*, *n. suprascapularis* i *n. subclavius* koji inerviraju mišiće vrata, ramena i prsnog koša (2,5).

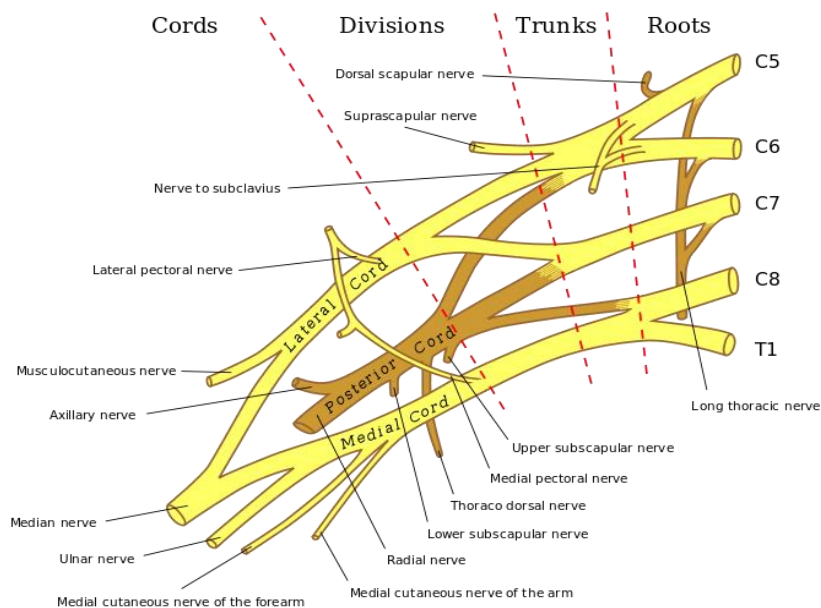
Treba istaći da infraklavikularni dio spleta čine tri snopa koja su dobila naziv prema poziciji u odnosu na pazušnu arteriju (5), a zadužena su za inervaciju nadlaktice, podlaktice i šake:

- Stražnji snop (*fasciculus posterior* C5-Th1): *n. axillaris*, *n. radialis*
- Lateralni snop (*fasciculus lateralis* C5-C7): *n. musculocutaneus*, *n. medianus* (lateralna grana)
- Medijalni snop (*fasciculus medialis* C8-Th1): *n. antebrachii cutaneus medialis*, *n. brachii cutaneus medialis*, *n. ulnaris*, *n. medianus* (medijalna grana)



Slika 1. Shematski prikaz grana brahijalnog spleta

Preuzeto sa: <https://teachmeanatomy.info/upper-limb/nerves/brachial-plexus/>, 21.05.2021.



Slika 2. Anatomski prikaz brahijalnog spleta

Preuzeto sa: https://www.physio-pedia.com/Brachial_plexus, 21.05.2021.

1.2. Stupnjevi oštećenja perifernih živaca

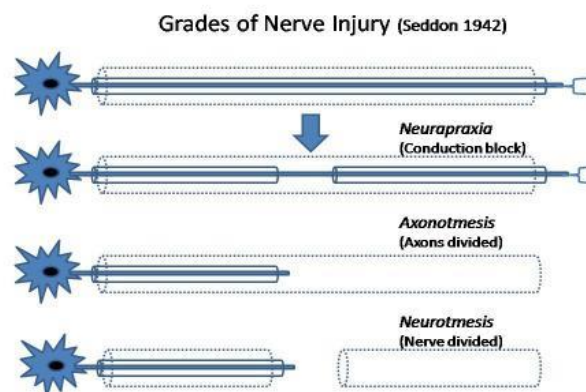
Anatomskom pozicijom brahijalnog spleta, daje se zaključiti da oštećenje živčane strukture može nastupiti na bilo kojem anatomskom mjestu odnosno na korijenu, prednjim granama, deblu, snopu, na samom perifernom dijelu živca ili terminalnim granama. Iz navedenog, proizlazi da ozljeda može biti situirana supraklavikularno i/ili infraklavikularno.

Oblik oštećenja perifernog živčevlja diktirati će periferni odgovor, odnosno mišićna aktivnost nakon nastanka ozljede ovisit će o stupnju oštećenja živca koji se klasificira u slijedeće tri kategorije s obzirom na patoanatomski nalaz (2):

Neuroapraxia – privremena nemogućnost provodnje impulsa bez prisutnog anatomskog oštećenja aksona. Prekid živčane provodljivosti nastaje usred krvarenja i otekline, a u kliničkoj slici prisutna je pareza kratkog trajanja. Borschel i Clarke (2009), Waters (1999), Bain i sur. (2009) te Andersen i sur. (2006) navode kako se novorođenčad u potpunosti oporavi unutar mjesec dana prilikom oštećenja prvog stupnja (7)

Axonotmesis – prisustvo anatomskog prekida kontinuiteta aksona, ali bez oštećenja ovojnice pri čemu je mogućnost oporavka optimalna. U kliničkoj slici prisutna je paraliza, gubitak funkcije te gubitak osjeta. No, unatoč tome kada je riječ o novorođenčadi i pedijatrijskoj dobi, većina se uspije oporaviti s minimalnim posljedicama.

Neurotmesis – potpuni anatomski prekid aksona i njegove ovojnice gdje oporavak nije moguć te nastupa potpuna oduzetost odnosno paraliza flakcidnog tipa uz brzo napredovanje atrofije.



Slika 3. Klasifikacija oštećenja perifernih živaca prema Seddonu iz 1942.
Prilagođeno iz: https://www.physio-pedia.com/Classification_of_Peripheral_Nerve_Injury,
21.05.2021.

1.3. Faktori rizika porođajne pareze brahijalnog spleta

Faktori rizika, sa etiološkog gledišta, mogu se razdijeliti na prenatalne, perinatalne i postnatalne, te na faktore rizika od strane majke i od strane djeteta. Unatoč činjenici da se već dugi niz godina razni faktori dovode u posrednu ili neposrednu vezu s nastankom porođajne pareze brahijalnog spleta, ta saznanja, nažalost, nisu znatno poboljšala prediktivne sposobnosti prije samog poroda, za pravovremenu detekciju mogućnosti njegove pojavnosti

(8) upravo zbog velike varijabilnosti rizičnih čimbenika te neizvjesnosti razvoja situacije. Do pareze najčešće dolazi u perinatalnom razdoblju, dakle tijekom poroda kao posljedica zatvorenog trakcijskog oštećenja živaca (9).

Prenatalni faktori rizika se uglavnom odnose na rizične čimbenike koji su povezani s karakteristikama majke i/ili djeteta, te će kao takvi biti navedeni, a generalno se najviše ističu položaja fetusa i omotane pupkovine oko ruke. Od mogućih faktora rizika nakon poroda, dakle postnatalno, mogu se navesti neoplazme, infekcije, vanjska kompresija na područje živčanog spleta, te edem (2).

Perinatalno, odnosno tijekom poroda navodi se najveći broj faktora rizika koji mogu biti uzrok oštećenju brahijalnog spleta kao što su primjerice mehanizam trudova, prolongirani porod, distocija ramena - komplikacija vaginalnog poroda kada ramena ne izađu iz porođajnog kanala odmah nakon glave (10), potom fraktura ključne kosti, precipitirani porod, porod na zadak (uslijed pretjerane trakcije oba ramena za oslobađanje glave), te korištenje različitih medicinskih instrumenata (vakuum-ekstraktor, forceps) za lakši porod djeteta (2). Kao najzastupljenija komplikacija, uslijed koje dolazi do istegnuća odnosno distenzije živčanih struktura, navodi se distocija ramena. Ova pojavnost najčešće nastaje poremetnjom mehanizma poroda ukoliko prednje (izlazno) rame djeteta zapne za rub pubične simfize, a nešto rjeđi slučaj je kada stražnje rame (izlazno) zapne za promontorij krstačne kosti (11). Opisane poremetnje mehanizma poroda, pa tako i njegove posljedice, mogu se spriječiti pravovremenom reakcijom i primjenom određenih hvatova kao što su hvat prema McRobertsu, pritisak iznad simfize, unutarnja rotacija ili pak porođaj stražnjeg ramena kako bi ga se oslobodilo iz zaglavljene pozicije (10,11).

Sagledavajući faktore rizika od strane majke, oni se predstavljaju u smislu abnormalnosti uterusa, trudnički dijabetes, tjelesne proporcije/ne proporcije i dob majke.

Sagledavajući faktore rizika od strane djeteta oni se prezentiraju u smislu makrosomije (rodna masa ≥ 4500 g), vratno rebro, dugotrajan poprečni položaj ploda, niski tonus, te Apgar indeks ispod 5 nakon 5. minute po porodu (2).

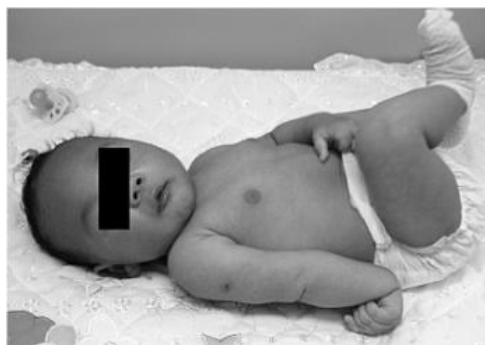Meta-analiza Van der Looven i sur. iz 2020. godine potvrđuje kako su distocija ramena, makrosomija, trudnički dijabetes, porod uz pomoć instrumenata i porod na zadak glavni rizični faktori za nastanak porođajne pareze brahijalnog spleta (9). Također, naglašavaju kako su u praksi liječnici često suočeni s kombinacijom više rizičnih faktora istovremeno, te vrlo često jedan vodi ka drugome (npr. distocija ramena usred makrosomije ili makrosomija usred trudničkog dijabetesa i majčine pretilosti) čime dodatno raste mogućnost za nastanak oštećenja (9). Carski rez ima značajan protektivni učinak jer smanjuje rizik od oštećenja,

međutim ne treba ga se smatrati trajnim i jedinim rješenjem ili preventivnom mjerom (8,9,12,13).

1.4. Klinički oblici i klinička slika

Ukoliko je oštećenje nastalo intrauterino ili prilikom poroda, klinička se slika razvija odmah nakon rođenja, i naravno, za svako je dijete različita/individualizirana. No, ipak karakterističan znak, to jest pokazatelj oštećenja živčane strukture, je veći pasivni opseg pokreta od aktivnog u zglobovima ramenog obruča i gornjih ekstremiteta odnosno oskudne spontane kretnje zahvaćene ruke kao i odsustvo Moro refleksa uz karakterističan položaj zahvaćene ruke (1,13). Raznolikost kliničke slike treba razmotriti i u pogledu samog mjesta nastanka oštećenja duž brahijalnog spleta. Prema tome, razlikuju se tri klinički različita oblika lezije (2):

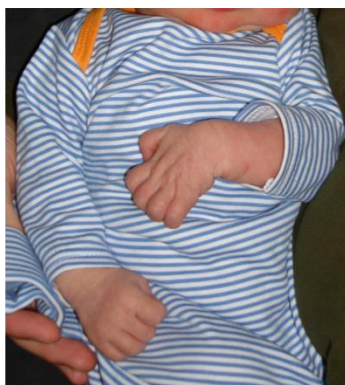Erb-Duchenneova lezija – češće se naziva samo Erbovom parezom. Riječ je o gornjem tipu lezije koji je najčešći pri čemu su zahvaćeni C5 i C6 korijeni. Takvo oštećenje zahvaća mišiće ramenog obruča te fleksore i supinatore podlaktice. Tipičan položaj ruke je adukcija uz tijelo i unutarnja rotacija. Samim time prisutna je nemogućnost abdukcije, vanjske rotacije nadlaktice i podlaktice i fleksije u laktu. Ukoliko je zahvaćen i C7 korijen, takav se oblik naziva „prošireni tip I“ ili srednji tip te se uz inaktivitet abduktora, vanjskih rotatora i fleksora podlaktice uočava i inaktivitet ekstenzora nadlaktice, podlaktice i šake koja je u položaju palmarne fleksije (14,15). Unatoč tome refleks hvatanja je prisutan.



Slika 4. Gornji tip lezije (C5-C6) – Erb-Duchenne
Preuzeto sa:

https://www.researchgate.net/publication/281634638_Neonatal_brachial_plexus_palsy_A_permanent_challenge, 22.05.2021.

Klumpke-Dejerine lezija – češće se naziva samo Klumpkeovom parezom. Radi se o donjem tipu lezije koji je veoma rijedak, a nastaje na razini korjenova C8 i Th1 pri čemu su zahvaćeni mali, intrinzični mišići šake te fleksori ručnog zgloba i prstiju. Iz tog razloga podlaktica je supinirana, lakat flektiran, šaka je u položaju palmarne fleksije sa hiperekstenzijom prvih falangi, a palac je aduciran i oponiran te šaka izgleda poput pandže. Kod ovog kliničkog oblika refleks hvatanja izostaje. Do Klumpkeove pareze dolazi prilikom hiperabdukcije ruke i to najčešće tijekom poroda na zadak ukoliko se ruke prethodno ne dovedu u aducirani položaj, no s napretkom opstetrijskih vještina, vrlo rijetko dolazi do takvih propusta što je rezultiralo vrlo niskom incidencijom (15). U tipičnu kliničku sliku ulaze i simptomi Hornerovog sindroma na ipsilateralnoj strani zbog zahvaćenosti Th1 korijena u kojemu se nalaze vlakna simpatikusa pa su također prisutni ptoza kapka te mioza, enoftalmus, crvenilo i anhidroza oka (14,15).



Slika 5. Donji tip lezije (C8-Th1) – Klumpke-Dejerine

Preuzeto sa: <https://sci-hub.se/https://doi.org/10.1016/j.jhsa.2013.04.021>, 22.05.2021.

Erb-Duchenne-Klumpke lezija (potpuna kljenut) – još se naziva i kompletna lezija brahijalnog spleta. U ovoj vrsti zahvaćeni su svi korijeni brahijalnog pleksusa uz prisustvo svih navedenih karakteristika prethodna dva oblika. Ruka nemoćno visi pored tijela, a uz paralizu cijele ruke prisutno je oštećenje senzibiliteta i teške trofičke smetnje (4).

1.5. Dijagnostika i liječenje

Prvi korak u postavljanju dijagnoze je opservacija mogućih odstupanja na osnovu poznavanja zakonitosti kliničke slike ovisno o tipu oštećenja, no katkad dijagnoza nije jednovalentna s obzirom da se ozljeda brahijalnog pleksusa često pojavljuje u kombinaciji s ostalim komplikacijama, kao što su primjerice prijelom klavikule (najčešće), tortikolis, pareza

dijafragme i dr. Osim kliničkog pregleda, od ostalih metoda postavljanja dijagnoze tu su još i EMG, RTG, NMR, CT, UZV kao i niz skala za evaluaciju motoričke i senzorne funkcije (npr. AMS – Active Movement Scale ili Malletova skala) (16). U prvih nekoliko sati nakon djetetova rođenja, najvažniju ulogu ima opservacija prilikom čega se promatra opće stanje djeteta, njegova interakcija s majkom, postura u mirovanju, spontani pokreti globalno, ne samo lokalno, prisustvo motorne asimetrije te opće senzomotorno ponašanje (16,17).

U konačnici, liječenje, kao u većini slučajeva, može biti konzervativno ili kirurško. Kod kirurškog postupka radi se o mikrokirurgiji (postavljanje graftova) koja je indicirana ukoliko se simptomi ne povuku spontano u prvim mjesecima života ili dijete ne daje dobre rezultate na konzervativnu terapiju (18). Konzervativno liječenje uključuje multidisciplinarni pristup, a koji pak podrazumijeva pozicioniranje i baby-handling, raznovrsne postupke fizikalne terapije uz naglasak na kineziterapiju i senzorno osvješćivanje, radno-okupacionu terapiju, defektološko-pedagoški rad te nošenje ortoza i drugih pomagala (2,18).

U pogledu fizikalne terapije, neizostavna je fizioterapijska procjena koja će liječničku procjenu nadopuniti funkcionalnom procjenom ovisno o fazi djetetovog razvoja, a zatim i najizazovniji dio, rehabilitacija djeteta koja za zadatak ima usvajanje normalnih obrazaca pokreta te sprječavanja kompenzatornih. U postizanju ovih ciljeva je, osim neizostavne kineziterapije i radne terapije, vrlo važna primjena i fizioterapijskih koncepata kao što su Bobath ili Vojta koji su u dječjoj dobi i najučinkovitiji, ponajviše u rehabilitaciji neurorizične djece. Ono na čemu je rehabilitacija nakon porođajne ozljede brahijalnog plekusa usmjerena je nježno razgibavanje zglobova – *joint play*, senzorna stimulacija, pasivne i aktivne mobilizacijske vježbe odnosno istežanje i taktilna stimulacija raznim teksturama kako bi se potaknuo senzomotorni razvoj (18). Osim toga, na taj će se način spriječiti skraćenje mišića, deformacije zglobova i kontrakture što bi u protivnom uvelike narušilo potrebnu funkcionalnost ekstremiteta tijekom odrastanja djeteta (18).

Treba istaknuti kako i jedna i druga metoda imaju svoje prednosti i nedostatke, no svakako se na samom početku daje prednost konzervativnim metodama koje u većini slučajeva daju dobre rezultate pa i do potpunog oporavka. Na posljetku, neovisno o izabranoj metodi, uvijek je na prvom mjestu djetetu omogućiti što brži oporavak i što bolju kvalitetu života.

2. CILJEVI I HIPOTEZE

Cilj rada je istražiti pojavnost prirodene pareze brahijalnog spleta u novorođene djece na Klinici za ginekologiju i porodništvo KBC-a Rijeka u vremenskom periodu od 01.01.2015. – 31.12.2016. te utvrditi povezanost slučajeva sa spolom, rodnom masom i dužinom, gestacijskim tjednom, Apgar-indeksom te dominantnom stranom tijela. Ujedno, jedan od ciljeva je i istaknuti važnost rane fizioterapeutske intervencije.

Hipoteze koje su se provjeravale istraživačkim postupkom su slijedeće:

1. Prirodna pareza brahijalnog spleta češća je u dječaka nego u djevojčica.
2. Prekomjerna rodna masa utječe na pojavnost prirodene pareze brahijalnog spleta.
3. Pojavnost pareze brahijalnog spleta češća je u terminskim i prenesenim trudnoćama.
4. Dijete s parezom brahijalnog spleta po rođenju ima nižu ocjenu prema Apgar indeksu.
5. Pareza brahijalnog spleta češća je u dešnjaka.

3. ISPITANICI I METODE

Po odobrenju Etičkog povjerenstva KBC Rijeka, provedena je retrospektivna analiza baze podataka Klinike za ginekologiju i porodništvo KBC Rijeka u dvogodišnjem periodu od 01.01.2015. – 31.12.2016. koja uključuje izabranu skupinu od 25 novorođenih sa dijagnozom pareze brahijalnog spleta po rođenju u svrhu utvrđivanja pojavnosti iste u navedenom periodu te utvrđivanja njene povezanosti u odnosu na spol, rodnu masu i dužinu, gestacijski tjedan, Apgar-indeks i dominantnu stranu tijela uz isticanje važnosti primjene ranih fizioterapeutskih postupaka. Sve lezije brahijalnog spleta dijagnosticirane su neurološkim pregledom novorođenčeta od strane specijalista pedijatra, specijalista ginekologije i opstetricije ili neonatologa. Parametri o porođajnim faktorima potrebni za provođenje istraživanja, dobiveni su iz otpusnih pisama novorođenčadi i njihove medicinske dokumentacije.

Tijekom prikupljanja i analize podataka sačuvana je anonimnost ispitanika. Istraživanje je provedeno na malom uzorku ($N \leq 30$) pa je shodno tome za ispitivanje hipoteza primijenjen neparametrijski test, odnosno Hi (χ^2) kvadrat test za jedan nezavisni uzorak. Statistička značajnost utvrđivana je na nivou značajnosti manjim od 5% ($p \leq 0,05$). Prevalencija porođajne pareze brahijalnog spleta podrazumijevala je broj utvrđenih slučajeva na 1000 živorođene djece za 2015. i 2016. godinu. Prilikom ispitivanja hipoteze o utjecaju prekomjerne rodne mase na pojavnost pareze, kao vrijednost prekomjerne rodne mase određena je masa veća od 4500 g ($RM \geq 4500$ g). Za ispitivanje hipoteze o utjecaju Apgar-indeksa na pojavnost pareze, kao mjerodavna vrijednost određena je vrijednost 10/10 kao najidealniji rezultat kojeg bi novorođenče trebalo imati po rođenju u prvoj i petoj minuti mjerenja.

4. REZULTATI

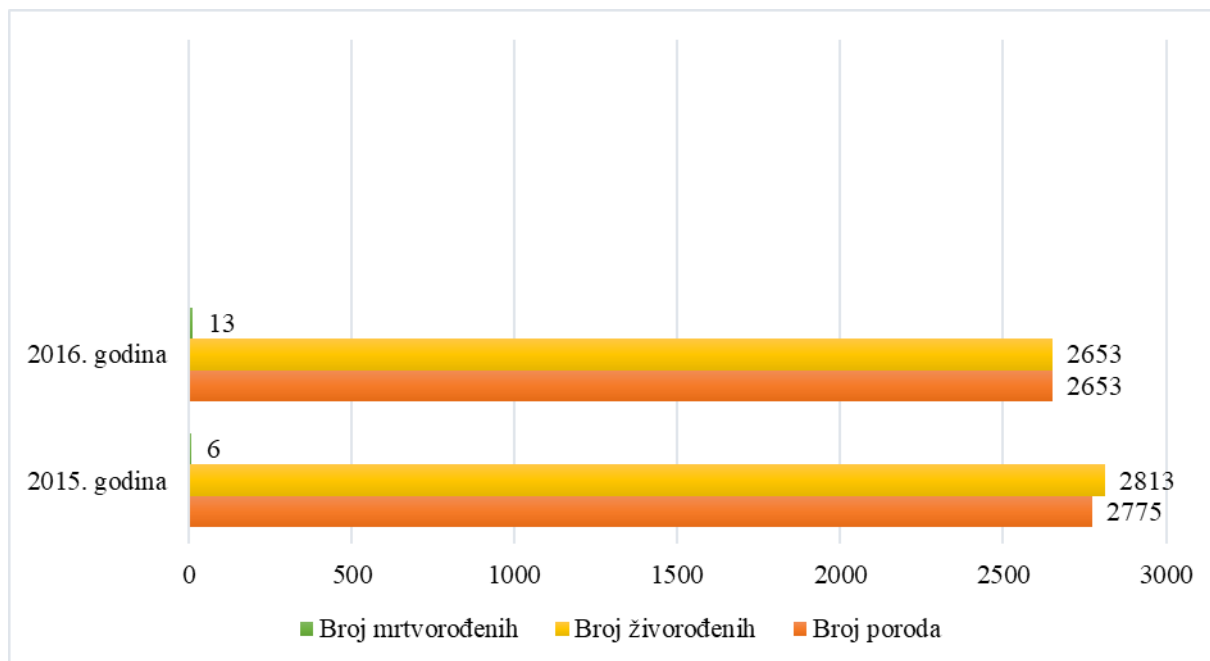
U analiziranom dvogodišnjem periodu (01.01.2015.-31.12.2016.), na Klinici za ginekologiju i porodništvo Kliničkog bolničkog centra Rijeka rođeno je 21 novorođenče s dijagnozom pareze brahijalnog pleksusa, a 4 novorođenčeta su uz dijagnozu pareze brahijalnog pleksusa imali ustanovljenu frakturu klavikule kao najčešću popratnu ozljedu. Nije bilo ustanovljenih slučajeva obostrane zahvaćenosti kao ni slučajeva s kompletnom lezijom brahijalisa. Od sveukupno 25 zabilježenih slučajeva, bilo je 17 dječaka i 8 djevojčica. U 2015. godini bilo je 15 novorođenih s porođajnom ozljedom brahijalnog pleksusa od kojih 12 samo s parezom, a 3 s parezom i frakturom klavikule. U 2016. godini bilo je 10 novorođenih s porođajnom ozljedom brahijalnog pleksusa od kojih 9 samo s parezom, a 1 s parezom i frakturom klavikule. Navedeni podatci sažeti su u Tablici 1.

Tablica 1. Broj zabilježenih slučajeva porođajne pareze brahijalnog spleta s ili bez frakture klavikule u 2015. i 2016. godini na Klinici na ginekologiju i porodništvo pri KBC Rijeka

Godina	PPBS*	PPBS + Fraktura klavikule	Σ
2015.	12	3	15
2016.	9	1	10
Σ	21	4	25

*** Porođajna pareza brahijalnog spleta**

Uočljiv je pad broja zabilježenih slučajeva pareze brahijalisa, no jednako tako je važno napomenuti kako je kontinuirano vidljiv pad broja poroda na Klinici za ginekologiju i porodništvo KBC-Rijeka, što se poklapa sa trendom u cijeloj Republici Hrvatskoj. Točnije, u 2015. godini obavljeno je 2775 poroda sa 2813 živorođene djece i 6 mrtvorodenih dok je u 2016. godini obavljeno 2653 poroda sa 2653 živorođene djece i 13 mrtvorodenih (Slika 6.).



Slika 6. Statistički prikaz prirodnog kretanja kroz 2015. i 2016. godinu na Klinici za ginekologiju i porodništvo pri KBC Rijeka

Prevalencija porođajne pareze brahijalnog spleta je u 2015. godini iznosila 5,33 na 1000, a u 2016. godini nešto manje odnosno 3,77 na 1000 dok srednja vrijednost prevalencije za obje godine iznosi 4,55 na 1000 (Tablica 2.). Računajući i standardnu pogrešku (SE) na razini vjerojatnosti od 95,44%, za 2015. godinu standardna pogreška iznosi $SE = 2,59 - 8,07$ na 1000 dok za 2016. godinu iznosi $SE = 1,39-6,15$ na 1000.

Tablica 2. Prevalencija porođajne pareze brahijalnog spleta na 1000 živorođenih u 2015. i 2016. godini na Klinici za ginekologiju i porodništvo pri KBC Rijeka

Godina	PPBP	Broj živorođenih	Prevalencija
2015.	15	2813	5,33
2016.	10	2653	3,77
Ukupno	25	5466	4,55*

***Srednja prevalencija**

Unatoč tome što je bilo zabilježeno više slučajeva porođajne pareze brahijalnog spleta kod dječaka nego kod djevojčica (17:8) (Tablica 3.), nakon učinjene statističke obrade nije se utvrdila statistička značajnost ($\chi^2 = 3,24$; $p > 0,05$) na temelju čega se može zaključiti kako se pareza pojavljuje podjednako i kod djevojčica i kod dječaka.

Tablica 3. Pojavnost porođajne pareze brahijalnog spleta po spolu

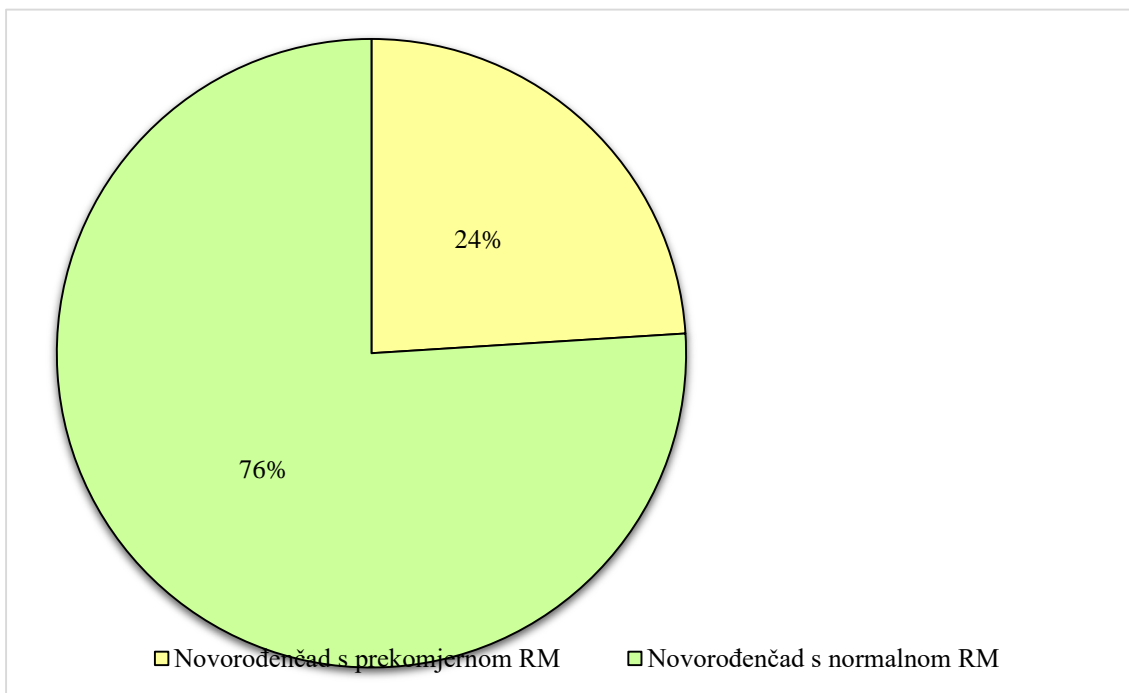
	Dječaci	Djevojčice
Zabilježeni slučajevi	17	8
Σ	25	
Hi (χ^2) kvadrat	3,24	

Od svih 25 novorođenčadi, kod njih 9 se pareza razvila na desnoj ruci, a kod njih 16 na lijevoj ruci (Tablica 4.). Kao i u prethodnom slučaju, ta se razlika nije pokazala statistički značajnom ($\chi^2 = 1,96$; $p > 0,05$) iz čega se zaključuje kako pareza podjednako zahvaća desnu ili lijevu ruku.

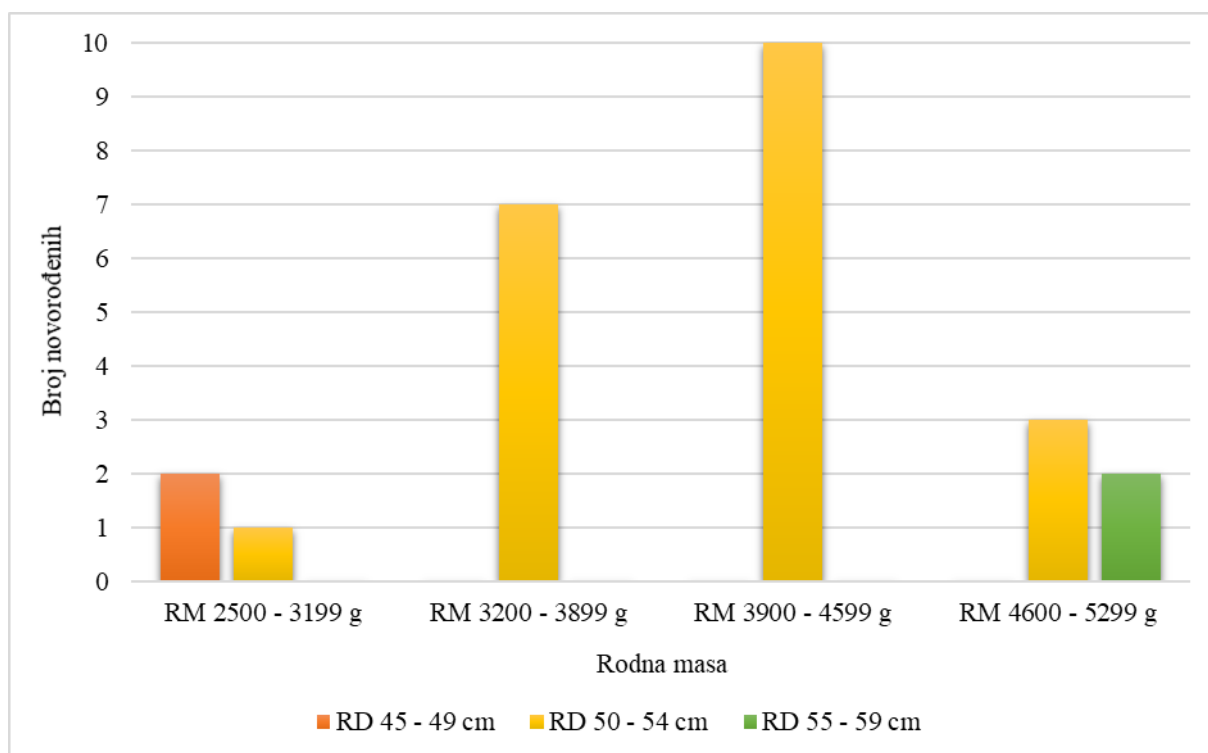
Tablica 4. Pojavnost porođajne pareze brahijalnog spleta s obzirom na zahvaćenost tijela

	Desna ruka	Lijeva ruka
Zabilježeni slučajevi	9	16
Σ	25	
Hi (χ^2) kvadrat	1,96	

Obzirom na porođajnu/rodnu masu, 6 novorođenčadi imalo je prekomjernu rodnu masu ($m \geq 4500$ g) što u postocima čini 24%, dok je ostalih 19 imalo normalnu rodnu masu odnosno 76% novorođenih (Slika 7.). Statističkim postupkom ispitana hipoteza o utjecaju prekomjerne rodne mase na pojavnost porođajne pareze brahijalnog spleta, dokazala se statistička značajnost ($\chi^2 = 6,76$; $p \leq 0,05$) pa se može zaključiti kako makrosomno novorođenče ima veći rizik za nastanak pareze. Na grafičkom prikazu također se može vidjeti odnos rodne mase s rodnom dužinom te frekvencija novorođenih sa pripadajućom rodnom masom i rodnom dužinom s obzirom na određene raspone istih (Slika 8.).



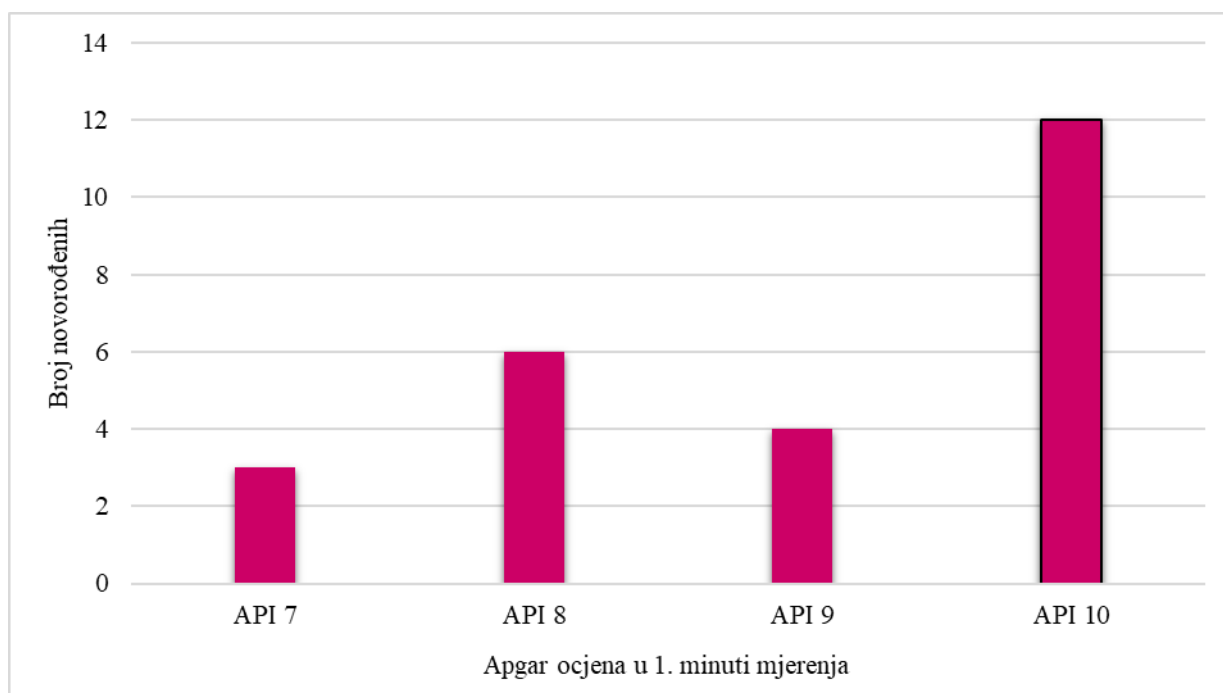
Slika 7. Pojavnost porođajne pareze brahijalnog spleta s obzirom na rodnu masu



Slika 8. Odnos rodne mase i rodne dužine

Statistički postupak proveden je i kako bi se ispitala hipoteza o utjecaju nižeg Apgar-indeksa na pojavnost pareze brahijalisa. Apgar test provodi se od 1952. godine od kada ga u medicinsku praksu uvodi Virginia Apgar po kojoj je i dobio ime. Njime se ispituje pet

komponenti: boja kože, frekvencija srca, refleksi, mišićni tonus i disanje u prvoj i petoj minuti nakon rođenja te se koristi kao brza metoda procjene kliničkog statusa novorođenčeta, no on sam ne daje pouzdanu procjenu neonatalnog mortaliteta, kao ni predikciju neurološkog statusa i daljnjeg razvoja (19). Svaka od ovih komponenti subjektivno se ocjenjuje ocjenama od 0-2, a normalnim rasponom, kojim novorođenče može biti ocijenjeno, smatra se raspon od 7 – 10 (19). Nijedno novorođenče nije u prvoj i petoj minuti dobilo ocjenu manju od 7 te se to stoga ne smatra životno ugroženim rezultatom. Slika 9 prikazuje frekvencije novorođenčadi s pojedinom Apgar ocjenom u prvoj minuti mjerenja. S obzirom na ovakav ishod, statistička obrada provedena je u dva različita postupka. U prvom postupku, ispitivana je statistička značajnost frekvencija pojedine ocjene s kojom je pojedino novorođenče bilo ocijenjeno u prvoj minuti po rođenju. Slika 10 prikazuje statističku obradu frekvencija novorođenčadi s pojedinom Apgar ocjenom. Statistička značajnost u konačnici nije dokazana ($\chi^2 = 7,80$; $p > 0,05$) iako je za svega 0,02 razlike između hi kvadrata i njegove pripadajuće granične vrijednosti nedostajalo da bi se dokazalo suprotno pa se na temelju dobivenog rezultata zaključuje da novorođenče s parezom brahijalnog spleta po rođenju nema niži Apgar-indeks.



Slika 9. Broj novorođenih s pojedinom Apgar ocjenom

1.

	API 10 u 1. min	API 9 u 1. min.	API 8 u 1. min	API 7 u 1. min	Σ
f_{op} (opažena frekvencija)	12	4	6	3	25
$f_{oč}$ (očekivana frekvencija)	6,25	6,25	6,25	6,25	25
Σ	18,25	10,25	12,25	9,25	50

2. Nul hipoteza: Nema razlike u pojavnosti pareze s obzirom na Apgar indeks.

3.

f_{op}	$f_{oč}$	$f_{op} - f_{oč}$	$(f_{op} - f_{oč})^2$	$\frac{(f_{op} - f_{oč})^2}{f_{oč}}$
12	6,25	5,75	33,06	5,29
4	6,25	-2,25	5,06	0,81
6	6,25	-0,25	0,06	0,01
3	6,25	-3,25	10,56	1,69
Σ				$\chi^2 = 7,80$

4. Stupnjevi slobode: $SS = (\text{broj rubrika}) - 1 = 4 - 1 = 3$

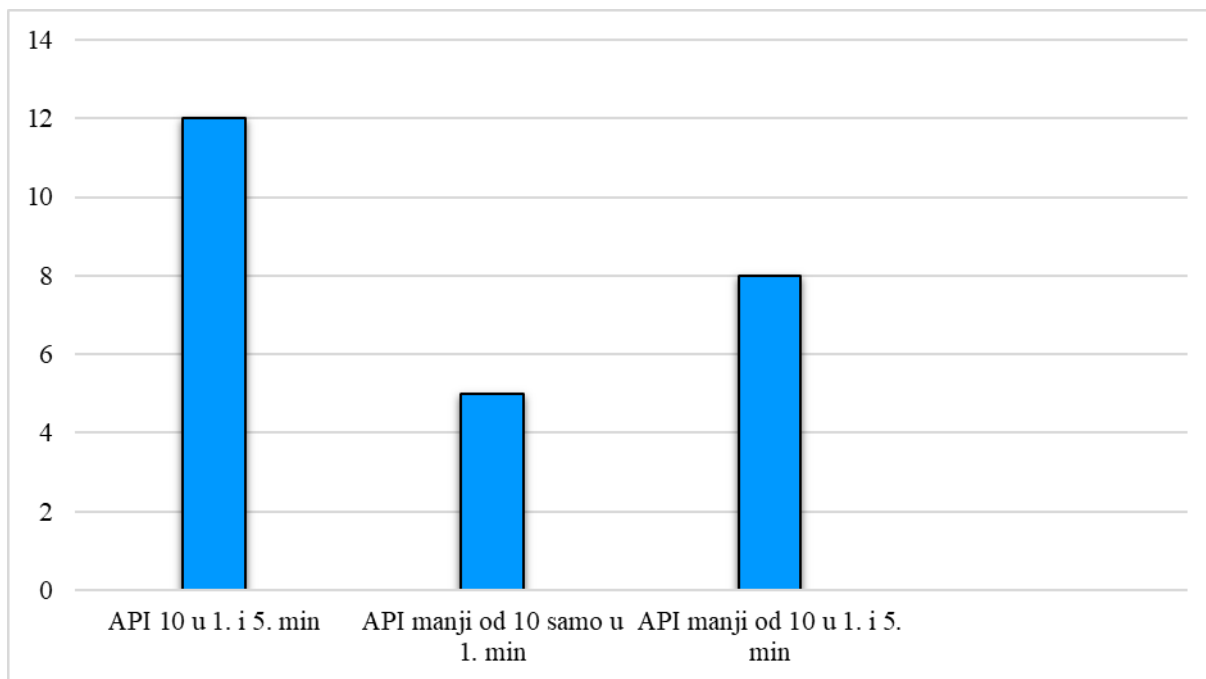
5. Granična vrijednost hi-kvadrata (iz tablice o graničnim vrijednostima):

$$\chi^2_g(3) = 7,81 \text{ za } P = 0,05$$

6. $\chi^2 < \chi^2_g$, $P > 0,05$

Slika 10. Postupak A statističke analize utjecaja Apgar-indeksa na pojavnost porođajne pareze brahijalnog spleta

S obzirom da se najidealnijim rezultatom smatra ocjena 10 u prvoj i petoj minuti mjerenja, na taj se način pristupilo analizi u drugom postupku. Naime, ispitivana je značajnost frekvencija novorođenčadi koji su imali ocjenu 10 i u prvoj i u petoj minuti, koji su bili ocijenjeni s ocjenom manjom od 10 samo u prvoj minuti, a potom i u prvoj i u petoj minuti. Slika 11 prikazuje navedene varijable s pripadajućim frekvencijama. U ovom je slučaju, vrijednost izračunatog hi kvadrata bila mnogo manja od njegove pripadajuće granične vrijednosti ($\chi^2 = 2,73$; $p > 0,05$) te se stoga ponovno zaključuje kako novorođenče s parezom brahijalnog spleta po rođenju nema niži Apgar-indeks. Slika 12 prikazuje statističku obradu varijabli s pripadajućim frekvencijama Apgar-indeksa.



Slika 11. Kretanje broja novorođenih s ocjenom 10 po Apgaru ovisno o minuti mjerenja

1.

	API 10 u 1. i 5. min	API < 10 samo u 1. min	API < 10 u 1. i 5. min	Σ
f_{op} (opažena frekvencija)	12	5	8	25
$f_{oč}$ (očekivana frekvencija)	8,25	8,25	8,5	25
Σ	13,25	16,25	20,5	50

2. Nul hipoteza: Nema razlike u pojavnosti pareze s obzirom na Apgar indeks.

3.

f_{op}	$f_{oč}$	$f_{op} - f_{oč}$	$(f_{op} - f_{oč})^2$	$\frac{(f_{op} - f_{oč})^2}{f_{oč}}$
12	8,5	3,5	12,25	1,44
5	8,25	-3,25	10,56	1,28
8	8,25	-0,25	0,06	0,01
Σ				$\chi^2 = 2,73$

4. Stupnjevi slobode: $SS = (\text{broj rubrika}) - 1 = 3 - 1 = 2$

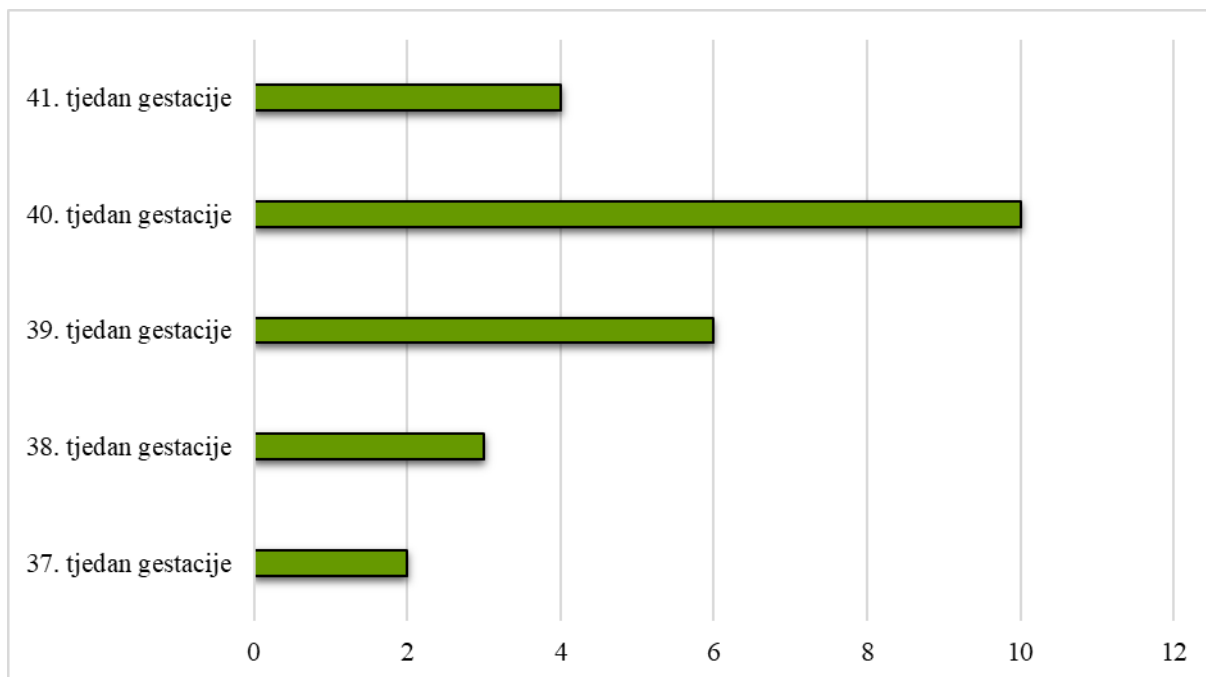
5. Granična vrijednost hi-kvadrata (iz tablice o graničnim vrijednostima):

$$\chi^2_g(2) = 5,99 \text{ za } P = 0,05$$

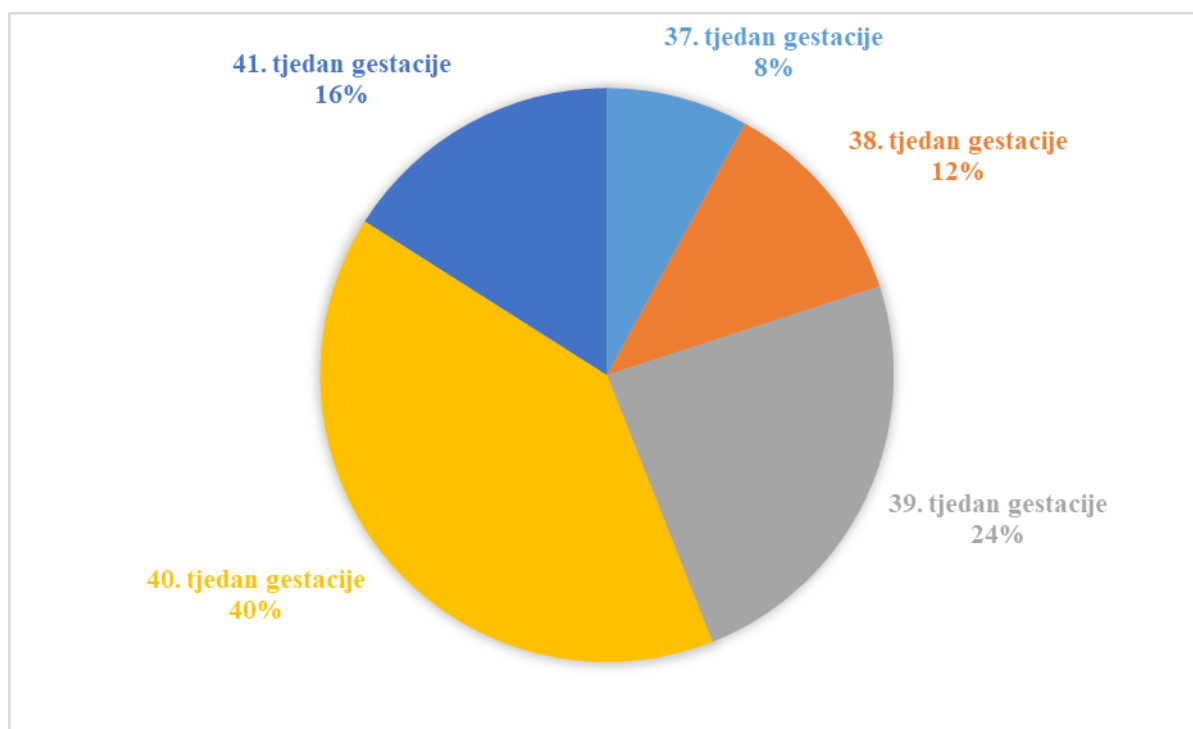
6. $\chi^2 < \chi^2_g$, $P > 0,05$

Slika 12. Postupak B statističke analize utjecaja Apgar-indeksa na pojavnost porođajne pareze brahijalnog spleta

Sva novorođenčad bila je rođena u terminu odnosno između 37. i 42. tjedna gestacije. Slika 13 prikazuje frekvencije rođenih u pojedinom gestacijskom tjednu, a iz Slike 14 vidljivo je prema postocima kako je najviše novorođenčadi (40%) bilo rođeno u 40. tjednu koliko bi idealna trudnoća i trebala trajati.



Slika 13. Frekvencije rođenih obzirom na gestacijsku dob



Slika 14. Frekvencije rođenih obzirom na gestacijsku dob u postocima

5. RASPRAVA

O porođajnoj parezi brahijalnog spleta pronalazi se vrlo mali broj izvornih istraživanja na području Republike Hrvatske, dok je u svjetskoj literaturi to vrlo plodna tema o kojoj često pišu liječnici neurolozi, neurokirurzi, pedijatri, fizijatri i opstetričari. No, iz perspektive fizioterapeuta nedostaju izvorne studije što znači da je u Republici Hrvatskoj broj takvih studija gotovo nepostojeći ili nedostupan. Prema navođenjima svjetske literature, prevalencija porođajne pareze brahijalnog spleta trebala bi biti relativno mala za razvijene zemlje, a raste kada su u pitanju zemlje u tranziciji i nerazvijene zemlje što je glavni razlog velike varijacije prevalencije između 0,38 do 4,6 na 1000 živorođenih ovisno o pruženoj i dostupnoj opstetričkoj skrbi (17,20). Srednja vrijednost prevalencije, dobivena u ovom istraživanju, gotovo je identična navedenoj (4,55), a kako je Republika Hrvatska i dalje zemlja u tranziciji, prethodna konstatacija može se smatrati mjerodavnom. Međutim, nije pronađen nijedan rad na području Hrvatske i u približno sličnom vremenskom periodu kako bi se ova pretpostavka mogla potvrditi.

Od svih ispitanika, najviše je bilo zabilježenih slučajeva Erbove pareze, točnije njih 14 što je u skladu sa izvorima koji ističu kako je Erbov tip pareze najčešći (4). S obzirom na dvogodišnji period koji se promatrao, zamijećeno je kako je u 2016. godini bilo manje zabilježenih slučajeva pareze nego u 2015. godini, no jednako tako valja naglasiti kako je u 2016. godini bilo manje poroda. Samim time manji je broj rođenih, točnije bilo je 122 poroda manje nego li u prethodnoj godini te je shodno tome rođeno 160 djece manje u odnosu na 2015. godinu, a zamjetan je i manji broj višeplođnih trudnoća što govori u prilog generalnom padu stope nataliteta i prirodnog kretanja stanovništva prema službenim podacima Držanog zavoda za statistiku Republike Hrvatske (21). Zbog ovog razloga, pad broja zabilježenih slučajeva pareze u 2016. godini, mogao je prividno zamaskirati stvarnu razliku u postotku prevalencije u jednoj i u drugoj godini.

Iako je 68% dječaka imalo dijagnozu pareze brahijalnog spleta, statističkom obradom nije se dokazala statistička značajnost te je izveden zaključak kako se pareza podjednako javlja i kod djevojčica i kod dječaka. No, ni u svjetskoj literaturi ne postoji jednoznačno saznanje sa apsolutnom prevlasti jednog spola što je u skladu s rezultatom ovog istraživanja (22). Kod 64% ispitanika, pareza je bila zabilježena na lijevoj ruci, no unatoč ovakvom ishodu ni u ovom slučaju nije dokazana statistička značajnost.

Uz porođajnu ozljedu brahijalnog pleksusa, moguće popratne ozljede su pareza facialisa, pareza dijafragme, Hornerov sindrom, perinatalna asfiksija, a kao najčešća popratna ozljeda navodi se fraktura klavikule (23). U ovom istraživanju su između 25 ispitanika bila

zabilježena četiri slučaja frakture klavikule te nijedan slučaj prethodno navedenih ozljeda što govori u prilog tome kako prijelom ključne kosti ima najveću incidenciju.

Ono što svako istraživanje potvrđuje pa tako i ovo, je da prekomjerna rodna masa utječe na pojavnost pareze (2,23) odnosno da rodna masa veća od 4500 g predstavlja jednog od najvećih faktora rizika uz majčin pretjerani dobitak na težini za vrijeme trudnoće, gestacijski dijabetes, porod potpomognut medicinskim instrumentima, ponajprije forcepsom te distocija ramena (23) iako u ovom istraživanju kod nijednog ispitanika nije bio zabilježen slučaj otežanog poroda usred distocije ramena. Također se moglo uočiti kako većoj porođajnoj masi odgovara i veća porođajna dužina te kako je najveći broj novorođenčadi po porodu imalo rodnu masu između 3900 i 4600 g sa pripadajućom rodnom dužinom od 50 – 54 cm. Unatoč tome što je samo 24% novorođenih imalo prekomjernu rodnu masu, u odnosu na preostalih 76% koji su imali normalnu rodnu masu, uspješno je dokazana statistička razlika.

Ispitivanju hipoteze o povezanosti između Apgar-indeksa i pareze brahijalisa pristupilo se kroz dva postupka prilikom čega se ishod oba postupka nije pokazao statistički značajnim. Prema rezultatima istraživanja iz svjetske literature, novorođenčad s porođajnom parezom brahijalnog spleta ima statistički značajan niži Apgar rezultat (24), međutim treba istaknuti kako su ta istraživanja provedena sa većim brojem ispitanika pa je samim time manja mogućnost pogrešnog zaključivanja. Unatoč diskrepanciji i statističke nepodudarnosti, zamjetno je kako je sva makrosomna novorođenčad (24%) u prvoj minuti dobila ocjenu manju od 10, a veću ili jednaku 7 što upućuje na činjenicu kako su izuzetno velika djeca s prekomjernom rodnom masom pod većim rizikom za otežani porod. Također treba podsjetiti na činjenicu da se Apgar-indeks temelji na subjektivnoj procjeni te je stoga podložniji netočnim zaključcima.

Svih 25 ispitanika bilo je rođeno u terminu, kao što navodi i literatura (24) dakle između 37. i 42. tjedna pri čemu je 40% novorođenčadi bilo rođeno u 40. tjednu dok je prosjek svih poroda, odnosno gestacijske dobi bilo 39 tjedana.

U prikupljenoj medicinskoj dokumentaciji nisu se nalazili podaci o ostalim rizičnim faktorima kao ni o stupnju oštećenja živčanih struktura pa iz tog razloga nije bilo omogućeno praćenje ishoda te kakva bi bila značajnost utjecaja tih faktora na pojavnost pareze.

6. FIZIOTERAPIJSKA INTERVENCIJA

Porodajna pareza brahijalnog spleta, kao i svako drugo neurološko oštećenje, može imati blaži i teži klinički tijek s obzirom na okolnosti u kojima je oštećenje nastalo. O tome ovisi koje će sve postupke biti potrebno primijeniti u rehabilitaciji kao i samo trajanje rehabilitacijskog procesa. Fizioterapijski postupci, kao i postupci radno-okupacijskog terapeuta te defektologa pedagoga, dio su konzervativne terapije (18). Ukoliko je klinička slika kompleksna, ponekad je potrebna i kirurška intervencija. No, neovisno o tipu oštećenja, konzervativna terapija neizostavni je dio te s njome uvijek treba započeti što je ranije moguće pri čemu su prva dva tjedna najvažnija za postavljanje dijagnoze i početak terapije kako bi kasniji ishod bio što bolji (18). Da bi se djetetu mogla omogućiti rehabilitacija kakva mu je potrebna za postizanje potpunog oporavka, ako je to moguće, neophodno je prethodno napraviti dobru fizioterapijsku procjenu kao kostur za sve buduće intervencije u sklopu rehabilitacijskog tretmana.

6.1. Fizioterapijska procjena

U svakodnevnoj praksi, neovisno o pacijentovoj dobi, fizioterapijska procjena uvijek započinje opservacijom što je u ovom slučaju možda i jedan od najbitnijih koraka. Dobra opservacija trebala bi obuhvatiti praćenje posture djeteta, prije svega položaj ruke s obzirom da se ruka djeteta s povredom brahijalisa nalazi u karakterističnom položaju ovisno o razini nastanka oštećenja živčanih struktura, zatim praćenje interakcije djeteta s roditeljem, generalno senzomotorno ponašanje uz naglasak na praćenje koordiniranosti spontano generiranih pokreta te praćenje simetričnosti ili asimetričnosti lijeve i desne ruke kao integrirani dio praćenja spontane motorike koja je prisutna do trećeg ili četvrtog mjeseca nakon rođenja (17). Da bi procjena bila nešto objektivnija, primjenjuju se i neki od testova prilagođeni za novorođenačku dob kao što je AIMS (Alberta Infant Motor Scale), dok se kod nešto starije djece primjenjuje Malletova skala (17).

Od ostalih postupaka fizioterapijske procjene koji se uvijek primjenjuju kao sastavni dio procjene pa tako i kod novorođenčadi to su procjena aktivnog i pasivnog opsega pokreta prvenstveno u ramenom obruču, ali i gornjeg uda u cjelini, mjerenje obujma i dužine zahvaćene ruke, procjena mišićne snage, tonusa, trofike i senzoričke. Kod novorođenčadi još je potrebno dodatno obratiti pažnju na procjenu primitivnih refleksa, pogotovo Moro refleksa i refleksa hvatanja (najčešće izostaju ili su slabije kvalitete) koji se mogu ispitati odmah nakon djetetova rođenja.

6.2. *Habilitacijski tretman*

Kada je riječ o rehabilitaciji pedijatrijske, odnosno novorođenačke dobi, zapravo se govori o habilitacijskim postupcima jer se habilitacija u suštini odnosi na proces uspostavljanja funkcija i sposobnosti koje još nisu naučene i razvijene. Habilitacijski tretman najčešće nije jednovalentan, već zahtjeva multidisciplinarnan i multidimenzionalan pristup neuropedijatra, fizijatra, neurokirurga, fizioterapeuta, radno-okupacionog terapeuta te defektologa i pedagoga (2,25). Osnovni elementi habilitacije, kada je u pitanju liječenje porođajne pareze brahijalnog spleta, su pozicioniranje i *baby handling*, fizikalna terapija (kineziterapija, senzorno osvješćivanje, elektroterapija, masaža, hidroterapija), radna terapija uz defektološko-pedagoški rad, primjena ortoza, kinesiotapinga i drugih pomagala te posljednje, ali nikako manje važna edukacija roditelja (25).

Glavni ciljevi i zadaci habilitacije su prevencija mišićne atrofije, očuvanje kontraktilnosti mišića do reinervacije, povećanje mišićne snage, očuvanje postojećeg, ali i povećanje pasivnog i aktivnog opsega pokreta, osigurati priljev senzornih impulsa iz paretične ruke u odgovarajuće centre središnjeg živčanog sustava te kontrola boli (26). Uz navedeno, važno je spriječiti razvoj lošeg držanja ruke i tijela u cjelini, poticati bilateralnu funkcionalnu aktivnost u skladu sa dobi, facilitirati kontrolu glave i reakcije uspravljanja te spriječiti sekundarne komplikacije (26). Kao što se može primijetiti, kada je u pitanju habilitacija novorođenčeta, neophodno je da fizioterapeut prvotno bude dobro upoznat s djetetovim normalnim psihosenzomotornim razvojem kao i sa patoanatomskim obilježjima bolesti/poremećaja te glavnim načelima rehabilitacije odnosno habilitacije kako bi novorođenče moglo dobiti najbolju moguću skrb.

6.2.1. *Pozicioniranje i baby handling*

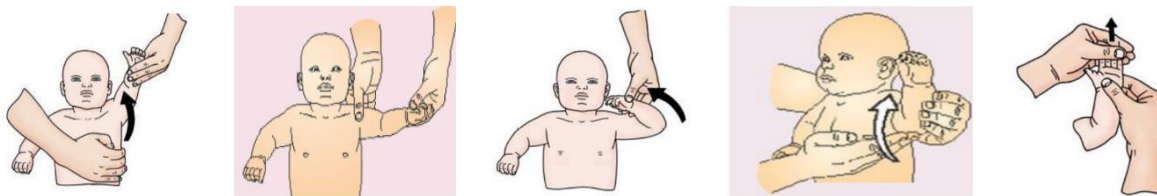
Pravilno pozicioniranje djeteta i rukovanje s njim vrlo su važni od samog rođenja kako bi dijete dobilo potrebne stimulacije iz okoline za kasniji razvoj reakcija uspravljanja i ravnoteže kako kod posve zdravog djeteta, tako i kod djeteta s nekim poremećajem. Paretična ruka se u prva dva tjedna pozicionira na način da se postavi u položaj fleksije u laktu, a zatim se preko djetetovog grudnog koša fiksira sigurnosnom iglom za odjeću (2). Takvim načinom pozicioniranja minimalizira se bol te se osigurava brža i bolja resorpcija edema i hematoma (2). Za dodatnu facilitaciju normalnog položaja šake (palac u opoziciji i semifleksija prstiju), u šaku se može položiti smotuljak vate ili namotaj zavoja uz fiksaciju podlaktice kartonskom ili plastičnom udlagom kako bi se postigao neutralan položaj podlaktice. Korekciju i postavljanje u određeni položaj ne provodi samo fizioterapeut, već najvećim dijelom roditelji nakon prethodne edukacije s obzirom da oni provode najviše vremena s djetetom. Važno je

roditeljima napomenuti kako pozicioniranje u određeni položaj ne smije trajati više od 2-3 sata jer to može izazvati ishemiju, kontrakture te skraćenje tkiva. Ono na što također trebaju obratiti pažnju jest položaj ruke tijekom dojenja (ruka ne smije visjeti u prostoru), prilikom oblačenja najprije treba navući rukav na paretičnu ruku te da dijete treba poticati da sa zahvaćenom rukom poseže za predmetima odnosno da razne stimulacije dolaze sa zahvaćene strane kako bi dijete okretalo glavu na tu stranu i time lakše osvijestilo defektni dio tijela (27).

6.2.2. Fizikalna terapija


Prethodno je spomenuto kako se u pogledu fizikalne terapije kod pareze brahijalnog spleta primjenjuju i provode postupci kineziterapije, senzornog osvješćivanja, elektroterapije, masaže i hidroterapije pa će ti postupci ukratko biti i opisani.

Kineziterapija se ističe kao najvažniji dio fizikalne terapije, no ona se u svom punom obliku ne može provoditi u najranijoj dobi s obzirom da djetetov psihomotorički razvoj i motoričko učenje tada tek počinju pa dijete nema razvijenu svjesnost o aktivnom izvođenju pokreta uz verbalnu naredbu. Kod njih ćemo aktivni pokret dobiti na neki drugi način kao što su to vizualni ili auditivni stimulansi. Iz tih se razloga, od medicinskih vježbi, u najranijoj fazi rehabilitacije najprije započinje s provođenjem pasivnih vježbi odnosno pasivnog razgibavanja svih zglobova ruke uz stabilizaciju lopatice radi očuvanja integriteta mekih tkiva te radi očuvanja opsega pokreta i sprječavanja kontraktura (2,24). S prvim znakovima oporavka živčanog sustava, može se započeti s aktivno-potpomognutim vježbama (2). U pedijatrijskoj dobi se za postizanje željenog odnosno aktivnog pokreta najčešće primjenjuju terapija po Vojt i s osnovnim načelima refleksne lokomocije i Bobath koncept sa svojim principima inhibicije patoloških i abnormalnih, a stimulacije i facilitacije pravilnih obrazaca pokreta. Uz pasivno razgibavanje i aktivno potpomognute vježbe, vrlo je važno provoditi i senzomotoričke vježbe kako bi se potaknuo razvoj svih senzornih sustava u skladu s motorikom. Točnije, na razne se načine, koristeći se svim načinima stimulacije, (vizualno, auditivno, taktilno, proprioceptivno i sl.) nastoji inicirati pokret na periferiji. Iako je u rehabilitacijskom procesu naglasak na vježbanje paretične ruke, važno je istaknuti kako ni zdrava strana tijela ne smije biti zapostavljena kako bi se omogućila simetričnost razvoja i općeniti motorički razvoj (2).



Slika 15. Primjeri pasivnog razgibavanja

Prilagođeno iz: https://www.oxfordhealth.nhs.uk/wp-content/uploads/2018/07/Obstetric-Brachial-Plexus-Palsy_OBPP-Parent-Leaflet.pdf, 21.06.2021.



Slika 16. Primjeri senzomotornog treninga i osvješćivanja

Prilagođeno iz: https://www.childcarequarterly.com/pdf/spring14_infants.pdf, 21.06.2021.

Senzorno osvješćivanje sastavni je dio senzomotornog treninga te se temelji na raznolikoj senzoričkoj stimulaciji, a neophodno je za stvaranje svoje slike i percepcije tijela u prostoru (2). Senzorno osvješćivanje je nešto što usvajamo spontano, a kada je riječ o parezi brahijalnog plexusa, ono zapravo omogućava da uz pomoć raznih stimulacija zahvaćena ruka ne ostane zapostavljena. Sve što je dijete starije, veća je sloboda prilikom osmišljavanja senzomotoričkih igara jer dijete postepeno usvaja sve teže motoričke vještine.

Elektrostimulacija, kao dio elektroterapije, u rehabilitaciji oštećenja brahijalnog plexusa koristi se kao adjuvantna metoda. Općenite dobrobiti elektrostimulacije su usporavanje mišićne atrofije tijekom reinervacijskog perioda, jednako tako ubrzava regeneraciju živčanih struktura te djeluje na poboljšanje mišićne snage i opsega pokreta (18). Osim toga izaziva lokaliziranu hiperemiju uz poboljšanje metaboličkih procesa te poboljšanje kontraktibilnosti i trofike ugroženog područja. Može se primjenjivati kao uvodna terapija prije kineziterapije (24). Ono na što treba pripaziti tijekom primjene struje kod dojenčadi jest da je

njihov stupanj tolerancije na intenzitet stimulacije manji u odnosu na odrasle kao što su i fiziološke karakteristike živaca dojenčadi i male djece različite od odraslih te da se kod dojenčadi pojavljuje zamor mišića tijekom elektrostimulacije (2). Osim elektrostimulacije, u rehabilitaciji brahijalisa još se primjenjuju biofeedback i galvanizacija.

Masaža se, kao i elektrostimulacija, može smatrati uvodom u medicinske vježbe. Kao što godi odraslima, tako godi i djeci ako se pravilno izvodi bez jakog pritiska i naglih pokreta s obzirom da je bebina koža jako mekana i tanka. Primjenom masaže poboljšava se cirkulacija krvi i limfe, ubrzava se metabolizam, poboljšava se trofika, a tkivo postaje plastičnije, gibljivije i spremno za vježbanje. Masažom se novorođenče prije svega navikava na dodir, a također se može smatrati jednim od načina senzornog osvješćivanja paretične ruke (26).

Hidroterapija, odnosno voda, povoljan je medij za određena neurološka stanja zbog svog efekta rasterećenja što omogućava aktivno vježbanje uz pomoć sile uzgona kao najvažnijeg fizikalnog svojstva. S jedne strane djeluje rasteretno, a s druge pruža otpor što doprinosi snaženju mišića. Također, zbog svog toplinskog efekta, ubrzava metabolizam, poboljšava cirkulaciju te povećava plastičnost tkiva za bolju gibljivost i lakše savladavanje kontraktura (2). Iako se preporuča nešto većoj i starijoj djeci, voda djeci gotovo uvijek donosi pregršt zabave, a samim time terapija postaje asocijacija na igru i nešto čemu se raduju.

6.2.3. Edukacija roditelja

Edukacija roditelja izdvojena je iz razloga što, u pedijatrijskoj fizioterapiji, ona čini ključnu sastavnicu. Kako dijete ne može stalno boraviti u bolnici i neće stalno biti pod kontrolom medicinskog osoblja, roditelji su ti koji će s njime provoditi najviše vremena i nadzirati ga, stoga je važno da budu upućeni u sadržaj rehabilitacijskog programa te da od fizioterapeuta dobiju sve potrebne upute o pravilnom izvođenju vježbi te o osnovama pozicioniranja i *baby handlinga* jer u konačnici i to postaje jedan od oblika svakodnevne terapije kojim dijete nesvjesno upija niz informacija iz okoline koje utječu na daljnji tijek njegovog cjelokupnog razvoja.

7. ZAKLJUČAK

Oštećenje brahijalnog spleta nastalo pri porodu u oko 70% slučajeva prolazi u potpunosti unutar prve godine dana, dok kod ostalih trajno ostaju blaži ili teži deficiti. Kao i kod svakog neurološkog oštećenja potrebno je neko vrijeme kako bi se živčane strukture obnovile što naravno ovisi i o samom stupnju oštećenja te o adekvatnosti primljene terapije. Najučestaliji klinički oblik je Erbova paraliza dok su Klumpkeova paraliza i kompletna lezija puno rjeđe. Od rizičnih faktora treba istaknuti prekomjernu rodnu masu, distociju ramena, gestacijski dijabetes, prolongirani porod, porod na zadak, porod uz pomoć medicinskih instrumenata, nizak tonus djeteta. Zbog mnogih faktora koji mogu utjecati na ishod, parezu brahijalisa teško je predvidjeti i prevenirati unatoč svakodnevnom napretku medicine.

Od svih ispitanih hipoteza, pokazalo se je kako prekomjerna rodna masa povećava rizik za nastanak pareze brahijalisa jer je samim time veća vjerojatnost da će se pojaviti komplikacije prilikom poroda kao što su omotana pupkovina oko ruke i/ili vrata, distocija ramena, preuski porođajni kanal, fetalna hipoksija, asfiksija, acidoza i tome slično. Također je ustanovljeno kako se porođajna pareza brahijalisa najčešće javlja kod terminski rođene djece. Prevalencija se je pokazala u skladu s ostalom dostupnom literaturom pri čemu je ipak zamjetno veća u odnosu na visoko razvijene zemlje što bi moglo upućivati na neadekvatnu prenatalnu i perinatalnu skrb. Pareza brahijalisa podjednako se javlja i kod djevojčica i kod dječaka kao što podjednako zahvaća lijevu ili desnu stranu tijela. Istraživanje je pokazalo kako novorođenčad s porođajnom parezom brahijalisa nema statistički značajno niži Apgar-indeks, no da je uzorak bio nešto veći, statistička značajnost bila bi točnija i preciznija.

Fizikalni postupci, uz primarnu zdravstvenu skrb, nezaobilazan su dio liječenja pareze brahijalnog spleta jer je upravo takva vrsta terapije potrebna, sa svim svojim sastavnicama, da bi se djetetu omogućio što normalniji razvoj te kako bi do određene dobi postigao potpunu samostalnost i funkcionalnost. Smatram kako bi fizioterapeuti u Hrvatskoj trebali više biti angažirani u istraživanjima i provoditi vlastita kako bi se jednog dana stvorila još bolja i veća validna baza podataka radi provedbe daljnjih istraživanja i napretka struke.

LITERATURA

1. Abid A. Brachial plexus birth palsy: Management during the first year of life. *Orthopaedics & Traumatology: Surgery & Research*. 2016;102(1):125-132. Dostupno na: <https://www.sciencedirect.com/science/article/pii/S1877056815003084?via%3Dihub>
2. Čeprija RA, Jukica M, Vlak T. Rehabilitacija djece s prirođenim oštećenjem pleksusa brahijalisa. *Pediatr Croat*. 2012;56(1):232-239. Dostupno na: http://www.hpps.com.hr/sites/default/files/Dokumenti/2012/pdf/dok_45.pdf
3. Chauhan SP, Blackwell SB, Ananth, CV. Neonatal brachial plexus palsy: Incidence, prevalence, and temporal trends. *Seminars in Perinatology*. 2014;38(4):210–218. Dostupno na: <https://sci-hub.st/https://doi.org/10.1053/j.semperi.2014.04.007>
4. Heise CO, Martins R, Siqueira M. Neonatal brachial plexus palsy: a permanent challenge. *Arquivos de Neuro-Psiquiatria*. 2015;73(9):803–808. Dostupno na: https://www.researchgate.net/publication/281634638_Neonatal_brachial_plexus_palsy_A_permanent_challenge
5. Ibradžić Z. (2018.) Kirurško liječenje ozljeda brahijalnog pleksusa (diplomski rad). Zagreb: Sveučilište u Zagrebu - Medicinski fakultet. Dostupno na: <https://repositorij.mef.unizg.hr/islandora/object/mef%3A1944/datastream/PDF/view>
6. Križan Z. Kompandij anatomije čovjeka III. dio: Pregled građe grudi, trbuha, zdjelice, noge i ruke. Zagreb: Školska knjiga; 1997. str. 300-302
7. Coroneos CJ, Voineskos SH, Christakis MK, Thoma A, Bain JR, Brouwers MC. Obstetrical brachial plexus injury (OBPI): Canada's national clinical practice guideline. *BMJ Open*. 2017;7(1):1-10. Dostupno na: <https://www.ncbi.nlm.nih.gov/pmc/articles/PMC5278272/pdf/bmjopen-2016-014141.pdf>
8. Ouzounian JG. Risk factors for neonatal brachial plexus palsy. *Seminars in Perinatology*. 2014;38(4):219–221. Dostupno na: <https://sci-hub.se/https://doi.org/10.1053/j.semperi.2014.04.008>
9. Van der Looven R, Le Roy L, Tanghe E, Samijn B, Roets E, Pauwels N, et al. Risk factors for neonatal brachial plexus palsy: a systematic review and meta-analysis. *Developmental Medicine & Child Neurology*. 2020;62(6):673-683. Dostupno na: <https://sci-hub.se/https://doi.org/10.1111/dmcn.14381>
10. Hill GM, Cohen RW. Shoulder dystocia: prediction and management. *Womens Health*. 2016;12(2):251-261. Dostupno na: https://www.ncbi.nlm.nih.gov/pmc/articles/PMC5375046/pdf/10.2217_whe.15.103.pdf

11. Šljerić M. (2014.) Nepravilnosti drugog porođajnog doba i ozljede pri porođaju (završni rad). Split: Sveučilište u Splitu – Sveučilišni odjel zdravstvenih studija. Dostupno na: <https://repo.ozs.unist.hr/islandora/object/ozs%3A725/datastream/PDF/view>
12. Alfonso DT. Causes of Neonatal Brachial Plexus Palsy. Bulletin of the NYU Hospital for Joint Diseases. 2011;69(1):11-16. Dostupno na: <https://efisiopediatric.com/wp-content/uploads/2017/08/Causes-of-Neonatal-Brachial-Plexus-Palsy.pdf>
13. Buterbaugh KL, Shah AS. The natural history and management of brachial plexus birth palsy. Curr Rev Musculoskelet Med. 2016;9:418–426. Dostupno na: https://www.ncbi.nlm.nih.gov/pmc/articles/PMC5127954/pdf/12178_2016_Article_9374.pdf
14. Buchanan EP, Richardson R, Tse R. Isolated Lower Brachial Plexus (Klumpke) Palsy With Compound Arm Presentation: Case Report. The Journal of Hand Surgery. 2013;38(8):1567–1570. Dostupno na: <https://sci-hub.se/https://doi.org/10.1016/j.jhsa.2013.04.021>
15. Al-Qattan MM, El-Sayed AAF. A case of Klumpke's obstetric brachial plexus palsy following a Cesarean section. Clin Case Rep. 2016;4(9):872-875. Dostupno na: https://www.ncbi.nlm.nih.gov/pmc/articles/PMC5018592/#_ffn_sectitle
16. Yang LJS. Neonatal brachial plexus palsy—Management and prognostic factors. Seminars in Perinatology. 2014;38(4):222–234. Dostupno na: <https://sci-hub.se/https://doi.org/10.1053/j.semperi.2014.04.009>
17. Duff SV, DeMatteo C. Clinical assessment of the infant and child following perinatal brachial plexus injury. J Hand Ther. 2015;28(2):126-134. Dostupno na: <https://www.ncbi.nlm.nih.gov/pmc/articles/PMC4425986/>
18. Frade F, Salgado JG, Jacobsohn L, Silva FF. Rehabilitation of Neonatal Brachial Plexus Palsy: Integrative Literature Review. J. Clin. Med. 2019;8:1-12. Dostupno na: <https://www.ncbi.nlm.nih.gov/pmc/articles/PMC6679188/>
19. American Academy of Pediatrics Committee on Fetus and Newborn; American College of Obstetricians and Gynecologists Committee on Obstetric Practice. The Apgar Score. Pediatrics. 2015;136(4):819-22. Dostupno na: <https://pediatrics.aappublications.org/content/pediatrics/136/4/819.full.pdf>
20. Hudić I, Fatušić Z, Sinanović O, Skokić F, Balić D. Porođajni faktori povrede brahijalnog pleksusa kod novorođenčadi. Medicinski glasnik. 2007;4(1):26-30. Dostupno na: https://ljkzedo.ba/wordpress/wp-content/uploads/2017/12/M6_5.pdf
21. Državni zavod za statistiku Republike Hrvatske (2020). Prirodno kretanje stanovništva Republike Hrvatske u 2019. Dostupno na: https://www.dzs.hr/Hrv_Eng/publication/2020/07-01-01_01_2020.htm

22. Ashrafzadeh F, Boskabadi H, Rad M, Hosseinee P. A study on the risk factors for obstetrical brachial plexus palsy. *Iranian Journal of Child Neurology*. 2010;4:13-18. Dostupno na: https://www.researchgate.net/publication/282697253_A_study_on_the_risk_factors_for_obstetrical_brachial_plexus_palsy/citation/download
23. González BE. Brachial plexus injury without shoulder distocia. *J Pregnancy Reprod*. 2017;2(1):1-2. Dostupno na: <https://www.oatext.com/pdf/JPR-2-126.pdf>
24. Hudić I, Fatušić Z, Sinanović O, Skokić F, Nevačinović E, Ahmetović B. Etiological risk factors for brachial plexus palsy. *Gynaecol Perinatol* 2006;15(2):64–70. Dostupno na: <https://core.ac.uk/download/pdf/14396728.pdf>
25. Živković VD, Stanković I, Dimitrijević L, Čolović H, Spalević M, Savić N. The Role of Early Habilitation in Infants with Congenital Brachial Palsy. *Acta facultatis medicae Naissensis* 2018;35(4):289-298. Dostupno na: https://www.researchgate.net/publication/330338900_The_Role_of_Early_Habilitation_in_Infants_with_Congenital_Brachial_Palsy/fulltext/5c39e3c1a6fdccd6b5a73e70/The-Role-of-Early-Habilitation-in-Infants-with-Congenital-Brachial-Palsy.pdf
26. Smania N, Berto G, La Marchina E, Melotti C, Midiri A, Roncari L i sur. Rehabilitation of brachial plexus injuries in adults and children. *Eur J Phys Rehabil Med*. 2012;48:483-506. Dostupno na: <https://www.minervamedica.it/en/getfreepdf/Q3k5amdmNVU4ZFJxK0hrSFNYS3c2T0dLdjdyVUIZLzlGc0llNExaOGQ0cjJhVFpodzBJNEVKVIV5czBud2F2Kw%253D%253D/R33Y2012N03A0483.pdf>
27. Brachial Plexus Palsy – A Therapy Guide for Your Baby (2019). [Pristupljeno 21.06.2021.] Dostupno na: <https://www.seattlechildrens.org/pdf/pe604.pdf>

PRILOZI

Prilog A: Popis ilustracija

Slike

Slika 1. Shematski prikaz grana brahijalnog spleta.....	2
Slika 2. Anatomski prikaz brahijalnog spleta.....	2
Slika 3. Klasifikacija oštećenja perifernih živaca prema Seddonu iz 1942.....	3
Slika 4. Gornji tip lezije (C5-C6) – Erb-Duchenne.....	5
Slika 5. Donji tip lezije (C8-Th1) – Klumpke-Dejerine.....	6
Slika 6. Statistički prikaz prirodnog kretanja kroz 2015. i 2016. godinu na Klinici za ginekologiju i porodništvo pri KBC Rijeka	11
Slika 7. Pojavnost porođajne pareze brahijalnog spleta s obzirom na rodnu masu.....	13
Slika 8. Odnos rodne mase i rodne dužine	13
Slika 9. Broj novorođenih s pojedinom Apgar ocjenom.....	14
Slika 10. Postupak A statističke analize utjecaja Apgar-indeksa na pojavnost porođajne pareze brahijalnog spleta	15
Slika 11. Kretanje broja novorođenih s ocjenom 10 po Apgaru ovisno o minuti mjerenja	16
Slika 12. Postupak B statističke analize utjecaja Apgar-indeksa na pojavnost porođajne pareze brahijalnog spleta	17
Slika 13. Frekvencije rođenih obzirom na gestacijsku dob.....	18
Slika 14. Frekvencije rođenih obzirom na gestacijsku dob u postocima	18
Slika 15. Primjeri pasivnog razgibavanja.....	24
Slika 16. Primjeri senzomotornog treninga i osvješćivanja	24

Tablice

Tablica 1. Broj zabilježenih slučajeva porođajne pareze brahijalnog spleta s ili bez frakture klavikule u 2015. i 2016. godini na Klinici na ginekologiju i porodništvo pri KBC Rijeka....	10
Tablica 2. Prevalencija porođajne pareze brahijalnog spleta na 1000 živorođenih u 2015. i 2016. godini na Klinici za ginekologiju i porodništvo pri KBC Rijeka.....	11
Tablica 3. Pojavnost porođajne pareze brahijalnog spleta po spolu	12
Tablica 4. Pojavnost porođajne pareze brahijalnog spleta s obzirom na zahvaćenost tijela	12

KRATKI ŽIVOTOPIS PRISTUPNIKA

PERSONAL INFORMATION Adriana Miletić

📍 Mala Čamparovica 58, 52231 Nedešćina

☎ 099 749 2388

✉ adriana.miletic@yahoo.com

Sex Ž | Date of birth 07/07/1998 | Nationality Hrvatica

EDUCATION AND TRAINING

Replace with dates (from - to) 2018. – 2021. Sveučilište u Rijeci, Preddiplomski stručni studij Fizioterapija pri Fakultetu zdravstvenih studija
2013. – 2017. Srednja škola „Mate Blažina“ u Labinu, gimnazijski smjer
2013. – 2017. Srednja glazbena škola „Ivan Matetić – Ronjgov“ u Puli, instrumentalni smjer (harmonika)
2006. – 2013. Osnovna glazbena škola „Matko Brajša – Rašan“ u Labinu
2005. – 2013. Osnova škola „Vitomir Širola – Pajo“, područno odjeljenje Sv. Martin

PERSONAL SKILLS

Mother tongue(s) Hrvatski jezik

Other language(s)

Njemački jezik

Engleski jezik

UNDERSTANDING		SPEAKING		WRITING
Listening	Reading	Spoken interaction	Spoken production	
B2	C1	B2	B2	B2
C1	C1	C1	C1	B2

Levels: A1/2: Basic user - B1/2: Independent user - C1/2 Proficient user
Common European Framework of Reference for Languages

Communication skills

Dobre komunikativne vještine
Rad u turizmu

Organisational / managerial skills

Jako dobre organizacijske sposobnosti
Predstavnik godine na preddiplomskom studiju (ak.god. 2018./19., 2019./20., 2020./21.)

Computer skills

Vrlo dobre kompjuterske vještine
Rad u Microsoft Office™ paketu

Other skills

Pjevanje i sviranje klavira, harmonike te istarskih narodnih instrumenata
Poznavanje talijanskog i španjolskog jezika

Driving licence

Kategorija B